DIAGNOSTICO POR IMAGEN

COMPENDIO DE RADIOLOGIA CLINICA

http://booksmedicos.blogspot.com

CESAR S. PEDROSA
RAFAEL CASANOVA

INTERAMERICANA
McGRAW-HILL

CONTENIDO

COLABORADORES XIII

PROLOGO XV

1. EL DEPARTAMENTO DE IMAGEN (I) 1
Dr. Rafael Casanova y Dr. C. S. Pedrosa

2. EL DEPARTAMENTO DE IMAGEN (II) 10
Dr. Rafael Casanova

3. CONCEPTOS BASICOS DE LA IMAGEN 20
Dr. C. S. Pedrosa

4. EL TORAX: ANATOMIA 27
Dr. J. M. Dura Pinedo y Dr. C. S. Pedrosa

5. EL TORAX: TECNICAS DE EXPLORACION 41
Dra. M. T. Cepeda y Dr. C. S. Pedrosa

6. EL TORAX. LESIONES DEL ESPACIO AEREO: LESION ALVEOLAR. ATELECTASIA . 50
Dr. C. S. Pedrosa

7. EL TORAX: LESIONES INTERSTICIALES. LESIONES INFILTRATIVAS DIFUSAS 63
Dr. C. S. Pedrosa y Dra. M. T. Cepeda Izquierdo

8. EL TORAX: LESIONES CAVITARIAS Y QUISTICAS. CALCIFICACIONES TORACICAS . 76
Dr. C. S. Pedrosa

9. EL TORAX: HIPERCLARIDAD PULMONAR. LESION HILIAR 85
Dr. C. S. Pedrosa

10. EL TORAX: LA PLEURA. ESPACIO EXTRAPLEURAL. LA PARED TORACICA 98
Dr. C. Pedrosa

11. EL TORAX: EL MEDIASTINO 112
Dr. C. S. Pedrosa y Dr. A. Ganau Peirats

12. EL TORAX: TUBERCULOSIS 127
Dr. C. S. Pedrosa
CARCINOMA DE PULMON 132
Dra. M. T. Cepeda y Dr. C. S. Pedrosa
LESIONES INMUNOLOGICAS 140
Dra. M. T. Cepeda

13. EL TORAX: EMBOLISMO PULMONAR. LESIONES YATROGENICAS DEL TORAX 148
Dr. C. S. Pedrosa
EL TORAX EN LA UNIDAD DE CUIDADOS INTENSIVOS 155
Dr. S. de la Torre y Dr. C. S. Pedrosa

14. EL TORAX: CARDIOPATIAS CONGENITAS 161
Dr. V. Pérez Candela y Dr. A. Cuevas Ibáñez

15. EL TORAX: CARDIOPATIAS ADQUIRIDAS 172
Dr. C. S. Pedrosa

16. EL ABDOMEN: ANATOMIA RADIOGRAFICA 186
Dr. C. S. Pedrosa y Dra. M. Provencio
TECNICAS 202
Dra. M. Provencio y Dr. C. S. Pedrosa

17. EL ABDOMEN: CAVIDAD PERITONEAL 205
Dr. C. S. Pedrosa

18. EL ABDOMEN: EL RETROPERITONEO 222
Dr. C. S. Pedrosa

19. EL ABDOMEN: LA PARED ABDOMINAL. CONDUCTA RADIOLOGICA ANTE UNA MASA ABDOMINAL 238
Dr. C. S. Pedrosa

20. EL ABDOMEN. ALTERACIONES DEL TRANSPORTE INTESTINAL: OBSTRUCCION E ILEO INTESTINAL 251
Dr. C. S. Pedrosa
OBSTRUCCION INTESTINAL DEL RECIEN NACIDO 261
Dr. V. Pérez Candela

21. EL ABDOMEN: PERITONITIS. ABSCESO ABDOMINAL 265
Dr. C. S. Pedrosa

22. EL ABDOMEN: TRAUMATISMOS ABDOMINALES 278
Dr. C. S. Pedrosa y *Dr. C. Pimentel*

23. APARATO DIGESTIVO: EL ESOFAGO 290
Dra. P. Diego Rey

24. APARATO DIGESTIVO: ESTOMAGO Y DUODENO 306
Dr. A. Cuevas Ibáñez y *Dr. C. S. Pedrosa*

25. APARATO DIGESTIVO: EL INTESTINO DELGADO 319
Dr. E. Tejera y *Dr. C. S. Pedrosa*

26. APARATO DIGESTIVO: EL COLON 333
Dr. M. Polo y *Dr. C. S. Pedrosa*

27. LAS VIAS BILIARES 348
Dr. C. S. Pedrosa

28. EL HIGADO 365
Dr. J. Ferreiros Domínguez y *Dr. C. S. Pedrosa*
EL BAZO 378
Dr. J. Ferreiros Domínguez

29. EL PANCREAS 383
Dr. C. S. Pedrosa

30. APARATO URINARIO: ANATOMIA Y TECNICAS DE EXAMEN **397**
Dra. M. Bertólez y *Dr. C. S. Pedrosa*

31. APARATO URINARIO: ANOMALIAS CONGENITAS **407**
Dra. C. Pimentel y *Dr. C. S. Pedrosa*
CALCIFICACIONES **414**
Dra. C. Pimentel

32. APARATO URINARIO: UROPATIA OBSTRUCTIVA **419**
Dra. C. Pimentel y *Dr. C. S. Pedrosa*
INFECCION URINARIA **426**
Dra. C. Pimentel

33. APARATO URINARIO: MASAS RENALES **432**
Dr. C. S. Pedrosa y *Dra. E. Ramírez*

34. APARATO URINARIO: HIPERTENSION VASCULORRENAL **444**
Dra. M. Bertólez
INSUFICIENCIA RENAL **447**
Dra. C. Pimentel
TRASPLANTE RENAL **450**
Dra. E. Ramírez y *Dr. C. S. Pedrosa*

35. APARATO GENITOURINARIO: VEJIGA Y URETRA. PROSTATA. PENE 455
Dr. C. S. Pedrosa
EL TESTICULO 466
Dr. C. Alexander

36. LAS ADRENALES 470
Dr. J. Gallego Beuter y *Dr. C. S. Pedrosa*

37. RADIOLOGIA OBSTETRICA 480
Dr. J. Madrigal y *J. Martín García*

38. RADIOLOGIA GINECOLOGICA 490
Dr. J. Martín García

39. LA MAMA 502
Dr. A. M. Peinador y *Dr. C. S. Pedrosa*

40. SISTEMA MUSCULOESQUELETICO: TECNICAS DE EXAMEN 514
Dr. C. S. Pedrosa

41. SISTEMA MUSCULOESQUELETICO. FRACTURAS Y LUXACIONES: PRINCIPIOS BASICOS 523
Dr. S. de la Torre y *Dr. C. S. Pedrosa*

42. SISTEMA MUSCULOESQUELETICO. FRACTURAS Y LUXACIONES: PARTE ESPECIAL . 533
Dr. S. de la Torre

43. SISTEMA MUSCULOESQUELETICO: LA COLUMNA VERTEBRAL 552
Dr. A. Ganau Peirats
LA PELVIS 560
Dr. A. Ganau Peirats y *Dr. C. S. Pedrosa*

44. SISTEMA MUSCULOESQUELETICO: LAS PARTES BLANDAS 568
Dr. J. R. Jiménez Fdez.-Blanco

45. SISTEMA MUSCULOESQUELETICO: ENFERMEDADES CONSTITUCIONALES DEL HUESO 575
Dra. P. García Peña

46. SISTEMA MUSCULOESQUELETICO: LESION OSEA SOLITARIA 590
Dr. J. R. Jiménez Fdez.-Blanco y *Dr. C. S. Pedrosa*

47. SISTEMA MUSCULOESQUELETICO: LESIONES OSEAS GENERALIZADAS 606
Dr. J. R. Jiménez Fdez.-Blanco

48. SISTEMA MUSCULOESQUELETICO: ARTROPATIAS 622
Dr. A. Condado y *Dr. C. S. Pedrosa*

49. SISTEMA NERVIOSO CENTRAL: ANATOMIA Y TECNICAS DE EXAMEN. TOMOGRAFIA AXIAL COMPUTARIZADA 639
Dr. C. S. Pedrosa y *Dr. R. Casanova*
MEDICINA NUCLEAR 641
Dr. C. S. Pedrosa
ANGIOGRAFIA 641
Dr. J. Viaño
ULTRASONIDOS 643
Dr. C. S. Pedrosa y *Dr. J. Madrigal*
RESONANCIA MAGNETICA 647
Dr. M. Sanz
MEDULA ESPINAL 650
Dr. R. Rodríguez
RADIOLOGIA INTERVENCIONISTA 654
Dr. J. Viaño

50. SISTEMA NERVIOSO CENTRAL: EL CRANEO SIMPLE 657
Dr. C. S. Pedrosa

51. SISTEMA NERVIOSO CENTRAL: OTONEURORRADIOLOGIA 673
Dr. M. Trujillo

52. SISTEMA NERVIOSO CENTRAL: TRAUMATISMOS. TUMORES. ENFERMEDAD CEREBROVASCULAR. LESIONES SELARES Y PARASELARES. DEMENCIA Y ATROFIA ... 686
Dr. J. Viaño

53. SISTEMA NERVIOSO CENTRAL: LA MEDULA ESPINAL 702
Dr. R. Rodríguez

54. MACIZO FACIAL: SENOS PARANASALES 715
Dr. C. S. Pedrosa
LA ORBITA 723
Dr. Ricardo Rodríguez
GLANDULAS SALIVALES 729
Dr. C. S. Pedrosa

55. EL CUELLO: FARINGE Y LARINGE. EL TIROIDES 733
Dr. C. S. Pedrosa
LAS PARATIROIDES 745
Dra. A. Peinador
CONDUCTA ANTE UNA MASA EN EL CUELLO 748
Dr. C. S. Pedrosa

56. SISTEMA VASCULAR: ARTERIAS, VENAS Y LINFATICOS 751
Dr. J. Gallego Beuter

57. EL ENFERMO ONCOLOGICO (I). ESTADIAJE DE LOS TUMORES: EL TNM. LAS METASTASIS 764
Dr. C. S. Pedrosa

58. EL ENFERMO ONCOLOGICO (II). LINFOMAS Y LEUCEMIAS 776
Dr. C. S. Pedrosa

INDICE ANALITICO 787

http://booksmedicos.blogspot.com

1
EL DEPARTAMENTO DE IMAGEN (I)

DR. RAFAEL CASANOVA
DR. C. S. PEDROSA

1. LOS RAYOS X
2. FORMACION DE LA IMAGEN
3. TECNICAS ESPECIALES
4. EFECTOS BIOLOGICOS DE LOS RAYOS X
5. MEDIDAS GENERALES PARA LA REDUCCION DE LA RADIACION
6. CONTRASTES
7. MEDICINA NUCLEAR
Dr. Jesús del Olmo

1. LOS RAYOS X

A) Naturaleza

Los rayos X forman parte del espectro de radiaciones electromagnéticas, de las cuales las ondas eléctricas y las de radio están en un extremo del mismo, los rayos infrarrojos, los visibles y los ultravioletas están en la zona media, y los rayos X y los rayos cósmicos están en el otro extremo. La diferencia de los rayos X con los rayos luminosos está en la frecuencia, es decir, en el número de vibraciones por segundo.

B) Origen

Los rayos X se originan cuando los electrones inciden con muy alta velocidad sobre la materia y son frenados repentinamente. La radiación X así producida consiste en muchas y variadas longitudes de onda, que juntas forman lo que se llama el «espectro continuo». Esto es debido a que no todos los electrones chocan con la misma velocidad. Si la energía del bombardeo de electrones es mayor todavía, se producirá otro tipo de radiación, cuyas características dependerán del material del blanco. Esta es la llamada «radiación característica», que tiene una longitud de onda definida. La diferente longitud de onda determina la calidad o dureza de los rayos X. Cuanto menor es la longitud de onda se habla de radiación más dura, que tiene mayor poder de penetración. Lo contrario a esto se llama radiación blanda.

C) Propiedades

1. Capacidad de penetrar la materia: poder de penetración.
2. Capacidad de que al incidir sobre ciertas sustancias, éstas emitan luz: efecto luminiscente.
3. Capacidad de producir cambio en las emulsiones fotográficas (ennegrecimiento): efecto fotográfico.
4. Capacidad de ionizar los gases: efecto ionizante.
5. Capacidad de producir cambios en los tejidos vivos: efecto biológico.

Poder de penetración. Concepto de opacidad y transparencia.—Cuando un haz de rayos X incide sobre la materia (radiación incidente), parte de esta radiación es absorbida, parte es dispersada (radiación dispersa) y parte no es modificada y atraviesa la materia (radiación emergente o remanente). Dependiendo de la naturaleza atómica, la densidad, el espesor de la sustancia y la dureza de los rayos X, unos cuerpos absorben más cantidad de radiación que otros; es decir, tendrán mayor o menor coeficiente de atenuación.

Se llaman «tejidos radiotransparentes» aquellos que los rayos X atraviesan fácilmente; mientras que se denominan «sustancias radiopacas» aquellas que absorben de tal manera los rayos X que poca o ninguna radiación consigue traspasarlas.

Efecto luminiscente.—Ciertas sustancias emiten luz al ser bombardeadas por los rayos X. Este fenómeno se conoce con el nombre de «fluorescencia». Algunas de estas sustancias siguen emitiendo luz durante un corto período de tiempo después de haber cesado la

radiación. Este fenómeno se llama «fosforescencia». La combinación de ambos fenómenos es lo que constituye el efecto luminiscente. En la práctica radiológica se hace uso de ambos fenómenos con el empleo de pantallas fluorescentes en radioscopia y de pantallas reforzadoras en radiografía.

Efecto fotográfico.—Los rayos X, al igual que los rayos visibles, actúan sobre una emulsión fotográfica, de tal manera que, después de revelada y fijada fotográficamente, presenta un ennegrecimiento o densidad fotográfica, que es la base de la imagen radiológica.

Efecto ionizante.—Un gas está constituido por moléculas que se mueven libremente en el espacio. Si dicho gas es eléctricamente neutro, será un aislante, no dejará pasar una corriente eléctrica. Si el gas es irradiado con rayos X, se hace conductor y deja pasar la corriente eléctrica. Es decir, el gas se ha ionizado. Esta propiedad se usa ampliamente en radiología para medir la cantidad y la calidad de la radiación.

Efecto biológico.—Los más importantes para nosotros son los efectos biológicos que producen los rayos X. Estos efectos han permitido utilizarlos en terapia, pero serán discutidos al hablar de Protección en Rayos X.

D) Producción

Para producir rayos X es necesario tener una fuente de electrones que choque contra una diana con suficiente energía. Este es el proceso físico en el que la mayor parte de la energía del electrón se convierte en calor y una pequeñísima cantidad de energía se convierte en rayos X.

E) Tubo

El tubo de rayos X (fig. 1-1) consiste básicamente en un envolvente de vidrio al vacío, dentro del cual hay un electrodo negativo llamado cátodo y uno positivo llamado ánodo. Dentro del cátodo hay un filamento, generalmente de alambre de tungsteno, que emite electrones cuando se calienta. El filamento del cátodo se calienta y se pone incandescente. La cantidad de electrones está en relación directa con la temperatura que alcanza. Por tanto, este calentamiento del filamento controla la cantidad de radiación. Estos electrones producidos en el cátodo son enfocados para chocar contra una zona del ánodo que se llama «mancha focal» o «foco». Cuando se aplica un alto voltaje entre el cátodo y el ánodo, los electrones son atraídos hacia el ánodo y chocan con la mancha focal con una gran fuerza. Cuanto más alto es el voltaje, mayor es la velocidad de estos electrones. Con esto se consiguen rayos X de longitud de onda más corta y por tanto de mayor intensidad y poder de penetración. Por tanto, la tensión existente entre el ánodo y el cátodo regula la velocidad de los electrones y controla la calidad de la radiación. (Fig. 1-2.)

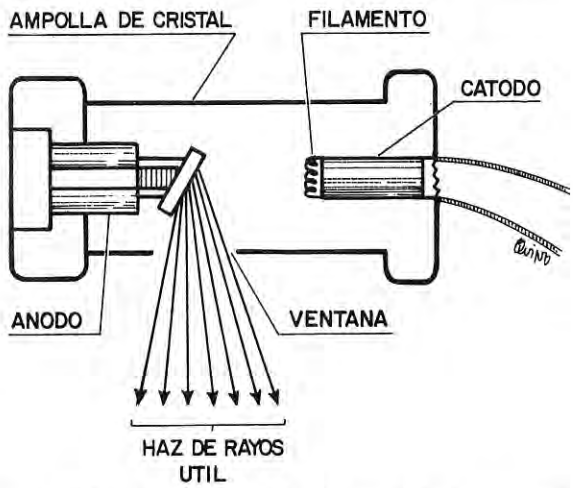

Fig. 1-1.—Esquema de un tubo de rayos X. El filamento del cátodo al calentarse emite electrones que chocan contra el ánodo, produciéndose así el haz de rayos X.

2. FORMACION DE LA IMAGEN

Como hemos visto, los rayos X penetran la materia en mayor o menor grado. Las diferentes partes del organismo absorben radiación en cantidades diferentes. Por lo tanto, si un haz de rayos X penetra un organismo (radiación incidente), esta radiación será absorbida en forma e intensidad diferente, según la parte del organismo que atraviese. La radiación emergente presentará, pues, diferencias de intensidad. Estas diferencias se conocen como contraste de radiación. Todo el conjunto de contrastes contenidos en el haz emergente, constituye lo que se llama «imagen de

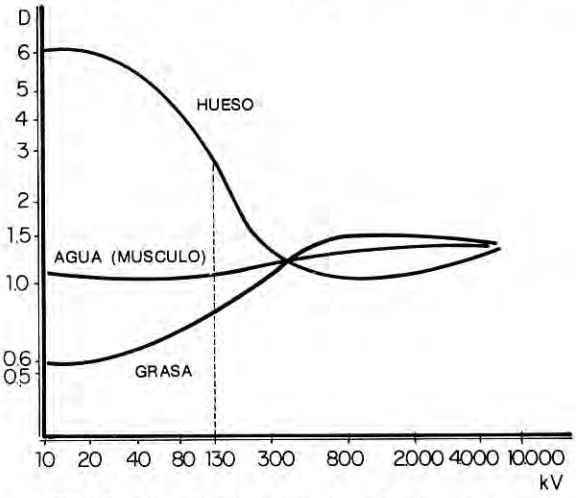

Fig. 1-2.—Variación de los coeficientes de absorción en relación al kilovoltaje. La gráfica muestra cómo la máxima discriminación entre los coeficientes de absorción de las distintas sustancias del organismo se produce a bajos kilovoltajes (mayor contraste), mientras que a altos kilovoltajes se produce una unificación de los coeficientes de absorción, lo que resultara en una homogeneización de la imagen radiológica con pérdida del contraste.

radiación». Esta imagen de radiación es invisible. Hay dos métodos de hacer visible esta imagen:

1. Como imagen permanente en una placa radiográfica.
2. Como imagen transitoria en una pantalla fluoroscópica.

A) Registros de la imagen

Como imagen permanente en una película fotosensible.—La placa radiográfica es una base de acetato de celulosa o de materias plásticas (poliéster), recubiertas en su superficie por una emulsión fotosensible, generalmente compuesta de cristales de bromuro de plata. Esta emulsión está hecha para responder con fotosensibilización a los rayos de luz emitidos por las pantallas reforzadoras cuando son activadas por los rayos X. Durante la exposición a los rayos X, la radiación penetra por la parte anterior del chasis, y es absorbida parcialmente por las pantallas reforzadoras que transforman la energía en luz, en relación directa con la intensidad de la radiación. El posterior revelado de esta radiografía transforma la imagen latente existente en una placa, en una imagen permanente, gracias a una reacción química que transforma los granos expuestos de sales de plata, en plata metálica negra que suspendida en la gelatina es lo que constituye la imagen visible en la radiografía.

Como imagen transitoria en una pantalla fluorescente.—Las pantallas de radioscopia tradicional utilizan la capacidad de ciertas sustancias fluorescentes, como el sulfuro de zinc y cadmio, que emite luz verde. La fluoroscopia, tras la formación de los rayos X en luz visible, permite estudiar el movimiento del cuerpo humano. La aparición del llamado «intensificador de imágenes» ha supuesto un cambio considerable en la radioscopia. La imagen remanente, tras atravesar el cuerpo humano es amplificada electrónicamente en el llamado intensificador.

B) Radiación dispersa

La realización de una exposición con rayos X produce, como ya se ha dicho, rayos que son absorbidos por el objeto y rayos que lo atraviesan. Sin embargo, algunas radiaciones se dispersan en todas las direcciones al chocar con los átomos del objeto. Estos rayos secundarios se conocen con el nombre de radiación dispersa, no contribuyen a la formación de imágenes radiológicas y son por tanto indeseables, ya que tienden a reducir el contraste de la imagen. Para reducir esta radiación dispersa se han utilizado las siguientes medidas:

a) La radiación dispersa posterior se controla con láminas de plomo colocadas en la cara posterior de los chasis radiográficos.

b) La radiación secundaria dispersa anterior, se reduce con el uso de conos y diafragmas que limitan el haz radiográfico al campo que se quiera radiografiar. En la radiografía moderna los conos han sido sustituidos casi por completo por diafragmas automáticos con centradores luminosos.

c) Para las partes gruesas del cuerpo, tales como el abdomen, donde las radiaciones dispersas son muy superiores a las partes delgadas, se requieren métodos adicionales. Las parrillas fijas disminuyen considerablemente la radiación dispersa. Están compuestas de tiras alternantes de plomo y material transparente a los rayos X que sólo permiten pasar los rayos en dirección perpendicular a la placa, mientras que absorben la radiación dispersa que no es perpendicular a ella. El mismo principio se aplica al llamado «bucky», en el que existe una parrilla similar a las descritas pero que se mueve u oscila durante la exposición, con lo cual las tiras de plomo no son visibles en la radiografía. La gran mayoría de las radiografías que hoy se hacen en las partes del tronco, cabeza y esqueleto proximal de las extremidades se realizan con el mismo sistema de parrillas y bucky. (Fig. 1-3.)

C) Geometría de la imagen

Los rayos X obedecen a las leyes generales de la luz, por lo tanto, la representación radiográfica de un objeto será dependiente del tamaño del mismo, de la fuente de rayos X o mancha focal, de la distancia del objeto a la fuente de energía, de la distancia del objeto hasta la placa, así como del alineamiento del objeto con respecto a la mancha focal.

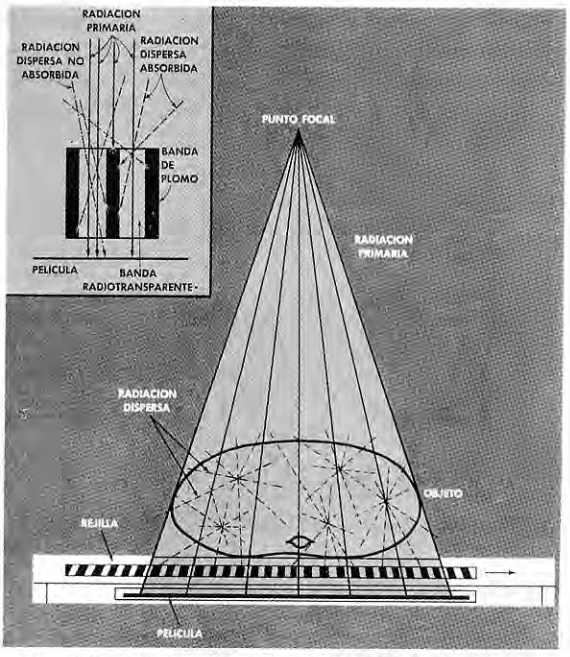

Fig. 1-3.—Esquema de un Potter Bucky. Se muestra cómo sólo las radiaciones paralelas a las laminillas de la parrilla pueden pasar entre ellas, mientras la radiación dispersa es absorbida. En la esquina superior izquierda, diagrama de una pequeña porción de la parrilla, mostrando en detalle lo anteriormente expuesto. (Cortesía de la Cía. Kodak.)

D) **El revelado automático**

Durante años, las radiografías eran reveladas manualmente con una serie de pasos a través de revelador, fijador, lavado, secado, etc. Desde principios de los años sesenta, las casas comerciales han ido desarrollando máquinas automáticas de revelado que permiten realizar todo el proceso en 90″. La radiografía introducida dentro de estas máquinas en la cámara oscura, sale por el otro extremo de la misma 90″ más tarde, completamente seca y dispuesta para su lectura.

3. TECNICAS ESPECIALES

A) **Tomografía**

Bajo el nombre de tomografía se agrupan una serie de técnicas con diferentes nombres en el pasado, tales como laminografía, estratografía, etc.

El principio fundamental de la tomografía es el movimiento combinado del tubo de rayos X hacia un lado mientras la placa radiográfica se mueve hacia el contrario, por lo que una superficie plana de la anatomía humana es perfectamente visible mientras que las áreas por encima y por debajo quedan borradas.

El principio de la tomografía se basa en lo siguiente (fig. 1-4):

Si un tubo de rayos X se mueve de F_1 a F_2 y la película en dirección contraria, de H_1 a H_2, las líneas F_1 H_1 y F_2 H_2 se interceptan en el punto A (fulcro). Esto quiere decir que el punto A, a pesar del movimiento del tubo y la película, aparece siempre en la misma posición en la película y por lo tanto no presenta borrosidad de movimiento o cinética. Sin embargo, el punto B no tiene siempre la misma representación en la película, por lo que su imagen radiológica será borrosa.

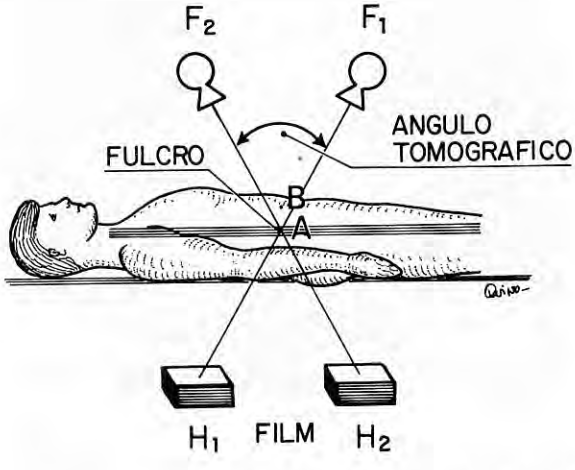

Fig. 1-4.—Esquema del mecanismo de la tomografía. (Véase el texto.)

Las aplicaciones clínicas de la tomografía son numerosísimas. Sin embargo, en la inmensa mayoría de los casos las aplicaciones fundamentales de la tomografía residen en la mejor delineación de alteraciones más o menos visibles en las radiografías estándar y que necesitan un mejor detalle para su adecuada evaluación diagnóstica. Las aplicaciones fundamentales son las siguientes:

Cuadro 1

CRANEO
1. Evaluación de la silla turca
2. Evaluación de los senos paranasales
3. Evaluación del oído interno
4. Articulaciones temporomaxilares

CUELLO
1. Laringe
2. Evaluación de la columna cervical (región de la charnela)

TORAX
1. Lesiones traqueales
2. Lesiones pulmonares
3. Lesiones mediastínicas
4. Lesiones de los hilios

ABDOMEN
1. Evaluación de la vía biliar
2. Evaluación de los riñones

VEJIGA

ESQUELETO
1. Evaluación de lesiones solitarias de hueso
2. Lesiones vertebrales
3. Evaluación del esternón

B) **Xerorradiografía**

Es un procedimiento de registro de la imagen de rayos X, usando una superficie fotoconductiva de selenio en una placa de aluminio.

Las ventajas de la imagen xerorradiográfica sobre la radiografía convencional es que tienen una mayor resolución y mayor contraste con un gran detalle sobre todo en las partes blandas. La gran latitud que presenta permite que en la misma radiografía pueda verse el hueso, las partes blandas, etc.

4. EFECTOS BIOLOGICOS DE LOS RAYOS X

El uso de los rayos X debe llevar consigo el conocimiento de sus posibles desventajas, debido a la existencia de efectos nocivos de las radiaciones. Para analizar los mismos es conveniente conocer los efectos biológicos que la irradiación tiene sobre el cuerpo humano.

Efectos sistémicos.—En radiología diagnóstica, las dosis utilizadas son pequeñas y por tanto rara vez se producen efectos sistémicos importantes. Los efectos

nocivos de la radiación total del cuerpo comienzan a ser observables por encima de los 100 rads (dosis absorbida Roentgen). La radiación completa del cuerpo por encima de 125 rads produce enfermedad bastante severa. Por encima de 250 rads hay pérdida temporal del cabello, náuseas y eritema persistente de la piel. Suelen recobrarse en unos pocos meses. Por encima de 500 rads de irradiación total del cuerpo, aproximadamente la mitad de los expuestos no sobreviven por encima de 21 días. Las alteraciones fundamentales ocurren en el sistema reticuloendotelial y en la médula ósea. Por encima de 1.500 a 2.000 rads hay alteraciones adicionales en la mucosa del tracto gastrointestinal con erosión y hemorragia. Por encima de 3.000 rads aparecen lesiones del sistema nervioso central.

Efectos locales.—El efecto de la radiación sobre las células es vario:

a) Suprime la habilidad de las células para multiplicarse y reproducirse por sí mismas.

b) Las células son más sensibles a la radiación justo antes de la síntesis del DNA que se realiza en su ciclo reproductivo.

c) La sensibilidad a la radiación es alta a temperaturas elevadas.

d) Los tejidos hipóxicos están menos alterados por los efectos de la radiación que los tejidos normalmente oxigenados («efecto del oxígeno»).

e) La sensibilidad de la radiación está marcadamente reducida si las células o el cuerpo irradiado contienen una alta concentración de radicales sulfhídricos (SH).

f) Afectación del sistema hematopoyético. La lesión del sistema reticuloendotelial produce deprivación de las células fundamentales del mismo, pero además trombocitopenia, linfopenia, leucopenia, anemia y pérdida de la respuesta inmunológica específica. Cuando la exposición es prolongada en ciertas personas con susceptibilidad a la radiación, se puede producir transformación maligna (leucemia).

Lesiones superficiales.—Las radiaciones producen depilación, lesiones de la piel, destrucción de las uñas, cataratas lenticulares en el ojo y ulceraciones membranosas de la boca, labios y orofaringe.

Lesiones de órganos.—Los diferentes órganos del cuerpo humano varían en su sensibilidad a la radiación. En las dosis habituales en radiodiagnóstico no existen cambios importantes en ninguno de los órganos del cuerpo humano.

Lesiones genéticas.—La radiación produce alteraciones importantes en los cromosomas. Interfiere con la mitosis y parece tener una alta probabilidad de mutación genética directa.

Desde el punto de vista del radiodiagnóstico, el problema más importante es la afectación que el embrión tiene a la radiación en cualquier estadio de su desarrollo.

Por ello, en el primer trimestre del embarazo es cuando el embrión es más vulnerable y su exposición a los rayos X debe evitarse en la medida de lo posible. Solamente en casos de urgencia debe radiarse la pelvis de estas mujeres. Esto debe realizarse a pesar de que no existe una certeza absoluta de que ninguno de estos procedimientos radiológicos habituales sea verdaderamente peligroso. En mujeres no embarazadas, es recomendable hacer las radiografías sólo en los primeros 10 días siguientes al comienzo de la menstruación.

5. MEDIDAS GENERALES PARA LA REDUCCION DE LA RADIACION

Sabemos que la imagen radiológica se produce por la interacción de los rayos X al atravesar los tejidos del organismo. Por la naturaleza misma de esta interacción se produce una inevitable irradiación del sujeto. La responsabilidad clínica del radiólogo es llegar a adquirir los datos útiles para el diagnóstico, pero una de sus responsabilidades técnicas importantes es la de reducir la radiación al mínimo indispensable.

Los principios de la reducción de la dosis radiológica son bien conocidos. Los dos elementos básicos que condicionan la radiación del enfermo son la dosis y el volumen de tejido irradiado. Es evidente que el volumen del tejido que tiene que atravesar la radiación debe ser reducido al mínimo necesario, limitando la apertura de los diafragmas. Por lo tanto, la primera norma para reducir la radiación es reducir el área irradiada al mínimo indispensable.

El segundo punto sería la reducción de la dosis de radiación. A este respecto los métodos técnicos tienden a mejorar la sensibilidad en la detección de la imagen para que sea necesaria una menor cantidad de radiación. En este punto puede describirse:

1. *Las hojas de refuerzo de tierras raras.* Constituyen un progreso espectacular en la sensibilidad de las hojas de refuerzo que, a igualdad de definición de la imagen radiológica, permiten reducir la dosis por un factor de 3 a 5 en relación con las clásicas de tungstenato de calcio.

2. *La utilización de chasis especiales,* sobre todo los chasis neumáticos que aseguran una adaptación íntima entre la placa y la pantalla, y mejoran la definición y la resolución de las placas de refuerzo con una reducción en la dosis.

3. *La utilización del intensificador de imágenes* ha sido una aportación decisiva en la reducción de la radiación. Ya han sido explicados los mecanismos de funcionamiento del intensificador, que puede llegar a reducir la dosis de radiación en un 75%.

4. Un paso más en la mejora técnica en favor de la disminución de la radiación ha consistido en lo que se denomina *radioscopia pulsada.* El procedimiento consiste en la obtención de una imagen radiológica en el amplificador que queda registrada en un disco magnético y puede verse sin necesidad de más radiación. La cadencia en la sucesión de las imágenes permite incluso conservar la sensación de continuidad en la

observación del movimiento del órgano con una importante reducción de la dosis de radiación.

5. Un método eficaz e importante en la reducción de la dosis es la *supresión de las radiografías inútiles.* No estamos discutiendo aquí los problemas de la indicación o no de la prueba, sino la mentalización para obtener el menor número de radiografías necesarias para el diagnóstico.

6. CONTRASTES

Los primeros tiempos de la radiografía se basaban esencialmente en la demostración del esqueleto y de los pulmones, los cuales son visibles sin necesidad de contrastes artificiales, debido a la diferencia de atenuación de los rayos X existentes entre las diferentes partes del cuerpo humano. Rápidamente se vio la necesidad de utilizar contrastes artificiales que mejoraran la visualización de los órganos del cuerpo humano.

Los contrastes utilizados son de dos tipos:

a) Contraste negativo.

1. *Patología cerebral.*
2. *Patología medular.*
3. *Aparato digestivo.*
4. *Patología articular.*

b) Contraste positivo.—Los contrastes positivos, es decir, los opacos a los rayos X, se utilizan prácticamente en toda la economía humana.

1. *Estudios con bario.*—El sulfato de bario es altamente útil en las exploraciones del aparato digestivo. Es inerte, no se absorbe y no altera la función fisiológica normal. En ocasiones, se le agregan productos modificadores de la viscosidad para obtener una mejor imagen mucosa.

2. *Productos yodados.*—Existen diferentes tipos de productos yodados que pueden dividirse en hidrosolubles y liposolubles. Los productos hidrosolubles son casi siempre derivados del yodo que se eliminan selectivamente por los riñones o por el hígado.

Eliminación renal.—Los de eliminación renal han mejorado considerablemente en los últimos años, disminuyendo su toxicidad. Su eliminación por el glomérulo y su tolerancia general, bastante buena, hacen que las indicaciones en la visualización de todo el sistema arterial, venoso y del aparato urinario sea rutina de cualquier Departamento.

En la actualidad se están introduciendo contrastes no iónicos iso-osmolares con tolerancia excelente y prácticamente sin reacciones.

Eliminación hepatobiliar.—Hay contrastes que se pueden utilizar por vía oral y que tras su eliminación rellenan la vesícula biliar, siendo utilizados para colecistografía.

Otros componentes yodados pueden ser utilizados por vía endovenosa para realizar colangiografía intravenosa. Estos contrastes se eliminan por el hígado, lo que permite su visualización incluso después de la colecistectomía. El advenimiento del ultrasonido ha reducido dramáticamente el uso de estos contrastes.

c) Contrastes liposolubles.—Hay contrastes con gran viscosidad que hacen que no puedan ser introducidos por vía vascular, pero que dan contraste muy bueno. Fundamentalmente se ha utilizado el Lipiodol y el Pantopaque.

Las indicaciones fundamentales incluyen:

— Broncografía
— Mielografía
— Ventriculografía de contraste positivo
— Fistulografía
— Linfografía.

Conducta general ante la reacción a los medios de contraste.—Las reacciones menores son de corta duración, generalmente poco importantes y no ponen al paciente en peligro. Este tipo de reacciones incluye náuseas, vómitos, vértigo, mareos, sudoración, ansia, urticaria, aumento de salivación, dolor en el lugar donde se ha hecho la inyección y edema facial.

Las reacciones intermedias incluyen hipotensión de corta duración, broncospasmo de poca intensidad y reacciones dérmicas que se resuelven lentamente, como urticaria o erupciones.

Las reacciones mayores son graves y tienen un potencial letal importante, y esto incluye hipotensión severa, coma, convulsiones, edema pulmonar, edema de laringe, broncospasmo y disturbios del ritmo cardiaco.

Puesto que las posibles reacciones a los medios de contraste no pueden predecirse por ningún tipo de test, el radiólogo debe estar preparado para tratar desde las menores reacciones dérmicas hasta las mayores reacciones con complicaciones respiratorias y cardiovasculares.

La clasificación general de las reacciones severas al medio de contraste aparecen en el cuadro 2.

El plan de acción.—Ya que la mayoría de las reacciones al medio de contraste ocurren en los primeros 5 minutos después de la inyección, el radiólogo debe estar disponible durante este tiempo y es aconsejable durante los siguientes 30 minutos. El paciente debe ser constantemente observado por el técnico o el propio radiólogo durante los 5 minutos siguientes a la inyección.

Medicación y equipo.—La medicación necesaria es: adrenalina a 1:1.000. Por vía subcutánea en reacciones alérgicas, asma, etc., o por vía intravenosa e incluso por vía intracardiaca en casos de parada cardiaca.

Aminofilina, en casos de broncospasmo.

Antihistamínicos, en casos de reacciones alérgicas.

Corticoides, en dosis altas, en casos de reacciones alérgicas, estados asmáticos o colapso profundo.

El equipo debe incluir una bolsa de ambú o unidad

Cuadro 2

CLASIFICACION GENERAL DE LAS REACCIONES A LOS MEDIOS DE CONTRASTE

TIPO	COMPLICACION	TRATAMIENTO
Sistema cardiovascular	— Parada cardiaca	Masaje precordial desfibrilación
	— Hipotensión y — Síncope	Drogas vasopresoras, etc.
	— Edema pulmonar	Aminofilina, demerol, flebotomía, oxígeno, morfina
Sistema respiratorio	— Obstrucción o parada respiratoria	Mantener abierta la vía aérea por medios naturales o artificiales y ventilación pulmonar
Sistema nervioso central	— Convulsiones tóxicas	Nembutal o diazepán
	— Coma	Corticoides intravenosos
	— Edema angioneurótico o broncospasmo	Adrenalina, corticoides, antihistamínicos, aminofilina

equivalente y sería deseable el material necesario para mantener abierta la vía respiratoria y poder hacer una intubación.

7. MEDICINA NUCLEAR
DR. JESUS DEL OLMO

Si bien la Medicina Nuclear es una especialidad diferente del Radiodiagnóstico, la utilización de sus diferentes métodos de obtención de la imagen diagnóstica, ocurre en los pacientes, con tanta frecuencia, que hace necesaria una breve exposición de los radionúclidos.

Por definición, *isótopos* de cualquier elemento químico son los núclidos que tienen el mismo número atómico del elemento dado, pero difieren de él en el número másico, es decir, en el número de neutrones del núcleo. Por consiguiente, todos los isótopos de cualquier elemento químico ocuparán el mismo lugar en la tabla periódica de los elementos, de ahí su nombre: isos = igual, topos = lugar.

Los isótopos pueden ser estables, es decir, no emitir radiaciones (por ejemplo, el deuterio H_1^2) o radiactivos por emitir radiaciones del núcleo como fenómeno tendente a la estabilidad; estas radiaciones emitidas pueden ser de diferente naturaleza: *a)* electromagnéticas como la radiación γ y *b)* emisiones de partículas como las radiaciones α y β.

Los radioisótopos utilizados en medicina son generalmente artificiales y proceden de reacciones nucleares que tienen lugar en reactores nucleares y/o en ciclotrones.

Desde un punto de vista químico, todos los radioisótopos de un elemento cualquiera tendrán sus mismas propiedades, ya que realmente se trata del mismo elemento y se utiliza la radiación que emiten para poderlos detectar.

Los radionúclidos se utilizan en Medicina Nuclear, bien en formas químicas simples como yoduros para el I^{131} o pertecnetatos para el Tc^{99m}, o bien, entrando a formar parte de estructuras moleculares complejas como trazadores o marcadores, dando lugar a lo que entendemos en nuestra especialidad como radiofármacos.

Estos radiofármacos son seleccionados con objeto de que, mediante sus características bioquímicas, sigan un determinado camino metabólico, fijándose en diferentes estructuras, donde merced a la emisión de su radiación γ pueden ser detectados.

La administración de radiofármacos se hace por diferentes vías: oral, intravenosa, intracavitaria (intratecal, intraarticular, intraabdominal, etc.), pero son la oral y la intravenosa las más usadas.

La localización de los diferentes radiofármacos en los órganos diana se realiza por varios mecanismos: metabólicos, fisicoquímicos o biológicos. (Ver cuadro 3.)

Aplicaciones clínicas de la gammagrafía

Sistema nervioso central.—La gammagrafía de cerebro se basa en el hecho de poder detectar la radiación procedente de un radiofármaco que ha sido depositado sobre una zona cerebral lesionada.

El depósito de radiofármaco sobre la lesión se realiza como consecuencia de la ruptura de la barrera hematoencefálica a ese nivel y/o al aumento de su vascularización. Las imágenes patológicas son pues positivas, es decir, son áreas «calientes», en tanto que el tejido sano aparece «frío».

La gammagrafía de cerebro presenta una gran sensibilidad, pero poca especificidad.

Endocrinología.—La gammagrafía de tiroides es una técnica habitual en el estudio de los pacientes portadores de tireopatías. Los radionúclidos de yodo más utilizados son el I^{131} y el I^{123}.

En la actualidad se utiliza mucho en gammagrafía tiroidea el Tc^{99m} en forma de pertecnetato, que tiene la propiedad de fijarse en las células tiroideas siguiendo el mismo camino metabólico que el yodo, pero no se organifica con la tirosina y, por consiguiente, no continúa el proceso de hormonogénesis. Las imágenes que se obtienen con este elemento son de gran calidad y, excepto en determinadas circunstancias en que se debe utilizar un radioisótopo de yodo, el Tc^{99m} se emplea de forma habitual en la práctica diaria.

Las indicaciones más importantes de la gammagrafía tiroidea pueden ser:

— Morfología de la glándula.

— Evaluación de masas en lengua, cuello y mediastino.

— Evaluación de nódulos tiroideos.

— Diagnóstico de carcinoma tiroideo y sus metástasis funcionantes.

— Evaluación de los resultados terapéuticos del hipertiroidismo.

Cuadro 3

RADIOISOTOPOS.
MECANISMOS DE LOCALIZACION

1. TRANSPORTE ACTIVO
   - A) Tiroides
     - Isótopos del yodo
     - Tc^{99m} pertecnetato
   - B) Glándulas salivares
     - Tc^{99m} pertecnetato
   - C) Hígado
     - I^{131} rosa bengala
     - Tc^{99m} glucoheptonato
   - D) Miocardio
     - Tl^{201}
   - E) Riñón
     - I^{131} ortoiodohipurato
     - Tc^{99m} glucoheptonato
   - F) Absceso. Tumor
     - Ga^{67} citrato
   - G) Médula ósea
     - In^{111} cloruro
2. FAGOCITOSIS
   - A) Sistema reticuloendotelial
     - Tc^{99m} coloide sulfuro
     - In^{131m} coloide
3. SECUESTRO CELULAR
   - A) Bazo
     - Hematíes marcados con Tc^{99m}
     - Hematíes dañados por el calor - Cr^{51}
4. BLOQUEO CAPILAR
   - A) Pulmón
     - Macroagregados o microesferas marcadas con Tc^{99m}
5. DIFUSION SIMPLE O INTERCAMBIO
   - A) Hueso
     - F^{18} - Sr^{85} - Sr^{87m}
   - B) Cerebro
     - Todos los agentes habituales
   - C) Riñón
     - Tc^{99m} - DTPA
   - D) Pulmón
     - X^{133} - estudios de ventilación
6. ADSORCION FISICOQUIMICA
   - A) Hueso
     - Tc^{99m} fosfatos
   - B) Trombos
     - Radiofibrinógeno
7. LOCALIZACION COMPARTIMENTAL
   - A) Pool cardiovascular
     - Hematíes y albúmina marcados con Tc^{99m}-MAA
   - B) Estudios de flujo (First Pass)
     - Tc^{99m} - 0_4
     - Agentes marcados con Tc^{99m}

Lutzer y Freeman

Cardiología.—La posibilidad de obtener imágenes secuenciales muy rápidas hasta 100 por segundo, hace que sea factible estudiar la dinámica cardiaca, «radiocardiografía», con la obtención de numerosos parámetros.

Los parámetros que pueden obtenerse son:
— Volumen sistólico.
— Volumen minuto.
— Volumen residual.
— Fracción de eyección.
— Cuantificación de shunts izquierdos-derechos.
— Visualización de shunts derechos-izquierdos.
— Tiempo de tránsito pulmonar.
— Estudios de la motilidad ventricular.

La perfusión del miocardio se puede estudiar mediante la administración de Tl^{201} con técnicas que se realizan en reposo, con test de esfuerzo e imágenes posteriores de redistribución. Esta es una técnica de enorme interés en el estudio de la isquemia miocárdica, que aparece como áreas «frías» por defecto en el depósito de Tl^{201}.

Los infartos de miocardio pueden visualizarse mediante gammagrafía del área cardiaca en varias proyecciones, tras la administración de pirofosfatos Tc^{99m}, que se acumulan en el área infartada, dando lugar a la aparición de un área «caliente», que puede ser cuantificada proporcionando un buen índice para la evaluación del infarto.

Sistema venoso.—Mediante la inyección de pertecnetato Tc^{99m} o partícula de albúmina Tc^{99m} en una vena del dorso de cada miembro inferior, y tras la colocación de unos torniquetes a nivel del tercio inferior de la pierna y tercio superior del muslo, pueden visualizarse los sistemas venosos superficiales y profundos. El estudio es útil en tromboflebitis.

Pulmón.—Mediante la administración intravenosa de macroagregados o microesferas marcados con Tc^{99m} se obtiene una gammagrafía de pulmón, que traduce el estado de perfusión pulmonar. Mediante la inhalación de una mezcla de aire Xe^{133} o Kr^{81m} es posible estudiar la ventilación pulmonar y detectar áreas hipoventiladas.

El conjunto de ambas exploraciones, perfusión/ventilación pulmonar, constituye un excelente método diagnóstico de las alteraciones vasculares del pulmón, fundamentalmente en la embolia pulmonar.

Aparato digestivo

Glándulas salivales.—La capacidad del pertecnetato Tc^{99m} de acumularse en las células de las glándulas salivales en concentraciones muy superiores a las del plasma hace que sea posible obtener gammagrafías de estas glándulas, que tienen carácter morfológico con lesiones «frías» en caso de quistes y tumores.

Gammagrafía hepática.—El hígado puede ser estudiado valiéndose de dos tipos de radiofármacos con caminos de fijación diferentes:

a) *Coloides.* Este tipo de radiofármaco tiene la propiedad de ser atrapado por las células de Kupffer del SRE.

b) Radiofármacos que son aclarados por la capacidad depuradora de los hepatocitos.

Las imágenes estáticas, en diferentes proyecciones, constituyen la técnica individual con mayor sensibilidad en el estudio de la patología hepática, tanto en lesiones localizadas como difusas. Esta sensibilidad

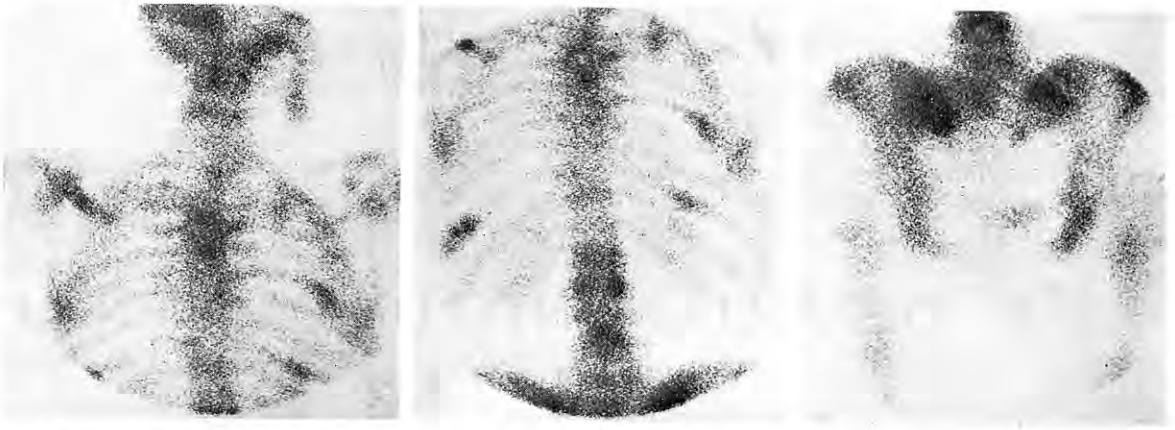

Fig. 1-5.—Ejemplo de la utilización de los isótopos. Captación de Tc^{99} en múltiples metástasis por carcinoma de mama.

puede llegar según diferentes autores al 85 %, que aumenta hasta el 94 % si se combina con una exploración con ultrasonido. Sin embargo, no tiene mucha especificidad, por lo que se requiere la combinación con otras técnicas para lograr aumentar ésta.

Las técnicas que emplean la capacidad depuradora del hepatocito son utilizadas fundamentalmente para el estudio de las vías biliares. El rosa de bengala I^{131}, actualmente en desuso, ha sido sustituido por preparados de Tc^{99m} HIDA y sus derivados, que al ser captados por los hepatocitos y eliminados por la bilis permiten obtener imágenes secuenciales del sistema biliar y de su permeabilidad.

Tracto digestivo.—En la actualidad se estudian y cuantifican diferentes aspectos de la motilidad del tracto digestivo: vaciamiento gástrico, reflujos gastroesofágicos, reflujos enterogástricos, etc. También se utilizan en la detección de hemorragia gastrointestinal (divertículo de Meckel, etc.)

Aparato genitourinario.—La gammagrafía renal permite estudiar la morfología de ambos riñones y el grado de su función, así como poner de manifiesto la existencia de lesiones ocupantes de espacio intraparenquimatosas. Es una de las técnicas de elección en el seguimiento del trasplante renal por su baja irradiación y escasa molestia para el paciente, por lo que puede ser repetida cuantas veces se juzgue necesaria y permite diferenciar claramente la necrosis tubular transitoria del rechazo del órgano.

El estudio de la hipertensión de origen renal y las pielonefritis por reflujo vesico-ureteral son también técnicas de uso habitual.

Aparato locomotor.—La introducción de radiofármacos derivados de fosfatos: pirofosfatos, difosfonatos, polifosfatos, etc., marcados con Tc^{99m}, que se fijan de forma activa en la matriz ósea, ha permitido obtener gammagrafías óseas de una gran calidad técnica y de una importancia fundamental para el diagnóstico de los procesos neoplásicos, tanto primitivos como metastásicos. (Fig. 1-5.) Su importancia principal radica en el hecho de que las imágenes positivas son muy precoces y por supuesto mucho más que las series radiológicas, de donde deriva su importancia para clasificar el estadio de los tumores.

2

EL DEPARTAMENTO DE IMAGEN (II)

DR. RAFAEL CASANOVA

http://booksmedicos.blogspot.com

1. DIGITALIZACION DE LA IMAGEN
2. TERMOGRAFIA
3. ULTRASONIDOS
4. TOMOGRAFIA AXIAL COMPUTARIZADA
5. ANGIOGRAFIA DIGITAL
6. RESONANCIA MAGNETICA (RM)

1. DIGITALIZACION DE LA IMAGEN

Toda imagen encierra una enorme cantidad de información, por lo que la mayoría de los procesos de tratamiento de imágenes exigen la utilización de un sistema informático complejo. Afortunadamente, el constante progreso experimentado por la microelectrónica en estos últimos años ha reducido considerablemente el coste de los ordenadores al mismo tiempo que aumentaba su capacidad. En segundo lugar, esos mismos progresos han hecho posible la construcción de dispositivos muy perfeccionados, capaces de convertir una imagen en datos digitales y viceversa. Por último, el desarrollo de determinados algoritmos, procesos matemáticos elaborados, capaces de ser ejecutados por un ordenador, ha permitido llevar a cabo ciertas operaciones de procesamiento de las imágenes que hasta ahora eran imposibles.

A) Definición de la imagen

Una imagen es una distribución monocromática en dos dimensiones, generalmente en blanco y negro, capaz de aportar información al que la ve. Existe gran variedad de imágenes, que pueden catalogarse como sigue:

a) *Estética.* Los detalles de esta imagen deben agradar al que la ve, de acuerdo con sus criterios subjetivos.

b) *Informativa.* Los detalles deben aportar algún tipo de mensaje, pero sin una especial cualidad métrica.

c) *Métrica.* Los detalles tienen que tener un valor cuantitativo específico asociado a ellos, incluso aunque la imagen sea observada de una forma subjetiva.

B) Componentes característicos de la imagen

La razón de obtener una imagen por radiografía o fotografía es conseguir una reproducción lo más cercana posible a la realidad; en el caso de las imágenes radiológicas, lo más cercano a los órganos internos del paciente. En ambos casos, la imagen tendrá una distribución continua de brillos, limitada sólo por un máximo o un mínimo valor de brillo. Estos valores pueden ser distribuidos de manera continua en el espacio, pero sus límites sólo estarán en los márgenes de la imagen. A esta imagen se le conoce como *imagen analógica,* porque es una representación análoga a una escena o a una estructura.

Un método alternativo en la información de imágenes es el empleo de un sistema en el que los diferentes brillos o densidades continuas tengan una representación de sus valores máximo y mínimo, con unos límites concretos, y que los extremos de esos valores estén bien establecidos, en una escala de tonos o una escala de grises. De esta forma, en una distribución espacial, esos valores de grises pueden tener una posición especial bien definida, con un valor de gris discreto o concreto. A cada una de esas estructuras o elementos de la imagen se les denomina «pixels». A este tipo de representación es a lo que habitualmente se llama *imagen digital.*

Realizando una medida de las diferentes densidades, a lo largo de una línea, sobre la radiografía de un objeto, el perfil de las densidades se puede representar de forma analógica, como en el gráfico A, y en forma digital, como en el gráfico B. La imagen del gráfico 1 es una línea continua, mientras que en el 2 la imagen analógica se considera superior, ya que es

la que aporta una representación más cercana a la realidad de la imagen. (Fig. 2-1.) Cuando se digitaliza una imagen analógica, se pierde algo de la información, principalmente en los detalles finos; a cambio, la imagen digital permite actuar sobre ella, desde un punto de vista electrónico, de manera que se puede cuantificar la información y en algunos aspectos modificarla, para que la visualización de la imagen permita algún tipo de mejora.

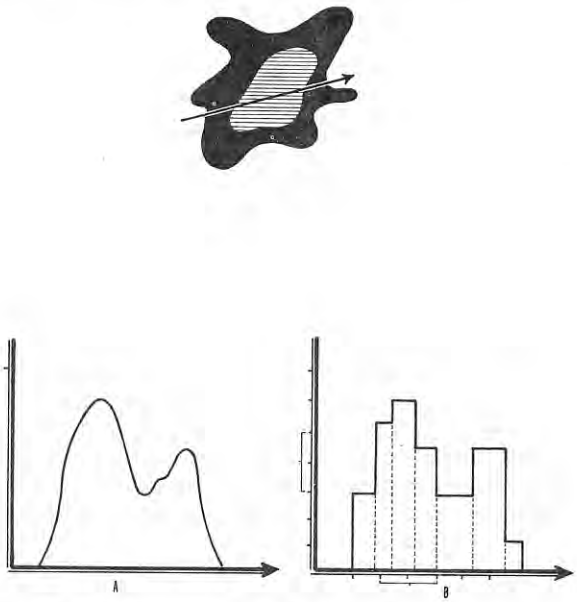

Fig. 2-1.—Representación gráfica de una imagen en formato analógico y digital. Las densidades de la figura superior pueden representarse en un gráfico de forma analógica (A) o de forma digital (B). En el primer caso la imagen es una línea continua, mientras que en la forma digital la línea se fragmenta en unidades de diferente magnitud. (Siguiendo a Vizy.)

C) Sistemas numéricos: sistema decimal, sistema binario

Antes de conseguir un completo entendimiento de una imagen electrónica, hay que considerar algunos conceptos sobre los números que utiliza el ordenador. El sistema numérico utilizado habitualmente por el hombre es el sistema «decimal». Este sistema consiste en 10 dígitos distintos. Ellos aisladamente o en combinación representan la cantidad deseada. El sistema «binario», aunque menos conocido, es muy importante, porque es la base de las manipulaciones que hace el ordenador. Este sistema consiste en dos dígitos independientes de una serie, que son usados solos o en combinación y que pueden representar cualquier cantidad que uno desee expresar. La mayoría de los computadores existentes actúan de esta manera, con series de pulsos 1 y 0, que quiere decir «abierto» o «cerrado». Obviamente, las ventajas del sistema binario son enormes, ya que todos los sistemas habituales pueden manejarse entre las opciones «on»-«off»; «abierto»-«cerrado», «+»-«−», que es la forma habitual de funcionamiento de los ordenadores.

Bit es la contracción del término *binary digit point punt* y representa la «unidad mínima funcional» de un ordenador. Habitualmente los bits se agrupan en ocho posiciones, y a estas ocho posiciones es a lo que en el sistema de ordenadores, se conoce con el nombre de «byte».

2. TERMOGRAFIA

A) Introducción

La temperatura interna normal del hombre en reposo se mantiene dentro de unos límites muy estrechos, a pesar de la gran variación térmica que le rodea. En estado de reposo, el calor fluye desde los sitios de producción para calentar los tejidos y la sangre distribuye este calor del cuerpo hacia la superficie, donde se disipa hacia el exterior por radiación, convección y evaporación. La importancia de la temperatura interna del cuerpo como índice de enfermedad se conoce desde hace siglos, pero sólo en años recientes se ha prestado atención al significado clínico de las alteraciones de la temperatura de la piel.

B) Factores físicos y fisiológicos. Consideraciones generales

Las enfermedades o el trauma pueden afectar a la temperatura de la piel, causando en algunas ocasiones aumento o reducción de la temperatura. Los vasos sanguíneos, que están 2 ó 3 mm por debajo de la superficie, pueden ser fotografiados usando luz reflejada y películas con sensibilidad infrarroja, pero los vasos profundos sólo pueden detectarse por la distribución de la temperatura. En general, la termografía clínica utiliza las diferencias de temperatura entre áreas similares, más que los valores absolutos de temperatura en un área concreta.

C) Indicaciones

a) *Termografía mamaria.* El desarrollo de la termografía como técnica de aplicación clínica, corre paralelo con el desarrollo en la investigación del cáncer de mama. En 1956, Lauson demostró que la piel que recubre los tumores malignos de la mama estaba habitualmente entre 1 K y 4 K más caliente que la circundante.

Aunque la distribución de la temperatura sobre la superficie de la mama varía considerablemente de una persona a otra, cada persona sana tiene su propio patrón característico, que permanece constante a lo

largo del tiempo. Este patrón térmico está directamente relacionado con la red vascular subcutánea y la temperatura de la sangre que circula por esos vasos. Una neoplasia puede alterar ambas cosas, el patrón vascular y el flujo, y consecuentemente afectar a la distribución de la temperatura superficial. (Fig. 2-2.) En las personas sanas, la temperatura media varía entre 28,5 y 36,5° C.

Sin embargo, la falta de sensibilidad y de especificidad de la termografía mamaria hace que no pueda utilizarse aisladamente, siendo para muchos autores útil, junto a un examen clínico y a una exploración con mamografía.

b) *Termografía escrotal.* Los testículos están situados en el escroto, aparentemente para mantener su temperatura unos grados Kelvin más baja, que la temperatura general del cuerpo. Si esta diferencia normal se pierde, la espermatogénesis se deprime e incluso puede cesar totalmente.

La temperatura normal de la superficie del escroto es de 30 ± 1° C. Una temperatura mayor de 32° C debe considerarse anormal, especialmente si además se asocia a una asimetría térmica de más de 1° K.

c) *Lesiones de la piel.* La termografía en las lesiones dérmicas se usa de tres formas diferentes: 1) para detectar depósitos metastásicos no sospechados en pacientes con múltiples lesiones pigmentadas; 2) para comprobar la actividad tumoral después del tratamiento de cirugía o radioterapia, y 3) para aportar un pronóstico a la enfermedad. En esta última aplicación se ha demostrado una buena correlación entre supervivencia e hipertermia tumoral; a mayor intensidad en la hipertermia, peores supervivencias existen a 5 años.



Fig. 2-2.—Termografía mamaria. La imagen corresponde a un carcinoma de mama. Existe una marcada asimetría en el patrón térmico de ambas mamas sin una clara especificidad. (Cortesía del Dr. J. Marcos Robles. Madrid.)

d) *Desórdenes vasculares.* La temperatura de las extremidades depende fundamentalmente del flujo de sangre en los vasos periféricos. El estudio de las enfermedades vasculares en este área por medio de termografía se conoce desde hace tiempo como muy útil. Las enfermedades de las arterias periféricas pueden causar isquemia, necesitando amputación del miembro afectado. La selección del nivel óptimo de amputación en estos pacientes, es uno de los factores clave para la rehabilitación posterior. La mayoría de los cirujanos dependen de las pruebas que les aseguren viabilidad tisular, y en este sentido han utilizado parámetros como flujo de sangre superficial, presión de perfusión o incluso estudios ultrasonográficos de los gradientes de derivación arterial. La termografía ha mostrado ser un método adecuado y exacto en la determinación del nivel óptimo de amputación. Los factores termográficos que determinan el nivel son las alteraciones del gradiente térmico normal a lo largo del miembro y la presencia o ausencia de hipotermia local.

e) *Evaluación de traumatismos.* Los problemas asociados con el stress de los tejidos insensibles, como sucede en los extremos de los miembros amputados donde se ha colocado una prótesis, son difíciles de resolver y su detección precoz es necesaria para una prevención y control. En ausencia de dolor, los pequeños traumatismos repetidos pueden impedir el buen funcionamiento de la prótesis. Los estudios de la temperatura de estos muñones insensibles se han usado de manera efectiva en la evaluación de los dispositivos de prótesis.

3. ULTRASONIDOS

A) Bases físicas de los ultrasonidos

La frecuencia del sonido que puede ser oído por una persona normal ocupa una sección bien definida y pequeña del espectro de frecuencia de las vibraciones mecánicas. El término ultrasonido se usa para describir los sonidos que tienen una frecuencia por encima del nivel de sonido audible. Al igual que el sonido, los ultrasonidos viajan a través de un medio con una velocidad definida y en forma de una onda, pero, a diferencia de las electromagnéticas, la onda de sonido es un disturbio mecánico del medio mediante el cual se transporta la energía del sonido. El diagnóstico por ultrasonidos depende del medio físico en el que el sonido se propaga y de cómo las ondas ultrasónicas interaccionan con los materiales biológicos que atraviesan, especialmente con las estructuras de los tejidos blandos del cuerpo humano.

B) Comportamiento de las ondas de ultrasonidos

Una onda de ultrasonido atraviesa un medio homogéneo en línea recta, igual que la luz. Igual que

ésta, el ultrasonido puede reflejarse o desviarse (refracción) cuando encuentra una interfase o frontera entre dos medios, dependiendo su comportamiento de las diferentes propiedades de éstos.

C) Producción y detección de las ondas de ultrasonidos. Efecto piezoeléctrico

Las frecuencias en MHz que se emplean en las aplicaciones diagnósticas se generan y detectan por el efecto piezoeléctrico. Los materiales piezoeléctricos se llaman transductores porque son capaces de relacionar energía eléctrica y mecánica. En los cristales piezoeléctricos, las cargas eléctricas dentro del cristal están colocadas de tal manera que reaccionan a la aplicación de un campo eléctrico para producir un efecto mecánico, y viceversa. En estado de no deformación, el centro de simetría de las cargas positivas coincide con el de las cargas negativas, y debido a que éstas son iguales en magnitud, no hay potencial efectivo en el transductor. Si éste se comprime, el centro de simetría se modifica de manera que se genera una carga a lo largo del transductor. Al contrario, el efecto piezoeléctrico se produce si se aplica un campo eléctrico al transductor, ya que entre las cargas positivas y negativas se genera una asimetría que provoca una deformación del transductor. Por medio de este procedimiento los transductores pueden generar y detectar ondas ultrasónicas. (Fig. 2-3.)

D) Mecanismos de atenuación del sonido

En general, la transmisión de la energía es un proceso que se acompaña por una progresiva reducción en su intensidad. Esto es la base del procedimiento radiográfico, en el que las imágenes se relacionan directamente con las diferentes atenuaciones de los rayos X, a medida que atraviesan las estructuras del organismo. En el diagnóstico de ultrasonidos, el método se basa en la detección de los ecos que provienen del interior del organismo de forma que el efecto principal de la atenuación es la reducción progresiva de la amplitud de los ecos que se originan en las estructuras profundas, haciendo más difícil su detección.

Hay dos mecanismos que explican esta atenuación del sonido durante su propagación. El primero de ellos es desviación de la onda del sonido, y el segundo, la pérdida de energía o absorción.

E) Métodos diagnósticos de eco pulsado

Un pulso de ultrasonido se refleja cuando atraviesa la interfase entre dos medios que tienen diferencias en las impedancias características, y el tiempo que transcurre entre la transmisión del pulso y la recepción del eco depende de la velocidad de propagación y de la trayectoria. La velocidad de propagación en los

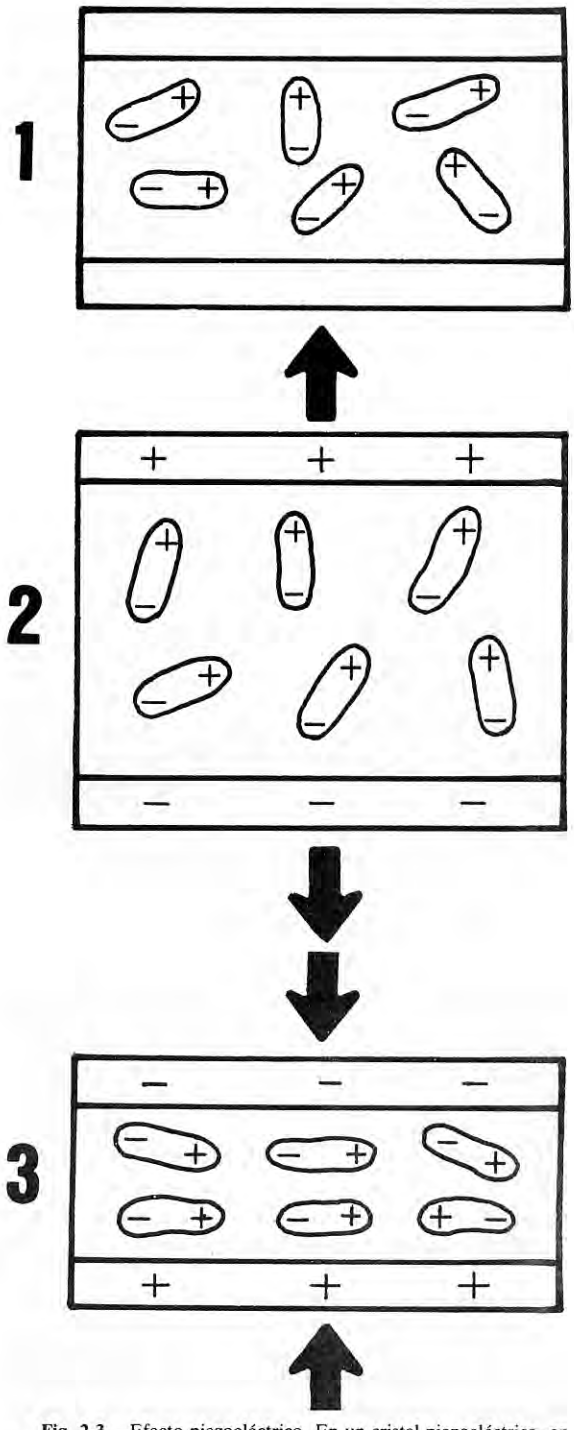

Fig. 2-3.—Efecto piezoeléctrico. En un cristal piezoeléctrico, en estado estable (1) el centro de simetría de las cargas coinciden y no hay potencial efectivo en el transductor. Si al cristal piezoeléctrico se le aplica un campo eléctrico se provoca una asimetría entre las cargas eléctricas que produce una deformación del transductor (2). Asimismo si al cristal piezoeléctrico se le comprime se genera una carga eléctrica en el transductor (3). El grado de deformación mecánica es directamente proporcional a la magnitud del voltaje aplicado y al revés, el voltaje que se produce por la deformación mecánica es directamente proporcional a la magnitud de la fuerza aplicada. (Con permiso de P. N. C. Wells: «Ultrasonic Imaging», *Scientific Basis of medical Imaging*. Churchill Livingstone, 1982.)

diferentes tejidos blandos es tan similar que puede establecerse una relación constante para todos los tejidos entre el tiempo y la distancia. En estas técnicas los ultrasonidos son generados en pulsos de unos pocos microsegundos de duración, con una cadencia de entre 500 y 1.000 pulsos/seg. Entre pulsos, el transductor tiene que estar en situación de descanso el tiempo suficiente para recoger el eco de retorno.

1. *Scan A.* Los elementos básicos de este sistema de eco pulsado son un generador, que simultáneamente estimula el transmisor y el generador de barrido, y un receptor, que recoge los ecos devueltos.
2. *Scan B.* En los equipos del tipo B, se representa una sección anatómica del paciente mediante la agrupación de un gran número de líneas A contenidas en el plano de corte.
3. *Modo M.* Se utiliza para registrar movimientos de estructuras, fundamentalmente del corazón. Un registro de tiempo-posición representa cómo varía una línea de eco A en función del tiempo.
4. *Técnica de tiempo real (real time).* Si las imágenes ultrasonográficas en modo B se producen en el orden de 40 imágenes por segundo, el ojo humano recibe la impresión de que se trata de una imagen de movimiento, similar a la que se obtiene en la fluoroscopia de rayos X. Estas imágenes no son realmente instantáneas, puesto que existe un intervalo aproximadamente de 1/30 seg, si bien el ojo humano no distingue la diferencia.
5. *Técnicas de Doppler.* La aplicación del principio Doppler es ampliamente utilizada en el estudio de los movimientos de las estructuras en el diagnóstico clínico. Cuando el haz ultrasonográfico rebota en una superficie inmóvil, la frecuencia del haz reflejado es la misma que la del haz transmitido. Sin embargo, si la superficie en la cual se refleja el ultrasonido está en movimiento, el ultrasonido reflejado tendrá diferente frecuencia que el emitido. Esto es el llamado «efecto Doppler». Esta diferencia en frecuencias puede amplificarse y recibirse como señal sónica en un amplificador, o registrarse en un analizador de frecuencia.

F) Efectos biológicos de los ultrasonidos

El hecho que los ultrasonidos pueden modificar de alguna manera los tejidos se conoce desde 1920, cuando las investigaciones iniciales con sonar detectaron que peces pequeños podrían morir por los ultrasonidos. Hay dos mecanismos distintos por los que los ultrasonidos pueden producir efectos biológicos. El primero es el mecanismo térmico, debido al calor que produce la absorción de la energía del ultrasonido. Este efecto puede despreciarse totalmente, ya que el calor que genera se disipa rápida y fácilmente por convección, conducción y radiación sin que se aprecie un aumento significativo de la temperatura.

Un segundo efecto biológico del ultrasonido es lo que se conoce con el nombre de «cavitación», y se utiliza para describir los efectos sobre las burbujas o cavidades con gas y líquido. Es un fenómeno poco conocido, que se caracteriza por aumento de la presión y la temperatura en estas cavidades, debido a resonancia, con alteración de la tensión superficial. Dependiendo de cómo sea esta resonancia, se habla de *cavitación transitoria* o *cavitación estable.* De todas maneras, en el momento actual, al mismo tiempo que no se conocen claramente los mecanismos fisiopatológicos de este fenómeno, tampoco se conoce con exactitud la dimensión real que los efectos biológicos tienen.

G) Indicaciones específicas

Si bien en los capítulos correspondientes se irá indicando la utilización de ultrasonidos en las diferentes lesiones de los órganos y sistemas, a modo indicativo, damos aquí, en el cuadro 1, las indicaciones genéricas que en la actualidad son utilizadas.

Cuadro 1

INDICACIONES DE LOS ULTRASONIDOS

A) LESIONES CONGENITAS
1. Anomalías de las vías biliares
2. Anomalías hepáticas
3. Anomalías renales
4. Anomalías ginecológicas
5. Anomalías del tubo digestivo
6. Anomalías cardiacas

B) TRAUMA
1. Traumatismo craneoencefálico
2. Traumatismo abdominal

C) LESIONES QUISTICAS

D) LESIONES INFLAMATORIAS

E) TUMORES SOLIDOS

F) LESIONES CARDIOVASCULARES

G) INDICACIONES GENERALES
1. Embarazo normal y patológico
2. Evaluación del derrame pleural
3. Evaluación de ascitis
4. Investigación de adenopatías
5. Búsqueda de metástasis

H) ESTUDIO POSTOPERATORIO
1. Abscesos
2. Trasplante renal
3. Pancreatitis postoperatoria
4. Formación de hematomas
5. Ictericia
6. Fallo renal

I) RADIOLOGIA INTERVENCIONISTA BAJO LA GUIA DE LOS ULTRASONIDOS

4. TOMOGRAFIA AXIAL COMPUTARIZADA

La tomografía axial computarizada (TAC) fue descrita y puesta en práctica por el doctor Godfrey Hounsfield en 1972.

La idea básica de Hounsfield partía del hecho de que los rayos X que pasaban a través del cuerpo humano contenían información de todos los constituyentes del cuerpo en el camino del haz de rayos y que mucha de esta información, a pesar de estar presente, no se recogía en el estudio convencional con placas radiográficas.

La tomografía axial computarizada es la reconstrucción por medio de un computador de un plano tomográfico de un objeto. La imagen se consigue por medio de medidas de absorción de rayos X hechas alrededor del objeto. (Fig. 2-4.) La fidelidad y calidad de la imagen dependerá de la naturaleza de los rayos X, de los detectores, del número y la velocidad con la que se hacen las mediciones y de los algoritmos que van a utilizarse para la reconstrucción.

En el TAC, el ordenador se emplea para sintetizar imágenes. La unidad básica para esta síntesis es el volumen del elemento. Cada corte de TAC está compuesto por un número determinado de elementos volumétricos, cada uno de los cuales tiene una absorción característica, que se representan en la imagen de TV como una imagen bidimensional de cada uno de estos elementos (pixels). Aunque el pixel que aparece en la imagen de TV es bidimensional, en realidad representa el volumen, y por eso habría que considerarlo tridimensional, porque cada unidad, además de su superficie, tiene su profundidad, a semejanza del grosor de un corte tomográfico. A esta unidad de volumen es a lo que se llama «voxel».

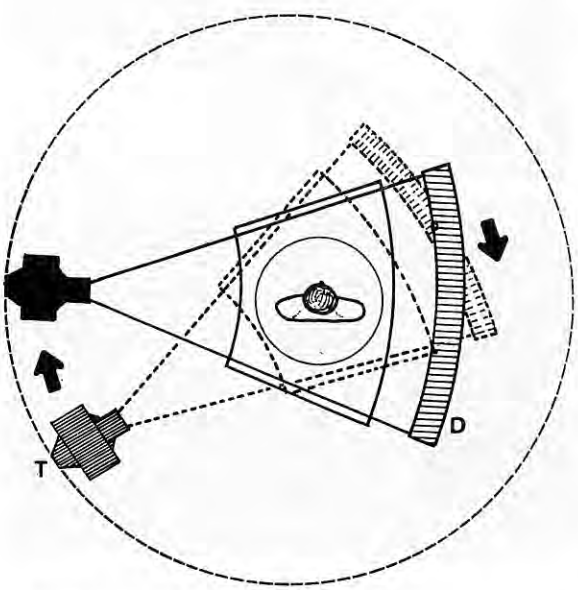

Fig. 2-4.—Esquema básico de un tomógrafo axial computarizado moderno. El tubo de rayos X (T) y la corona de detectores (D) giran alrededor del paciente tomando los valores de atenuación a lo largo de toda la circunferencia. (Cortesía de la Cía. General Eléctrica.)

Los elementos básicos de un equipo de tomografía axial computarizada consisten en una camilla para el paciente, un dispositivo, denominado «gantry», que es un conjunto en el que se instala el tubo de rayos X y los detectores, los elementos electrónicos que van a conseguir la toma de datos, un generador de rayos X y un ordenador que sintetiza las imágenes y está conectado con las diferentes consolas, tanto de manejo como de diagnóstico.

A) Aspectos técnicos

Todos los scanners presentan un sistema para la recogida de datos, el sistema de procesado de los mismos y reconstrucción de la imagen, y un sistema de visualización y de archivo.

1. *Sistema de recogida de datos.* La energía se obtiene a través de un generador de alta tensión, similar a los utilizados en radiología convencional, y un tubo de rayos X que produce la radiación necesaria. El haz de rayos, marcadamente colimado, produce un haz de energía primaria. Las estructuras que son atravesadas por este haz absorben una cantidad de radiación proporcional a su coeficiente de atenuación. La energía que emerge después de atravesar el cuerpo se llama «radiación atenuada». El coeficiente lineal de atenuación depende de la energía que es absorbida al chocar los fotones de rayos X con el cuerpo humano y, por tanto, está en relación con la densidad del objeto, con el número atómico del mismo y con el espesor.

2. *Toma de los datos por el equipo.* El sistema de adquisición de datos (DAS) constituye el mecanismo de interfase entre la producción de los rayos X y la unidad central, que se encargará de la reconstrucción de las imágenes. Este DAS recibe la señal eléctrica que le envían los detectores, convierte esta señal en el formato digital necesario para el tratamiento por el ordenador y transmite la señal convertida a la unidad central. Para la reconstrucción de la imagen es necesario que el ordenador reciba múltiples señales después de explorar al paciente en diferentes ángulos. Cuanto mayor sea el número de barridos efectuados, mayor será el número de datos que se pueden llevar al ordenador.

3. *Proceso de los datos.* La reconstrucción de la imagen se logra gracias a la potencia de los ordenadores, que lo consiguen en pocos segundos. El proceso de reconstrucción es matemático y se basa en una serie de procesos algorítmicos que se han ido perfeccionando en los últimos tiempos.

La mayor parte de estos cálculos se basa en la llamada «transformada de Fourier», que permite un análisis matemático de alta velocidad.

4. *Reconstrucción del objeto.* El problema de la reconstrucción es la síntesis de los valores de atenuación para cada elemento volumétrico y la asignación a éste de un valor numérico, conocido como «número CT». Para cada unidad volumétrica el ordenador re-

cibe una enorme cantidad de mediciones. La suma de todas estas medidas obtenidas durante el barrido permite al ordenador determinar los coeficientes de atenuación individuales para cada una de estas unidades. Asumiendo que el grosor de estas unidades volumétricas es constante, cada uno de estos elementos puede representarse en una red bidimensional de pixels, que se llama «matriz», y que es como una cuadrícula dividida en pequeños elementos. (Fig. 2-5.)

Los números CT conforman una escala arbitraria, pero que debe permanecer constante día a día y paciente a paciente. Estos números CT representan una relación estable entre las medidas de atenuación del agua y de los diferentes tejidos, siguiendo una fórmula estable. Esto quiere decir que la unidad debe calibrarse previamente para conocer sus propios valores de atenuación del agua, y de diferentes tipos de fantomas, mediante los cuales, y por comparación con los valores de atenuación obtenidos en los tejidos de los pacientes, y aplicando la fórmula de los números CT, se obtenga una escala estable y permanente. En los primeros tiempos de la tomografía axial computarizada se concedió una gran importancia a la significación de las medidas de números CT de las diferentes lesiones. Hoy día, aunque siguen siendo válidas, han perdido un poco de su importancia, dado que, en muchos casos, es una medida inespecífica.

5. *Aspectos clínicos de la tomografía computarizada.* Los estudios de TAC de la mayor parte de los órganos se efectúan con y sin introducción del medio de contraste. El realce de las estructuras con la inyección es un hecho bien conocido. Este realce está influenciado por la distribución de contraste en los espacios intra y extravascular, y ello depende del tipo de tejido y su vascularidad, la dosis administrada, la excreción renal y el tiempo de barrido, así como algunas condiciones locales del órgano estudiado.

Estos datos hacen que, en el momento actual, se utilice con gran frecuencia la exploración angiográfica (angio-TAC) con altas dosis de medio de contraste suministradas en forma de bolo. Los scans dinámicos han mejorado gracias a las posibilidades que muchos equipos tienen en la actualidad de realizar numerosas exposiciones (hasta 12 en 1 minuto). Con ello se consigue estudiar dinámicamente el aclaramiento de los medios de contraste intravenoso por el órgano en cuestión y estudiar las diferentes patologías y su respuesta al contraste. (Fig. 2-6.)

5. ANGIOGRAFIA DIGITAL

Desde hace años se conoce la técnica de sustracción. La técnica trata de «sustraer» determinados elementos o componentes de una imagen que dificultan la visualización de algunos detalles concretos. En esquema el sistema consiste en una imagen basal de la que se obtiene un «negativo» o «máscara», que es la imagen inversa de la basal. Si sobre la imagen basal añadimos un nuevo elemento, como el contraste intravascular, la superposición de éste con la máscara permitirá borrar o sustraer todos los elementos de la imagen basal, dejando únicamente el elemento añadido nuevo. De esta forma, mínimos detalles de vasos pequeños, difícilmente visibles por la superposición de

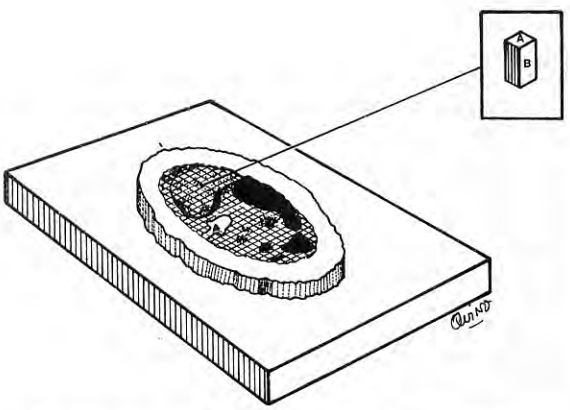

Fig. 2-5.—Imagen digital en la tomografía axial computarizada. Cada unidad de información en superficie (A) corresponde a una unidad en profundidad (B). El valor del pixel y el valor del voxel determinan los factores de definición y resolución del equipo. (Con permiso de McCullough, *Radiology*, 124:99-107, 1977.)

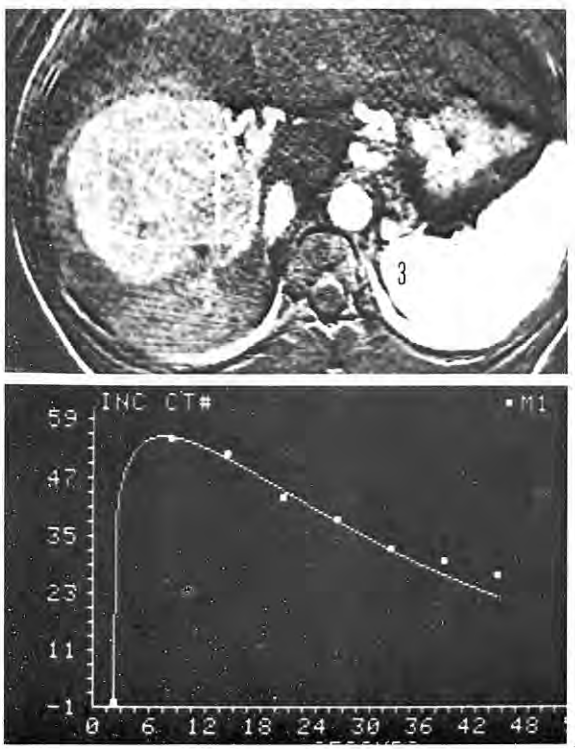

Fig. 2-6.—3: Curvas tiempo-densidad. La realización de múltiples cortes al mismo nivel, después de una inyección rápida «en bolo», permite obtener una curva que relaciona la densidad, en unidades Hounsfield con el tiempo de exploración tipificando mucho mejor la etiología o las características propias de cada lesión, en este caso un hepatoma trabecular.

estructuras óseas, pueden ser claramente visibles al borrar o «sustraer» el hueso. (Fig. 2-7.)

La aplicación de ordenadores a este proceso y el tratamiento en imágenes digitalizadas es la base de la llamada angiografía por sustracción digital.

Indicaciones de la radiología digital. En el cuadro 2 pueden verse resumidas estas indicaciones.

6. RESONANCIA MAGNETICA (RM)

La RM es un método de generar imágenes del cuerpo, muy parecidas a las que produce el TAC. Desde los años 20, se sabía que muchos núcleos atómicos tenían un momento angular derivado de su propiedad intrínseca de rotación, el spin. Por estar los núcleos eléctricamente cargados, el spin corresponde a un flujo de corriente en torno al eje de spin, que genera a su vez un pequeño campo magnético, de manera que los protones con propiedad de spin se comportan igual que una pequeña magneto, con un polo N y un polo S. Las características de esta magneto se representan por medio de un vector llamado «momento magnético», que define simultáneamente la dirección y sentido del eje magnético de orientación

Cuadro 2

ANGIOGRAFIA DIGITAL.
INDICACIONES

I. CABEZA Y CUELLO
1. Arterias carótidas y troncos supraórticos
   a) Isquemia transitoria
   b) Accidente cerebrovascular
2. Intracraneal
   a) Anomalías vasculares
   b) Enfermedad cerebrovascular
   c) Tumores

II. TORAX
1. Masas mediastínicas
   a) Masas vasculares
   b) Aneurisma
   c) Invasión vascular por tumores (síndrome vena cava superior)
   d) Angiografía pulmonar
      1. Embolismo
      2. Fístulas aarteriovenosas
      3. Secuestro pulmonar

III. CORAZON
1. Función ventricular izquierda
2. Aneurisma ventricular
3. Bypass coronario
4. Coronariografía

IV. ABDOMEN
1. Lesiones aórticas
2. Hipertensión renovascular
3. Lesiones vasos mesentéricos
4. Estudio de tumores
   a) Hígado
   b) Riñón
   c) Otros
5. Injertos vasculares

V. PERIFERICOS
1. Isquemia de enfermedades
2. Evaluación de bypass quirúrgico

Modificado de Meaney, 1982.

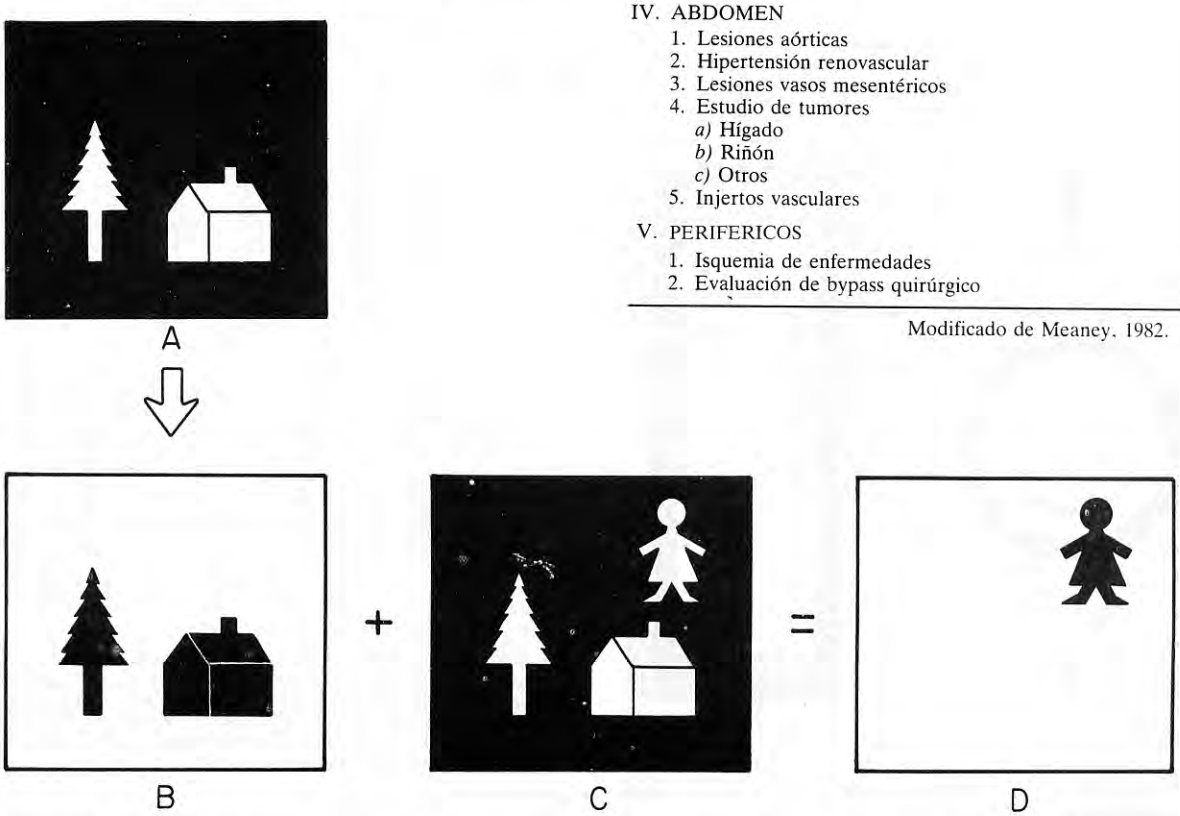

Fig. 2-7.—Esquema de la sustración. El procedimiento se desarrolla en tres pasos sucesivos. De la imagen representada en la figura A se obtiene una imagen invertida representada en la figura B. Esto es lo que se denomina «máscara». La máscara superpuesta a la imagen C, que es similar a la imagen de la figura A pero a la que se ha añadido un nuevo elemento, permitirá sustraer los componentes iniciales de la imagen, dando por resultado la figura D en la que sólo aparece representado el elemento nuevo añadido. Este sistema básico de sustracción de la imagen, realizado por métodos electrónicos, es el principio básico de la angiografía digital por vía intravenosa.

de cada pequeña magneto y su grado de magnetización. (Fig. 2-8.) En ausencia de un campo magnético externo, los momentos magnéticos de los protones estarán orientados de forma aleatoria. Las suma de los momentos magnéticos individuales, se conoce como «magnetización neta» (M), que en estas condiciones será M = 0.

Aplicando un campo magnético externo, se produce una orientación de los momentos magnéticos particulares de cada protón, y esto hace que la magnetización neta, o lo que podría llamarse la suma de todos los momentos magnéticos, sea de la misma dirección que el campo magnético externo. (Fig. 2-9.)

Los núcleos en rotación, los protones con spin, se comportan de forma muy similar a pequeños giroscopios. Si se inclina el eje de un giroscopio en rotación, alejándolo de la vertical, éste girará alrededor de su anterior eje, en un movimiento que describe la pared de un cono. Este movimiento recibe el nombre de «precesión» y se ha comparado habitualmente al de una peonza o un trompo. Asimismo, si la magnetización global o neta, correspondiente a una agrupación de núcleos en rotación en un campo magnético, se aleja de la dirección de su eje, este momento magnético global efectuará un movimiento de precesión alrededor de su propio eje. (Fig. 2-10.) Esta inclinación se consigue aplicando un campo magnético mucho menor, que gire en un plano en ángulo recto con el campo estático. Para inclinar el vector del spin macroscópico, o momento global, y alejarlo de su propio

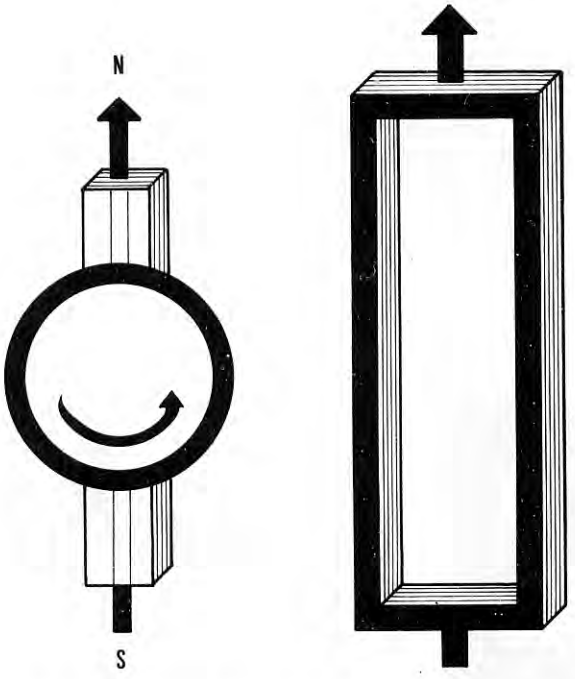

Fig. 2-8.—Principios básicos de la resonancia magnética (RM). Ciertos átomos del organismo tienen la propiedad de generar un campo magnético al girar sobre su propio eje que se denomina propiedad de «spin». De esta forma al generar un campo magnético, cada átomo funciona como una pequeña pila o magneto en la que existe un polo norte (N) y un polo sur (S). (Con permiso de Partain, C. L., y col.: «Nuclear magnetic resonance imaging», *Radiographics*, 4,5, 1984.)

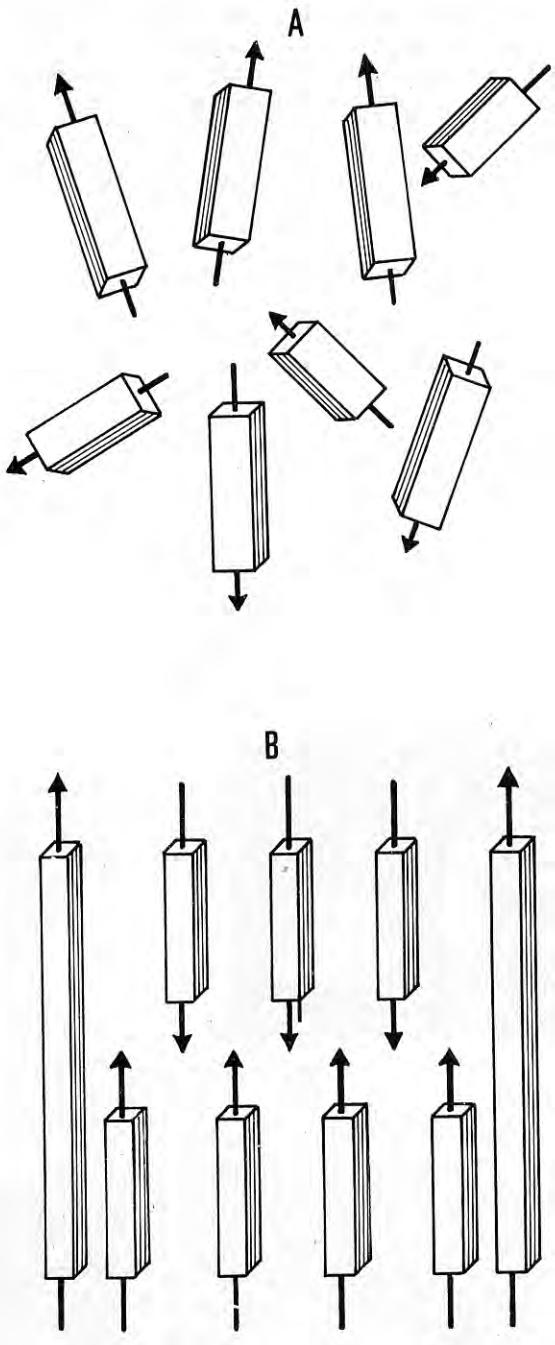

Fig. 2-9.—Principios básicos de la RM. En la figura A se representan los núcleos de protones que en ausencia de un campo magnético aparecen orientados aleatoriamente. En la figura B se presenta la orientación de todos los protones cuando se les somete a un campo magnético externo. (Con permiso de Partain, C. L., y col.: «Nuclear magnetic resonance imaging», *Radiographics*, 4,5, 1984.)

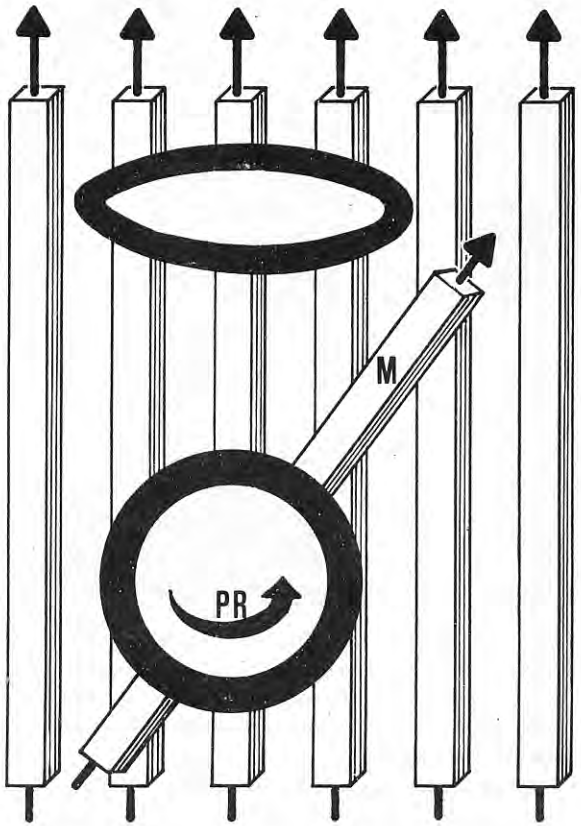

Fig. 2-10.—Principios básicos de la RM. La suma de todos los momentos parciales de cada uno de los átomos se denomina momento magnético global o neto (M). Si la dirección del momento magnético global se aleja de su eje se produce un movimiento que se denomina de precesión (PR) alrededor de su propio eje. (Con permiso de Partain, C. L., y col.: «Nuclear magnetic resonance imaging», *Radiographics*, 4,5, 1984.)

eje, la frecuencia de la radiación electromagnética aplicada debe ser igual a la frecuencia de la precesión natural de los núcleos de la muestra, de ahí la expresión «resonancia magnética nuclear». De la misma forma que en un conjunto de diapasones de diferente frecuencia, podemos hacer vibrar uno específicamente emitiendo una onda en una específica frecuencia, y el diapasón de esa específica frecuencia «resonará» al sintonizarse con ella, es como, mediante una selección apropiada de la frecuencia, pueden sintonizarse especies nucleares específicas y observar su respuesta individual. En la actualidad, las imágenes médicas de resonancia magnética producidas, se han obtenido principalmente utilizando la resonancia de los núcleos de hidrógeno. Otros núcleos con capacidad de resonancia tienen una menor sensibilidad intrínseca y se encuentran en el cuerpo humano en concentraciones mucho menores, por lo que son más difíciles de excitar.

Así que los cambios en la dirección o en la magnitud del vector de magnetización global, producen una corriente, que puede detectarse en un receptor, y que representa la señal básica de la resonancia magnética para producir imágenes. Es decir, cuando el campo de radiofrecuencia oscila en la frecuencia de resonancia apropiada a cada núcleo, éste absorberá energía. Este paso de un momento de baja energía a uno de alta energía causará un cambio en la orientación del vector de magnetización global con respecto al campo magnético externo estable. Cuando el campo de radiofrecuencia desaparece, la magnetización global tenderá a realinearse nuevamente con el campo magnético externo, para restablecer el equilibrio. Al hacer esto, es cuando se puede generar una señal que, detectada por un receptor y tratada adecuadamente en un ordenador, de manera similar a como lo hace el CT, puede producir las imágenes. (Fig. 2-11.)

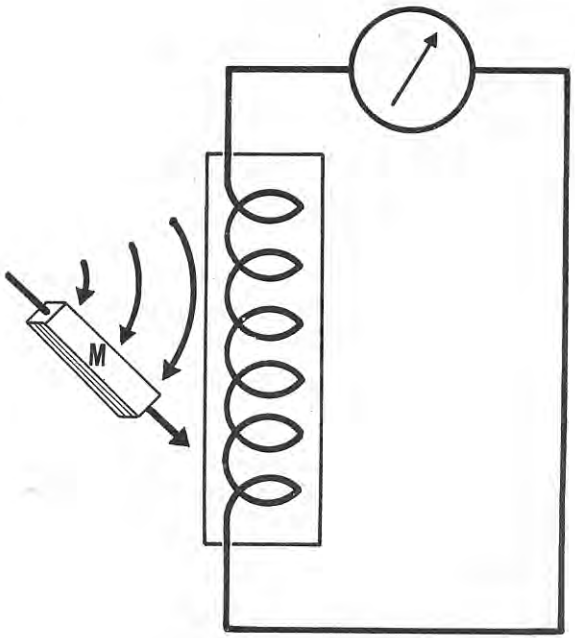

Fig. 2-11.—Principios básicos de la RM. Los cambios de dirección del eje del momento magnético (M) generan una señal eléctrica que puede ser detectada por un receptor. Esta es la señal básica para la formación de imágenes en resonancia magnética. La señal eléctrica recogida estará en relación directa a la magnitud de movimiento del eje del momento magnético global. (Con permiso de Partain, C. L., y col.: «Nuclear magnetic resonance imaging», *Radiographics*, 4,5, 1984.)

3

CONCEPTOS BASICOS DE LA IMAGEN

DR. C. S. PEDROSA

http://booksmedicos.blogspot.com

1. ANALISIS DE LA IMAGEN FISICA DEL OBJETO
2. PERCEPCION VISUAL
3. INTEGRACION PSIQUICA
4. ANALISIS RACIONAL
5. CONTRASTE CON LA INFORMACION CLINICA
6. JUICIO DIAGNOSTICO
7. DECISION DEL PASO A SEGUIR
8. CRITERIOS DE EVALUACION

1. ANALISIS DE LA IMAGEN FISICA DEL OBJETO

A) Densidades básicas

La propiedad que tienen los rayos X de atravesar la materia con diferentes absorciones, dependiendo de la sustancia y de su estado físico, hace que el cuerpo humano pueda dividirse en cinco densidades fundamentales:

a) *Densidad «aire»*.—Grupo en el que existe la menor absorción de rayos X por el cuerpo. El aire o cualquier otro gas está representado en el cuerpo humano por el existente en los pulmones, en las vísceras huecas abdominales y en las vías aéreas, así como en ciertas condiciones patológicas.

b) *Densidad «grasa»*.—La grasa absorbe más radiación que el aire. En el cuerpo humano está representada por los planos fasciales existentes entre los músculos, así como alrededor de los órganos, por ejemplo el riñón. Hay grasa abundante también a la altura del ápice cardiaco y puede existir grasa en tumores con gran componente lipoideo.

c) *Densidad «agua»*.—En radiografía convencional, la densidad agua incluye la sombra de los músculos, vasos sanguíneos, corazón, vísceras sólidas abdominales (hígado, bazo, riñón y vejiga), las asas intestinales rellenas de líquido, las consolidaciones patológicas del parénquima pulmonar, así como la ascitis abdominal y las lesiones quísticas. La densidad agua incluye numerosas lesiones, lo que bajo ningún concepto indica que estén rellenas de líquido, pudiendo incluso ser sólidas.

d) *Densidad «calcio»*.—Incluye todo el esqueleto, los cartílagos calcificados, como, por ejemplo, los costales, calcificaciones normales y patológicas visibles, así como la formación nueva de hueso.

e) *Densidad «metal»*.—Puede verse en cuerpos extraños metálicos ingeridos o introducidos a través de cavidades naturales o tras el uso de clips quirúrgicos. Las estructuras del tubo digestivo, rellenas de bario o con compuestos yodados, presentan una densidad similar al metal.

Estas cinco densidades tienen diferente presentación radiográfica (fig. 3-1) y en el cuadro siguiente, según Bertland, puede verse su efecto en la radiografía.

Cuadro 1

DENSIDAD	EFECTOS SOBRE LA PLACA
— Aire	— Negro
— Grasa	— Gris
— Agua	— Gris pálido, a menudo blanco
— Calcio	— Prácticamente blanco
— Metal	— Blanco absoluto

El hecho de la existencia de densidades distintas para las diferentes áreas del cuerpo humano es lo que hace posible su identificación. *Solamente cuando dos áreas contiguas tienen densidad diferente* presentarán una interfase entre ellas, tendrán un límite que las separe y las defina. Así, en una radiografía de tórax, las costillas son perfectamente visibles, porque su den-

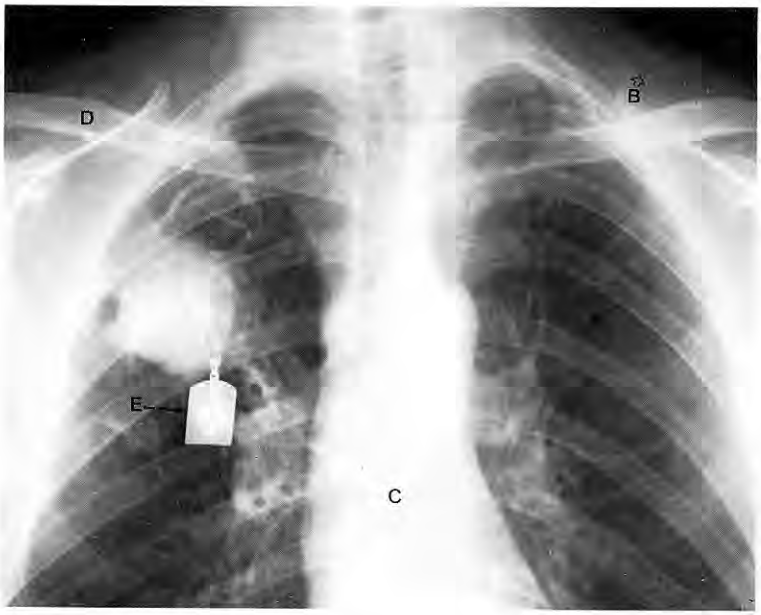

Fig. 3-1.—Proyección posteroanterior de tórax mostrando las cinco densidades básicas de la imagen radiológica. La densidad aire está representada por el aire pulmonar (A). La densidad grasa es visible en los planos fasciales entre los músculos del cuello (B). La densidad agua puede reconocerse en la sombra cardiaca (C). La densidad calcio es claramente visible en los huesos como la clavícula derecha (D). La densidad metal es reconocible en la medalla que inadvertidamente el paciente dejó en su ropa (E).

sidad calcio tiene unos límites precisos en su borde, donde la densidad aire de los tejidos vecinos es mucho menor y, por tanto, el borde es perfectamente definible, en contraste con la densidad menor del pulmón. Sin embargo, en la misma radiografía de tórax, la silueta cardiaca es de densidad uniforme, «densidad agua», puesto que todas las cavidades cardiacas, y la sangre que contienen, tienen la misma densidad y, como las densidades iguales se funden entre sí, los límites internos cardiacos no son visibles. Lo mismo ocurre a nivel del diafragma derecho. El borde superior del diafragma es perfectamente visible, porque la «densidad agua» del músculo es completamente diferente de la densidad «aire» del pulmón. Sin embargo, el borde inferior del diafragma no es visible (a menos que exista aire por debajo) porque la «densidad agua» del borde inferior diafragmático es similar a la «densidad agua» del hígado y por tanto se funden entre sí. (Fig. 3-2.) Por la misma razón, las superficies del diafragma izquierdo son visibles porque debajo de él hay gas en la burbuja gástrica del fundus y por encima el aire del lóbulo inferior izquierdo. En este principio se basa el llamado «signo de la silueta», que puede ser utilizado en la localización, e incluso en la detección de lesiones. Una estructura normal como el corazón, cuyo borde es perfectamente definido, porque está en contacto con la «densidad aire» del pulmón, se borra en cualquier punto de su contorno si una consolidación pulmonar, «densidad agua», está en contacto íntimo con el borde. Esto sería un *signo de la silueta positivo*. (Fig. 3-2.) En el transcurso del estudio del tórax iremos viendo las aplicaciones prácticas de este signo.

La introducción de nuevas técnicas de imagen tales como los ultrasonidos, la tomografía computarizada, la medicina nuclear, etc., hacen necesario conocer que las densidades básicas de la radiología convencional no se relacionan estrechamente con las que pueden verse en las otras técnicas. La «densidad agua», que en la radiología convencional agrupa a numerosísimas áreas del cuerpo humano, se separa en la tomografía computarizada al menos en cuatro grupos definidos y en tres en el ultrasonido. Esto quiere decir que debido a los fundamentos físicos de estas técnicas, la *discriminación* de densidades es mucho mayor con ellas que con la radiología convencional y es la causa del considerable aumento de su uso en el diagnóstico radiológico.

B) Características físicas del objeto

Se puede obtener una gran información por el análisis de la forma, la estructura, el borde de una determinada sombra radiológica. En una radiografía de tórax, las costillas son visibles en su parte posterior con baja densidad, mientras que en el borde axilar están más densas. Ello se debe a que la parte posterior está paralela a la placa, mientras que cuando la costilla se incurva hacia delante, al llegar a la línea axilar, está prácticamente perpendicular a la placa.

En radiología, la superposición de estructuras es prácticamente la regla. En una radiografía de tórax en la que se ve una densidad superpuesta al pulmón, la imagen radiográfica en un solo plano no puede precisar en qué parte del pulmón o de la caja torácica está situada. Es necesaria la radiografía lateral para comprobar la situación de la misma.

Otra conclusión lógica de lo anteriormente expuesto, es que en radiología diagnóstica es imprescindible radiografiar las partes a examinar, como mínimo, en dos proyecciones perpendiculares entre sí, para dar

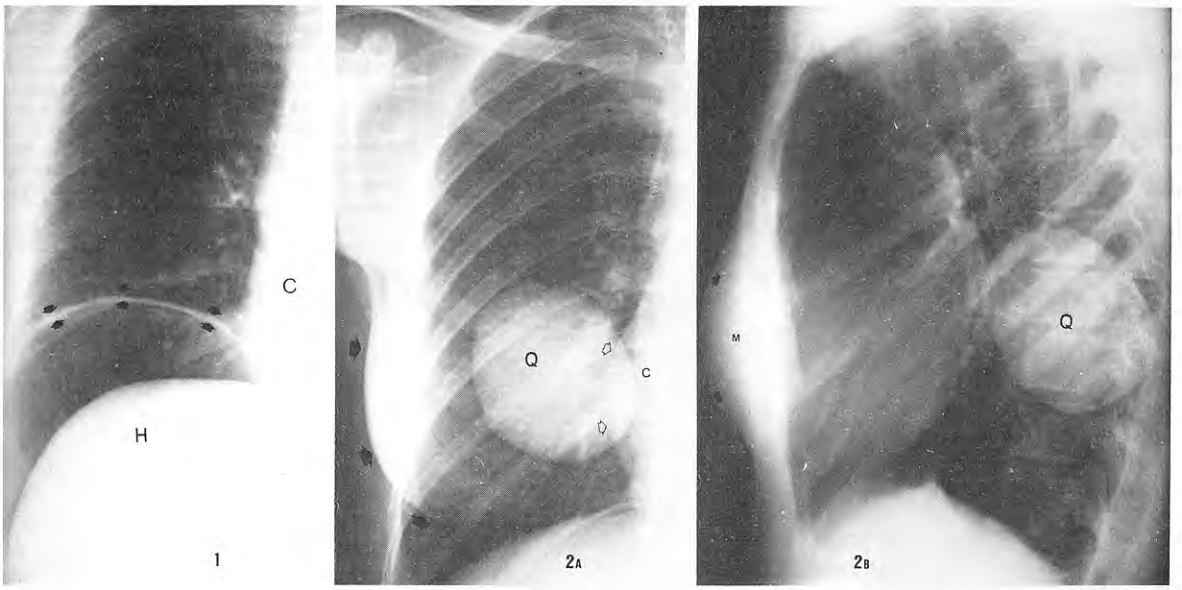

Fig. 3-2.—Interfases entre densidades. 1: Paciente con pneumoperitoneo. Las cuatro cavidades cardiacas «densidad agua» se funden en una imagen única de la silueta cardiaca (C). La densidad agua del diafragma es visible por encima y por debajo (flechas) debido a la presencia de aire pulmonar en su superficie superior y de aire intraperitoneal en su superficie inferior. 2A: La masa quística del pulmón derecho (Q) es claramente visible en toda su periferia, porque su densidad «agua» hace interfase con el parénquima pulmonar («densidad aire»). A pesar de su situación el borde cardíaco derecho es claramente visible a su través (flechas huecas). La sombra de la mama derecha es claramente visible en su borde inferior (flechas sólidas), mientras que el borde superior de la mama no es visible. 2B: La proyección lateral muestra que el quiste (Q) está situado por detrás del corazón, existiendo por tanto interfase «aire» entre ambas estructuras (signo de la silueta negativo). La misma proyección demuestra que la mama (M) tiene el borde anterior libre en contacto con aire y, por tanto, es claramente visible, mientras que su borde posterior, al estar en contacto con la pared torácica anterior, se funde con ella dado que la densidad de ambas estructuras es la misma (signo de la silueta positivo).

una idea más concreta de la forma de cualquier sombra. En la práctica, una fractura de hueso puede no ser visible en una proyección mientras que en otra sí lo es. Por ello, la realización de radiografías oblicuas, laterales, etc., tiene por objeto el solventar los problemas que una sola proyección presenta. (Fig. 3-3.)

2. PERCEPCION VISUAL

La *búsqueda visual* es el primer paso en la lectura radiográfica. La primera mirada a una radiografía está realizada con la visión periférica o escotópica. El uso de la visión periférica permite un campo mucho mayor de visualización, aunque no muy fino. En este campo de visión, es posible seleccionar áreas anormales a partir de numerosas áreas de calidad subóptima que se proyectan en la retina. Existe una relación directa entre el tamaño del campo visual y el tiempo que se requiere para localizar un área anormal. Una vez que el área de interés es localizada, el ojo se mueve para enfocar la fóvea central en dicha área. Con ello se emplea la visión fotópica, es decir, la de mayor agu-

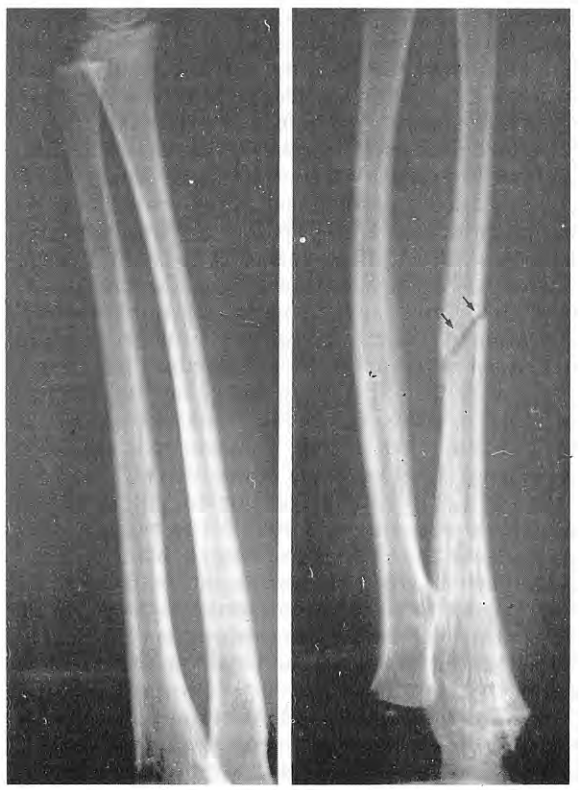

Fig. 3-3.—Importancia de las proyecciones múltiples. Fractura oblicua de la diáfisis del cúbito, claramente visible en la proyección anteroposterior, no siendo visible en la proyección lateral.

deza visual (debido a que los conos responsables de la agudeza visual están allí concentrados). De esta manera, se puede obtener una información más detallada. Una vez que esta información es registrada en la retina, el ojo se mueve hacia otras áreas de interés. Este movimiento se conoce con el nombre de *movimiento sacádico.* Cada movimiento permite que la fóvea se desplace al nuevo punto de interés. El ojo humano se mueve aproximadamente con dos o tres movimientos sacádicos por segundo. Los movimientos de fijación visual ocupan aproximadamente el 90 % del tiempo de visión, mientras que los movimientos sacádicos un 10 %. Como el ojo humano tiene un ángulo aproximadamente de 2° cuando usa visión fotópica, son necesarias alrededor de 300 fijaciones de la mirada para cubrir por completo una radiografía de tórax de 35 × 43 cm. Sin embargo, estas fijaciones no son regladas y siguen un patrón errático imprevisible, que a veces deja zonas enteras de una radiografía sin explorar (fig. 3-4). La influencia de la experiencia previa influye considerablemente en los patrones de búsqueda visual de los individuos.

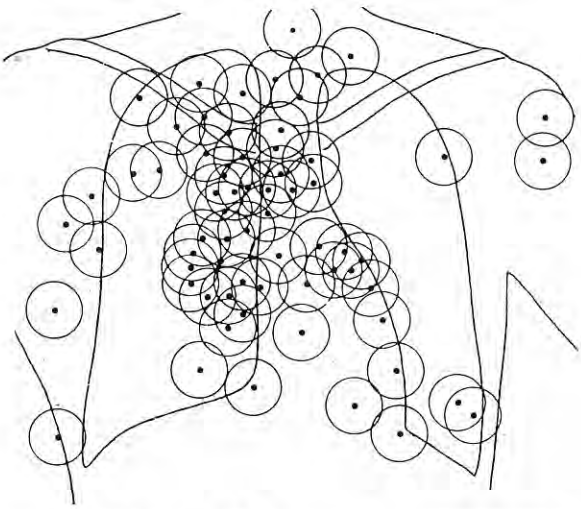

Fig. 3-4.—Experimento de Thomas. Esquema realizado con las fijaciones de la mirada de un estudiante de Medicina en 30 segundos de búsqueda libre. Cada círculo representa unos 2° de ángulo visual. El estudiante concentra sus fijaciones de la mirada, en áreas concretas de la radiografía, dejando grandes áreas de la misma sin explorar. (Reproducida con permiso de Thomas: *The movements of the eye,* Scientific American, 219:88-95, 1968.)

3. INTEGRACION PSIQUICA

Se aceptan hoy entre las teorías de la percepción visual, la teoría global o de «arriba-abajo» (top down) y la teoría analítica de «abajo-arriba» (bottom-up). La primera de estas teorías afirma que la percepción se realiza por medio de un proceso rápido, paralelo, de la imagen retiniana completa. Para ello, se requiere que al comienzo de la visión gran cantidad del detalle se rellene a partir de la memoria del individuo, y los errores se corrigen al ir introduciéndose nuevos datos. Por el contrario, la teoría de «abajo-arriba» sugiere que la percepción consiste en extraer hallazgos de los datos visuales que se reciben y usar reglas lógicas para combinarlos de manera que tengan sentido. Esto implica una construcción gradual de la percepción, lo que parece contrario, en principio, a la experiencia de los radiólogos. Parece claro de la experiencia que se adquiere en radiología, que la mayor parte de los radiólogos perciben las anormalidades existentes directamente, sin identificar primero detalles distintivos.

El término de *concepto visual* de Arnheim describe la relación que existe entre los hallazgos visuales recibidos en la retina y la generalización previamente memorizada acerca del significado de datos o hallazgos similares. (Fig. 3-5.) El «concepto visual» determina lo que se percibe y es como una hipótesis previa acerca del significado de los hallazgos visuales que se han recibido desde la retina. Normalmente, es analizado con la fóvea con muestras preseleccionadas de partes de la imagen, para añadir detalle fino que refuerce la hipótesis. Una vez que se ha construido una percepción basada en un concepto visual aceptable, lo que lleva unos pocos segundos, la búsqueda visual se dirige a encontrar otras anormalidades pequeñas o más escondidas.

La mayoría de la gente caracteriza las imágenes en términos de *su significado,* más que su estructura visual o contenido pictórico. En un estudio realizado recientemente en el que se mostraban radiografías y figuras del tipo «puzzle» a radiólogos y a personal no



Fig. 3-5.—Concepto visual de Arnheim. El lector no necesita reglas ni medidas para percibir instantáneamente que el punto negro no está situado en el centro del cuadrado. Ello se debe a que el lector tiene un «concepto visual previo» de la imagen de un cuadrado con un punto en el centro.

médico, pudo demostrarse que cuando la interpretación de la imagen es correcta, la atención visual se centraba fundamentalmente en el sujeto principal del puzzle o de la anormalidad radiológica. Cuando las imágenes eran ambiguas para los testigos, la atención visual se enfocaba en hallazgos pictóricos dominantes, como son bordes o áreas más o menos remarcadas. (Fig. 3-6.).

Quiere ello decir, que es de importancia vital el haber visto anormalidades en el pasado, para ser capaz de formar un concepto visual apropiado, para la normalidad que ahora estamos viviendo. En el caso de las figuras de puzzle, es importante señalar que, una vez que se reconoce la figura escondida dentro del mismo, la habilidad para verla persiste durante años. Para Kundel sería necesario en las imágenes médicas unir patrones particulares a conceptos en forma de diagnósticos. Por ello, cree que el entrenamiento visual de los estudiantes de radiología, usando ejemplos típicos de normal y de anormal, puede ser más efectivo para mejorar su lectura, que hacer hincapié en la identificación y análisis de signos y datos, como habitualmente se enseña.

4. ANALISIS RACIONAL

La secuencia de actuación del individuo ante un estudio radiológico incluye por tanto, la *detección,* en la cual el observador determina que hay algo «anormal» presente en la radiografía, el *reconocimiento,* en el sentido que es definitivamente patológico, la *discriminación*, en el sentido de si la lesión es de un tipo específico definido y por último el *diagnóstico*. Para algunos autores la búsqueda de la respuesta correcta a la imagen patológica visible debe hacerse siguiendo un *«árbol de decisiones»,* que a la vista de los signos radiológicos existentes analiza las alternativas. Así, ante un nódulo pulmonar, la presencia de calcificación en su seno hará que nuestra decisión diagnóstica abandone la posibilidad de nódulo maligno y tienda más hacia nódulo benigno (cuadro 2). Si al llegar a este punto se añade la existencia o no de lesiones satélites,

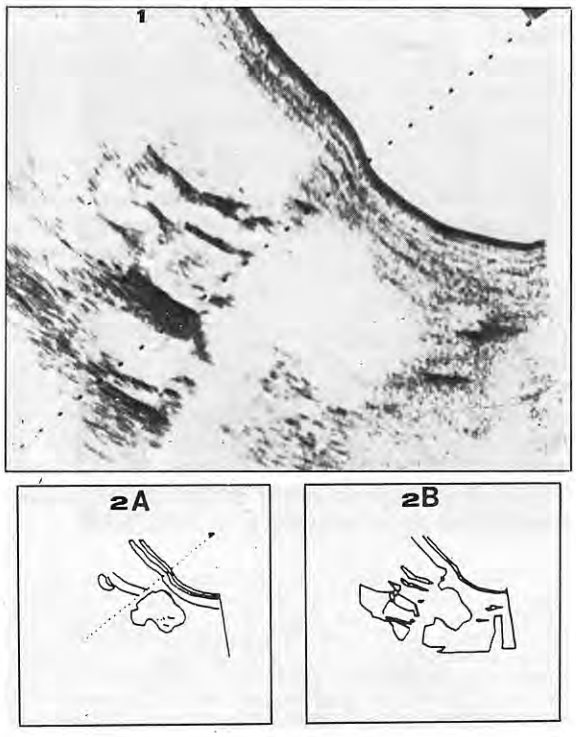

Fig. 3-6.—Experimento de Kundel. Importancia del «concepto visual». 1: Imagen ecográfica del hipocondrio derecho con colédoco dilatado, obstruido distalmente por una masa, que fue mostrada sin comentarios a un radiólogo y a otra persona no médica. 2: Las figuras representan el esquema realizado por el radiólogo (esquema 2A) y por la persona sin experiencia médica (esquema 2B) de la imagen ecográfica precedente. Es evidente que el radiólogo reconoció los hallazgos presentes en la imagen de colédoco dilatado y obstruido por una masa. El sujeto no médico remarcó los márgenes más llamativos de la imagen sin reconocimiento de la anormalidad presente. Los patrones de búsqueda indican claramente cómo el radiólogo reconoció rápidamente el área de anormalidad y concentró en ella sus fijaciones ópticas. Por el contrario, el no radiólogo presenta un patrón disperso de fijación de la mirada. (Reproducida con permiso del autor y revista. [Kundel, H. L.: «A visual concept shapes image perception», *Radiology,* 146:363-368, 1983].)

Cuadro 2

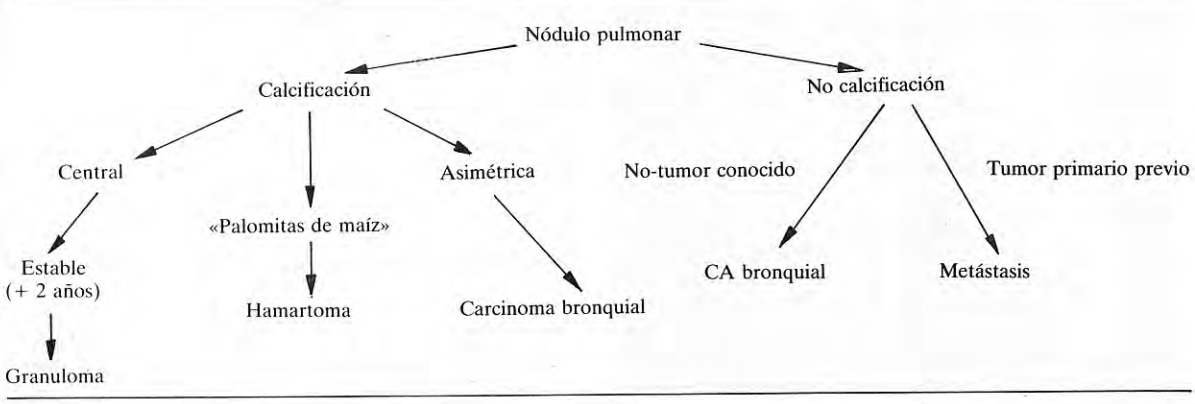

localización de la lesión, etc., la decisión diagnóstica va adoptando un patrón similar al que utilizan los ordenadores en su manejo para llegar a una respuesta lógica.

5. CONTRASTE CON LA INFORMACION CLINICA

La influencia que una historia clínica con datos adecuados tiene, en la lectura de una radiografía, es importante. En estudios realizados con placas radiográficas, a las cuales se acompañaba una historia clínica pertinente, mezclados con otros en los que la historia clínica era irrelevante, se muestra cómo el aumento de la detección de alteraciones «positivas verdaderas» aumenta de forma considerable, siendo en algunos estudios más del doble los hallazgos encontrados. Las conclusiones de estos estudios señalan que una historia clínica sugestiva incrementa la sensibilidad de detección en lesiones del tórax, mientras que la especificidad disminuye, es decir, aumentan en cierto modo los falsos positivos. Parece cierto que el lector hace más cuidadosamente la búsqueda de anormalidades cuando tiene una historia sugestiva.

6. JUICIO DIAGNOSTICO

Con los datos previamente analizados, el lector emite un juicio diagnóstico. Este juicio se basa en el reconocimiento de una serie de signos radiológicos existentes en el estudio, que agrupados entre sí dan una *lesión fundamental*. En general, las lesiones fundamentales tienen múltiples causas etiológicas. Por ejemplo, una lesión fundamental, «nódulo pulmonar», puede ser secundaria a un carcinoma primitivo, a un carcinoma metastático, un granuloma, etc. Por ello, para llegar a la emisión de un juicio diagnóstico, el reconocimiento de una lesión fundamental va seguido del análisis de las posibilidades diagnósticas, en orden de probabilidades. Este orden viene dado por la experiencia previa del lector, que le indica qué enfermedades ocurren con mayor frecuencia en dicha presentación fundamental. Es a este nivel donde la inclusión de cuadros, «gamuts», con las causas habituales de una determinada lesión, es de utilidad, dada la imposibilidad de recordarlas todas.

7. DECISION DEL PASO A SEGUIR

El proceso de investigación de un enfermo se basa en hipótesis, siguiendo una senda diagnóstica. A tenor de la investigación clínica e incluso de laboratorio, el clínico decide el estudio radiológico que mejor le puede demostrar la patología causante. (El enfermo tiene hemoptisis, por tanto, tórax posteroanterior es el paso lógico siguiente.)

La investigación de lesiones a través de las llamadas «sendas diagnósticas» o «algoritmos» ofrece ventajas importantes. Estos denominados *algoritmos* (del nombre Muhammad Inn Musa al Jwarizmi, matemático árabe del principio del siglo IX) y que se definen como un conjunto de símbolos y procedimientos de los cálculos matemáticos, pueden ser traducidos a nuestra lengua por «senda diagnóstica» (aunque «algoritmo» también puede ser utilizado).

Las sendas diagnósticas deciden el siguiente paso a realizar en función de los datos clínicos, de laboratorio y de los estudios radiológicos previamente realizados. Así, como puede verse en el cuadro 4, en el caso de un nódulo pulmonar solitario que presenta calcio amorfo en su interior y que se veía dos años antes en radiografías previas, el paso siguiente es lógicamente considerarlo como un granuloma y no hacer nada. Sin embargo, en el caso de que el nódulo no contenga calcio, se presente en un paciente con resección, un año antes, de un carcinoma de riñón y no se viera en las radiografías efectuadas entonces, el paso lógico siguiente sería la punción transparietal biópsica para descartar que se trate de una metástasis.

8. CRITERIOS DE EVALUACION

El estudiante de Medicina y el médico joven que se acercan a la radiología diagnóstica, como a cualquier otra rama de la Medicina, deben conocer la fiabilidad que pueden esperar de las pruebas que indican, por lo que deben familiarizarse con los términos que habitualmente se utilizan para definir el valor de las pruebas diagnósticas. Son los siguientes.

1. *Falso positivo.*—Es un resultado positivo obtenido de una prueba, en un paciente que se sabe que no padece una determinada enfermedad.

2. *Falso negativo.*—Es un resultado negativo obtenido de una prueba, en un paciente que se sabe que padece una enfermedad determinada.

3. *Sensibilidad.*—Es la habilidad de una prueba para detectar anormalidades verdaderas en pacientes que se sabe tienen una enfermedad determinada, por ejemplo: si una radiografía de tórax realizada en 100 pacientes que tienen tuberculosis pulmonar probada consigue identificar 80 casos, la sensibilidad del método será del 80 %. En otras palabras, cuanto más baja es la cifra de falsos negativos, más alta es la sensibilidad.

4. *Especificidad.*—Es la frecuencia de negativos verdaderos cuando una prueba se realiza en pacientes que se sabe no padecen una enfermedad determinada. Siguiendo el mismo ejemplo anterior, si en 100 enfermos que se sabe no padecen enfermedad tuberculosa pulmonar, la radiografía de tórax indica que 10 enfermos la tienen, la especificidad será del 90 %. Es decir, cuanto más alto es el número de falsos positivos más baja es la especificidad.

5. *Fiabilidad diagnóstica (accuracy).*—Es la proporción de decisiones correctas.

6. *Valor predictivo del método. Valor predictivo positivo (VPS).*—Es la probabilidad que la enfermedad esté presente cuando la prueba es positiva (también se llama diagnosticabilidad). Se puede expresar como la relación porcentual entre los positivos verdaderos y el total de positivos:

$$VPS = 100 \times \frac{\text{positivos verdaderos}}{\text{total positivos}}$$

7. *Valor predictivo negativo (VPN).*—Es la probabilidad de que no esté presente la enfermedad, si la prueba resulta negativa (también llamado valor de exclusión):

$$VPN = 100 \times \frac{\text{negativos verdaderos}}{\text{total negativos}}$$

Los Departamentos de Radiología utilizan una terminología no siempre lo «científica» que sería deseable. La visualización de anormalidades día tras día, y la familiarización con las mismas «corrompe» el lenguaje del radiólogo, lo que hace que el estudiante de Medicina que penetra por primera vez en un Departamento de Radiología pueda sorprenderse ante los términos utilizados (ver cuadro 3).

Cuadro 3

UNIDADES DE «AFECTACION RADIOLOGICA»

En orden de menor a mayor «afectación», se expresan para el «no iniciado», las unidades más utilizadas en los Departamentos de Radiología:

1. Pshé . . .
   El radiólogo no está seguro del grado de afectación. V.gr.: El internista pregunta: ¿Tú crees que puede haber obstrucción intestinal? Pshé . . .
2. «Miserias» . . .
   Unidad de afectación mínima, poco precisa. V.gr.: El cirujano pregunta: ¿Puede haber absceso abdominal? El radiólogo «concreta»: absceso... absceso... más bien «miserias».
3. «Pelín» . . .
   Unidad de afectación mínima definida, por ejemplo: La aorta está un «pelín» desviada.
4. «Copa o pompa de un pino» . . .
   Unidad de afectación importante. V.gr.: Tiene un tumor como la «pompa o copa de un pino».
5. «Casoma» . . .
   Caso muy interesante.
6. «Pinfostio» . . .
   Dícese cuando existe desastre total. V.gr.: Enfermo operado, lleno de tubos, con sepsis, coagulación intravascular, signos de obstrucción intestinal y pneumonía. El radiólogo expresa así su opinión:
   «Este tío tiene un verdadero "pinfostio"».
   Sinónimos: Desmadre, carajal, patatal.

4

EL TORAX: ANATOMIA

DR. J. M. DURA PINEDO
DR. C. S. PEDROSA

http://booksmedicos.blogspot.com

1. CAJA TORACICA
2. ESPACIOS AEREOS
3. HILIOS
4. ESTRUCTURAS VASCULARES
5. MEDIASTINO

1. CAJA TORACICA

A) Partes blandas

La piel, el tejido celular subcutáneo y los músculos forman los tejidos blandos visibles en la radiografía posteroanterior de tórax. La sombra de ambos músculos esternocleidomastoideos se puede ver en el cuello y en los vértices pulmonares, bajando hasta fundirse con la sombra acompañante de los bordes superiores de las clavículas, que a su vez está formada por los tejidos blandos de la fosa supraclavicular, que se colocan tangenciales a la dirección del haz de rayos X.

Los pliegues axilares, formados por el borde inferior de los músculos pectorales, dan lugar a una curva descendente que se superpone a la parte lateral de ambos pulmones en los individuos musculosos. La sombra de ambas mamas es más claramente visible en la mujer que en el hombre, pero en ambos casos produce un aumento de densidad sobre las bases pulmonares. En algunos individuos, la sombra redondeada de los pezones se proyecta sobre los pulmones.

B) Huesos

Las *costillas* son visibles en toda su longitud, pero mientras que el borde superior se delimita perfectamente, el inferior puede estar mal definido en la parte media e inferior del tórax.

La sombra acompañante de la primera y segunda costillas es una densidad tenue, lineal y paralela al borde inferior costal, de 1 ó 2 mm de ancho, debida a la visión en proyección tangencial de la pleura parietal y partes blandas normales. Así mismo, la sombra acompañante de la escápula, cuando se superpone al pulmón, puede inducir a error al simular condensaciones pulmonares. (Fig. 4-1.)

La calcificación de los cartílagos costales es muy frecuente y probablemente nunca tiene importancia patológica.

La *columna vertebral* tiene una densidad que, en la proyección lateral, disminuye uniformemente en dirección cráneo-caudal. Cualquier alteración de esta disposición es sospechosa de enfermedad intratorácica.

El *esternón* no es visible en la proyección anteroposterior debido a la superposición con la silueta cardiovascular. En algunos sujetos el manubrio esternal, así como ambas articulaciones esterno-claviculares, pueden ser vistos en la parte alta del tórax. En proyección lateral, el esternón se ve de perfil. En la parte superior puede verse el manubrio, habitualmente bien diferenciado, pues sólo se funde al cuerpo en el 10 % de los adultos.

C) Pleura

La hoja pleural que recubre por dentro la cavidad torácica, es la pleura parietal; la hoja que recubre el pulmón se denomina pleura visceral; las cisuras interlobulares se forman por invaginación, dentro del pulmón, de dos hojas de pleura visceral. Las hojas parietal y visceral de la pleura no son visibles en una radiografía de tórax normal, debido a que sus sombras se confunden con la densidad agua de la pared torácica, el mediastino y el diafragma. Sólo la pleura visceral, situada dentro de las cisuras, puede verse habitualmente.

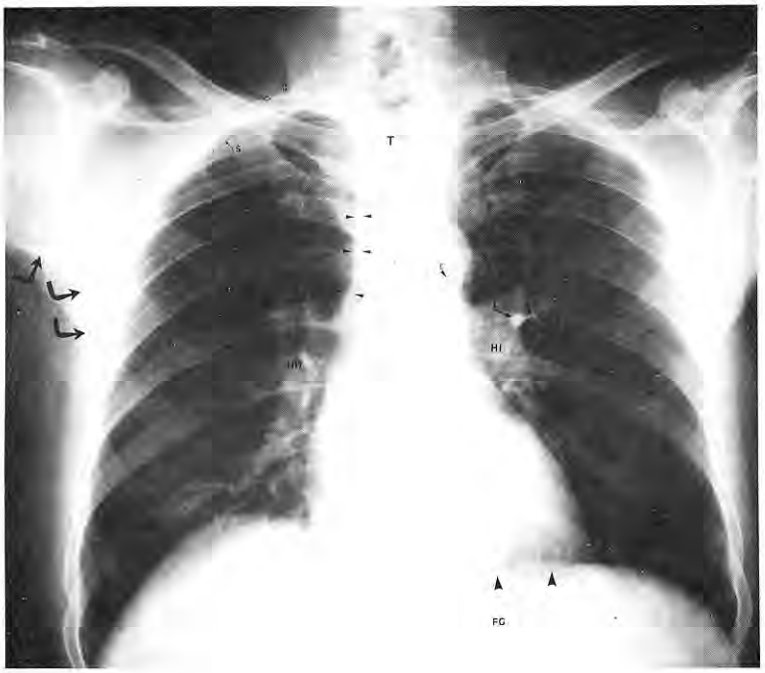

Fig. 4-1.—Radiografía posteroanterior de tórax normal. Pueden verse los contornos de las partes blandas. Sombra del esternocleidomastoideo hasta fundirse con la sombra acompañante de la clavícula (flechas huecas). Sombra acompañante de la costilla (S). Pliegues axilares formados por el borde inferior de los músculos pectorales (flechas curvas). El contorno de hemidiafragma izquierdo es visible a través de la silueta cardiaca (cabezas de flechas grandes). El contacto entre la pared traqueal derecha con el pulmón delimita la línea paratraqueal derecha (cabezas de flechas pequeñas). Tráquea (T). Hilio derecho (HD). Hilio izquierdo (HI). Ateroma aórtico (C). Una arteria y un bronquio segmentarios cortados de través forman una imagen en gemelo (A y B). Fundus gástrico (FG).

D) **Diafragma**

El diafragma separa la cavidad abdominal de la torácica. En proyección posteroanterior es visible en toda su longitud, desde el ángulo cardiofrénico hasta el seno costodiafragmático, aunque la parte del diafragma izquierdo superpuesta a la sombra cardiaca sólo se ve en radiografías bien penetradas. Ocasionalmente, debido a las indentaciones musculares del diafragma, el margen del mismo puede aparecer festoneado. En el lado derecho, el diafragma se funde por debajo con la densidad uniforme del hígado. En el lado izquierdo, es frecuente observar la burbuja gástrica delimitando la anchura normal del diafragma, que es aproximadamente de 4 a 5 mm. El diafragma derecho es más alto que el izquierdo en la mayoría de los sujetos normales, si bien alrededor del 9 % puede tener el diafragma izquierdo más elevado o al mismo nivel que el derecho.

En proyección lateral el diafragma izquierdo no es visible en su tercio anterior, debido al corazón, cuya densidad es similar a la del diafragma, y al apoyarse en él se funden las imágenes de ambas vísceras, no existiendo interfases que las delimite. El diafragma derecho es visible en toda su longitud.

2. ESPACIOS AEREOS

A) **Tráquea y bronquios principales**

En las radiografías de tórax, la tráquea es claramente visible como una estructura vertical, más radiotransparente por su contenido en aire que los órganos vecinos. En su pared se pueden ver una serie de anillos cartilaginosos que se pueden calcificar en el individuo adulto. Desde el cuello hasta el tórax, la tráquea está en la línea media, excepto en su parte final, que se desvía ligeramente hacia la derecha, probablemente debido a la posición del arco aórtico. En los niños menores de 5 años, la tráquea, por su menor rigidez, se desvía hacia la derecha con gran facilidad.

La tráquea se bifurca en la carina en los dos bronquios principales, con un ángulo que decrece uniformemente desde el nacimiento hasta los 16 años, y que varía entre 45° y 67° en los varones y entre 45° y 70° en las hembras adultas.

La tráquea normal del individuo adulto, que mide 2 cm por encima del arco aórtico, tiene un diámetro, en hombres, de 25 mm para el plano coronal y 27 mm para el sagital, mientras que en mujeres es de 21 y 23 mm, respectivamente. El límite normal, por debajo, para ambas dimensiones es de 13 mm en hombres y 10 mm en mujeres. Estos datos serían para un 99,7 % de la población normal.

B) **Lóbulos**

Los bronquios principales se dividen en bronquios lobulares, tres en el lado derecho y dos en el izquierdo. Es posible delimitar la forma y tamaño de los lóbulos gracias a la presencia de las cisuras interlobulares. El pulmón derecho está dividido en tres lóbulos: superior, medio e inferior, por dos cisuras, la mayor

y la menor u horizontal. En el lado izquierdo, sólo existe la cisura mayor, que divide al pulmón en lóbulo superior y lóbulo inferior.

Las dos *cisuras mayores* corren oblicuamente desde la altura de la quinta vértebra dorsal hacia adelante y hacia abajo hasta el diafragma, unos centímetros por detrás de la pared torácica anterior. No son visibles en proyección anteroposterior, pero se ven a menudo en proyección lateral, por estar en gran parte en un plano paralelo al haz de rayos. Cuando se ven las dos cisuras mayores en la radiografía lateral, la diferenciación entre ambas depende de que podamos ver la unión de la cisura mayor con la menor en el lado derecho, o bien de que sea visible la unión de alguna de ellas con el diafragma homolateral. Los diafragmas se pueden diferenciar con facilidad, porque el izquierdo está borrado en su línea de contacto con la cara inferior del corazón, y además, normalmente, puede verse la cámara de aire gástrica debajo de él.

La *cisura menor* u horizontal se extiende en un plano aproximadamente horizontal a nivel de la cuarta costilla anterior. Su posición normal es bastante variable y su desplazamiento tiene poca importancia patológica, a menos que sea considerable. Por ser horizontal se puede ver tanto en proyección posteroanterior como lateral. En esta última proyección es visible en más de la mitad de los sujetos normales. (Fig. 4-2.)

Es frecuente la presencia de *lóbulos accesorios* en el pulmón. El más frecuente es el lóbulo accesorio de la ácigos. Se reconoce por la presencia de una línea fina, convexa hacia fuera, visible entre el mediastino superior derecho y el ápice pulmonar, con la sombra redondeada de la vena ácigos visible en su parte más inferior. Esta línea es fácilmente detectable por presentar cuatro hojas pleurales, las dos viscerales y las dos parietales de ambos lóbulos. (Fig. 4-3.)

C) Segmentos

Los bronquios lobulares se dividen en bronquios segmentarios, y a cada bronquio segmentario corresponde un segmento pulmonar. Los segmentos no tienen representación radiográfica en el individuo normal. Sin embargo, el conocimiento de su situación anatómica es importante para reconocer su afectación patológica. (Fig. 4-4.)

Lóbulo superior derecho. El bronquio del lóbulo superior derecho sale del bronquio principal a nivel de la carina y rápidamente se divide en sus tres bronquios segmentarios. Ocasionalmente, hay cuatro segmentos, por tener doble origen el bronquio posterior, originándose el llamado segmento axial, situado en la región lateral del pulmón.

Lóbulo medio derecho. El bronquio intermediario continúa hacia abajo 3 ó 4 cm y se bifurca en los bronquios de los lóbulos medio e inferior. El bronquio del lóbulo medio se divide para ventilar dos segmentos de igual tamaño en la mayoría de los casos, pero es una variante frecuente la existencia de un segmento lateral pequeño y uno medial grande.

Lóbulo inferior derecho. El bronquio del segmento superior del lóbulo inferior nace en la cara posterior del bronquio intermediario, siempre a nivel del origen del bronquio del lóbulo medio. Los cuatro segmentos basales tienen un origen bastante constante en el siguiente orden: medial, anterior, lateral y posterior, aunque su ramificación ulterior presenta muchas variantes. Es muy frecuente la presencia de un subseg-

Fig. 4-2.—Representación radiológica de las cisuras. En la proyección posteroanterior puede verse la cisura menor u horizontal (CH). Hilio (H). En la proyección lateral se observa la cisura menor (flechas huecas), que se unen a nivel del hilio con la cisura mayor derecha (flechas rectas) y que termina en el diafragma derecho (D). La cisura mayor izquierda (flechas curvas) es visible cruzando el diafragma derecho y llegando hasta el izquierdo (I).

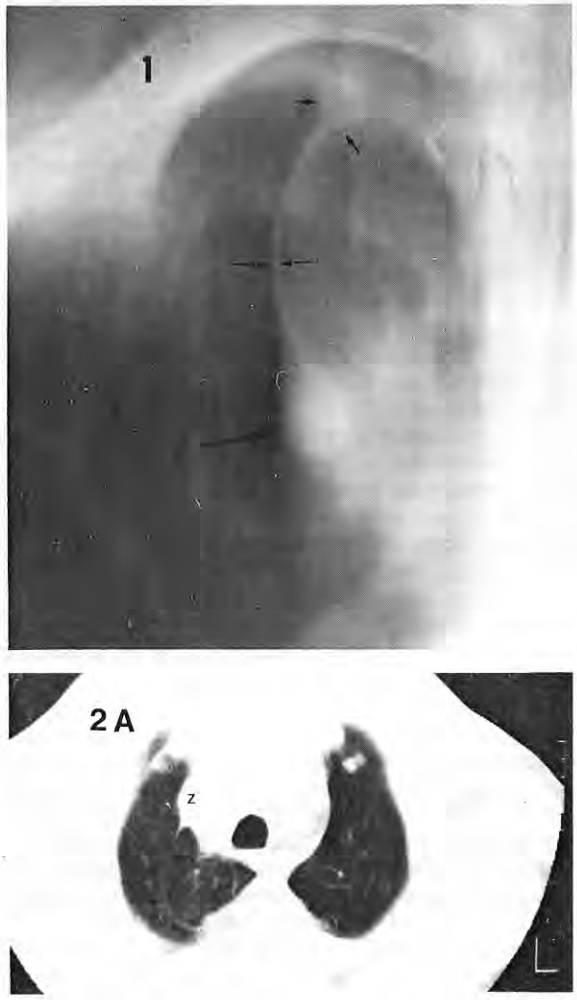

Fig. 4-3.—1: Lóbulo accesorio de la ácigos. En la tomografía convencional puede verse desde el ápice del pulmón hasta el botón de la ácigos (Z), la línea fina que delimita entre ella y el mediastino el lóbulo accesorio de la ácigos (flechas). En la tomografía axial computarizada se identifica el curso posteroanterior del cayado de la ácigos (flechas) con pulmón a ambos lados.

mento entre el segmento superior y los basales, con su propio bronquio, que sale por debajo del bronquio del segmento superior del lóbulo inferior. (Fig. 4-5.)

Lóbulo superior izquierdo. El bronquio del lóbulo superior normalmente se bifurca en las subdivisiones superior y la de la língula, que corresponde al lóbulo medio en el pulmón derecho. La subdivisión superior se divide inmediatamente en dos ramas segmentarias, la apicoposterior y la anterior; con menor frecuencia se trifurca, dando lugar simultáneamente a los bronquios apicoposterior, anterior y de la língula. El bronquio de la língula a su vez se divide en sus ramas superior e inferior.

Lóbulo inferior izquierdo. Las divisiones del bronquio del lóbulo inferior izquierdo son idénticas a las del derecho. La excepción consiste en que, en casi todos los sujetos, el medial basal nace en conjunción con el anterior basal, dando lugar al bronquio anteromedial. Por eso, en muchas clasificaciones sólo hay tres bronquios basales en el lado izquierdo. La presencia de un segmento subsuperior es menos frecuente que en el lado derecho.

D) Anatomía subsegmentaria

El *lobulillo secundario* suele definirse como la parte más pequeña del pulmón que está rodeada por tabiques de tejido conjuntivo. (Fig. 4-6.) Está constituido por el conjunto de 3 a 5 bronquiolos terminales que forman el modelo milimétrico de ramificación al final de un trayecto bronquial, junto con el tejido respiratorio correspondiente.

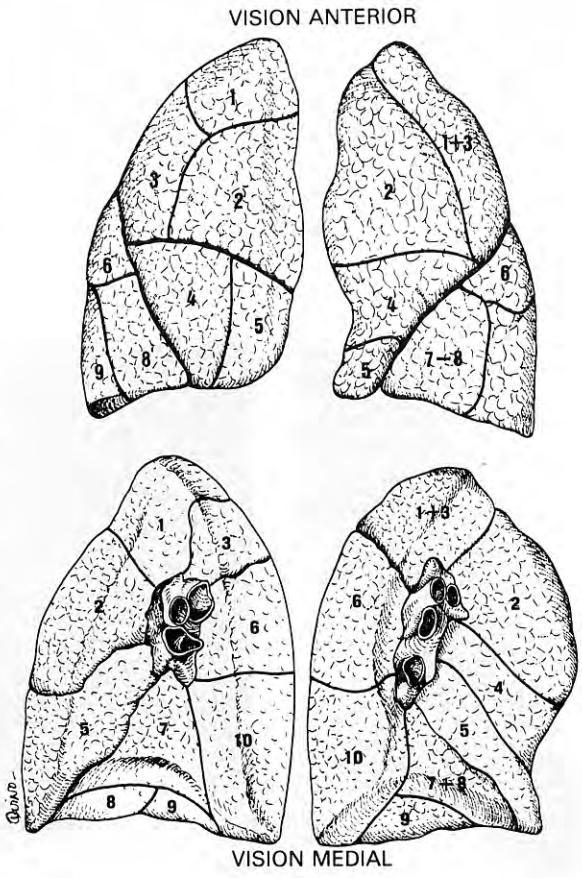

Fig. 4-4.—Representación esquemática de los segmentos pulmonares. Pulmón derecho. Clasificación de Boyden: *lóbulo superior:* 1, apical; 2, posterior; 3, anterior; *lóbulo medio:* 4, lateral; 5, medial; *lóbulo inferior:* 6, superior; 7, medial basal; 8, anterobasal; 9, laterobasal; 10, posterobasal. Pulmón izquierdo: *lóbulo superior:* 1 y 3, apicoposterior; 2, anterior; 4, lingular superior; 5, lingular inferior; *lóbulo inferior:* 6, superior; 7 y 8, anteromedial basal; 9, laterobasal; 10, posterobasal.

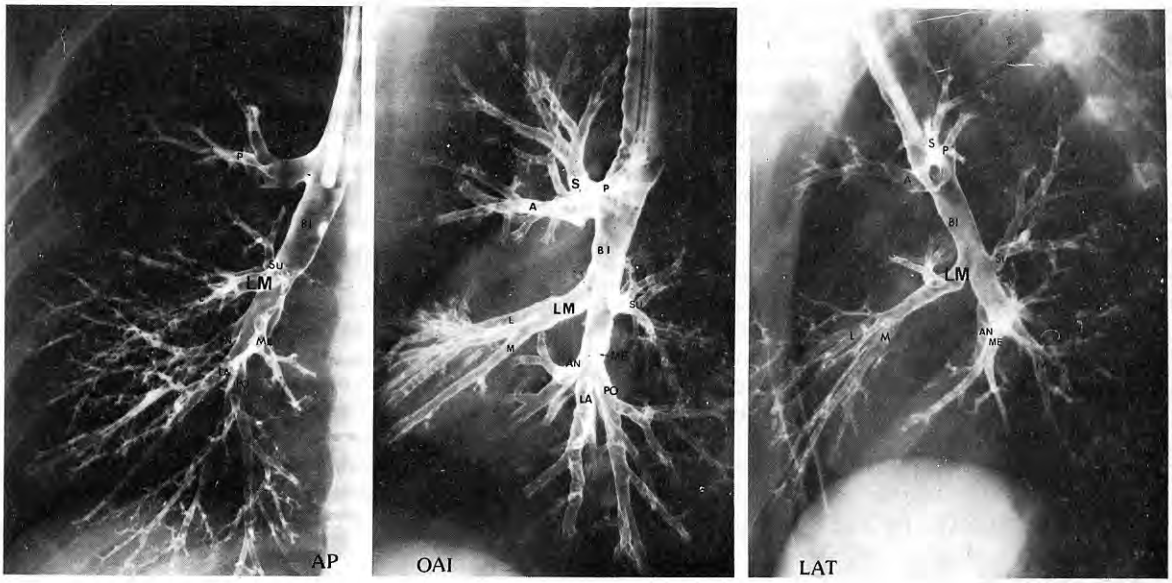

Fig. 4-5.—Broncografía normal del lado derecho. Lóbulo superior: Segmento superior (S). Segmento posterior (P). Segmento anterior (A). Bronquio intermediario (BI). Bronquio lóbulo medio (LM). Segmento lateral (L). Segmento medial (M). Segmentos de lóbulo inferior: Anterior (AN). Lateral (LA). Posterior (PO). Medial (ME). Superior (SU).

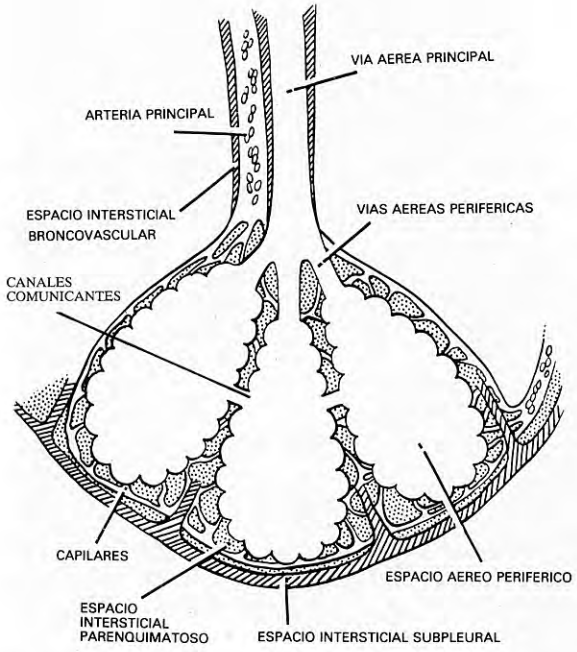

Fig. 4-6.—Esquema del pulmón normal. Pueden verse los componentes pulmonares. Las vías aéreas principales y las periféricas con sus canales comunicantes (poros de Kohn y canales de Lambert). Las arterias, venas y capilares así como el espacio intersticial. (Reproducida con permiso de Fraser, R. G., y Paré, J. A. P.: *Diagnosis of Diseases of the Chest.* W. B. Saunders Co. Philadelphia, 1970.)

3. HILIOS

El hilio pulmonar es una zona deprimida, en la superficie mediastínica del pulmón, por donde arterias y venas, bronquios principales y linfáticos entran y salen del pulmón. Estas estructuras, rodeadas por la pleura, forman el pedículo pulmonar.

En la radiografía posteroanterior, los hilios se reconocen como dos estructuras de densidad agua, a cada lado de la silueta cardiovascular. Las venas de los lóbulos inferiores no cruzan el hilio en su trayecto hacia la aurícula izquierda y por tanto no contribuyen a la formación de la sombra hiliar; los bronquios aportan poca densidad por estar llenos de aire; los ganglios linfáticos normales son demasiado pequeños. Por tanto, las sombras hiliares normales están formadas en su mayor parte por las arterias pulmonares y por las venas de los lóbulos superiores.

En el *lado derecho,* la arteria pulmonar se divide dentro del mediastino en una rama superior y otra inferior. La rama superior o arteria del lóbulo superior se sitúa medial a las venas del lóbulo superior, las cuales forman la mayor parte del perfil de la mitad superior del hilio. La rama descendente que irriga los lóbulos inferior y medio forma la mitad inferior. Por tanto, el ángulo entre las porciones superior e inferior del hilio derecho está formado por la vena pulmonar superior, por encima, y por la arteria descendente, por debajo. Otra característica importante es que tanto la arteria principal como sus ramas principales, se sitúan anteriores al bronquio principal derecho, bronquio del lóbulo superior y bronquio intermediario.

En el *lado izquierdo,* sin embargo, la arteria pulmonar se dirige hacia atrás y cruza por encima del árbol bronquial, en el ángulo formado por el bronquio principal y el bronquio del lóbulo superior. El lóbulo superior izquierdo está irrigado por múltiples ramas que salen de la arteria principal cuando cruza sobre el bronquio izquierdo. La arteria del lóbulo inferior desciende posterolateral al bronquio del lóbulo inferior.

En las *radiografías posteroanteriores,* el hilio izquierdo está situado entre 0,5 y 3 cm más alto que el derecho en más del 90 % de los sujetos. El tamaño hiliar también es importante y, en la gran mayoría de los casos (84 %), los hilios son de igual tamaño. La densidad de los hilios es similar también en el 90 % de los casos. Por tanto, sólo en raras ocasiones, un hilio es mayor o más denso que el otro.

4. ESTRUCTURAS VASCULARES

A) Arterias y venas

El *sistema arterial* pulmonar acompaña al árbol bronquial y tiene las mismas divisiones que él, es decir, siempre hay una ramificación arterial que acompaña a la correspondiente bronquial. Pero también existen muchas ramas accesorias arteriales que parten de puntos que no corresponden a las divisiones bronquiales, sobre todo en la periferia pulmonar.

La distribución de las *venas pulmonares* es más variable que la de las arterias. Normalmente, hay dos grandes venas a cada lado, que entran en el mediastino por debajo y por delante de las arterias. En el lado derecho, la vena superior drena los lóbulos superior y medio, y la inferior, el lóbulo inferior. En el lado izquierdo, las venas superior e inferior drenan los lóbulos correspondientes.

B) Linfáticos

Los vasos linfáticos del parénquima pulmonar no se pueden ver en condiciones normales, a pesar de ser muy abundantes. Hay una red superficial a nivel de la pleura y una red profunda que corre a lo largo de los troncos arteriales y venosos, y de los bronquios. Ambos sistemas se comunican a nivel de la pleura y del hilio. El flujo linfático de las zonas más superficiales del pulmón va hacia la pleura, mientras que el de las zonas profundas va hacia el hilio. Todos estos linfáticos drenan a un sistema de ganglios que forman agrupaciones conectadas entre sí, cuyas localizaciones más importantes son las siguientes:

1. *Ganglios traqueobronquiales.* Situados a lo largo de ambas caras laterales de la tráquea y en la unión traqueobronquial, incluyendo el ganglio de la vena ácigos, muy constante. Reciben linfa sobre todo de los ganglios broncopulmonares y subcarinales. Sus vías eferentes son la gran vena linfática en el lado derecho y el conducto torácico en el izquierdo.

2. *Ganglios subcarinales.* También llamados de la bifurcación. Situados en el espacio subcarinal. Sus comunicaciones más importantes son con los ganglios broncopulmonares y mediastínicos anteriores y posteriores. El drenaje eferente se dirige al grupo traqueobronquial derecho.

3. *Ganglios bronquiopulmonares.* Se sitúan en los hilios, entre las bifurcaciones bronquiales y adyacentes a arterias y venas pulmonares. Reciben linfa de todos los lóbulos pulmonares, que de aquí van a los ganglios de la bifurcación y a los traqueobronquiales.

4. *Ganglios mediastínicos anteriores.* Hay dos grupos: los ganglios de la arteria mamaria interna y los ganglios prevasculares, situados por delante del timo y de los grandes troncos vasculares del mediastino anterior. Drenan la pared torácica y los órganos del mediastino anterior.

5. *Ganglios mediastínicos posteriores.* A lo largo del esófago inferior y de la aorta descendente. Comunican con los ganglios subcarinales y drenan al conducto torácico.

C) Silueta cardiovascular

En el lado derecho, y de arriba abajo, puede verse la sombra de la vena cava superior y superpuesta a ella, parte de la aorta ascendente, la aurícula derecha, que forma el borde cardiaco derecho y, ocasionalmente, la línea de la cava inferior en el ángulo cardiofrénico. En el lado izquierdo, el botón aórtico es la prominencia alta de la silueta cardiovascular, seguido del tracto de salida de la arteria pulmonar y del ventrículo izquierdo. La aorta descendente puede verse a través del corazón izquierdo como una línea paralela y lateral a la línea paraespinal.

En proyección lateral, el borde cardiaco anterior está formado por el ventrículo derecho, viéndose por encima la sombra de la arteria pulmonar principal y, más arriba, la raíz de la aorta. El borde cardiaco posterior está producido, de arriba abajo, por la aurícula izquierda, el ventrículo izquierdo y la vena cava inferior, que se puede ver, en el 82 % de los sujetos, con su típico contorno cóncavo hacia atrás.

5. MEDIASTINO

A) Compartimentos mediastínicos

La aparición del TAC ha simplificado los intentos de clasificación al demostrar que todos los espacios son en cierto modo arbitrarios y que el mediastino, desde el yúgulo esternal hasta la región toraco-abdominal, es un todo continuo. En cualquier caso, los cortes axiales demuestran claramente que hay dos áreas mediastínicas bien diferenciadas, una *anterior* y otra *posterior,* cuyo límite pasa por el borde cardiaco posterior, dando así la razón a Felson cuando define el mediastino anterior. También ha confirmado el

TAC la presencia de un mediastino *superior* por encima del arco aórtico, con características peculiares. La controversia se produce en la denominación que se da al área que queda por detrás de la silueta cardiaca. Si se examinan los cortes tomográficos axiales de arriba abajo, es evidente que no existe un área media, ni en la parte más alta ni en la más baja del mediastino, por detrás del corazón, y que solamente entre el borde inferior del arco aórtico y la parte más posterior de la silueta cardiaca existe un espacio, que Pedrosa denomina *prevertebral.* También es evidente que, del borde anterior de las vértebras hacia atrás, y limitada por las líneas paraespinales, existe un *área paraespinal* bien definida, que corresponde con el mediastino posterior de Felson. Sin embargo, en la parte más inferior, la comunicación con el abdomen, a través del *área retrocrural,* obliga asimismo a la inclusión de esta zona dentro de los espacios mediastínicos (fig. 4-7), que quedan por tanto definidos como sigue:

DIVISION ANATOMO-RADIOLOGICA

1. Mediastino superior
2. Mediastino anterior
3. Mediastino posterior
   A) Area prevertebral
   B) Area paraespinal
   C) Area retrocrural

B) Anatomía radiológica convencional

El mediastino puede definirse como el espacio extrapleural que queda entre los pulmones. Sus límites anatómicos son los siguientes: lateral, los repliegues de la pleura parietal en la cara medial de ambos pulmones; superior, el istmo torácico; inferior, el diafragma; anterior, el esternón, y posterior, las caras anteriores de los cuerpos vertebrales dorsales.

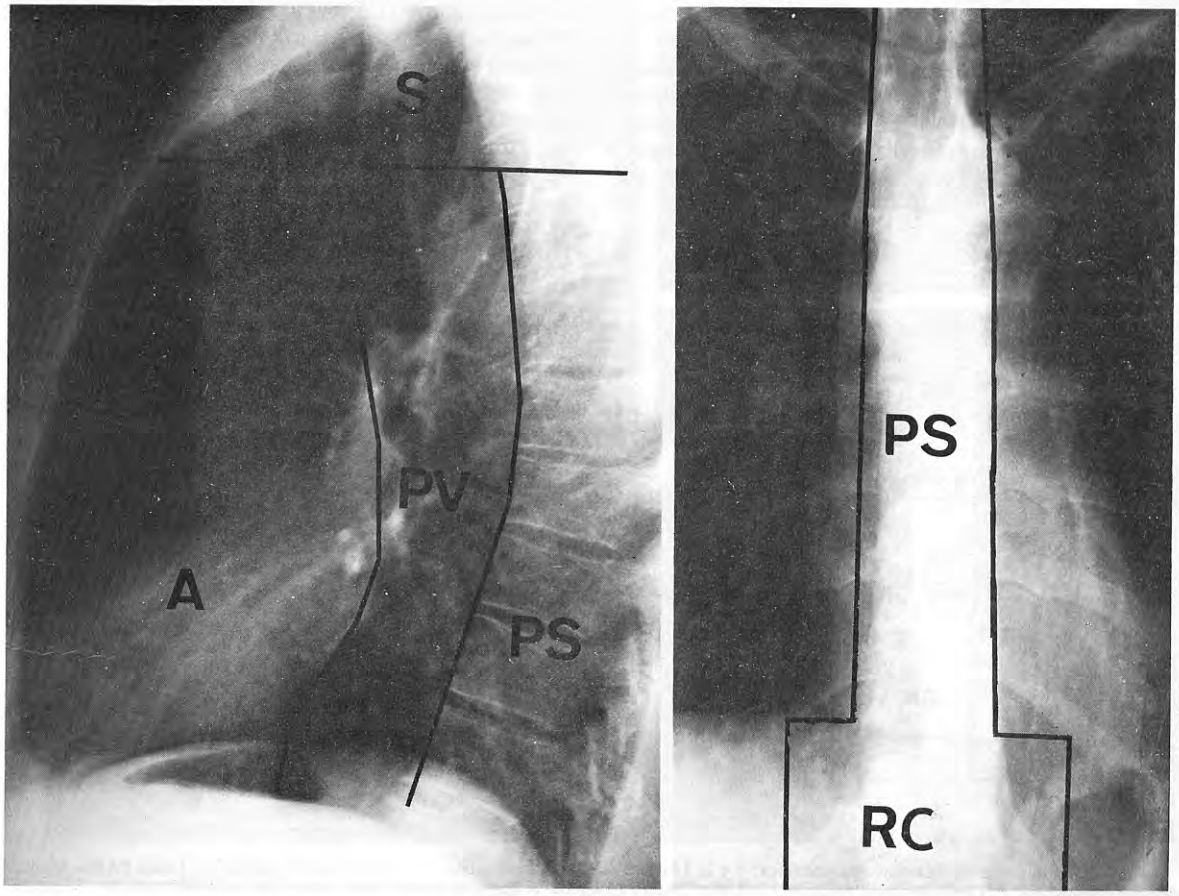

Fig. 4-7.—División del mediastino. En proyección lateral pueden verse el mediastino superior (S), el anterior (A) y los espacios prevertebral (PV) y paraespinal (PS) del mediastino posterior. En la proyección posteroanterior se representa esquemáticamente el área paraespinal (PS) y el área retrocrural (RC).

Líneas mediastínicas. En proyección posteroanterior, son reconocibles algunas líneas que tienen importancia práctica en el diagnóstico de las enfermedades mediastínicas. (Fig. 4-8.)

Ambos pulmones se unen en el espacio retroesternal y, ocasionalmente, la *línea de unión anterior* es visible superpuesta al esternón. Menos frecuentemente se puede ver la *línea de unión posterior,* cuando los dos pulmones se juntan por detrás del tercio superior del esófago.

La pared traqueal derecha está en íntimo contacto con el pulmón, por lo que puede verse la *línea paratraqueal derecha,* que no suele sobrepasar los 3 mm de espesor. En su parte más inferior, la línea está interrumpida por la presencia de una sombra ovalada en el ángulo que forma la tráquea con el bronquio principal derecho, producida por la *vena ácigos.* En posición erecta, el diámetro más ancho del botón de la ácigos no debe superar los 10 mm. Cuando la radiografía se obtiene en posición supina, como en el caso de las tomografías de tórax, el diámetro mayor del botón no debe ser superior a 16 mm, siendo más habitualmente de unos 14 mm.

En proyección lateral, se puede ver la *línea traqueal* posterior, delimitada por el pulmón, u, otras veces, por el aire intraesofágico. No debe tener más de 3 mm de espesor.

En proyección posteroanterior, las *estructuras vasculares* forman, a su vez, una serie de líneas visibles en el mediastino superior. En el lado derecho, la cava superior y los troncos supraaórticos delimitan claramente la silueta mediastínica. En el lado izquierdo, la subclavia presenta una línea cóncava hacia afuera, por encima del botón aórtico.

Las *líneas paraespinales,* producidas por la reflexión de ambas pleuras sobre los bordes laterales de la columna, pueden verse en radiografías bien penetradas. La línea paraespinal izquierda es visible en prácticamente toda su longitud, mientras que la derecha sólo es visible en su parte más inferior.

Como veremos al estudiar la anatomía axial, el esófago, en contacto con el pulmón derecho, puede dar lugar a la *línea paraesofágica derecha,* incurvada de arriba abajo y de derecha a izquierda.

En la exploración del mediastino es importante el estudio del *esófago* con papilla de bario, que, en proyección posteroanterior, presenta tres salientes en su borde izquierdo, uno por encima del botón aórtico, otro por debajo del botón y otro por debajo del bronquio principal izquierdo. (Fig. 4-8).

C) Anatomía axial

El *mediastino superior* se caracteriza por la gran diversidad de estructuras vasculares que contiene. En un corte a nivel de los vértices pulmonares, pueden definirse seis grandes vasos: las arterias carótidas se sitúan adyacentes a la tráquea, por delante de las arterias subclavias; las venas braquicefálicas se colocan más lateralmente y pueden ser bastante grandes. Los vasos axilares pueden verse saliendo laterales a la caja torácica.

En un corte inmediatamente por debajo, sólo son

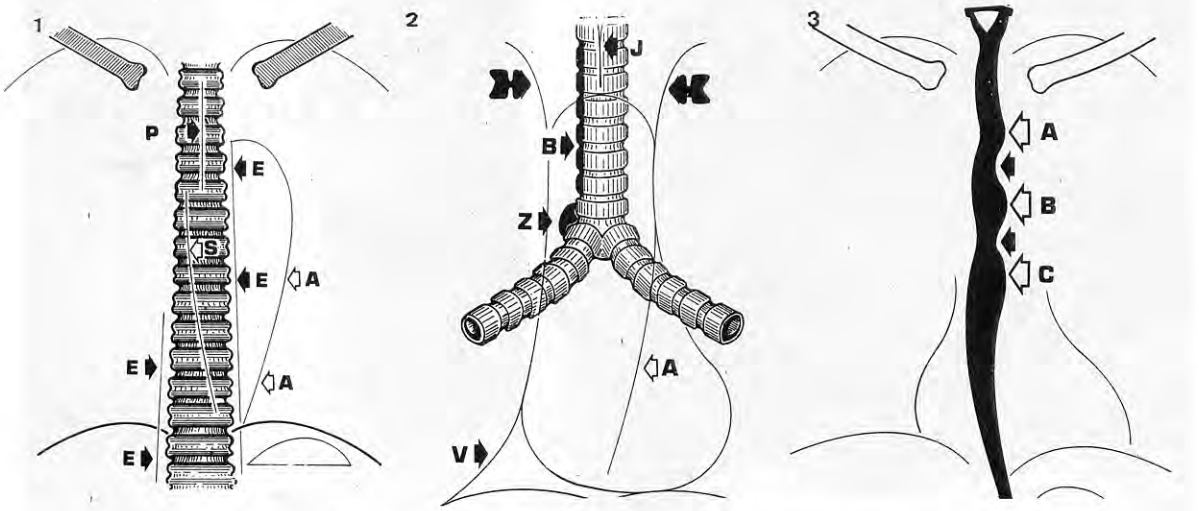

Fig. 4-8.—Esquemas de anatomía mediastínica. 1 y 2: Líneas PARA del mediastino. A: Línea PARA aórtica. E: Línea PARA espinal derecha e izquierda. P: Línea de unión posterior. S: Línea PARA esofágica. J: Línea de unión anterior. B: Línea PARA traqueal. Z: Botón de la ácigos. V: Línea PARA venosa de la cava inferior (flechas sólidas): Línea PARA arterial de las arterias subclavias. 3: En proyección ap. el esófago relleno de bario tiene dos indentaciones (flechas sólidas) producidas la superior por el arco aórtico y la inferior por el bronquio principal izquierdo, que dibujan tres prominencias (A, B, C) visibles en el normal y que tienden a desaparecer por masas cercanas. (De Pedrosa: «Anatomía Radiológica del mediastino», *Rev. Med. del H.G.A.*, 4, 121, 1969.)

visibles cinco vasos, en el lado derecho, la carótida y la subclavia se han unido en el tronco braquicefálico, que se coloca central y anterior a la tráquea. (Fig. 4-9.) A este nivel, se puede ver cómo la tráquea está en contacto con el pulmón adyacente, y el aire traqueal y pulmonar delimitan la *línea paratraqueal derecha,* como se ve en las radiografías convencionales.

Más abajo, a nivel de la articulación esternoclavicular, la vena braquicefálica izquierda cruza por delante de los troncos arteriales para unirse a la vena braquicefálica derecha y formar la vena cava superior. Es a este nivel donde se puede ver, en las radiografías de tórax, la arteria subclavia izquierda, produciendo, en su contacto con el pulmón, la *línea paraarterial*

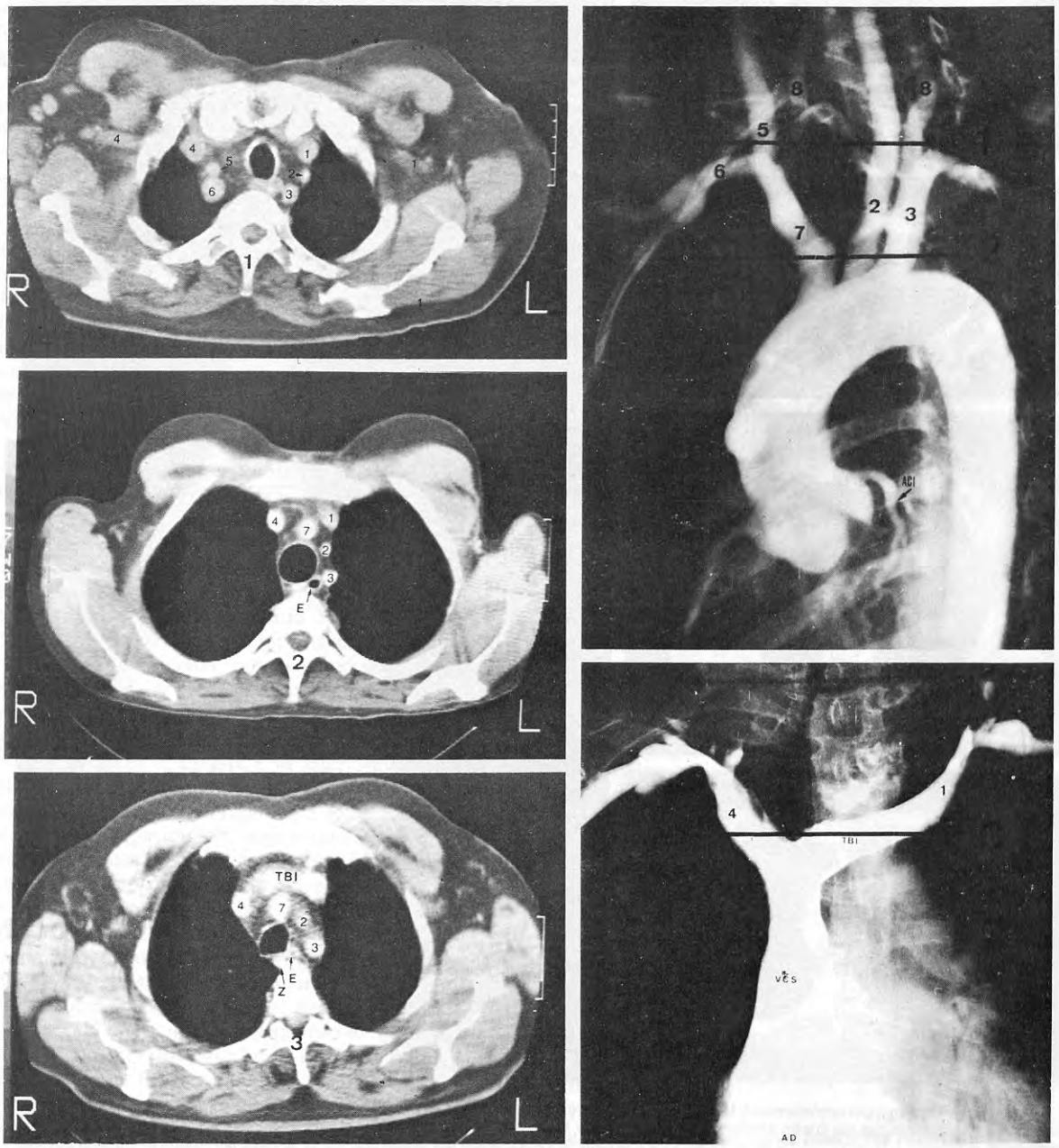

Fig. 4-9.—Anatomía del mediastino. Mediastino superior. En la parte izquierda de la figura pueden verse tres cortes axiales consecutivos. A la derecha, estudios vasculares (aortografía y flebografía torácicas) con los tres niveles a los que se han realizado los cortes (aparecen señalados en estas figuras). Vena subclavia izquierda (1). Arteria carótida izquierda (2). Arteria subclavia izquierda (3). Vena subclavia derecha (4). Arteria carótida derecha (5). Arteria subclavia derecha (6). Tronco innominado arterial (7). Tráquea (T). Esófago (E). Vena ácigos (Z). Tronco venoso braqueocefálico (TBI). Arteria coronaria (ACI). Vena cava superior (VCS). Aurícula derecha (AD). Arterias vertebrales (8).

izquierda como una línea curva hacia fuera. Igualmente, la cava superior forma la *línea paravenosa superior* o borde lateral del mediastino. También puede verse cómo el receso pleuro-esofágico superior se introduce por detrás de la tráquea, justificando la *línea traqueal posterior* en la radiografía lateral. Otras veces, sin embargo, es el aire intraesofágico, detrás de la tráquea, el responsable de esta línea.

A veces, los dos pulmones se unen por detrás del esófago y producen, en la radiografía posteroanterior, una línea densa vertical que diverge sobre los ápices pulmonares, la *línea de unión posterior.* (Fig. 4-10.)

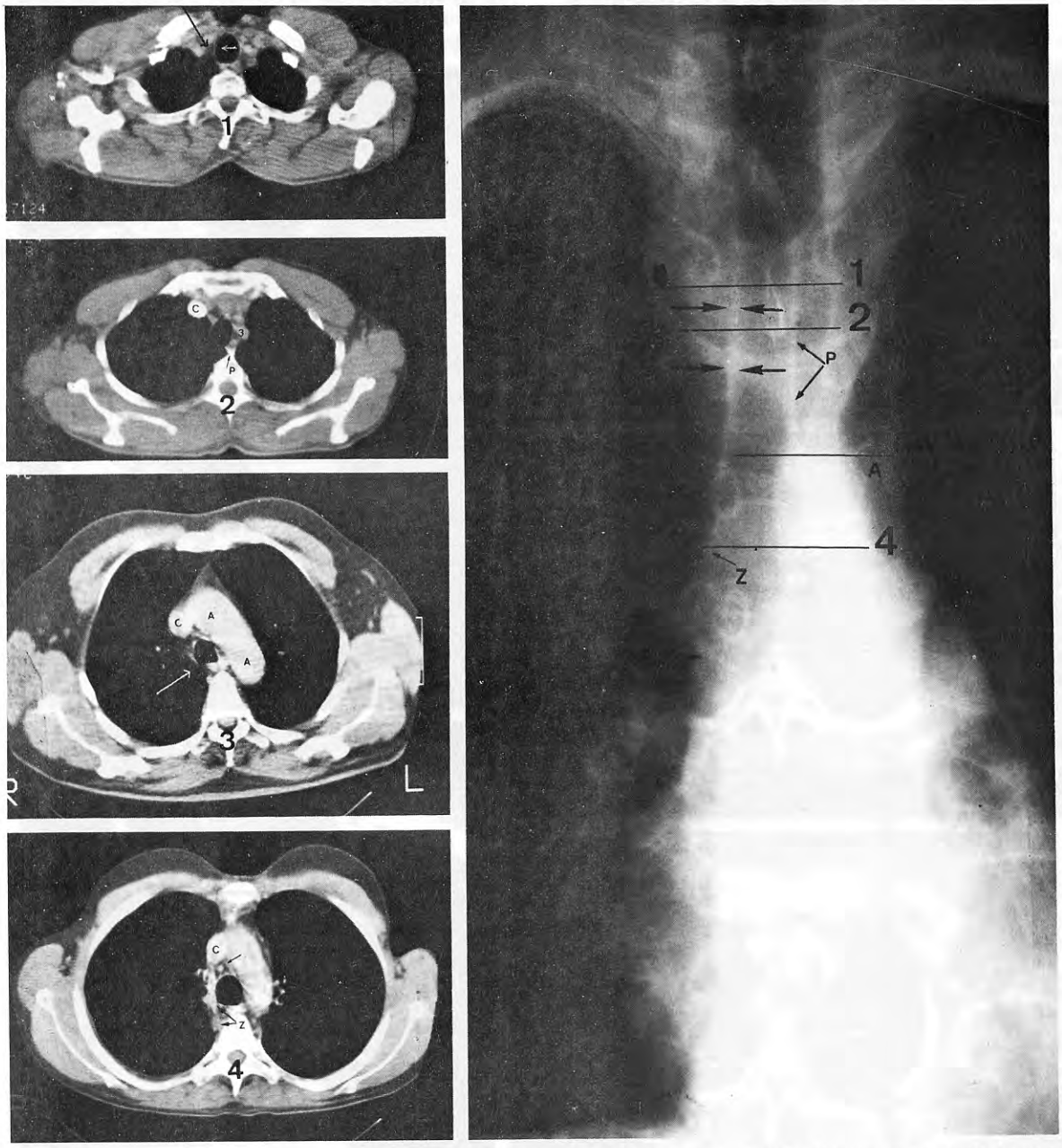

Fig. 4-10.—Anatomía del mediastino. A la izquierda pueden verse cuatro cortes seriados en tomografía axial computarizada. A la derecha, radiografía pa. de tórax con los cuatro niveles en los que han sido realizados los cortes de TAC. Corte 1: Línea paratraqueal derecha. El contacto entre el pulmón y la pared lateral de la tráquea hace posible la visualización del borde externo de la línea paratraqueal limitada por dentro por el aire endotraqueal (flechas). Corte 2: El contacto posterior entre los pulmones hace visible la línea de unión posterior (P). El contacto de la cava (C) con el pulmón hace visible en las radiografías pa. la línea paravenosa derecha (flecha corta en la radiografía.) El contacto del pulmón con la arteria subclavial izquierda (3), hace visible la línea paraarterial izquierda. Corte 3: El contacto entre el pulmón y la pared posterior de la tráquea hace visible en proyección axial la línea paratraqueal posterior, visible frecuentemente en proyección lateral, y que puede producir interfase con el esófago (flecha), lo que formaría la línea paraesofágica derecha superior. Cava (C). Arco aórtico (A). Corte 4: La cava por delante (C) y la tráquea por detrás (T) delimitan el espacio retrócavo-pretraqueal (flecha) visible sólo en tomografía axial y en el que puede verse habitualmente una pequeña adenopatía (flecha). A este nivel es visible el cayado de la ácigos dirigiéndose hacia la cava (Z).

El límite inferior del mediastino superior es el *arco aórtico*. En un corte axial a este nivel la única estructura vascular existente, además del cayado, es la vena cava superior. Por delante de estos dos vasos podemos ver el espacio prevascular, entre las dos hojas pleurales, que, además de las cadenas ganglionares prevasculares, contiene normalmente el timo.

Por delante del espacio prevascular, los pulmones pueden contactar, formando la *línea de unión anterior*, que se ve en la radiografía posteroanterior por debajo del manubrio esternal, vertical y suavemente a la izquierda, hasta en el 25 % de los pacientes.

En un corte inmediatamente inferior al arco aórtico y por encima de la carina, se puede ver la tráquea, rodeada por el arco de la ácigos, por la derecha, y por la grasa del *espacio pretraqueal*, por delante. Este espacio pretraqueal tiene una particular importancia. Contiene ganglios linfáticos que drenan ambos pulmones y, por no tener contacto con el borde mediastínico, el aumento de tamaño de estos ganglios deberá ser considerable antes de llegar a ser visibles en radiología convencional. El TAC, sin embargo, puede demostrar aumentos sutiles de tamaño en los ganglios de este espacio. Hasta en un 90 % de los pacientes es posible identificar un ganglio normal, medial al arco de la ácigos, que debe ser menor de 1 cm, en condiciones normales.

Otra de las zonas difíciles de evaluar en radiología convencional es la *ventana aortopulmonar*. Es un espacio situado debajo del arco aórtico y por encima de la arteria pulmonar izquierda, y contiene ganglios linfáticos (incluyendo el ganglio del ductus), el ligamento arterioso y el nervio laríngeo recurrente. Medialmente, está limitado por la tráquea y el esófago, y lateralmente por el pulmón izquierdo. En posición supina el pulmón rara vez penetra en este espacio. Sin embargo, en bipedestación, que es como se realizan las placas de tórax, la ventana aumenta en altura (de 1 cm que tiene en supino, a 2-3 cm) y el pulmón izquierdo adyacente con frecuencia se introduce parcialmente en ella, entre el cayado y la arteria pulmonar izquierda. El desplazamiento de esta interfase pleural es lo que se valora en la radiología convencional para deducir la ocupación patológica de la ventana. En proyección lateral, se puede ver una imagen equivalente, una radiotransparencia entre la aorta y la pulmonar, sobre todo si hay elongación aórtica. (Fig. 4-11.)

En el siguiente corte por debajo de la ventana, la *arteria pulmonar izquierda* aparece dirigida hacia atrás, cruzando por encima del bronquio principal y formando el margen lateral izquierdo del mediastino. El bronquio superior derecho se ve claramente a este nivel, detrás de la arteria pulmonar superior derecha.

Más abajo, puede verse la *arteria pulmonar derecha*, extendiéndose posteriormente y a la derecha, desde el tronco de la arteria pulmonar, para pasar entre la vena cava y el bronquio intermediario. La medida del calibre de la arteria pulmonar derecha entre la cava y el bronquio es un índice sensible de la presencia de hipertensión arterial pulmonar. Es a esta altura, detrás del bronquio principal derecho y por delante de la columna y de la vena ácigos, donde se empieza a visualizar el *receso pleuro-ácigo-esofágico* (PAE). En placa normal de tórax, se puede ver como una interfase arqueada, extendiéndose desde el cayado de la ácigos hasta el diafragma. Como sucedía en la porción supra ácigos, el receso y el esófago mantienen una relación de proximidad variable, y sólo cuando están en contacto la imagen que da el receso PAE corresponde a la *línea paraesofágica inferior derecha*. En este caso, la administración de bario permite delimitar y valorar el grosor de la pared derecha del esófago. El receso PAE es un sitio típico de afectación adenopática y se oblitera frecuentemente por ganglios, sobre todo a partir del espacio subcarinal. Aunque normalmente tiene forma cóncava, el receso PAE puede aparecer convexo en el 25 % de los adultos jóvenes.

El *espacio subcarinal* es una de las áreas más difíciles de estudiar en la radiología convencional. Es continuación del espacio paratraqueal y está limitado, por arriba, por los bronquios principales y, por debajo, por la aurícula izquierda; tiene una altura aproximada de 2 cm. Limita por delante con la arteria pulmonar derecha y la vena pulmonar superior izquierda, y por detrás con la ácigos, el esófago y, en su porción derecha, con el receso PAE. (Fig. 4-12.)

Las *estructuras cardiacas* se identifican fácilmente por su forma peculiar y por su posición relativa. Un corte caudal a la carina muestra ambas aurículas, la aorta ascendente y el tronco de la pulmonar. La aurícula izquierda se reconoce por la entrada de las venas pulmonares inferiores, de curso horizontal y situación posterolateral. El diámetro anteroposterior máximo, a nivel de la entrada de las venas pulmonares, es el mejor parámetro para medir el tamaño de la aurícula izquierda. La aorta ascendente se puede ver como una imagen circular, localizada centralmente y anterior a la aurícula izquierda, entre la aurícula derecha, a un lado, y el tronco de la pulmonar, al otro. A menudo, a nivel de los senos de Valsalva, tiene forma de hoja de trébol.

En un corte más inferior, a nivel de los *ventrículos*, puede verse, después de la administración de contraste, el tabique interventricular como una estructura de baja densidad, orientada oblicuamente, de derecha a izquierda.

El *pericardio* se puede ver por delante del corazón, entre la grasa mediastínica anterior y la sub epicárdica (la grasa situada por debajo del epicardio), en una imagen equivalente a la *línea pericárdica anterior* de las radiografías laterales.

Por detrás del corazón, el área mediastínica prevertebral contiene el esófago y la aorta descendente, cuya interfase con el pulmón provoca la *línea paraaórtica*, ya conocida. De igual forma, la reflexión pleural a los lados de los cuerpos vertebrales origina las *líneas paraespinales*, que delimitan el área mediastínica paraespinal.

Finalmente, el *espacio retrocrural*, un área poco conocida hasta la aparición del TAC, se visualiza prác-

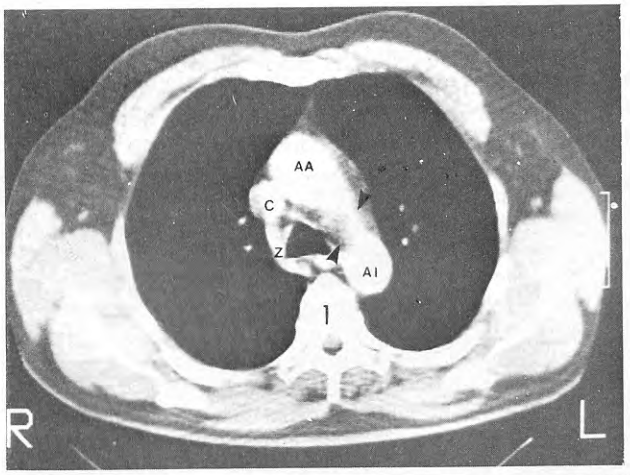

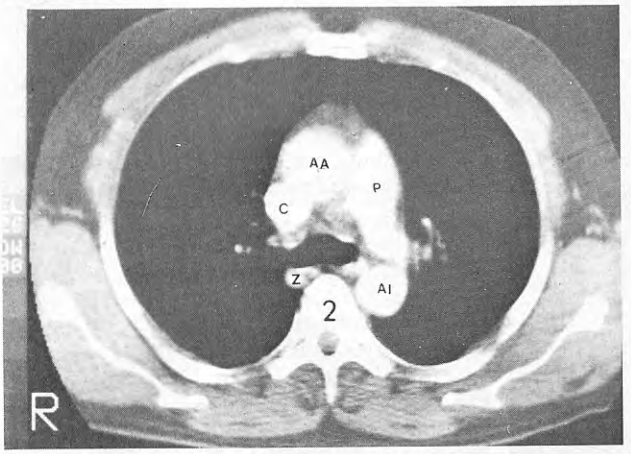

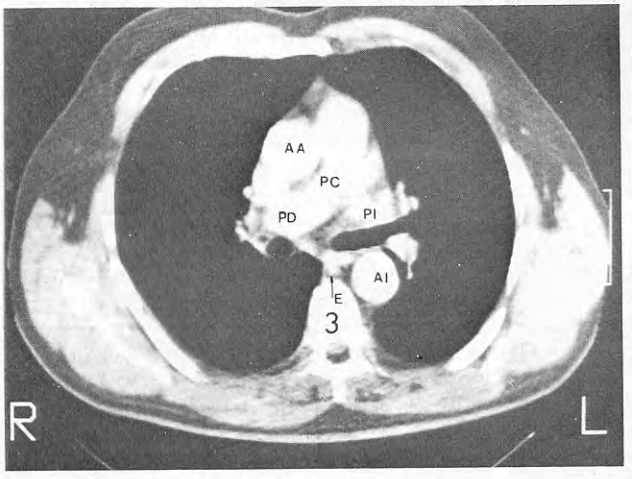

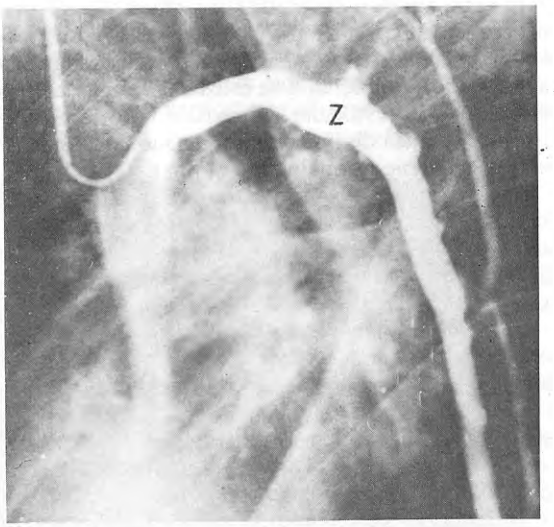

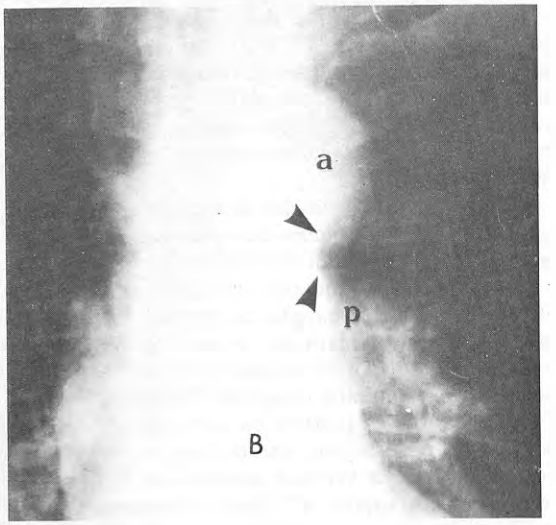

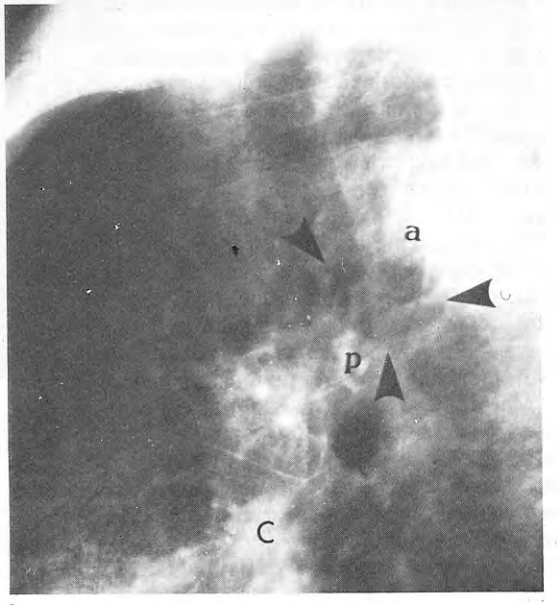

Fig. 4-11.—Anatomía normal del mediastino. Cayado de la ácigos y ventana aortopulmonar. En la columna de la izquierda hay tres cortes seriados del TAC. A la derecha, acigografía selectiva en lateral (A), pa. y lateral del tórax (B y C). Cortes 1 y 2: El cayado de la ácigos (Z) puede verse entrando en la vena cava (C). Entre la aorta ascendente (AA) y la descendente (AI) se comienza a visualizar la parte más superior de la ventana aortopulmonar (cabezas de flecha), que en cortes sucesivos va desapareciendo. La ventana se visualiza bien en las proyecciones pa. y lateral entre la aorta (A) y la arteria pulmonar (P). Corte 3: A este nivel puede reconocerse la posición intrapericárdica de la arteria pulmonar y su cono de salida (PC) así como ambas ramas principales (PD y PI). Esófago (E).

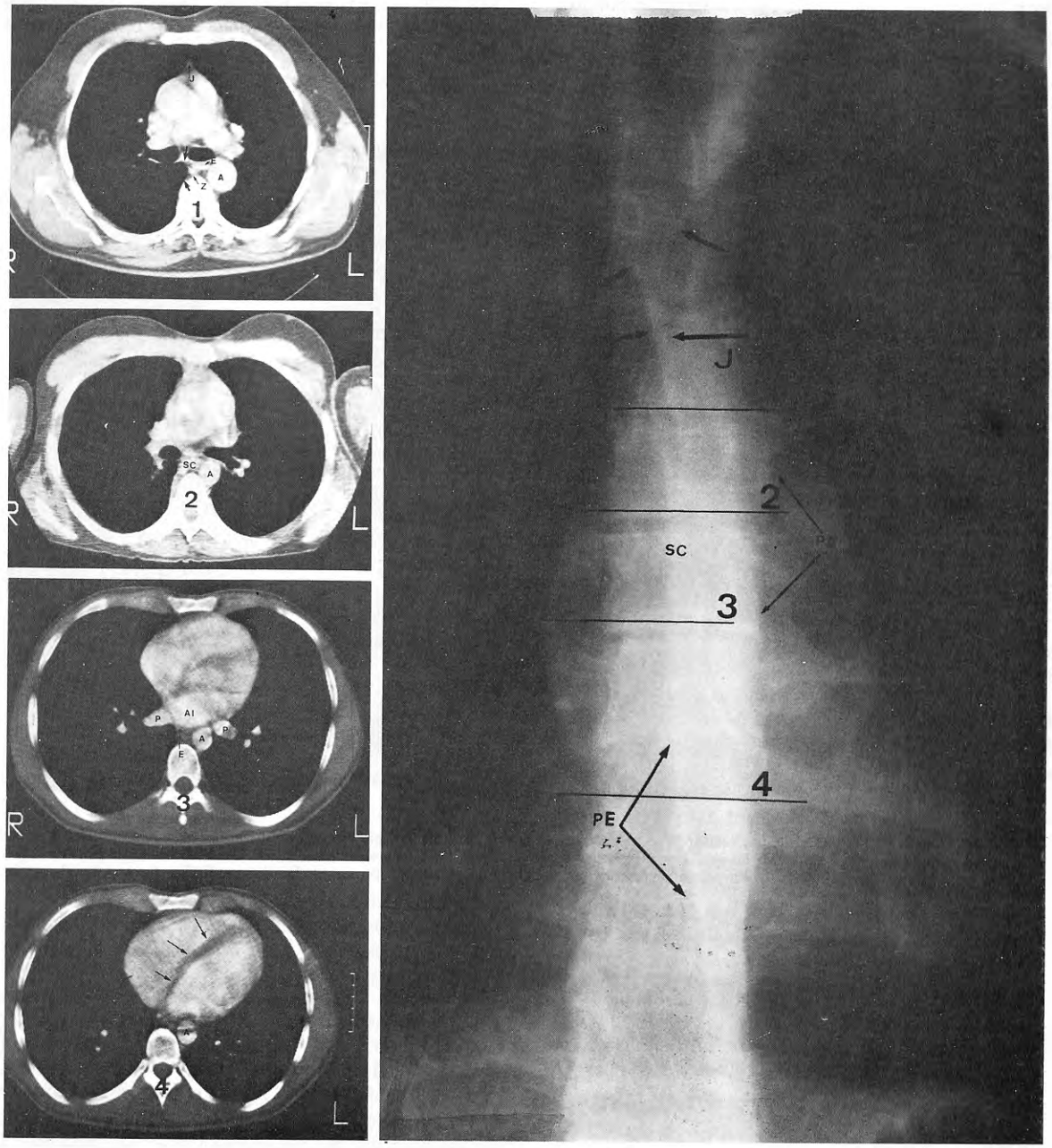

Fig. 4-12.—Anatomía normal del mediastino. En la parte izquierda, cortes seriados de tomografía axial computarizada. En la parte derecha, radiografía posteroanterior de tórax en la que los niveles de los cortes de TAC aparecen representados. Corte 1: El contacto de ambos pulmones por delante de la silueta cardiaca hace visible la línea de unión anterior (J). La reflexión pulmonar detrás del bronquio derecho en contacto con el esófago (E) y de la vena ácigos (Z) crea el receso pleuroacigoesofágico (flechas). Corte 2: Por debajo de la bifurcación bronquial aparece el espacio subcarinal (SC). Aorta (A). Corte 3: Un corte por debajo de los hilios (P) permite identificar la aurícula izquierda (AI). Corte 4: Un corte a nivel del corazón con contraste permite ver el tabique interventricular como una línea de baja densidad (flechas). El contacto entre la aorta descendente (A) y el pulmón izquierdo delimita la línea paraaórtica (PA). El contacto entre el esófago (E) y el pulmón derecho delimita la línea paraesofágica inferior (PE).

ticamente en el 100 % de los casos. Las cruras forman los márgenes anteriores y laterales del espacio retrocrural, y la primera vértebra lumbar el margen posterior. La crura derecha es más larga y ancha que la izquierda, y cruza medialmente hasta colocarse por delante del esófago. En el espacio retrocrural se loca-

lizan la aorta descendente, la vena ácigos y el conducto torácico. Es el camino por donde la enfermedad retroperitoneal puede extenderse al tórax y viceversa. Por tanto, la afectación de este espacio puede indicar tanto enfermedad mediastínica como retroperitoneal. (Fig. 4-13.)

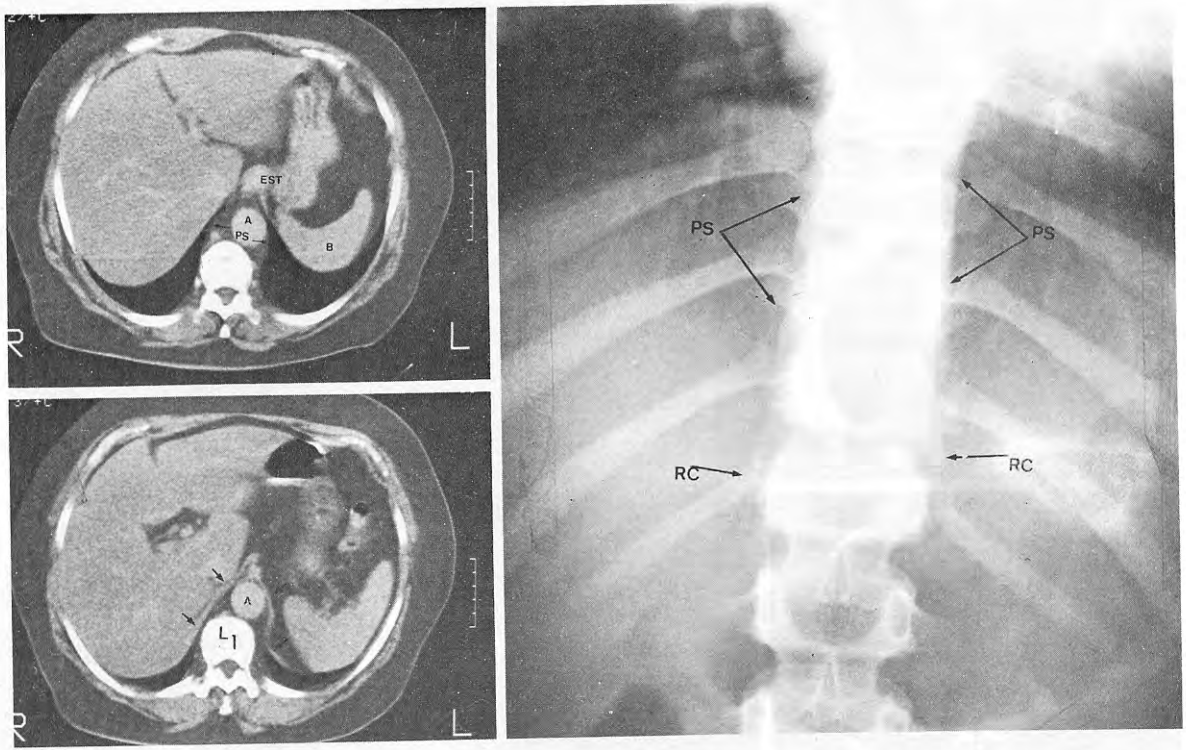

Fig. 4-13.—Anatomía normal del mediastino. Espacios paraespinal y retrocrural. La reflexión pleural lateral a los cuerpos vertebrales origina en las radiografías convencionales las líneas paraespinales (PS). Las cruras diafragmáticas (flechas) delimitan los márgenes anteriores y laterales del espacio retrocrural (RC). La primera vértebra lumbar delimita el margen posterior. Estómago (EST). Aorta (A). Bazo (B).

5

EL TORAX: TECNICAS DE EXPLORACION

DRA. M. T. CEPEDA
DR. C. S. PEDROSA

1. TECNICA RADIOGRAFICA SIMPLE
2. TECNICAS RADIOGRAFICAS ESPECIALES
3. RADIOSCOPIA
4. ULTRASONIDOS
5. MEDICINA NUCLEAR
6. TOMOGRAFIA AXIAL COMPUTARIZADA
7. TECNICAS BIOPSICAS

1. TECNICA RADIOGRAFICA SIMPLE

A) Tórax pa. y lateral

Constituyen la unidad básica en el diagnóstico radiológico del tórax, por lo que son el primer examen radiológico a realizar. La pa. y lateral aportan la posibilidad de obtener una buena visualización tridimensional del tórax. En la radiografía pa., debido al corazón y a los diafragmas, no pueden verse una porción importante de la región retrocardiaca y de los lóbulos inferiores de ambos pulmones, por lo que la radiografía lateral debe acompañar a la posteroanterior. (Fig. 5-1 A y B.) Por otra parte, la radiografía lateral es importante para la localización de enfermedad en áreas concretas del parénquima y del mediastino. Ambas se toman en máxima inspiración y con la respiración completamente suspendida. La imagen ideal radiológica será tal que permita ver los campos pulmonares y el mediastino, con una discreta visualización de la columna torácica, y la exposición a la radiación debe ser mínima.

B) Lordótica

La radiografía tomada en proyección ap. y con lordosis forzada del paciente, se utiliza fundamentalmente en la investigación de lesiones de los ápices pulmonares, que habitualmente están oscurecidos por las costillas y por las clavículas. Así mismo es útil en la confirmación de colapsos del lóbulo medio.

C) Decúbitos laterales

Estas radiografías se obtiene con el enfermo acostado sobre su lado derecho o sobre el izquierdo y el haz de rayos X orientado en un plano horizontal. La indicación fundamental es en pequeños derrames de posición subpulmonar, que al cambiar al paciente de postura, se deslizan desde el área subpulmonar a lo largo de la parrilla costal. Estas proyecciones son empleadas con gran frecuencia, para demostrar el movimiento de masas o cuerpos extraños intracavitarios, tales como los aspergilomas, detritus tumorales, coágulos o membranas dentro de un quiste hidatídico roto. (Fig. 5-2 A y B.)

El cuadro siguiente muestra el resumen de las indicaciones:

Cuadro 1

DECUBITOS LATERALES. INDICACIONES

1. Confirmación de pequeñas lesiones pleurales.
2. Derrame subpulmonar
3. Situación supra o infradiafragmática de una lesión basal
4. Detección de masa movible intracavitaria
5. Sospecha de cuerpos extraños endobronquiales en niños
6. Neumotórax mínimo.

D) Parrilla costal

Esta proyección se emplea cuando se pretende visualizar el esqueleto torácico. Estas radiografías especiales de parrilla costal son fundamentalmente útiles en la demostración de fracturas costales, lesiones des-

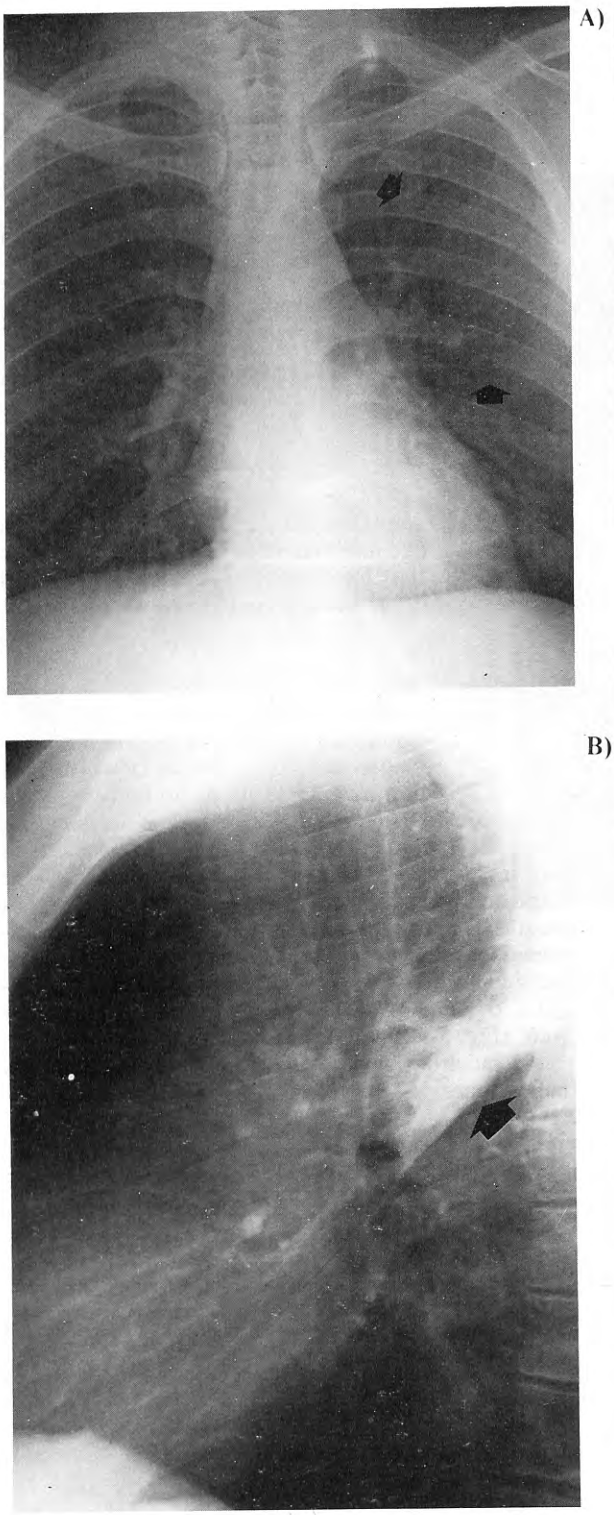

Fig. 5-1 A y B.—Neumonía izquierda. Valor de la radiografía lateral. A) La radiografía posteroanterior es prácticamente normal, observándose una mínima mayor densidad en el hemitórax izquierdo que en el derecho. B) Lateral del mismo enfermo mostrando una neumonía del subsegmento posterior del lóbulo superior izquierdo, prácticamente invisible en la radiografía posteroanterior.

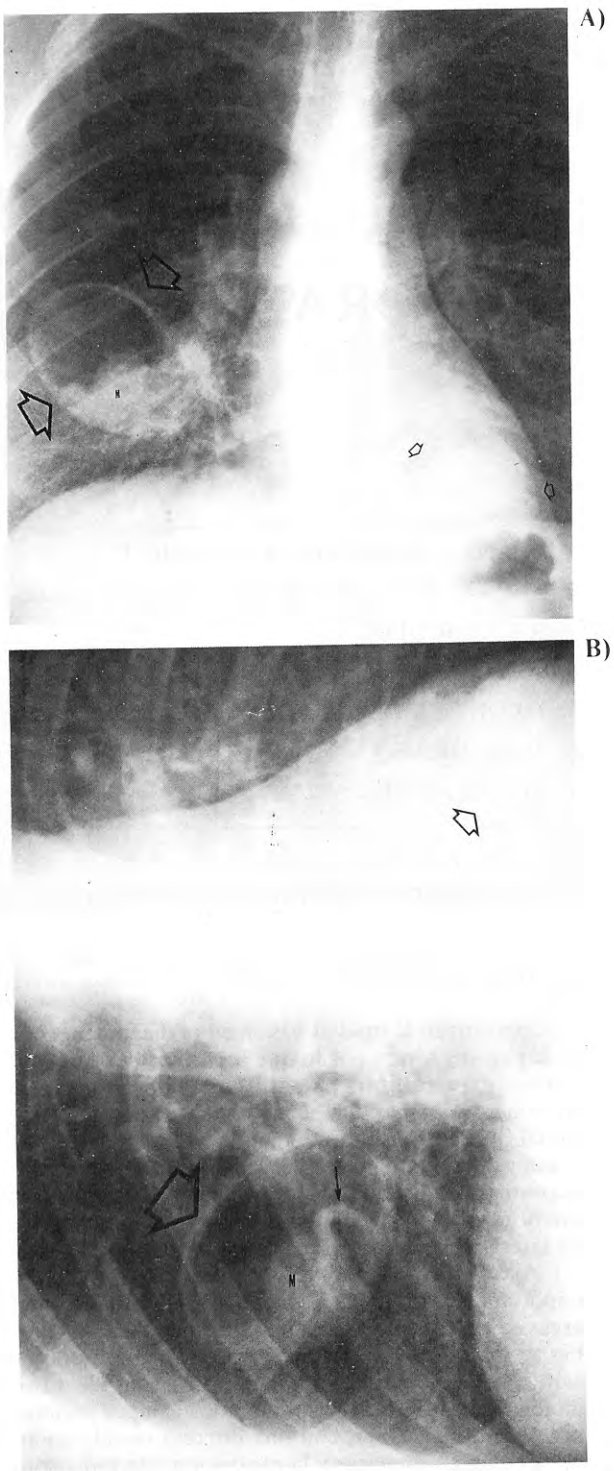

Fig. 5-2 A y B.—Quistes hidatídicos pulmonares. Valor del decúbito lateral. A) En la base pulmonar derecha se ve una lesión cavitaria (flechas grandes) con una masa en la región más dependiente de la misma (M). En el lado izquierdo y por detrás de la silueta cardiaca se ve otro nódulo sólido (flechas pequeñas). B) Decúbito lateral derecho con rayo horizontal, mostrando cómo la masa intracavitaria (M) se moviliza en esta posición. Pueden verse membranas retenidas en el interior de la cavidad (flecha fina).

tructivas tales como metástasis, así como en masas de la pared torácica incluidos tumores que tienen su origen en la propia costilla.

E) Radiografías en espiración

Pueden ser útiles para la demostración de los movimientos diafragmáticos. Así mismo se utilizan para demostrar el atrapamiento aéreo, ya sea generalizado o local. Si el atrapamiento es localizado, bien por obstrucción bronquial o enfisema lobar, la radiografía en espiración mostrará una asimetría diafragmática, con una elevación del diafragma ipsilateral, junto a una desviación contralateral del mediastino e hiperclaridad del segmento o lóbulo pulmonar afectado. También es útil esta proyección en la demostración de un pequeño neumotórax, no visible en las radiografías estándar.

Las indicaciones están resumidas en el cuadro siguiente:

Cuadro 2

RADIOGRAFIAS EN ESPIRACION. INDICACIONES

1. Detección de neumotórax
2. Excursión diafragmática (evaluación)
3. Atrapamiento aéreo
   A) Enfisema obstructivo (cuerpo extraño)
   B) Enfisema difuso
   C) Enfisema lobar
4. Membrana hialina

2. TECNICAS RADIOGRAFICAS ESPECIALES

A) Esofagograma

El relleno del esófago con papilla de bario es esencial en todas las lesiones mediastínicas, así como en las lesiones en las cuales la aspiración puede tener un papel. También se emplean para evaluar los crecimientos de cavidades cardiacas izquierdas, por la compresión de éstas sobre la columna de bario y en el estudio de anomalías vasculares. (Fig. 5-3 A y B.)

Las indicaciones fundamentales están reflejadas en el cuadro siguiente:

Cuadro 3

ESOFAGOGRAMA. INDICACIONES

1. Evaluación de tumores mediastínicos
2. Descartar lesiones esofágicas (seudotumores)
3. Confirmar origen aspirativo de lesiones pulmonares
4. Detección de ganglios en mediastino
5. Valoración crecimiento cavidades izquierdas cardiacas
6. Anomalías vasculares

B) Tomografía

La realización de cortes tomográficos de todo el tórax permite obtener una imagen adecuada del plano tomografiado, con obliteración o borramiento de las estructuras supra y subadyacentes. La tomografía de tórax se empleará fundamentalmente para estudiar lesiones: *a)* pulmonares; *b)* tráqueo-bronquiales; *c)* mediastínicas y *d)* del hilio pulmonar.

a) Lesiones pulmonares.—La tomografía anteroposterior es francamente útil para determinar o confirmar ciertas características de las lesiones pulmonares. Estas son fundamentalmente:

1. Identificación de calcio.
2. Identificación de cavitación pulmonar.
3. Clarificación del contorno de las lesiones pulmonares o mediastínicas.
4. Existencia o no de metástasis.

b) *Lesiones tráqueo-bronquiales.*—Es frecuente la presencia de lesiones estenosantes de la tráquea, después de traqueostomía o de intubación prolongada. Estas lesiones se estudian perfectamente por tomografía anteroposterior y lateral.

En presencia de lesiones distales de la tráquea o tumores de los bronquios principales, la tomografía anteroposterior superpenetrada y localizada puede demostrar perfectamente el tumor en el interior de la pared bronquial.

c) *Lesiones mediastínicas.*—La tomografía anteroposterior ha sido utilizada durante años en la demostración de adenopatías en el mediastino. Desde la introducción de la tomografía axial computarizada, su uso ha descendido, aunque sigue siendo de utilidad.

d) *Tomografía del hilio.*—En la evaluación de las lesiones hiliares, la tomografía puede ser realizada en planos anteroposteriores, pero debe ser complementada con planos oblicuos. La llamada tomografía de 55°, permite demostrar los bronquios principales en perfil y eliminar la superposición de vasos hiliares. Esta tomografía permite demostrar asimismo la presencia de adenopatías en las regiones hiliares, así como estudiar el carcinoma broncogénico de presentación hiliar.

Cuadro 4

TOMOGRAFIA. INDICACIONES

1. Lesiones parenquimatosas (presencia de calcificaciones)
2. Características de lesiones nodulares
3. Presencia de cavitación
4. Evaluación de tumores apicales
5. Malformación arteriovenosa
6. Metástasis pulmonares
7. Adenopatías hiliares y mediastínicas
8. Lesiones traqueales y de los bronquios principales
9. Localización de lesiones pulmonares

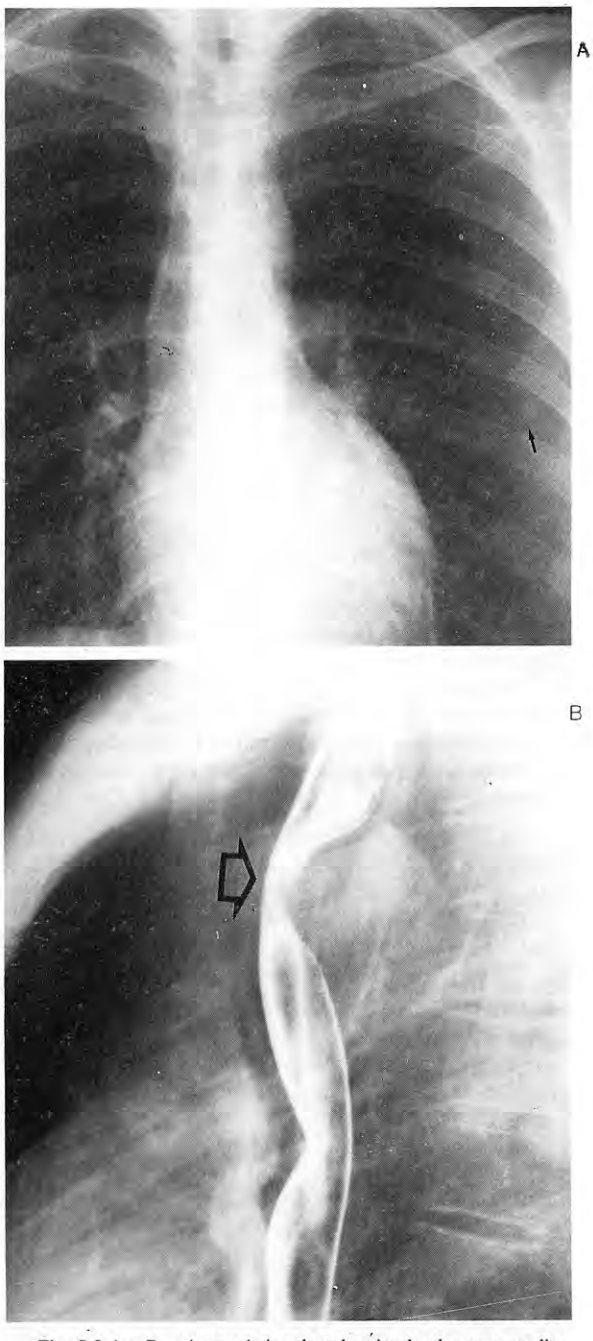

Fig. 5-3 A y B.—Arco aórtico derecho simulando masa mediastínica. Valor del esofagograma. A) Enferma con mastectomía izquierda previa. En la proyección pa. pueden verse múltiples nódulos pulmonares (flechas pequeñas). En el lado derecho del mediastino hay una masa redondeada (flecha grande) que pudiera interpretarse como adenopatías mediastínicas. B) El esofagograma en proyección lateral muestra la muesca típica de los arcos aórticos derechos (flecha).

C) Broncografía

Consiste en el relleno del árbol bronquial, mediante introducción de contraste, con el fin de *visualizar* completamente el árbol bronquial. Debe conocerse que la broncografía produce una disminución de la ventilación y difusión pulmonar durante la exploración. Así pues, se incluirán dentro de las contraindicaciones de esta exploración la enfermedad pulmonar crónica obstructiva y las reacciones alérgicas a medios yodados de contraste.

Las principales indicaciones de la broncografía son:

1. *Bronquiectasias.*—Es el método de elección en la demostración de bronquiectasias, tanto para la extensión de las mismas como para su localización. Cuando existe sospecha clínica de bronquiectasias en individuos jóvenes, con radiografía de tórax simple normal, está indicado realizar broncografía.

2. *Hemoptisis.*—En algunos enfermos con radiografía de tórax normal y en los que la broncoscopia ha localizado un área de hemorragia bronquial.

3. En la demostración de *lesiones obstructivas bronquiales* más allá del alcance del broncoscopio, o bien *neumonías recurrentes* o *persistentes* sin causa aparente.

4. Para la demostración de *fístulas del árbol bronquial.*

D) Angiografía

Consiste en la inyección directa de contraste yodado hidrosoluble por medio de un catéter en los vasos del tórax. El estudio de estos vasos tiene interés en múltiples entidades:

a) *Angiografía pulmonar.*—En esta exploración el contraste se introduce a través de un catéter situado en el tronco de la arteria pulmonar, o bien selectivamente en la arteria pulmonar derecha o izquierda. (Fig. 5-4 A, B y C.) Las indicaciones fundamentales de la inyección de contraste en la circulación derecha son las siguientes:

Cuadro 6

1. ENFERMEDAD CARDIOVASCULAR CONGENITA
   - A) Anomalías de la arteria pulmonar (agenesia o hipoplasia)
   - B) Coartación de una o más arterias pulmonares (estenosis pulmonar periférica)
   - C) Dilatación idiopática de una arteria pulmonar
   - D) Drenaje venoso anómalo
   - E) Anomalías de las venas pulmonares
2. ALTERACIONES VASCULARES PULMONARES PERIFERICAS
   - A) Fístulas arteriovenosas
   - B) Varices venosas pulmonares
3. HIPERTENSION ARTERIAL PULMONAR
4. TROMBOEMBOLISMO DEL PULMON
   - A) Diagnóstico
   - B) Terapéutico (infusión para disolución de émbolos)

De Gamsu

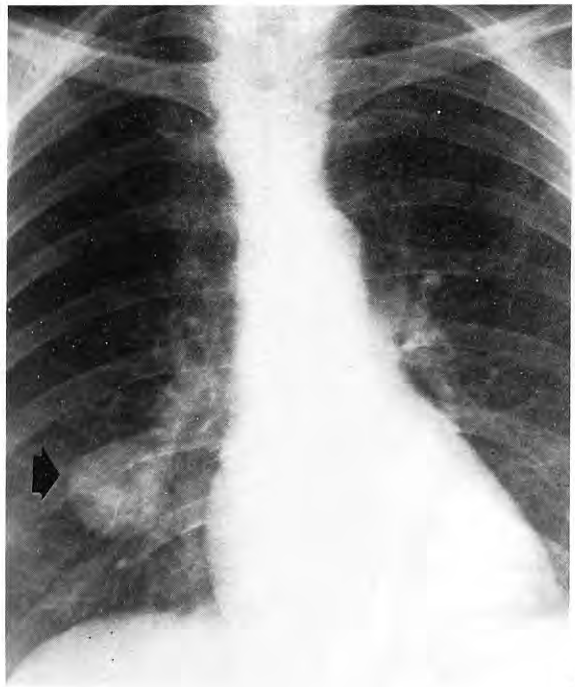

A)

B)

Fig. 5-4 A B y C.—Fístulas arteriovenosas múltiples en enfermedad de Randu-Osler. Valor de la angiografía. A) Proyección posteroanterior de tórax mostrando una masa redondeada en la base pulmonar derecha. B) Proyección lateral del mismo paciente mostrando múltiples lesiones nodulares (flechas). *(Continúa ilustración.)*

La exploración angiográfica juega en la enfermedad tromboembólica pulmonar un papel fundamental, ya que, además de tener una gran importancia diagnóstica, posibilita la aplicación terapéutica de drogas fibrinolíticas (estreptoquinasa, uroquinasa), a través del catéter situado directamente en la zona arterial, afectada por el tromboembolismo.

b) *Arteriografía bronquial.*—Las indicaciones pueden concretarse de la siguiente manera:

1. *Diagnóstico y tratamiento de ciertas hemoptisis.*—Se realiza esta exploración en hemoptisis aisladas de origen y etiología desconocidos, o bien como indicación terapéutica en hemoptisis incontrolable embolizándose la arteria bronquial sangrante.

2. *Diagnóstico de un soplo extracardiaco.*

3. *Evaluación del carcinoma broncogénico.*—(Ha caído en desuso.)

c) *Angiografía torácica.*—La visualización de la aorta torácica es importante en lesiones de la misma, aunque algunas de las indicaciones previamente estudiadas hoy día han sido reemplazadas por el estudio con tomografía axial computarizada. Las indicaciones más importantes son:

Cuadro 7

1. ANEURISMA AORTICO
   - A) Traumático
   - B) Arterioesclerótico
   - C) Micótico
   - D) Disecante
2. SECUESTRO PULMONAR
3. SINDROME DE LA CIMITARRA
4. COARTACION AORTICA
5. LESIONES VALVULARES AORTICAS
6. SEUDOCOARTACION
7. PATOLOGIA DE LOS GRANDES VASOS

La indicación angiográfica en los aneurismas de aorta ha sido suplantada en algunos casos por la aplicación del TAC. Sin embargo, ante la sospecha de disección reciente o rotura aguda del aneurisma aórtico, la aortografía sigue siendo la técnica de elección. Del mismo modo debe realizarse aortografía en pacientes traumatizados, en los que aparece un ensanchamiento mediastínico que pudiera corresponder a una rotura aórtica o de vasos adyacentes.

En los secuestros pulmonares es fundamental la demostración de la arteria sistémica anómala que irriga el lóbulo secuestrado y que generalmente procede de la aorta abdominal.

d) *Angiocardiografía.*—La visualización de las cámaras cardiacas es útil en enfermedades congénitas cardiacas para estudiar las comunicaciones anómalas existentes.

C)

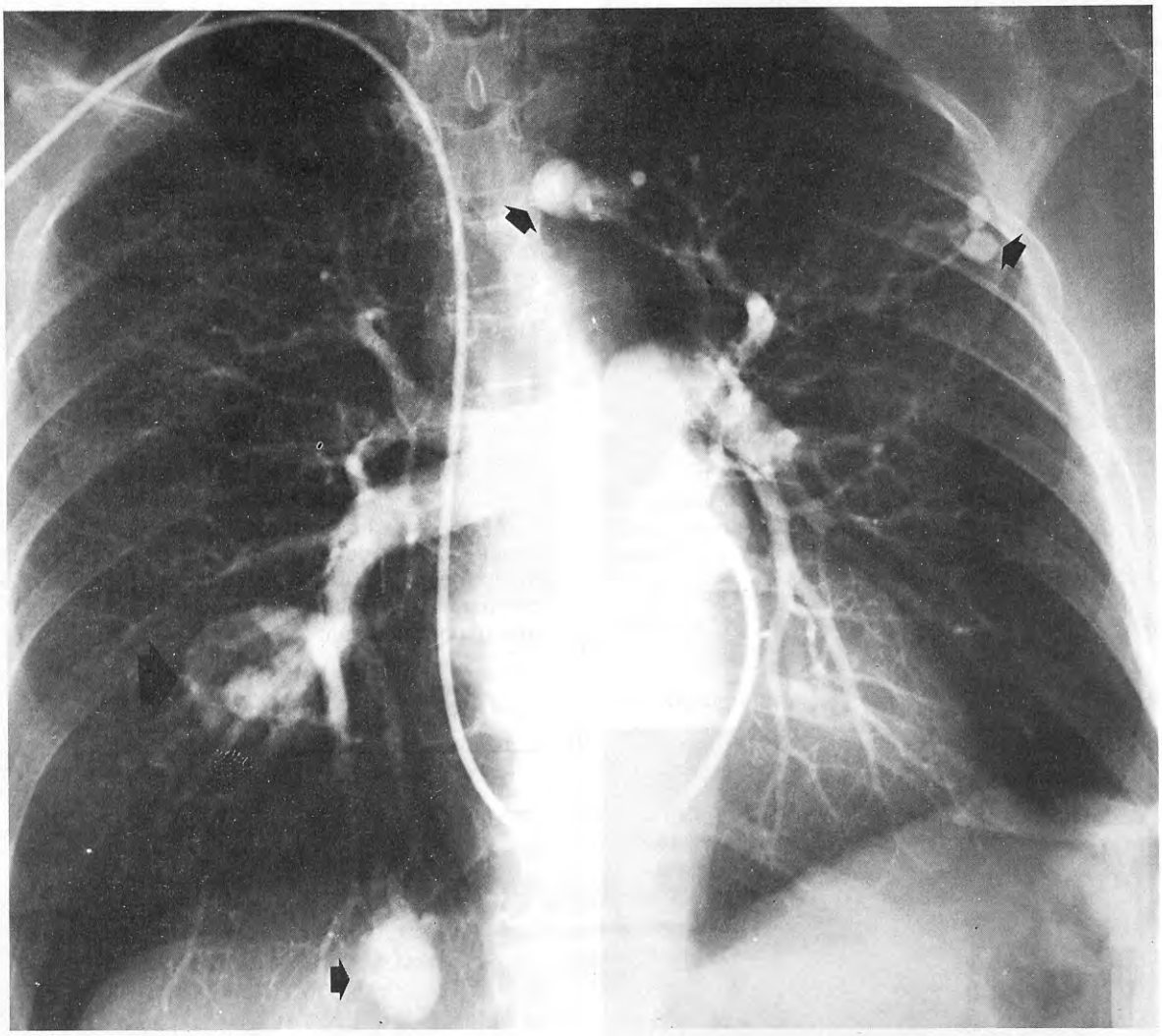

Fig. 5-4 A, B y C *(Cont.)*—C) Angiografía pulmonar del mismo enfermo con relleno de múltiples fístulas arteriovenosas en ambos pulmones (flechas).

e) *Arteriografía coronaria.*—La inyección selectiva de las arterias coronarias se realiza para la demostración de las anomalías de las mismas y para el estudio y tratamiento de los pacientes afectos de arteriopatía coronaria. Las indicaciones quedan reflejadas en el siguiente cuadro:

Cuadro 8

ARTERIOGRAFIA CORONARIA. INDICACIONES

1. ENFERMEDAD ARTERIOSCLEROTICA
   - A. Indicaciones terapéuticas
     1. Angor pectoris
     2. Aneurisma ventricular
     3. Insuficiencia mitral
     4. Perforación septal
     5. Infartos múltiples
   - B. Indicaciones diagnósticas
     1. Angina en jóvenes o con electrocardiograma normal
     2. Pacientes asintomáticos con electrocardiograma anormal
     3. Evaluación postoperatoria de infartos
     4. Anomalías congénitas de las arterias coronarias

3. RADIOSCOPIA

La radioscopia no debe ser utilizada como procedimiento primario de exploración en los enfermos con patología torácica, ya que la radiación que recibe el paciente es muy superior a la que se necesita para la radiografía pa. y lateral de tórax. La fluoroscopia debe

ser reservada para situaciones especiales. Sin embargo, existen ventajas claras en la fluoroscopia, ya que puede suministrar información sobre la movilidad diafragmática y la pared torácica durante la respiración. También permite apreciar los cambios dinámicos que existen en patología pulmonar y cardiaca, indicando la presencia o ausencia de pulsación en una masa intrapulmonar. De manera similar, puede observarse la amplitud y regularidad de la pulsación de cámaras cardiacas y vasos, así como la presencia de calcificaciones en una válvula cardiaca, pericardio o vasos principales. Salvo pocas excepciones, la fluoroscopia debe quedar restringida para las indicaciones que a continuación se describen:

Cuadro 9

RADIOSCOPIA. INDICACIONES

A) ENFERMEDAD PULMONAR
   1. Diferenciación de masa pulmonar de lesiones pleurales, costales, etc.
   2. Detección de anormalidades en la distribución de aire pulmonar

B) ENFERMEDAD TRAQUEOBRONQUIAL
   1. Traqueomalacia
   2. Cuerpos extraños

C) ENFERMEDAD MEDIASTINICA
   1. Enfermedad esofágica

D) ENFERMEDAD PLEURAL
   1. Empiema (localización pre-punción)

E) PARED TORACICA
   1. Lesiones de la piel (seudotumores pulmonares)
   2. Lesión extrapleural

F) ENFERMEDAD DIAFRAGMATICA
   1. Parálisis
   2. Eventración

G) ENFERMEDAD CARDIOVASCULAR
   1. Calcificaciones
      a) Valvulares
      b) Arterias coronarias
      c) Aneurisma
      d) Pericárdica
   2. Dinámica
      Pulsaciones

H) COMO AYUDA DE TECNICAS TORACICAS
   1. Cateterismo cardiaco
   2. Colocación de marcapasos
   3. Broncografía y cepillado bronquial
   4. Biopsia-aspiración percutánea

4. ULTRASONIDOS

Esta técnica tiene unas aplicaciones muy limitadas en el tórax, pero potencialmente importantes. Los ultrasonidos están limitados por la imposibilidad del sonido de atravesar hueso y aire. Sin embargo, en el tórax existen «ventanas acústicas» a través de las cuales puede recogerse información, como los espacios intercostales, que permiten estudiar las enfermedades cardiacas (ecocardiografía), fundamentalmente las lesiones valvulares, pericárdicas, anomalías de las cámaras cardiacas y enfermedades congénitas cardiacas.

Cuadro 10

ULTRASONIDO. INDICACIONES

1. LESION PLEURAL
   A) Derrame
   B) Localización de empiemas
   C) Masas en el espacio pleural
   D) Toracocentesis difícil
2. ENFERMEDAD PARENQUIMATOSA PULMONAR
   A) Infiltrado de la base pulmonar (especialmente lado derecho)
   B) Masas en contacto con la pleura
   C) Opacificación completa de un hemitórax
3. MASA MEDIASTINICA
   A) Linfangioma
   B) Bocio
   C) Quiste pericárdico
4. DIAFRAGMA
   A) Lesiones subdiafragmáticas
   B) Movilidad diafragmática
   C) Masas hepáticas
   D) Parálisis frénica

De Laffly

1. *Enfermedad pleural.*—La presencia de derrame pleural es una situación ideal para el uso de ultrasonidos. El líquido transmite perfectamente el sonido y no existe aire que se interponga entre el transductor del equipo y el espacio pleural. Aunque el diagnóstico de derrame pleural sea habitualmente hecho con radiología simple, el ultrasonido puede ser útil para detectar pequeñas cantidades de líquido (del orden de los 3 a 5 cc) cuando existen dificultades diagnósticas y dudas sobre la existencia del mismo frente a la posibilidad de engrosamiento pleural aislado.

2. *Lesiones de la pared torácica.*—El US está indicado también en el estudio de abscesos, hematomas y tumores de partes blandas de la pared torácica.

3. *Procesos parenquimatosos.*—El US es útil en lesiones parenquimatosas de la base pulmonar cuando están cercanas al espacio pleural y, por tanto, no existe aire intermedio. En estos casos, se puede demostrar la presencia de consolidación o atelectasia en el parénquima.

4. *Masas mediastínicas.*—La ultrasonografía puede ser especialmente diagnóstica en niños. Se usa en el mediastino anterior, ya que el resto del mediastino no puede ser estudiado con facilidad.

5. *Procesos diafragmáticos.*—El diafragma derecho es claramente visible en estudios ultrasonográficos, gracias a la ventana acústica que provee el hígado. Los ultrasonidos modernos con tiempo real permiten

ver su grosor, su forma y cómo se moviliza. El lado izquierdo resulta más difícil de explorar por el aire que contienen las estructuras gastrointestinales, que no transmiten el haz ecogénico. No es infrecuente encontrar en el hígado masas como quistes hidatídicos, etc., elevando el diafragma.

5. MEDICINA NUCLEAR

Los estudios de ventilación y perfusión con isótopos son utilizados en numerosas enfermedades de pulmón y van a ser revisados brevemente:

1. *Perfusión pulmonar.*—Suele realizarse con agregados de albúmina marcados con Tc^{99} e inyectados intravenosamente. La técnica de perfusión debe ser un procedimiento de urgencia, teniendo su valor fundamental en el tromboembolismo o en el infarto pulmonar. La presencia de una perfusión pulmonar normal excluye virtualmente la existencia de un tromboembolismo.

2. *Estudios de ventilación.*—Se utiliza fundamentalmente el gas xenón (Xe^{133}).

No existen contraindicaciones importantes a este método de estudio, si bien los enfermos con afectación pulmonar muy severa pueden tolerar mal la colocación del aparato de ventilación.

En muchas instituciones se utiliza la técnica combinada ventilación-perfusión, que complementará el diagnóstico en las siguientes enfermedades:

1. Tromboembolismo de pulmón.
2. Defectos de la función pulmonar por enfermedad cardiaca.
3. Defectos de la función pulmonar del broncópata crónico. (Es un indicador sensitivo del enfisema detectado precozmente.)

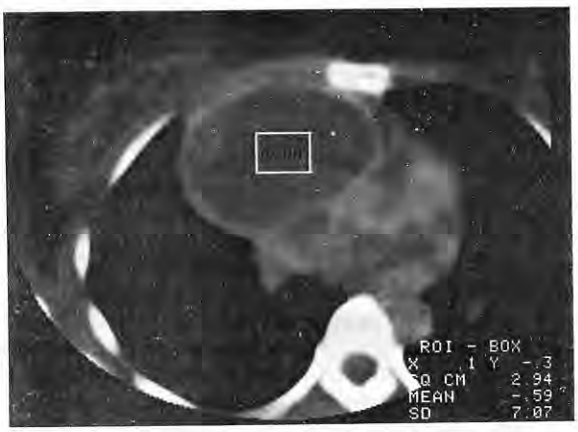

Fig. 5-5.—Quiste celómico del mediastino anterior. Valor del TAC. Tomografía axial computarizada confirmando la naturaleza quística de la masa, con densidad de O.UH y una cápsula bien definida.

4. En niños, puede ser valiosa esta técnica en cardiopatías congénitas, para evaluar el flujo sanguíneo pulmonar pre y postquirúrgico.

5. También se utiliza en niños en el enfisema lobar congénito y en la enfermedad quística congénita.

3. *Gammagrafía con Ga^{67}.*—Entre las indicaciones más importantes de esta técnica tenemos:

a) Estadiaje del linfoma de Hodgkin, linfoma no Hodgkin y carcinoma broncopulmonar.

b) En el carcinoma pulmonar para confirmación del diagnóstico.

c) Para la evaluación del enfermo con linfoma o carcinoma después del tratamiento. En estos casos, el citrato de galio tiene una gran sensibilidad.

d) Para determinar la actividad, extensión y respuesta al tratamiento de enfermedades inflamatorias, tales como tuberculosis o micosis, y otras como sarcoidosis, neumoconiosis y fibrosis pulmonar.

6. TOMOGRAFIA AXIAL COMPUTARIZADA

La utilización del TAC en el tórax ha tenido un efecto menos dramático que en el estudio del cráneo o del abdomen. El TAC sin embargo presenta numerosas indicaciones en patología torácica.

1. *Mediastino.*—El TAC ofrece una visión transversa del mediastino, inigualable con otras modalidades técnicas. Es hoy el método diagnóstico de elección a realizar ante la sospecha de lesiones mediastínicas, relegando posiblemente a un segundo plano el estudio tomográfico de tórax.

El mediastino es a menudo ensanchado por procesos fisiológicos, tales como depósitos de grasa o ectasia de los grandes vasos. El TAC es ideal para clarificar la naturaleza benigna de estas lesiones.

Las masas quísticas del mediastino pueden ser perfectamente estudiadas con esta técnica, que permite leer la densidad, cercana al agua, de las mismas. Así pues, es útil en quistes pericárdicos, quistes tímicos, quistes broncogénicos y quistes hidatídicos mediastínicos, aunque éstos sean bastante raros. (Fig. 5-5.)

2. *Sospecha clínica de lesión con radiografías estándar normales.*—El ejemplo típico es la presencia de timoma en enfermos con miastenia gravis. Aproximadamente un 15 % de los pacientes con miastenia gravis tienen timoma y aproximadamente un 45-50 % de los pacientes con timoma tienen miastenia gravis. Una de las indicaciones actuales, por tanto, del TAC es demostrar la presencia de tumor mediastínico en enfermos en que clínicamente es evidente la miastenia gravis.

3. *Evaluación de tumores malignos.*—Los linfomas, así como las metástasis, se presentan frecuentemente con adenopatías mediastínicas. El TAC permite encontrar adenopatías en áreas concretas del mediastino, sobre todo en la región del mediastino superior y anterior, en la región pretraqueal, en la región

Cuadro 11

TOMOGRAFIA COMPUTARIZADA DEL TORAX. INDICACIONES

1. MEDIASTINO
   - A) Masas de contenido graso
     1. Hernia de Morgagni
     2. Grasa epicárdica
     3. Grasa del hiato esofágico
     4. Timolipoma
   - B) Masas quísticas
     1. Quiste pericárdico
     2. Quiste hidatídico
     3. Quiste broncogénico
     4. Quiste tímico
     5. Abscesos
   - C) Patología vascular
     1. Aneurisma aórtico
     2. Síndrome de cava
     3. Dilatación arteria pulmonar
     4. Dilatación vena hemiácigos
     5. Disección aórtica
   - D) Masas sólidas
2. LESIONES CLINICAMENTE SOSPECHADAS CON TORAX NORMAL
   - A) Timoma
     1. Miastenia
     2. Hipoplasia de células rojas
   - B) Paratiroides
3. EVALUACION DE TUMORES MALIGNOS
   - A) Linfoma. Estadiaje
   - B) Metástasis
   - C) Carcinoma de pulmón. Estadiaje
   - D) Carcinoma de esófago. Estadiaje
4. TORAX POSTOPERATORIO
   - A) Hemitórax opaco
5. CORAZON
   - A) Afectación pericárdica
   - B) Tumores cardiacos
   - C) Permeabilidad de by-pass coronario
6. LESIONES PULMONARES
   - A) Detección de metástasis
   - B) Diagnóstico del nódulo solitario
   - C) Evaluación de fístulas arteriovenosas
   - D) Localización de masa para biopsia transparietal
7. PARED TORACICA
   - A) Lesiones esternales
   - B) Lesiones costales
   - C) Metástasis pleurales
   - D) Mesotelioma
   - E) Extensión torácica de lesiones infradiafragmáticas
8. DIAFRAGMA Y REGION PARADIAFRAGMATICA
   - A) Absceso subfrénico
   - B) Herniaciones vísceras abdominales
   - C) Región paraespinal

De Brown y Heitzman

del receso pleuro-ácigos-esofágico, en la ventana aorto-pulmonar, en la región subcarinal y sobre todo en la región del espacio crural.

4. *Tórax postoperatorio.*—El TAC tiene gran utilidad ante la presencia de una opacificación total de un hemitórax secundario a cirugía. La densidad homogénea en radiografía convencional no es tal para el TAC, ya que éste puede demostrar la presencia de recurrencia del tumor en el interior del hemitórax afecto.

5. *Corazón.*—El TAC se utiliza en la demostración de afectación pericárdica, ya sea engrosamiento o derrame. Otra indicación importante del TAC es la evaluación del by-pass coronario.

6. *Lesiones parenquimatosas.*—El TAC es útil en la demostración de metástasis pulmonares. Una indicación importante es la detección de nódulos pulmonares, sobre todo en presencia de un sólo nódulo visto por radiología convencional.

7. *Pared torácica y pleura.*—La superioridad del TAC en este tipo de lesiones es manifiesta. Tanto las lesiones que afectan a las costillas como al esternón pueden ser estudiadas perfectamente con esta técnica. La presencia de tumores en las partes blandas de la pared torácica con extensión hacia el interior, también es indicación para el TAC.

8. *Método de guía en radiología intervencionista.*—El TAC ha demostrado ser de gran utilidad para la localización de lesiones de acceso difícil por presencia de vasos o por su pequeño tamaño, y para la colocación de una aguja para aspiración biópsica de las mismas.

7. TECNICAS BIOPSICAS

Biopsia percutánea

La biopsia percutánea de lesiones pulmonares bajo control radioscópico es uno de los métodos más usados en el diagnóstico de enfermedades pulmonares de aspecto tumoral. El desarrollo de agujas finas, cuyas complicaciones son escasas, ha permitido la biopsia por aspiración, con la obtención de material para citología sin grave riesgo para el paciente. Las complicaciones más importantes son neumotórax (10-20 %), la mayoría de las veces tan pequeño que se resuelve espontáneamente. La hemoptisis no es frecuente, ocurre aproximadamente en un 5 % de los casos y habitualmente no requiere tratamiento. La implantación de células tumorales a lo largo del tracto de salida de la aguja, se cita como una posibilidad, pero más bien rara. Las contraindicaciones fundamentales son la posibilidad de que la lesión pulmonar sea un quiste hidatídico, la presencia de tos incontrolable, la presencia de problemas de coagulación, hipertensión pulmonar, enfermedad obstructiva pulmonar severa o cuando se trata de lesiones vasculares pulmonares.

La fiabilidad diagnóstica del método se acerca al 80 %. En tumores pulmonares, ya sean primarios o metastáticos, la cifra puede alcanzar un 90 a 95 % de fiabilidad diagnóstica. La fiabilidad diagnóstica desciende en lesiones inflamatorias, quedando alrededor del 70 al 80 %.

6

EL TORAX: LESIONES DEL ESPACIO AEREO: LESION ALVEOLAR. ATELECTASIA

DR. C. S. PEDROSA

http://booksmedicos.blogspot.com

LESIONES DEL ESPACIO AEREO: LESION ALVEOLAR

1. INTRODUCCION
2. CLASIFICACION DE LAS LESIONES ALVEOLARES

1. INTRODUCCION

Las lesiones alveolares son aquellas en las que el aire de los alvéolos pulmonares está reemplazado por exudados o trasudados, por lo que también se conocen como enfermedades del «espacio aéreo».

A) Signos radiológicos

Las lesiones alveolares tienen márgenes mal definidos y borrosos, que se funden imperceptiblemente con el tejido pulmonar sano que las rodea, excepto cuando llegan a una cisura en la que la pleura ofrece un borde nítido a la lesión. (Fig. 6-1.) Este tipo de lesión tiene gran tendencia a la coalescencia, juntándose lesiones pequeñas con otras vecinas a medida que son afectados los alvéolos. Por otra parte, las lesiones alveolares localizadas tienen tendencia a la distribución lobar o segmentaria, mientras que las lesiones difusas tienen tendencia a la distribución en «alas de mariposa» (butterfly), produciéndose una imagen extensa, más o menos simétrica, bilateral y perihiliar, con mucha mayor densidad en las zonas centrales que en la periferia, y dejando relativamente libre de enfermedad la zona cercana a las parrillas costales, diafragmas y ápices pulmonares. (Fig. 6-2.)

La presencia de exudado en los alvéolos produce un contraste importante, con los bronquios rellenos de aire, que son visibles a través de la condensación alveolar. Este fenómeno, denominado *broncograma aéreo*, es un signo cierto de la existencia de lesión alveolar. (Fig. 6-3.)

Ocasionalmente, las áreas de alvéolos afectados mezcladas con las áreas bien aireadas producen pequeñas zonas de aireación en el seno de las conden-

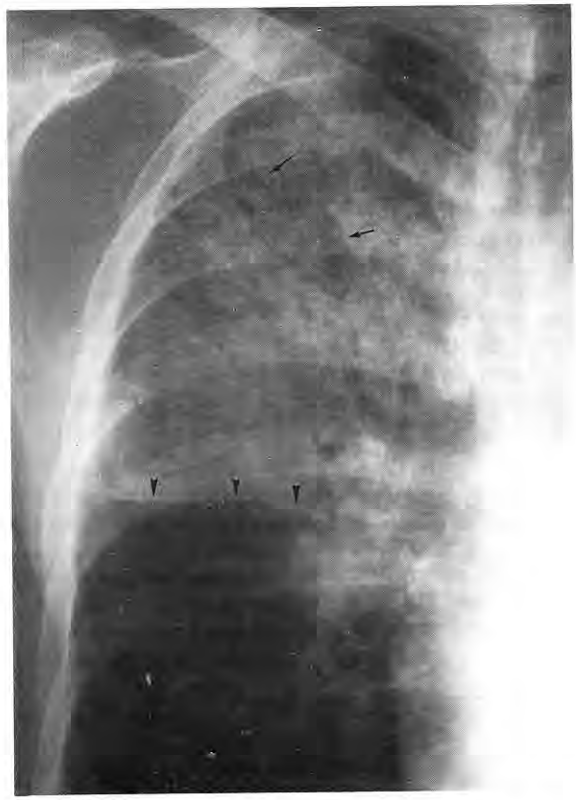

Fig. 6-1.—Neumonía aguda mostrando los signos típicos de la lesión alveolar. Condensación lobar con bordes imprecisos en su parte superior, broncograma aéreo (flechas), confluencia de las lesiones y límite preciso al llegar a la cisura horizontal (cabezas de flecha).

Fig. 6-2.—Edema pulmonar agudo por inmersión. Los infiltrados alveolares difusos están distribuidos en «alas de mariposa» en las regiones perihiliares. Hay broncogramas aéreos en el seno de la lesión (flechas). La silueta cardiaca es de características normales como es habitual en el edema pulmonar de origen no cardiogénico.

saciones, lo que se conoce con el nombre de *alveolograma aéreo*.

La presencia de exudado en los acinos puede producir el llamado *nódulo acinar* en forma de pequeñas rosetas, pero que también en algunos casos es secundario a la presencia de nódulos peribronquiales frecuentes en las lesiones inflamatorias agudas.

Dentro de las características de las lesiones alveolares destacan también la gran rapidez de aparición y extensión de la enfermedad, así como la regresión de la misma en comparación con las lesiones intersticiales, que son, en general, mucho más lentas.

Fig. 6-3.—Tomografía axial computarizada de paciente con infiltración linfomatosa pulmonar. El estudio muestra bien cómo la afectación alveolar pulmonar rodea los bronquios rellenos de aire (flecha), causa del «broncograma aéreo».

Los signos radiológicos están sumarizados en el cuadro siguiente:

Cuadro 1

LESION ALVEOLAR.
SIGNOS RADIOLOGICOS

1. Aspecto algodonoso en los bordes
2. Tendencia a la coalescencia
3. Distribución lobar o segmentaria
4. Distribución en «alas de mariposa»
5. Broncograma aéreo (a veces alveolograma)
6. Nódulos peribronquiales
7. Aparición y desaparición rápida

De Felson

B) Localización de las lesiones

Si bien la mayoría de las lesiones alveolares son visibles en radiografía posteroanterior y lateral de tórax, puede ocurrir que la lesión sólo sea visible en una de las proyecciones o incluso en ninguna. En la localización de estas lesiones, así como de las masas pulmonares, es de importancia considerable el «signo de la silueta» que ya hemos explicado en el capítulo 3, y que en resumen se basa en el hecho que cualquier opacidad pulmonar intratorácica, si está en contacto con un borde del corazón, de la aorta o del diafragma lo borrará, mientras que una lesión intratorácica que no está en contigüidad con el borde de una de estas estructuras no oblitera su borde.

Aplicado a las lesiones alveolares y siguiendo a Felson (fig. 6-4), pueden considerarse dentro del tórax las siguientes posibilidades de borrosidad de los bordes de las estructuras mencionadas:

1. Cuando una lesión alveolar borra el borde cardiaco, parcial o totalmente, su localización es anterior,

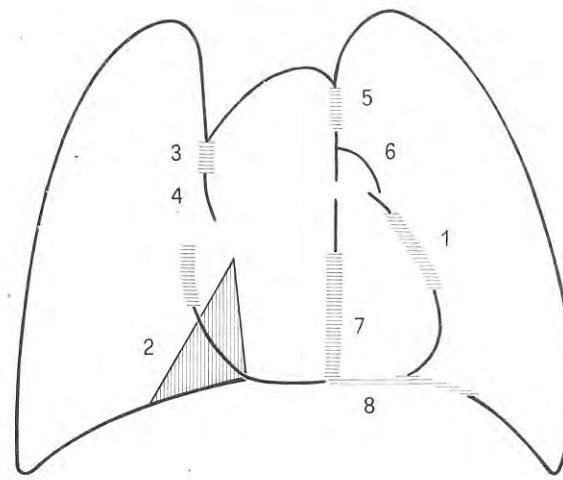

Fig. 6-4.—Esquema representativo del signo de la silueta. Los números que figuran en el esquema corresponden con la descripción del texto.

y por lo tanto tiene que estar en el lóbulo medio, língula o segmento anterior del lóbulo superior.

2. Cuando una densidad se superpone al borde cardiaco y no lo borra, está situada en el lóbulo inferior, aunque también las lesiones del mediastino posterior y de la cavidad pleural posterior pueden presentar la misma imagen.

3. Cuando el borde derecho de la aorta ascendente está obliterado, la lesión está situada en el segmento anterior del lóbulo superior derecho o en el lóbulo medio.

4. Cuando el borde derecho de la aorta ascendente no está obliterado por una densidad que se superpone a la misma, la lesión es posterior y por tanto debe estar en el segmento superior del lóbulo inferior derecho, en el segmento posterior del lóbulo superior, en el mediastino posterior o en la porción posterior de la cavidad pleural.

5. Cuando el borde izquierdo del arco aórtico está obliterado, la lesión debe suponerse localizada en el segmento apicoposterior del lóbulo superior izquierdo, en el mediastino posterior o en la cavidad pleural posterior.

6. Cuando la densidad que se superpone al arco aórtico no lo oblitera, la lesión es anterior, segmento anterior del lóbulo superior, segmento superior de la língula o por el contrario es muy posterior, cercana al seno costovertebral.

7. El borde lateral de la aorta descendente es claramente visible, cuando las radiografías están adecuadamente penetradas. Este borde está obliterado y no es visible, cuando existe afectación de los segmentos superior y posterobasal del lóbulo inferior. Esta obliteración puede ocurrir también con líquido pleural a lo largo de la pleura mediastínica, así como masas mediastínicas localizadas en la misma zona.

8. La borrosidad del diafragma derecho no tiene un valor absoluto, en cuanto a localización anterior o posterior de las lesiones, debido a las variaciones que el diafragma tiene. Sin embargo, en el lado izquierdo, el diafragma es visible parcialmente a través de la sombra cardiaca, y ocasionalmente se borra por la presencia de enfermedad en el lóbulo inferior izquierdo.

9. En radiografía lateral, las alteraciones del lóbulo inferior derecho producen borramiento parcial o completo del diafragma, que habitualmente es visible en su totalidad. El diafragma izquierdo es, en individuos normales, sólo visible en los dos tercios posteriores y puede obliterarse con enfermedad del lóbulo inferior izquierdo. (Fig. 6-5.)

2. CLASIFICACION DE LAS LESIONES ALVEOLARES

Las lesiones alveolares pueden dividirse en *localizadas y difusas* y asimismo en lesiones *agudas y crónicas*.

A) Lesiones alveolares localizadas

En el cuadro 2 pueden verse las causas más frecuentes de lesión alveolar localizada.

Cuadro 2

LESIONES ALVEOLARES LOCALIZADAS

FRECUENTES
- — Neumonía
- — Infarto
- — Tuberculosis
- — Atelectasia
- — Contusión pulmonar
- — Impacto mucoso

POCO FRECUENTES
- — Sarcoidosis
- — Carcinoma de células alveolares
- — Linfoma
- — Seudolinfoma
- — Micosis
- — Edema pulmonar localizado
- — Neumonitis de Loeffer
- — Aspiración

Modificado de Reeder y Felson

La lesión alveolar aguda localizada más típica es la *neumonía por neumococos*, que en general es segmentaria o lobar. Los límites de la neumonía son precisos cuando llegan hasta la cisura que limita el lóbulo afectado. Habitualmente hay una condensación homogénea con un broncograma en el interior. La afectación pleural acompañante es frecuente.

La *neumonía de Friedlander* es también lobar en su distribución. Debido a sus secreciones espesas, puede hinchar el lóbulo afectado, produciendo desplazamiento convexo de la cisura, lo que ha sido denominado signo de la «hinchazón del lóbulo». (Fig. 6-6.) No es infrecuente la cavitación en el seno de la lesión, así como el derrame pleural.

Los *impactos mucosos* producidos por el espesamiento de un esputo mucoide muy adherente pueden ocluir bronquios segmentarios. Esto ocurre fundamentalmente en enfermos con asma, bronquitis y, en ocasiones, con mucoviscidosis. Afecta fundamentalmente a los lóbulos superiores, y el aspecto radiológico es el de una opacidad alargada, con bordes ondulantes, casi siempre como una «V» de punta dirigida hacia el hilio que se ha denominado «el signo de la V».

B) Lesiones localizadas cavitarias múltiples

Como puede verse en el cuadro 3 existen lesiones localizadas múltiples que se pueden presentar con cavitación.

La presencia de *embolismos sépticos múltiples* ha aumentado considerablemente con el uso de drogas. La mayor parte de los pacientes presentan densidades

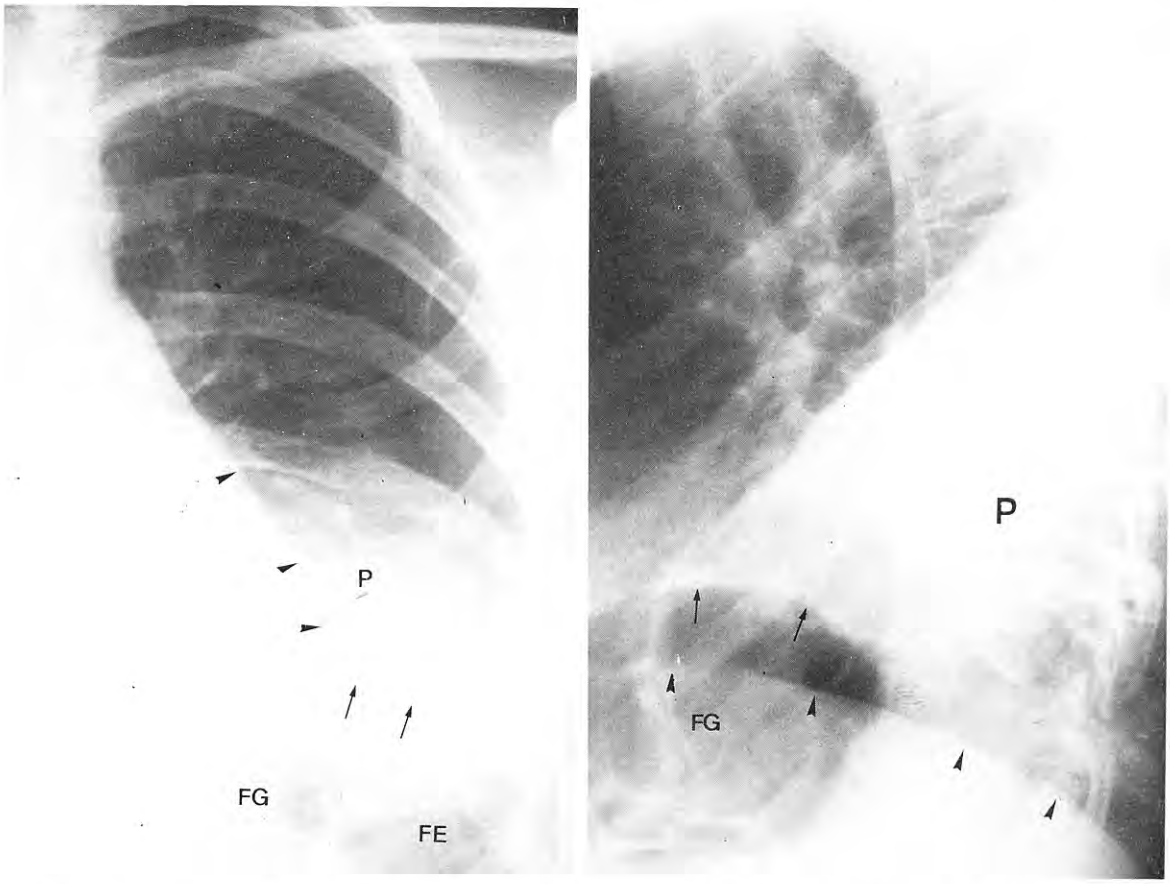

Fig. 6-5.—Neumonía del lóbulo inferior izquierdo. Condensación neumónica (P) no oblitera el borde cardiaco izquierdo por ser posterior (cabezas de flechas). Tampoco existe obliteración de una pequeña porción del diafragma izquierdo (flechas). FG: fundus gástrico. FE: flexura esplénica. La radiografía lateral muestra la condensación neumónica (P), limitada anteriormente por la gran cisura. La condensación produce signo de la silueta positivo con el diafragma izquierdo que no es visible y que se puede suponer su posición por el gas infradiafragmático (flecha) procedente de la flexura esplénica (FE) y del fundus gástrico (FG). El diafragma derecho es visible prácticamente en toda su longitud (cabezas de flechas).

Cuadro 3

DENSIDADES ALVEOLARES CAVITADAS MULTIPLES. CAUSAS

AGUDAS

1. Tromboembolismo pulmonar con infartos
   a) No séptico
   b) Séptico
2. Neumonía

CRONICAS

1. Tuberculosis
2. Micosis
3. Sarcoidosis
4. Linfoma
5. Carcinoma de células alveolares
6. Granulomatosis no infecciosa
   a) Wegener
   b) Granulomatosis linfomatoide
   c) Sarcoide necrotizante
   d) Granulomatosis broncocéntrica
   e) Síndrome de Churg-Strauss

Modificado de Tocino

pulmonares, con una cavidad muchas veces de paredes finas, distribuidas periféricamente. (Fig. 6-7.) La presencia de una densidad en el centro de la cavidad, el llamado «signo de la diana» (target sign), es frecuente en este tipo de infartos sépticos y parece deberse a una zona central de supuración, rodeada por lóbulos pulmonares hiperexpandidos.

Entre las enfermedades crónicas que pueden presentar densidades alveolares múltiples con cavitación, se encuentran la *tuberculosis* y la *micosis*, así como los *linfomas* y el *carcinoma de células alveolares*.

El grupo de las llamadas *granulomatosis no infecciosas* incluye la *granulomatosis de Wegener*, la *granulomatosis linfomatoide*, el *sarcoide necrotizante*, la *granulomatosis broncocéntrica* y la *angeítis linfocítica benigna con granulomatosis*, también llamada *síndrome de Churg-Strauss*.

Fig. 6-6.—Neumonía de Friedlander. La gran condensación del lóbulo superior derecho empuja hacia abajo la cisura (cabezas de flecha), produciendo un signo típico de «la hinchazón del lóbulo».

C) **Lesiones difusas**

a) *Agudas*

Las enfermedades que más frecuentemente van a producir lesiones alveolares difusas agudas están reflejadas en el cuadro siguiente:

Cuadro 4

ENFERMEDADES ALVEOLARES DISEMINADAS AGUDAS

FRECUENTES

1. Edema pulmonar
2. Neumonía de etiología no habitual
3. Distress respiratorio del recién nacido
4. Aspiración

POCO FRECUENTES

1. Hemorragia pulmonar
   - — Trauma
   - — Anticoagulantes
   - — Hemosiderosis idiopática
   - — Goodpasture
2. Aspergilosis alérgica broncopulmonar
3. Infiltrados leucémicos

Modificado de Heitzman

1. *Edema pulmonar.*—Es la extravasación anormal de líquido en el tejido pulmonar. Puede ser intersticial y/o alveolar. Las causas más frecuentes de edema pulmonar están reflejadas en el cuadro 5.

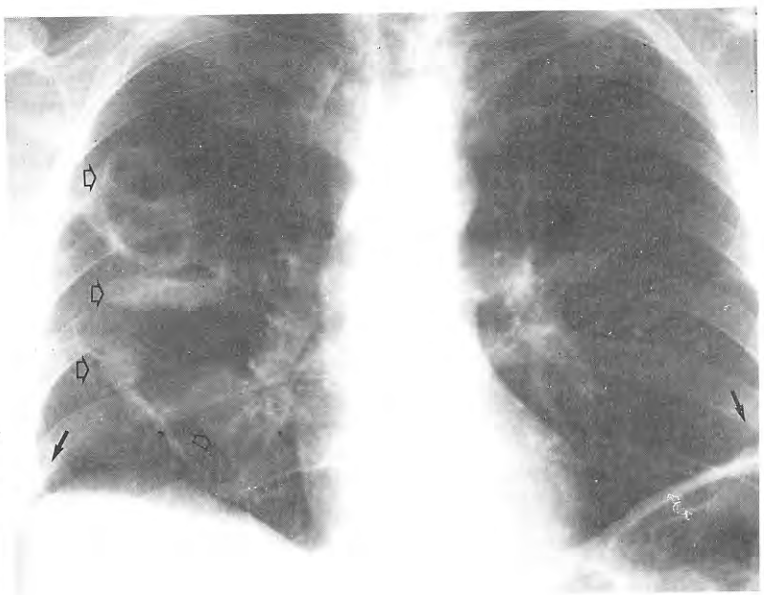

Fig. 6-7.—Embolismos sépticos múltiples en un drogadicto. La radiografía muestra múltiples lesiones alveolares localizadas, algunas de ellas con clara cavitación (flechas huecas). La lesión pleural acompañante ha producido sínfisis pleural en ambos senos costodiafragmáticos (flechas largas).

Cuadro 5

EDEMA PULMONAR

CAUSAS FRECUENTES	CAUSAS RARAS
Agónico	Reacciones alérgicas
Aspiración	Colagenosis
Cardiaco	Ahorcamiento y sofocación
Cerebral	Altitud elevada
Reacciones a drogas	Hipoproteinemia
Sueros excesivos	Malaria
Embolismo graso	Inmersión
Gases tóxicos	Toxicidad por oxígeno
Heroína	Neumotórax con succión brusca
Embolismo pulmonar	«Tormenta tiroidea»
Uremia	Reacción post-transfusión
Trauma torácico, «shock lung»	Reacciones a medios de contraste
	Epiglotis aguda
	Mola hidatiforme
	Fallo hepático fulminante
	Laringospasmo

El *fallo cardiaco izquierdo* es la causa más frecuente de edema pulmonar diseminado. Generalmente existe congestión vascular pulmonar, como fase preedematosa, en la que las venas pulmonares están distendidas y existe una redistribución del flujo sanguíneo pulmonar, con distensión de las ramas de los lóbulos superiores, que se hacen mayores que las de los lóbulos inferiores, al contrario de lo que sucede en el individuo normal. La congestión pulmonar se complica primeramente con edema intersticial, viéndose borrosidad de los vasos debido al edema perivascular, más frecuentemente a nivel de los hilios. La presencia de ingurgitación de los espacios interlobulares produce la aparición de edema septal, que se caracteriza radiográficamente por la presencia de líneas de Kerley. Las líneas de Kerley A son líneas muy finas, largas, rectas o ligeramente anguladas que se distribuyen fundamentalmente por los campos superiores, y que son más claramente visibles en radiografía lateral de tórax. Las líneas B son líneas rectas, cortas, de aproximadamente 2 cm de longitud, son perpendiculares a la superficie pleural y se ven fundamentalmente en los senos costodiafragmáticos.

La fase siguiente del edema es la aparición del edema alveolar, en el cual el aire de los alvéolos se reemplaza por líquido de edema. Este relleno produce la imagen de distribución en «alas de mariposa». La uremia es causa frecuente también de edema pulmonar con distribución similar. (Fig. 6-8.)

El *edema por exceso de líquido* es frecuente en los enfermos operados en los que se administran líquidos intravenosos. Suelen presentar lesiones extensas alveolares típicas, con cardiomegalia frecuente, debido al aumento de volumen sanguíneo, aunque lo habitual es que el corazón sea de tamaño normal.

La presencia de *edema pulmonar difuso sin cardiomegalia* puede deberse, como luego se discute en las cardiopatías, a enfermedad aguda cardiovascular. Así los pacientes con infarto de miocardio agudo o incluso con enfermedad isquémica cardiaca pueden tener edema pulmonar sin cardiomegalia. Otras causas que pueden encontrarse están reflejadas en el cuadro siguiente:

Fig. 6-8.—Edema agudo pulmonar por síndrome tóxico. Radiografía al ingreso del paciente mostrando lesiones alveolares extensas bilaterales con nódulos acinares, confluencia de lesiones y broncogramas aéreos.

Cuadro 6

EDEMA PULMONAR SIN CARDIOMEGALIA

1. CARDIOVASCULARES
   - Enfermedad isquémica cardiaca
   - — Con infarto agudo de miocardio
   - — Sin infarto agudo de miocardio
   - Estenosis mitral
   - Glomerulonefritis aguda
   - Exceso de líquidos
2. NEUROLOGICAS
   - Postictus
   - Traumatismos cerebrales
   - Hemorragia subaracnoidea
3. ALERGICAS
4. DROGAS
   - Benadril
   - Acido paraminosalicílico
5. OTROS
   - Uremia
   - Edema de altura
   - Sofocación
   - Ahogamiento en agua
   - Lupus sistémico
   - Intoxicación por heroína
   - Picaduras por serpiente
   - Otros

Edema unilateral.—Puede ocurrir debido a causas locales pulmonares, o también debido a la manipulación médica de una lesión pleural, neumotórax o derrame pleural masivo, con aspiración demasiado rápida del mismo, lo que produce un paso de líquido al alvéolo, viéndose una imagen típica de edema pulmo-

nar en el lado aspirado. (Fig. 6-9.) Pueden clasificarse en edema unilateral, *a)* ipsilateral y *b)* contralateral, dependiendo de la localización de la causa.

Las lesiones que causan edema ipsilateral son habitualmente debidas a alteración aguda alveolocapilar (cuadro 7):

Cuadro 7

EDEMA PULMONAR UNILATERAL (TIPO IPSILATERAL)

1. Shunt sistémico-arteria pulmonar quirúrgico en enfermedades cardiacas congénitas
2. Obstrucción bronquial («pulmón ahogado»)
3. Enfermedad venooclusiva unilateral
4. Aspiración unilateral
5. Contusión pulmonar
6. Decúbito lateral prolongado
7. Toracocentesis rápidas de:
   a) Aire
   b) Derrame pleural
8. Infusión de suero salino hipotónico en catéter mal colocado en arteria pulmonar

Calenoff

El *edema unilateral contralateral* ocurre habitualmente en el lado opuesto a un pulmón que tiene un defecto de perfusión. Las causas están reflejadas en el cuadro 8.

2. *Neumonía de etiología no habitual.*—Cuando existe un patrón alveolar difuso agudo de origen neumónico, generalmente se trata de neumonías poco frecuentes, es decir, no causadas por organismos habituales como el neumococo, y existen causas como disminución de las defensas del individuo, alcoholismo, estancia hospitalaria con contaminación secundaria, etc., que son las responsables de la diseminación neumónica.

Cuadro 8

EDEMA PULMONAR UNILATERAL (TIPO CONTRALATERAL)

1. Ausencia o hipoplasia de una arteria pulmonar
2. Síndrome Swyer-James
3. Tromboembolismo pulmonar
4. Enfisema localizado
5. Lobectomía
6. Reexpansión de neumotórax en pacientes con fallo cardiaco
7. Enfermedad pleural
8. Simpatectomía unilateral

Calenoff

La *neumonía por Legionella Pneumonia* o *«enfermedad de los legionarios»* es una neumonía atípica con fiebre alta, gran postración, síntomas abdominales y tos no productiva, asociada a dolor pleurítico. Radiográficamente son infiltrados bilaterales confluentes (unilaterales en casi el 50 %), que responden a las tetraciclinas (eritromicina). En el primer día de enfermedad existe habitualmente infiltrado alveolar único, de pequeño tamaño, con pequeño derrame pleural en algunos casos. La diseminación local del infiltrado a lóbulos adyacentes es la regla. La afectación lobar es más frecuente. El derrame pleural ocurre en más del 50 % de los casos.

La *neumonía por pneumocistis carinii* es casi privativa de los enfermos inmunodeprimidos. Los estudios autópsicos demuestran que un 4 a un 8 % de individuos con hemopatías malignas presentan neumonitis por neumocistis. Es también complicación frecuente en el S.I.D.A. Es frecuente la presencia de infiltrados difusos confluentes, sin evidencia de cardiomegalia. Los infiltrados son frecuentemente hiliares y simétricos con broncograma aéreo.

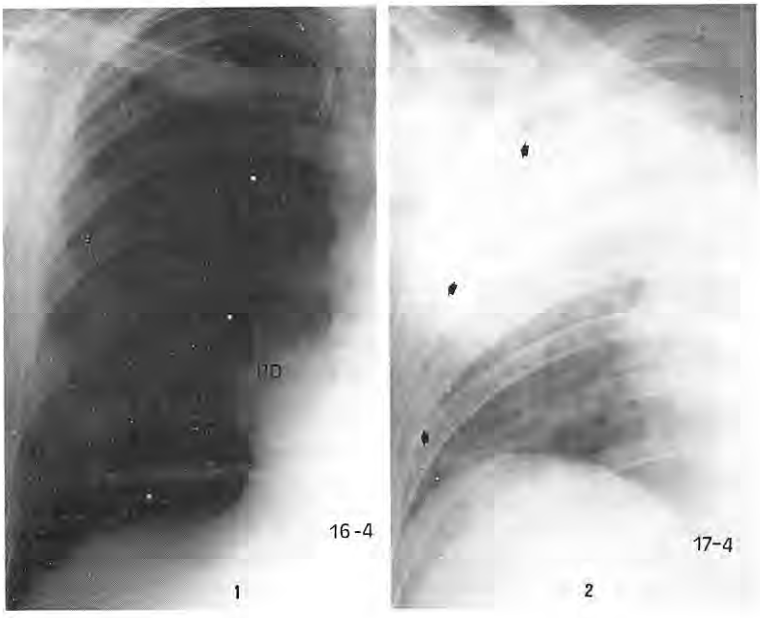

Fig. 6-9.—Edema unilateral «exvacuo» por neumotórax. 1: Neumotórax masivo derecho con colapso total del pulmón visible como un muñón en la zona hiliar (PD). 2: Radiografía obtenida 24 horas más tarde tras colocación de un tubo de aspiración (flechas). Lesión alveolar extensa por edema exvacuo. La radiografía 24 horas más tarde era completamente normal.

Radiográficamente puede haber una fase inicial granular, para rápidamente aparecer lesiones coalescentes alveolares, que pueden simular edema pulmonar. No infrecuentemente persiste un patrón intersticial que puede durar meses.

3. *Hemorragia.*—Es una causa rara de patrón alveolar difuso, pero puede ocurrir en una serie de lesiones que están reflejadas en el cuadro siguiente:

Cuadro 9

HEMORRAGIA PULMONAR. CAUSAS

FRECUENTES
1. Traumatismo (contusión)
2. Síndrome de Goodpasture

POCO FRECUENTES
1. Terapéutica anticoagulante
2. Aspiración de lesión pulmonar sangrante
3. Coagulopatías
4. Leucemia
5. Cirugía cardiaca
6. «Blast injury»
7. Hemosiderosis pulmonar idiopática
8. Estenosis mitral
9. Stress del recién nacido
10. Postlinfografía
11. Etiología desconocida

El *síndrome de Goodpasture* se caracteriza por hemorragia pulmonar con hemoptisis, opacificación difusa alveolar, anemia y glomerulonefritis frecuentemente progresiva. El diagnóstico se realiza por la detección de anticuerpos antimembrana basal.

La mayor parte de los pacientes debutan con hemoptisis, que ocurre en algún momento de la enfermedad hasta en 99 % de los pacientes. Tienen con frecuencia historia de infecciones del tracto respiratorio y tos. Hay anemia prácticamente siempre, que puede llegar a ser muy importante, cuando existe hemorragia pulmonar severa. Los hallazgos del aparato urinario se presentan en más del 80 % de los pacientes que son hospitalizados, incluyendo proteinuria, hematuria microscópica y en algunas ocasiones piuria.

Los hallazgos radiológicos están en relación con la distribución, el volumen y la secuencia en el tiempo de la hemorragia pulmonar. Inmediatamente siguiendo la hemorragia, existen densidades confluentes, que pueden ser indistinguibles del edema no cardiogénico de cualquier otro origen. (Fig. 6-10.) La mayor parte de estos edemas desaparecen rápidamente, mientras que en el síndrome de Goodpasture es frecuente que persistan tractos vasculares acentuados, sobre todo después de episodios repetidos de hemorragia, hasta llegar al desarrollo de infiltrados retículo-nodulares permanentes, muy similares a los que se ven en la hemosiderosis pulmonar idiopática. La afectación es a menudo perihiliar.

Fig. 6-10.—Síndrome de Goodpasture. Lesiones extensas bilaterales confluentes produciendo una densidad homogénea en ambos pulmonares por hemorragia difusa pulmonar y edema. En el hilio izquierdo puede verse un manguito peribronquial.

b) *Crónicas*

En el cuadro siguiente pueden verse las causas mas frecuentes de lesiones alveolares crónicas:

Cuadro 10

LESIONES ALVEOLARES DISEMINADAS CRONICAS

FRECUENTES
- Sarcoidosis
- Tuberculosis
- Hongos
- Carcinoma alveolar
- Linfoma
- Proteinosis alveolar

RARAS
- Neumonía de «Hair Spray»
- Neumonitis descamativa
- Neumonitis linfocítica intersticial
- Neumonitis lipoidea exógena (aspiración aceite mineral)
- Microlitiasis alveolar
- Histiocitosis X
- Granulomatosis inespecífica

Modificado de Reeder y Felson

Son en general enfermedades de difícil diagnóstico, en las cuales es importante reconocer la existencia de un patrón alveolar. Sin embargo, conviene recordar que estos enfermos frecuentemente tienen lesiones intersticiales y alveolares mezcladas, al menos desde el punto de vista anatomopatológico, ya que a medida que la enfermedad se hace más crónica, ocurre el engrosamiento de los septos alveolares con fibrosis, lo cual evidentemente cambia el patrón inicial a un patrón alveolar mixto o incluso intersticial predominante.

ATELECTASIA

1. INTRODUCCION
2. CAUSAS
3. SEMIOLOGIA
4. ATELECTASIA DE LOS DIFERENTES LOBULOS PULMONARES
5. OPACIFICACION COMPLETA DE UN HEMITORAX

1. INTRODUCCION

La pérdida de volumen de un pulmón, de un lóbulo o de un segmento se conoce con el nombre de colapso pulmonar o también atelectasia. El volumen del área pulmonar colapsada varía, dependiendo de la causa, pero también de la rapidez de la obstrucción. En aquellas lesiones que ocluyen un bronquio de forma lenta, la retención de secreciones más allá de la obstrucción dificulta la reducción, importante en tamaño, del área atelectásica. Por otra parte, la apariencia que presenta un lóbulo colapsado puede estar modificada por el grado de reducción de dicho lóbulo, tanto si existe una consolidación en el mismo como si existen lesiones previas en la pleura o en el pulmón. Por consiguiente, un colapso pulmonar puede ser radiotransparente, igual que un pulmón normal, si no existe acumulación de líquido o «consolidación» en el interior del mismo, o mostrar opacificación si contiene líquido o infiltrado.

Los tipos de atelectasia son los siguientes:

1. *Atelectasia por reabsorción.*—La atelectasia por reabsorción ocurre habitualmente cuando existe una obstrucción entre la tráquea y los alvéolos. Las obstrucciones pueden ser centrales, cuando ocurren en bronquio principal o periféricas cuando ocurren en múltiples bronquios pequeños o bronquiolos.

2. *Atelectasia pasiva.*—También llamada atelectasia por relajación, es la pérdida de volumen que acompaña a grandes procesos que ocupan espacio en el tórax, como derrame pleural masivo o neumotórax.

3. *Atelectasia por compresión.*—Es similar a la anterior, pero es una forma local de parénquima colapsado en la vecindad de una masa pulmonar o una bulla.

4. *Atelectasia no obstructiva o adhesiva.*—Es una atelectasia con vías aéreas permeables, que probablemente está relacionada con problemas del surfactante.

5. *Atelectasia cicatricial o fibrótica.*—Es una pérdida de volumen que acompaña a la fibrosis pulmonar y que es generalmente secundaria a lesiones inflamatorias crónicas, tales como tuberculosis.

2. CAUSAS

Las causas fundamentales de atelectasia están en el cuadro siguiente:

Cuadro 1

CAUSAS DE ATELECTASIA

FRECUENTES
1. Tapón mucoso
2. Tumor benigno bronquial
3. Carcinoma bronquial
4. Cuerpo extraño

INFRECUENTES
1. Asma
2. Broncolitiasis
3. Aumento cardiaco
4. Aneurisma aórtico
5. Estrechez inflamatoria (TB)
6. Neumonía
7. Tubo endotraqueal colocado muy bajo
8. Adenopatías
9. Rotura traumática de bronquio

En ocasiones, un colapso puede tener un bronquio

3. SEMIOLOGIA

A) Signos directos de colapso

1. *Desplazamiento cisural.*—Es el signo más seguro de la existencia de colapso lobar. El grado de desplazamiento cisural depende del colapso y cuando no existe consolidación del área colapsada, puede ser el único signo de la existencia del mismo.

2. *Pérdida de la aireación.*—La opacificación de un lóbulo afectado con colapso tiene que ser acompañada de otros signos del mismo, ya que, si no, puede ser debido simplemente a neumonía.

3. *Signos broncovasculares.*—La presencia de colapso produce acercamiento de todas las estructuras vasculares y bronquiales del área en cuestión. Este apelotonamiento («crowding») de estructuras es claramente visible en radiografías, y se acompaña también de separación importante en los lóbulos cercanos al colapso, debido a la existencia de expansión compensatoria de los mismos. (Fig. 6-11.)

B) Signos indirectos de colapso

1. *Elevación unilateral del diafragma.*—Se ve en raras ocasiones, pero además existen numerosas lesiones tanto torácicas como abdominales que pueden producir la elevación diafragmática. Incluso pacientes normales pueden presentar elevación.

2. *Desviación traqueal.*—Se ve con frecuencia, aunque no siempre, en atelectasia del lóbulo superior,

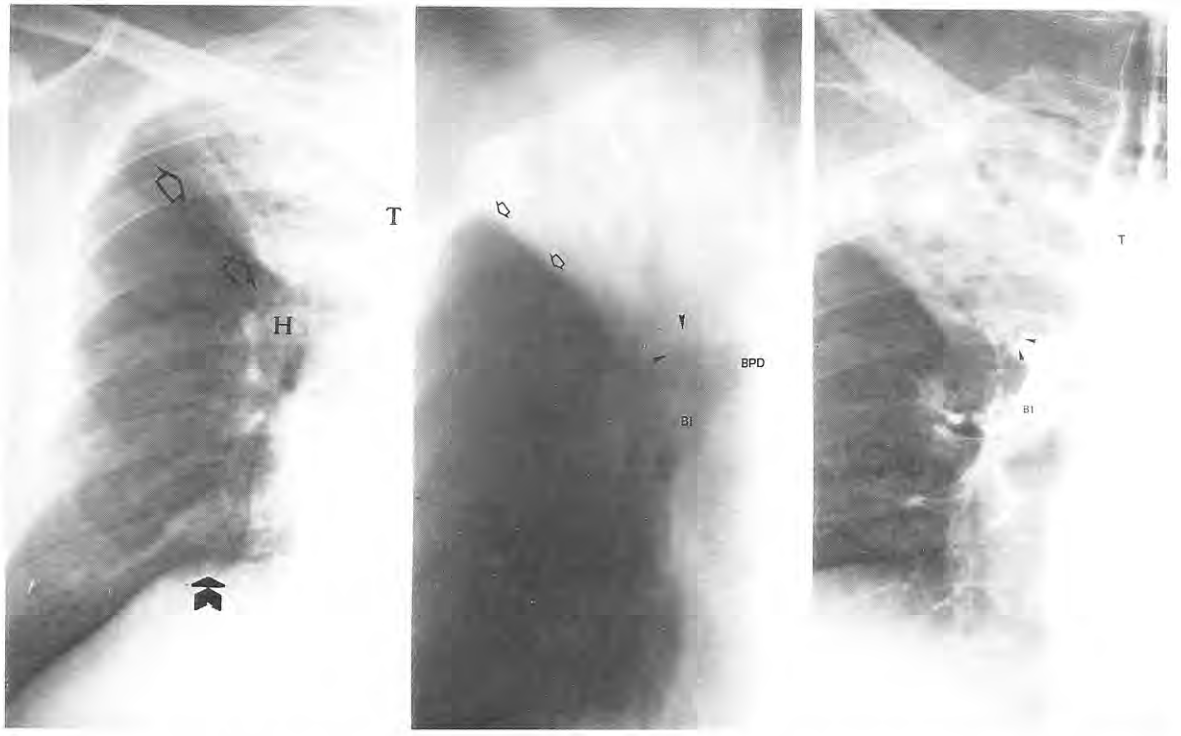

Fig. 6-11.—Colapso del lóbulo superior derecho por adenoma intrabronquial. La proyección posteroanterior muestra los signos típicos del colapso, retracción de la cisura (flechas huecas), desviación de la tráquea (T), elevación del diafragma homolateral (flecha sólida) y del hilio (H). La imagen central corresponde a la tomografía del mismo caso, confirmando el colapso parcial del lóbulo superior, limitado por la cisura horizontal retraída (flechas huecas). La obstrucción es visible a nivel del bronquio del lóbulo superior derecho (puntas de flecha), permitiendo aireación parcial del colapso que muestra broncograma aéreo. Tráquea (T). Bronquio principal derecho (BPD) Bronquio intermediario (BI). La broncografía muestra el defecto de repleción intrabronquial producido por el adenoma. Tráquea (T). Bronquio intermediario (BI).

siendo rara en los otros colapsos. Sin embargo, también se asocia la desviación traqueal a la presencia de escoliosis, lesiones fibróticas de lóbulos superiores y enfermedad pleural.

3. *Desplazamiento cardiaco.*—El desplazamiento cardiaco ocurre solamente con atelectasias importantes.

4. *Estrechamiento del espacio intercostal.*—Ocurre con frecuencia en atelectasias importantes, pero es difícil de evaluar. Las costillas se estrechan en el lado de la atelectasia.

5. *Desplazamiento hiliar.*—Es el signo indirecto más importante de la existencia de atelectasia. Conviene conocer la posición normal de los hilios. En aproximadamente el 97 % de los normales, el hilio izquierdo es más alto que el derecho. Aproximadamente en el 3 % de los casos ambos hilios pueden estar al mismo nivel. En general, no existen individuos normales en los que el hilio derecho esté más alto que el izquierdo.

La elevación del hilio ocurre con frecuencia en colapso del lóbulo superior, mientras que la atelectasia del lóbulo inferior tiende a deprimir el hilio hacia abajo. No suele haber desplazamiento hiliar en atelectasia de la língula o del lóbulo medio derecho.

6. *Enfisema compensador.*—El tejido pulmonar cercano a un área de atelectasia se hiperextiende y se hace hipertransparente. El grado máximo de hiperaireación compensatoria ocurre en atelectasias marcadas, sobre todo del lóbulo superior izquierdo, en el que existe herniación del pulmón contralateral, para llenar parte del espacio dejado libre por el lóbulo atelectásico. Hay tres puntos fundamentales en el mediastino a través de los cuales se produce la herniación: en posición retroesternal, anterior a la aorta descendente, en la posición retrocardiaca, y por debajo del arco de la aorta se ve bien en la proyección lateral, demostrándose una gran hipertransparencia de la zona retroesternal.

4. ATELECTASIA DE LOS DIFERENTES LOBULOS PULMONARES

Se encuentran representadas en la figura 6-12.

Lóbulo superior derecho.—Cuando existe atelectasia, el lóbulo medio hiperexpandido empuja al lóbulo colapsado hacia arriba, hacia atrás y hacia dentro, mientras que el lóbulo inferior derecho lo empuja hacia arriba y medialmente. El resultado final es que,

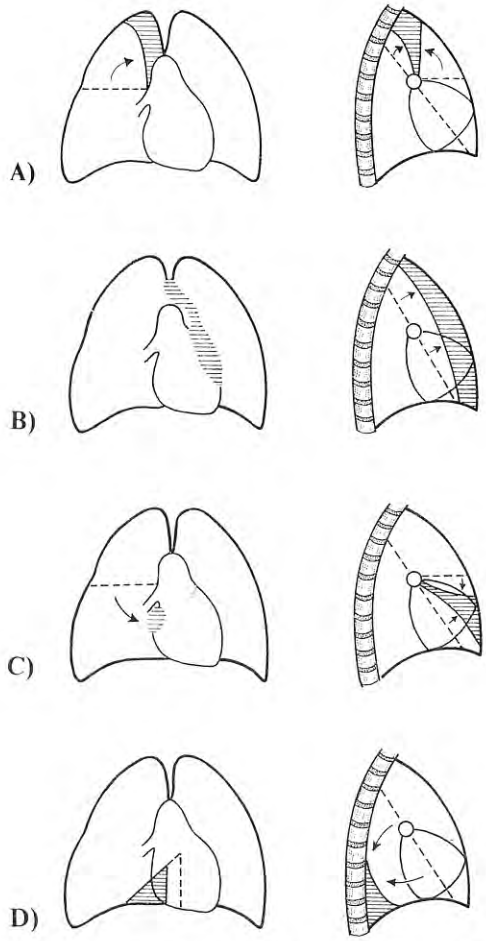

Fig. 6-12.—Esquema de las atelectasias de los diferentes lóbulos. A) Lóbulo superior derecho. B) Lóbulo superior izquierdo. C) Lóbulo medio derecho. D) Lóbulo inferior derecho.

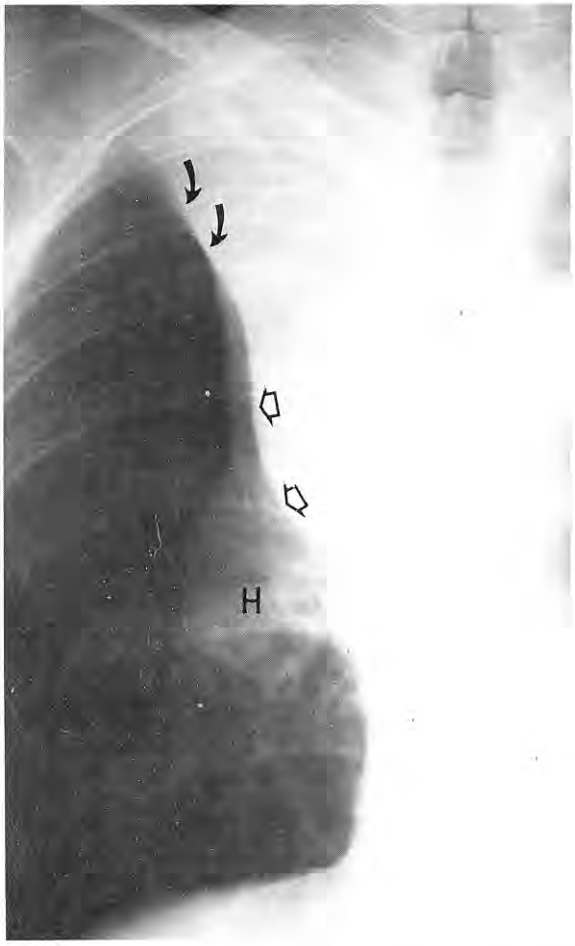

Fig. 6-13.—Carcinoma de pulmón. Proyección posteroanterior mostrando el signo de la «S» itálica de Golden, producida en su parte superior por el segmento cóncavo de la cisura horizontal retraída (flecha sólidas) y la parte inferior por la propia masa tumoral (flechas huecas). Puede verse aumento del hilio ipsilateral por adenopatías regionales (H).

cuando existe atelectasia completa, el lóbulo superior está aplastado contra el ápice pulmonar o el mediastino, de tal manera que puede confundirse en la posición posteroanterior, con ensanchamiento mediastínico o con engrosamiento pleural apical. En radiografía lateral puede verse un discreto aumento de densidad anterior a la tráquea, y borramiento del borde anterior de la aorta ascendente (que puede no verse en normales). Cuando existe condensación del lóbulo atelectásico está aumentado de densidad. El hilio derecho se eleva o se pone a la altura del hilio izquierdo.

Ocasionalmente puede verse la llamada «S» itálica o «S» invertida de Golden, formada por la curva cóncava del lóbulo atelectásico y la presencia de una masa a nivel de la zona hiliar, lo que produce una curva en forma de «S» en el borde inferior limitante de la atelectasia. La «S» itálica de Golden puede ser vista a veces en colapso del lóbulo superior, sin que exista masa. (Fig. 6-13.)

Lóbulo superior izquierdo.—El colapso de lóbulo superior izquierdo produce desplazamiento de este lóbulo en dirección anterosuperior. El lóbulo inferior, hiperexpandido, desplaza anteriormente y hacia arriba todo el lóbulo atelectásico. En radiografía posteroanterior, al ir adelgazándose, según se comprime hacia delante el lóbulo, aparece una densidad mal definida que se distribuye a la altura de la zona hiliar y que puede borrar parcialmente la estructura del hilio y del borde cardiaco izquierdo. En proyección lateral, la fisura mayor se ve como una línea bien definida que corre paralela a la pared torácica anterior y que limita por detrás el lóbulo condensado. (Fig. 6-14.)

Atelectasia de lóbulos inferiores.—Los lóbulos inferiores se comportan prácticamente los dos de un modo muy similar. Cuando la atelectasia aparece, la porción lateral de la cisura se mueve posteriormente hacia el ángulo costofrénico. El borde puede estar bien definido, pero ocasionalmente no se ve bien.

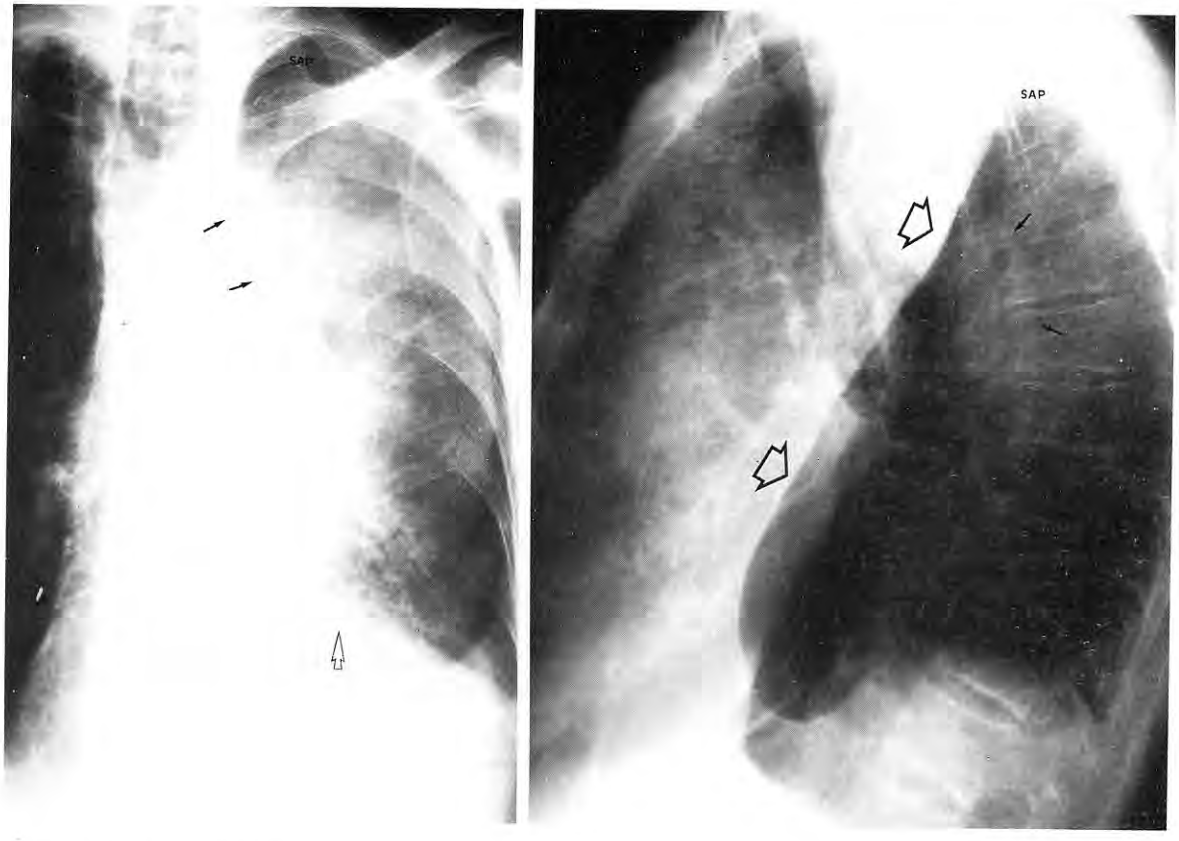

Fig. 6-14.—Colapso del lóbulo superior izquierdo por carcinoma de pulmón. La proyección posteroanterior muestra una opacidad que ocupa la mayor parte del pulmón izquierdo, dejando un pequeño casquete aireado en el ápice pulmonar (SAP), así como una pequeña zona basal. El arco aórtico (flechas sólidas) es claramente visible. Hay elevación diafragmática izquierda por parálisis frénica (flecha hueca). La silueta cardiaca está retraída hacia el hemitórax izquierdo. La proyección lateral muestra la cisura izquierda retraída hacia delante (flechas huecas), con condensación anterior por afectación de todo el lóbulo superior izquierdo, incluyendo la división de la língula. El segmento apical superior de lóbulo inferior expandido (SAP) alcanza casi el ápice pulmonar y es responsable de la hiperaireación visible en la proyección posteroanterior y de la nitidez con que el arco aórtico en su parte posterior es visible (flechas sólidas).

Puede haber un gran colapso del lóbulo inferior sin que exista condensación. Muchas veces, en la radiografía lateral, solamente se ve un pequeño aumento de densidad sobre la zona de la columna o un discreto borramiento de un área diafragmática posterior. Cuando el colapso avanza, en proyección posteroanterior puede verse una sombra triangular con la base a nivel del diafragma y con el ápice en la zona del hilio. Esta sombra triangular puede ser tan pequeña que se esconda prácticamente en la región paravertebral del mediastino.

El desplazamiento del hilio y su disminución de tamaño son frecuentes en colapso de los lóbulos inferiores. Los bronquios pueden ser vistos a través de la densidad cardiaca y en general, dada su colocación más medial de lo habitual, aparecen en posición más vertical. En niños el desplazamiento del hilio produce una posición ortogonal de los vasos del lóbulo superior, que se ven como pequeños nódulos a lo largo del corazón en 70 % de los casos de atelectasia del lóbulo inferior izquierdo.

Lóbulo medio derecho.—El lóbulo medio derecho colapsado produce generalmente un área de densidad aumentada, que borra el borde cardiaco derecho o lo hace mal definido. Cuanto más se colapsa el lóbulo medio, más difícil es de visualizar en la radiografía posteroanterior, puesto que tiende a esconderse en la zona mediastínica. El diagnóstico se hace bien en radiografía lateral, en la que puede verse una sombra triangular densa, limitada por encima por la cisura menor y por debajo por la parte inferior de la cisura mayor, que se retraen en dirección una a la otra, limitando el colapso. El triángulo que forman estas líneas tiene su vértice a nivel del hilio y su base periféricamente, en la zona anterior. Una buena manera de demostrar este colapso es realizando una radiografía en lordosis marcada del tórax, en la cual puede verse el triángulo del lóbulo atelectásico con la base a nivel del hilio y el ápex del mismo periféricamente situado.

Atelectasia redonda.—Ocasionalmente puede ser confundida con una masa pulmonar debido a su dis-

posición redondeada que sugiere una lesión intrapulmonar o con enfermedad pleural. Estas atelectasias redondas ocurren fundamentalmente en la parte posterior e inferior de los pulmones y radiográficamente producen una disminución del tamaño del lóbulo afectado, mientras que también se puede demostrar la convergencia de los vasos y de los bronquios que se arquean hacia la atelectasia.

5. OPACIFICACION COMPLETA DE UN HEMITORAX

Las causas fundamentales de la existencia de una opacificación completa de un hemitórax son las siguientes:

1. Derrame pleural masivo.
2. Atelectasia masiva.
3. Consolidación neumónica.
4. Trauma.
5. Mesotelioma pleural.
6. Tumor mediastínico.
7. Hernia diafragmática.
8. Edema pulmonar unilateral.
9. Postneumonectomía.

Con la existencia de un *derrame pleural masivo,* hay desplazamiento traqueal y del área cardiaca hacia el lado contrario. En aquellos casos en que coexisten derrame pleural y atelectasia por debajo, las estructuras mediastínicas no están desplazadas. Este dato es significativo en el sentido de apuntar a la probable existencia de un *carcinoma de pulmón.* (Fig. 6-15.)

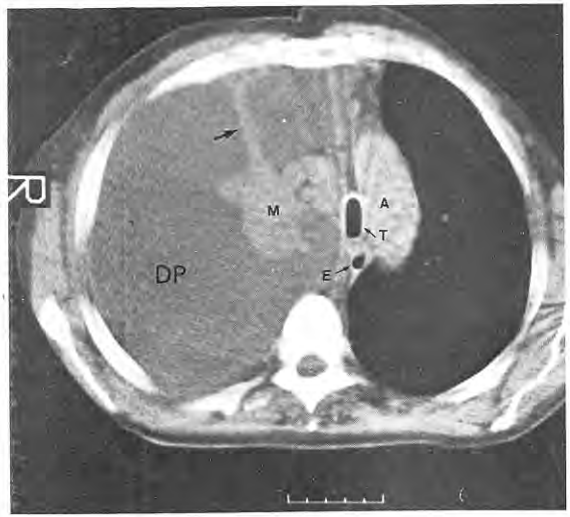

Fig. 6-15.—Carcinoma de pulmón derecho con hemitórax opaco. Los cortes axiales confirman la presencia de un derrame pleural masivo (DP), dentro del cual se puede apreciar una masa paramediastínica derecha (M) y un colapso total del pulmón derecho que permanece adherido a la pared anterior del tórax en una fina lengüeta (flecha). Las estructuras mediastínicas, aorta (A) tráquea (T) y esófago (E) están mínimamente desplazadas.

7

EL TORAX: LESIONES INTERSTICIALES INFILTRATIVAS DIFUSAS

DR. C. S. PEDROSA
DRA. M. T. CEPEDA IZQUIERDO

http://booksmedicos.blogspot.com

LESIONES INTERSTICIALES LOCALIZADAS

1. NODULO PULMONAR
2. MASAS PULMONARES

1. NODULO PULMONAR

A) **Nódulo pulmonar solitario**

Se describe como nódulo pulmonar solitario (NPS) una lesión redondeada u oval, menor de 4-6 cm de diámetro, de cualquier contorno, ya sea redondeado, lobulado o umbilicado, que puede estar cavitado, presentar calcificaciones y tener pequeñas lesiones satélites. La lesión está habitualmente rodeada de aire, excepto cuando contacta con la pleura, en cuyo caso se acepta que al menos los 2/3 de su circunferencia estén rodeados de aire.

Las causas más importantes del nódulo pulmonar solitario se reflejan en el cuadro 1.

Características del nódulo.—Los nodulos solitarios son frecuentemente hallazgos en estudios radiográficos del tórax. Los criterios diagnósticos del nódulo pulmonar están en relación con su forma, contorno, localización, presencia de calcificación, crecimiento, cavitación, etc. (Fig. 7-1.) Sin embargo, sólo en raras ocasiones se puede hacer, por las radiografías simples, un diagnóstico de firmeza, en cuanto a si una lesión es benigna o maligna.

La presencia de *calcificación* es un dato muy importante. Las lesiones benignas, tales como hamartomas o granulomas, presentan calcificaciones, probablemente en cifras cercanas al 40-50 %. Cuando la calcificación es central, densa o de tipo laminado, es típica de lesión benigna. Los carcinomas de pulmón, sobre todo el carcinoma de cicatriz, pueden presentar calcificación, por atrapamiento de un granuloma calcificado preexistente en el parénquima pulmonar.

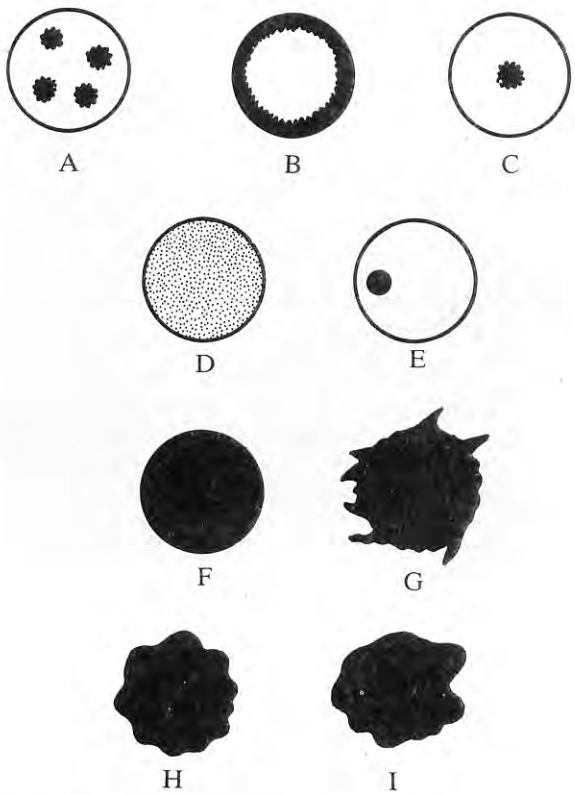

Fig. 7-1.—Características del nódulo pulmonar. Las calcificaciones del tipo A, B, C y D suelen verse en lesiones benignas. La calcificación de tipo E es generalmente consecuencia del atrapamiento de una calcificación pulmonar previa por un nódulo maligno. El contorno nítido, redondeado y recortado como el de la figura F suele ser producido por lesiones benignas. Los contornos espiculados, multiabollonados o umbilicados son más frecuentes en lesiones malignas (G, H, I).

Cuadro 1

NODULO PULMONAR SOLITARIO. CAUSAS

FRECUENTES	
1. Granuloma	(50-60 %)
a) Tuberculosis	
b) Inespecífico	
2. Carcinoma broncogénico	(10-30 %)
3. Metástasis solitaria	(3-10 %)
4. Quiste hidatídico	
5. Adenoma	(0,5-2 %)
6. Hamartoma	(5-10 %)
7. Espúreo (pezón, tumoración de piel, etc.)	
MENOS FRECUENTES	
1. Tumores benignos	
2. Carcinoma broncoalveolar	
3. Fístula arteriovenosa	
4. Quiste broncogénico	
5. Hematoma pulmonar	
6. Infarto	
7. Líquido pleural encapsulado	
8. Absceso	
9. Impacto mucoso	

La tomografía convencional es muy útil para demostrar calcificaciones no visibles en radiografías simples, para demostrar los bordes de la lesión, así como para detectar la posible presencia de adenopatías a nivel del hilio o del mediastino. Los nódulos malignos frecuentemente muestran espiculaciones en su contorno o bien umbilicaciones, aunque estas últimas, también puedan verse en lesiones benignas. La presencia de una prolongación del nódulo, extendiéndose hacia la pleura, la llamada «cola pleural», ha sido mencionada como típica del carcinoma broncoalveolar de pulmón en su manifestación de nódulo solitario. En la práctica, esta cola puede verse en otros tumores malignos de pulmón, tales como metástasis y carcinoma broncogénico, aunque también se vea en granulomas. (Fig. 7-2.)

El *crecimiento* de un nódulo solitario («tiempo de doblado») ha sido utilizado para diferenciar nódulos benignos de malignos, aunque es muy difícil valorar este dato, cuando crecen rápidamente. Se dice en general, que cuando un nódulo dobla su volumen en menos de un mes o en más de 18 meses, habitualmente es benigno. Por otra parte, si un nódulo no crece en un período de dos años también puede considerarse como benigno. (Fig. 7-3.) Por ello, cobra extraordinaria importancia, la revisión de radiografías previas del paciente, y poder analizar la velocidad de crecimiento de la lesión.

De manera práctica y de acuerdo con el contenido de la lesión puede decirse que:
La sangre «crece» en horas
El pus «tarda» días
Los granulomas «utilizan» meses
Los tumores «aumentan» en años

Como los nódulos benignos frecuentemente presentan calcio en su interior, se ha utilizado el TAC en el diagnóstico diferencial de nódulos benignos y malignos. Algunos trabajos publicados señalan cómo los valores en unidades Hounsfield son muy superiores en los nódulos pulmonares benignos (mayor de 164 U.H.), por presentar calcificaciones en su interior, que cuando son malignos (92 ± 18 U.H. y valor máximo 147).

La *punción percutánea* del nódulo bajo control de radioscopia televisada es francamente útil en el diagnóstico de estas lesiones. La técnica realizada habitualmente en los Departamentos de Radiología, muestra una fiabilidad diagnóstica próxima al 90-95 %, siendo más fiable en aquellas lesiones que son malignas.

Entidades más frecuentes

Aproximadamente entre el 20 y el 25 % de los nódulos pulmonares solitarios son *carcinomas broncogénicos de pulmón*. Más del 80 % de los pacientes son hombres, y por encima del 90 % de los casos superan los 40 años de edad. La lesión generalmente es superior a los 2 cm de diámetro, tienen bordes mal definidos en el 7 % de los casos y si está bien definido, generalmente es umbilicado o lobulado. Son raras las lesiones satélites.

El *adenoma bronquial* puede crecer a nivel de un bronquio, pero también puede ser una lesión periférica. Generalmente están bien definidos, de borde nítido y recortado, no suelen calcificar y crecen lentamente. (Fig. 7-3.) Su incidencia es semejante en hombres y mujeres.

Los *tumores metastásicos* representan entre el 5 y el 10 % de los nódulos pulmonares solitarios. Puede preceder al tumor primario, aparecer a la vez que él o años más tarde. Generalmente son de borde nítido y bien definido. La existencia de un nódulo solitario, en un enfermo con tumor previamente extirpado, no siempre significa metástasis tumoral, ya que recientemente se han descrito incidencias de nódulos pulmonares no relacionados con el tumor inicial.

Conducta ante un nódulo pulmonar.—Si bien existen numerosos criterios ante la exploración a realizar en enfermos con nódulo pulmonar, el cuadro 2 simplifica la conducta ante este problema.

B) **Nódulos pulmonares múltiples**

La presencia de nódulos pulmonares múltiples se detecta habitualmente en radiografías estándar posteroanterior y lateral de tórax. Las causas más frecuentes están reflejadas en el cuadro 3.

Las *metástasis* son la causa más frecuente de nódulos pulmonares múltiples. (Fig. 7-4.) Pueden originarse de cualquier órgano y presentarse como nódulos de diferentes tamaños. Una discusión más detallada de las causas y características de los nódulos visibles

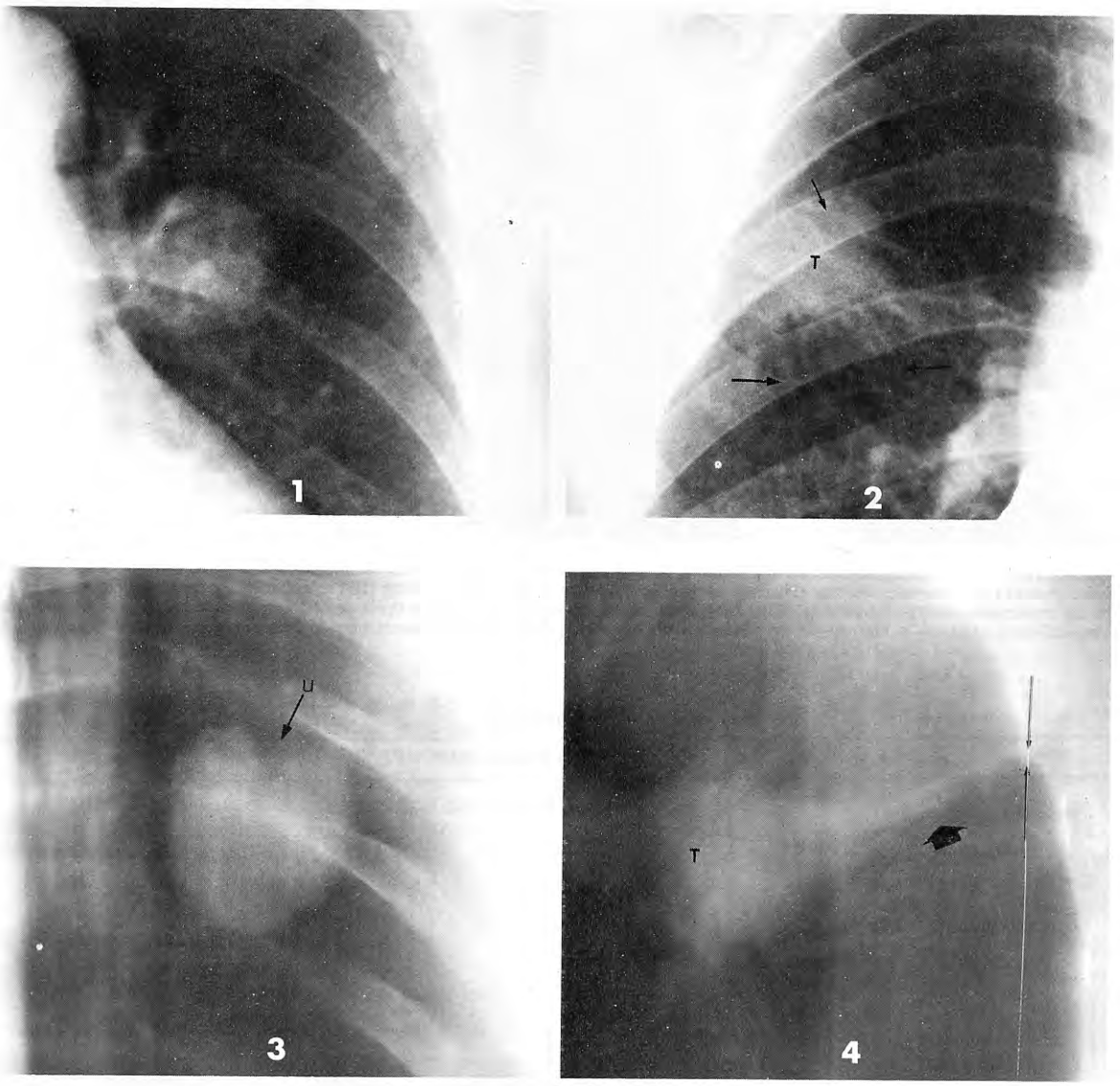

Fig. 7-2.—Características de los nódulos pulmonares. 1: Nódulo redondeado de bordes bien definidos que contiene calcificaciones «en palomitas de maíz», por hamartoma. 2: Nódulo de bordes muy mal definidos con espiculaciones que salen de toda su superficie (flechas) en un adenocarcinoma primitivo. 3: Carcinoma epidermoide pulmonar con umbilicación en su parte superior (U). 4: Carcinoma de células pequeñas (T) mostrando una clara prolongación hasta la pleura, «cola pleural» (flecha).

en metástasis pulmonares se desarrollan en el capítulo sobre el enfermo oncológico.

La *tuberculosis pulmonar crónica* también puede presentar nódulos pulmonares múltiples, que están situados frecuentemente en los lóbulos superiores. Ocasionalmente cavitan y presentan calcificación. No suelen aumentar de tamaño, y su estabilidad por encima de los 6 meses demuestra con alta probabilidad su benignidad.

Los *quistes hidatídicos* son ocasionalmente múltiples. El aspecto radiográfico es similar al de los quistes únicos, con paredes finas y bien definidas, si bien ocasionalmente puede estar cavitados. (Fig. 7-5.) Solamente la demostración de una pared finísima o la presencia de un «signo del camalote» pueden sugerir el diagnóstico.

Conducta.—La mayor parte de las enfermedades que se presentan con nódulos pulmonares múltiples, pueden ser diagnosticadas con las radiografías simples, tomografías convencionales de pulmón y la historia clínica. En aquellos casos en los que el diagnóstico no está bien establecido, puede realizarse biopsia por aspiración con aguja fina. Solamente está contraindicada en las fístulas arteriovenosas y en los quistes hidatídicos.

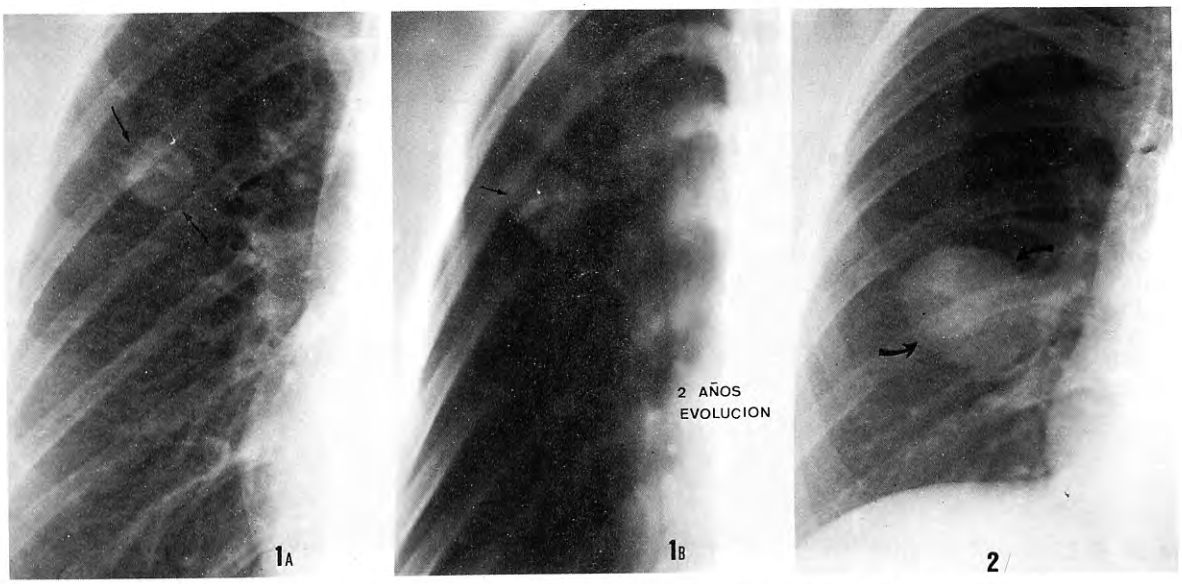

Fig. 7-3.—1A: Granuloma tuberculoso pulmonar. Radiografía pa. de tórax mostrando un nódulo bien definido con calcificaciones en su interior en el lóbulo superior derecho (flechas). La tomografía obtenida dos años más tarde (1B) muestra las calcificaciones en el nódulo que no ha crecido en el tiempo transcurrido. 2: Adenoma bronquial intrapulmonar. Imagen típica de nódulo pulmonar en «igloo» con contornos bien definidos. Aunque la mayoría de los adenomas son intrabronquiales, ocasionalmente pueden presentarse como nódulos pulmonares.

Cuadro 2

NODULO PULMONAR

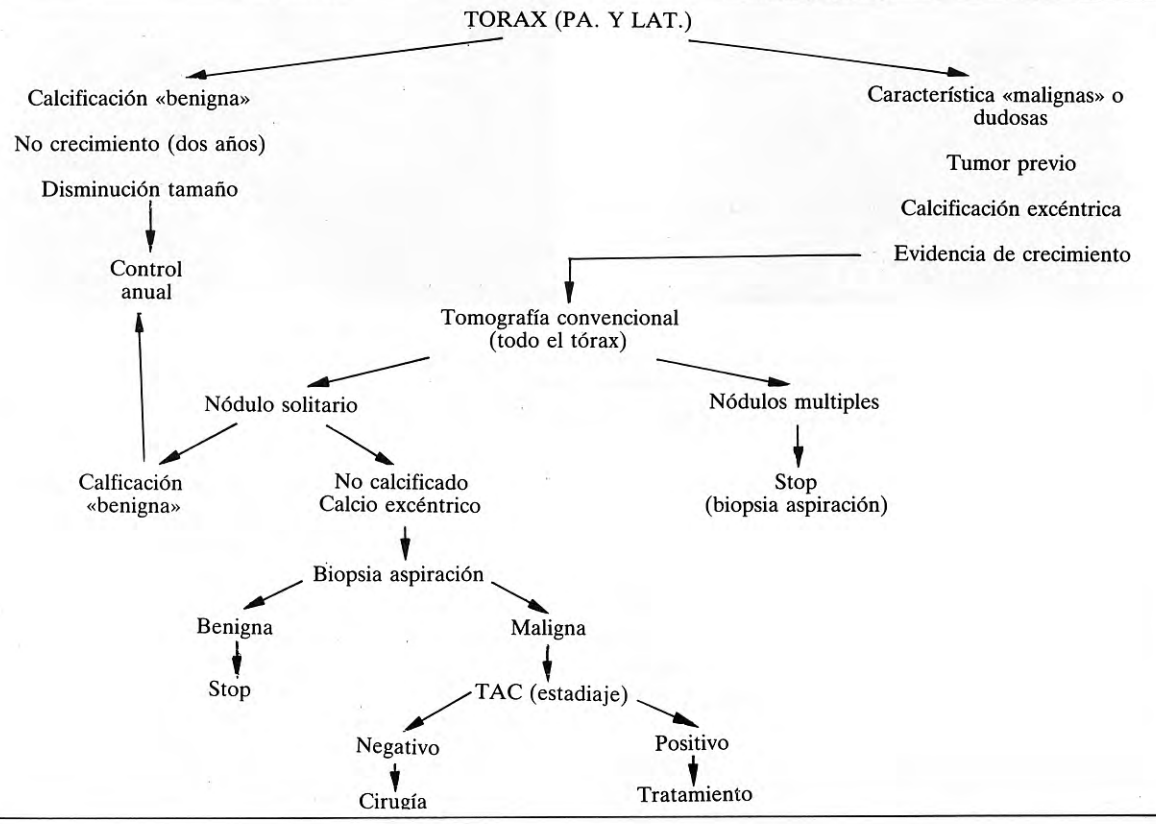

Cuadro 3

NODULOS PULMONARES MULTIPLES. CAUSAS

FRECUENTES
1. Metástasis
   a) Ca. broncogénico
   b) T. extrapulmonares
2. Granulomas
3. Quistes hidatídicos
4. Abscesos hematógenos
5. Linfoma
6. Infartos

MENOS FRECUENTES
1. Hamartomas
2. Bullas infectadas
3. Fístulas arteriovenosas
4. Artritis reumatoide
5. Enfermedad de Wegener
6. Impactos mucoides
7. Amiloidosis
8. Leiomioma benigno metastatizante
9. Neumonía sarampionosa atípica
10. Papilomatosis difusa

La presencia de múltiples nódulos es en la práctica sinónimo de metástasis, no precisándose más estudios si se conoce la existencia de un tumor primario, que habitualmente metastatiza el tórax. En el caso de que no haya una historia clara de enfermedad maligna previa, debe intentar probarse ésta por punción biópsica pulmonar de un nódulo.

La conducta está resumida en el cuadro 4.

Fig. 7-4.—Metástasis pulmonares múltiples. Este tipo de metástasis es más frecuentemente encontrado en sarcomas óseos.

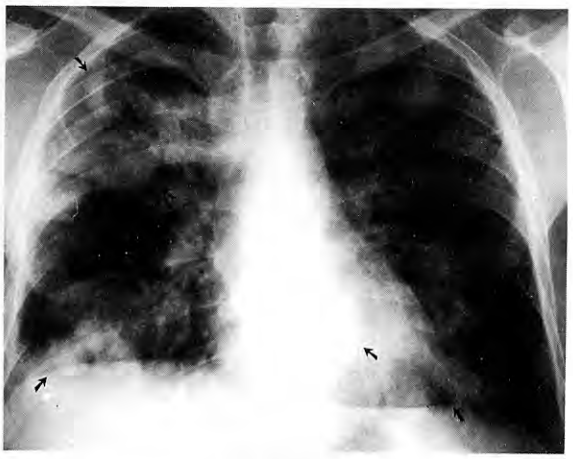

Fig. 7-5.—Nódulos pulmonares múltiples por hidatidosis pulmonar. Existen nódulos de múltiples tamaños, redondeados, algunos de ellos cavitados (flechas), debidos a siembra hidatídica pulmonar.

Cuadro 4

NODULOS MULTIPLES PULMONARES

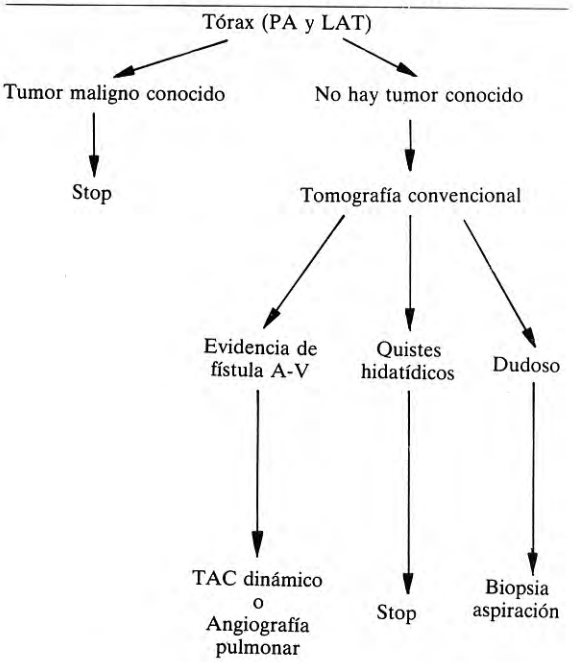

2. MASAS PULMONARES

Se entiende por masa pulmonar todo nódulo superior a 6 cm de diámetro, de aspecto más o menos redondeado y que se presenta en el territorio pulmonar. (Fig. 7-6.) Su semiología es prácticamente similar a la de los nódulos y en algunos casos a la de las lesiones cavitarias, que luego se discutirán.

Las causas están reflejadas en el cuadro 5.

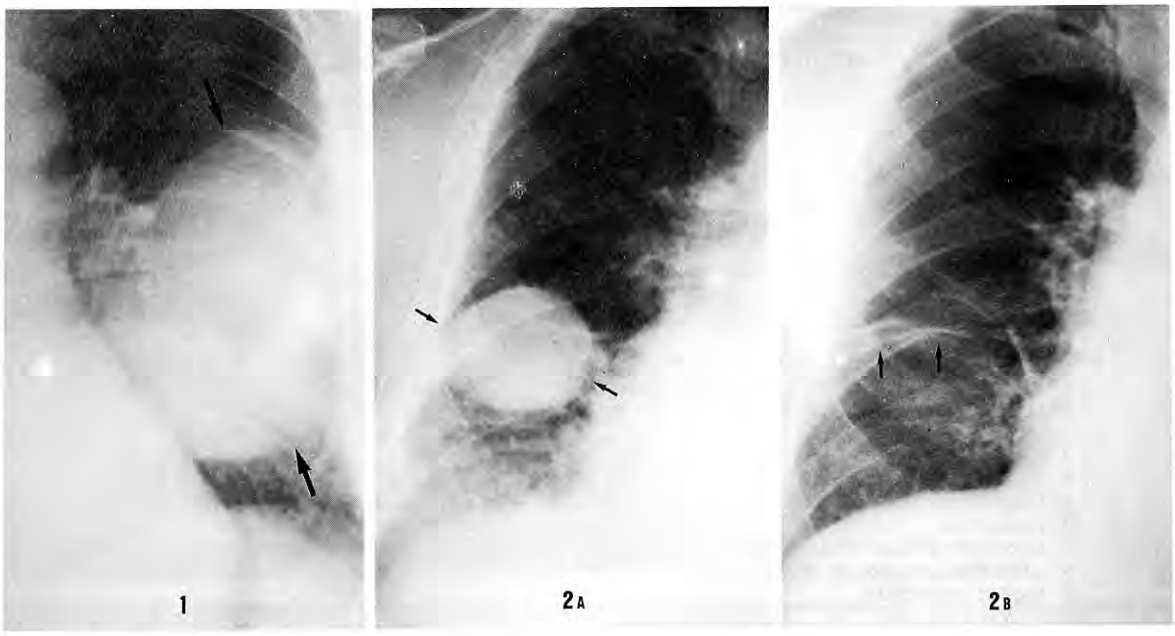

Fig. 7-6.—1: Sarcoma pulmonar. La radiografía muestra una masa de borde bien definido, de gran tamaño (flechas). 2A: Tumor fantasma en la cisura horizontal derecha en enfermo con insuficiencia cardiaca. Se aprecia un nódulo de bordes bien definidos situado en el campo medio derecho (flechas) acompañado de discreto derrame pleural y cardiomegalia. Los vasos hiliares son muy borrosos por edema intersticial. 2B: Radiografía obtenida 5 días más tarde coincidiendo con la mejoría del paciente. El tumor fantasma o evanescente ha desaparecido, permaneciendo un discreto engrosamiento de la cisura por líquido (flechas). La silueta cardíaca ha disminuido considerablemente de tamaño.

Cuadro 5

MASAS PULMONARES. CAUSAS

FRECUENTES
1. Ca. broncogénico (80 %)
2. Quiste hidatídico
3. Metástasis
4. Conglomerado silicótico
5. Absceso agudo
6. Linfoma

MENOS FRECUENTES
1. Ca. broncoalveolar
2. Secuestro pulmonar
3. Mieloma
4. Sarcoma pulmonar
5. Hematoma
6. Infarto
7. Bulla infectada
8. Adenoma
9. Quiste broncogénico

ESPUREAS
1. Derrame pleural
2. Mesotelioma
3. Masa de la pared torácica

El *carcinoma broncogénico* es el responsable de la presencia de masas pulmonares en aproximadamente el 80 % de los casos. En nuestro país, donde el quiste hidatídico es frecuente, esta cifra es probablemente algo menor.

El *quiste hidatídico* obedece a la infestación con el *Equinoccocus granulosus*. El huésped definitivo es el perro, haciendo de huésped intermedio, habitualmente la vaca, la oveja y el hombre. En el pulmón, las larvas se hacen quísticas con quistes o vesículas hijas, creciendo hacia dentro desde la capa germinal. Son habitualmente más o menos redondeados u ovalados. Es frecuente que sean redondos en proyección posteroanterior y que se vean de forma ovalada en la radiografía lateral. No calcifican, pero con frecuencia suelen cavitar, visualizándose una pared francamente fina. Ocasionalmente puede verse aire, en forma de media luna en el borde superior de la masa, el llamado «signo del menisco», que separa el parásito de la pared adventicial.

Las *metástasis* son ocasionalmente las responsables de un tumor de gran tamaño, generalmente de origen extrapulmonar. Son masas muy bien definidas, más incluso que el carcinoma broncogénico. La mayor parte de los enfermos tienen historia previa de tumor extirpado. En el caso contrario, la punción directa de la masa puede sugerir ocasionalmente el diagnóstico de origen.

El *absceso agudo*, antes que tenga drenaje bronquial, se puede presentar como una masa de gran tamaño, generalmente mal definida y que puede incluso tomar un aspecto de consolidación pulmonar. Los abscesos se cavitan debido al drenaje espontáneo al bronquio, por lo que aparecen niveles hidroaéreos.

El *linfoma* puede presentarse como una gran masa de bordes generalmente irregulares y borrosos, aun-

que a veces pueden estar perfectamente definidos. Puede existir broncograma aéreo en el seno de la masa y también cavitación. Es frecuente la presencia de adenopatías hiliares o mediastínicas.

Cuadro 6

MASA PULMONAR

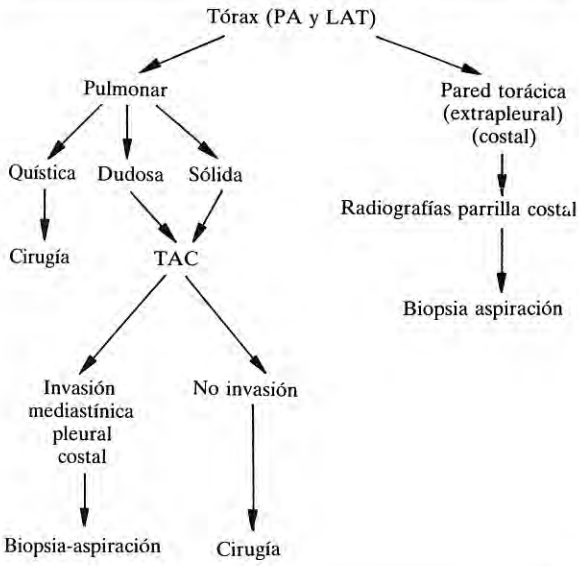

El *conglomerado silicótico* es una o varias masas irregulares, mal definidas, que aparecen en pacientes con neumoconiosis del carbón o silicosis. Suelen aparecer más frecuentemente en los lóbulos superiores que en los inferiores, acompañando a una fibrosis progresiva masiva. Con frecuencia pueden verse pequeñas lesiones nodulares en el parénquima pulmonar, que corresponden a granulomas silicóticos y que sugieren el diagnóstico.

El *infarto pulmonar* puede presentarse como una masa en los lóbulos inferiores, aunque pueda ocurrir en cualquier otra parte del pulmón. Frecuentemente la lesión tiene forma más o menos cónica con la base hacia la pleura y el ápice hacia el hilio, pero en otras ocasiones adopta forma redondeada o lobulada. Sus bordes suelen ser mal definidos y generalmente se acompaña de derrame pleural. Es frecuente la afectación múltiple.

El *hematoma* secundario a traumatismo penetrante o no penetrante del tórax, puede aparecer como una masa, más o menos redondeada que puede cavitar. Con cierta frecuencia se localiza en una zona contusionada y con hemorragia pulmonar, adoptando las características típicas de consolidación alveolar. Desaparece espontáneamente en semanas.

La *loculación de líquido pleural* de situación cisural interlobar se incluye entre las causas espúreas que confunden con una masa pulmonar. Aunque en proyección posteroanterior, suele verse una sombra más o menos redondeada, es la radiografía lateral la que confirma la situación cisural. A este fenómeno se denomina «tumor evanescente», o «fantasma», que suele desaparecer con el tratamiento del derrame. (Figura 7-6.)

En el cuadro 6 puede verse la conducta radiológica ante la masa pulmonar.

INFILTRATIVAS DIFUSAS

1. INTRODUCCION
2. PATRONES MAS HABITUALES
3. CONDUCTA ANTE UN PATRON INFILTRATIVO DIFUSO

1. INTRODUCCION

Están comprendidas bajo este nombre las antiguamente denominadas lesiones intersticiales difusas. Actualmente, existe un consenso bastante amplio en eliminar el término lesiones intersticiales, definiéndolas como pulmonares difusas. Las razones fundamentales son que hay enfermedades que afectan tanto al componente alveolar como al intersticial, produciendo patrones mixtos, como ocurre en el edema de pulmón. Por otra parte, las lesiones nodulares como la tuberculosis miliar, considerada clásicamente como una típica lesión intersticial, son visibles en las radiografías del tórax, cuando han invadido claramente el alvéolo desde el punto de vista histológico. Del mismo modo, existen numerosas lesiones en la región intersticial, que producen una respuesta granulomatosa importante, comprimiendo el espacio aéreo y produciendo lesiones, en las cuales puede existir broncograma aéreo, alveolograma, etc. Existe en la actualidad cierta tendencia a estandarizar el uso de la clasificación propuesta por el ILO/UC para el estudio de las neumoconiosis a todos los patrones intersticiales difusos.

Probablemente, en cualquier caso, la identificación de uno de los patrones que a continuación van a describirse es útil para tratar de encuadrar la enfermedad dentro de cada grupo particular.

2. PATRONES MAS HABITUALES

A) Patrón miliar o micronodular

Se conocen como lesiones nodulares redondeadas de pequeño tamaño, inferiores a 1 cm de diámetro,

distribuidas uniformemente por el parénquima pulmonar. Las lesiones que pueden producir este patrón están reflejadas en el cuadro siguiente:

Cuadro 1

PATRON MILIAR O MICRONODULAR. CAUSAS

FRECUENTES

1. Granulomas
   a) Tuberculosis miliar
   b) Silicosis
   c) Neumoconiosis
2. Neoplásicas
   a) Metástasis
      — Tiroides
      — Riñón
      — Melanoma
3. Otras causas
   a) Hemosiderosis secundaria

MENOS FRECUENTES

1. Granulomas
   a) Micosis
   b) Sarcoidosis
   c) Artritis reumatoide
   d) Infección viral
2. Neoplásicas
   a) Ca. células alveolares
   b) Linfoma
3. Otras causas
   a) Hemosiderosis idiopática
   b) Reacción post-transfusional

La *tuberculosis miliar* es debida a la diseminación hematógena de la tuberculosis. Es frecuente la asociación con meningitis tuberculosa. Radiográficamente se caracteriza por lesiones nodulares de 1 a 4 mm de diámetro, bastante bien definidas. Se distribuyen uniformemente por ambos campos pulmonares, aunque suelen verse más afectados los lóbulos inferiores, debido a su mayor vascularización. (Fig. 7-7.) Excepcionalmente pueden coexistir lesiones cavitarias de los ápices o derrame pleural acompañante. En nuestro país, ante un patrón difuso micronodular, sin antecedentes de exposición a polvos industriales, debe pensarse como primera posibilidad en una tuberculosis miliar.

La *silicosis* es la coniosis secundaria a la inhalación de polvo conteniendo sílice. La enfermedad ocurre en la industria minera del carbón, pero también del cobre, níquel, uranio, plata, estaño y oro. Se puede encontrar también en canteras, trabajadores de túneles, picadores de piedra, industria cerámica, fundiciones y personal de limpieza de edificios con inyección de arena.

En mineros la enfermedad ocurre en general por encima de los 10 años de exposición, estimándose la frecuencia en un 16 % después de los 30 años. Las formas radiográficas más habituales son las siguientes.

a) *Silicosis simple.* Consiste en nódulos de pequeño tamaño o incluso pequeñas sombras más o menos regulares entre 1 y 10 mm de diámetro, que ocasionalmente pueden calcificar. (Fig. 7-7.) Es frecuente el aumento de los ganglios linfáticos que incluso llegan a la calcificación periférica, lo que se denomina «calcificación en cáscara de huevo».

b) La *silicosis complicada* se reconoce como la existencia de conglomerados superiores a 1 cm de

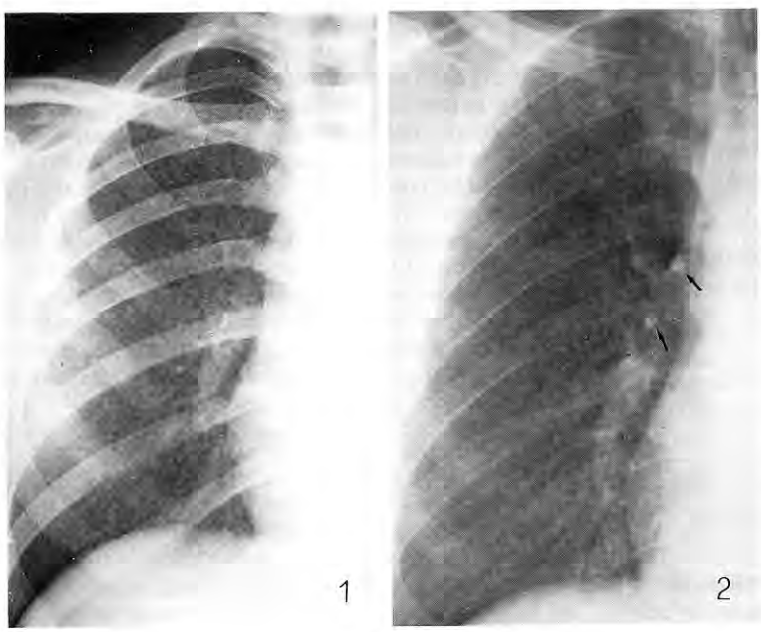

Fig. 7-7.—1: Tuberculosis miliar. Un patrón miliar de grano muy fino se visualiza diseminado por el campo pulmonar. 2: Silicosis simple. Varón de 40 años con 14 años de exposición al polvo de la mina. Se aprecia un patrón nodular bien definido distribuido difusamente por el campo pulmonar más intenso en la zona media. Hay algunas calcificaciones ganglionares en el hilio (flechas).

diámetro. Están formados por la confluencia de nódulos silicóticos. Ocurren habitualmente en la zona media o en la periferia de los lóbulos superiores. (Figura 7-8.) Tienen tendencia a emigrar hacia el hilio, dejando hacia atrás, zonas de enfisema pulmonar. (Fig. 7-9.)

c) La *sílico-tuberculosis* es una de las complicaciones que puede presentar la silicosis. Es difícil saber cuando existe esta complicación, siendo signos que sugieren esta asociación, la presencia de cavidades o de afectación pleural, o bien la presencia de cambios muy rápidos en las lesiones existentes.

B) Patrón lineal

Se caracteriza por la existencia de líneas o rayas en el parénquima pulmonar, pudiéndose dividir en:

a) *Patrón lineal o linfangítico (sinónimo de patrón «septal»).*—El patrón linfangítico se caracteriza por la presencia de líneas Kerley. Estas se describieron por primera vez por Kerley en un enfermo con neumoconiosis, y corresponde al engrosamiento de los septos interlobulillares, unas veces debido a edema y otras debido a depósito tumoral, hemosiderina, polvo orgánico, fibrosis, etc. Pueden ser *A* y *B*. Las líneas Kerley B son líneas horizontales, de 1 ó 2 cm de longitud, situadas en los senos costodiafragmáticos, y que desde la superficie pleural se dirigen hacia el interior del pulmón. Pueden ser uni o bilaterales.

Las líneas Kerley A son líneas que producen un patrón reticular en el tórax. La zona donde son más claramente visualizadas es el espacio retroesternal en la proyección lateral, si bien pueden estar en cualquier parte del pulmón y caracterizarse por presentar una dirección oblicua hacia el hilio. (Fig. 7-10.)

Las causas de líneas Kerley están reflejadas en el cuadro siguiente:

Cuadro 2

LINEAS KERLEY A Y B

TRANSITORIAS O AGUDAS
1. Edema pulmonar hidrostático
   a) Fallo cardiaco
   b) Sobrehidratación
   c) Intoxicación heroína
2. Edema pulmonar por lesión de la membrana alveolocapilar
   a) Distress respiratorio del adulto
   b) Neumonía viral
   c) Neumonía micoplasma

PERSISTENTES O CRONICAS
1. Neumoconiosis
2. Fallo cardiaco crónico
3. Fibrosis pulmonar
4. Linfangitis carcinomatosa
5. Reacción tardía a drogas

MENOS PERSISTENTES
1. Ca. broncoalveolar
2. Posthemorragia pulmonar
3. Linfoma
4. Linfangiectasia
5. Enfermedad venooclusiva

Modificado de Freundlich y Felson

El *edema pulmonar* se produce por escape de líquido y componentes celulares sanguíneos al espacio intersticial y en los casos más severos al alvéolo, de tal manera que uno de los primeros acúmulos está en los septos interlobulillares produciendo las líneas Kerley.

Fig. 7-8.—Silicosis complicada. Minero con exposición de 20 años al polvo de la mina. Hay un patrón nodular discreto en las bases pulmonares y conglomerados confluentes iniciales (C) en las zonas medioaltas del pulmón.

Fig. 7-9.—Silicosis en estadio final. Conglomerados silicóticos que se han retraído hacia los ápices pulmonares (C), produciendo elevación bilateral de los hilios, retracción marcada de la tráquea (T), enfisema basal y picos yuxtafrénicos (flechas) por las atelectasias de los lóbulos superiores.

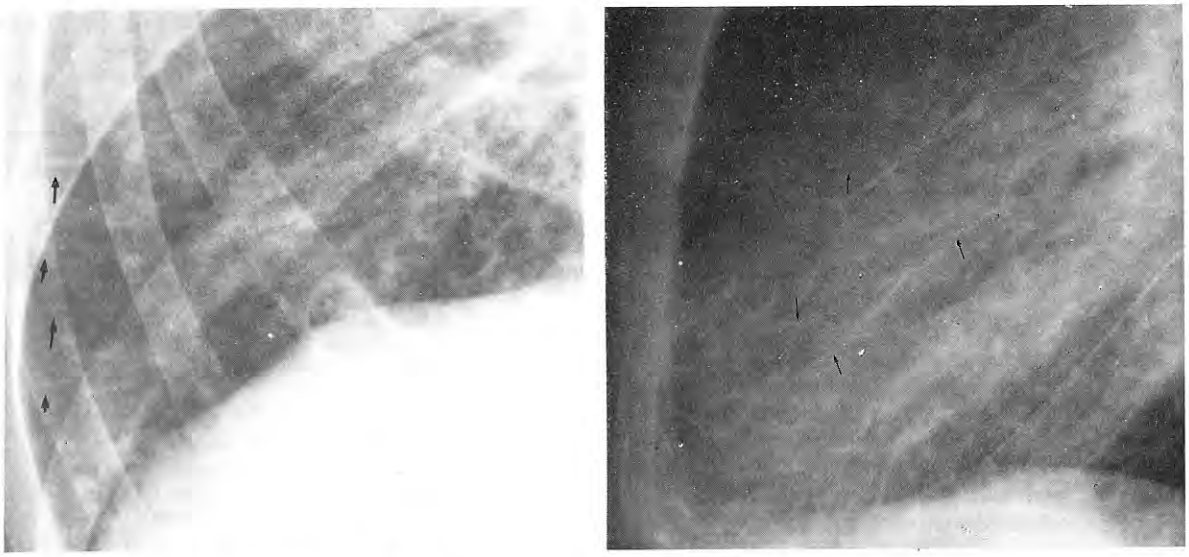

Fig. 7-10.—Patrón lineal o linfangítico. A) Vista anteroposterior del ángulo cardiofrénico derecho mostrando líneas horizontales típicas de Kerley B (flechas). B) Región retroesternal en proyección lateral mostrando la distribución irregular típica de las líneas de Kerley A (flechas).

Las *neumonías virales* y por *micoplasmas* pueden presentar manifestaciones radiológicas semejantes y muy variadas, que les hace desde el punto de vista radiológico indistinguibles, entre sí, ya que una de las alteraciones que pueden originar es la lesión a nivel de la membrana alveolocapilar, alterando su permeabilidad fisiológica y secundariamente conducir a un edema intersticial cuya imagen radiológica sea las líneas Kerley.

La *linfangitis carcinomatosa.* (Fig. 7-11.) El mecanismo de producción de ésta es variado y su aparición no siempre representa irreversibilidad de la lesión, ya que un 25 % de los casos es motivado por estasis debido a obstrucción linfática por adenopatías tumorales; por consiguiente, la linfangitis carcinomatosa puede ocasionar líneas Kerley persistentes o líneas Kerley reversibles, según cuál haya sido su causa productora. Entre las causas más frecuentes de la linfangitis carcinomatosa se encuentran los carcinomas de estómago, páncreas, mama, pulmón y próstata.

b) *Densidades pequeñas irregulares (lineal no septal).* La presencia de lesiones lineales de forma irregular, de tamaño más grueso que las líneas de Kerley, que no siguen los trayectos septales y que generalmente presentan un aspecto más grosero, definen este patrón. Entre las causas de las sombras irregulares pequeñas están una serie de enfermedades difusas infiltrantes, en su mayoría con tendencia a la fibrosis intersticial, sin que se produzca, o bien lo haga mínimamente, desestructuración de la pared alveolar. Las causas más habituales se describen en el cuadro 3.

Fig. 7-11.—Linfangitis carcinomatosa pulmonar por carcinoma de estómago. La radiografía pa. muestra un patrón lineal difuso y extenso por ambos campos pulmonares, con líneas de Kerley A y B. Hay probables adenopatías en el hilio izquierdo (a).

La *asbestosis* es la enfermedad que ocurre por exposición al asbesto. Este material es un conglomerado de silicatos de magnesio y hierro, siendo necesario para que produzca asbestosis la inhalación de fibras de asbestos, de por lo menos 100 μ de largo. La exposición ocurre no solamente en la minería del asbesto y su posterior proceso, sino también en indus-

Cuadro 3

PEQUEÑAS DENSIDADES IRREGULARES (NO SEPTALES)

A) INFLAMATORIAS
1. Viral
2. Mycoplasma
3. Pneumocystis carinii

B) COLAGENOSIS O INMUNOLOGICAS O HIPERSENSIBILIDAD
1. LED
2. Dermatomiositis
3. Pulmón reumatoideo

C) NEUMOCONIOSIS

D) NEUMONIAS INTERSTICIALES CRONICAS

E) ENFERMEDAD VASCULAR PULMONAR

F) OTRAS
1. Sarcoidosis
2. Neurofibromatosis
3. Neumonitis post-radiación

Resumido de McLoud

trias de aislamiento, construcción de buques, textiles, así como en la manufacturación de recubrimientos de frenos, etc. La exposición también puede ocurrir en individuos que manejan la ropa de los trabajadores del asbesto e incluso en aquellos que viven cerca de una factoría o mina. Para que aparezcan lesiones pleurales, el tiempo de exposición no tiene por qué ser largo. No ocurre lo mismo con las lesiones pulmonares, que necesitan una exposición prolongada con una alta concentración de asbesto. En fases avanzadas puede verse un patrón en «panal de abeja».

Los hallazgos radiológicos son fundamentalmente de cuatro tipos:

1. *Formación de placas.*—Se identifican como áreas de engrosamiento pleural localizadas, que pueden ser de forma lisa o nodular. Generalmente se ven como una banda densa entre 1 y 10 mm de grosor paralelo al borde interno de la pared torácica. Son bilaterales y a menudo simétricas, más frecuentes en las zonas bajas del tórax.

2. *Engrosamiento pleural difuso.*—Es menos frecuente, pero se caracteriza por una densidad homogénea, con más extensión que las placas.

3. *Calcificación.*—No suele aparecer hasta los 20 años de exposición al asbesto. En un tercio de los casos que presentan placas calcificadas, existen lesiones pulmonares. Las calcificaciones se ven más frecuentemente en la pleura diafragmática, pero también en el resto de la pleura. (Fig. 7-12 A y B.)

A)

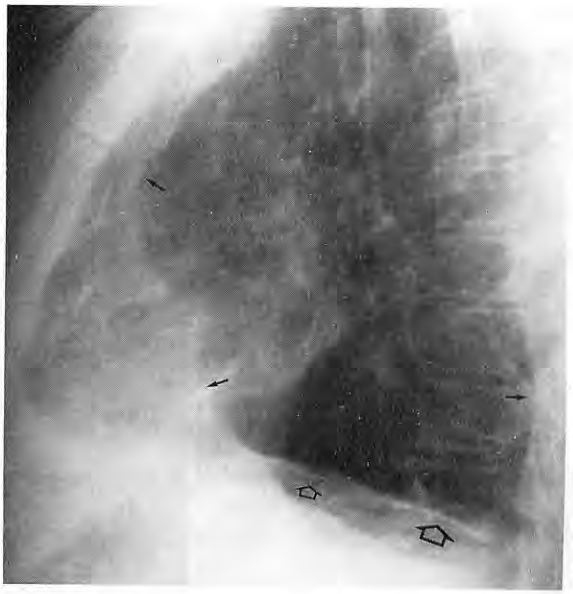

B)

Fig. 7-12 A y B.—Asbestosis. A) Proyección posteroanterior mostrando extensas placas pleurales en las zonas medias y basales de ambos pulmones (flechas). Puede verse engrosamiento pleural a lo largo de las parrillas costales. El borde de la silueta cardiaca es prácticamente irreconocible por las alteraciones pleurales acompañantes. B) Proyección lateral mostrando engrosamiento pleural rodeando completamente el pulmón (flechas sólidas). Pueden verse placas pleurales en la pleura diafragmática (flechas huecas).

4. *Derrame pleural.*—Es una manifestación más bien rara. Suele ser recurrente y habitualmente bilateral. La exposición al polvo de asbesto presenta una alta incidencia de asociación con *mesotelioma maligno pleural* y también con *carcinoma broncogénico.* La mayor parte de los mesoteliomas ocurren después de 20-30 años de exposición al asbesto. Radiográficamente se caracterizan por la presencia de masas pleurales acompañando a derrame pleural.

Las *neumonías intersticiales crónicas,* constituyen un grupo de enfermedades de etiología, algunas conocidas o desconocidas, que se caracterizan por la tendencia a desarrollar fibrosis. Este término incluye muchas de las denominadas antiguamente fibrosis intersticial e incluso síndrome de Hamman-Rich. Los nombres con los que hoy se reconocen son neumonía intersticial y también alveolitis fibrosante.

Los cambios radiológicos son los de una enfermedad crónica progresiva, por lo que el estudio de radiografías previas del paciente es muy importante. Es muy frecuente que el borde cardiaco sea borroso o irregular. En las fases terminales pueden verse espacios quísticos más o menos redondeados que indican distorsión de la estructura pulmonar. No es raro que en etapas finales estas neumonías se acompañen de hipertensión pulmonar y corpulmonale, por lo que las radiografías muestran crecimiento del ventrículo derecho, dilatación de las arterias pulmonares en la zona central, y escasos vasos en la periferia.

C) **Panal de miel («honey comb»)**

La presencia en el parénquima pulmonar de quistes de pequeño tamaño, hasta 1 cm de diámetro, más o menos uniformes, redondeados u ovales, se corresponde con el nombre de panalización o patrón de «panal de miel». (Fig. 7-13.) Para Felson la presencia de panalización es el único signo radiológico fiable de fibrosis intersticial. No obstante, puede existir fibrosis desde el punto de vista histológico, y no identificarse radiológicamente e incluso presentar radiografía normal. Para muchos autores, la presencia de panalización, significa lesión destructiva final con fibrosis y distorsión arquitectural severa del pulmón . Es lo que se denomina pulmón en «estadio final», y probablemente es la resultante final de una gran cantidad de lesiones infiltrativas cuando éstas no curan, en muchas de las cuales no es evidente la enfermedad original. Los hallazgos radiológicos de este pulmón terminal incluirán la pérdida de volumen con elevación diafragmática bilateral, la presencia de un patrón reticular extenso pulmonar, unas veces lineal otras veces reticulonodular, así como engrosamiento pleural, signos de cor pulmonale y panalización. (Fig. 7-14.) Una complicación de la fibrosis intersticial difusa es el neumotórax espontáneo.

Las causas fundamentales de panalización están reflejadas en el cuadro 4.

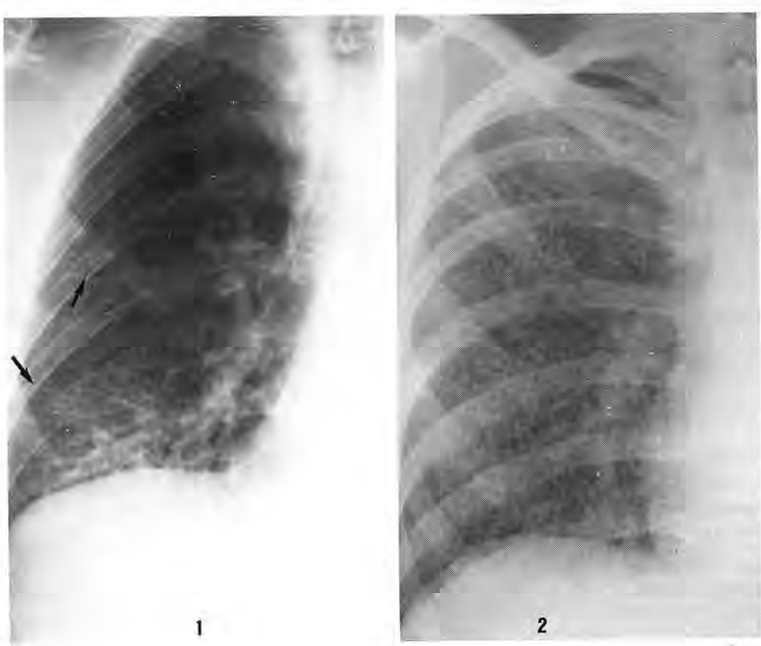

Fig. 7-13.—1: Lupus eritematoso diseminado. Hay densidades lineales, irregulares, no septales, fundamentalmente en las bases pulmonares y campos medios (flechas). 2: Histiocitosis X. Múltiples quistes de pequeño tamaño, distribuidos por los campos pulmonares, pero más extensamente por las zonas superiores producen una típica imagen de «panal de miel».

Fig. 7-14.—Pulmón de estadio terminal por fibrosis pulmonar. Existe elevación diafragmática bilateral con pérdida de volumen, densidades difusas lineales y nodulares, engrosamiento pleural, retracción hiliar hacia los ápices, así como traqueal y borramiento de la silueta cardiaca. Los estadios finales de fibrosis pulmonar son el resultado de múltiples enfermedades pulmonares.

Cuadro 4

PATRON DE «PANAL DE MIEL». CAUSAS

FRECUENTES

1. Fibrosis intersticial
2. Neumoconiosis
3. Histiocitosis X
4. Esclerodermia, periarteritis nodosa, lupus eritematoso diseminado, dermatomiositis
5. Neumonías intersticiales
6. Sarcoidosis
7. Pulmón reumatoide

MENOS FRECUENTES

1. Drogas
2. Neumonía lipoidea crónica
3. Esclerosis tuberosa
4. Enfermedad de Gaucher
5. Cirrosis muscular pulmonar
6. Neumonías por hipersensibilidad
7. Pulmón de oxígeno
8. Neurofibromatosis
9. Malformación adenomatoidea congénita
10. Displasia broncopulmonar
11. Espondilitis anquilopoyética

D) Patrón reticulonodular

En algunos pacientes existe claramente mezcla de nódulos y rayas o líneas que salen de los nódulos. Este patrón es más frecuentemente encontrado en sarcoidosis, alveolitis alérgica extrínseca, granuloma eosinófilo, así como neumoconiosis.

3. CONDUCTA ANTE UN PATRON INFILTRATIVO DIFUSO

La presencia de un patrón infiltrativo difuso obedece a tal número de causas que es difícil de precisar la etiología de las mismas exclusivamente por la radiología. Por ello, es importante que ante un patrón de este tipo se conteste a una serie de preguntas, que generalmente están en la historia clínica del paciente. (Cuadro 5.)

Cuadro 5

LESION INFILTRATIVA DIFUSA

TORAX (PA Y LAT)

1. Tumor conocido

Lesión crónica
Metástasis
Linfangitis carcinomatosa
Infección oportunística
Reacción a drogas

Lesión aguda
Edema pulmonar
Reacción a transfusión
Neumonía
TB miliar

2. Asociado a eosinofilia periferia (PIE)
Neumonía eosinofila crónica
Aspergilosis invasiva
Reacciones a drogas
Granulomatosis alérgica
Periarteritis nodosa
Sarcoidosis
Linfoma

3. Lesiones dérmicas
Tuberculosis
Sarcoidosis
Embolismo séptico
Esclerosis tuberosa
Micosis
Colagenosis

4. Lesiones óseas
Metástasis
Histiocitosis X
Gaucher
Esclerosis tuberosa
Neurofibromatosis

8

EL TORAX: LESIONES CAVITARIAS Y QUISTICAS. CALCIFICACIONES TORACICAS

DR. C. S. PEDROSA

http://booksmedicos.blogspot.com

LESIONES CAVITARIAS Y QUISTICAS

1. DEFINICION
2. SEMIOLOGIA GENERAL
3. LESIONES CAVITARIAS MAS FRECUENTES

1. DEFINICION

Se conoce con el nombre de cavidad pulmonar una zona definida de pérdida del parénquima, limitada por una pared y rellena de líquido o aire. Los quistes, por otra parte, son lesiones de paredes finas, habitualmente no inflamatorias, que pueden presentar cavitación en su interior.

Las causas más frecuentes de lesiones cavitarias y quísticas están reflejadas en el cuadro siguiente:

Cuadro 1

— Tuberculosis
— Carcinoma broncogénico
— Metástasis
— Linfomas
— Abscesos
— Bullas
— Infartos
— Quistes intrapulmonares (hidatídico)
— Bronquiectasias
— Neumonías necrotizantes

Lillington y Jamplis

2. SEMIOLOGIA GENERAL

La mayor parte de las lesiones cavitarias son secundarias a la presencia de necrosis y a la expulsión del material necrótico por los bronquios.

Las cavidades pueden presentarse rellenas completamente de líquido, en cuyo caso se identifican como una masa sólida y por otra parte pueden vaciar su contenido y presentar niveles hidroaéreos. La *demostración de un nivel hidroaéreo,* es el signo más firme de la existencia de una lesión cavitaria intrapulmonar. Ocasionalmente pueden estar completamente vacías de líquido y ser sólo visibles por la detección de la pared. (Fig. 8-1.)

A) **Cavidades pulmonares**

a) La *historia clínica* es importante en el análisis de las lesiones cavitarias pulmonares. Así la presencia de cirugía previa, por tumor maligno, debe sugerir la posibilidad de metástasis cavitarias. Si la cirugía ha sido realizada en el período inmediato a la aparición de las lesiones cavitarias, la posibilidad de infartos pulmonares múltiples y abscesos pulmonares por aspiración o de tipo hematógeno debe ser considerada. El traumatismo previo con laceración pulmonar y hematoma secundario también se puede obtener por la historia clínica. (Fig. 8-2.) La presencia de enfermedades debilitantes, alcoholismo y alteraciones de la inmunidad, sugieren la presencia de abscesos múltiples. El antecedente del uso de drogas por vía endovenosa debe ser considerado como dato importantísimo en la posible presencia de infartos sépticos múltiples.

b) *Tamaño.*—Las cavidades pulmonares de tamaño pequeño son habitualmente bronquiectasias, aunque también pueden ser abscesos hematógenos. Por el contrario, las cavidades de gran tamaño ocurren en el carcinoma, los quistes, las bullas, los abscesos, la tuberculosis y las seudocavidades por empiema pleural.

c) *Forma.*—La mayor parte de las lesiones cavitarias son más o menos redondeadas. Sin embargo, conviene recordar que la tuberculosis adopta con frecuencia formas no completamente redondeadas, pudiendo

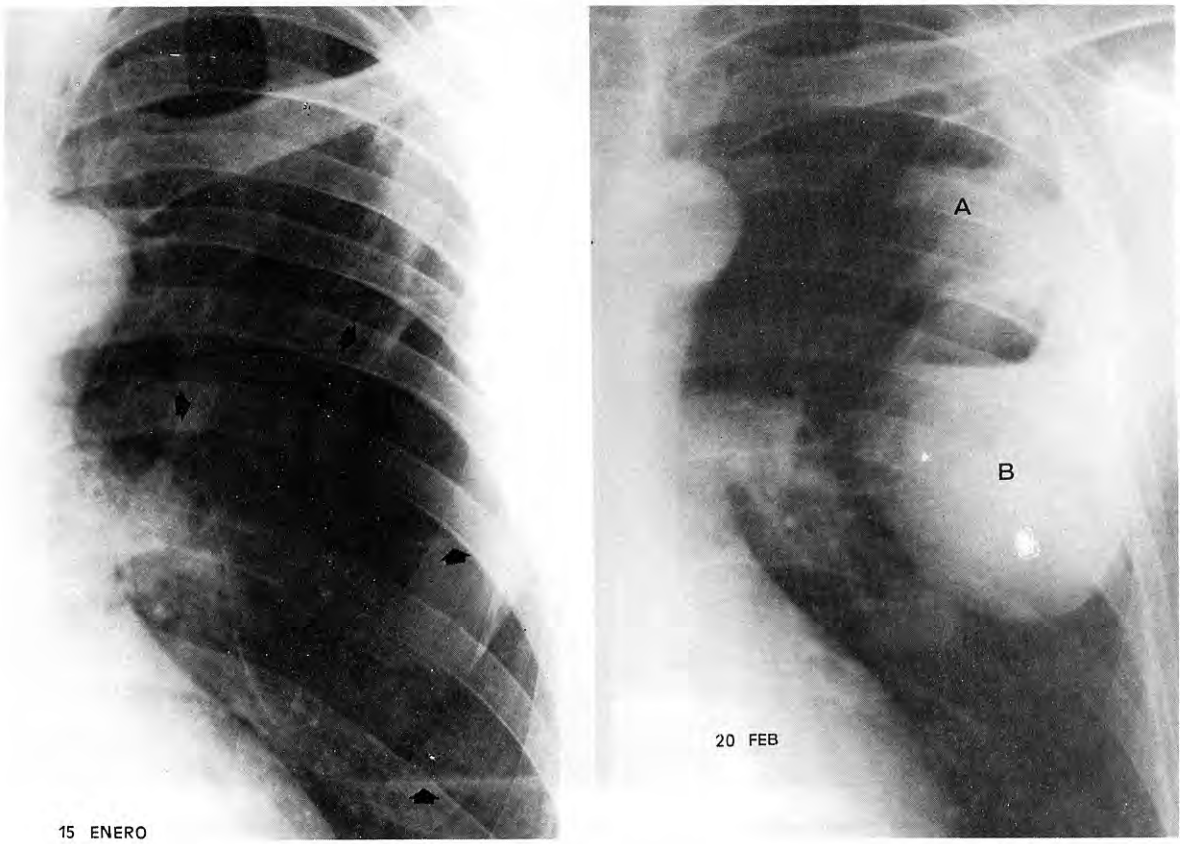

Fig. 8-1.—Bullas pulmonares infectadas. A: Proyección pa. mostrando múltiples cavidades de pared fina en el pulmón izquierdo con pequeños niveles en su parte inferior (flechas). B: 35 días más tarde, las bullas están prácticamente rellenas de líquido mostrando un borde bien definido y niveles hidroaéreos (A-B).

encontrarse cavidades altamente irregulares, triangulares, etc.

d) *Pared.*—La pared de las cavidades puede ser muy fina como ocurre en las bullas y en los quistes o francamente gruesa, como ocurre en los carcinomas primarios y metástasicos, así como en la enfermedad de Wegener. (Fig. 8-3.)

Las lesiones que tienen habitualmente pared gruesa están expresadas en el cuadro 2. Las de pared fina en el cuadro 3.

Cuadro 2

LESIONES CAVITARIAS DE PARED GRUESA
— Carcinoma primario de pulmón
— Granuloma tuberculoso
— Metástasis
— Abscesos
— Hematoma
— Infarto
— Linfoma
— Conglomerado silicótico
— Nódulo reumatoideo
— Sarcoma
— Granuloma de Wegener

Las características del interior de la lesión también son importantes. Un borde interno irregular en una cavidad sugiere la presencia de lesión tumoral, ya sea carcinoma o incluso metástasis. Por el contrario, un borde interno mal definido, pero sin nódulos visibles, es frecuente en el absceso de pulmón. La mayor parte de los quistes tienen borde interior liso. (Fig. 8-4.)

e) *Número.*—Las lesiones solitarias obedecen habitualmente a la presencia de un carcinoma de pulmón, absceso pulmonar, hematoma, silicoma, quiste broncogénico. Por el contrario, las lesiones múltiples incluyen metástasis, bullas, bronquiectasias e incluso tuberculosis.

La etiología de las lesiones múltiples quísticas de pared fina está reflejada en el cuadro siguiente:

f) *Contenido.*—El contenido de una lesión cavitaria es altamente importante en el diagnóstico diferencial de la misma. La presencia de líquido en el interior hace que pueda verse completamente rellena o con un nivel hidroaéreo. Es muy importante la presencia de una masa en el interior de una cavidad, el llamado por Felson «signo del menisco». Las causas más frecuentes están reflejadas en el cuadro 4.

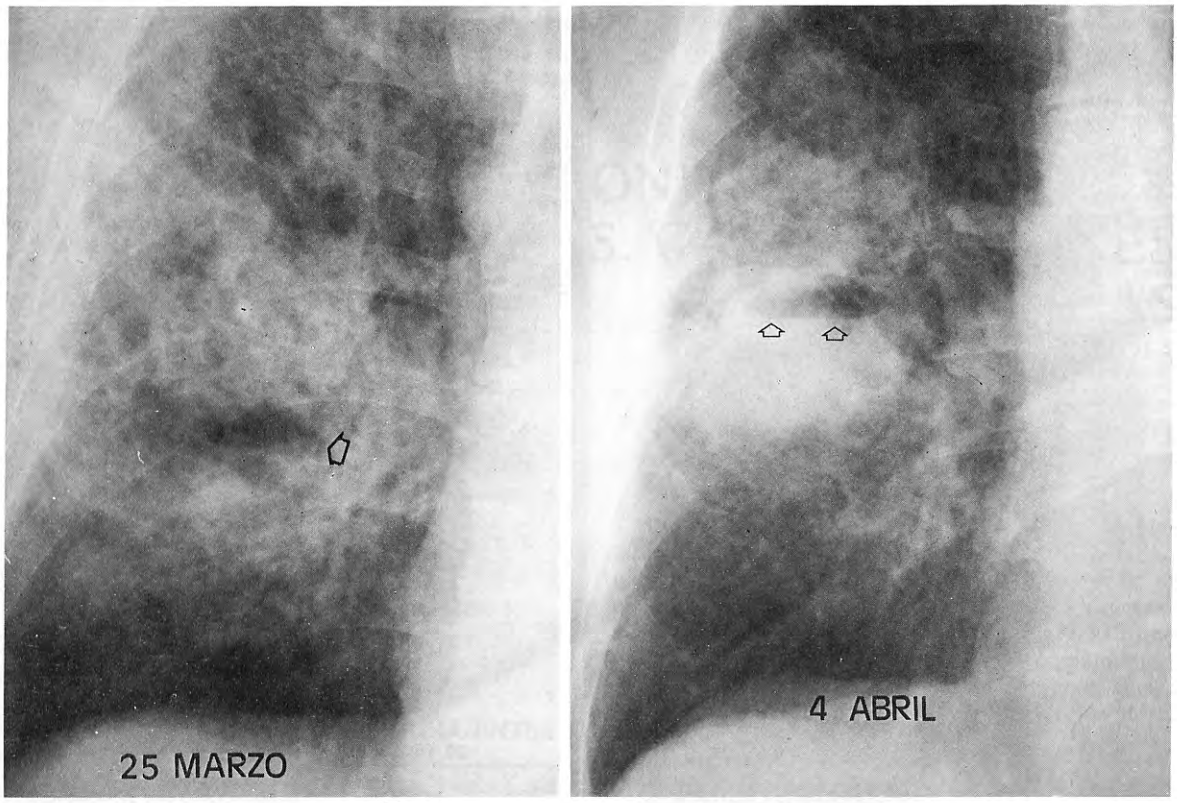

Fig. 8-2.—Hematoma pulmonar traumático cavitado. A: Radiografía obtenida al ingreso del paciente, mostrando una lesión alveolar extensa del pulmón derecho por hemorragia pulmonar masiva. En la zona central (flecha hueca) hay una pequeña zona menos densa. B: 10 días más tarde, con la regresión de la hemorragia se aprecia el hematoma pulmonar residual con un nivel hidroaéreo (flechas huecas).

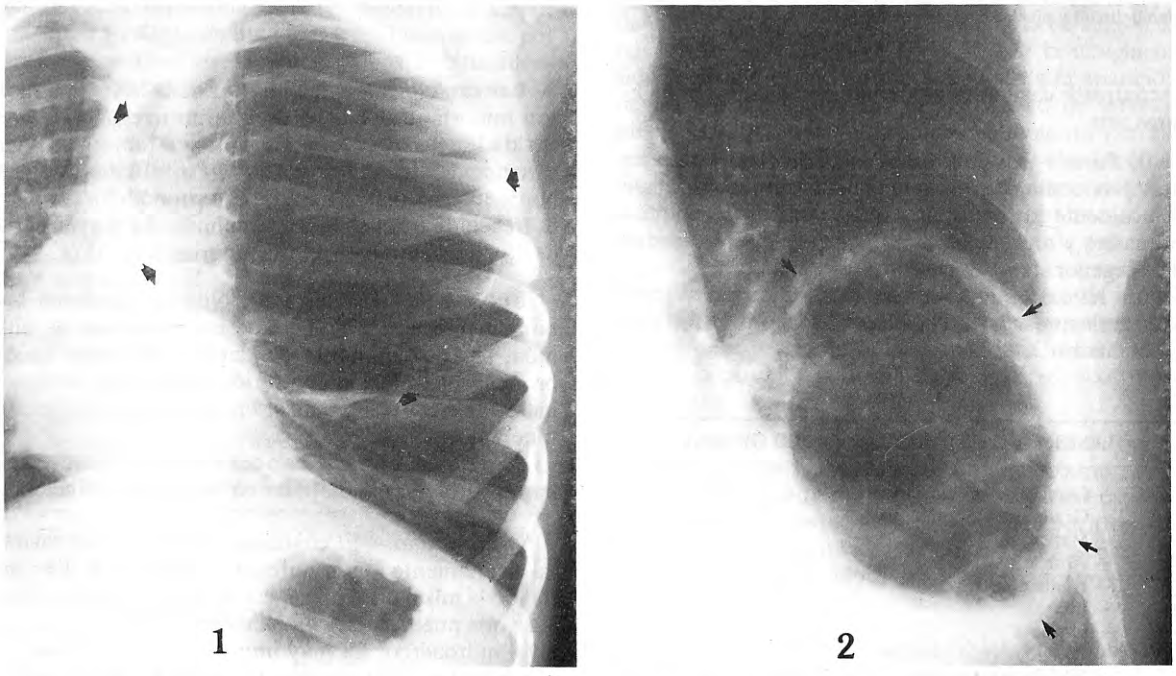

Fig. 8-3.—Grosor de la pared de las cavidades. La fig. 1 muestra una pared finísima, como trazada a lápiz, en un gran quiste broncogénico intrapulmonar izquierdo (flechas). La fig. 2 muestra una pared gruesa en un gran carcinoma cavitado del lóbulo inferior izquierdo (flechas).

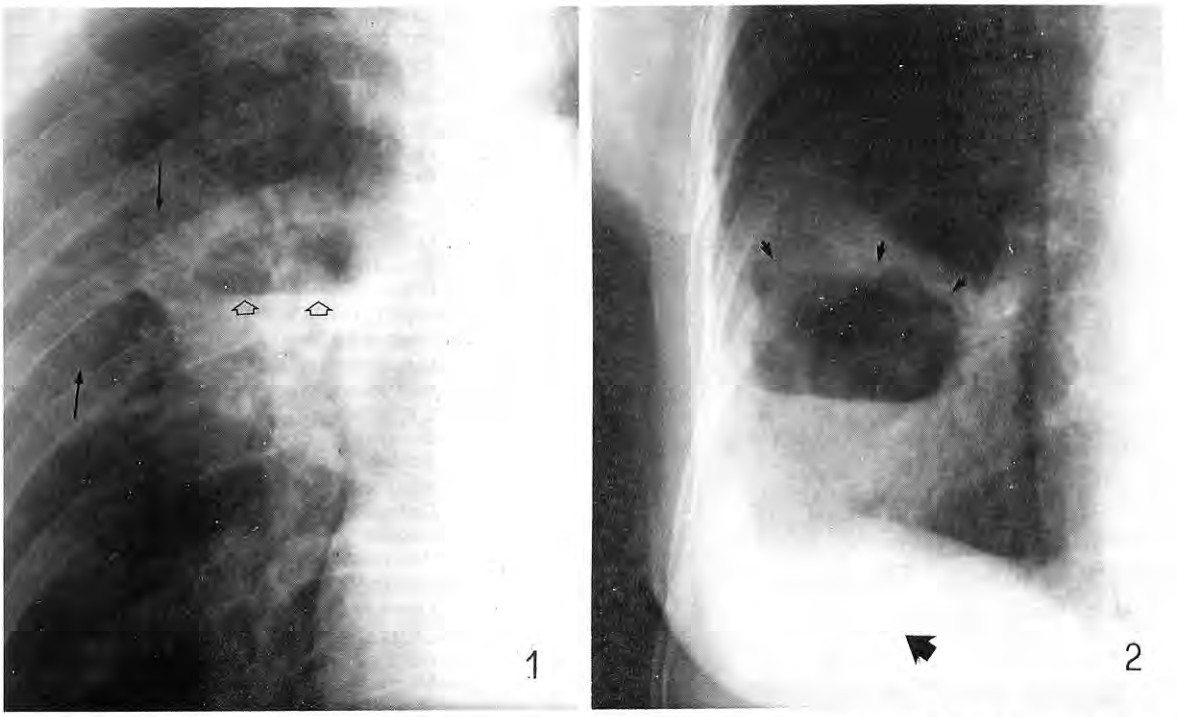

Fig. 8-4.—En la fig. 1 puede verse un absceso pulmonar con nivel hidroaéreo (flechas huecas), extensión a los tejidos vecinos (flechas largas) y un contorno interior bastante bien definido. En la fig. 2 puede verse un borde altamente irregular (flechas) en un carcinoma de pulmón acompañado de una reacción pleural importante (flecha grande).

g) *Situación.*—Si bien la mayor parte de las lesiones cavitarias pueden ocurrir en cualquier parte del pulmón, no hay duda de que algunas tienen preferencia por ciertas zonas. Las lesiones tuberculosas cavitarias ocurren más frecuentemente en los ápices, así como en el segmento apical superior o segmento 6 del lóbulo inferior. Por otra parte, las bullas postcicatriciales también ocurren en los ápices pulmonares. Por el contrario, son frecuentes las lesiones basales en bronquiectasias e infartos.

El secuestro pulmonar tiene una predilección por el segmento posterobasal de ambos lóbulos inferiores.

h) *Alteración pericavitarias.*—La mayor parte de las lesiones cavitarias no presentan alteraciones del parénquima circundante. Ello ocurre en los quistes, en las bullas, en las metástasis e incluso en el carcinoma primario de pulmón. Por el contrario, es frecuente cierto grado de condensación alrededor de la cavitación en la tuberculosis, abscesos, neumoconiosis e incluso carcinoma.

3. LESIONES CAVITARIAS MAS FRECUENTES

La *tuberculosis pulmonar* es probablemente la causa más habitual de lesiones cavitarias de pulmón. Ello se produce por la evacuación de material necrótico al interior del bronquio. Las cavidades pueden ser múltiples, de pequeño o gran tamaño. La localización más habitual es los segmentos apicales de los lóbulos superiores y el apical superior de los lóbulos inferiores. No infrecuentemente la cavidad presenta un borde irregular con el grosor de 2 a 5 mm y es frecuente la presencia de lesiones de consolidación a su alrededor, etc. Es importante el hecho que, no inhabitualmente, en el campo pulmonar contrario, en la zona media, pueden observarse también pequeñas lesiones, producto de la diseminación broncógena, por aspiración de los contenidos de la cavidad. También es importante observar la presencia, en los cortes tomográficos, de un «bronquio de drenaje» de la cavidad. (Fig. 8-5.)

Las *bronquiectasias quísticas* pueden afectar a uno o a más lóbulos o segmentos pulmonares. Generalmente, la radiografía muestra, lesiones quísticas entre 1 y 2 cm de diámetro, de pared fina, más frecuentemente en los lóbulos inferiores. Pueden infectarse secundariamente, existiendo consolidación a su alrededor. No es raro que la radiografía posteroanterior, al ser efectuada en bipedestación, muestre pequeñas cantidades de líquido, en la parte inferior de las cavidades («nidos de paloma»). La broncografía es diagnóstica, demostrando el relleno de las mismas.

El *carcinoma pulmonar periférico* puede presentarse con necrosis y por tanto como lesión cavitaria. La pared suele ser muy irregular y gruesa, viéndose incluso nódulos en la misma, hallazgo importante, en el diagnóstico de enfermedad maligna.

Cuadro 3

MULTIPLES LESIONES CAVITARIAS DE PARED FINA

1. ENFERMEDADES CONGENITAS
   - — Displasia broncopulmonar
   - — Síndrome de Wilson-Mikity
   - — Malformación adenomatoidea quística
2. ENFERMEDADES DE LAS VIAS AEREAS
   - — Enfisema bulloso
   - — Bronquiectasias quísticas
3. LESIONES INFECCIOSAS
   - — Tuberculosis
   - — Micosis
   - — Neumatoceles postneumonía
4. ENFERMEDADES PARASITARIAS
   - — Equinococosis
5. ENFERMEDADES EMBOLIGENAS
   - — Tromboembolismo pulmonar
   - — Embolismo séptico
6. ENFERMEDADES NEOPLASICAS
   - — Metástasis hematógenas
   - — Papilomatosis laríngea
   - — Linfoma
7. ENFERMEDADES AUTOINMUNES
   - — Nódulos reumatoideos
   - — Granulomatosis de Wegener
   - — Periartritis nodosa
8. TRAUMA
   - — Ingestión de hidrocarburos
   - — Laceración pulmonar traumática
9. ENFERMEDADES DE ORIGEN DESCONOCIDO
   - — Sarcoidosis
   - — Histiocitosis X

Godwin

Fig. 8-5.—Lesión tuberculosa del vértice derecho con «bronquio de drenaje». La condensación del lóbulo superior derecho presenta una cavidad en su interior (C) que drena a través de un bronquio claramente visible (punta de flecha).

Cuadro 4

CAVIDAD CON MASA DENTRO. CAUSAS

1. MICETOMA
   - — Cavidades TB
   - — Bronquiectasias
   - — Abscesos
   - — Carcinoma
   - — Metástasis
   - — Secuestro,
   - — Otros.
2. COAGULO
   - — Cavidad TB
   - — Laceración
   - — Infarto
3. PUS ESPESO
   - — Bronquiectasias
   - — Abscesos
4. TEJIDO NECROSADO
   - — Gangrena pulmonar
   - — Silicoma
   - — Aspergilosis invasiva
5. MEMBRANAS RETENIDAS.
   - — Quiste hidatídico
6. NODULO MURAL
   - — Carcinoma
   - — Micetoma
   - — Quiste hidatídico
7. OTROS
   - — Cavernolito
   - — Aneurisma de Rasmussen

Modificado de Watanabe

La más frecuente de estas lesiones es el micetoma. Este está compuesto de masas, más o menos redondeadas, de *aspergillus fumigatus,* que se desarrollan en una cavidad previamente existente. Habitualmente la cavidad tiene paredes finas y en su interior puede verse el micetoma. La realización de radiografías en decúbitos laterales muestra la movilidad de la masa en el interior de la cavidad.

Los *infartos pulmonares* cavitan con cierta frecuencia. Si bien el infarto del tromboembolismo habitual puede cavitar, es mucho más frecuente en el infarto séptico. La mayor parte de los enfermos que presentan hoy infartos sépticos múltiples cavitados son drogadictos. La situación periférica, su cavitación y multiplicidad deben hacer sospechar esta entidad si bien las endocarditis, las tromboflebitis sépticas pélvicas o incluso de la yugular interna, secundaria a un absceso periamigdalar, pueden producir los mismos hallazgos.

La *aspergilosis* es la lesión pulmonar secundaria al aspergiloma, habitualmente un organismo inocuo, pero que puede causar enfermedad pulmonar importante. En el momento actual se reconocen cuatro tipos fundamentales de aspergilosis: la *aspergilosis alérgica* que ocurre en enfermos con hipersensibilidad, en pulmones normales o en enfermos con asma, y que radiográficamente tiene impactos mucosos con infiltrados recurrentes que se pueden cavitar y también presentar micetoma en su interior. La *aspergilosis semiinvasiva,* que suele presentarse en individuos con es-

tado inmunológico normal o con mínima inmunosupresión, como puede ocurrir en alcoholismo, debilitación por enfermedades como la sarcoidosis y que presenta infiltrados crónicos en los cuales también puede presentarse cavitación con micetoma acompañante. La llamada *aspergilosis no invasiva,* que ocurre en sujetos de inmunidad normal, sobre pulmón alterado con una cavidad preexistente. Es el caso típico del micetoma movible en el interior de una cavidad pulmonar. (Fig. 8-6.) Por último, la *aspergilosis invasiva,* que puede dividirse en la forma primaria y la forma secundaria. La forma primaria ocurre sobre pulmón normal en individuos con estado inmunológico normal y radiográficamente es una neumonía que progresa rápidamente y que puede formar una masa intracavitaria de pulmón necrotizado. Los hallazgos están sumarizados en el cuadro 5.

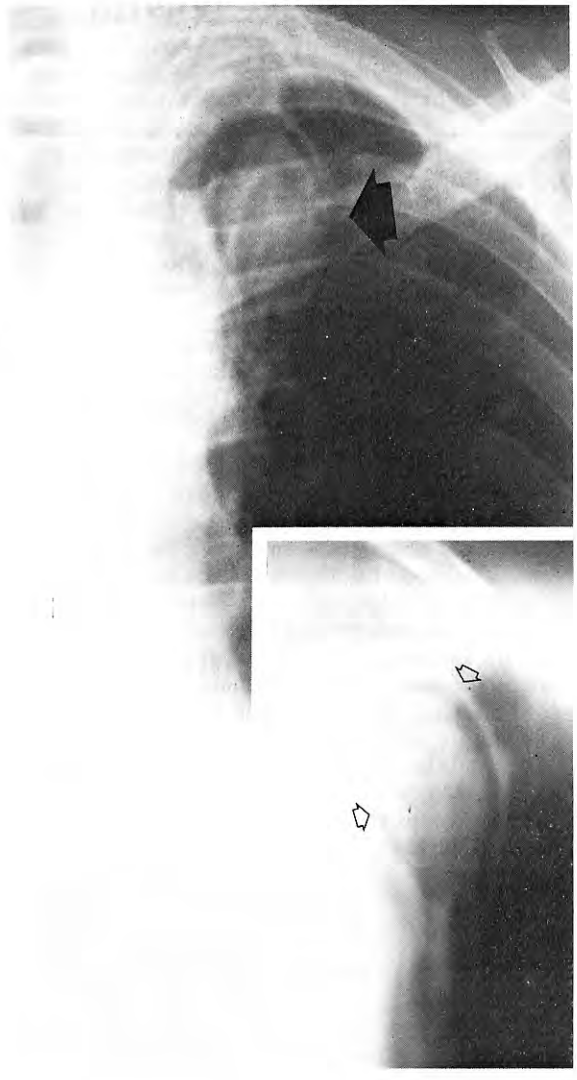

Fig. 8-6.—Aspergilosis no invasiva del lóbulo superior izquierdo. La proyección pa. muestra una cavidad del lóbulo superior izquierdo conteniendo una masa ovalada (flecha). La tomografía anteroposterior confirma la «bola micótica» en el interior de la cavidad (flechas huecas).

Cuadro 5

TIPOS DE ASPERGILOSIS. ESTADO INMUNOLOGICO

Hipersensitividad	Normal	Inmunosupresión leve	Inmunosupresión severa
↓	↓	↓	↓
Forma alérgica	Forma no invasiva	Forma semiinvasiva	Forma invasiva
↓	↓	↓	↓
Impacto mucoso intermitente Neumonía alérgica	Micetoma intracavitario	Inflamación local con formación de cavidad	Invasión de vasos pulmonares (necrosis)

Gefter, 1981

CALCIFICACIONES TORACICAS

DR. C. S. PEDROSA

1. FISIOLOGICAS
2. INTRAPULMONARES
3. PLEURALES
4. MEDIASTINICAS
5. DE LA PARED TORACICA

1. CALCIFICACIONES FISIOLOGICAS

La calcificación fisiológica en los anillos cartilaginosos de la tráquea y de los bronquios principales es una variante anatómica, ya que suele aparecer con la edad, siendo abundantes en los viejos. (Fig. 8-7.) También de modo fisiológico aparece calcificación de los cartílagos costales, sobre todo de los inferiores. En las mujeres es más frecuente la calcificación costal «central», en forma de pico, mientras que en los varones es frecuentemente «marginal», en forma de dos picos calcificados que sobresalen de los bordes superior e inferior de las costillas.

Dentro de las llamadas fisiológicas, hay que incluir la calcificación del *arco aórtico* como demostración de la arteriosclerosis y que prácticamente no aparece en individuos jóvenes, siendo frecuente a medida que avanza la edad.

2. CALCIFICACIONES INTRAPULMONARES

Las causas más frecuentes de calcificaciones intrapulmonares están reflejadas en el cuadro 1.

Cuadro 1

CALCIFICACIONES INTRAPULMONARES

A) INFECCIONES
1. Tuberculosis
2. Micosis
3. Postvaricela
4. Actinomicosis (raras)
5. Absceso (raras)
6. Infarto antiguo (raras)
7. Cuerpo extraño (raras)
8. Micetoma (raras)

B) TUMORES
1. Benignos
   - Hamartoma
   - Carcinoide
   - Fístula A-V
   - Hemangioma (raras)
   - Hematoma
2. Malignos
   - Metástasis osteosarcoma
   - Condrosarcoma
   - Carcinoma coloide
   - Carcinoma psamomatoso
   - Ca. pulmón (atrapamiento de calcificación previa)

C) ORIGEN DESCONOCIDO
1. Broncolitos
2. Cavernolitos
3. Nódulos en estenosis mitral
4. Microlitiasis alveolar (rara)
5. Amiloidosis (rara)

D) OCUPACIONALES
1. Silicosis
2. Neumoconiosis

E) METABOLICAS
1. Hiperparatiroidismo
2. Fallo renal
3. Hipervitaminosis D
4. Administración I.V. de calcio
5. Osteopatía pulmonar

F) PARASITARIAS
1. Paragonomiasis
2. Armillifer

Modificado de Grainger y Pierce

1

2

Fig. 8-7.—Calcificaciones fisiológicas. 1: Proyección pa. en paciente de 80 años, mostrando calcificaciones de los cartílagos de la tráquea y bronquios principales (flechas abiertas). La calcificación del ateroma aórtico es visible a nivel del arco (flecha curva). Existe además una calcificación densa en un nódulo tiroideo (T). 2: La proyección lateral de un varón con ateroesclerosis generalizada muestra marcada calcificación de la aorta torácica, desde su raíz hasta la entrada en el abdomen (flechas).

Las lesiones calcificadas difusas ocurren frecuentemente en *histoplasmosis,* siendo aparentemente muy raras en tuberculosis miliar. Sin embargo, hay calcificaciones diseminadas no miliares de pequeño tamaño que ocurren frecuentemente en *tuberculosis.* Son frecuentes las calcificaciones de pequeño tamaño diseminadas por ambos campos pulmonares, después de la *neumonía por varicela.*

Los *granulomas pulmonares* calcifican con frecuencia. El más frecuente es el *complejo tuberculoso primario de Ghon,* que deja habitualmente una pequeña sombra, densa, calcificada, en el parénquima pulmonar y un foco hiliar de calcificación residual del componente adenopático del complejo. (Fig. 8-8.)

Los *granulomas tuberculosos* presentan frecuentemente calcificaciones, que son unas veces visibles en la radiografía simple, pero otras, es necesario el uso de tomografías para su demostración.

De los tumores malignos, las metástasis del *osteosarcoma* y del *condrosarcoma,* pueden presentar calcificaciones con cierta frecuencia. Pero pueden verse en metástasis de carcinoma coloide y psamomatoso. Los más frecuentes son los adenocarcinomas mucinosos y papilares de tiroides, ovario y tracto gastrointestinal. Por otra parte se pueden producir calcificaciones distróficas en metástasis necróticas, sobre todo después del tratamiento.

La *osificación pulmonar* ocurre en la llamada *osteopatía pulmonar,* que se asocia generalmente a lesiones lineales, que afectan a un área concreta del pulmón y que tienen forma reticular. Suele darse en viejos. Hay nódulos pulmonares osificados en *estenosis mitral* reumática, sobre todo en las bases pulmonares.

La presencia de calcificación múltiple parenquimatosa es típica de la llamada *microlitiasis alveolar,* que es una enfermedad frecuentemente familiar y que produce lesiones extensas pulmonares con poca repercusión clínica. En general, las lesiones no llegan hasta la periferia, por lo que la pleura aparece como una sombra negativa, con una línea negra alrededor de la gran densidad que tienen los parénquimas pulmonares. (Fig. 8-9.)

3. CALCIFICACIONES PLEURALES

Son casi siempre secundarias a lesiones pleurales previas, como puede verse en el cuadro 2.

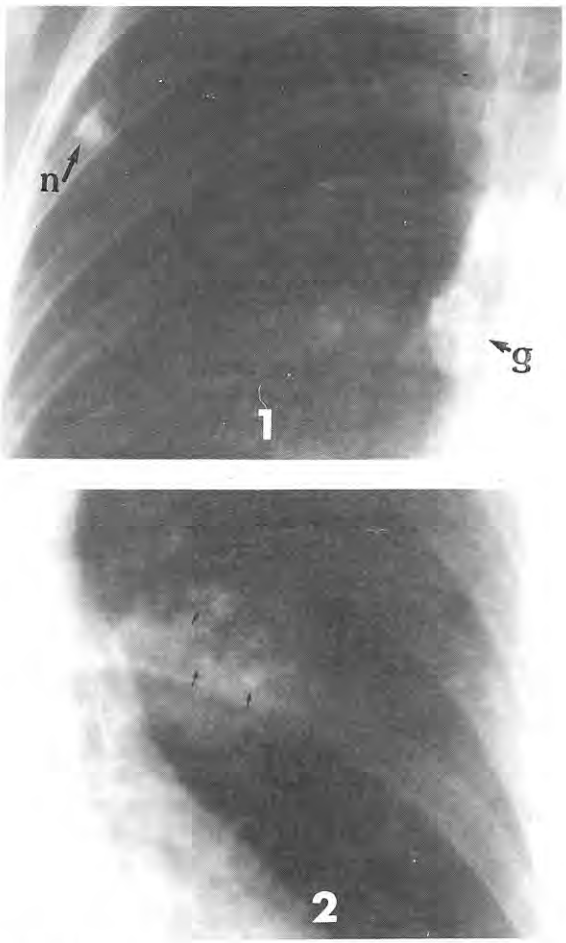

Fig. 8-8.—1: Complejo de Ghon calcificado. En la imagen puede apreciarse el componente parenquimatoso calcificado (n) así como el ganglio de drenaje en la región parahiliar derecha (g). 2: Hamartoma pulmonar. El nódulo, de paredes bien definidas, presenta múltiples calcificaciones en «palomitas de maíz» en su interior (flechas).

Fig. 8-9.—Microlitiasis alveolar. Proyección pa. de tórax mostrando la típica imagen de la enfermedad con miríadas de pequeñas calcificaciones produciendo un aumento de densidad notable de todo el parénquima pulmonar. En los ángulos cardiofrénicos se insinúan líneas de Kerley.

Cuadro 2

CALCIFICACIONES PLEURALES

1. Postneumotórax y hemotórax
2. Postempiema
3. Post-TB pleural
4. Asbesto
5. Talco
6. Mica
7. Espontánea ?

En general, la calcificación ocurre en la zona de la pleura visceral, por lo que se visualiza separada de la pared torácica. (Fig. 8-10.) Las radiografías pueden mostrar la presencia de densidades irregulares en forma geográfica, distribuidas por ambos hemitórax. Cuando son visibles en perfil, aparecen densidades marcadas a nivel de la pleura torácica o pleura diafragmática.

Las calcificaciones en ambos diafragmas han sido descritas fundamentalmente en las neumoconiosis debidas a asbestos, talco, mica y baquelita. Son bilaterales, y cuando se ven en la pleura diafragmática tienen una forma curvilínea que las distingue fácilmente.

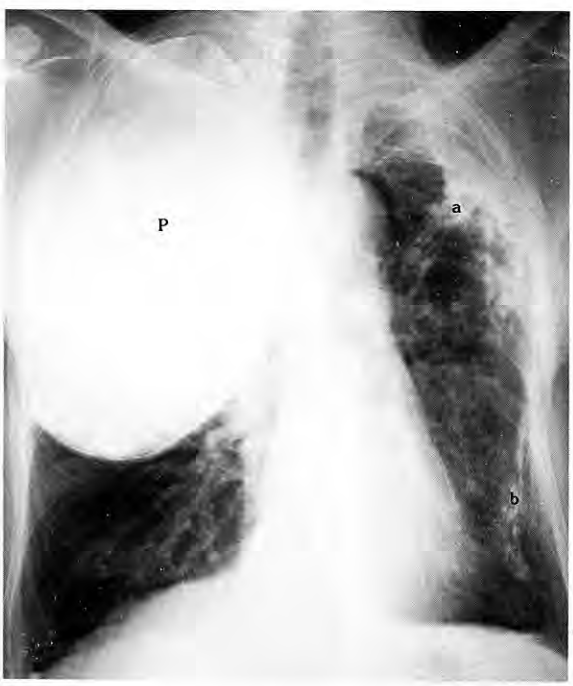

Fig. 8-10.—Calcificaciones pleurales y extrapleurales. Enfermo con tuberculosis antigua tratado con plombaje oleoso derecho 20 años antes. El plombaje (P) se ha calcificado en su periferia. Hay calcificaciones parenquimatosas en una lesión retráctil del lóbulo superior izquierdo (A). También existen calcificaciones pleurales en forma de placa en la base izquierda (B).

4. CALCIFICACIONES MEDIASTINICAS

Las calcificaciones mediastínicas, tanto cardiovasculares como del propio mediastino, serán estudiadas en sus respectivos capítulos. A modo de resumen, se presenta el cuadro siguiente con las causas más frecuentes de calcificaciones mediastínicas.

Cuadro 3

CALCIFICACIONES MEDIASTINICAS

A) GANGLIOS NO TUMORALES
1. TB.
2. Sarcoidosis
3. *Pneumoconiosis*

B) TUMORES
1. *Adenoma tiroideo*
2. Teratomas
3. Timoma
4. Ganglioneuromas
5. *Linfoma (post-tratamiento)*
6. Hemangioma

C) CARDIACAS
1. Aneurisma y aortitis sifilítica
2. *Arco aórtico* (con la edad)
3. *Pericardio*
4. Válvula mitral
5. Válvula aórtica
6. *Anillo mitral*
7. Trombo auricular
8. Pared atrial
9. Miocardio (post infarto)
10. Arterias coronarias
11. Aneurisma ventricular
12. Ductus persistente

D) TRAQUEALES
1. Tracheopatía osteoplástica

Grainger, Salzman

5. CALCIFICACIONES DE LA PARED TORACICA

Aparte de las calcificaciones ya descritas en los cartílagos costales, pueden verse frecuentemente calcificaciones en la pared. Un resumen de las causas fundamentales de las mismas está en el cuadro siguiente:

Cuadro 4

CALCIFICACIONES DE LA PARED TORACICA

1. Callos de fractura costal
2. Ganglios tuberculosos (axilares y del cuello)
3. Osteomas y osteocondromas de costillas, escápula, etc.
4. Miositis osificante
5. Cisticercosis
6. Calcinosis universal
7. Calcificaciones mamarias (adenoma)

9

EL TORAX: HIPERCLARIDAD PULMONAR. LESION HILIAR

DR. C. S. PEDROSA

http://booksmedicos.blogspot.com

HIPERCLARIDAD PULMONAR

1. HIPERCLARIDAD UNILATERAL
2. HIPERCLARIDAD BILATERAL

La disminución de la densidad normal de los pulmones se conoce con el nombre de hiperclaridad o hipertransparencia pulmonar, pudiendo ser uni o bilateral. Como la densidad que produce la imagen radiológica pulmonar es debida a los vasos pulmonares, la mayor parte de las lesiones que vamos a estudiar está producida por la reducción en el calibre del árbol pulmonar arterial, ayudado por la existencia de hiperinsuflación o destrucción pulmonar.

1. HIPERCLARIDAD UNILATERAL

Estas lesiones pueden dividirse, de acuerdo con Fraser, en tres grupos:

a) Aquellos casos con vasos periféricos pequeños, sin insuflación y con un hilio normal, que casi siempre corresponden a alteraciones vasculares.

b) El grupo con vasos periféricos pequeños, sin insuflación y con arterias pulmonares aumentadas, casi siempre secundario a la presencia de tromboembolismo pulmonar, y

c) El grupo con hipersinsuflación, vasos periféricos pequeños y un hilio pulmonar normal, que son los casos de enfisema destructivo.

En cualquier caso, la hiperclaridad unilateral puede dividirse de acuerdo con la etiología en los siguientes grupos:

Cuadro 1

HIPERCLARIDAD PULMONAR UNILATERAL. CAUSAS

1. ESPUREAS
   - A) Mastectomía
   - B) Atrofia unilateral de pectoral
   - C) Escoliosis
   - D) Rotación de la radiografía
   - E) Pulmón denso contralateral
2. CONGENITAS
   - A) Síndrome venolobar
   - B) Atresia bronquial congénita
   - C) Agenesia o hipoplasia de la arteria pulmonar
   - D) Nacimiento de la arteria pulmonar izquierda de la derecha
   - E) Enfisema lobar congénito
   - F) Ductus arteriosus persistente (izquierdo)
3. ENFISEMA COMPENSADOR A OBSTRUCCION BRONQUIAL CONTRALATERAL
   - A) Atelectasia obstructiva
   - B) Pulmón destruens
   - C) Resección pulmonar
   - D) Agenesia o hipoplasia pulmonar
4. ENFISEMA OBSTRUCTIVO LOCALIZADO
   - A) Cuerpo extraño
   - B) Tumores
   - C) Coágulos sanguíneos
   - D) Moco impactado
   - E) Compresión extrínseca (ganglios)
   - F) Enfermedad obstructiva crónica con predominio unilateral
5. ALTERACION VASCULAR
   - A) Tromboembolismo sin infarto
6. ALTERACION PARENQUIMATOSA
   - A) Síndrome de Swyer-James-MacLeod
   - B) Bullas
   - C) Neumatocele
7. CAUSA PLEURAL
   - A) Neumotórax

Extractado de Fraser

A) **Lesiones espúreas**

Las lesiones espúreas, que producen hiperclaridad pulmonar unilateral, pueden ser debidas a la pérdida de los tejidos blandos de la pared del tórax, cuya causa más frecuente es la mastectomía radical con resección del músculo pectoral. También puede verse en la ausencia congénita o atrofia del músculo pectoral. Las atrofias pueden ocurrir en enfermos con poliomielitis.

La presencia de *escoliosis* torácica importante hace que el pulmón, en el lado convexo de la escoliosis, aparezca muy transparente en comparación con el contralateral. Asimismo la realización de una radiografía en la que existe un componente de rotación importante puede hacer que exista diferencia en la claridad de ambos pulmones.

B) **Enfisema compensador a obstrucción bronquial contralateral**

La insuflación de un pulmón ocurre cuando éste tiene que ocupar un espacio mayor de lo habitual. Por tanto, puede ocurrir en el caso que exista una pérdida importante del volumen parcial o total del pulmón contralateral, como en resecciones pulmonares, en pulmón destruens, en atelectasias obstructivas completas con fibrosis crónica pulmonar, etc.

Las radiografías en estos casos muestran la existencia de un pulmón aumentado de tamaño, hipertransparente, con una sombra hiliar y distribución vascular normales. El mediastino puede estar desplazado hacia el lado contralateral y suele haber herniación del pulmón hiperexpandido hacia el pulmón contralateral, habitualmente a través del espacio retroesternal, aunque también puede ocurrir por detrás del corazón y por debajo del arco de la aorta. (Fig. 9-1.)

C) **Alteraciones congénitas**

El llamado *síndrome venolobar,* también síndrome de la cimitarra o del pulmón hipogenético, consiste en la hipoplasia parcial del pulmón derecho y de la actividad pulmonar derecha, con dextrocardia y alteraciones del árbol bronquial, muy a menudo con una imagen en espejo. Es frecuente la presencia de retorno venoso anómalo del pulmón derecho a la vena cava inferior. Desde el punto de vista radiográfico, muchas veces, la vena anómala puede verse como una sombra alargada, densa, curva, que desciende hacia el diafragma, a la derecha del borde cardiaco («signo de la cimitarra»). El pulmón puede presentar hipertransparencia debido a la oligohemia existente, con vasos pulmonares periféricos escasos.

La *atresia bronquial congénita* es una anomalía rara, que ocurre más frecuentemente a nivel del bronquio segmentario apicoposterior del lóbulo superior izquierdo. Debido a la secreción de moco en el árbol bronquial más allá de la obstrucción, se dilata el bronquio, lo que produce una sombra de partes blandas bien definida, frecuentemente elíptica, visible por encima del hilio en la posición anatómica normal del bronquio apicoposterior.

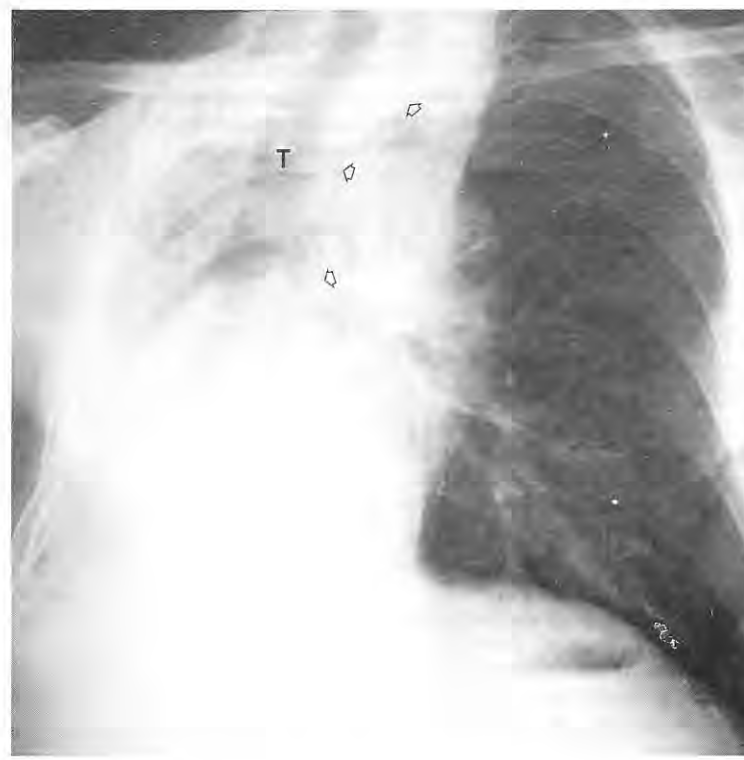

Fig. 9-1.—Enfisema compensador izquierdo por atelectasia del pulmón derecho. A) En la proyección pa. puede verse marcado desplazamiento traqueal (T) hacia el hemitórax derecho que está completamente opaco y presenta una gran aproximación de todas las costillas por atelectasia crónica de todo el pulmón. El pulmón izquierdo hiperinsuflado parece adentrarse en el hemitórax derecho (flechas).

La *ausencia* o *hipoplasia de la arteria pulmonar* produce un pulmón hipoplásico de volumen reducido con circulación bronquial. El pulmón es frecuentemente hiperclaro, sin que se vea habitualmente atrapamiento aéreo.

El *enfisema lobar congénito* es una enfermedad rara, que se diagnostica habitualmente en la edad temprana de la vida. No es clara su causa, si bien parece existir cierto grado de colapso espiratorio anormal de la pared bronquial. Ocurre más frecuentemente en varones y los síntomas predominantes son los del distress respiratorio en los primeros días de la vida.

La radiografía de tórax muestra un lóbulo hipertransparente e hiperinsuflado, que ocupa la mayor parte del hemitórax y que produce desplazamiento mediastínico hacia el lado contralateral. (Fig. 9-2.) Este desplazamiento es más marcado en espiración. Es frecuente la presencia de anomalías cardiacas congénitas asociadas.

D) Enfisema obstructivo

La oclusión parcial de un bronquio puede producir un mecanismo en válvula que permita al aire entrar durante la inspiración, pero impide la salida correcta del aire durante la espiración. La lesión puede afectar a un lóbulo o a un pulmón entero. Cuando afecta a un lóbulo puede existir atelectasia del lóbulo adyacente, por obstrucción bronquial completa, como ocurre en algunos casos de cuerpos extraños.

El estudio radiológico muestra en inspiración el desplazamiento de las estructuras mediastínicas hacia el lado contrario a la lesión, que se hace muy marcado durante la espiración. El diafragma suele estar desplazado hacia abajo y no asciende en la espiración, mientras que los espacios intercostales pueden estar también ensanchados.

La realización de radiografías, por tanto, en inspiración y espiración es esencial para demostrar la existencia de enfisema obstructivo localizado, que confirmará la presencia de atrapamiento aéreo en el interior del pulmón o lóbulo. La fluoroscopia con intensificador de imágenes puede ser necesaria en casos de duda.

Las causas más frecuentes de enfisema obstructivo son los cuerpos extraños, tumores benignos intrabronquiales como adenoma, lesiones granulomatosas inflamatorias, carcinoma de pulmón como causa más bien rara y la compresión bronquial extrínseca por ganglios aumentados. La presencia de coágulos o moco impactado como causa, es excepcional. (Fig. 9-3.)

E) Alteración vascular

El *tromboembolismo pulmonar sin infarto* puede producir hiperclaridad pulmonar, el llamado «signo de Westermark», por obstrucción de una arteria pulmonar principal. (Fig. 9-4.) La oligohemia pulmonar puede ser sutil, pero si se asocia a un aumento unilateral considerable de la sombra hiliar por crecimiento de la arteria pulmonar, puede sugerir el diagnóstico. La existencia de radiografías previas, en las que se compruebe el aumento súbito de tamaño de la arteria pulmonar, es de suma importancia en el diagnóstico.

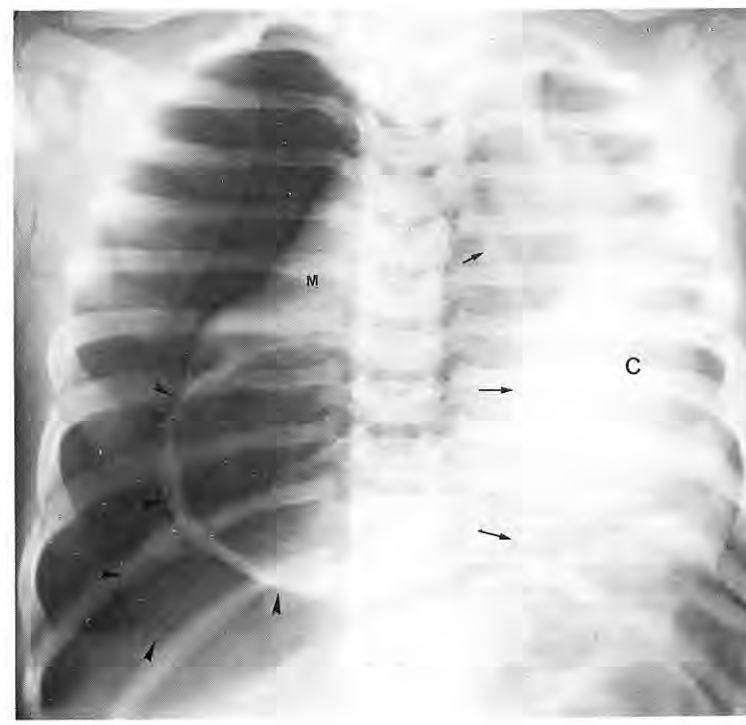

Fig. 9-2.—Hiperclaridad pulmonar derecha por enfisema lobar congénito. La gran insuflación del lóbulo inferior produce desplazamiento marcado de la silueta cardiaca (C) así como herniación transmediastínica (flechas largas). Las lesiones quísticas del lóbulo inferior son claramente visibles en la base pulmonar (puntas de flecha). El muñón del lóbulo superior atelectático es claramente visible (M).

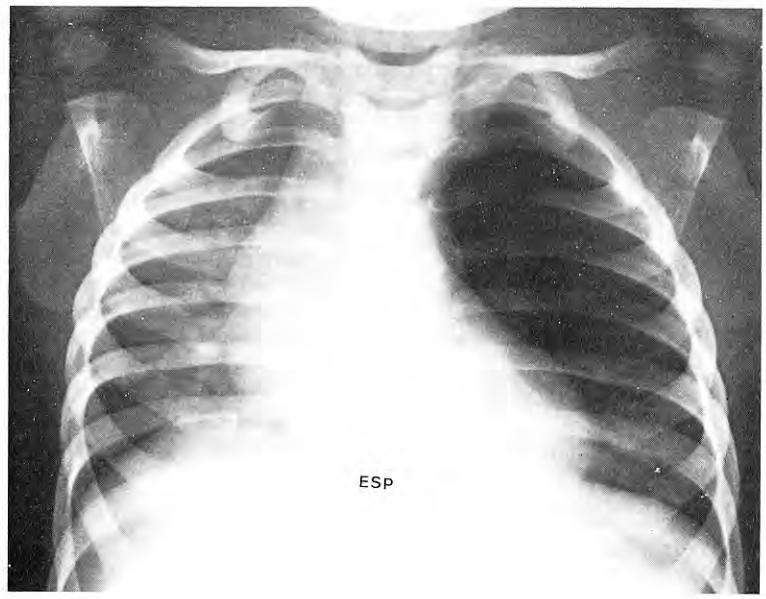

Fig. 9-3.—Enfisema obstructivo por aspiración de cacahuete. La obstrucción bronquial produce un mecanismo en válvula que hace más hiperclaro el pulmón izquierdo que el derecho. En la espiración, el pulmón derecho que ventila normalmente, se blanquea por expulsión del aire. El pulmón izquierdo, debido al mecanismo en válvula, mantiene su hiperclaridad y produce un rechazamiento aún mayor de la silueta cardíaca hacia el lado opuesto.

F) **Alteraciones parenquimatosas**

El llamado *síndrome de Swyer-James-MacLeod,* también conocido como pulmón hiperclaro unilateral, afecta habitualmente a un pulmón completo, aunque puede afectar a un solo lóbulo. Si bien para algunos tiene origen congénito, parece que en la mayoría de los casos existe enfermedad bronquial inflamatoria en la infancia, de origen bacteriano o viral. Los pacientes pueden permanecer asintomáticos durante prácticamente toda su vida.

El estudio radiológico muestra un pulmón de tamaño normal pero hiperclaro, en comparación con el contralateral. Existe atrapamiento aéreo en el lado normal en la espiración profunda, parecido al que se ve en el enfisema obstructivo.

La presencia de *bullas unilaterales*, ya sean periféricas («blebs») o profundas («bullas auténticas»), pueden producir una imagen radiológica de hiperclaridad unilateral.

G) **Causa pleural**

El *neumotórax espontáneo* es frecuente en varones normales, sobre todo entre la tercera y cuarta décadas

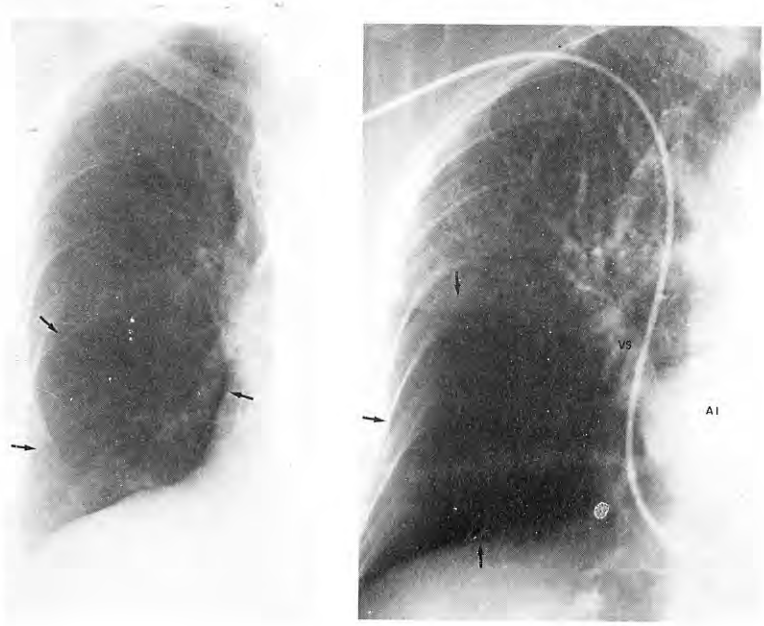

Fig. 9-4.—Tromboembilismo pulmonar produciendo hiperclaridad localizada pulmonar (signo de Westermark). Proyección pa. de tórax mostrando una tenue hiperclaridad de todo el lóbulo inferior derecho (flechas) en comparación con el lóbulo superior. La angiografía pulmonar del mismo paciente confirma la ausencia de perfusión del lóbulo medio e inferior derecho por embolismo agudo (flechas). La fase venosa mostrada demuestra buen relleno de las venas de los lóbulos superiores (VS). Aurícula izquierda (AI).

de la vida. La causa más frecuente parece residir en la rotura de un «bleb» periférico. La incidencia del neumotórax es similar en ambos lados, siendo muy raro el bilateral.

Existen numerosas causas además de las bullas que pueden ser el motivo de la existencia de neumotórax espontáneo y que están agrupadas en el cuadro siguiente:

La presencia de *enfermedad crónica obstructiva* pulmonar, especialmente enfisema y bronquitis, produce neumotórax espontáneo, que habitualmente ocurre entre los 45 y 65 años de edad y que es la segunda causa en frecuencia de neumotórax. Es una complicación grave que puede llevar a fallo respiratorio y muerte.

Entre las enfermedades intersticiales pulmonares destaca la frecuencia de neumotórax en la *histiocitosis X* (20 a 50 % de los pacientes).

Las neoplasias secundarias, sobre todo los *sarcomas,* producen metástasis pulmonares que pueden complicarse con neumotórax. En ocasiones el neumotórax puede ser el primer signo de la existencia de metástasis pulmonares, que de otra manera no son visibles.

Hallazgos radiológicos.—Los hallazgos radiológicos pueden variar considerablemente, dependiendo de la existencia o no de colapso pulmonar, neumotórax a tensión, etc. (Fig. 9-5.) La radiografía de tórax en

Cuadro 2

CAUSAS DE NEUMOTORAX

1. BULLA O BLEB
2. ENFERMEDAD CRONICA OBSTRUCTIVA PULMONAR
3. LESIONES INTERSTICIALES PULMONARES
   - A) Fibrosis pulmonar idiopática
   - B) Sarcoidosis
   - C) Histiocitosis X
   - D) Linfangiomiomatosis
4. NEOPLASIAS
5. TROMBOEMBOLISMO PULMONAR
6. INFARTO
7. EMBOLISMO SEPTICO
8. NEUMOTORAX CATAMENIAL
9. TRAUMATISMOS
10. BAROTRAUMA (VENTILACION MECANICA)

Modificado de Greene

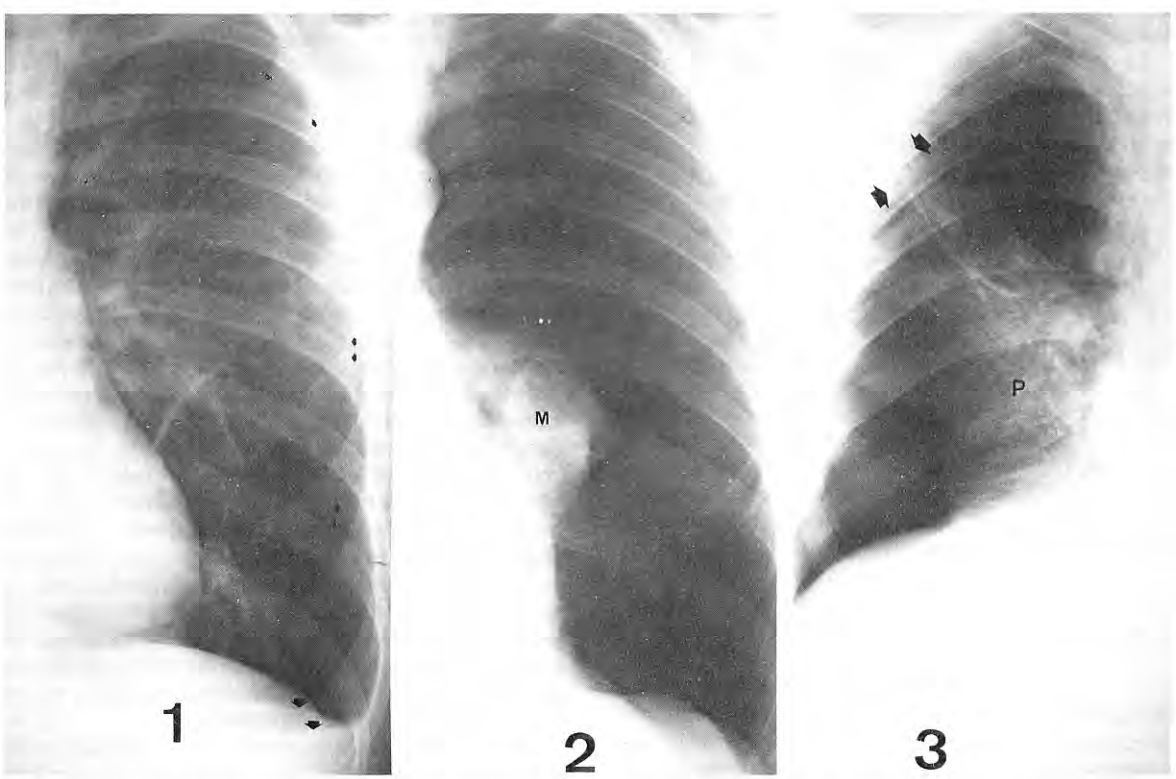

Fig. 9-5.—1: Neumotórax espontáneo izquierdo. La línea periférica del pulmón colapsado es visible prácticamente en toda la periferia pulmonar (flechas pequeñas). La pequeña cantidad de líquido intrapleural acompañante, con el líquido, produce dos líneas horizontales que se juntan en el seno costodiafragmático, signo de la «V» (flechas grandes). 2: Neumotórax espontáneo masivo. La hiperclaridad unilateral se acompaña de una masa hiliar izquierda (M) producida por el pulmón izquierdo totalmente colapsado. Existe discreto desplazamiento de la silueta cardiovascular hacia la derecha. 3: Neumotórax atípico por adherencias pleurales. La proyección pa. muestra un colapso parcial de todo el pulmón (P), ya que la parte superoexterna del mismo se mantiene adherida a la pleura (flechas).

proyección posteroanterior, mostrará la existencia de la línea fina, producida por el margen externo de la pleura visceral, separada de la pleura parietal a nivel de la pared costal por un espacio lleno de aire. En casos de duda, la realización de una radiografía en espiración puede ser diagnóstica.

En presencia de neumotórax marcado, el pulmón se comprime de forma casi completa, reduciéndose a una masa a nivel del hilio, donde muchas veces se puede distinguir perfectamente los márgenes de los diferentes lóbulos. La ausencia de gas en su interior produce un pulmón con densidad aumentada, a veces con broncograma aéreo si no hay obstrucción bronquial.

El colapso pulmonar no siempre es uniforme. Al igual que ocurre con el derrame pleural la existencia de áreas residuales de contacto pleural puede producir una atelectasia no uniforme. Asimismo pueden existir áreas de adherencias a la superficie pleural que impidan el neumotórax completo. La presencia de una pequeña cantidad de líquido en el espacio pleural puede producir un menisco en la radiografía en bipedestación con, incluso, un nivel hidroaéreo.

Cuando la rotura pleural tiene un efecto en válvula, se produce el neumotórax a tensión, que expande marcadamente el espacio pleural. Las manifestaciones radiológicas incluyen la desviación mediastínica, la depresión diafragmática y la expansión de la caja torácica.

La expansión rápida del neumotórax puede producir edema pulmonar unilateral después de la reexpansión, lo que parece ser más fácil que ocurra en pacientes con neumotórax de larga duración.

Cuadro 3

HIPERCLARIDAD PULMONAR BILATERAL. CAUSAS

1. ESPUREAS
   - A) Ténica incorrecta
   - B) Mastectomía bilateral
   - C) Ausencia congénita de pectorales
2. ENFERMEDADES CONGENITAS
   - A) Estenosis de arterias pulmonares
   - B) Tetralogía de Fallot
   - C) Anomalía de Ebstein
   - D) Truncus arteriosus (tipo IV)
3. HIPERTENSION PULMONAR
   - A) Neoplasias trofoblásticas
   - B) Tromboembolismo
   - C) Situación de Eisenmenger
   - D) Enfermedad mitral crónica
   - E) Enfermedad venooclusiva pulmonar
   - F) Hipertensión primaria
4. ENFERMEDAD DEL ESPACIO AEREO
   - A) Enfermedad obstructiva crónica
   - B) Enfisema obstructivo
   - C) Enfisema bulloso
   - D) Asma
   - E) Bronquiectasias
   - F) Síndrome de Kartagener
   - G) Síndrome de Mounier-Kuhn
   - H) Mucoviscidosis
   - I) Pulmón senil
   - J) Neumotórax bilateral

2. HIPERCLARIDAD PULMONAR BILATERAL

Las causas más frecuentes de hiperclaridad pulmonar bilateral están resumidas en el cuadro 3.

Las enfermedades del espacio aéreo son la causa más importante de la existencia de hiperclaridad pulmonar, siendo la *enfermedad obstructiva crónica* la causa más frecuente de las mismas. Dentro del término de enfermedad obstructiva se reconocen habitualmente la *bronquitis crónica,* el *enfisema pulmonar,* las *bronquiectasias* y el *asma.* (Fig. 9-6.)

A) Bronquitis crónica

La definición de bronquitis crónica es clínica y habitualmente se acepta que es una enfermedad, caracterizada por tos productiva crónica, que ocurre por lo menos en tres meses consecutivos, durante por lo menos dos años sucesivos. El diagnóstico radiológico es francamente difícil. Aproximadamente un 50 % de los pacientes tienen radiografías de tórax normales. Cuando la radiografía es anormal, muchos de los hallazgos son similares a los que se encuentran en enfermos con enfisema, existiendo insuflación pulmonar. Pueden verse densidades mal definidas, de pequeño tamaño, distribuidas por los campos pulmonares, probablemente secundarias a la presencia de consolidación de pequeñas áreas y cicatrices de inflamación anterior. La presencia de sombras lineales, que pueden representar áreas de fibrosis, de bronquiectasias o bordes de bullas pequeñas, ha sido discutida con frecuencia. Se han descrito las llamadas «líneas de tranvía» (tramlines), definidas como estructuras tubulares con densidad aumentada, que se visualizan fundamentalmente en los campos medios pulmonares, cerca del borde inferior del hilio. Estos hallazgos no parecen ser un signo radiológico muy fiable. Las sombras broncovasculares aumentadas, también llamadas «pulmón sucio» (dirty chest), parecen ser frecuentes en bronquitis crónica. Es probable que estén causadas por la presencia de bronquios dilatados y arterias pulmonares prominentes o combinación de ambas cosas. El «pulmón sucio» se puede asociar a otras alteraciones, como fibrosis peribronquial no específica, metástasis linfangíticas y bronquiectasias.

La broncografía es diagnóstica en la bronquitis crónica, si bien no se hace frecuentemente. Cuando existe relleno de glándulas mucosas en la pared bronquial, el diagnóstico de bronquitis crónica es firme. Estas pequeñas colecciones de contraste, en comunicación directa con la luz bronquial también han sido denominadas diverticulosis bronquial.

Fig. 9-6.—Bronconeumopatía crónica severa con bronquiectasias. Proyección posteroanterior de tórax mostrando gran crecimiento del cono de la pulmonar (AP) así como de las arterias pulmonares en los hilios. Las bases pulmonares presentan numerosas lesiones cavitarias por bronquiectasias múltiples. A pesar de la gran densidad de las lesiones inflamatorias y bronquiectáticas de ambas bases pulmonares existe hiperinsuflación, demostrable por el descenso diafragmático bilateral marcado.

B) Enfisema

Se define el enfisema, como una alteración del pulmón, caracterizada por el aumento en tamaño más allá de lo normal, de los espacios aéreos distales al bronquio terminal, debido a la dilatación o la destrucción de sus paredes. En la etiología de la lesión se ha subrayado la polución, la infección, la alergia, el hábito de fumar, así como factores genéticos.

Desde hace años, se conoce la asociación de enfermedad crónica obstructiva pulmonar y la deficiencia en el suero de la enzima alfa-1-antitripsina. Esta deficiencia parece ser heredada como un rasgo autosómico recesivo. En individuos homocigóticos, puede existir un nivel muy bajo, en el suero, de dicha enzima y presentar enfermedad crónica obstructiva pulmonar hasta en un 50 % de los pacientes.

Desde el punto de vista anatomopatológico el enfisema se divide dependiendo qué parte del pulmón sea la afectada. Si se recuerda que el acino pulmonar se define como el bronquiolo terminal y la estructura pulmonar que de él depende, el enfisema se denomina *panacinar* cuando destruye todo el pulmón distal al bronquiolo terminal. Cuando el enfisema destruye selectivamente parte del pulmón distal al bronquiolo terminal, se denomina también *centri-acinar.*

En el *enfisema panacinar* se presentan tres tipos fundamentales de hallazgos radiológicos (Fig. 9-7):

a) *Hallazgos en los campos pulmonares.*—Existe en general una transparencia aumentada en el pulmón y puede demostrarse ocasionalmente la presencia de blebs y bullas. El «bleb» es una colección de aire que ocurre entre las capas de la pleura visceral, mientras que la bulla se define como un espacio enfisematoso de diámetro superior a 1 cm y que representa un lóbulo pulmonar secundario distendido o un grupo de lóbulos afectados por enfisema panacinar.

b) *Hallazgos a nivel de la pared torácica y diafragma.*—El enfisema se asocia frecuentemente a la presencia de aumento del diámetro anteroposterior del tórax con un esternón prominente, generalmente en su parte superior. La presencia de hiperinsuflación a nivel del espacio retroesternal es un hallazgo importante que aparece en el enfisema.

Los diafragmas suelen ser bajos y aplastados, llegando a poder estar invertidos. En la superficie de los mismos, pueden aparecer como serraciones, que pueden estar causadas por áreas de retracción local y adherencias pleurales.

c) *Hallazgos cardiovasculares.*—Los hallazgos incluyen un corazón pequeño y vertical que ha sido considerado por mucho tiempo, debido a la existencia de aumento relativo del tamaño del tórax. Sin embargo, parece probable que exista descenso en el tamaño del corazón en algunos casos. De cualquier modo la

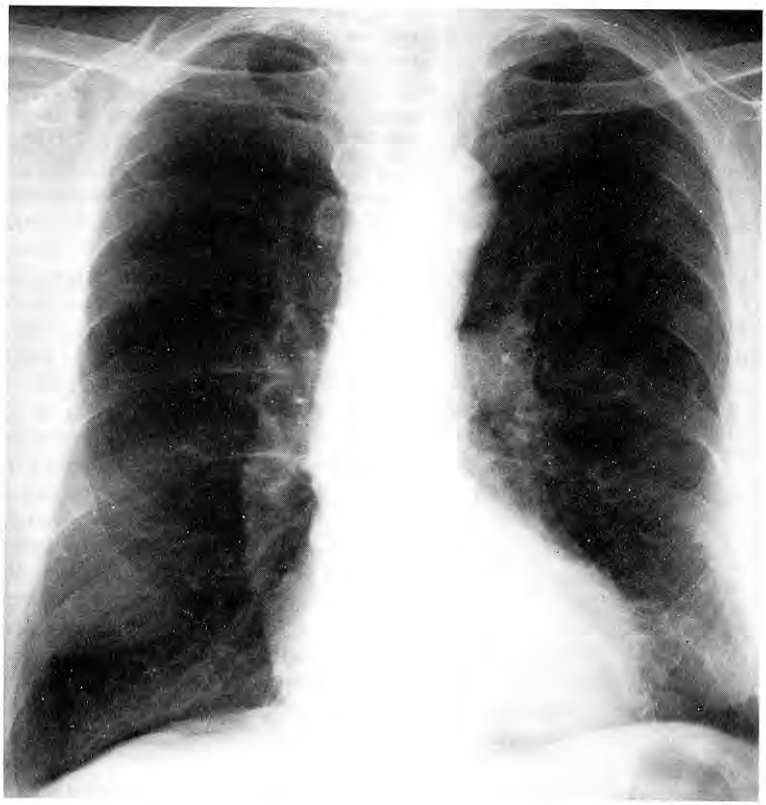

Fig. 9-7.—Enfisema pulmonar. Proyección pa. mostrando hiperclaridad de ambos campos pulmonares, descenso diafragmático bilateral, así como posición horizontal de las costillas. Hay densidad en la base izquierda por lesión pleural previa. El enfermo presenta además gran elongación aórtica y prominencia ventricular izquierda por cardiopatía isquémica. Las arterias pulmonares son prominentes en las regiones hiliares, mientras que periféricamente los vasos son más bien escasos.

relación cardiotorácica puede llegar a ser de 1:3, o incluso 1:4.

Las arterias pulmonares, tanto el tronco como las arterias principales derecha e izquierda, están frecuentemente aumentadas. Si bien para algunos esto puede ser en parte debido a un efecto óptico, debido a la posición vertical del corazón, es probable que exista cierto aumento de las mismas, probablemente por respuesta a la pérdida del lecho arterial pulmonar periférico.

Un resumen de los hallazgos puede verse en el cuadro 4.

Cuadro 4

ENFISEMA PANACINAR SEVERO. HALLAZGOS RADIOLOGICOS

1. EXCESIVO AIRE EN EL PULMON
   - — Diafragma bajo y plano
   - — Area radiotransparente retroesternal marcada
2. HALLAZGOS CARDIOVASCULARES
   - — Corazón estrecho y vertical
   - — Tronco de arteria pulmonar prominente (a veces)
   - — Vasos hiliares normales o prominentes
   - — Vasos pulmonares pequeños
   - — Pérdida local de vasos (a veces)
   - — Bullas
   - — «Area bullosa»

Simon

La presencia de enfisema panlobular que afecta fundamentalmente a las bases pulmonares, puede hacer que la sangre sea desviada hacia los lóbulos superiores, produciendo una apariencia similar a la redistribución, que se ve en estenosis mitral y en otras enfermedades que tienen hipertensión venosa pulmonar. (Cuadro 5.)

Cuadro 5

CAUSAS DE REDISTRIBUCION

- — Elevación de la presión venosa pulmonar
- — Enfermedad valvular mitral presión diastólica final alta del ventrículo izquierdo (fallo ventricular izquierdo)
- — Enfermedad de las zonas basales pulmonares
- — Enfisema local basal
- — Bronquiectasias severas de los lóbulos inferiores
- — Bronquitis crónica severa
- — Obstrucción de vías aéreas severa, a menudo asociada a hipoxia y retención de CO_2
- — Oclusiones de arterias de las zonas inferiores en embolismo agudo

Simon

Una forma especial de este enfisema es el llamado enfisema bulloso progresivo o también *pulmón evanescente,* en el que estas grandes bullas tienen tendencia a un aumento progresivo en tamaño, hasta que se destruye la mayor parte del pulmón. Existe compre-

sión de las estructuras vasculares por las bullas, que habitualmente ocurren en los lóbulos superiores, y que también hacen compresión sobre el resto del pulmón hacia el diafragma y hacia el mediastino.

C) **Bronquiectasias**

Se definen habitualmente las bronquiectasias como dilataciones permanentes anormales de los bronquios, con esputo productivo. Sin embargo, estos hallazgos pueden ser encontrados también en pacientes con bronquitis crónica. La diferencia fundamental entre ambas entidades es que la bronquitis crónica es una lesión pulmonar generalizada, mientras que las bronquiectasias, aunque pueden estar diseminadas por el parénquima pulmonar, se consideran como una alteración localizada.

Para Reid las bronquiectasias se clasifican en tres grupos fundamentales. El grupo 1 son las llamadas bronquiectasias cilíndricas, en las que los bronquios están mínimamente dilatados, existiendo material purulento en los bronquios pequeños y bronquiolos, siendo normal el número de ramificaciones del árbol bronquial. El grupo 2 incluye las bronquiectasias varicosas, que presentan dilatación bronquial localizada en forma bulbosa. Hay obliteración periférica bronquial y está reducido de manera moderada el número de subdivisiones bronquiales visibles. En el grupo 3 o bronquiectasias saculares o quísticas, existe distorsión marcada del árbol bronquial con terminaciones saculares, que se rellenan de secreciones purulentas. (Fig. 9-8.)

La presencia de bronquiectasias es el denominador común en las enfermedades genéticas que afectan al árbol traqueobronquial.

La *fibrosis quística del páncreas* es una enfermedad muy frecuente que era, hasta fechas recientes, casi siempre fatal durante la infancia. Es una enfermedad genética, que se caracteriza por la disfunción de las glándulas exocrinas, que afecta aproximadamente a una de cada dos mil personas. Los hallazgos a nivel abdominal son discutidos en los capítulos correspondientes.

La radiografía de tórax es uno de los procedimientos diagnósticos en la fibrosis quística.

La presencia de tapones mucosos compromete las vías aéreas, produciendo hiperaireación y/o atelectasia. La presencia de inflamación produce un engrosamiento peribronquial (peribronchial cuffing), que se representa frecuentemente como líneas densas paralelas, que se irradian desde la zona hiliar. Es frecuente la presencia de bronquiectasia tardíamente en la enfermedad. A menudo, las densidades o radiotransparencias más o menos redondeadas, que representan pequeños abscesos o bronquiectasias; son el hallazgo más importante, pudiendo encontrarse sólidamente densas, con aire u ocasionalmente con niveles hidroaéreos. Es habitual la presencia de adenopatías hiliares, que pueden disminuir con el tratamiento de la infección. Dado el crecimiento que suele haber de las arterias pulmonares, cuando existe hipertensión pulmonar complicando el cuadro, el diagnóstico diferencial con aumento de los hilios pulmonares por ganglios, es difícil.

La fibrosis quística puede ocurrir en el adulto, ya que la terapéutica actual consigue que bastantes pacientes lleguen a sobrevivir y alcancen la edad adulta. La alteración más temprana señalada en la fibrosis quística del adulto, es el aumento y densidad de las sombras vasculares en los lóbulos superiores, así como la presencia de cambios quísticos. Es frecuente que

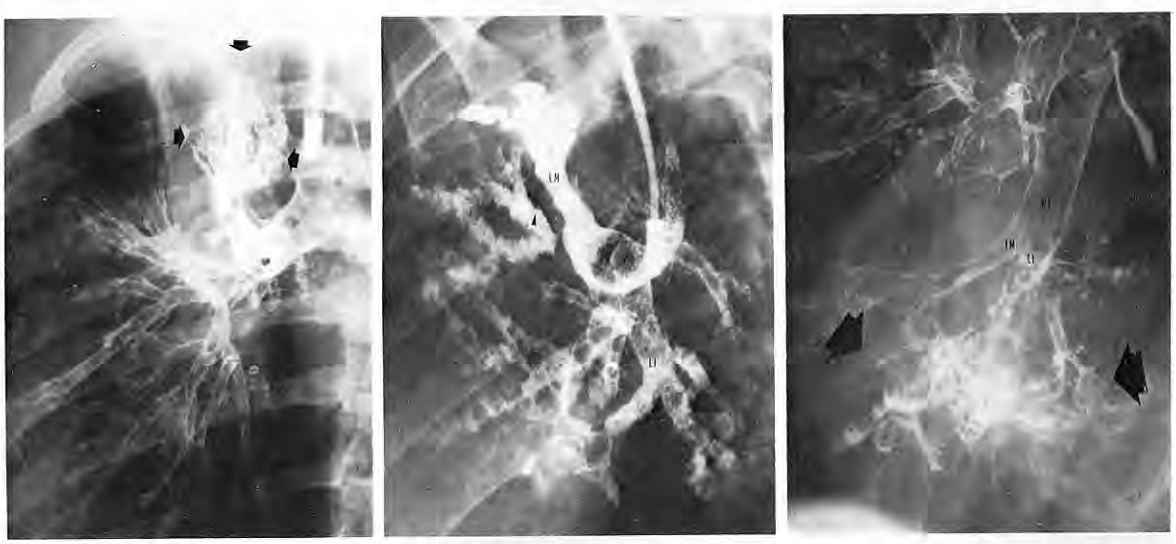

Fig. 9-8.—Diferentes tipos de bronquiectasias. La figura 1 muestra bronquiectasias cilíndricas afectando a todo el lóbulo superior derecho (flechas) en un caso de atelectasia parcial por tuberculosis. La fig. 2 muestra bronquiectasias varicosas afectando al lóbulo medio (LM) y al lóbulo inferior (LI) en enfermo con tuberculosis crónica y resección previa del lóbulo superior. En algunas áreas puede verse relleno glandular (puntas de flecha). La fig. 3 muestra bronquiectasias quísticas del lóbulo inferior derecho (flechas). Algunas de ellas, medio rellenas de contraste, producen el signo de los «nidos de paloma». Bronquio intermediario (BI). Lóbulo medio (LM). Lóbulo inferior (LI).

ocurra retracción de los hilios hacia arriba, secundaria a esta alteración. Hay a menudo bullas apicales. El hecho de que la mayor parte de estos hallazgos ocurran en los lóbulos superiores, hace que puedan existir errores con tuberculosis, bronquitis crónica o asma. La mitad de los pacientes desarrollan cor pulmonale y frecuentemente hay neumonía peribronquial. También puede presentar hemoptisis y neumotórax. (Fig. 9-9.)

LESION HILIAR

1. INTRODUCCION
2. SEMIOLOGIA RADIOLOGICA
3. CONDUCTA RADIOLOGICA

1. INTRODUCCION

Anatomía

La sombra de los hilios está formada por la arteria pulmonar principal y sus ramas derecha-izquierda, los bronquios principales y los ganglios linfáticos de la zona. Las venas pulmonares de los lóbulos superiores forman parte de la sombra hiliar, pero las venas de los campos inferiores, que drenan a la aurícula izquierda, son más bajas y por tanto *no forman* parte de dicha sombra.

El tamaño de los hilios es variable. Sin embargo, en más del 80 % de los casos, ambos hilios son iguales en tamaño. Aproximadamente en un similar número de casos (8 %), un hilio es mayor que el otro. La densidad de ambos hilios es análoga en ambos lados (90 % de los casos).

2. SEMIOLOGIA RADIOLOGICA

A) El hilio pequeño

Cuando un hilio aparece pequeño en relación con el otro, casi siempre obedece a alteraciones de las arterias pulmonares o a la presencia de hiperaireación en el pulmón correspondiente. Por otra parte, el colapso, sobre todo del lado izquierdo, puede hacer que al descender desaparezca el hilio detrás de la silueta cardiaca.

Las causas fundamentales del hilio pequeño están reflejadas en el cuadro 1.

Fig. 9-9.—Fibrosis quística del páncreas. La proyección posteroanterior muestra aumento de la trama pulmonar con zonas microquísticas, sobre todo en los lóbulos superiores, zonas tubulares que parecen bronquiectasias (flechas largas). Hay aumento de las sombras hiliares por prominencia de las arterias pulmonares y probablemente por aumento adenopático. La silueta cardiaca es pequeña. Hay hiperinsuflación con descenso diafragmático bilateral.

Cuadro 1

HILIO PEQUEÑO. CAUSAS

1. VASCULARES
   - A) Ausencia o hipoplasia de arteria pulmonar
   - B) Tromboembolismo
2. ESPACIO AEREO
   - A) Enfisema unilateral
     1. Compensador
     2. Obstructivo
   - B) Atelectasia (izquierda)
   - C) Síndrome de McLeod
3. TECNICA
   - A) Rotación
   - B) Escoliosis
   - C) Cirugía lobar previa

Cuando ambos hilios son de pequeño tamaño, casi siempre existen enfermedades congénitas cardiacas, que se asocian a alteraciones de la arteria pulmonar (estenosis). Estas enfermedades incluyen la tetralogía de Fallot, la atresia tricúspide, la transposición de los grandes vasos y el truncus arteriosus.

B) Crecimiento hiliar unilateral

La presencia de un hilio grande obedece generalmente a crecimiento de la arteria pulmonar, a la presencia de masas de origen bronquial o a crecimiento ganglionar en los ganglios de la región hiliar. (Figura 9-10.)

Las causas más frecuentes de crecimiento unilateral están subrayadas en el cuadro 2.

El *carcinoma broncogénico* se origina, en aproximadamente un 40 % de los casos, en los bronquios principales y por tanto es frecuente, que aparezca con crecimiento hiliar unilateral, como primera manifestación radiográfica. El aumento en tamaño se acompaña casi siempre de aumento de densidad.

El hilio grande en la *tuberculosis* pulmonar es una manifestación característica del complejo primario en la infancia. Frecuentemente coexisten adenopatías mediastínicas. Los hallazgos radiológicos incluyen la lesión parenquimatosa, una serie de líneas finas, que de la lesión parenquimatosa avanzan hacia el hilio y que reflejan la linfangitis correspondiente, así como crecimiento hiliar por los ganglios aumentados.

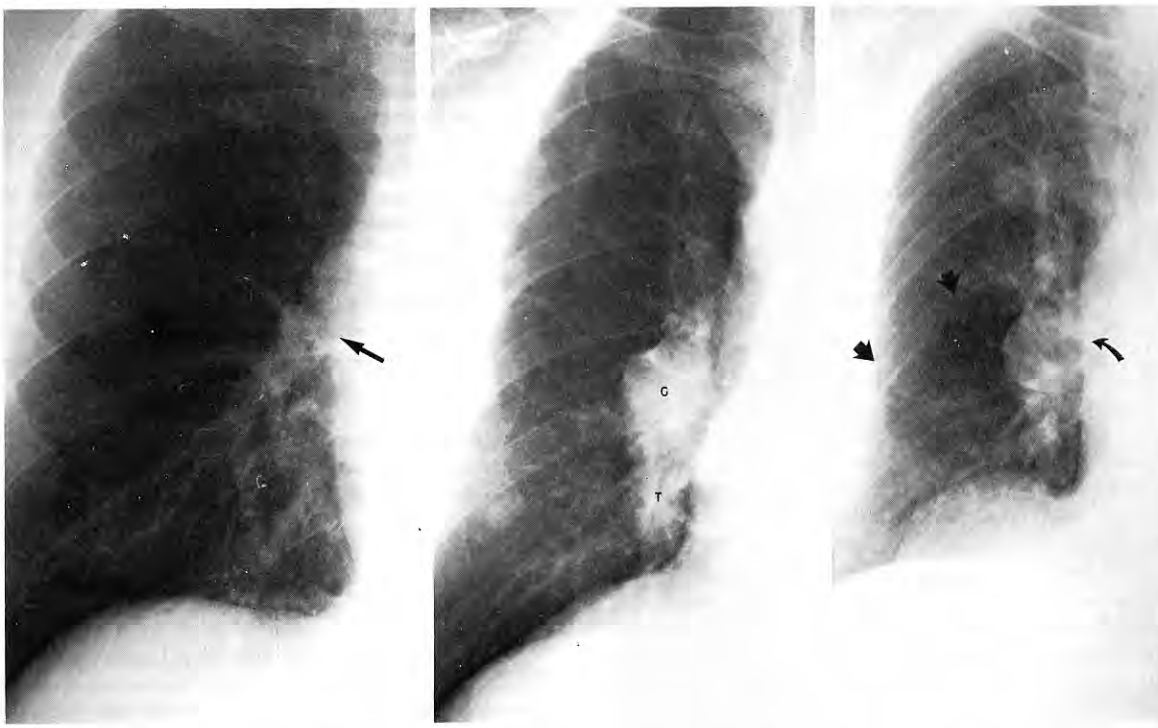

Fig. 9-10.—Crecimiento hiliar unilateral. 1: Carcinoma epidermoide central produciendo aumento de densidad del hilio derecho. Hay una clara diferencia en la densidad, sin que aparentemente esté muy crecido el hilio, donde por broncoscopia se comprobó la existencia de un carcinoma epidermoide. 2: Crecimiento hiliar unilateral por adenopatías regionales en carcinoma de pulmón. El tumor primitivo estaba situado en el lóbulo inferior derecho (T). El área de drenaje regional, el hilio derecho presenta crecimiento ganglionar considerable (G), que aumenta el tamaño y la densidad del hilio. 3: Aumento hiliar unilateral por embolismo pulmonar agudo. El hilio derecho está marcadamente aumentado de tamaño debido a crecimiento de la arteria pulmonar derecha (flechas curvas). En la porción periférica puede verse un área sutil de hiperclaridad, signo de Westermark (flechas rectas).

Cuadro 2

CRECIMIENTO HILIAR UNILATERAL. CAUSAS

1. INFLAMATORIAS
   - A) *Tuberculosis* (primaria)
   - B) Tos ferina
   - C) Tularemia
   - D) Micoplasma
   - E) Psitacosis
   - F) Mucoviscidosis
   - G) Sarcoidosis (1 - 3 %)
   - H) Hiperplasia linfática (enfermedad de Castleman)
2. MICOSIS
   - A) Histoplasmosis
3. NEOPLASIAS
   - A) *Carcinoma broncogénico*
   - B) *Hodgkin*
   - C) Ca. broncoalveolar
   - D) *Adenoma* bronquial
   - E) *Metástasis*
4. VASCULARES
   - A) *Dilatación tronco arteria pulmonar* (izquierdo)
   - B) Fístula arteriovenosa
   - C) Coartación arteria pulmonar
   - D) Tromboembolismo
5. ESPUREAS
   - A) Masa mediastínica
   - B) Neumonía

Felson, Reeder y Felson, Fraser

Cuadro 3

CRECIMIENTO HILIAR BILATERAL. CAUSAS

1. INFLAMATORIAS
   - A) Tuberculosis
   - B) Bacilus Anthracis
   - C) Micoplasma
   - D) Rubéola
   - E) Echo virus
   - F) Varicela
   - G) Psitacosis
   - H) Mononucleosis infecciosa
   - I) Mucoviscidosis
   - J) Brucelosis
   - K) Adictos a heroína
2. HONGOS
   - A) Histoplasmosis
3. NEOPLASIA
   - A) *Linfoma no-Hodgkin*
   - B) *Hodgkin*
   - C) Linfangitis carcinomatosa
   - D) *Leucemia*
   - E) Carcinoma broncoalveolar
   - F) *Metástasis*
4. INHALACION
   - A) *Silicosis*
   - B) Beriliosis
   - C) Pulmón de granjero
5. IDIOPATICAS
   - A) *Sarcoidosis*
   - B) *Fibrosis idiopática* (Hamman-Rich)
   - C) Histiocistosis X
   - D) Hemosiderosis
   - E) Amiloidosis
6. VASCULARES
   - A) *Tromboembolismo*
   - B) *Enfermedad cardiaca*
   - C) *Cor pulmonale*
   - D) *Fallo cardiaco*
7. TECNICA
   - A) Pobre respiración

Fraser, Felson, Reeder y Felson

C) Crecimiento hiliar bilateral

Como en el caso de crecimiento hiliar unilateral, las principales causas que pueden producir hilios grandes en ambos lados, pueden ser de origen vascular, linfático o más raramente bronquial.

Las causas más frecuentes están subrayadas en el cuadro 3.

De las neoplasias deben destacarse los *linfomas*, de los cuales el linfoma no-Hodgkin es con mucho la causa más frecuente de adenopatías bilaterales. Suele acompañarse de adenopatías mediastínicas y también de derrame pleural. La *leucemia* también puede asociarse a adenopatías bilaterales. Las *metástasis de carcinoma* producen metástasis bilaterales en raras ocasiones.

La *tuberculosis* puede presentar adenopatías bilaterales en aproximadamente el 15 % de los casos y generalmente en niños. Casi siempre existen lesiones mediastínicas acompañantes e incluso una lesión parenquimatosa, generalmente en el lóbulo superior.

De las causas vasculares debe destacarse el *tromboembolismo pulmonar*. En el embolismo pulmonar masivo y agudo ambas arterias pulmonares se distienden considerablemente, debido a la presencia de los émbolos. La angiografía es diagnóstica en estos casos. El embolismo pulmonar recurrente crónico también da lugar a crecimiento hiliar bilateral, por hipertensión pulmonar crónica. Todas las causas que producen cor pulmonale crónico se presentan con dilatación de las arterias pulmonares y por tanto presentan crecimiento hiliar bilateral.

3. CONDUCTA RADIOLOGICA

En el manejo de estos enfermos (cuadro 4), nuevamente hay que tratar de demostrar si se trata de arterias pulmonares o de adenopatías lo que causa las alteraciones. Casi siempre esta diferencia puede realizarse perfectamente con las radiográficas posteroanterior y lateral de tórax y la tomografía anteroposterior. En raras ocasiones hay que recurrir a la angiografía. El TAC puede demostrar adenopatías hiliares y mediastínicas con frecuencia, por lo que puede utilizarse en los casos de duda.

Cuadro 4

LESION HILIAR

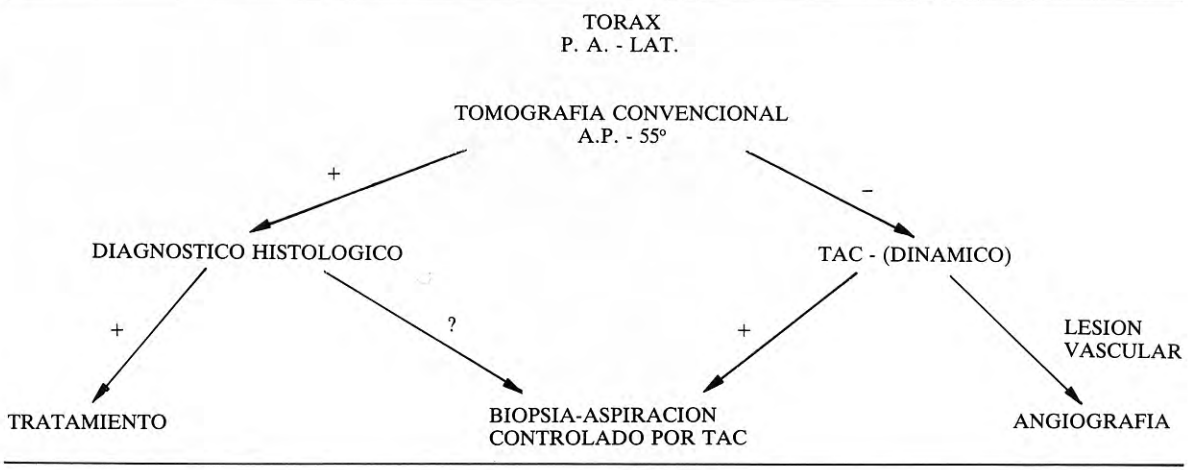

De las neoplasias deben destacarse los *linfomas*, de los cuales el linfoma no-Hodgkin es con mucho la causa más frecuente de adenopatías bilaterales. Suele acompañarse de adenopatías mediastínicas y también de derrame pleural. La *leucemia* también puede asociarse a adenopatías bilaterales. Las *metástasis de carcinoma* producen metástasis bilaterales en raras ocasiones.

La *sarcoidosis* es una de las causas más frecuentes de adenopatías hiliares bilaterales. Puede presentarse aisladamente, aunque ocasionalmente puede presentarse con lesiones pulmonares. Las adenopatías pueden desaparecer espontáneamente y puede haber coincidencia con la aparición de las lesiones pulmonares. (Fig. 9-11.)

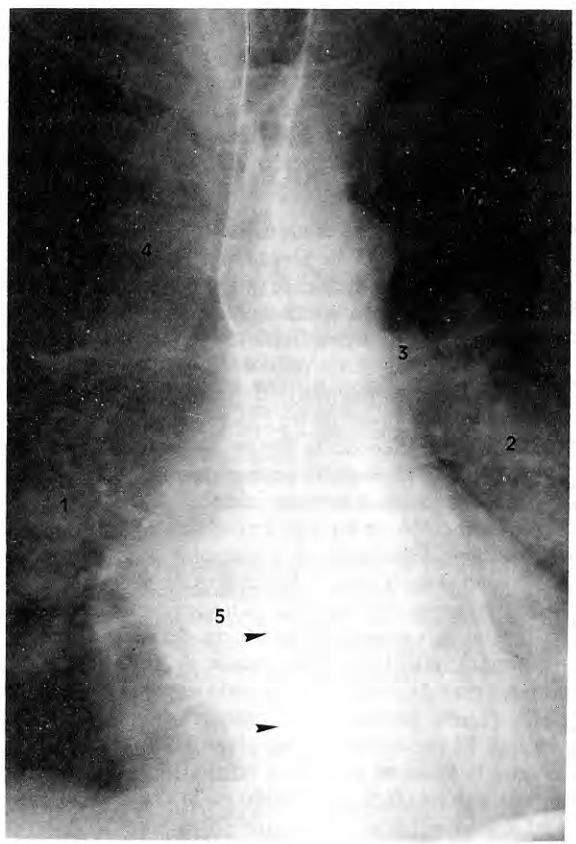

Fig. 9-11.—Crecimiento hiliar bilateral por sarcoidosis. La proyección posteroanterior realizada con bario en el esófago muestra aumento de ambos hilios (1 y 2) por adenopatías broncopulmonares aumentadas. Existen además adenopatías en la ventana aortopulmonar (3), en la región paratraqueal derecha (4) y en la región subcarinal (5), produciendo desplazamiento discreto del esófago distal.

10

EL TORAX: LA PLEURA. ESPACIO EXTRAPLEURAL. LA PARED TORACICA

DR. C. S. PEDROSA

http://booksmedicos.blogspot.com

LA PLEURA

1. INTRODUCCION
2. MANIFESTACIONES RADIOGRAFICAS DE ENFERMEDAD PLEURAL
3. GRANDES SINDROMES

1. INTRODUCCION

La cavidad pleural es un espacio virtual, ya que en el individuo normal la pleura parietal y la visceral están separadas simplemente por una mínima cantidad de líquido. La pleura visceral recibe su irrigación sanguínea de arterias bronquiales y pulmonares, drenando a través de las venas pulmonares, mientras que la pleura parietal es tributaria de irrigación sistémica y drena por venas bronquiales e intercostales. Asimismo el drenaje linfático de la pleura visceral es hacia los ganglios del hilio, mientras que el de la pleura parietal es hacia los ganglios mediastínicos.

La formación de líquido a nivel del espacio pleural es constante. En el individuo normal la presión hidrostática a nivel de la pleura parietal es de 30 cm de agua (presión sistémica), mientras que a nivel del capilar de la pleura visceral es de 11 cm de agua (presión pulmonar); ello hace que, aparte de otros factores, como la presión coloidal, el líquido se produzca a nivel de la pleura parietal y se reabsorba a nivel de la visceral. El contenido de proteínas del líquido pleural es muy bajo en el individuo normal, lo que permite un movimiento fácil del líquido en la cavidad pleural.

La acumulación de líquido en el espacio pleural puede ocurrir debido a los siguientes mecanismos.

1. Aumento de la presión hidrostática de la circulación sistémica como ocurre por ejemplo en fallo congestivo cardiaco, pericarditis constrictiva, etcétera.
2. Descenso de la presión osmótica coloidal del plasma, como en el síndrome nefrótico, hipoalbuminemia, etc.
3. Aumento de la permeabilidad capilar pleural, como ocurre en obstrucción linfática, ya sea por tumor, por parásitos o por inflamación.
4. En casos excepcionales de extensión de urinomas al tórax, el derrame puede ser orina.

2. MANIFESTACIONES RADIOGRAFICAS DE ENFERMEDAD PLEURAL

A) **Líquido libre**

En individuos normales puede haber una mínima cantidad de líquido en el espacio pleural demostrable en un 4-12 % de los individuos con radiografías en decúbito lateral con rayo horizontal. Sin embargo, la presencia de derrame pleural es habitualmente el signo más frecuente de la presencia de lesión pleural.

a) *Distribución típica*

El líquido pleural se acumula en el tórax, primero, en la región subpulmonar; a medida que la cantidad de líquido aumenta, asciende por la pared torácica. En los primeros estadios, por tanto, el detectar el líquido es altamente improbable, si no se realizan radiografías en decúbito lateral. Cuando asciende al seno costodiafragmático puede demostrarse la presencia de un menisco cóncavo a nivel del mismo. Para que este seno costodiafragmático esté obliterado, hacen falta de 200 a 250 cc de líquido. (Fig. 10-1.)

Ocasionalmente el líquido es parcialmente atrapado en el espacio subpulmonar entre el pulmón y el diafragma y tiene dificultades para salir de ese área. Estas *colecciones subpulmonares* deben sospecharse cuando existe una aparente elevación diafragmática no explicada, un seno costodiafragmático muy plano y poco profundo, algo de líquido a lo largo de la gran

Fig. 10-1.—Derrame pleural típico en enfermo con leucemia aguda. El líquido pleural que oblitera toda la base pulmonar asciende en una fina lengüeta a lo largo de la pared costal (flechas). Existe discreta desviación de la silueta cardiaca hacia el hemitórax izquierdo.

cisura, y en el lado izquierdo ensanchamiento del espacio entre la burbuja aérea del fundus gástrico y el aparente diafragma. Estas colecciones subpulmonares pueden ser muy grandes y pasar completamente desapercibidas. La realización de decúbitos laterales resuelve el problema. (Fig. 10-2 A y B.)

b) *Distribución atípica*

Para que exista una distribución típica de líquido se requiere que el pulmón sea normal y que tenga la capacidad de conservar su forma aunque se reduzca de volumen, lo que Fleichner denominó «elasticidad de forma». Cuando existe enfermedad parenquimatosa en cualquier parte del pulmón, la posibilidad de retracción de ese área de pulmón está alterada, pudiendo el líquido adquirir formas atípicas. Por tanto, la presencia de un líquido de distribución atípica, debe sugerir la presencia de enfermedad parenquimatosa por debajo del mismo.

c) *Derrame pleural masivo*

El derrame pleural masivo produce desplazamiento del mediastino hacia el lado contralateral, ensanchamiento de los espacios costales y descenso del diafragma que puede llegar a estar invertido. Esta inversión diafragmática es detectable claramente en el lado derecho por medio de ultrasonido, aunque a veces puede verse en radiografías convencionales del abdomen. (Fig. 10-3 A y B.) En el lado izquierdo, el desplazamiento de la burbuja gástrica puede sugerir el diagnóstico. Cuando un derrame masivo no desplaza el mediastino hacia el lado contralateral, debe sospecharse que debajo existe fijación mediastínica o atelectasia del pulmón, lo cual evidentemente apunta hacia la presencia de carcinoma broncopulmonar.

Cuadro 1

DERRAME PLEURAL MASIVO. SIGNOS RADIOLOGICOS

1. Opacidad de un hemitórax
2. Desviación contralateral de corazón y tráquea
3. Separación de los espacios intercostales
4. Aumento del hemitórax
5. Ausencia de broncograma aéreo

Las causas frecuentes de derrame pleural masivo son la insuficiencia cardiaca, los traumatismos, las metástasis, el empiema, la nefrosis, la tuberculosis y el carcinoma de pulmón. También puede verse en linfomas, mesotelioma, infarto pulmonar y quilotórax.

d) *Causas de derrame pleural*

Existen numerosas causas de derrame pleural. De acuerdo con Frazer, pueden dividirse en derrame pleural con tórax por otra parte normal y aquellos derrames pleurales que ocurren en tórax con evidencia de enfermedad.

En el cuadro 2 podemos ver las causas de derrame pleural con tórax, por otra parte, normal.

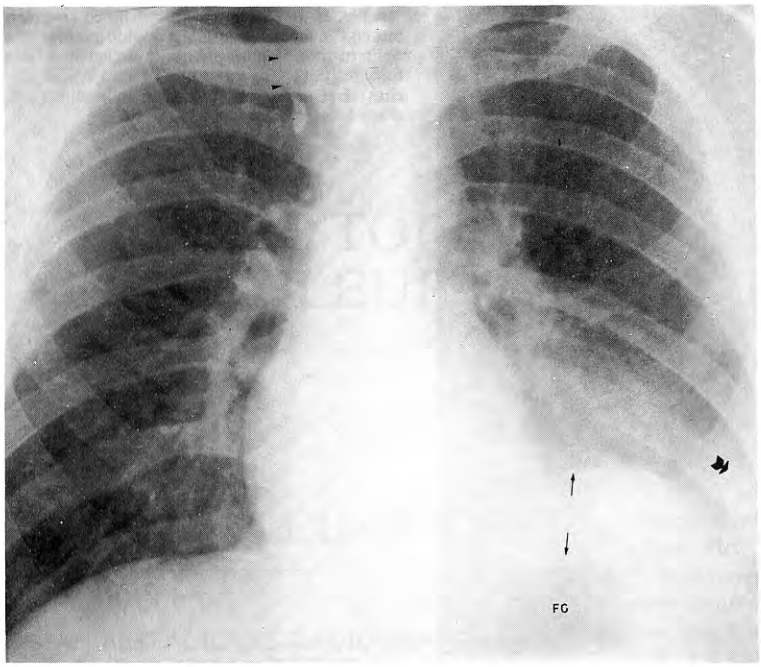

Fig. 10-2 A.—Derrames subpulmonares. Derrame subpulmonar izquierdo. La distancia entre el fundus gástrico (FG) y la base pulmonar está marcadamente ensanchada por líquido (flechas finas). Hay discreta obliteración del seno costodiafragmático (flecha gruesa). En el ápice pulmonar derecho se visualiza un lóbulo accesorio de la ácigos (puntas de flecha).

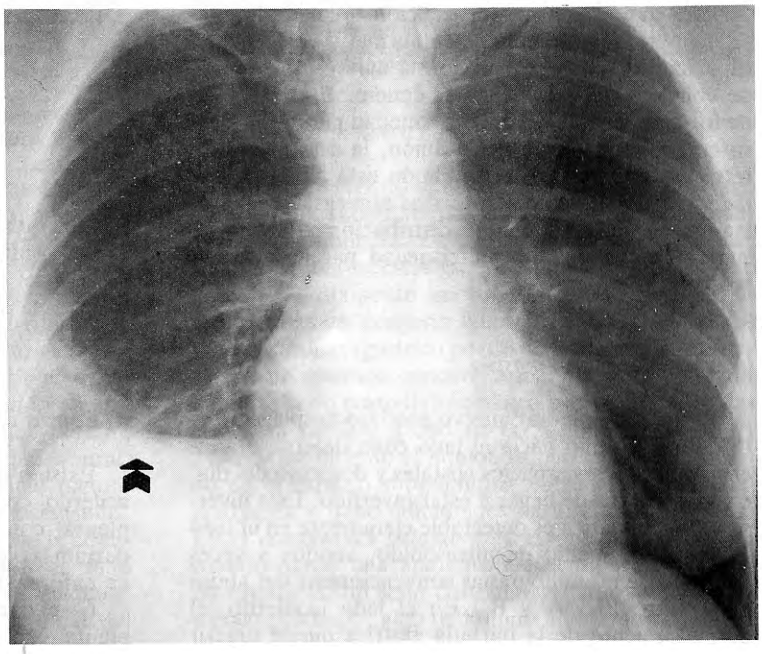

Fig. 10-2 B.—Derrames subpulmonares. El atrapamiento de líquido en el espacio subpulmonar derecho produce una imagen de falso diafragma (flecha). La parte más alta del seudodiaframa es más lateral de lo habitual. Hay discreta opacidad del seno costodiafragmático.

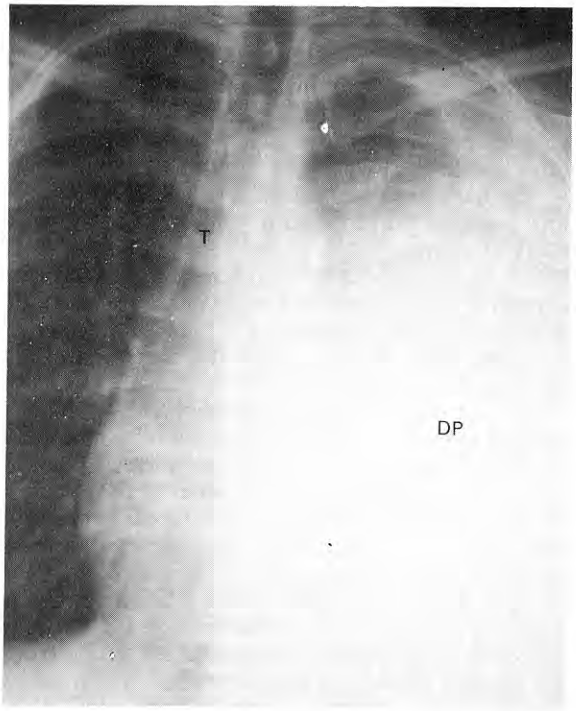

Fig. 10-3 A y B.—Derrame pleural masivo. A) Radiografía pa. de tórax en paciente con derrame pleural masivo izquierdo. El líquido pleural (DP) desplaza marcadamente la tráquea (D) y el mediastino hacia la derecha. B) Corte sagital ultrasonográfico del hipocondrio derecho en un enfermo con derrame pleural masivo derecho. El derrame pleural (DP) desplaza e invierte el diafragma (flechas). H: Hígado. R: Riñón.

Cuadro 2

DERRAME PLEURAL EN TORAX APARENTEMENTE NORMAL

FRECUENTES

1. Infección (tuberculosis)
2. Cirrosis
3. Pancreatitis
4. Infarto pulmonar
5. Patología subdiafragmática inflamatoria (abscesos subfrénico, hepático, colecistitis)
6. Traumatismos
7. Metástasis
8. Mesotelioma

POCO FRECUENTES

1. Asbestosis
2. Lupus eritematoso
3. Rotura esofágica (izquierdo)
4. Hipoproteinemia
5. Hemorragia espontánea
6. Síndrome de Meigs
7. Síndrome post-infarto de miocardio
8. Enfermedad renal
   Hidronefrosis
   Extensión intratorácica de urinomas
9. Artritis reumatoide
10. Mixedema
11. Yatrogénica

Las enfermedades que con frecuencia son visibles en el tórax, y éste presenta evidencia de alteraciones, pueden verse en el cuadro 3.

Cuadro 3

DERRAME PLEURAL ASOCIADO A OTRAS ALTERACIONES TORACICAS. CAUSAS

FRECUENTES

1. Fallo cardiaco congestivo
2. Carcinoma de pulmón
3. Neumonía
4. Metástasis
5. Infarto pulmonar
6. Linfoma
7. Traumatismos
8. Metástasis

POCO FRECUENTES

1. Mesotelioma
2. Pericarditis constrictiva
3. Enfermedad reumática
4. Quistes hidatídicos
5. Neoplasias de pared torácica
6. Síndrome de Loffler
7. Abscesos frénicos
8. Granulomatosis de Wegener
9. Inyecciones esclerosantes para varices esofágicas

La presencia de derrame pleural izquierdo puede tener significación importante, ya que es más frecuente en algunas entidades como son la rotura aórtica traumática, la rotura de aneurisma aórtico, la rotura esofágica y la pancreatitis. Esta última ha sido consi-

derada tradicionalmente, como productora de derrame pleural izquierdo, pero lo cierto es que se reconoce una incidencia casi similar en ambos lados.

B) **Hidroneumotórax**

Ocasionalmente la presencia de líquido en cavidad pleural está acompañada de aire. Las causas más frecuentes son: a) la introducción de aire por punción directa diagnóstica o extractora de líquido; b) la presencia de una fístula broncopleural, casi siempre secundaria a la presencia de inflamación pulmonar; c) por formación bacteriana a nivel pleural, en la que bacterias que pueden formar gas invaden un espacio pleural; d) por rotura de lesiones periféricas pulmonares, tales como quistes hidatídicos perforados al espacio pleural, y e) entrada directa de aire, secundaria a traumatismos abiertos de la pared torácica, etc.

La imagen radiológica es la de un derrame con nivel hidroaéreo a veces múltiple. En el caso de quiste hidatídico perforado puede, en ocasiones, identificarse el quiste.

C) **Loculaciones pleurales**

El líquido pleural puede encapsularse a nivel de las cisuras. Es muy frecuente a nivel de la cisura horizontal, produciendo una masa de forma biconvexa que se conforma al sitio de la cisura. Cuando se ven en proyección posteroanterior, pueden aparecer como tumores redondeados (tumor fantasma). También son visibles con frecuencia en la parte anterior de la gran cisura. Desaparecen, en el caso de la insuficiencia cardiaca, con la diuresis forzada.

D) **Empiema**

En el seno de la neumonía, se puede producir encapsulación pleural infectada, llamada *empiema pleural,* que generalmente no ocurre con la neumonía habitual por neumococos, pero que son posibles con otros gérmenes.

Los hallazgos radiológicos del empiema son los de una masa de bordes nítidos y recortados que mira hacia el pulmón y que puede contener un nivel hidroaéreo, en cuyo caso la existencia de fístula broncopleural es prácticamente segura. La existencia de gran cantidad de proteínas en el líquido, así como la respuesta inflamatoria de la pleura, son responsables de la loculación que produce el empiema.

La diferencia entre un empiema pleural y un absceso de pulmón es a veces difícil, sobre todo cuando el absceso está cercano a la pared torácica, ya que habitualmente ambos aparecen como una lesión cavitaria con nivel hidroaéreo. La tomografía computarizada puede ser muy útil. En general los empiemas tienen un borde nítido y definido, con un borde claro entre la lesión y el pulmón. No es infrecuente que el líquido y la forma de la cavidad cambien, realizando los cortes en diferentes proyecciones. Por el contrario, los abscesos de pulmón son, en general, más o menos irregulares con pared gruesa, y el límite entre el parénquima pulmonar sano y la lesión no es definido. El nivel hidroaéreo no cambia de longitud al hacer los cortes en diferentes proyecciones. En nuestra experiencia los abscesos suelen presentar su nivel hidroaéreo en el medio de la densidad, mientras que generalmente las grandes cavidades empiematosas suelen presentar el nivel en la parte más superior de la misma, al ser muy superior la cantidad de líquido a la zona sólida de la lesión. (Fig. 10-4.)

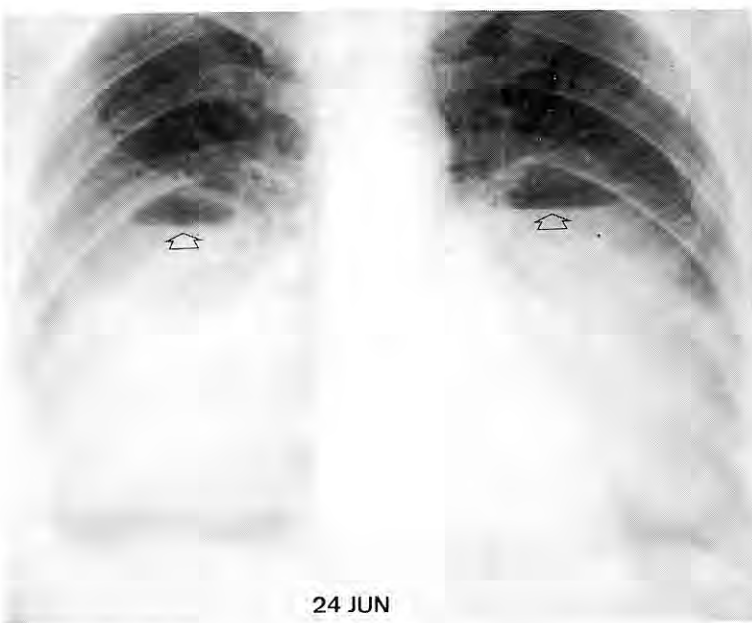

Fig. 10-4.—Empiema pleural bilateral. Radiografía del mismo enfermo un mes más tarde, mostrando niveles hidroaéreos en la cúpula de ambos empiemas.

E) **Engrosamiento pleural**

La reacción pleural con engrosamiento de la misma es una alteración inespecífica que ocurre como resultado de múltiples causas, tales como inflamación, neoplasia, etc. La más frecuentemente visible es la obliteración del seno costodiafragmático, que muchas veces es simplemente el resultado final de un derrame pleural previo. Otras veces el engrosamiento pleural puede ser visto a lo largo de la pared torácica.

La presencia de calcificación a nivel de la pleura engrosada es frecuente. Se ve en tuberculosis, en empiema, en neumotórax, etc. Parece necesario un mínimo de dos años para que el engrosamiento pleural se calcifique. En casos de empiemas antiguos, puede verse calcificación extensa de toda la pleura rodeando el pulmón de forma completa. El TAC ha puesto de manifiesto que persisten colecciones líquidas entre las pleuras calcificadas en 15 % de los pacientes.

Una forma especial de calcificación pleural son las llamadas *placas pleurales* calcificadas, que parecen estar en directa relación con la inhalación de asbestos. Lo más frecuente son placas localizadas de pequeño tamaño, generalmente en la pared lateral del tórax y pleura diafragmática, y que ocasionalmente se extienden ocupando una larga área del hemitórax correspondiente. En general, son placas unilaterales de 1 mm que pueden llegar hasta 10 mm, frecuentemente simétricas. (Fig. 10-5.) Pueden acompañarse de engrosamiento pleural difuso. Algunas de estas placas, si están situadas a nivel de una cisura, pueden simular un nódulo pulmonar.

Fig. 10-5.—Radiografía lateral de un enfermo con asbestosis, mostrando una placa calcificada en la pleural diafragmática (flecha). Hay densidades lineales por placas pleurales superpuestas al parénquima pulmonar.

3. GRANDES SINDROMES

A) **Neumotórax**

Es discutido con la hiperclaridad pulmonar.

B) **Hemitórax opaco**

La presencia de un hemitórax completamente opaco puede obedecer a la existencia de un derrame pleural masivo, pero también puede ser debido a atelectasia, la combinación de ambas o a masas pleurales.

C) **Masa pleural**

a) *Tumores primarios*

El mesotelioma es originario de las células que tapizan las cavidades cardiacas, peritoneal y pleural. Hay dos formas fundamentales, mesotelioma fibroso localizado y el difuso. El *mesotelioma fibroso* localizado es raro, ocurriendo en más del 75 % de los casos a partir de la pleura visceral. Es un tumor de crecimiento lento, ligeramente lobulado y generalmente pedunculado. El tumor ocurre fundamentalmente en adultos entre los 40 y los 60 años de edad.

Radiográficamente es una masa solitaria que está situada a lo largo de un margen pulmonar o de una cisura, generalmente la zona inferior del tórax. Cuando es grande puede ser difícil conocer su origen, puesto que puede parecer una masa pulmonar. La tomografía computarizada es de alta utilidad en la demostración del origen pleural de estos tumores. Excepcionalmente puede acompañarse de derrame pleural. (Fig. 10-6.)

El *mesotelioma difuso* tiene relación clara con la exposición a asbestos. La presentación radiológica incluye masas pleurales múltiples con o sin derrames, engrosamiento pleural difuso con o sin derrame y derrame pleural sin masas definidas. El mesotelioma difuso es más frecuente en mujeres (aproximadamente en relación de un 5 a 1).

Es frecuente la presencia de derrames masivos, lo que hace difícil su evaluación completa. En el momento actual, la tomografía axial computarizada es el método de elección porque permite distinguir los componentes sólidos de los líquidos del espacio pleural y así demostrar la presencia de masas. El diagnóstico

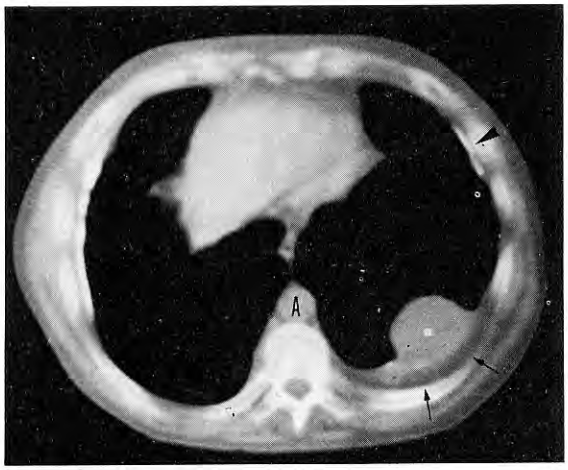

Fig. 10-6.—Mesotelioma fibroso. Tomografía computarizada mostrando una masa que nace de la pleura visceral de bordes bien definidos y separada de la pared torácica por un plano graso bien definido (flechas). En la parte anterior puede verse una placa pleural calcificada (punta de flecha). Aorta (A).

diferencial incluye tumores metastásicos, linfoma, etc. (Fig. 10-7 A y B.)

b) *Tumores secundarios*

La neoplasia metastásica es la enfermedad tumoral más frecuente de la pleura. Generalmente el primario es de pulmón, pero también puede ser tumores a distancia, fundamentalmente mama, páncreas, ovario, colon o incluso el linfoma.

ESPACIO EXTRAPLEURAL

El espacio extrapleural está situado entre la pleura parietal y la caja torácica. Dentro de dicho espacio existen nervios, vasos, músculos, las costillas y tejido conectivo extenso.

Debido a la presencia de una pleura parietal limitante de las lesiones que ocupan el espacio extrapleural, éstas presentan una imagen radiográfica muy típica con un borde bien definido convexo que mira hacia el pulmón, por contraposición a las lesiones pulmonares, que generalmente tienen borde peor definido. La lesión extrapleural, frecuentemente, tiene un diámetro horizontal tan grande como el vertical y los bordes superiores e inferiores de la masa se afilan suavemente hacia la pared torácica e incluso pueden ser discretamente cóncavos hacia el pulmón. Por tanto, contrariamente a lo que ocurre a una lesión pulmonar cercana a la pleura en la que los ángulos que la masa forman con la misma son agudos, en el caso de las masas extrapleurales los ángulos de la masa no son agudos sino convexos. (Fig. 10-8.)

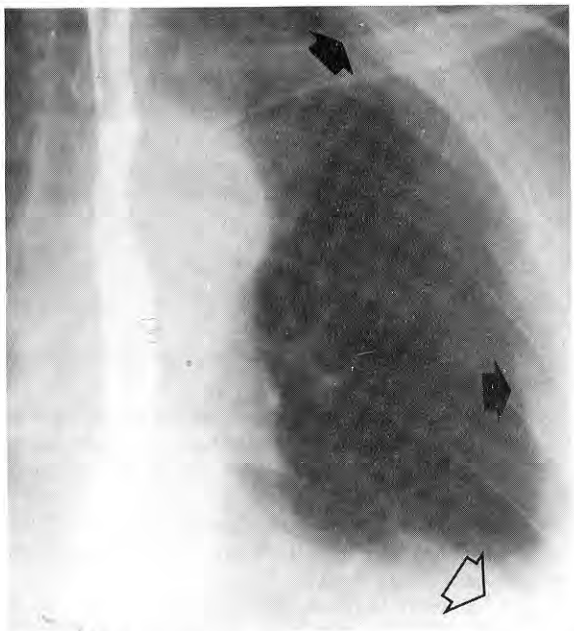

Fig. 10-7 B.—Mesotelioma pleural difuso. Radiografía posteroanterior del tórax, demostrando la presencia de engrosamiento pleural ondulado a lo largo de toda la pared lateral torácica (flechas sólidas). Parece coexistir un pequeño derrame pleural libre (flecha hueca).

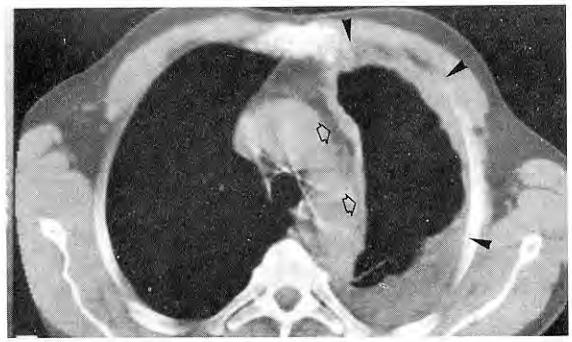

Fig. 10-7 A.—Mesotelioma pleural difuso. Tomografía axial computarizada del mismo enfermo, mostrando engrosamiento irregular de toda la cavidad pleural de características sólidas (puntas de flecha). La pleura mediastínica está afectada, pero existe un plano de clivaje visible con el arco aórtico (flechas huecas).

En general estas lesiones no se acompañan de afectación pleural, pero sí de afectación ósea, dado que la costilla está cercana y en el interior del espacio extrapleural. La presencia de lesión ósea es lo que realmente de carácter da seguridad al diagnóstico de lesión extrapleural.

Las causas de lesión extrapleural están en cuadro siguiente:

Cuadro 1

LESION EXTRAPLEURAL. CAUSAS

FRECUENTES
- — Metástasis costales
- — Fracturas costales
- — Mieloma
- — Displasia fibrosa

RARAS
- — Hematoma
- — Lipoma
- — Neurofibroma
- — Quiste hidatídico
- — Cirugía previa
- — Osteomielitis
- — Histiocitosis X
- — Plombajes
- — Tumor de Ewing

Fig. 10-8.—Lesión extrapleural izquierda por antiguo plombaje. La introducción de parafina en el espacio extrapleural era frecuente hace años en el tratamiento de la tuberculosis. La masa de parafina (P) produce una típica imagen extrapleural con un borde nítido y bien definido y ángulos obtusos en la unión de la masa con la pared torácica.

LA PARED TORACICA

1. ESTERNON Y COSTILLAS
2. TEJIDOS BLANDOS
3. COLUMNA VERTEBRAL
4. DIAFRAGMA
5. SINDROME DE LA ABERTURA TORACICA SUPERIOR

1. ESTERNON Y COSTILLAS

A) Lesiones de origen congénito

1. *Esternón.*—La deformidad más frecuente es el llamado *pectus excavatum,* consistente en una concavidad posterior del esternón, disminuyendo el espacio anteroposterior del tórax. La indentación es mayor a nivel del xifoides. La silueta cardiaca se desvía habitualmente hacia la izquierda, simulando cardiomegalia, debido al aplastamiento que sufre por la situación posterior del esternón. El pectus excavatum puede encontrarse en enfermedades congénitas cardiacas, homocistinuria, síndrome de Marfan y prolapso idiopático de la válvula mitral (en esta enfermedad se asocia en un 60 % de los casos).

2. *Costillas.*—La mayor parte de las anomalías congénitas de las costillas no tienen significación clínica y ocurren muy a menudo (2,8 % de la población). La anomalía más frecuente es la bifurcación pero también existen ensanchamientos costales, fusiones, puentes de unión entre las costillas así como costilla cervical supernumeraria. La costilla cervical es habitualmente asintomática, pero puede producir síntomas de compresión de vasos y nervios, como más adelante veremos.

B) Deformidades adquiridas

Aunque originalmente se suponía que la erosión costal o notching era secundaria a la presencia de *coartación aórtica,* hoy día se sabe que el aumento de

cualquiera de los componentes del espacio intercostal, tanto la arteria como la vena intercostal así como el nervio, pueden producir erosiones del borde inferior de la costilla. La causa más frecuente por supuesto es la coartación aórtica, debido al flujo colateral, que tiene que pasar por ambas subclavias, para superar el obstáculo de la coartación. La sangre pasa por los troncos tirocervicales y por las arterias mamarias internas, a las intercostales posteriores y de ahí va a aorta descendente, lo que aumenta el tamaño y el volumen de las arterias intercostales. (Fig. 10-9.)

Las causas del notching pueden verse en el cuadro siguiente:

Cuadro 1

EROSION COSTAL	
1. ORIGEN ARTERIAL	
A) Obstrucción aórtica alta	Coartación
B) Obstrucción aórtica baja	Trombosis aórtica Operacion de Blalock
C) Obstrucción subclavia	Enf. de Takayasu
D) Oligohemia pulmonar	
a) Fallot	
b) Enfisema	
c) Ebstein	
d) Atresia pulmonar	
2. ORIGEN VENOSO	Obstrucción vena cava superior
3. ORIGEN ARTERIO VENOSO	Fístula AV de pared torácica
4. ORIGEN NERVIOSO	Neurofibromatosis Poliomielitis
5. ORIGEN OSEO	Hiperparatiroidismo Talasemia
6. IDIOPATICO	

De Grainger y Pierce, Reeder y Felson

C) **Tumores y seudotumores**

1. *Seudotumores.*—La *displasia fibrosa* es más frecuente en la segunda o tercera década de la vida. Normalmente es una lesión lítica con cierta expansión, ocasionalmente en «pompas de jabón» y córtex intacto, aunque fino. Con la evolución aumenta su densidad hasta adquirir el aspecto típico de vidrio deslustrado, pudiendo llegar a la esclerosis.

2. *Tumores cartilaginosos.*—Suelen ser *encondromas* u *osteocondromas.* Pueden adquirir gran tamaño. El encondroma se encuentra más frecuentemente en la parte anterior de la costilla, cerca de la unión costocondral, como una lesión lítica, de borde esclerótico y de forma oval o circular. Los encondromas son los tumores primarios más frecuentes del esternón. Ocurren habitualmente en el manubrio esternal. Todas estas lesiones pueden degenerar en condrosarcomas.

3. *Tumores malignos.*—Los tumores malignos producen lesiones destructivas, de bordes mal definidos, con masa de partes blandas. Las más frecuentes son las metástasis líticas, fundamentalmente secundarias a lesiones de pulmón, mama, etc., y las lesiones blásticas debidas a carcinoma prostático. (Figuras 10-10 A y B.)

De especial interés es el llamado *tumor de Pancoast* o también tumores del sulcus superior que, característicamente, presentan el llamado síndrome de Bernard-Horner, así como dolor en la distribución de los nervios octavo cervical y torácico primero y segundo. La mayor parte de los tumores de Pancoast son carcinomas epidermoides de baja invasión o carcinomas indiferenciados que, por extensión directa, afec-

Fig. 10-9.—Coartación aórtica en un adulto. Puede apreciarse la presencia de muescas costales en el borde inferior de múltiples costillas (flechas). La silueta cardiaca muestra crecimiento ventricular izquierdo y un botón aórtico muy mal definido.

tan a las estructuras de la pared torácica, así como al mediastino y a la columna vertebral.

Los hallazgos radiológicos de este tipo especial de tumor incluyen la presencia de un casquete o engrosamiento apical, que ha sido descrito entre el 28-55 % de los casos, y masa apical que ha sido descrita entre el 45-72 % de los casos. La destrucción ósea ocurre en aproximadamente el 34 % de los casos. Si bien las tomografías y la lordótica apical pueden ayudar a demostrar mejor las lesiones en este tipo de tumores, es la tomografía computarizada la que permite una mejor localización anatómica de la lesión, así como de las invasiones que el tumor produce. La biopsia percutánea presenta una fiabilidad diagnóstica cercana al 90 %. (Fig. 10-11 A y B.) La presencia de un casquete pleural unilateral, superior a 5 cm de grosor o incluso bilaterales, pero con asimetría, deben ser considerados como anormales y por tanto perseguir la posibilidad del tumor de Pancoast.

Aunque a lo largo de los años ha sido considerado un tumor inoperable, el pronóstico ha variado, ya que hoy se alcanza una supervivencia de 5 años, en el 30-35 % de los pacientes que han recibido radioterapia preoperatoria y una resección en bloque.

El *mieloma* afecta frecuentemente a las costillas. El plasmocitoma solitario es una lesión destructiva ósea con expansión y masa de partes blandas. La presencia de destrucción costal, con masas múltiples, es más frecuente en el mieloma, que en las metástasis costales.

El *sarcoma de Ewing* es frecuente en la pared torácica, por debajo de los 20 años de edad (80 % ocurren en niños menores de 3 años). Suele tratarse de una masa de partes blandas de gran tamaño, en la zona externa del tórax o en la región extrapleural.

El tumor de Ewing de las costillas penetra rápidamente el córtex óseo, formando una gran masa de partes blandas que suele ser intratorácica, más que de la propia pared torácica. Esta masa puede alcanzar un gran tamaño, sin que se vea destrucción ósea importante. Dada la presencia de fiebre y toxicidad sistémica de este tumor, que se acompaña de derrame pleural, se puede confundir clínicamente con empiema.

D) Infecciones

La osteomielitis de las costillas se caracteriza, como en cualquier otro hueso, por masa de partes blandas, pérdida de los planos fasciales y elevación perióstica. La lesión ósea tarda en visualizarse entre 7 y 10 días después del comienzo de la infección. No es raro que se extienda a otras costillas cercanas. En los períodos tardíos aparece esclerosis en el seno de la lesión. La osteomielitis de la pared torácica es más frecuente en las costillas que en el esternón, si bien, desde que se practican esternotomías medias en cirugía, la posibilidad de osteomielitis esternal ha aumentado. Otra causa de osteomielitis es la contaminación tras la aspiración de médula ósea. Los casos en que existe osteomielitis esternal por vía hematógena son casi siempre en adictos a la heroína.

La *tuberculosis* es más rara hoy de lo que fuera en el pasado. Sin embargo, se ve ocasionalmente, siendo la segunda causa de destrucción costal después de las metástasis.

La *actinomicosis* de la pared torácica ocurre por extensión directa de la enfermedad a nivel pulmonar o de la pleura. No es infrecuente la presencia de trayectos fistulosos hasta la piel. Tiene gran incidencia de afectación pleural (empiema necesitatis).

2. TEJIDOS BLANDOS

A) Lesiones no tumorales

La presencia de *gas* en las partes blandas puede ser secundaria a operación, trauma, neumotórax, perforación de estómago, tráquea, bronquios, etc. Radio-

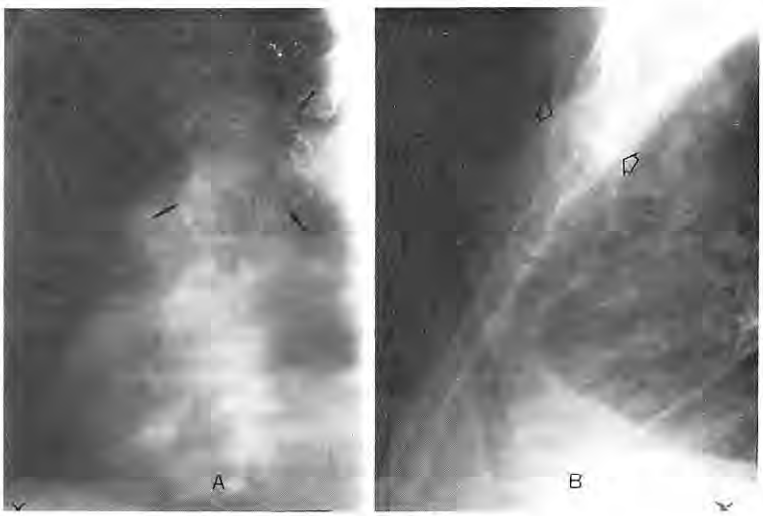

Fig. 10-10 A y B.—Metástasis líticas de un carcinoma de mama en el manubrio esternal. A) Tomografía anteroposterior mostrando múltiples defectos líticos (flechas). B) La radiografía lateral muestra cierto componente expansivo en la parte superior del manubrio (flechas huecas).

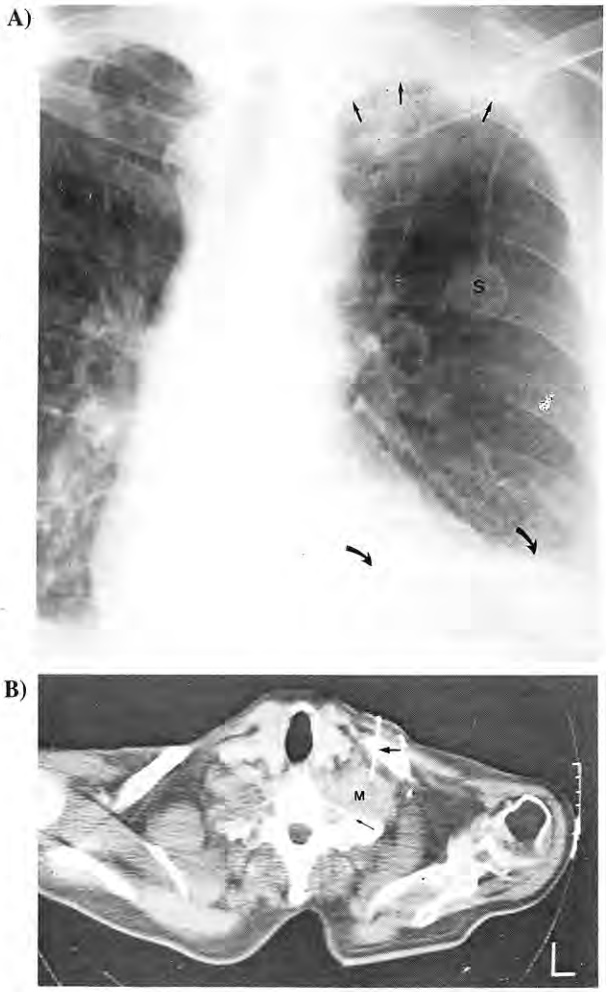

Fig. 10-11 A y B.—A) Tumor de Pancoast izquierdo. Radiografía pa. de tórax mostrando casquete pleural izquierdo (flechas rectas). Existe elevación diafragmática izquierda por parálisis frénica (flechas curvas). La sombra redondeada de la región central del hemitórax (S) corresponde a un catéter de subclavia para control del dolor del paciente. B) TAC del mismo paciente mostrando la masa apical (M). Puede verse la aguja de punción-aspiración (flecha).

gráficamente, las estrías de gas disecan las fibras musculares, con aspecto muy característico.

Ocasionalmente, puede ser detectado en la radiografía de tórax, un tumor ulcerado de la mama.

La ausencia de una mama presenta un aspecto muy típico en la radiografía de tórax, ya que tanto el campo inferior como el medio se hacen más radiotransparentes, lo que debe ser detectado por el lector de la radiografía. No debe confundirse con la ausencia congénita del músculo pectoral que puede ser uni o bilateral.

B) Tumores

Los *lipomas* y *liposarcomas* son raros, pero ocurren en la pared torácica. Los lipomas suelen estar presentes en el espacio extrapleural y por tanto presentan signos típicos de lesiones expleurales. La participación intratorácica de estos tumores es frecuente y cambian de posición y forma con la respiración. Puede haber presión erosiva sobre las costillas. Otras veces el tumor es intra y extratorácico, teniendo un puente del mismo tejido que los une entre las costillas.

Los *fibrosarcomas* son tumores bien delimitados, grandes, que pueden presentar calcificación, así como invasión y erosión del hueso. A veces es difícil, cuando son de gran tamaño, determinar si el origen es de la pared torácica, del pulmón o del mediastino.

Los *hemangiomas* de la pared torácica pueden distinguirse si en el seno de la masa se ven flebolitos.

Los *tumores neurales* son más frecuentes en el mediastino. Sin embargo, ocasionalmente pueden aparecer a partir de los nervios intercostales u otros nervios de la pared torácica, y más habitualmente de la pared posterior. Generalmente son tumores de la vaina del nervio, es decir, schwanomas o neurofibromas. Los primeros son más frecuentes. Son masas bien descritas, bien definidas, esféricas, que causan erosión en las costillas circundantes.

En el tórax, entre los tumores musculares se pueden ver *rabdomiosarcomas,* que ocurren más frecuentemente en niños. Suelen ser masas bien definidas que pueden tener erosión ósea por compresión cercana.

C) Calcificaciones

Pueden ser secundarias a *cisticercos,* viéndose como pequeñas calcificaciones ovaladas. También pueden verse calcificaciones extensas en la *calcinosis universalis.* Hay osificación de músculos y ligamentos en la *miositis osificante progresiva,* que se acompaña de alteraciones de los dedos de las manos y de los pies.

Ocasionalmente, tumores del tipo de los *osteocondromas* y del *osteoma* de la escápula pueden proyectarse sobre el campo pulmonar y ser confundidos con nódulos pulmonares. Las radiografías en oblicuas y las proyecciones especiales de la escápula ayudan a dilucidar el problema.

3. COLUMNA VERTEBRAL

Las alteraciones más frecuentes son la *escoliosis* y la *cifoescoliosis.* Si bien en el pasado la tuberculosis ha sido causa frecuente de estas alteraciones; en el momento actual, la *escoliosis idiopática* es la más frecuente.

Entre las alteraciones de la columna conviene resaltar el síndrome de la *espalda recta*, en el que en vez de existir la cifosis normal de la columna, hay una rectificación de la misma, produciendo una columna recta, que disminuye el espacio entre la columna y el esternón, desplazando el corazón hacia la izquierda, y pudiendo llegar a simular cardiomegalia.

4. DIAFRAGMA

El diafragma es el músculo que separa la cavidad torácica de la abdominal. Está unido al esqueleto por fibras musculares y tendinosas. En la proyección posteroanterior de tórax, el diafragma se ve con una línea fina, densa, curvada, con la convexidad hacia arriba y que es más alta en la zona central que en la zona periférica. En radiografía lateral, también es más alto por delante que por detrás. En el lado izquierdo, la existencia de la burbuja aérea del fundus gástrico permite con frecuencia ver la pared superior y la inferior, mientras que en el lado derecho la densidad inferior del diafragma se funde con la densidad normal del hígado y sólo es visible la superficie superior.

Los senos costodiafragmáticos producidos por el contacto del diafragma con la pared torácica, son en proyección posteroanterior agudos; también lo son los senos posteriores, visibles en radiografías laterales.

En el lado izquierdo, el borde superior del diafragma debe verse a través de la silueta cardiaca, si la radiografía está bien penetrada. Sin embargo, en radiografía lateral, debido a la existencia del corazón, que se apoya sobre el tercio anterior del diafragma, éste no es visible. De esta manera el diafragma que en proyección lateral se ve en su totalidad en el individuo normal, es el derecho, mientras que el diafragma izquierdo sólo es visible en sus dos tercios posteriores.

La *disrupción* de la curva normal de los ecos diafragmáticos es un signo sonográfico de la existencia de enfermedad diafragmática y ha sido vista en invasión tumoral, en implantes metastásicos, así como en rotura traumática del diafragma. La *inversión* de la curva habitual del diafragma puede verse en casos con derrame pleural. Normalmente el diafragma forma una curva cóncava hacia el abdomen, pero la existencia de abundante líquido en el espacio pleural derecho puede causar la inversión del mismo, lo que produce desplazamiento hacia abajo del hígado, que se puede palpar en el abdomen. La inversión diafragmática tiene más importancia, en relación con la severidad de la disnea, que la propia cantidad de líquido existente. El ultrasonido, puede ser muy útil al demostrar la presencia de una curva diafragmática cóncava hacia el tórax, en vez de la habitualmente visible. (Fig. 10-12.)

Fig. 10-12.—Inversión diafragmática derecha por masa pulmonar. Corte sagital del hipocondrio derecho mostrando una masa sólida de la base pulmonar (M) que desplaza e invierte la curva del diafragma derecho (flechas). Riñón derecho (RD).

A) Variantes normales

La existencia de *relajación anteromedial del diafragma* es frecuente. Consiste en una elevación de la zona anterior y medial del diafragma, a nivel del ángulo cardiofrénico derecho, llegando a subir por encima de la silueta cardiaca. Es probablemente de origen congénito, posiblemente por eventración parcial. Debe ser diferenciado del paquete graso que puede verse en individuos obesos.

La presencia de defectos en la superficie normal del diafragma es bien conocida. Los *defectos anteromediales*, debido a su origen congénito, son frecuentes en el lactante y suelen precisamente ocurrir en la parte anteromedial del diafragma. (Fig. 10-13 A y B.) Se han utilizado numerosos métodos diagnósticos, incluyendo la medicina nuclear, la peritoneografía, etc. El uso de la ultrasonografía ha cobrado, en el momento actual, gran valor, al ser capaz de demostrar la presencia de disrupción diafragmática, determinar exactamente la localización anatómica del defecto, identificar qué víscera está herniada así como ver los movimientos paradójicos de la víscera herniada, casi siempre el hígado, en el interior del saco herniario.

B) Elevación diafragmática

Las causas de elevación diafragmática se reflejan en el cuadro 2.

La *eventración* es probable que se deba a atrofia del diafragma o mal desarrollo del mismo, ya que se convierte en una hoja fina, fibrosa, sin músculo ni fibras musculares. No suele tener significación clínica siendo asintomática, pero debe ser diferenciada de otras lesiones. Es más frecuente en el lado izquierdo. Radiográficamente, el diafragma elevado desplaza frecuentemente el corazón hacia la derecha y se mueve poco con los movimientos respiratorios.

Las formas adquiridas de *parálisis diafragmática* casi siempre son de origen traumático, ya sea en el momento del parto o por toracotomía o por invasión tumoral. En el neonato, la parálisis diafragmática traumática ocurre aproximadamente en el 1 % de las admisiones en las unidades de cuidados intensivos neonatales, y suele recuperarse en el primer año de la vida en el 50-80 % de los casos.

La parálisis por invasión tumoral ocurre muy frecuentemente en la invasión mediastínica del carcinoma de pulmón y más raramente en linfomas, metástasis, etc. La presencia de lesiones subpulmonares como abscesos, más frecuentes en el lado derecho que en el izquierdo, eleva frecuentemente el diafragma.

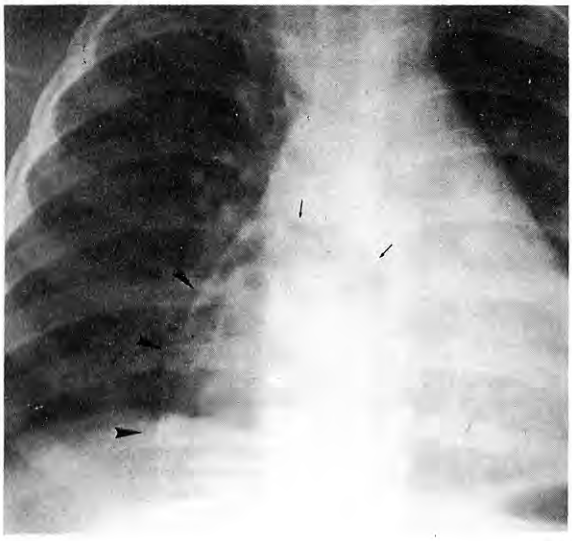

A)

B)

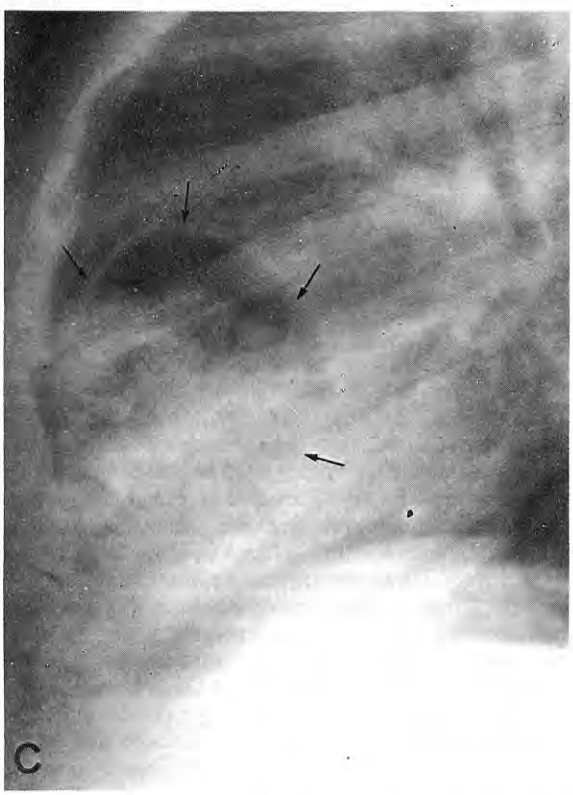

C

Fig. 10-13 A y B.—Defecto anteromedial produciendo hernia de Morgagni. A) Radiografía anteroposterior mostrando desplazamiento de la silueta cardiaca hacia la izquierda por una masa del ángulo cardiofrénico derecho (cabezas de flecha). La masa contiene gas (flechas finas). B) Radiografía lateral mostrando la continuidad del colon abdominal (C) con la parte herniada en el mediastino anterior (flechas).

Cuadro 2

ELEVACION DIAFRAGMATICA

ELEVACION UNILATERAL
- — Escoliosis
- — Eventración
- — Parálisis frénica
- — Colapso del lóbulo inferior
- — Infección basal pleuro-pulmonar
- — Infarto pulmonar
- — Lesiones subdiafragmáticas (infección o tumor)
- — Estómago o flexura esplénica distendidas (izda.)
- — Rotura esplénica o hepática
- — Idiopático
- — Postoperatorio
- — Fractura costal
- — Masa diafragmática (quiste o tumor)

ELEVACION BILATERAL
- — Excursión respiratoria incompleta
- — Radiografías hechas en posición supino
- — Obesidad
- — Embarazo
- — Ascitis
- — Masas abdominales de gran tamaño
- — Distensión abdominal
- — Lesión subfrénica bilateral
- — Hepatomegalia
- — Neumoperitoneo
- — Enfermedad pleural bilateral

De Grainger y Pierce, Reeder y Felson

El diagnóstico diferencial debe hacerse con colecciones subpulmonares de líquido que simulan elevación diafragmática, ya sea uni o bilateral.

5. SINDROME DE LA ABERTURA TORACICA SUPERIOR

Conocido también como *síndrome de la costilla cervical* o *síndrome del escaleno*. Los síntomas se refieren a la compresión que sufren en la abertura torácica superior las arterias y venas axilares y subclavias, así como el plexo braquial, cuando son por compresión nerviosa. La sintomatología habitual es dolor, parestesias y sensación de adormecimiento en el territorio del cubital. La compresión arterial produce también fatiga, parestesia, dolor isquémico e incluso gangrena distal. La compresión venosa presenta edema, cianosis y dolor.

El estudio del paciente se efectúa por medio de maniobras como la de Adson, consistente en extender el cuello, girar la barbilla hacia el lado en que se sospecha el síndrome de abertura torácica superior y hacer una máxima inspiración. La reducción o desaparición del pulso radial significa un test positivo y sirve para identificar compresión del plexo braquial o de la arteria subclavia por el músculo escaleno contra la primera costilla. La maniobra de hiperabducción o de Allen provoca la reducción o desaparición del pulso radial cuando el brazo se coloca en hiperabducción,

lo que significa compresión arterial por el tendón del pectoral menor.

Diagnóstico arteriográfico.—Se realiza una arteriografía selectiva de la subclavia, en posición neutra para visualizar toda la arteria. Ocasionalmente, en esta serie se puede visualizar trombosis, estenosis de la arteria, dilatación postestenosis e incluso dilataciones aneurismáticas. Se realiza a continuación una segunda inyección con la maniobra de Adson o con la maniobra de Allen; la primera sirve para demostrar la compresión en el triángulo interescaleno, y la segunda sirve para demostrar la compresión de la arteria axilar, cuando cruza por debajo del tendón del pectoral menor. Estas series demuestran estrecheces, compresiones y red colateral abundante, confirmando así las alteraciones hemodinámicas acompañantes del síndrome. (Fig. 10-14 A y B.) La aparición de la angiografía digital por vía intravenosa es muy probable que simplifique el diagnóstico de estos enfermos.

A)

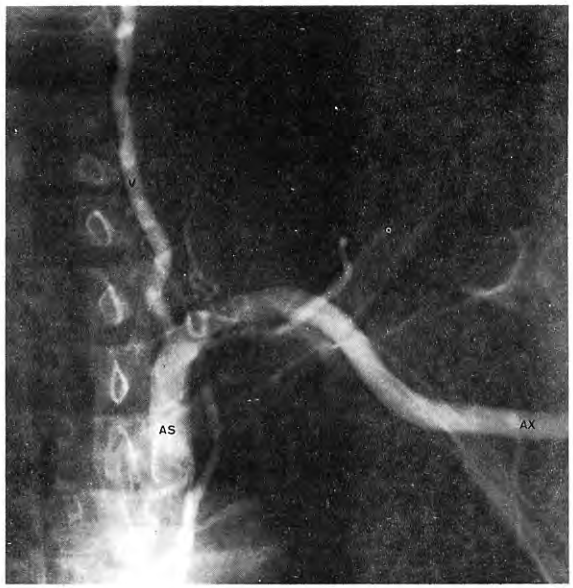

B)

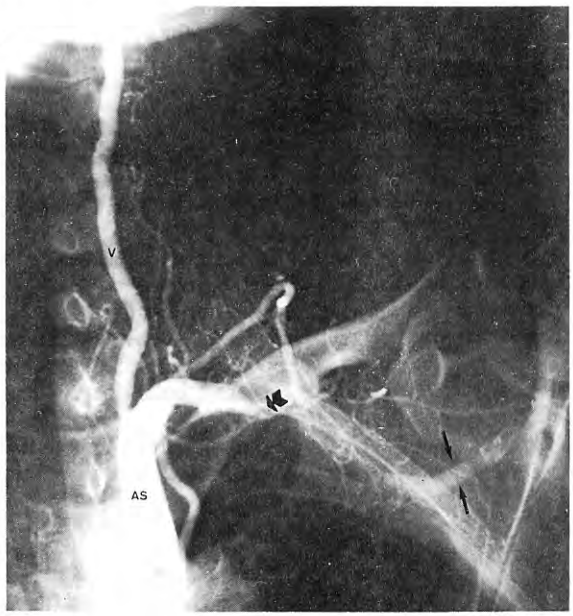

Fig. 10-14 A y B.—Síndrome de la abertura torácica superior. Arteriografía selectiva de la arteria subclavia en posición neutra del brazo. La inyección muestra la normalidad de la arteria subclavia (AS), de la vertebral (V) y de la axilar (AX). B) Inyección en la posición de hiperabducción de Allen. Se observa un bloqueo casi completo de la arteria axilar a nivel del borde clavicular posterior (flecha). Existe discreta red colateral y relleno mínimo de la arteria axilar distal (flechas finas).

http://booksmedicos.blogspot.com

11
EL TORAX: EL MEDIASTINO

DR. C. S. PEDROSA
DR. A. GANAU PEIRATS

1. DIVISION ANATOMICA
2. TECNICAS DE EXAMEN
3. SEMIOLOGIA GENERAL
4. ENTIDADES MAS IMPORTANTES
5. CONDUCTA RADIOLOGICA

1. DIVISION ANATOMICA

El mediastino puede definirse como el espacio extrapleural que existe entre ambos pulmones. Está limitado por la pleura parietal medial, que lo separa de la superficie pulmonar. Por delante está limitado por el esternón, mientras que por detrás lo está por las vértebras dorsales y por el arco posterior de las costillas.

A efectos prácticos y siguiendo el esquema del capítulo 4 hemos dividido el mediastino de la siguiente forma:

Cuadro 1

DIVISION ANATOMORADIOLOGICA

1. Mediastino superior
2. Mediastino anterior
3. Mediastino posterior
   A) Area prevertebral (mediastino medio)
   B) Area paraespinal
   C) Area retrocrural

2. TECNICAS DE EXAMEN

A) Radiografías convencionales

Las radiografías posterior y lateral del tórax siguen siendo las piezas fundamentales en el diagnóstico de las enfermedades mediastínicas. (Fig. 11-1 A y B.)

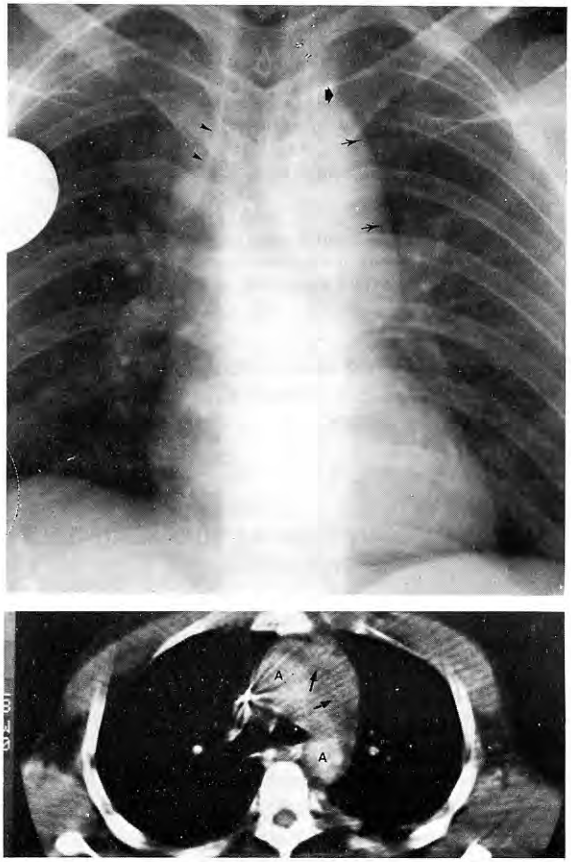

Fig. 11-1 A y B.—Hemorragia mediastínica en un drogadicto que recibió dos puñaladas, una a través de la región torácica anterior y otra en la región paraescapular izquierda. A) Proyección anteroposterior al ingreso. Ensanchamiento mediastínico izquierdo (flechas largas) con borramiento de la línea paraórtica izquierda. La línea subclavia izquierda (flecha corta) y la línea paratraqueal derecha (puntas de flecha) son normales. B) TAC dinámico mostrando áreas de contraste aumentado en el seno del ensanchamiento mediastínico (flechas) por delante de la aorta rellena de contraste (A).

B) Esofagograma

El esofagograma es, después de las radiografías posteroanterior y lateral de tórax, la técnica conven-

cional más importante en el estudio del mediastino. El esofagograma es importante no solamente porque muestra lesiones esofágicas que simulan masas mediastínicas como acalasia, tumores de gran tamaño, etc., sino también porque al estar situado en el centro del mismo es desplazado, comprimido o infiltrado por una gran variedad de lesiones mediastínicas, tumores pulmonares, mesoteliomas pleurales, etc., lo que permite una mejor localización y definición de las mismas.

C) **Tomografía convencional**

La aparición del TAC ha supuesto un cambio importante, ya que en muchos casos se puede prescindir perfectamente de esta técnica que no excluye la exploración por TAC. La tomografía convencional parece ser más útil a nivel de los hilios que del propio mediastino.

D) **Angiografía**

Sigue siendo útil en la demostración de los vasos de la región, tanto de la aorta torácica como de los grandes vasos. Sin embargo, la aparición de la radiología digital puede suponer un cambio importante en la evaluación de todos estos enfermos. Así al menos la evaluación de los grandes troncos supraaórticos simulando masa mediastínica, que hasta el momento presente se realizaba con el TAC dinámico, es hoy una indicación clara de angiografía digital por vía intravenosa, una técnica que elimina los problemas de la punción arterial.

E) **Ultrasonido**

Es interesante para demostrar la naturaleza quística de una lesión. Desgraciadamente, debido a la existencia del aire pulmonar, solamente es utilizable a través del yúgulo external, donde se pueden obtener sonogramas del mediastino anterior o también a través del espacio retroxifoideo, pudiendo ser útil en las lesiones del mediastino inferior donde puede establecerse la diferencia entre lesiones sólidas y quísticas, pudiendo así demostrarse quistes broncogénicos, quistes tímicos y pericárdicos, etc.

F) **Tomografía axial computarizada (TAC)**

Las indicaciones fundamentales de la tomografía computarizada están resumidas en el cuadro 2.

Cuadro 2

INDICACIONES GENERALES DEL TAC

1. Ensanchamiento mediastínico
2. Evaluación de contornos anormales o dudosos
3. Evaluación de la densidad de las lesiones mediastínicas
4. Localización y extensión de tumores extramediastínicos
5. Evaluación de extensión de tumores mediastínicos
6. Detección de enfermedad oculta
7. Evaluación de lesiones parcialmente ocultas por el mediastino.
8. Evaluación de áreas anatómicas específicas
9. Control de tratamiento
10. Control biópsico

Modificado de Heitzman, Sagel y Aromberg

a) *Ensanchamiento mediastínico*

Es una de las alteraciones más frecuentemente detectadas por radiografías pa. y lateral de tórax. Se incluyen aquí los casos en los que el mediastino parece claramente ensanchado sin que exista un contorno anormal definido que sugiera la presencia de masa. El ensanchamiento mediastínico de esta naturaleza está casi siempre causado por variantes. De ellas, la *elongación de los troncos supraaórticos* es probablemente la más frecuente. La tomografía computarizada con scan dinámico puede mostrar el relleno de los vasos y la ausencia de masas.

b) *Evaluación de contornos anormales o dudosos*

Es muy frecuente que las radiografías de tórax muestren un contorno anormal o dudoso que simule lesiones. (Fig. 11-2.) La presencia de masas en áreas no habituales, alterando el contorno del mediastino puede darse por ejemplo en enfermos con quistes pericárdicos de localización atípica en el mediastino superior derecho. Las interrupciones de la cava en el abdomen con continuación con el sistema ácigos pueden simular adenopatías en el lado derecho del tórax.

c) *Evaluación de la densidad de las lesiones mediastínicas*

El hecho de poder determinar numéricamente la densidad de las lesiones, hace que la técnica del TAC sea importante en la evaluación de las lesiones que contienen grasa o líquido en su interior. El TAC puede demostrar ensanchamiento mediastínico por infiltración grasa, la presencia de paquetes grasos en los ángulos cardiofrénicos, así como la densidad cercana al agua de las lesiones quísticas. Las masas mediastínicas, con densidades entre 30 y 40 unidades Hounsfield, y que solamente se realzan discretamente con el contraste, casi siempre son neoplasias sólidas.

d) *Localización y extensión de tumores mediastínicos*

La tomografía computarizada ha sido utilizada en los últimos años en la extensión de los tumores mediastínicos propiamente dichos.

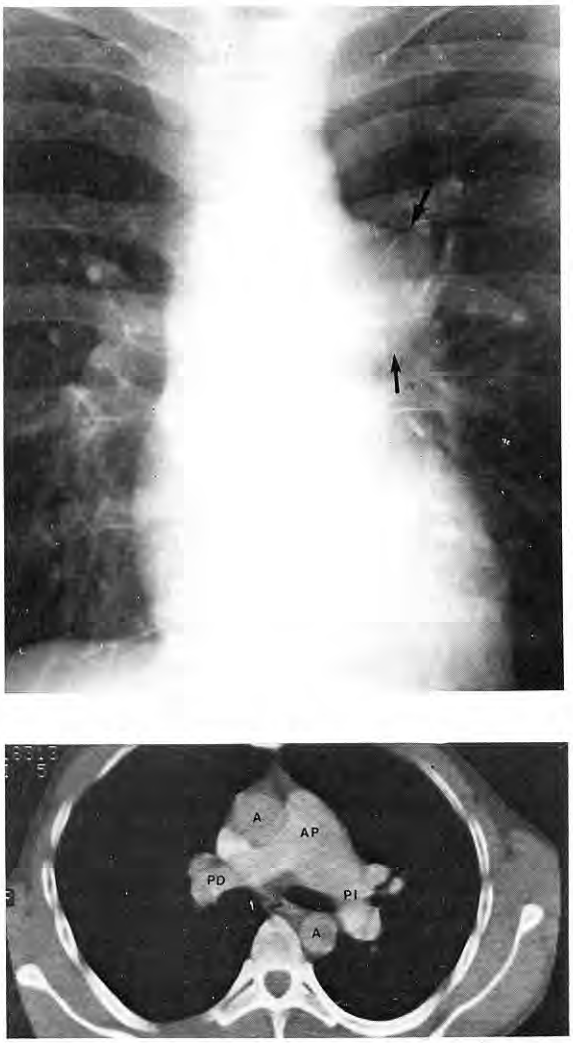

Fig. 11-2.—Dilatación idiopática de la arteria pulmonar. Valor del TAC dinámico para excluir patología. En la proyección posteroanterior de tórax se aprecia una gran prominencia a la altura del cono de la pulmonar (flecha), con arterias pulmonares normales en los hilios. TAC dinámico del mismo enfermo mostrando cómo el contorno anormal izquierdo está producido por una dilatación importante de la arteria pulmonar (AP). Aorta (A). Pulmonar derecha (PD). Pulmonar izquierda (PI). Vena cava superior (C).

Los estudios realizados en el TAC son útiles, demostrando la invasión directa de las estructuras mediastínicas, la presencia de ganglios mediastínicos aumentados o la presencia de enfermedad metastásica por debajo del diafragma.

e) *Evaluación de extensión de tumores extramediastínicos*

El ejemplo típico de esta indicación es el carcinoma de pulmón, en el que la existencia de invasión mediastínica puede evidentemente condicionar el tratamiento a realizar.

f) *Detección de enfermedad oculta*

Una de las indicaciones más claras del TAC es la visualización del mediastino cuando existe sospecha de patología del timo. Entre el 10 y el 15 % de los enfermos con miastenia gravis tiene timomas. La hiperplasia tímica también ocurre con frecuencia en la miastenia. La evaluación del mediastino anterior se realiza con inyección de contraste, pudiendo demostrarse lesiones de hasta 1 cm de diámetro. Los timomas generalmente aparecen como una pequeña densidad que hace prominencia sobre el borde externo del timo o pueden reemplazar completamente la glándula con una masa redondeada u ovoidea. En ocasiones puede verse hiperplasia tímica con aumento difuso de la glándula especialmente en grosor mientras mantiene su forma normal. La hiperplasia tímica puede en ocasiones presentarse como un nódulo simulando timoma. La conclusión de los trabajos realizados es que el TAC es altamente sensitivo en pacientes por encima de los 40 años mientras que por debajo las dificultades son mucho mayores. (Fig. 11-3.)

g) *Evaluación de lesiones parcialmente ocultas por el mediastino*

Dentro del estudio de las enfermedades torácicas es frecuente la presencia de una lesión que está parcialmente oscurecida por el mediastino, por situarse en las cercanías del corazón o de las estructuras propiamente mediastínicas. La tomografía computarizada permite desplegar toda la anatomía en el plano axial, demostrándose de esta manera si la lesión es propiamente mediastínica o por el contrario está situada en el pulmón cercano a la misma.

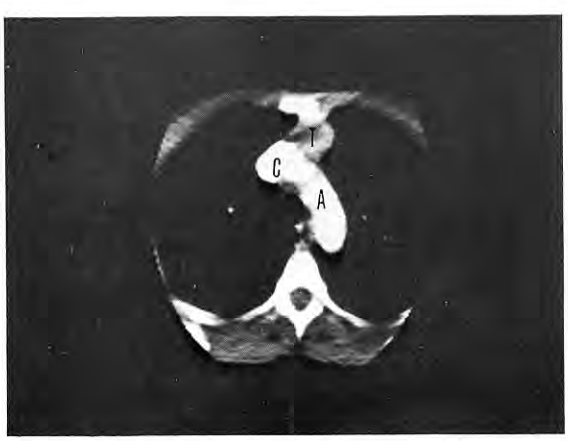

Fig. 11-3.—Timoma en paciente con miastenia gravis. La radiografía pa. de tórax no mostraba alteraciones. Los cortes realizados en TAC dinámico muestran el relleno de las estructuras venosas del mediastino superior (V). Por delante de la aorta (A) y de la cava superior (C) rellenas de contraste, se aprecia una tumoración redondeada, de pequeño tamaño (T), que se confirmó que se trataba de un timoma.

h) *Evaluación de áreas anatómicas específicas*

Por medio de la tomografía computarizada pueden estudiarse algunas áreas del tórax de difícil evaluación. (Fig. 11-4.) Así por ejemplo en la *abertura torácica superior* el TAC puede estudiar, como luego veremos, el síndrome de vena cava superior, así como la presencia de ganglios en esta zona, difíciles de demostrar por ningún otro método.

El TAC permite el estudio del espacio que existe entre la cava y la tráquea, *espacio pretraqueal-retrocavo,* un área donde con frecuencia se pueden encontrar algunos pequeños ganglios normales, generalmente milimétricos (hasta 0,5 cm), pero asiento frecuente de adenopatías patológicas.

El TAC demuestra bien el llamado *receso pleuro-ácigo-esofágico* (PAE), zona de importancia considerable por la obliteración que este espacio sufre con la presencia de adenopatías en el espacio retrocarinal.

G) **Biopsia percutánea**

La biopsia de lesiones mediastínicas puede realizarse con control por radioscopia, tomografía computarizada combinada con fluoroscopia o por tomografía computarizada aislada.

Las indicaciones para la biopsia percutánea incluyen la presencia de una masa mediastínica de etiología desconocida, la presencia de masa mediastínica en pacientes con carcinoma pulmonar conocido o sospechado y la presencia de masa hiliar en pacientes con broncoscopia negativa.

3. SEMIOLOGIA GENERAL

A) **Signos generales de masa mediastínica**

a) *Signo extrapleural*

Como el mediastino es el espacio extrapleural entre ambos pulmones, las masas mediastínicas presentarán en general los signos de las lesiones extrapleurales, es decir, masas de bordes nítidos y bien definidos, por estar limitadas por la pleura, que miran hacia el pulmón y que se funden gradualmente hacia el mediastino con ángulos obtusos en sus extremos superior e inferior. (Fig. 11-5.)

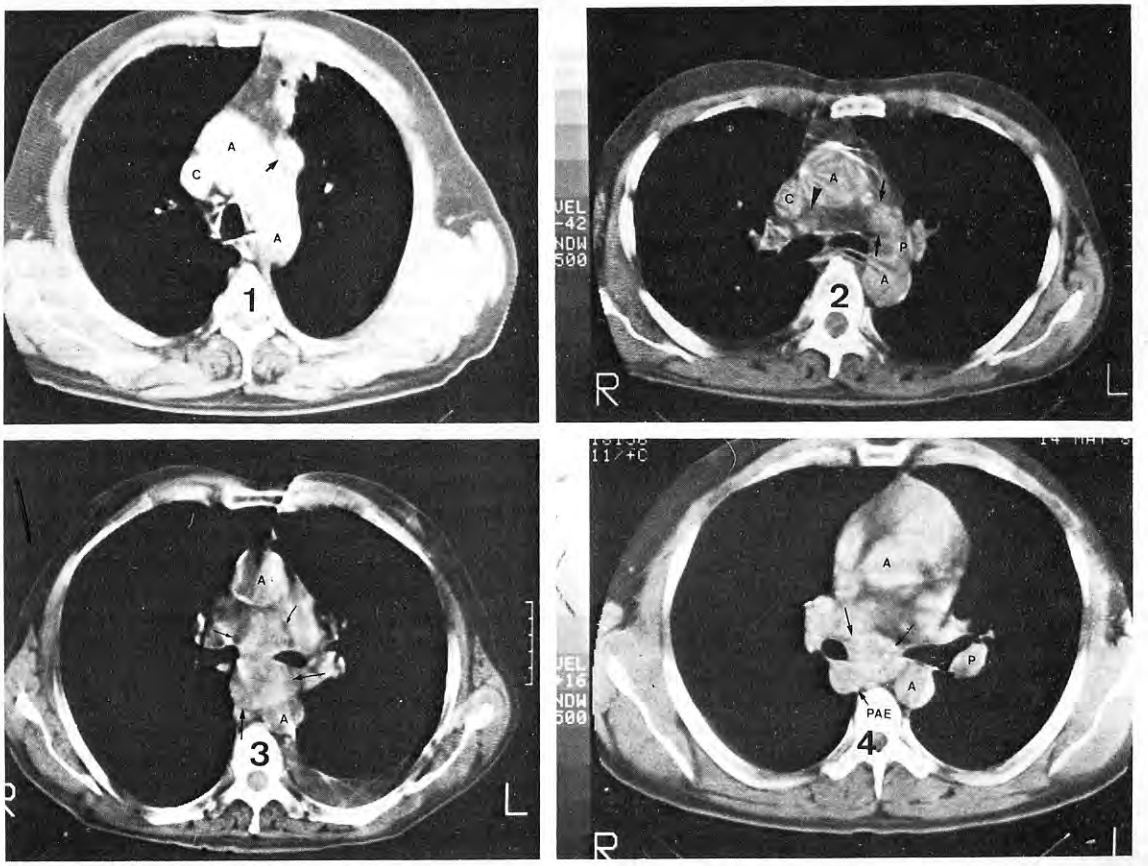

Fig. 11-4.—Localizaciones más habituales de adenopatías mediastínicas. Cortes de TAC en cuatro pacientes diferentes. El corte 1 muestra una adenopatía grande del territorio prevascular (flecha). La figura 2 muestra una gran adenopatía en la ventana aortopulmonar (flechas). Existe otra adenopatía en el espacio retrocavo-pretraqueal (punta de flecha). La figura 3 muestra adenopatías marcadas en el territorio precarinal y postcarinal (flechas). La figura 4 muestra adenopatías en el territorio subcarinal y en el receso pleuro-ácigo-esofágico (flechas). Aorta (A). Vena cava superior (C). Arteria pulmonar (P). Receso pleuro-ácigo-esofágico (PAE).

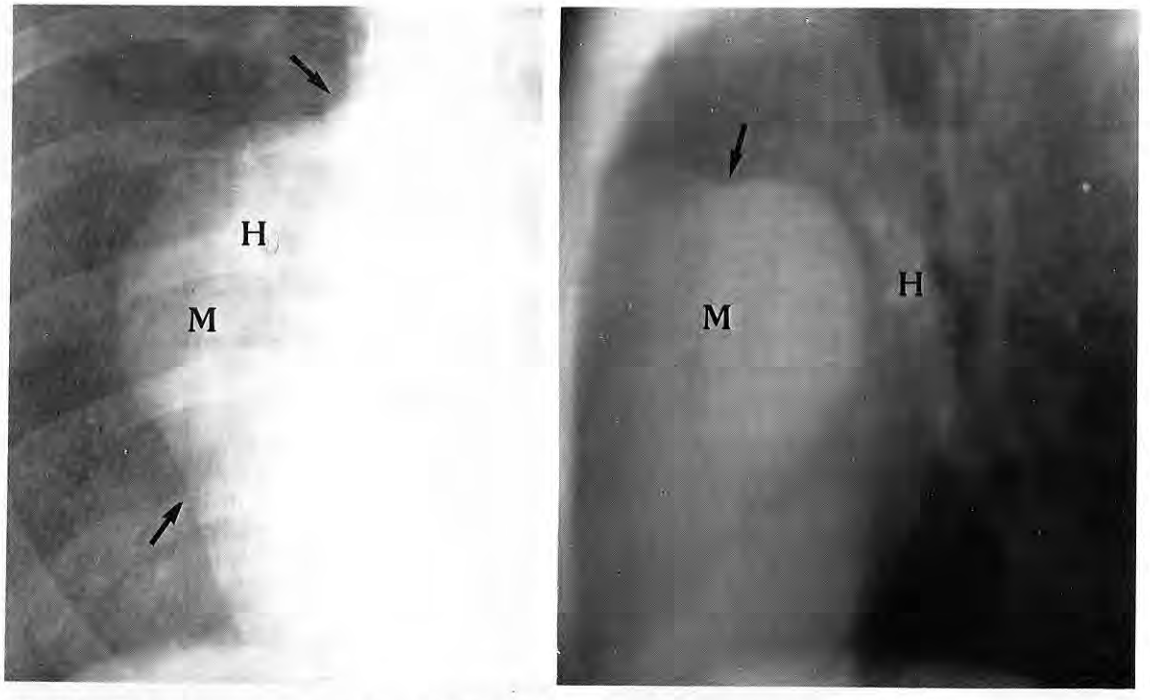

Fig. 11-5.—Timoma mostrando los signos típicos de las masas mediastínicas. La proyección pa. muestra una masa (M), que sobresale del mediastino, de borde nítido y recortado y ángulos obtusos (flechas). La masa presenta un signo del «hilio tapado», ya que éste (H) es reconocible por dentro del borde de la masa. La tomografía lateral confirma la situación anterior de la masa con relación al hilio.

b) *Signo de la silueta*

El signo de la silueta puede ser aplicado a las lesiones mediastínicas. Así, tanto el borde cardiaco derecho como el izquierdo pueden obliterarse no solamente por una lesión pulmonar, sino también por una lesión del mediastino anterior, mientras que las lesiones del mediastino posterior no borran generalmente el borde cardiaco, aunque están superpuestas al corazón.

Una variante del signo de la silueta es el llamado *signo del hilio tapado*. El segmento proximal de la arteria pulmonar izquierda se ve en el 98 % de los individuos normales por fuera de la sombra cardiaca o justo en su borde. Solamente un 2 % de los individuos normales tienen el segmento proximal de la arteria pulmonar más de 1 cm, por dentro de la silueta. Estos datos pueden ser utilizados en la diferenciación entre cardiomegalia y una masa mediastínica anterior que simule crecimiento cardiaco. Cuando el corazón aumenta, el hilio es desplazado hacia fuera, conservándose la relación de la arteria pulmonar con el borde cardiaco. Cuando existe una masa mediastínica, ésta se superpondrá a la arteria pulmonar, que podrá verse a través de la masa. En la práctica, si se ve la arteria pulmonar derecha o izquierda más de 1 cm por dentro de lo que parece el borde cardiaco, se debe sospechar un *signo del hilio tapado* y por tanto la presencia de una masa mediastínica anterior. (Figura 11-5.)

El *signo de la convergencia del hilio* se debe al hecho que las arterias pulmonares se dirigen hacia el hilio y que, por tanto, una masa con arterias que convergen hacia ella puede tratarse de la arteria pulmonar, mientras que las masas auténticas a nivel del hilio no tienen por qué tener convergencia de vasos.

El *signo cervicotorácico* puede tener importancia en la localización de lesiones del mediastino superior. El borde más alto del mediastino anterior acaba a nivel de las clavículas, mientras que el mediastino posterior asciende mucho más. Por tanto, una lesión visible, que sobrepasa el borde superior de las clavículas, no puede estar situada en el mediastino anterior y es por tanto posterior. (Fig. 11-6.) Por el contrario, en una masa del mediastino anterior que sube hacia el cuello, su borde será visible hasta llegar al borde superior de las clavículas, pero a partir de ahí se funde con las partes blandas del cuello y por tanto sus bordes no son visibles; esto sería un *signo cervicotorácico positivo*. Las masas que tienen borde sin llegar al cuello son las anteriores a la tráquea, mientras que aquéllas cuyos bordes son visibles son las posteriores a la tráquea. En nuestra experiencia, el signo puede ser en ocasiones equívoco.

El *signo toracoabdominal* o del iceberg es útil en masas que están situadas en la encrucijada entre el tórax y el abdomen. En ocasiones la presencia de una masa pegada a la columna presenta dificultades sobre si está en el tórax o en el abdomen. Si la masa tiene bordes definidos, por debajo del tórax, debe ser to-

Fig. 11-6.—Tumor neurogénico con signo cervicotorácico positivo. 1: Proyección posteroanterior mostrando una típica masa mediastínica (flechas), cuyo borde externo sobrepasa el borde superior de la clavícula derecha.

rácica, puesto que los bordes se definen por el aire alrededor. En general, si los bordes son convergentes, en forma de paréntesis a ambos lados de la columna, la masa es torácica. (Fig. 11-7.) Por el contrario, cuando ambos bordes de la masa son divergentes, es decir, se dirigen hacia fuera, se trata en general de formaciones en iceberg con masa en el abdomen, un *signo toracoabdominal positivo* que puede ser producido por ganglios linfáticos, aneurisma, etc.

c) *Otros signos*

El *signo del tercer mogul* se refiere a las lobulaciones que la silueta cardiaca puede presentar en el lado izquierdo y que simulan tumores del mediastino anterior. La presencia de una joroba en el borde cardiaco izquierdo, entre el segmento cóncavo de la pulmonar y el segmento del ventrículo izquierdo, tiene una serie de causas que están sumarizadas en el cuadro siguiente:

Cuadro 3

SIGNO DEL TERCER MOGUL
— Aneurisma cardiaco
— Tumores pericárdicos o cardiacos
— Quistes pericárdicos
— Transposición corregida
— Orejuela izquierda aumentada
— Miocardiopatía hipertrófica
— Defecto congénito del pericardio
— Restos tímicos
— Quiste hidatídico miocárdico o pericárdico
— Timoma

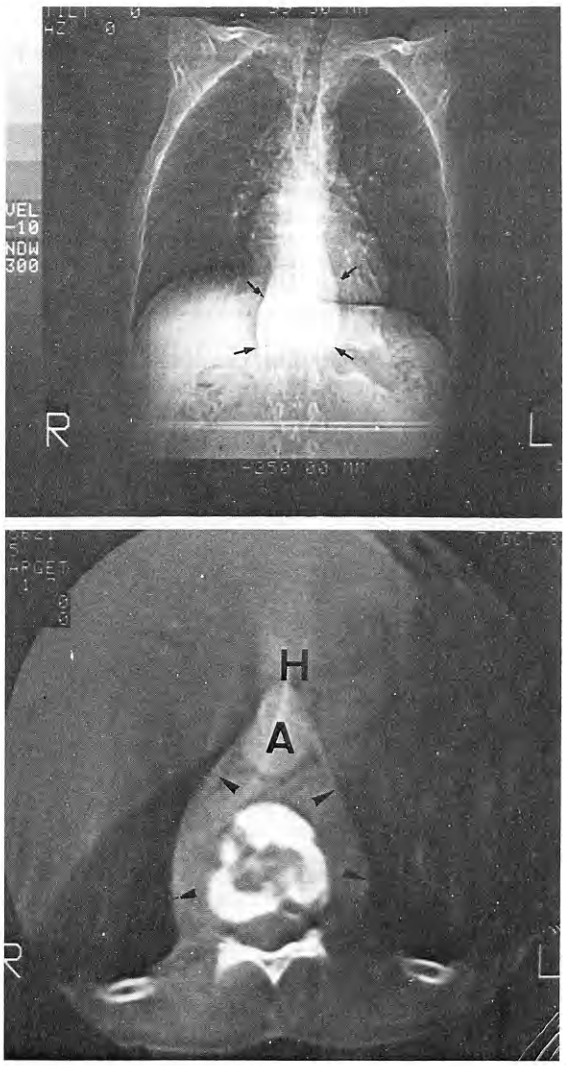

Fig. 11-7.—Absceso tuberculoso paravertebral produciendo un signo toracoabdominal. Radiografía digital obtenida en el TAC mostrando los bordes del absceso (flechas), que son convexos y bien definidos debido a su contacto con el aire pulmonar. El corte axial muestra la destrucción vertebral así como el desplazamiento de las cruras por el absceso (puntas de flecha). Hígado (H). Aorta (A).

B) **Presencia de gas**

La presencia de gas en el mediastino es importante y aunque puede ocurrir en el seno de masas también puede ocurrir con neumomediastino difuso. Las «masas» más frecuentemente presentes con gas en el mediastino están reflejadas en el cuadro 4.

Cuadro 4

PRESENCIA DE GAS EN EL MEDIASTINO

— Acalasia
— Divertículo de Zenker
— Hernia hiatal
— Hernia de Morgagni
— Quiste broncogénico
— Absceso mediastínico
— Quiste entérico
— Hernia de Bochdalek
— Interposición cólica retroesternal quirúrgica

La presencia de gas difuso en el mediastino, «neumomediastino», puede ocurrir secundariamente a varias causas. Puede haber neumomediastino espontáneo sin causa definida, que ocurre más frecuentemente en recién nacidos con maniobras de resucitación, en enfermos con problema pulmonar y tos intensa, anestesia, parto, terapéutica ventilatoria y esfuerzos violentos con la glotis cerrada. Otras causas incluyen las perforaciones ya sean espontáneas, quirúrgicas o por exploraciones endoscópicas del esófago, tráquea y bronquios.

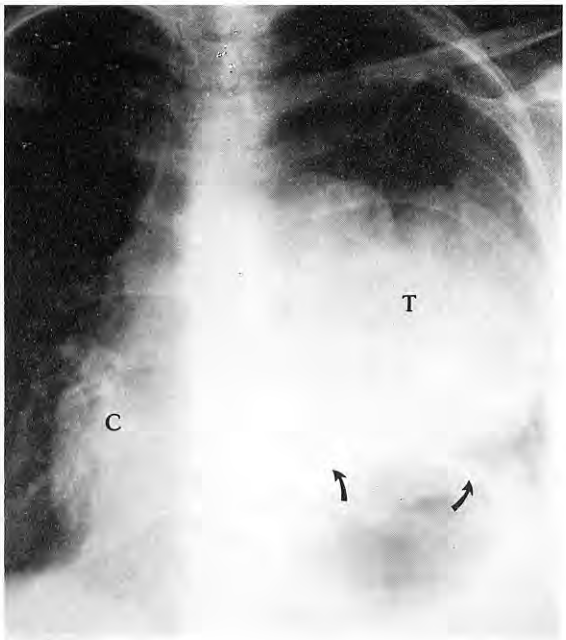

A)

B)

Fig. 11-8 A y B.—Teratoma maligno con calcificaciones. A) Proyección pa. mostrando una gran masa en hemotórax izquierdo (T) que desplaza el corazón hacia la derecha. Pese al gran volumen de la masa, el diafragma izquierdo está elevado, sugiriendo parálisis frénica por invasión mediastínica. B) TAC dinámico mostrando una gran masa de densidad heterogénea con zonas abundantes de calcio en su interior y zonas grasas (T).

C) Presencia de calcificaciones

Las radiografías convencionales y las tomografías demuestran frecuentemente la presencia de calcificación (cuadro 5), pero el TAC puede mostrar calcificaciones no visibles en dichas exploraciones. (Fig. 11-8 A y B.)

Cuadro 5

CALCIFICACIONES MEDIASTINICAS

1. MEDIASTINO ANTERIOR

CAUSA	*FORMA*
Tiroides	Nodulares
Teratomas	Dientes, curvilíneas o centrales
Timomas	Periféricas
Aneurisma aórtico	Curvilínea
Linfomas	Nodulares, curvilíneas
Tumores mesenquimales	Flebolitos en hemangioma
Aneurisma cardiaco	Curvilínea
Hematoma organizado	Amorfa
Mediastinitis	Amorfas
Ganglios TB	Morulares

2. MEDIASTINO «MEDIO»

CAUSA	*FORMA*
Ganglios en neumoconiosis	Cáscara de huevo
Aneurisma de aorta y troncos	Curvilíneas
Tiroides	Nodulares
Quiste broncogénico	Curvilínea
Hematoma	
Mediastinitis	Curvilínea
Aurícula izquierda	

3. MEDIASTINO POSTERIOR

CAUSA	*FORMA*
Tumores neurogénicos	Punteada
Feocromocitoma	Anular
Aneurisma aórtico	Curvilínea
Absceso paravertebral	Amorfa
Hemangioma	Flebolitos
Hematoma	Amorfa
Mediastinitis	Amorfa

4. ESPUREAS

CAUSA	*FORMA*
Contraste en ganglios	Amorfa
(Postlinfografía)	Punteada
Líquido pleural loculado	Linear

Modificado de Grainger

D) **Presencia de grasa**

Desde la aparición de la tomografía computarizada, la demostración en el tórax de lesiones de contenido graso es frecuente. La clasificación de las lesiones que se pueden ver, según Chalaoui y col. está expresada a continuación:

Cuadro 6

LESIONES CON GRASA EN EL TORAX

1. LIPOMATOSIS MEDIASTINICA (localizada y difusa)
2. MEDIASTINO
   - A) Anterior
     - — Paquete graso pericárdico
     - — Lipoma
     - — Timolipoma
     - — Hernia de Morgagni
   - B) Medio
     - — Hernia de epiplón a través del hiato esofágico
     - — Lipoma
   - C) Posterior
     - — Lipoma paraespinal
     - — Hernia de Bochdalek
3. DIAFRAGMA
   - A) Eventración localizada con grasa abdominal
   - B) Hernias postoperatorias (cirugía toracoabdominal)
4. LIPOMA DE PARED TORACICA (raro)
   - A) Pleural
   - B) Extrapleural
   - C) Transpleural
5. BRONCOPULMONAR (raro)
6. CARDIACO (rara)

Chalaoui

El mediastino es una localización muy frecuente de los *lipomas intratorácicos* que son aproximadamente el 2 % de las neoplasias mediastínicas primarias. Aproximadamente un 75 % de ellos ocurren en el mediastino anterior. La mayoría de estas lesiones están situadas en el ángulo cardiofrénico derecho, donde puede ser un paquete graso prominente y que a veces puede simular una lesión. La radiografía de tórax solamente muestra una masa ovoidea, bien limitada, entre 3 y 7 cms, con densidad similar a la cardiaca.

La *lipomatosis mediastínica* es el aumento de la grasa que normalmente está localizada en el mediastino anterior, en la zona de la ventana aortopulmonar, y en las regiones paravertebrales. Pueden encontrarse en enfermos con síndromes de Cushing primario o también en enfermos con síndrome secundario a la terapéutica prolongada con esteroides. Los depósitos son habitualmente simétricos, produciendo ensanchamiento mediastínico bilateral, pero ocasionalmente pueden ser asimétricos.

El *lipoma y timolipoma* son tumores de contenido graso que se localizan fundamentalmente en el mediastino anterior. Cuando contienen restos de tejido tímico se llaman timolipomas, aunque también pueden estar formados por grasa parda similar a la del embrión (hibernomas). Las radiografías simples pueden, en teoría, demostrar menor densidad que la cardiaca, así como cambios de forma con radiografías en inspiración y espiración. Aproximadamente un 80 % de los tumores nacen junto a la base del corazón y se extienden hacia el cuello, lo que se denomina lipoma cervicotorácico, o hacia el diafragma. No se limitan al mediastino anterior, sino que también se dirigen hacia el mediastino posterior. (Fig. 11-9.)

4. ENTIDADES MAS IMPORTANTES

A) Mediastino superior

a) *Masas*

Las masas más frecuentes están reflejadas en el cuadro siguiente:

Cuadro 7

MASAS DEL MEDIASTINO SUPERIOR

1. Tiroides retroesternal
2. Acumulación grasa
3. Linfangioma quístico
4. Hemangioma
5. Elongación troncos supraaórticos
6. Dilatación cava superior
7. Dilatación vena ácigos
8. Tumor neurogénico
9. Dilatación esofágica
10. Divertículo de Zenker
11. Drenaje venoso anómalo total
12. Seudocoartación aórtica
13. Adenopatías
14. Adenoma paratiroideo
15. Aneurisma de subclavia (Post Blalock-Taussig)

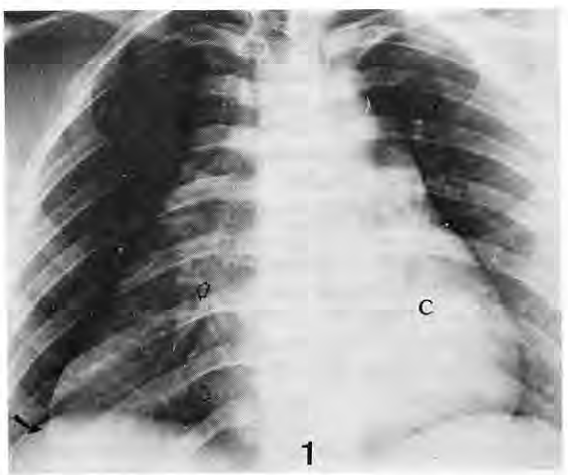

Fig. 11-9.—Timolipoma. Proyección pa. mostrando una masa mediastínica derecha de baja densidad y que llega desde el mediastino superior hasta el diafragma (flechas curvas). El hilio derecho es visible por dentro de la masa (flechas huecas). El corazón está desplazado hacia la izquierda (C). (Cortesía del Dr. A. Orueta.)

Bocio intratorácico.—Los bocios intratorácicos o mediastínicos constituyen entre 5 y 10 % de todas las masas mediastínicas. Se presentan generalmente en mujeres en edad media sin síntomas de compresión y de actividad tiroidea. La mayoría de estos tumores son de procedencia cervical que se van introduciendo poco a poco en el espacio retroesternal, por lo que se debe llamar bocio cervical con extensión intratorácica o bocio subesternal. Cuando el bocio presenta su mayor volumen dentro del tórax se debe hablar de bocio intratorácico parcial y solamente cuando el bocio entero está en el tórax se debe llamar bocio intratorácico completo.

La mayor parte de los bocios intratorácicos son anteriores, es decir, descienden por delante de los vasos braquicefálicos. Frecuentemente, en la derecha, el bocio desplaza la vena innominada derecha y la vena cava superior. Por la izquierda son menos frecuentes desplazando así mismo los vasos. La mayoría de estos tumores están situados por delante de la tráquea (80 %) pero en otros casos pueden estar entre la tráquea y el esófago, en cuyo caso no es infrecuente que exista compresión de la tráquea y del esófago. (Fig. 11-10 A y B.).

Paratiroides.—Los tumores paratiroideos mediastínicos son de dos clases. Unos se derivan de glándulas que originalmente estaban en el cuello pero que descienden al tórax cuando crecen. El otro tipo se desarrolla en glándulas que están localizadas originalmente en el tórax, generalmente en el timo o en relación con los grandes vasos.

Cuando la exploración del cuello es negativa y no puede demostrarse un adenoma que explique el hiperparatiroidismo existente, el TAC puede ser de utilidad con la opacificación de las estructuras vasculares del cuello por medio de la técnica del bolo y el uso de secciones contiguas finamente colimada.

b) *Síndrome de vena cava superior*

Es un cuadro clínico que incluye la cianosis, edema de la cabeza, cuello y extremidades superiores, así como circulación colateral superficial. Si bien, prácticamente, un 80 % de los casos de síndrome de vena cava superior son debidos a enfermedad maligna, la mayoría lo son a carcinoma de pulmón invadiendo el mediastino.

La obstrucción de la vena cava superior va seguida de circulación colateral que se desarrolla fundamentalmente a lo largo de cuatro rutas: la cadena de la mamaria interna, la vertebral, el sistema de la ácigos y los sistemas de la pared torácica lateral.

Las radiografías de tórax demuestran habitualmente la presencia de ensanchamiento mediastínico que en general es inespecífico. Frecuentemente pueden verse signos en el parénquima pulmonar de la existencia de carcinoma de pulmón, como masas pulmonares, atelectasias, etc. Es frecuente la afectación del nervio frénico por lo que también se ve elevación diafragmática por parálisis.

Fig. 11-10 A y B.—Bocio intratorácico. A) Proyección posteroanterior mostrando una masa que sobresale por ambos lados del mediastino (flechas curvas). Existe compresión traqueal (flechas rectas). B) TAC dinámico a nivel del mediastino superior mostrando un bocio (B) que rodea la tráquea por ambos lados, desplazando los vasos de la zona y produciendo compresión traqueal importante.

El esofagograma puede demostrar la presencia de varices en el esófago superior, «varices descendentes», debido a la circulación colateral a través del sistema de la ácigos. (Fig. 11-11.) También puede mostrar hallazgos de infiltración, desplazamiento, etc.

La tomografía computarizada ha reducido el número de exploraciones vasculares que se realizan en estos enfermos. Dado que la evaluación del mediastino en el carcinoma de pulmón se realiza habitualmen-

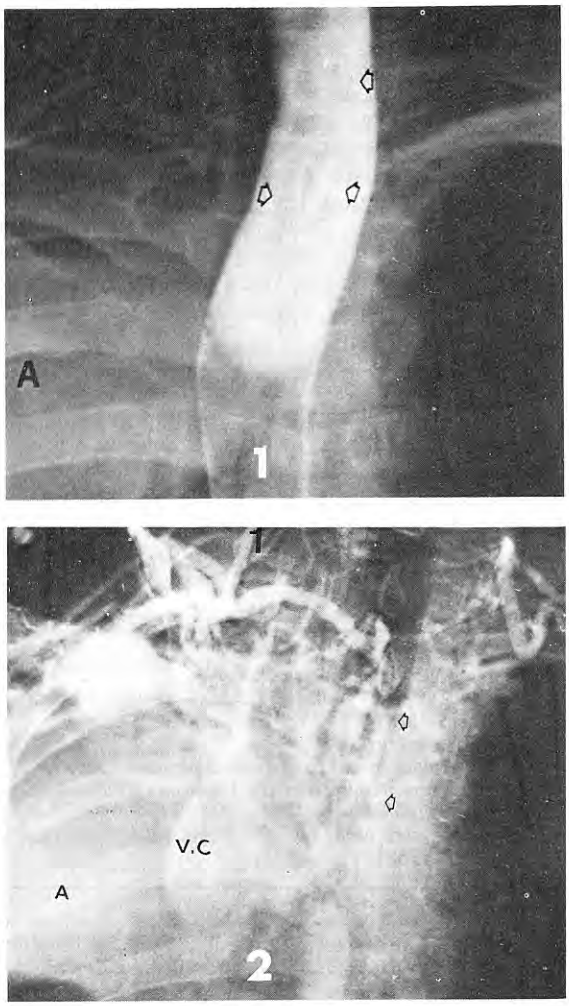

Fig. 11-11.—Síndrome de la vena cava superior por carcinoma de pulmón produciendo «varices descendentes». 1: Esofagograma que muestra defectos de repleción tubulares en el esófago superior por varices (flechas), en enfermo con carcinoma de pulmón produciendo atelectasia del lóbulo superior derecho (A). 2: Cavografía realizada por inyección en ambos brazos, mostrando la circulación colateral a partir de ambas subclavias. La vena cava (VC) presenta un trombo en su interior que la obstruye de forma casi completa. La circulación colateral a través del plexo esofágico (flechas) es la responsable de las varices descendentes.

te por medio de la tomografía computarizada, la introducción del scan dinámico con inyección de un bolo del medio de contraste permite además demostrar la presencia de alteración de los vasos, obviando la venografía.

En ausencia de masas en la radiografía de tórax, la cavografía por inyección del medio de contraste en ambos brazos es útil puesto que puede demostrar el sitio exacto de obstrucción.

Las causas descritas que producen el síndrome están reflejadas en el cuadro 8.

Cuadro 8

SINDROME DE VENA CAVA SUPERIOR. CAUSAS

1. LESIONES ADYACENTES A LA VENA CAVA QUE LA COMPRIMEN, OBSTRUYEN O INFILTRAN
   - — Carcinoma de pulmón (70 %)
   - — Linfoma (20 %)
   - — Mediastinitis granulomatosa
   - — Mediastinitis fibrosante idiopática
   - — Aneurisma aórtico
   - — Enfermedad pericárdica
   - — Quiste broncogénico
   - — Bocio subesternal
   - — Hematoma
   - — Aneurisma de la vena ácigos
   - — Metástasis
2. LESIONES INTRINSECAS DE LA CAVA (trombosis)
   - — Uso prolongado de catéteres
   - — Implantación de marcapasos intravenoso
   - — Hiperalimentación
   - — Shunts cerebroventriculares
   - — Enfermedad de Behcet
3. LESIONES YATROGENICAS
   - — Shunts vena cava superior-arteria pulmonar derecha (anastomosis de Glenn)

B) Mediastino anterior

Las causas de lesiones más frecuentes están reflejadas en el cuadro siguiente:

Cuadro 9

MASAS DEL MEDIASTINO ANTERIOR

1. Timo normal
2. Timoma
3. Tumor de células germinales
   - A) Dermoide
   - B) Teratoma
   - C) Seminoma
   - D) Del saco vitelino
4. Lipoma y lipomatosis
5. Linfoma
6. Hemangioma
7. Divertículo y quiste pericárdico
8. Aneurisma de aorta ascendente
9. Hernia de Morgagni
10. Hematoma

a) *El timo normal*

El mediastino anterior contiene el timo normal. Esta glándula tiene dos lóbulos perfectamente definidos que se sitúan en la línea media por delante de los grandes vasos y del pericardio. El timo grande es una ocurrencia normal en lactantes y niños pequeños, a veces oscureciendo el corazón por su tamaño. Puede

continuar creciendo en la infancia llegando a alcanzar su máximo peso aproximadamente a los 11 años. Sin embargo, en las radiografías, la sombra del timo es grande en los tres primeros años de la vida para luego ir descendiendo de tamaño, lo que se explica debido a que la relación entre el peso del timo y el cuerpo humano disminuye con la edad. En ocasiones puede continuar su crecimiento y persistir como una estructura normal en adolescentes y adultos. (Fig. 11-12.)

En radiografías estándar el timo presenta una forma triangular, por lo que ha sido comparado con la sombra de una «vela» que puede verse en el lado derecho hasta en el 6 % de los niños normales, mientras que en el lado izquierdo se ve más raramente.

b) *Masas*

La *hiperplasia tímica* ha sido descrita en pacientes con miastenia gravis, pero también con tirotoxicosis, leucemia, linfoma, histiocitosis X y progeria. (Figura 11-12.)

Los *quistes tímicos* son raros, generalmente asintomáticos y se presentan, prácticamente siempre, como masas de mediastino anterior. La tomografía computarizada confirma la presencia de una lesión anterior y con densidad cercana al agua. Sin embargo, la ultrasonografía puede ser muy útil.

Los *timomas* pueden ser sólidos, contener abundante grasa y alcanzar gran tamaño. Pueden ser benignos, pero también existen tumores francamente agresivos, a los que se les prefiere, hoy, denominar timomas «invasivos». Dado que, por la apariencia histológica, es difícil diferenciar entre tumores benignos y malignos, la malignidad viene dada por la invasión, ya sea local o por la afectación pleural. De ahí el término de timoma invasivo.

La exploración radiográfica muestra tumores esféricos u ovalados que pueden estar extendidos a lo largo de la aorta llegando a ser de gran tamaño, pudiendo ocupar todo el mediastino anterior hasta la pared torácica lateral. Frecuentemente desplazan la silueta cardiaca hacia atrás. Pueden presentar calcificaciones de tipo punteado o lineal.

Los timomas se asocian frecuentemente con otras lesiones que están resumidas a continuación:

Miastenia gravis
Hipoplasia de células rojas
Hipogammaglobulinemia
Bocio
Adenoma tiroideo
Hiperplasia paratiroidea con hiperparatiroidismo
Adenoma paratiroides con hiperparatiroidismo
Seudohipoparatiroidismo
Adenocarcinoma
Melanoma

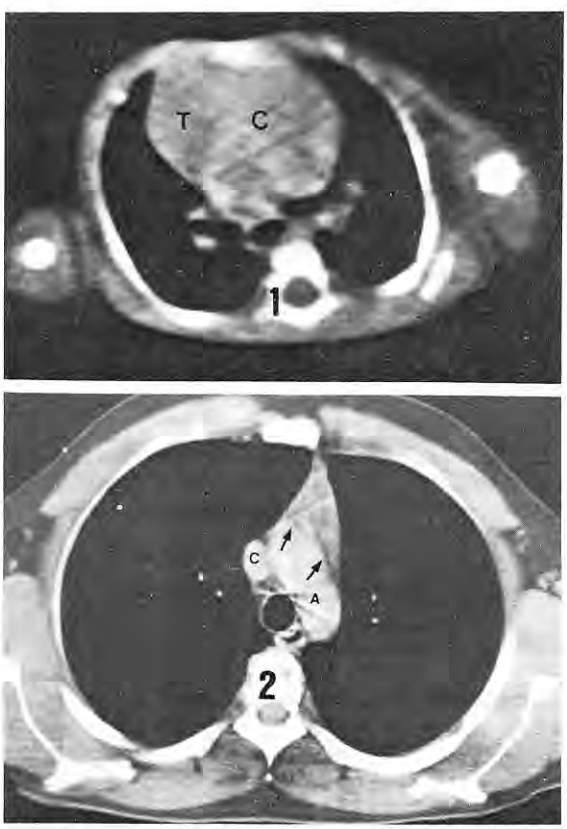

Fig. 11-12.—1: Persistencia del timo. Tomografía axial computarizada de un niño con masa mediastínica derecha (T) que se trata de un timo persistente. Corazón (C). 2: Afectación linfomatosa del timo. Scan dinámico mostrando en el mediastino anterior un aumento notable de la silueta del timo (flechas) conservando su forma normal. Aorta (A). Cava superior (C).

Cuando el timoma es de tipo invasivo, la tomografía computarizada es el método más útil, ya que añade alteraciones no visibles en los estudios estándar. Los hallazgos incluyen implantes pleurales a la altura del diafragma, de los senos costofrénicos, del ángulo cardiofrénico, implantes pericárdicos, afectación de la pleura mediastínica y del pulmón, invasión de las estructuras cardiovasculares y del retroperitoneo. A través del hiato aórtico la enfermedad puede descender hacia la región retroperitoneal.

La presencia de *adenopatías* en el mediastino anterior es, prácticamente siempre, debida a linfoma. La variedad esclerosa nodular de la enfermedad de Hodgkin es la que con más frecuencia afecta al mediastino anterior. Una masa mediastínica anterior en una paciente joven es altamente significativa de poder tratarse de esta variedad de linfoma. Ocasionalmente pueden verse adenopatías en sarcoidosis, así como en metástasis en la cadena mamaria interna, fundamentalmente en enfermas con tumores de la mama.

Los *quistes pericárdicos* son cavidades únicas que contienen un líquido similar al agua y que a veces están conectados con la cavidad pericárdica (divertículo pericárdico). Son más frecuentes en el ángulo cardiofrénico derecho que en el izquierdo, y generalmente aparecen como masas más o menos redondeadas u ovoideas, de bordes muy nítidos y recortados,

que se continúan de forma uniforme con la silueta cardiaca, aunque ocasionalmente pueden verse separados por grasa. No suelen tener paredes calcificadas. La tomografía computarizada muestra claramente su contenido líquido. A través de la región retroxifoidea, el ultrasonido puede demostrar la naturaleza quística de estas lesiones.

La *hernia de Morgagni* se debe a la presencia de un defecto congénito anterior entre el esternón y las inserciones costales del diafragma. En la infancia la presencia de estos defectos diafragmáticos anteromediales es bien conocida y puede ser causa de distress respiratorio. Se presentan ocasionalmente como masas del ángulo cardiofrénico derecho que habitualmente son estudiadas por medio de la ultrasonografía, por lo que el TAC juega un papel escaso dada la radiación que utiliza. Es más frecuente en el lado derecho, a través del cual se hernian al tórax, el colon, el hígado o el epiplón. La radiografía lateral puede ser diagnóstica al demostrar la presencia de asas con gas en el saco herniario en la región retroesternal, generalmente el colon transverso. El diagnóstico puede confirmarse por enema opaco.

C) Mediastino posterior

a) *Area prevertebral (mediastino medio tradicional)*

Las causas más frecuentes de lesión están resumidas en el cuadro siguiente:

Cuadro 10

MASAS DEL MEDIASTINO POSTERIOR. AREA PREVERTEBRAL

1. Linfoma
2. Metástasis ganglionares
3. Quiste broncogénico
4. Tumor traqueal
5. Acalasia
6. Tumor esofágico
7. Hernia hiatal
8. Varices periesofágicas
9. Aneurisma traumático de aorta
10. Aneurisma de aorta descendente
11. Linfoadenopatía inmunoblástica
12. Enfermedad de Castleman
13. Tuberculosis
14. Tumor neurogénico del vago

Las *adenopatías* son la causa más frecuente de afectación de este territorio. La presencia de ganglios a nivel de la región paratraqueal, de la ventana aortopulmonar, carinales, traqueobronquiales y broncopulmonares, puede demostrarse por radiografías convencionales y confirmarse por tomografía axial computarizada. El *linfoma* es con mucho la causa más frecuente de adenopatías en este territorio. De ellas, la enfermedad de Hodgkin es más frecuente que los linfomas no-Hodgkin y que las leucemias.

La *enfermedad de Castleman* también se conoce como hamartoma linfonodal, o hiperplasia ganglionar gigante. Es una enfermedad benigna que ocurre en jóvenes habitualmente asintomáticos, un 70 % de ellos por debajo de los 30 años. La lesión suele encontrarse en radiografías de tórax de rutina y son masas grandes de bordes lisos. Ocurren a lo largo de las cadenas linfáticas, siendo el mediastino el lugar de preferencia. Han sido vistos en el mediastino superior extendiéndose al cuello, y en el espacio paraespinal extendiéndose hacia los espacios intercostales y hacia el retroperitoneo.

La *afectación mediastínica metastásica ganglionar* es casi siempre secundaria a carcinoma de pulmón, aunque puede ser debida a tumores de otros orígenes. En las variedades de cáncer de células en avena es frecuente que la manifestación mediastínica ganglionar sea la nota dominante del cuadro radiológico y que a veces incluso el tumor primitivo sea escasa o difícilmente visible en el tórax. Frecuentemente el ensanchamiento mediastínico es unilateral.

La *hernia de hiato* cuando está fijada permanentemente en el tórax puede presentarse como una masa retrocardiaca. Frecuentemente la opacidad redondeada que produce, presenta un nivel hidroaéreo visible en proyección posteroanterior, pero más fácilmente en proyección lateral. El estudio con bario en el esófago confirma claramente el diagnóstico.

La *acalasia* produce marcada dilatación esofágica, desplazando la pleura mediastínica y, por tanto, produciendo una alteración del borde mediastínico que simula masa. Las radiografías pueden demostrar la existencia de una opacidad más o menos elongada, convexa, que ocurre en el borde derecho a través del cual, a veces, se puede ver la silueta cardiaca, y que se extiende desde la parte más superior del tórax hasta el diafragma. No infrecuentemente existe un aspecto moteado en el interior de la acalasia debido a la retención de aire y comida, pudiendo verse también niveles hidroaéreos. Un detalle semiológico importante es la ausencia de aire en el fundus gástrico.

El *aneurisma traumático aórtico* produce casi siempre una prominencia en el borde mediastínico superior izquierdo, en la región del arco aórtico. La mayor parte de estos pacientes tienen antecedentes de traumatismo importante, casi siempre de automóvil, y muchas veces con un intervalo de años antes de que se diagnostique. La radiología muestra una opacidad redondeada, convexa, bastante bien definida, a veces con calcio en su periferia y que puede llegar a producir muescas por compresión en los cuerpos vertebrales. La angiografía es diagnóstica. (Fig. 11-13.)

b) *Area paraespinal*

En el cuadro 11 están las causas más frecuentes de ensanchamiento del área paraespinal que, como se recuerda, está limitada en su borde lateral por la reflexión de ambas pleuras hacia delante al llegar a la columna y por su borde medial por los propios cuerpos vertebrales.

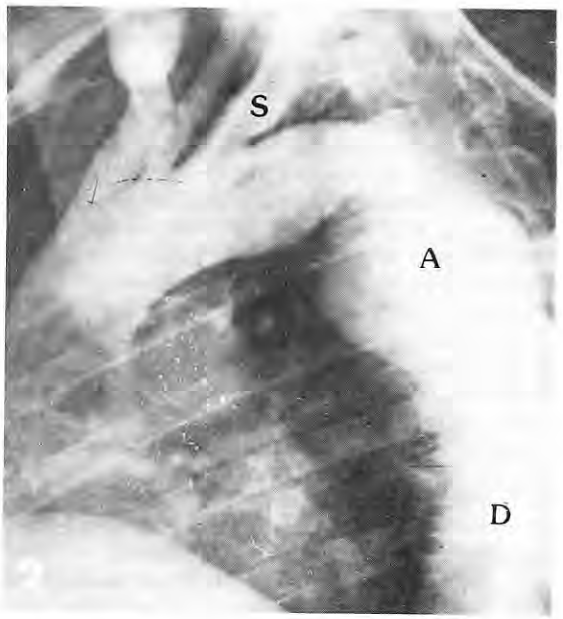

Fig. 11-13.—Aneurisma aórtico traumático en enfermo asintomático que había sufrido un traumatismo años antes. Aortografía en proyección oblicua mostrando un aneurisma (A) distal a la subclavia (S). Aorta descendente (D).

Cuadro 11

MASAS DEL MEDIASTINO POSTERIOR. AREA PARAESPINAL

FRECUENTES

- — Tumores neurogénicos
- — Hematoma traumático
- — Tumor vertebral primario
- — Metástasis vertebral
- — Derrame pleural loculado
- — Osteofitos
- — Absceso paravertebral (TB, malta, cocos)
- — Infiltración grasa
- — Varices paraesofágicas

RARAS

- — Aneurisma disecante de aorta
- — Adenopatías
- — Rotura traumática de aorta
- — Rotura espontánea de esófago
- — Anomalías del sistema ácigos (interrupción cava abdominal)
- — Quiste neuroentérico
- — Secuestro pulmonar
- — Meningocele
- — Hematopoyesis extramedular
- — Hemangioma

Heitzman, Eklof, Pedrosa

Los *tumores neurogénicos* son aproximadamente el 90 % de las masas localizadas que afectan la línea paraespinal. Es el segundo tumor mediastínico en frecuencia después del bocio retroesternal. Los tumores varían considerablemente desde el punto de vista histológico, pudiendo encontrarse neurilenoma de la vaina de Schwann, neurofibroma de la vaina del nervio, ganglioneuroma y ganglioneuroblastoma de los ganglios simpáticos, neuroblastoma y tumores paragangliónicos como feocromocitomas y quemodectoma.

Desde el punto de vista radiológico suelen ser más o menos redondeados u ovoides, de borde nítido que desplazan la pleura hacia delante y lateralmente. Las imágenes suelen ser de una densidad uniforme que en tomografía computarizada suele tener valores altos, debido a la gran proliferación celular de estos tumores. (Fig. 11-14.) Se pueden encontrar calcificaciones en el neuroblastoma maligno. También pueden verse calcificaciones de tipo periférico anular en feocromocitomas.

Existen con frecuencia cambios vertebrales y/o costales. Puede verse desplazamiento y separación de las costillas, notching localizado, generalmente en el margen inferior de la costilla, pero también puede verse costillas en «cinta de retorta». En las vértebras se observa a veces indentación del borde de las transversas, del borde vertebral o incluso de los pedículos. La presencia o ensanchamiento de los agujeros de conjunción puede ser un dato diagnóstico de gran valor, en el caso de tumores neurogénicos que salen en reloj de arena desde la médula, con componente intra y extramedular. En estos casos la mielografía es francamente útil, pues puede demostrar la presencia de una masa intraespinal extradural, además de las lesiones vertebrales y del componente externo.

La presencia de ensanchamiento de la línea paraespinal en *traumatismos* indica la presencia de hematoma paraespinal frecuentemente secundario a la presencia de fractura del cuerpo vertebral. La presencia de un colapso vertebral puede deberse a traumatismo reciente, pero si no existe ensanchamiento de la línea paraespinal el diagnóstico con fracturas antiguas o colapsos de otro origen no es posible.

Los *tumores vertebrales*, ya sean primarios o secundarios, producen ensanchamiento de la línea paraespinal, que frecuentemente es unilateral. La imagen es frecuentemente visible en afectación vertebral por metástasis de cualquier origen, mieloma, plasmocitoma solitario vertebral y afectación vertebral por linfoma. Al ensanchamiento mediastínico suele unirse la presencia de alteraciones del cuerpo vertebral.

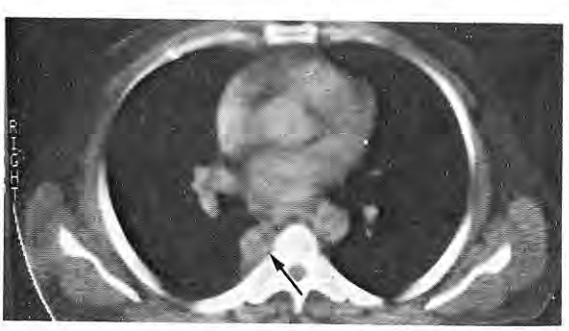

Fig. 11-14.—Tumor neurogénico. Las radiografías convencionales mostraban una masa que sobresalía por el lado derecho mediastínico. La tomografía axial muestra una masa densa con algunas calcificaciones puntiformes (flechas).

Los *abscesos paravertebrales,* ya sean por osteomielitis de tipo cócico, ya sean por tuberculosis (mal de Pott), producen ensanchamiento de la línea paraespinal con destrucción vertebral. La presencia de afectación de dos vértebras contiguas y del disco intermedio con «huso» paravertebral, que en otros tiempos era prácticamente siempre secundario a tuberculosis, hoy puede verse en osteomielitis de otro tipo (estafilococo, brucella).

c) *Area retrocrural*

El espacio retrocrural contiene la aorta, las venas del sistema ácigos, nervios, ganglios linfáticos y la cisterna quilosa. Los ganglios linfáticos son los que drenan el diafragma posterior, el mediastino posterior y parte de las regiones lumbares. En individuos normales puede verse aire en el espacio sin significación patológica.

El análisis del espacio retrocrural puede realizarse perfectamente por tomografía computarizada, que puede así demostrar la presencia de lesiones a su nivel:

Cuadro 12

MASAS DEL MEDIASTINO POSTERIOR. AREA RETROCRURAL

1. Linfoma
2. Metástasis
3. Seudoquiste pancreático
4. Lipomatosis
5. Dilatación sistema ácigos
6. Extensión tumor abdominal
7. Disección aórtica
8. Quiste hidatídico
9. Absceso pótico

El criterio diagnóstico por TAC de la existencia de *adenopatías,* es la demostración de ganglios superiores a los 6 mm de diámetro, pues en caso contrario puede tratarse de canales linfáticos o incluso de venas normales. Los estudios pueden mostrar la presencia de adenopatías en linfoma, carcinoma metastásico, etc. (Fig. 11-15.)

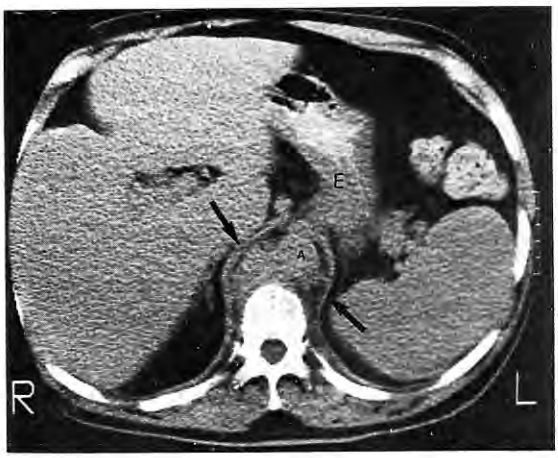

Fig. 11-15.—Ocupación del espacio retrocrural por adenopatías en enfermedad de Hodgkin. Los cortes muestran cruras separadas (flechas) por grandes masas adenopáticas ocupando prácticamente todo el espacio retrocrural. Aorta (A). Estómago (E).

Algunos tumores abdominales, sobre todo del tipo del neuroblastoma, pueden introducirse al tórax a través del espacio retrocrural, demostrándose la presencia de una masa sólida en comunicación toracoabdominal. Estas masas suelen presentar el signo toracoabdominal de Felson, ya previamente descrito.

La *disección aórtica* puede mostrar la presencia de una doble luz en la aorta torácica y abdominal, cruzando el hiato retrocrural.

El *seudoquiste pancreático* puede en algunos casos extenderse hacia el tórax, ascendiendo las colecciones líquida a través del hiato diafragmático al espacio retrocardiaco. El ultrasonido y la tomografía computarizada pueden demostrar los quistes, así como su extensión al mediastino.

5. CONDUCTA RADIOLOGICA

A modo de resumen, el cuadro 13 indica la conducta radiológica ante una masa mediastínica.

Cuadro 13

MASA MEDIASTINICA

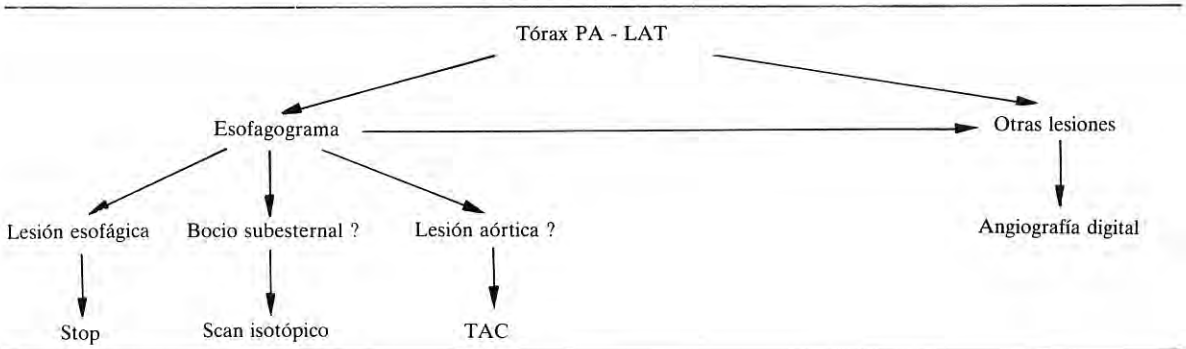

Las radiografías de tórax en posteroanterior y lateral son habitualmente el mecanismo para la detección de las lesiones mediastínicas.

La exploración más indicada después de la radiografía de tórax es el esofagograma, que puede detectar si la lesión nace en el propio esófago, está en íntima relación con él o también los desplazamientos que la masa produce sobre el mismo.

La presencia de alteraciones en el mediastino superior, que sugieren el bocio subesternal, debe ser estudiada con radioisótopos. La inyección intravenosa de TC es prácticamente siempre diagnóstica en el caso de extensión mediastínica del bocio.

En los casos en los que el ensanchamiento mediastínico sea debido a una lesión aguda y se sospeche la lesión aórtica por las radiografías simples la realización de una angiografía es el método diagnóstico de elección. En algunos casos la tomografía computarizada con inyección intravenosa de medio de contraste y la realización de scan dinámico puede sustituir a la angiografía.

El resto de las lesiones torácicas que se pueden encontrar en el mediastino, se examinan mejor por tomografía computarizada que por ningún otro método.

La tomografía convencional puede ser útil en aquellos departamentos de radiología donde no exista TAC, aunque no llega a tener la calidad diagnóstica que la tomografía axial tiene.

12

EL TORAX: TUBERCULOSIS. CARCINOMA DE PULMON. LESIONES INMUNOLOGICAS

http://booksmedicos.blogspot.com

TUBERCULOSIS

DR. C. S. PEDROSA

1. CLASIFICACION
2. PATOGENIA DE LA ENFERMEDAD
3. MANIFESTACIONES RADIOLOGICAS

1. CLASIFICACION

La clasificación actual de la tuberculosis puede verse resumida en el cuadro 1 procedente de la adoptada de la American Thoracic Society.

Los casos nuevos de tuberculosis que hoy se encuentran son frecuentemente el resultado de una infección oportunística en pacientes que tienen los mecanismos inmunitarios comprometidos.

Los estudios de laboratorio son importantes dada la aparición de bacterias atípicas similares al bacilo tuberculoso, productoras de enfermedad pulmonar, entre las que deben destacarse la micobacteria kansasii y la micobacteria avium-intracelulare.

Cuadro 1

CLASIFICACION DE LA TUBERCULOSIS

I. EXPOSICION NEGATIVA A LA TUBERCULOSIS

II. EXPOSICION A LA TUBERCULOSIS, NO EVIDENCIA, DE INFECCION

III. TUBERCULOSIS SIN ENFERMEDAD (TEST DE LA TUBERCULINA POSITIVO, ESTUDIOS BACTERIOLOGICOS Y RADIOLOGICOS NEGATIVOS)

IV. TUBERCULOSIS (CON ENFERMEDAD)

A) Sitio predominante de infección
   1. Miliar
   2. Pulmonar
   3. Pleural
   4. Linfática
   5. Osteoarticular
   6. Genitourinario
   7. Meníngea
   8. Peritoneal

B) Status bacteriológico

C) Estado quimioterápico

D) Hallazgos radiográficos
   1. Normal
   2. Anormal
      a) Cavitaria
      b) Estable, empeorando, mejorando

E) Test de la tuberculina

2. PATOGENIA DE LA ENFERMEDAD

Hoy se acepta que la inmensa mayoría de las infecciones tuberculosas provienen de la inhalación de bacilos tuberculosos, procedentes de un individuo con lesión pulmonar activa. La infección por ingestión de leche contaminada, así como la contaminación cutánea, son mucho menos frecuentes.

La lesión típica es el tubérculo pulmonar que pasa de una reacción local en las primeras 24 horas de la infección con abundantes leucocitos, al reemplazamiento de éstos por macrófagos aproximadamente a partir del segundo día y durante 6-8 días más. En este momento ya existe consolidación por afectación de alvéolos, es decir, una neumonía. En aproximadamente 10 a 20 días, los macrófagos se hacen más compactos, se alargan y se funden para formar las células epitelioides tuberculosas típicas. Entre 15 y 30 días después aparece la necrosis en la parte central de la lesión, es decir, la caseosis. Es en este momento en el que la reacción a la tuberculina se hace positiva y estamos en presencia de la llamada neumonía caseosa. Posteriormente, entre los 20-25 días aparecen fibrocitos y tejido colágeno cicatricial, formando una cápsula. (Cuadro 2.)

Cuadro 2

TUBERCULOSIS PULMONAR

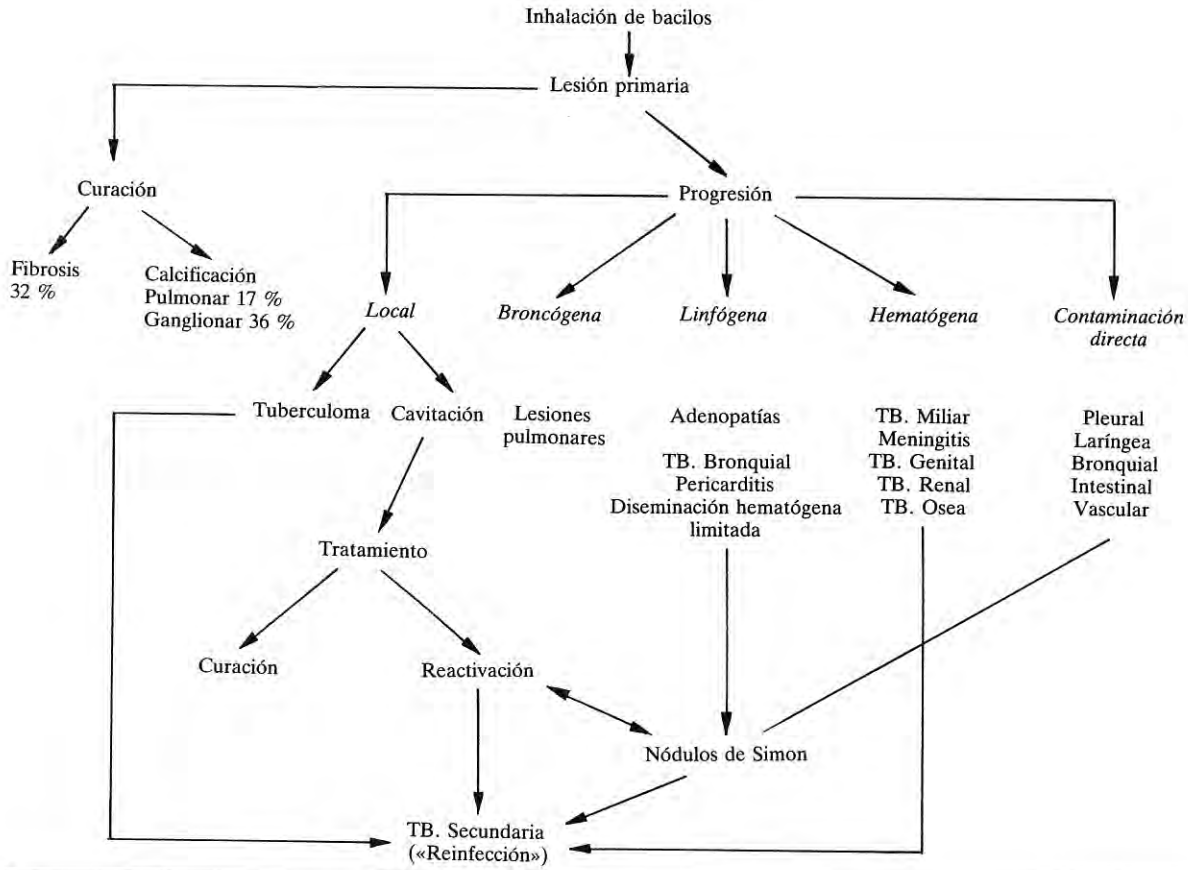

A) **Diseminación linfógena**

Parece ser una forma muy importante de extensión en las fases tempranas de la enfermedad. No solamente existe acceso, casi siempre limitado, de los bacilos a los ganglios, sino que se producen múltiples lesiones a nivel de los pulmones, así como puede alcanzar diferentes órganos como el cerebro, los huesos, riñón, etc. De estos focos puede nacer posteriormente la reactivación de la enfermedad a nivel extrapulmonar. A nivel del pulmón, las lesiones producidas por esta diseminación linfógena curan habitualmente a la vez que el foco primario, formando los llamados nódulos de Simon que a su vez, posteriormente, sobre todo en aquéllos que están en los ápices pulmonares, pueden evolucionar hacia la reactivación, incluso muchos años más tarde, resultando la tuberculosis pulmonar secundaria. Este parece ser el mecanismo más importante en la producción de tuberculosis activa en el adulto, ya que hoy no se acepta que la reinfección exógena juegue un papel importante.

B) **Diseminación hematógena**

Cuando una lesión tuberculosa penetra dentro de un canal vascular de tamaño importante se produce la diseminación a todos los órganos del cuerpo, originando la típica diseminación miliar como complicación gravísima. La diseminación hematógena puede afectar a las meninges y al cerebro produciendo meningitis tuberculosa, puede dar lesiones hematógenas renales, con infección primero del riñón y posteriormente del uréter, vejiga y próstata, así como afectar también al tracto genital y al hueso.

C) **Diseminación directa**

El área pleural se afecta por extensión local a través de lesiones pulmonares periféricas o de la pared torácica. También pueden afectarse la cavidad oral, la laringe y la tráquea.

3. MANIFESTACIONES RADIOLOGICAS

A) Tuberculosis primaria

La tuberculosis primaria típica es la de la infancia, aunque recientemente se señalen manifestaciones primarias en el adulto. Existen cuatro patrones fundamentales de presentación: la infección lobar o segmentaria, las adenopatías tuberculosas, el derrame pleural y la lesión miliar. (Fig. 12-1.)

1. *Infección lobar.*—La neumonía tuberculosa primaria puede afectar a cualquier lóbulo, aunque parece ser algo más frecuente en los lóbulos superiores. No infrecuentemente puede verse diseminación broncógena en el lado opuesto a la neumonía lobar.

Desde el punto de vista radiológico, es generalmente una condensación homogénea, densa y bien definida, limitada a un segmento o a un nódulo, aunque la afectación puede ser más extensa. Puede haber hinchazón de las cisuras, similar a la que puede encontrarse en la neumonía por Klebsiella. La neumonía tiene tendencia a disminuir lentamente desde la periferia hacia el centro, y al contrario que la neumonía por neumococos, que desaparece entre 3 y 4 semanas, en la neumonía tuberculosa, aun cuando esté bien tratada, la resolución puede durar entre 3 y 9 meses. La tuberculosis pulmonar primaria rara vez se acompaña de derrame pleural, pero casi siempre tiene adenopatías acompañantes. Toda neumonía lobar acompañada de aumento del hilio o del mediastino debe sugerir la posibilidad de tuberculosis. Para algunos autores la neumonía lobar sin adenopatías no es casi nunca tuberculosa.

2. *Presentación ganglionar.*—La presencia de adenopatías es prácticamente patognomónica de la fase primaria de la enfermedad. Hasta cerca del 90 % de los pacientes con tuberculosis primaria tienen adenopatías radiográficamente visibles. Incluso en muchos

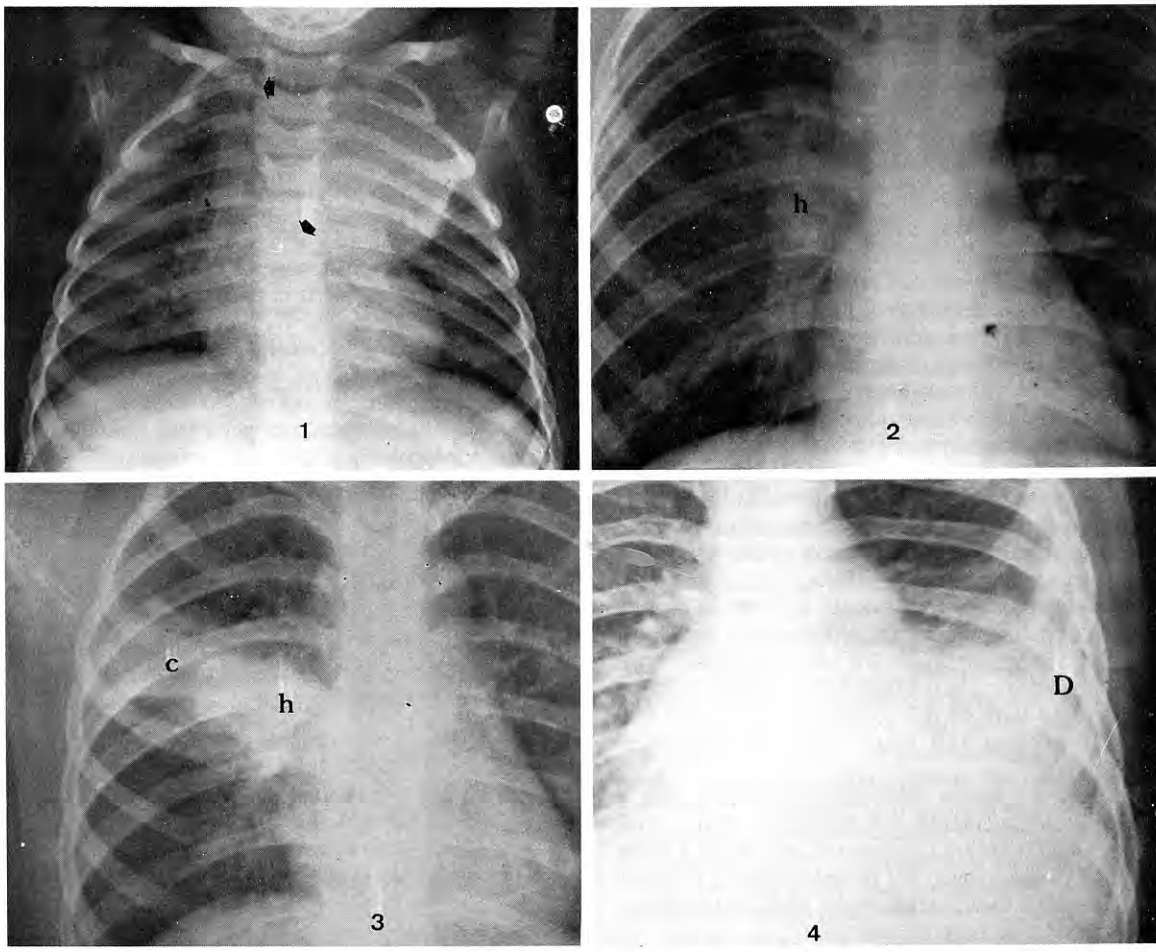

Fig. 12-1.—Manifestaciones radiológicas de la tuberculosis primaria. 1: Forma ganglionar mediastínica.—Gran masa adenopática del mediastino superior con marcado desplazamiento traqueal hacia la derecha (flechas). 2: Forma ganglionar hiliar.—El hilio derecho está aumentado de tamaño y densidad por la existencia de ganglios a ese nivel (H). 3: Forma mixta.—Puede observarse una condensación homogénea del segmento anterior del lóbulo superior derecho (C), acompañada de aumento de tamaño y densidad del hilio derecho por la existencia de ganglios a ese nivel (H). 4: Afección pleural.—En el 10 % de los pacientes puede existir derrame pleural (D) como primera manifestación de la enfermedad.

pacientes la existencia de adenopatías no se acompaña de lesión parenquimatosa visible. Esta forma de presentación es mucho más frecuente en niños.

Los ganglios afectados pueden ser cualquiera del tórax, casi siempre los ganglios bronquiales e hiliares, pero también los mediastínicos. Normalmente se corresponden con el área de neumonía acompañante, pero pueden ocurrir en el campo contralateral. El grupo más frecuentemente afectado es el traqueobronquial derecho. La combinación de una lesión neumónica lobar o subsegmentaria con adenopatías es muy típica de tuberculosis («complejo primario»), pero no ocurre en todos los pacientes.

3. *Afectación pleural.*—El derrame pleural como consecuencia de la infección primaria tuberculosa ocurre en el 10 % de los casos, pudiendo presentarse en niños, pero es más frecuente en adultos jóvenes y mayores (entre 15 y 30 años). El derrame pleural tiene tendencia a acumularse lentamente y frecuentemente sin dolor. La mayoría de ellos son unilaterales, pero pueden ser bilaterales.

El resultado final de la existencia de un derrame pleural tuberculoso es la presencia de una restitución total del espacio pleural o simplemente la sínfisis del ángulo costofrénico con obliteración del mismo. Otras veces, puede verse engrosamiento pleural más generalizado.

4. *Tuberculosis miliar.*—La diseminación hematógena de la tuberculosis puede ser el resultado de la tuberculosis primaria, pero también consecuencia de una lesión ya existente. Sin embargo, el origen de la siembra se puede demostrar en raras ocasiones, ya que unas veces será una cavidad tuberculosa renal y otras adenopatías cervicales, lesiones óseas, etc. En otros casos puede existir infección mediastínica o pulmonar, a partir de la cual los bacilos alcanzan el torrente sanguíneo. Su frecuencia en niños se estima entre el 2,5 y el 3,5 %.

En las fases iniciales de la enfermedad miliar, la radiografía de tórax puede ser normal. Una radiografía obtenida una semana más tarde puede demostrar ya la presencia de un halo difuso, mal definido, en ambos pulmones. Posteriormente aparece la imagen típica de nódulos pulmonares miliares bien definidos. La afectación es de todos los campos pulmonares. Frecuentemente existen adenopatías hiliares acompañantes, sobre todo en niños, pero en adultos las adenopatías no son tan claramente demostrables. (Fig. 12-2.)

Los nódulos tienen tendencia a la coalescencia y también, ocasionalmente, a la cavitación. No es infrecuente que el patrón miliar persista por meses a pesar de que el cuadro clínico del paciente mejore considerablemente. La calcificación de los nódulos parece ser una excepción en tuberculosis miliar.

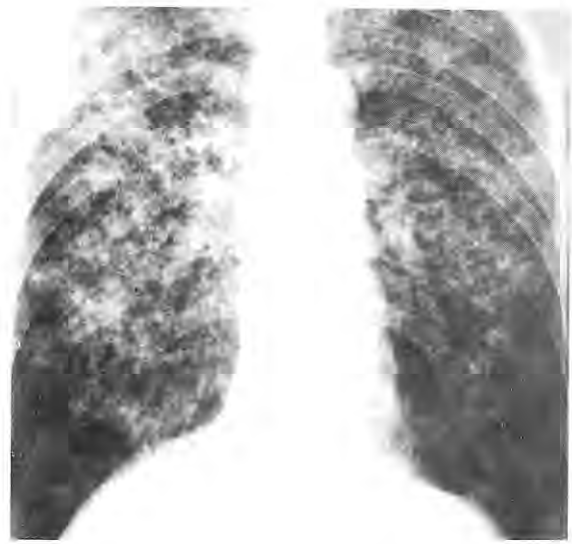

Fig. 12-2.—Tuberculosis miliar evolucionada. Radiografía obtenida cuatro meses después del descubrimiento de un patrón pulmonar nodular fino. El paciente rehusó una biopsia pulmonar. La radiografía muestra lesiones nodulares finas, mezcladas con grandes áreas de conglomeración con broncogramas aéreos. Esputo positivo para bacilos de Koch.

Curso de la tuberculosis primaria

1. *Complicaciones de las adenopatías.*—Los ganglios linfáticos pueden perforarse en un bronquio o en el pericardio. Cuando ocurre en un bronquio producen diseminación broncógena en áreas pulmonares. También pueden ocurrir la perforación bronquial y la fístula broncoesofágica. La afectación pericárdica es frecuente después de la rotura de un ganglio. El cuadro clínico puede ser un tamponamiento pericárdico pero muchas veces es un cuadro lento con aumento de la sombra cardiaca, en pacientes que se conoce tienen tuberculosis y que están mejorando posiblemente de su cuadro clínico. Sin embargo, la afectación pericárdica también puede ser secundaria a la diseminación hematógena inicial.

La perforación a estructuras vasculares como la aorta es una complicación poco frecuente pero grave. La formación de un aneurisma micótico, que es en realidad un falso aneurisma, es secundaria, la mayoría de las veces, a la perforación de una adenopatía, aunque también puede ser secundaria a un mal de Pott.

2. *Tuberculosis primaria del adulto.*—Como señala Choyke muchas de las llamadas manifestaciones no habituales de la tuberculosis primaria del adulto son en realidad típicas de la enfermedad; lo que es inhabitual es que ocurran en adultos. Las manifestaciones no habituales de la tuberculosis pulmonar del adulto se estiman entre el 8 y el 29 % de todos los casos de tuberculosis.

Lo atípico, por tanto, es su frecuencia y el que se presente en adultos.

Manifestaciones parenquimatosas.—En el cuadro 3 pueden verse los hallazgos encontrados en 103 pacientes.

Cuadro 3

INFILTRADOS PARENQUIMATOSOS EN 103 PACIENTES CON TUBERCULOSIS PROBADA

UNILATERALES	
Lóbulo superior derecho	(34,9 %)
Lóbulo superior izquierdo	(23,3 %)
Lóbulo inferior derecho	(20,3 %)
Lóbulo inferior izquierdo	(20,3 %)
Lóbulo medio	(10,6 %)
BILATERALES	
Lesión cruzada	(10 %)
Cavitación	(7,7 %)

Choyke

La afectación más frecuente del lado derecho, como se ha descrito en múltiples trabajos, es también evidente en esta estadística. (Fig. 12-3.) La combinación de un lóbulo superior afectado con densidades pequeñas en la zona contralateral es en esta serie solamente del 10 %. Otro dato importante a señalar es la frecuencia de lesiones en los lóbulos inferiores (40 %), lo que sugiere a los autores la necesidad de considerar la tuberculosis en el diagnóstico diferencial de enfermos con lesiones de los campos pulmonares inferiores, que no están muy sintomáticos o que tienen sintomatología crónica de más de un mes de duración. La cavitación en tuberculosis primaria es habitualmente aislada.

Manifestaciones adenopáticas.—En el mismo trabajo señalado previamente, las manifestaciones adenopáticas se distribuyeron de la forma siguiente:

Fig. 12-3.—Neumonía caseosa aguda. En la radiografía de tórax puede observarse una extensa consolidación inhomogénea que ocupa todo el lóbulo superior derecho. Hay imágenes que sugiere cavitación (flechas huecas). En la parte media del pulmón contralateral existe un pequeño infiltrado («lesión cruzada») (flecha sólida).

Cuadro 4

MANIFESTACIONES ADENOPATICAS EN 103 PACIENTES CON TUBERCULOSIS PROBADA

ADENOPATIAS HILIARES	
Derechas	(3,7 %)
Izquierdas	(1,8 %)
Bilaterales	(1,8 %)
ADENOPATIAS PARATRAQUEALES	
Derechas	(5,8 %)
Izquierdas	(0 %)

Choyke

Si bien la tuberculosis primaria en la edad pediátrica presenta adenopatías hasta en el 96 % de los casos, la frecuencia en adultos, como puede verse en el cuadro anterior, es mucho más escasa. Iniciado el tratamiento, las adenopatías pueden persistir por meses, incluso aunque desaparezca rápidamente la lesión parenquimatosa.

Derrame pleural.—Entre 80 y 90 % de los derrames pleurales, en pacientes entre los 15 y 30 años de edad, son de origen tuberculoso, siendo infrecuentes en la tuberculosis primaria del niño y en la del adulto de edad media.

La coexistencia de derrame pleural con lesión inflamatoria pulmonar es frecuente, si bien el propio derrame puede oscurecer la imagen pulmonar. La mayor parte de estos derrames pleurales se reabsorben sin lesiones residuales.

Tuberculosis miliar.—La tuberculosis miliar puede ocurrir en el adulto como una forma de la tuberculosis primaria o también como una complicación de la tuberculosis postprimaria. Existe una clara predisposición a esta manifestación tuberculosa en aquellos pacientes que son alcohólicos o que están en tratamiento por neoplasias diseminadas. Su frecuencia se estima entre 5,8 y 10 % de los casos. Entre las complicaciones de la tuberculosis miliar destaca la aparición de un síndrome de distress respiratorio del adulto (3,7 % de los casos), así como la coagulación intravascular diseminada.

Curación.—La tuberculosis puede curar de forma prácticamente completa, aunque casi siempre existe cierta cicatrización debido a la necrosis existente en la neumonía inicial. Los cambios en las radiografías deben ser mirados con toda precaución, ya que sin revisar las radiografías previas se pueden cometer errores en la existencia o no de progresión de la enfermedad. La mayor parte de los casos que progresan lo hacen debido a la existencia de una inmunidad deprimida, diabetes, mal tratamiento o a la administración de esteroides.

En algunos casos la infección primaria evoluciona formando un *tuberculoma,* es decir, una forma muy localizada de lesión. La mayor parte de estos tuberculomas se encuentran de forma accidental en una radiografía de tórax. Son más frecuentes en los lóbulos superiores y en la zona periférica. Su tamaño oscila

entre 1 y 5 cm y pueden ser únicos o múltiples. (Figura 12-4.)

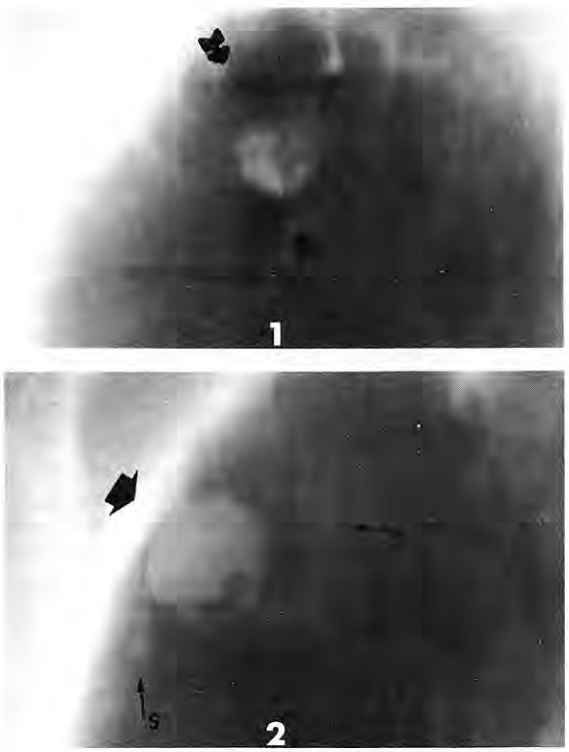

Fig. 12-4.—Manifestaciones radiológicas del tuberculoma. 1: Nódulo de contornos bien definidos, calcificado. 2: Nódulo de contornos bien definidos con una pequeña cavitación en su interior (flecha). Hay dos pequeñas lesiones satélites nodulares a su alrededor (S).

B) **Tuberculosis secundaria**

La reactivación de las tuberculosis se caracteriza por la existencia de abundante fibrosis con contracción pulmonar. Suele presentarse como un proceso agudo en un paciente que no se conoce que tuviera tuberculosis previamente.

El área de afectación más frecuente es en los lóbulos superiores, sobre todo en los segmentos apicales y posteriores, así como el segmento superior del lóbulo inferior. Sin embargo, puede ocurrir en cualquier área pulmonar. Es muy frecuente que se trate de afectación bilateral de los lóbulos superiores, si bien no suele ser simétrica.

La lesión inicial es generalmente un área de densidad aumentada que se irradia desde el hilio hacia fuera o que ocurre en la parte periférica del pulmón. La lesión presenta tendencia a la reducción en volumen con desplazamiento del hilio y de las cisuras interlobares. Con cierta frecuencia existe afectación endobronquial, lo que complica el proceso.

La cavitación es frecuente, probablemente entre 37 y 75 % de los casos. No es raro que presente nivel hidroaéreo. Generalmente ocupan los lóbulos superiores, aunque pueden ocurrir en cualquier sitio, pudiendo ser múltiples o únicas. Las paredes pueden ser finas o gruesas; sin embargo, recientemente se ha señalado cómo la inmensa mayoría de las cavidades de origen benigno presentan paredes finas, por debajo de los 4 mm de grosor.

La mayor parte de las cavidades se obliteran, dejando una pequeña cicatriz que puede ser de tipo lineal o puede ser estelada. Aproximadamente un 5 % acaban siendo bullas de pared muy fina. (Fig. 12-5.)

Otras complicaciones

Ocasionalmente pueden verse cavitaciones múltiples muy parecidas a las que pueden presentarse en la neumonía estafilocócica y que aparecen en pacientes que casi nunca están tan enfermos como suelen estarlo en esas neumonías agudas.

El *pulmón destruens* es una complicación no rara del estadio final de la enfermedad.

El pulmón destruens en la tuberculosis secundaria aparece casi siempre en enfermos que tienen tuberculosis del lado contralateral. Es muy frecuente la presencia de desplazamiento mediastínico hacia el pulmón fibrótico con bronquiectasias abundantes, sobre todo en el lóbulo superior.

CARCINOMA DE PULMON

DRA. M.ª T. CEPEDA
DR. C. S. PEDROSA

1. INTRODUCCION
2. PRESENTACION CLINICA
3. TIPOS HISTOLOGICOS DE LOS TUMORES
4. HALLAZGOS RADIOLOGICOS DEL CARCINOMA DEL PULMON
5. ESTADIAJE DEL CARCINOMA DEL PULMON

1. INTRODUCCION

El carcinoma de pulmón es una de las causas más comunes de muerte en los países industrializados, siendo el tumor maligno más frecuente en el hombre. En Estados Unidos afectó, durante 1982, a más de 85.000 hombres y 32.000 mujeres, falleciendo la mayoría de ellos a lo largo del primer año. Aproximada-

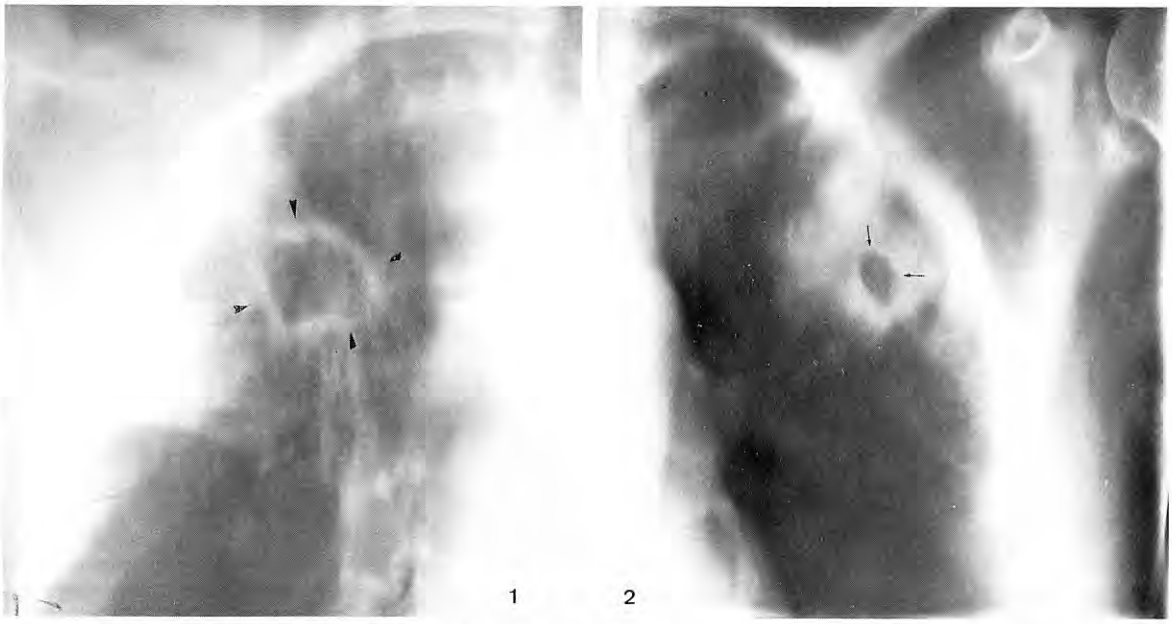

Fig. 12-5.—Formas radiológicas de las cavidades tuberculosas. 1: Se observa una cavidad de forma irregular, con pared gruesa y contorno interno bien definido, en el seno de una condensación (cabeza de flecha). 2: Cavidad pequeña, de contornos bien definidos, con una pared francamente gruesa.

mente un 70 % de los carcinomas de pulmón ocurren en hombres mayores de 40 años, siendo la mayor incidencia entre los 55 y 65 años.

2. PRESENTACION CLINICA

Si se excluyen los carcinomas encontrados en los programas de «Screening», la mayoría de los pacientes presentan algún signo o síndrome, detectándose un 5-15 % de los carcinomas por radiografía de tórax de pacientes asintomáticos.

El carcinoma de pulmón puede asociarse a múltiples síndromes. (Cuadro 1.)

3. TIPOS HISTOLOGICOS DE LOS TUMORES

La clasificación histológica de los tumores pulmonares de la OMS, ha sido ampliamente aceptada con algunas modificaciones (Kreyburg, Matthews, Yesner). Más del 90 % de los tumores pulmonares malignos pertenecen a uno de los cuatro tipos celulares siguientes: carcinoma epidermoide, carcinoma de células pequeñas, adenocarcinoma y carcinoma de células grandes. (Fig. 12-6.) (Cuadro 2.)

La enfermedad metastásica extratorácica se encuentra en autopsia en cerca del 95 % de los carcino-

Cuadro 1

SINDROMES PARANEOPLASICOS

I. SISTEMICOS
- — Anorexia-caquexia
- — Fiebre
- — Inmunosupresión

II. ENDOCRINOS (12 %) POR SECRECION HORMONAL DEL TUMOR
- — Hipercalcemia e hipofosfatemia
  (Por secreción tumoral de hormona paratiroidea, más frecuente en Ca. epidermoide)
- — Hiponatremia
  (Alteración secreción hormona antidiurética, más frecuente en el Ca. de células pequeñas)
- — Síndrome de Cushing
  (Secreción tumoral de ACTH, más frecuente en Ca. de células pequeñas)

III. ESQUELETICOS-CONECTIVOS
- — Acropaquias (30 %).
  Epidermoide, aden ocarcinoma y carcinoma de células grandes
- — Osteoartropatía hipertrófica (1-10 %).
  Más frecuente en adenocarcinoma

IV. MIOPATICO-NEUROLOGICOS (1 %).
Más frecuente en carcinoma de células pequeñas

V. COAGULACION-HEMATOLOGICAS (1-8 %)

VI. MANIFESTACIONES CUTANEAS (<1 %)

VII. MANIFESTACIONES RENALES (<1 %)

Basado en *Principles of Internal Medicine*, Harrison, 1983

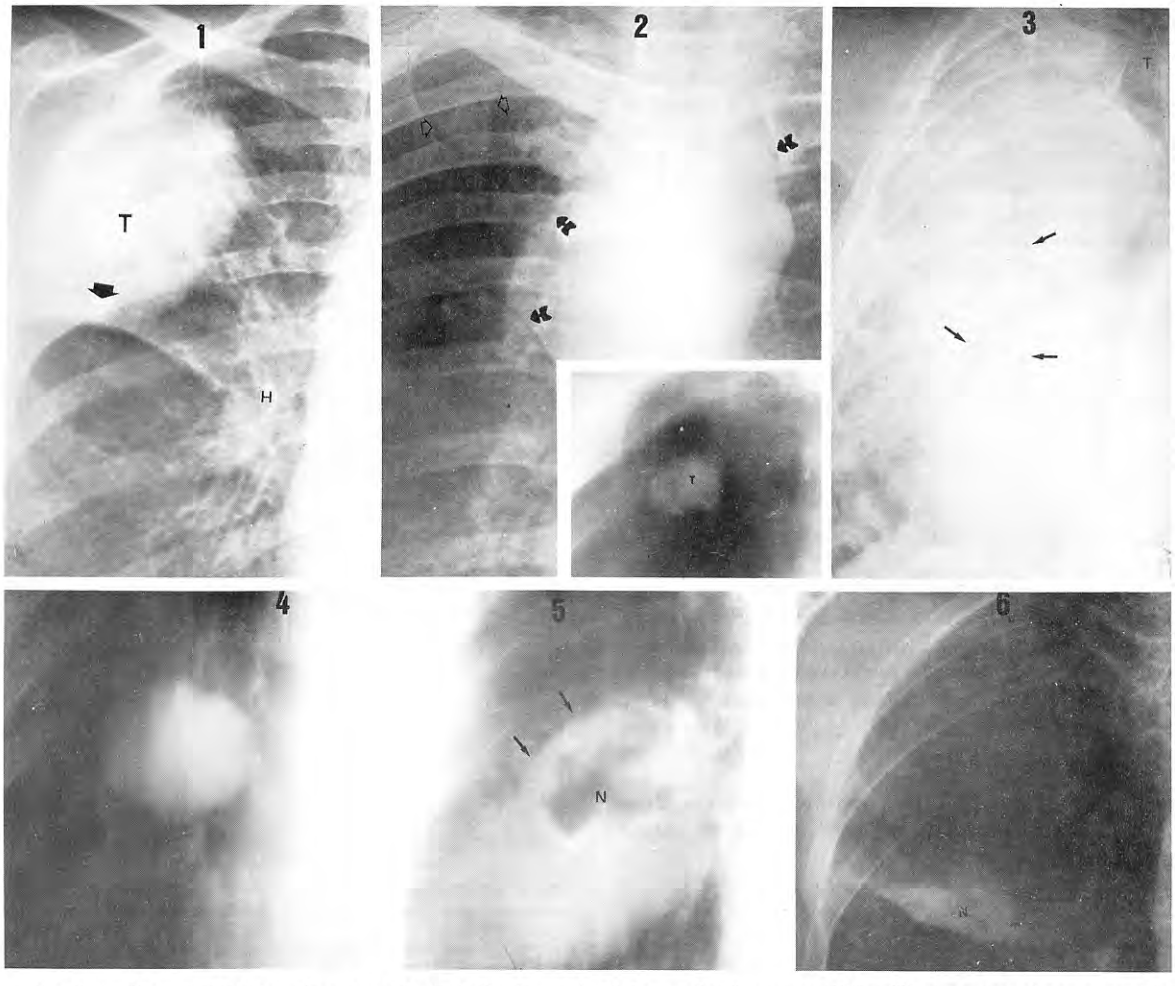

Fig. 12-6.—Presentación del carcinoma de pulmón. 1: Carcinoma de células grandes. La masa periférica (T) se acompaña de aumento hiliar (H) por adenopatías y cierta pérdida de volumen que retrae la cisura horizontal (flecha). 2: Carcinoma de células en «avena». La presentación del tumor es fundamentalmente mediastínica, con grandes masas que sobresalen por ambos lados del mediastino (flechas sólidas). En el ápice pulmonar se adivina la presencia de un pequeño nódulo (flechas huecas), que se confirma en la tomografía del ápice que muestra un claro tumor (T). 3: Carcinoma broncoalveolar difuso. La infiltración de todo el parénquima del pulmón derecho se acompaña de un claro broncograma aéreo visible a través del tumor (flechas). 4: Adenocarcinoma. Masa sólida de bordes multilobulados y de situación periférica. 5: Carcinoma epidermoide. La masa presenta una necrosis irregular central (N), produciendo una típica pared gruesa e irregular (flechas). 6: Carcinoma broncoalveolar (forma localizada). El nódulo existente en el pulmón derecho (N) es altamente irregular de contornos y presenta algunos nódulos satélites a su alrededor.

Cuadro 2

CLASIFICACION DE LAS NEOPLASIAS PULMONARES Y FRECUENCIA RELATIVA (en %)

I.	CARCINOMA EPIDERMOIDE	(30-75 %)
II.	CARCINOMA ANAPLASICO DE CELULAS PEQUEÑAS	(18-25 %)
III.	ADENOCARCINOMA	(14-25 %)
	— Broncoalveolar	(1-2 %)
IV.	CARCINOMA DE CELULAS GRANDES	(15-22 %)
V.	EPIDERMOIDE COMBINADO CON ADENOCARCINOMA	
VI.	OTROS	

Basado en la clasificación de la OMS, 1967.
Modificado de Fraser y Paré

mas de células pequeñas, en el 80 % del adenocarcinoma y carcinoma indiferenciado de células grandes, y en un 50 % del carcinoma epidermoide. Las localizaciones más corrientes y su frecuencia se indican en el cuadro siguiente:

Cuadro 3

INCIDENCIA METASTASICA DEL CARCINOMA DE PULMON (%)

Adenopatías regionales	90
Hígado	38,5
Glándulas suprarrenales	26
Cerebro	18
Huesos	15,5
Riñones	14

Auerbach, Spencer

La tasa de supervivencia total a los 5 años es sólo del 10 % de los pacientes para los estadios más avanzados, y es lógicamente variable en relación con el tipo histológico y el tratamiento recibido. Los carcinomas bronquiales primarios múltiples se observan con relativa frecuencia, entre el 4 % y el 15 % de los pacientes fallecidos.

4. HALLAZGOS RADIOLOGICOS DEL CARCINOMA DE PULMON

Los hallazgos radiológicos pueden ser separados en tres grandes grupos.

A) Característicos del propio tumor.
B) Cambios pulmonares distales al tumor.
C) Hallazgos asociados al tumor.

A) Característicos del propio tumor

1. *Tumor periférico.*—El carcinoma de pulmón periférico produce generalmente una imagen más o menos esférica, que a menudo es lobulada o umbilicada, y que, aunque puede tener un borde bien definido, en general suele ser irregular, con ciertas espiculaciones saliendo del mismo (fig. 12-7). El contorno lobulado puede observarse tanto en lesiones benignas como malignas, pero con una mayor incidencia en las malignas (80 %). Algunos de estos tumores pueden ser de tipo infiltrante, llegando a causar consolidación lobar cuando invaden el lóbulo. La consolidación es en general mucho más densa que la neumónica, y la tomografía puede mostrar la densidad sólida del tumor a través de la neumonía acompañante.

La *matriz tumoral* puede ser homogénea o bien presentar calcificación o cavitación. La calcificación excéntrica en una masa también puede significar benignidad, aunque en ocasiones puede aparecer en tumores malignos que han englobado esta calcificación. Estos casos se conocen habitualmente como carcinomas de «cicatriz», y constituyen junto con el carcinoma de células alveolares o broncoalveolar, los dos tipos más corrientes de carcinoma periférico.

La *cavitación* no es un parámetro radiológico importante en las neoplasias pulmonares, ya que ocurre con relativa poca frecuencia. Fraser y Paré indican que la cavitación es vista entre el 2 y el 10 % del carcinoma broncogénico. (Fig. 12-7.) La cavitación ocurre normalmente en masas grandes, siendo en general de paredes gruesas, con un margen interno irregular, y su situación puede ser tanto central como excéntrica.

Una variante en la presentación del carcinoma de situación periférica es el *tumor del sulcus o seno vertebropulmonar superior o de Pancoast.* Esta forma de carcinoma broncogénico, poco frecuente (4 %), se sitúa en el parénquima del ápex pulmonar. Es más frecuente en el lado derecho que en el izquierdo, y tiende a ser invasivo localmente, originando dolor, debilitamiento e hinchazón en hombro y brazo del lado afectado, síndrome de Horner y destrucción ósea costal y/o vertebral. Su apariencia radiológica es la de una opacidad homogénea en el ápex pulmonar, con aspecto de masa (45-72 %), o cambios sutiles, como un engrosamiento apical unilateral (28-55 %). La asimetría apical en un enfermo asintomático debe considerarse sospecha de carcinoma, fundamentalmente cuando supera los 5 mm de grosor. En estos casos está indicada la punción-biopsia transparietal como método diagnóstico no quirúrgico más eficaz.

2. *Tumor central.*—Aproximadamente entre el 60 y el 75 % de los cánceres de pulmón se originan centralmente, es decir, próximos a los hilios, afectando los bronquios principales y muchas veces, por extensión, la tráquea. (Fig. 12-8.)

A medida que crece el tumor, afecta la mayor parte de la superficie bronquial, afilando la luz bronquial y adoptando radiográficamente la forma de «cola de rata» o bien obstruyendo abruptamente, de forma completa, la luz bronquial. La invasión de la pared bronquial puede seguirse de la aparición de masa extrabronquial, que afecta al propio parénquima pulmonar y a las estructuras mediastínicas adyacentes, invadiéndose al principio los ganglios traqueobronquiales superiores e inferiores, para después extenderse hacia las estructuras vecinas y pleura medial ipsilateral, produciendo una sombra hiliar agrandada que, con frecuencia, es la presentación inicial del carcinoma de pulmón. Los nervios recurrente y laringeofrénicos, situados sobre la superficie lateral de la tráquea, suelen quedar englobados por la masa, provocando ronquera y parálisis diafragmática.

B) Cambios pulmonares distales al tumor

1. *Atelectasias.*—La mayoría de los carcinomas de pulmón producen oclusión bronquial con consolidación y atelectasia del tejido periférico, siendo la atelectasia la manifestación radiológica más frecuente del carcinoma broncogénico. Es más corriente la forma segmentaria, aunque puede ser lobar y, más raramente, atelectasia completa, que puede confundirse con una lesión neumónica; la tomografía ayuda en el diagnóstico diferencial, al identificar en la mayoría de los casos la masa o la obstrucción bronquial. (Fig. 12-9.)

2. *Enfisema obstructivo.*—En ocasiones, la obstrucción bronquial es incompleta, de manera que el aire puede entrar dentro del bronquio durante la inspiración, pero no puede escapar del mismo durante la espiración, produciendo el mecanismo en «válvula» de un enfisema obstructivo.

3. *Metástasis pulmonares.*—En el carcinoma de pulmón pueden aparecer depósitos metastásicos pulmonares en forma de nódulos múltiples redondeados, bien definidos, de diferentes tamaños. Pueden parecerse a las metástasis de cualquier otro origen o bien estar cavitadas, sobre todo cuando el primario es de origen epidermoide. La presencia de metástasis pul-

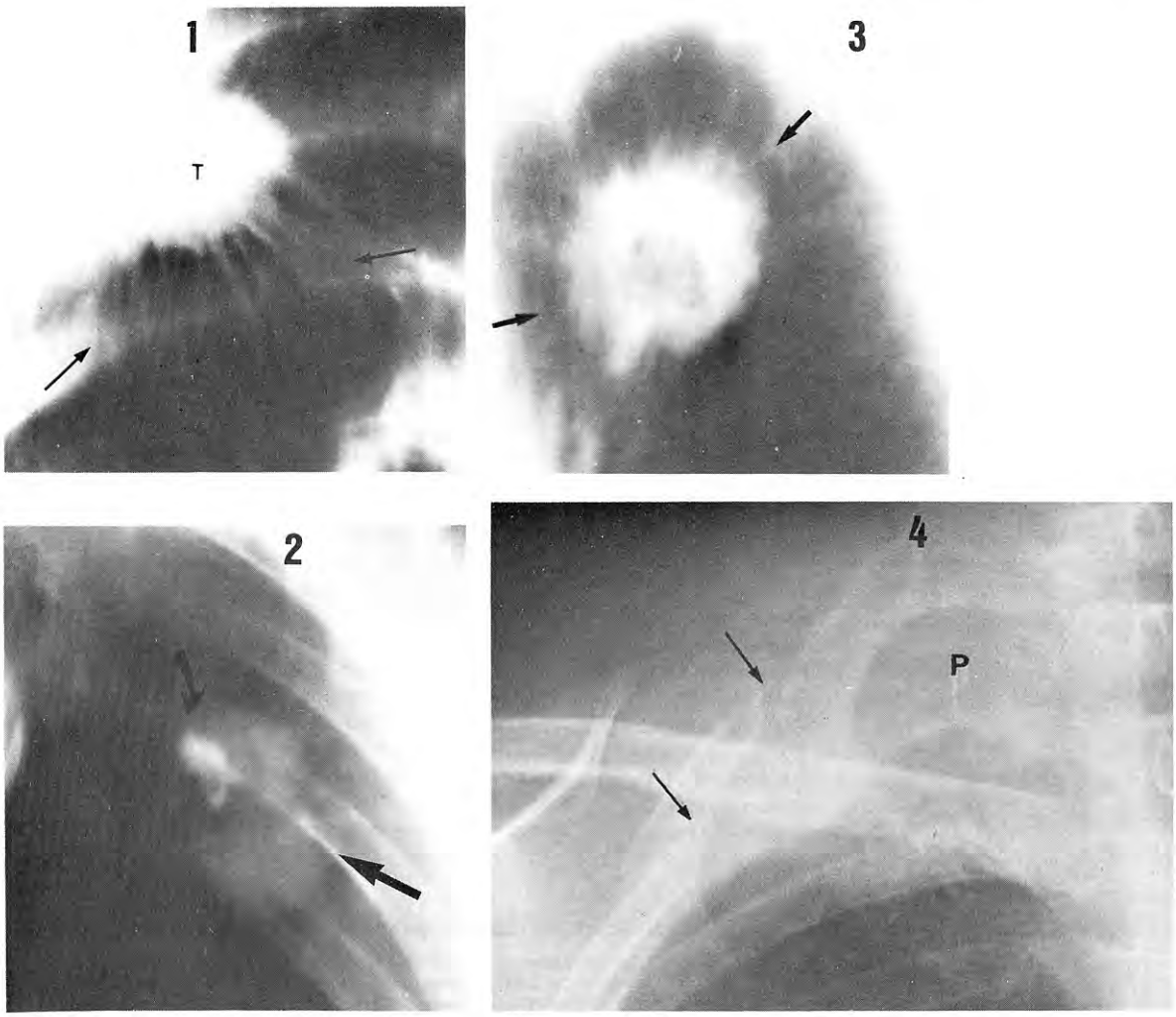

Fig. 12-7.—Características radiológicas de las neoplasias pulmonares. 1: Típicas espiculaciones tumorales (flechas) que invaden el tejido circundante al tumor (T). 2: Carcinoma de cicatriz. El tumor (flecha recta) ha englobado una calcificación preexistente en el parénquima pulmonar (flecha curva) que está en situación asimétrica con respecto al mismo. 3: Cavitación y espiculación del borde en una presentación periférica típica. 4: Carcinoma de Pancoast. La masa tumoral (T) ocupa el ápice pulmonar, destruyendo la parte posterior de la segunda y tercera costillas (flechas).

monares en el carcinoma broncogénico es de aproximadamente el 7 %, afectándose el pulmón ipsilateral en la mitad de los casos, el pulmón contralateral en la cuarta parte y ambos pulmones en el resto.

C) Hallazgos asociados al tumor

1. *Aumento hiliar.*—Este ensanchamiento hiliar unilateral puede ser el único signo radiológico de carcinoma broncogénico, siendo en ocasiones difícil de reconocer por radiología simple, teniéndose que recurrir a técnicas complementarias, como la tomografía oblicua de 55° y, ocasionalmente, el TAC. Cuando el tumor es de localización central, el hilio aumentado puede deberse a la suma de la tumoración propiamente dicha y a los ganglios afectados. Sin embargo, en los tumores periféricos son los ganglios los responsables del ensanchamiento hiliar. Entre los tumores periféricos, esta manifestación radiológica es particularmente frecuente en el carcinoma de células pequeñas, en los que puede incluso ser una manifestación bilateral. La asociación de neumonía más ensanchamiento hiliar unilateral en el adulto, sugiere carcinoma de pulmón.

2. *Afectación mediastínica.*—Los carcinomas avanzados se acompañan frecuentemente de cambios mediastínicos. El tumor primario puede ser pequeño y, sin embargo, verse ensanchado el mediastino por adenopatías, como ocurre con frecuencia en el carcinoma de células pequeñas. El mediastino superior es

Fig. 12-8.—Presentación central del carcinoma de pulmón. La radiografía muestra un hilio izquierdo más denso y mayor que el derecho por un carcinoma epidermoide de situación central.

el más frecuentemente afectado, produciendo un aspecto convexo lobulado. Son habituales el ensanchamiento de los ganglios paratraqueales derechos, fundamentalmente los relacionados con la vena ácigos.

Los ganglios de la región subcarinal se afectan más frecuentemente en tumores de los lóbulos inferiores, pudiendo producir, en la radiografía de tórax, desplazamientos de la carina y alteraciones de la línea pleuro-ácigo-esofágica, que se hacen evidentes fundamentalmente con el llenado esofágico con bario, confirmándose con la tomografía axial computarizada.

La invasión del mediastino puede producir parálisis del nervio frénico, con paresia o elevación diafragmática y alteraciones del nervio laríngeo recurrente (fundamentalmente por las adenopatías tumorales a nivel de la ventana aortopulmonar), que implican la aparición de ronquera.

3. *Linfangitis carcinomatosa.*—Al igual que otros tumores, el carcinoma bronquial puede producir linfangitis carcinomatosa más frecuentemente unilateral.

El patrón radiológico se traduce en la identificación de líneas Kerley, algunas veces asociadas a un componente nodular, posiblemente por la existencia de depósitos hematógenos, que crean un patrón de aspecto reticulonodular. (Fig. 12-10.) La linfangitis carcinomatosa no siempre es reconocida por radiología simple, pudiendo ser un hallazgo de autopsia.

4. *Derrame pleural.*—La frecuencia del derrame pleural varía, según diferentes estadísticas, entre el 8 y el 15 % de los casos. El derrame puede ser seroso o sanguinolento, y no siempre significa invasión directa de células de estirpe neoplásica. El derrame seroso es frecuentemente el resultado de la obstrucción de los ganglios linfáticos invadidos, mientras que la existencia de derrame hemorrágico casi siempre denota invasión directa por parte del tumor.

5. *Parálisis diafragmática.*—Es frecuente la elevación diafragmática secundaria a parálisis del nervio frénico por afectación mediastínica del carcinoma de pulmón, siendo la primera causa de parálisis diafragmática del adulto.

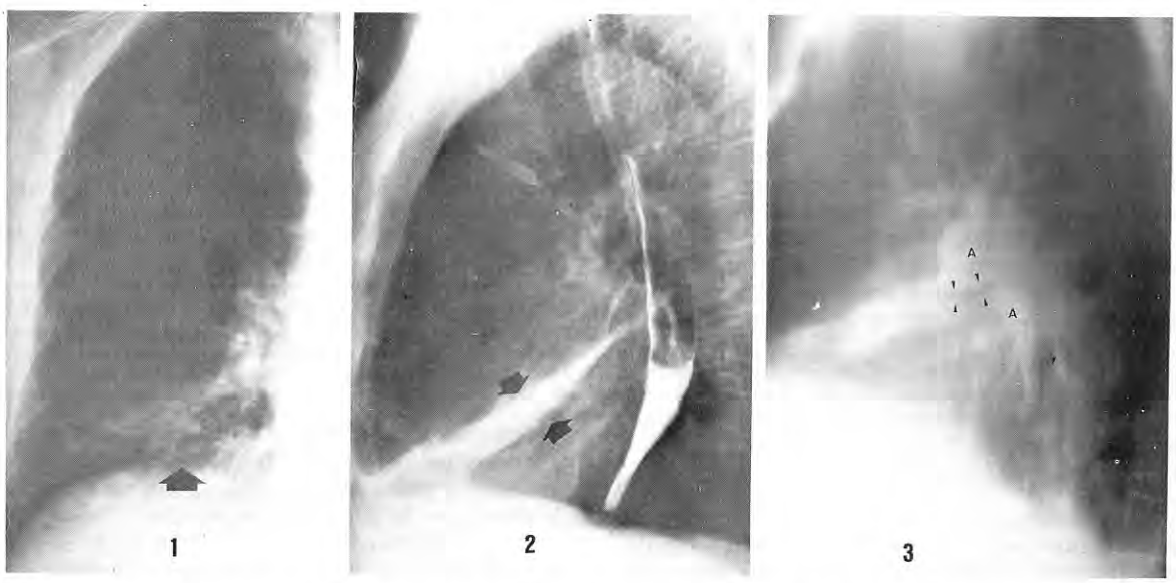

Fig. 12-9.—Cambios distales al tumor. Atelectasia del lóbulo medio. 1: Proyección pa. mostrando una condensación del ángulo cardiofrénico derecho que borra el borde cardiaco. 2: La proyección lateral muestra una pérdida de volumen importante del lóbulo medio derecho, sin que se reconozca masa tumoral acompañante (flechas). 3: Tomografía efectuada en proyección lateral mostrando el bronquio del lóbulo medio obstruido abruptamente (puntas de flechas) y rodeado de una gran masa adenopática (A).

Fig. 12-10.—Linfangitis carcinomatosa unilateral. La tumoración existente a nivel del hilio derecho se acompaña de pequeño derrame pleural (puntas de flecha), líneas de Kerley B (flechas rectas) y líneas de Kerley A (flechas curvas). El pulmón izquierdo era normal.

6. *Destrucción ósea.*—Según diferentes estadísticas, oscila entre el 10 y el 20 % de los casos. Las lesiones son fundamentalmente de tipo osteolítico, aunque puedan existir lesiones puramente osteoblásticas en el carcinoma de células pequeñas y en el adenocarcinoma. Los huesos afectados más frecuentemente son las vértebras (70 %), la pelvis (40 %) y el fémur (25 %). La invasión directa de la pared torácica aparece en autopsia en el 10 % de los casos.

7. *Metástasis extratorácicas no óseas.*—Las metástasis viscerales de carcinoma de pulmón pueden ocurrir en cualquier órgano, pero son más habituales en hígado, glándulas suprarrenales, riñones y cerebro (ver capítulo de Metástasis).

8. *Osteoartropatía hipertrófica.*—El carcinoma de pulmón forma parte de la amplia lista de enfermedades asociadas a osteoartropatía hipertrófica o de Pierre-Marie, siendo la causa más frecuente. Se caracteriza por la presencia de reacción perióstica diseminada en los huesos largos, más frecuentemente en los antebrazos y en las piernas, aunque también puede verse en los brazos, manos y pies, y desaparece con la resección quirúrgica.

5. ESTADIAJE DEL CARCINOMA DE PULMÓN

Dado que el método terapéutico más eficaz en el carcinoma de pulmón es el quirúrgico, es importante conocer la extensión anatómica para planificar la terapéutica adecuada. Para el correcto estadiaje tumoral se utiliza el sistema TNM, el cual se basa en el tamaño y extensión del tumor primario (factor T), en la afectación ganglionar regional (factor N) y en la presencia o ausencia de metástasis a distancia (factor M). La aplicación del sistema TNM para el carcinoma de pulmón goza de una fiabilidad mayor del 90 %, siendo decisiva la contribución de los métodos de imagen torácica (cuadro 4). (Fig. 12-11.)

Cuadro 4

ESTADIAJE DEL CARCINOMA DE PULMON

Carcinoma oculto	
$T_xN_oM_o$	Citología del esputo positiva, pero sin evidencia radiológica del tumor primario o de metástasis regional o a distancia.
ESTADIO I	
$T_1N_oM_o$	Carcinoma in situ
$T_1N_oM_o$ $T_1N_1M_o$ $T_2N_oM_o$	Tumor clasificado como T_1, pero sin metástasis o con metástasis en ganglios peribronquiales o hiliares ipsilaterales, o bien tumor clasificado como T_2 sin metástasis ganglionares o a distancia.
ESTADIO II	
$T_2N_1M_o$	Tumor clasificado como T_2 con metástasis ganglionares, peribronquiales o hiliares ipsilaterales.
ESTADIO III	
T_3 con algún N o M N_2 con algún T o M M_1 con algún T o N	Tumor más extenso que T_2, o algún tumor con metástasis linfáticas en mediastino o con metástasis a distancia.

Modificado de Mountain, CF. *Staging of Lung Cancer,* 1979. American Joint Committee for Cancer, Staging and End-Results Reporting. Task Force on Lung Cancer.

Métodos para el estadiaje del carcinoma de pulmón. Han sido utilizados, con éxito inconstante, una gran variedad de procedimientos radiológicos para detectar la dimensión del carcinoma de pulmón.

La *tomografía computarizada* (TAC) es un método muy demostrativo de la afectación mediastínica del carcinoma de pulmón, y tiene potenciales ventajas sobre otros métodos de imagen.

El valor fundamental de la tomografía computarizada reside en que se puede obtener, en el mismo

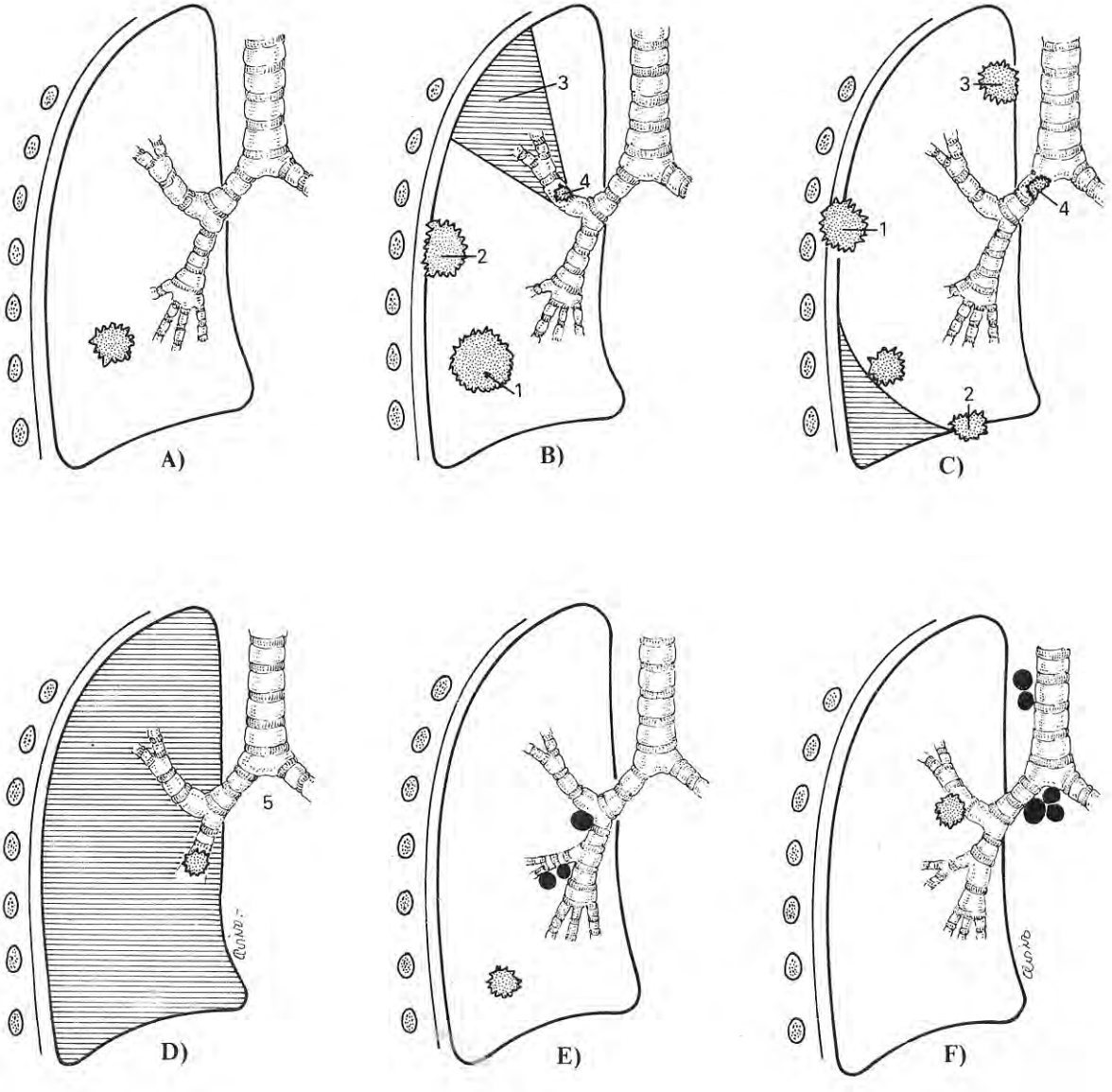

Fig. 12-11.—Estadiaje del carcinoma de pulmón. A) T-1: Tumor de 3 cm de diámetro mayor o menor, rodeado por pulmón o pleura visceral y sin evidencia de invasión proximal a un bronquio lobar. B) T-2: Tumor de diámetro mayor superior a tres cm (1) o tumor de cualquier tamaño que invade la pleural visceral (2) o asociado con neumonitis obstructiva o atelectasia (3) que se extiende hacia la region hiliar. En broncoscopia el tumor separado más de 2 cm de la carina (4). C y D) T-3: Tumor de cualquier tamaño con extensión directa a una estructura adyacente, pleura parietal y pared torácica (1), diafragmas (2), mediastino y su contenido (3). Tumor que en broncoscopia tiene afectación bronquial principal a menos de 2 cm de la carina (4) o tumor asociado con atelectasia o neumonitis obstructiva de todo el pulmón o con derrame pleural (5). E) N-1: Metástasis de los ganglios de la región peribronquial o hiliar ipsilateral, incluyendo la extensión directa. F) N-2: Metástasis en los ganglios linfáticos mediastínicos.

estudio, una evaluación de los ganglios retroperitoneales y crurales, así como del estado del hígado y de las suprarrenales, frecuentemente afectados por metástasis. El TAC también puede utilizarse en el diagnóstico de las metástasis cerebrales, que, según diferentes estadísticas, pueden presentarse sin sintomatología neurológica, entre el 5 y el 10 % de los carcinomas de pulmón. (Cuadro 5.)

Cuadro 5

CONDUCTA RADIOLOGICA EN EL CARCINOMA DE PULMON

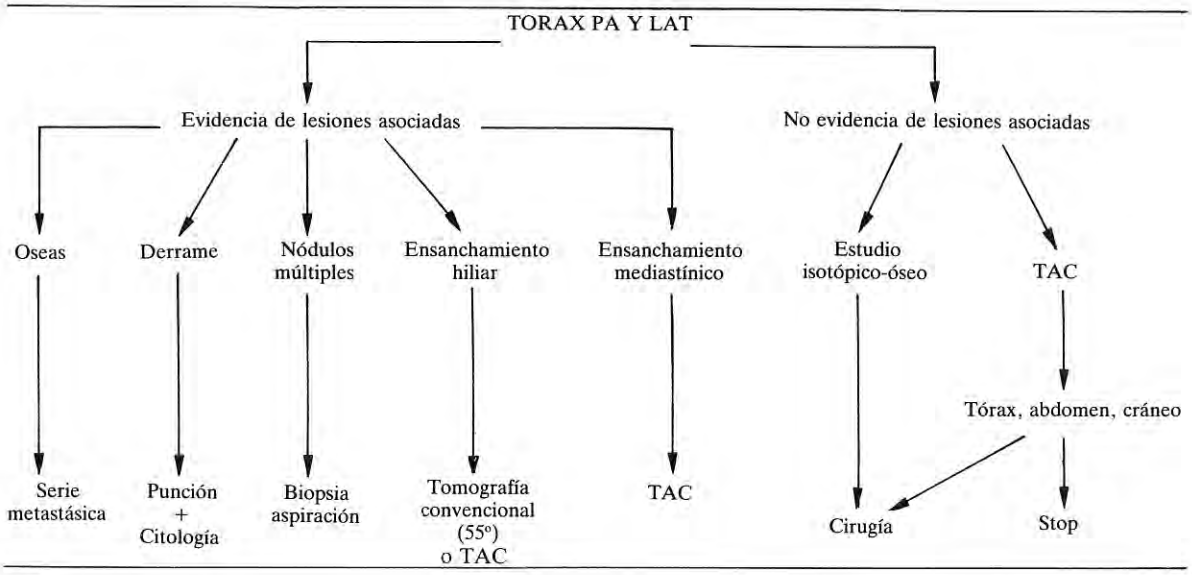

LESIONES INMUNOLOGICAS

DRA. MARIA TERESA CEPEDA

1. TIPOS DE RESPUESTA INMUNITARIA
2. ENFERMEDADES PULMONARES PRODUCIDAS POR REACCION TIPO I
3. ENFERMEDADES PULMONARES POR RESPUESTA INMUNOLOGICA TIPO II
4. ENFERMEDADES PULMONARES POR RESPUESTA INMUNOLOGICA TIPO III
5. SINDROMES DE DEFICIENCIA INMUNITARIA ADQUIRIDA
6. FARMACOS E INMUNOSUPRESION
7. INFECCIONES PULMONARES FRECUENTES EN EL ENFERMO INMUNODEPRIMIDO

1. TIPOS DE RESPUESTA INMUNITARIA

Gell y Coombs describieron tres o cuatro tipos de respuesta inmunitaria. Tres de las respuestas, que denominaron *tipo I, II y III,* dependían de la inmunidad humoral, y una cuarta respuesta, denominada *tipo IV,* dependía del mediador celular inmunitario.

A) Tipo I

Ocasiona hipersensibilidad inmediata, es dependiente de la IgE y produce infiltración local de eosinófilos. La reacción ocurre en la superficie de los mastocitos, liberando éstos histamina, desencadenantes lentos de la anafilaxis, factor quimioactivo eosinofílico y otros posiblemente desencadenantes de asma. El tipo de reacción que aparece depende del sistema afectado, originando en el sistema respiratorio, espasmos laríngeos, bronquiales y neumonitis por hipersensibilidad. Dentro de este tipo de reacción se pueden encontrar hipersensibilidad a drogas, al material de contraste intravenoso, otras reacciones anafilácticas y asma extrínseco.

B) Tipo II

Estas reacciones dependen de anticuerpos citotóxicos e histoespecíficos, como son la IgG e IgM, aunque también se afectan otras clases de anticuerpos y de sistemas de complemento. A este tipo de reacción se la conoce también como enfermedad de la membrana basal, ya que tanto la membrana basal alveolar como la glomerular son inicialmente alteradas, posiblemente por un virus. Esta membrana alterada combina con un anticuerpo, produciendo hemorragia como signo común de esta reacción. Algunos ejemplos son el síndrome de Goodpasture, la anemia hemolítica, la leucopenia y la púrpura trombocitopénica, existiendo actualmente dudas sobre si incluir la hemosiderosis primaria en este tipo de reacción.

C) **Tipo III**

Es también conocida como enfermedad de inmunocomplejos o enfermedad de Arthus. Es un tipo de hipersensibilidad intermedia, relacionada con la formación de inmunocomplejos de antígeno, anticuerpos IgG o IgM y complemento. Sin embargo, todo tipo de anticuerpos y el sistema complemento pueden estar afectados. Esta enfermedad produce neumonitis intersticial con vasculitis y, a menudo, granulomatosis. Ha sido también llamada angeítis por hipersensibilidad, angeítis alérgica y alveolitis alérgica. Los antígenos pueden alcanzar los pulmones a través de las vías aéreas, produciendo una alveolitis o un granuloma, o bien a través de la vía sanguínea, produciendo una vasculitis o un granuloma. La entrada del antígeno por vía aérea conduce a una alveolitis alérgica extrínseca, mientras que la entrada del antígeno por vía sanguínea, conduce a una alveolitis intrínseca o fibrosante (cuadro 1).

Cuadro 1

RESPUESTA INMUNITARIA TIPO III

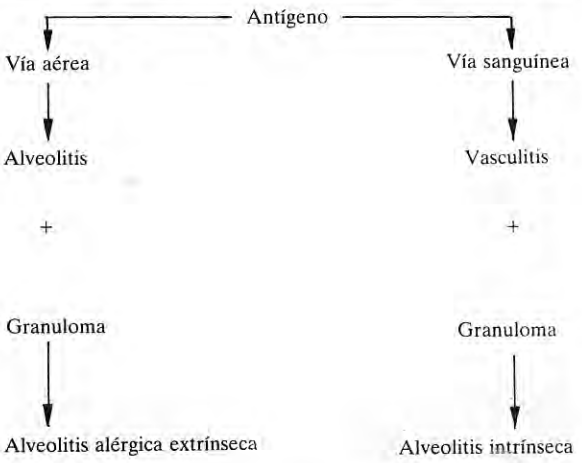

D) **Tipo IV (inmunidad celular)**

Los linfocitos T derivados del timo son los responsables de la hipersensibilidad retardada y constituyen la base de la inmunidad celular. Este tipo de respuesta es importante en la tuberculosis pulmonar, en histoplasmosis, coccidiomicosis y otras infecciones micóticas. También puede ocurrir en enfermedades anteriormente atribuibles a reacciones tipo I y III, tales como el asma y la alveolitis extrínseca.

A pesar de la clasificación en cuatro tipos de respuesta inmunológica, las enfermedades pulmonares por hipersensibilidad no siempre pueden etiquetarse en una reacción concreta, ni son mutuamente excluyentes, ya que la respuesta inmune puede ser debida a una combinación de los diferentes tipos.

Dentro de la inmunología pulmonar existe una serie de lesiones conocidas como desórdenes linfoproliferativos, que corresponden a procesos hematológicos malignos que afectan al pulmón. Algunos de estos desórdenes están relacionados con la célula plasmática propiamente dicha otros probablemente con una célula intermedia entre la célula B y la célula plasmática, y otros pueden afectar al propio linfocito B. Se consideran dentro de los desórdenes linfoproliferativos las siguientes enfermedades:

a) Mieloma múltiple.
b) Leucemia de células plasmáticas.
c) Leucemia linfocítica.
d) Macroglobulinemia primaria o de Waldeström.
e) Amiloidosis.
f) Seudolinfoma.
g) Enfermedad de Sjögren.

2. ENFERMEDADES PULMONARES PRODUCIDAS POR REACCION TIPO I

A) **Asma**

El asma es la enfermedad alérgica que con más frecuencia afecta al pulmón. Es particularmente frecuente durante la infancia, con una incidencia de hasta el 4,2 % entre los 5 y los 18 años de edad[61], siendo más frecuente en varones.

Existe un alto porcentaje de individuos, incluso en los casos más severos, con radiología normal, aunque puedan encontrarse signos de hiperinsuflación pulmonar. Para considerar la existencia de *hiperinsuflación* deben cumplirse al menos dos de los criterios siguientes:

1. Cúpula diafragmática derecha por debajo del sexto arco anterior de las costillas (criterio de poco valor).
2. Longitud pulmonar igual o mayor que la anchura pulmonar.
3. Corazón estrecho y verticalizado, debido a la baja posición del diafragma.
4. Radiotransparencia retroesternal aumentada (más de 3,5 cm del esternón a la aorta ascendente).

Otros signos radiológicos que pueden encontrarse en el asma son:

1. *Discrepancia de calibre de los vasos hiliares en relación con los vasos intrapulmonares más periféricos.*
2. *Engrosamiento de las paredes bronquiales* (imágenes en raíl).
3. *Colapso pulmonar* motivado fundamentalmente por el moco espeso de esos enfermos, que puede obstruir completamente las vías aéreas.

Con frecuencia, el asma se asocia a aspergilosis broncopulmonar y a neumonía eosinófila, siendo más habitual esta asociación en el asma extrínseco que en el intrínseco.

La *aspergilosis* se manifiesta de tres formas clínicas: *a)* aspergilosis invasiva; *b)* micetoma; y *c)* asper-

gilosis alérgica broncopulmonar. La aspergilosis alérgica broncopulmonar es una interesante forma de hipersensibilidad que afecta al árbol traqueobronquial de algunos pacientes con asma, produciendo eosinofilia periférica, reactividad inmediata al antígeno aspérgilo, precipitinas aspergilus, aumento de IgE en suero e infiltrados pulmonares.

Durante la fase aguda se pueden encontrar los siguientes signos radiológicos:

1. *Impacto mucoide.* Produce densidades perihiliares, en forma de «V», que son causadas por los bronquios dilatados y rellenos de secreciones, simulando un vaso (fig. 12-12).

2. *Consolidación pulmonar o infiltrados pulmonares.* Oscilan desde 1 cm a todo un lóbulo (70-75 % de los casos). El esputo es positivo al aspergilus en el 58 % de los casos. Se acompañan de eosinofilia en sangre periférica.

3. La *cavitación* aparece aproximadamente en el 20 % de los casos de aspergilosis primaria, siendo rara en la aspergilosis secundaria a otras enfermedades.

El resultado final de una aspergilosis broncopulmonar grave es el desarrollo de una extensa *fibrosis pulmonar,* con sombras de panalización fundamentalmente en los lóbulos superiores, a veces con cavitación que puede simular tuberculosis. Pese a la constante presencia de aspergilo en el esputo es raro encontrar una bola fúngica o «micetoma» en el asma con aspergilosis broncopulmonar, aunque se han descrito casos de asociación simultánea de las diferentes manifestaciones de aspergilosis. Cuando aparece, es similar a los micetomas encontrados en otros tipos de cavidades, tales como la tuberculosis, bullas, etc.

Fig. 12-12.—Tapones mucosos en asma bronquial. La radiografía de tórax muestra insuflación pulmonar bilateral con costillas muy horizontales y descenso diafragmático bilateral. En el campo medio derecho e izquierdo pueden apreciarse algunas condensaciones tubulares con prolongaciones como seudópodos (flechas). El tratamiento médico y la gimnasia respiratoria produjo la desaparición de las lesiones.

B) Neumonía eosinófila (NE)

Loffler describió este síndrome como una neumonía fugaz o migratoria, asociada a eosinofilia sanguínea, sin afectación sistémica y síntomas nulos o mínimos. Posteriormente ha sido ampliada la descripción de Loffler, clasificándose estas neumonías desde el punto de vista etiológico:

NEUMONIA EOSINOFILIA. CLASIFICACION ETIOLOGICA

1. NE debida a infiltración parasitaria (síndrome de Loffler).
2. Eosinofilia pulmonar inducida por agentes químicos.
3. NE asociada a síndrome asmático.
   — Asma bronquial.
   — Impactación mucoide.
   — Aspergilosis pulmonar.
4. NE asociada a procesos de hipersensibilidad y angeítis sistémica
   — Periarteritis nodosa
   — Angeítis alérgica y granulomatosis (enfermedad de Churg-Strauss).
5. NE de etiología desconocida

Dada la asociación entre eosinofilia y procesos inmunológicos, se supone que esta neumonía se debe a hipersensibilidad, aunque se desconoce el agente causal. Algunos pacientes asmáticos presentan eosinofilia sanguínea asociada a infiltrados pulmonares eosinófilos, que suelen ser transitorios, apareciendo y desapareciendo a modo de sombras alveolares bilaterales periféricas (fig. 12-13), tomando un patrón inverso al del edema pulmonar central en «alas de mariposa». Suelen resolverse rápidamente con la terapéutica esteroidea, aunque en algunos casos persisten hasta 3 meses. No dejan secuela en el parénquima pulmonar. Se ha descrito algún caso de patrón miliar.

Fig. 12-13.—Neumonía eosinófila. Las extensas lesiones alveolares tienen cierta tendencia a la distribución periférica dejando más oscura las regiones centrales (signo de las «alas de mariposa» invertidas) (flechas).

3. ENFERMEDADES PULMONARES POR RESPUESTA INMUNOLOGICA TIPO II

Síndrome de Goodpasture. Hemosiderosis primaria

Aunque las dos enfermedades representan entidades diferentes, el hecho de que sus manifestaciones de tipo torácico sean idénticas justifica la consideración simultánea. El *síndrome de Goodpasture* es una enfermedad de adultos mayores de 16 años, mientras que la hemosiderosis primaria suele incidir antes de los 10 años. Ambas lesiones son más frecuentes en varones. Aproximadamente la mitad de estos pacientes con glomerulonefritis por anticuerpos antimembrana basal, muestran afectación pulmonar con hemorragia. Recientemente, se han detectado formas autolimitadas que lesionan de forma única o predominante el pulmón.

Los cambios radiológicos del tórax son idénticos en ambas enfermedades y dependen del número de episodios hemorrágicos. En estadios precoces aparecen nódulos intersticiales que pueden confluir en muchas áreas, a modo de nódulos acinares y alternar con áreas de consolidación alveolar (fig. 12-14). Las lesiones se normalizan a los 10-12 días del inicio del cuadro. Tras episodios repetidos, se puede encontrar hemosiderina en el interior del tejido intersticial y originar una fibrosis progresiva. Así mismo puede aparecer también una hipertensión pulmonar secundaria a la fibrosis.

4. ENFERMEDADES PULMONARES POR RESPUESTA INMUNOLOGICA TIPO III

La serie de enfermedades producidas por el antígeno inhalado se conoce como *alveolitis alérgica extrínseca,* mientras que las producidas por el antígeno circulante se denominan *alveolitis intrínseca.*

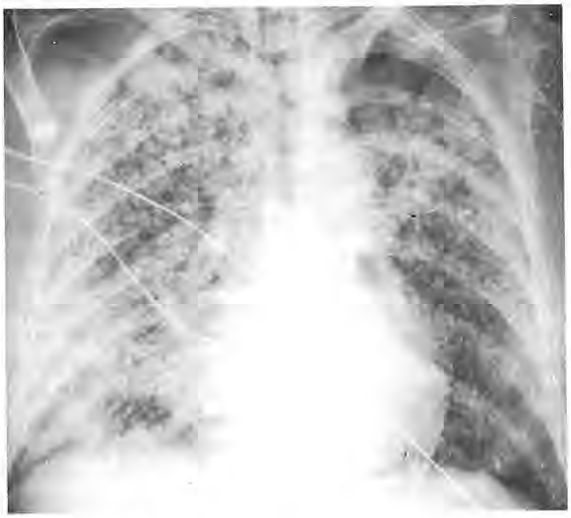

Fig. 12-14.—Periarteritis nodosa. La imagen muestra extensa infiltración alveolar, produciendo un patrón difuso pulmonar por hemorragia pulmonar.

A) Relacionadas con antígeno inhalado

a) *Alveolitis alérgica extrínseca.* Recibe otros nombres, tales como hipersensibilidad alveolar, hipersensibilidad de la membrana respiratoria, neumonitis granulomatosa intersticial y neumonía alérgica. Consiste en la inflamación alérgica del parénquima pulmonar secundaria a la inhalación de ciertos polvos orgánicos antigénicos, que deben medir menos de 5 micras.

De todas estas enfermedades, las mejor estudiadas son el «pulmón del granjero» y la de los criadores de palomas.

La fase aguda sólo la padece la tercera parte de los pacientes. Se caracteriza por tos, fiebre y escalofríos, a las 6-8 horas de exposición al antígeno, acompañada de leucocitosis. La fase subaguda, la forma más frecuente, tiene un comienzo más insidioso. Se caracteriza por tos y disnea que duran varias semanas. Puede acompañarse de cansancio, pérdida de peso y estertores inspiratorios.

En la fase aguda puede aparecer una radiología normal, lo cual no excluye el diagnóstico. Otras veces pueden encontrarse nódulos difusos, de pocos milímetros, sin predominio zonal, pero menos evidentes en los vértices y en las bases. En fases más avanzadas se pueden ver sombras alveolares, más evidentes en los lóbulos inferiores. En fases más avanzadas puede verse consolidación alveolar, acompañada de líneas de Kerley B, probablemente por sobrecarga linfática. Las lesiones radiológicas son aún reversibles, si cesa la exposición al antígeno (fig. 12-15).

La fase crónica aparece si continúa la exposición al antígeno. Radiológicamente, aparecen cambios sugerentes de fibrosis intersticial difusa; como: *a)* patrón reticular mediano o en «panal de abeja», fundamentalmente de localización en lóbulos superiores; *b)* retracción pulmonar con pérdida de volumen de lóbulos superiores; *c)* en ocasiones, bullas subpleurales apicales y bronquiectasias, características radiológicas que

Fig. 12-15.—Alveolitis extrínseca aguda produciendo extensas lesiones bilaterales con elevación diafragmática bilateral por fibrosis en una paciente con cuadros repetitivos de disnea y en la que se descubrió como agente causal las palomas que cuidaba.

describen un aspecto de panalización pulmonar indistinguible de la alveolitis fibrosante.

B) **Relacionadas con antígenos circulantes**

Dentro de este grupo de enfern. Jades se incluyen fundamentalmente: *a)* enfermedades potencialmente fibrosantes; *b)* angeítis pulmonares; *c)* enfermedades de las vías aéreas pequeñas.

a) *Enfermedades fibrosantes.* Se caracterizan por presentar inmunoglobulinas anómalas y anticuerpos no específicos de un órgano determinado (anticuerpos antinucleares y factor reumatoideo).

Artritis reumatoide. El 50 % de los enfermos con anomalías parenquimatosas no presentan signos radiológicos pulmonares. Cuando éstos existen, pueden ser idénticos a la neumonitis intersticial idiopática (10-40 % de los casos).

Periarteritis nodosa. Los pulmones se afectan en un 25 % de los casos, con signos radiológicos inespecíficos, que normalmente reflejan áreas de edema. La aparición de hemorragia es menos frecuente. En algunas ocasiones se ve esta afectación como reacción de hipersensibilidad a las drogas.

Neumonía intersticial usual o idiopática. Neumonía intersticial descamativa. La neumonía intersticial usual es la más habitual de las neumonías intersticiales. Ciertas neumoconiosis, como la asbestosis, pueden ser radiológicamente idénticas a una neumonía intersticial usual. (Fig. 12-16.)

El término de neumonitis descamativa viene justificado por la gran descamación de células alveolares y macrófagos alveolares dentro del alvéolo. Parece responder más favorablemente a los esteroides que la neumonía idiopática, aunque también puede progresar a fibrosis intersticial difusa.

b) *Angeítis pulmonares.* Estas lesiones aparecen en grado variable en el lupus eritematoso diseminado, esclerodermia y artritis reumatoide. Los síntomas clínicos pueden ser similares a neumonía, infarto o absceso. Dentro de este grupo se estudian la reacción a drogas y las granulomatosis no relacionadas con agentes infecciosos.

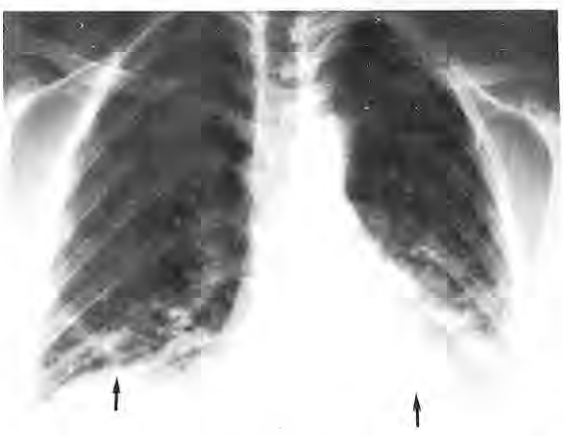

Fig. 12-16.—Neumonía intersticial descamativa produciendo extensas lesiones bilaterales basales de tipo alveolar con pérdida de volumen pulmonar demostrado por la elevación diafragmática (flechas). La enferma evolucionó posteriormente hasta la presentación de un cuadro típico de artritis reumatoide.

Reacción a drogas. Las drogas afectan al pulmón por toxicidad directa o por hipersensibilidad a la droga. La mayoría de las reacciones de hipersensibilidad a las drogas son del tipo I y III. Se discuten en otro capítulo.

Granulomatosis. Estas angeítis son la granulomatosis de Wegener, el Wegener «limitado», la granulomatosis linfomatoidea, la granulomatosis necrotizante sarcoidal y la granulomatosis broncocéntrica. Las manifestaciones radiológicas de las vasculitis granulomatosas, reflejan el desarrollo de infarto, a lo que se añaden edema, hemorragia y neumonitis obstructiva, simulando masas múltiples, bien circunscritas bilaterales y con un diámetro que oscila entre 2 y 10 cm, y que pueden simular metástasis. Pueden cavitarse si se comunican con un bronquio, en cuyo caso pueden verse niveles hidroaéreos. Las paredes pueden ser finas o gruesas, afectándose principalmente los lóbulos inferiores. Al igual que los nódulos necrobióticos del pulmón reumatoideo, pueden tener localización subpleural. Ocasionalmente, hay derrame pleural.

5. SINDROMES DE DEFICIENCIA INMUNITARIA ADQUIRIDA

Dentro de este grupo de enfermedades se incluyen aquéllas con déficit inmunitario por la propia enfermedad, o bien porque éste haya sido motivado después de tratamientos prolongados con corticoesteroides, inmunosupresores o radioterapia.

a) *Trasplantes de órganos.* Los enfermos trasplantados presentan una deficiencia total de los tres sistemas inmunitarios, motivada por el empleo de inmunosupresores que combaten el rechazo del injerto.

b) *Síndrome de inmunodeficiencia adquirida (SIDA).* Esta enfermedad de reciente actualidad (los primeros casos se publicaron en Estados Unidos en 1981) se caracteriza por ser epidémica, y su base es una deficiencia adquirida de las células T (inmunidad celular). Recientemente, se ha identificado como responsable etiológico un retrovirus, el HLTV-3, cuya vía de contagio parece similar al virus de la hepatitis B. La mayor incidencia epidemiológica corresponde a varones (proporción 14 a 1), siendo descrita en jóvenes homosexuales o bisexuales (71-75 %), seguidos de heterosexuales drogadictos (13-17 %), haitianos residentes en Estados Unidos (5,2-6 %), hemofílicos en tratamiento con factor VIII (0,7-0,8 %), receptores de transfusiones, compañeros y familiares de enfermos de SIDA (0,1 %) y enfermos sin relación epidemiológica.

El síndrome comienza por una historia prodrómica caracterizada por malestar general, pérdida de peso,

fiebre, sudores nocturnos, hepato y/o esplenomegalia, cuadro adenopático inespecífico de distintas cadenas ganglionares (axilas, cervicales e inguinales), herpes labial o rectal, candidiasis en mucosas y enterocolitis difícilmente controlable. La evolución habitual es hacia infecciones oportunísticas, sarcoma de Kaposi u otros tumores. Los gérmenes que afectan con mayor incidencia a estos pacientes son el *Pneumocystis carinii* (58,9 %), con una pobre respuesta al tratamiento, el citomegalovirus (CMV) y el *Cryptococcus neoformans,* observándose una mayor asociación entre la neumonía por neumocistis y citomegalovirus. (Fig. 12-17.)

Varios son los tumores que inciden en el SIDA, fundamentalmente el sarcoma de Kaposi (formas agresivas), aunque también se han descrito linfomas, carcinoma escamoso de recto, colon o lengua, y trastornos linfoproliferativos como linfoma primario cerebral, linfoadenopatías angioinmunoblásticas, neoplasias linfoblásticas en fase preleucémica y tumores de células plasmáticas. La mayor incidencia de mortalidad se da en la asociación del sarcoma de Kaposi y la infección por *Pneumocystis carinii.*

Los hallazgos radiológicos en el tórax no son específicos, y generalmente son producto de las enfermedades acompañantes, inflamatorias o tumorales.

6. FARMACOS E INMUNOSUPRESION

Las drogas inmunosupresoras afectan tanto a la inmunidad celular como a la humoral como a la T, por lo que los enfermos inmunodeprimidos presentan elevada incidencia de infecciones.

a) *Corticoesteroides.* Se ha descrito como la droga más comúnmente asociada a infecciones oportunísticas. Se han relacionado las infecciones por el *Pneumocystis carinii*; también se ha hablado extensamente de la reactivación tuberculosa con el tratamiento esteroideo.

b) *Bleomicina.* Origina fibrosis intersticial. Radiológicamente, se ven infiltrados basales bilaterales, que pueden acompañarse de nódulos periféricos simulando metástasis. Estas lesiones son irreversibles. Existen algunos casos descritos de pequeños derrames pleurales que pueden dejar como secuela fibrosis subpleural.

c) *Busulfán.* Produce fibrosis intraalveolar. Radiológicamente, pueden verse infiltrados mixtos intersticiales-alveolares difusos. Las lesiones son irreversibles. Al igual que el busulfán, la *ciclofosfamida* puede producir fibrosis. También se ha descrito algún caso aislado de fibrosis por *melfalán.*

Fig. 12-17.—Síndrome de inmunodeficiencia adquirida (SIDA). A) Radiografía de tórax mostrando un patrón alveolar bilateral extenso en una neumonía por «herpes zóster» en varón homosexual. B) Estudio de doble contraste del mismo paciente mostrando una lesión extensa rectosigmoidea (flechas) que resultó ser una proctitis inespecífica. (Cortesía del Dr. Libshitz. Houston.)

7. INFECCIONES PULMONARES FRECUENTES EN EL ENFERMO INMUNODEPRIMIDO

A) Bacterianas

Actualmente, existe un aumento en la incidencia de los organismos gram negativos (especialmente *Seudomonas, Escherichia coli, Proteus, Klebsiella y Aerobacter).* Estos organismos pueden producir una neumonía con condensación lobar, lobular o segmentaria, o bien infiltrados alveolares difusos en vías áreas a modo de bronconeumonía, con o sin derrame pleural. (Fig. 12-18.) Cuando adoptan forma de masa, desplazan las cisuras, produciendo una neumonía necrotizante que, previa a la cavitación, hincha el lóbulo. Sin embargo, esta característica no es exclusiva de los

gérmenes gram negativos ya que los gram positivos y los hongos pueden dar la misma apariencia radiológica.

B) **Hongos**

La *Nocardia* es un organismo transicional entre las verdaderas bacterias y los hongos, que al igual que muchas bacterias responde bien a las sulfamidas. Puede existir infección diseminada aun en ausencia de lesión radiológica pulmonar. Cuando estas lesiones aparecen, corresponden a nódulos únicos o múltiples (fig. 12-18), con posibilidad de cavitación o bien infiltrados alveolares lobares o segmentarios. En los no tratados se pueden encontrar empiema pleural y adenopatías hiliares y mediastínicas.

El *Aspergillus,* junto a la Nocardia y Candida, constituye una de las infecciones más frecuentes que afectan al enfermo inmunodeprimido, siendo la segunda infección fúngica en frecuencia en los enfermos con leucemia y linfoma. Los Aspergillus más frecuentes patógenos son el fumigatus, flavus y glaucus. La puerta de entrada habitual es el pulmón. Los patrones radiológicos no son específicos, viéndose infiltrados parcheados, consolidación y cavitación ocasional, y atelectasias.

C) **Protozoos**

El *Pneumocystis carinii* es considerado como un protozoo. La mayoría de los pacientes afectos por él, tienen la inmunidad alterada, y es probablemente la causa más común de neumonitis intersticial en el enfermo inmunodeprimido. Puede aparecer acompañando al uso de la ciclofosfamida o tras el cese de dosis masivas de corticoides. Otras predisposiciones asociadas son los estados de hipogammaglobulinemia y deficiencias proteínicas. Los síntomas pueden desarrollarse durante un período de semanas o tener un comienzo agudo. Los hallazgos radiológicos son variables, pudiendo existir discrepancias entre la hipoxemia severa y los hallazgos radiológicos. En ocasiones, se ven infiltrados alveolares bilaterales o unilaterales de distribución lobar, que pueden ser centrales o periféricos. También pueden existir infiltrados lineales intersticiales. El derrame pleural es infrecuente, pudiéndose cultivar el neumocistis en el líquido pleural.

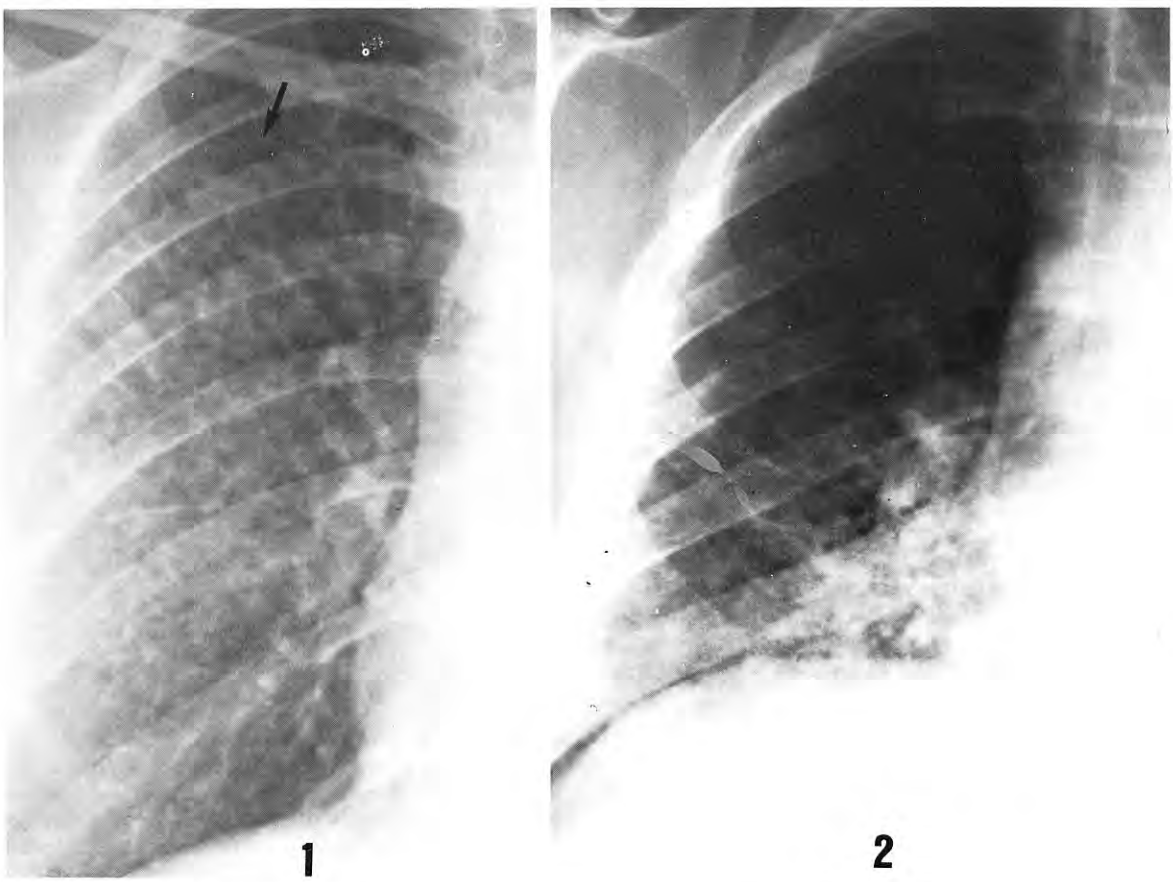

Fig. 12-18.—Neumonías en inmunodeprimidos. 1: Neumonía por nocardia en enfermo con sarcoidosis. La lesión ha producido extensa infiltración alveolar distribuida primordialmente por el lóbulo superior (flechas). 2: Neumonía por *Legionella neumoniae.* Patrón alveolar extenso fundamentalmente de presentación basal. (Cortesía del Dr. J. Romero. Madrid.)

D) **Virales**

Los virus que más frecuentemente afectan al inmunodeprimido son el herpes zóster, el citomegalovirus y el virus del sarampión. Dentro de los citomegalovirus están incluidos el herpes simple, el virus de la varicela y el de Epstein-Barr.

La *neumonía varicelosa* se caracteriza por nódulos acinares múltiples, que varían entre 1 y varios centímetros. Esta afección ha sido observada hasta en el 25 % de los pacientes con enfermedad de Hodgkin. El *herpes* tiene mayor incidencia en los enfermos con Hodgkin, linfoma y receptores de trasplante renal. Generalmente tiene lesiones cutáneas y sólo en ocasiones las lesiones son pulmonares.

13

EL TORAX: EMBOLISMO PULMONAR. LESIONES YATROGENICAS. LA UNIDAD DE CUIDADOS INTENSIVOS

http://booksmedicos.blogspot.com

EMBOLISMO PULMONAR

DR. C. S. PEDROSA

1. GENERALIDADES
2. ESTUDIO RADIOLOGICO
3. TRATAMIENTO
4. CONDUCTA RADIOLOGICA

1. GENERALIDADES

El embolismo pulmonar es la complicación de numerosas enfermedades que predisponen a la producción de trombosis venosas, y secundariamente al desprendimiento de un trombo que va a albergarse a los pulmones.

En el cuadro 1 pueden verse las entidades que predisponen al embolismo pulmonar.

Cuadro 1

EMBOLISMO PULMONAR

FACTORES DE RIESGO
- — Fallo cardiaco
- — Enfermedad crónica obstructiva pulmonar
- — Postoperatorio
- — Postparto
- — Tromboflebitis
- — Grandes traumatismos
- — Quemaduras extensas
- — Carcinoma
- — Anovulatorios
- — Diabetes
- — Obesidad
- — Varices de las piernas

Simon y Secks

A) Frecuencia

La frecuencia de tromboembolismo pulmonar en autopsias de enfermos hospitalizados ha sido señalada desde un 20 a un 60 %.

Según Simon, en estudios realizados en pacientes admitidos a hospitales se puede demostrar una incidencia del 23 ‰ de los enfermos admitidos. Siguiendo estas cifras, un hospital de 500 camas que admite aproximadamente 15.000 pacientes por año, debe tener unos 350 casos de embolismo pulmonar por año; de los cuales unos 220 no se diagnosticarán. La mortalidad del embolismo pulmonar es muy alta.

B) Anatomía patológica

El sitio preferente de origen de los émbolos son las venas profundas de las extremidades inferiores y de la pelvis. La frecuencia de trombosis de venas profundas es alta en enfermos que están sometidos a encamamiento prolongado o que tienen la coagulación de la sangre alterada como en el embarazo, estados tumorales malignos, uso de anovulatorios o en el postoperatorio. Conviene señalar que los signos y síntomas de trombosis de las venas profundas pueden no encontrarse en cerca del 50 % de los pacientes, por lo que, en caso de sospecha de los mismos, se deben realizar tests diagnósticos para probarlo.

2. ESTUDIO RADIOLOGICO

A) Radiografía simple de tórax

Puede presentar alteraciones en 40-90 % de los pacientes con embolismo pulmonar. Los hallazgos pueden no ser específicos, pero cuando existe sospecha clínica adecuada los hallazgos pueden ser marcadamente sugestivos de la existencia de esta entidad.

1. *Embolismo pulmonar sin infarto.*—La radiografía de tórax puede ser completamente normal. Es importante obtener radiografías previas para poder demostrar la existencia de cambios mínimos en el calibre vascular. La vasoconstricción local (signos de Westermark) es bastante frecuente (2/3 de los casos).

2. *Aumento de la arteria pulmonar.*—La existencia de una arteria pulmonar dilatada a nivel de un hilio o a nivel de una rama lobar puede ser signo de la existencia de embolismo pulmonar. Las radiografías comparativas previas son muy importantes. (Fig. 13-1.)

3. *Pérdida de volumen.*—La manifestación más frecuente de la existencia de pérdida de volumen es la elevación diafragmática unilateral, que ocurre en prácticamente el 60 % de los pacientes. (Fig. 13-2.)

4. *Atelectasia.*—La presencia de líneas de hipoventilación en la región de un émbolo es frecuente en el seno del embolismo pulmonar. En general, estas líneas representan áreas de atelectasia. Ocurren en 50 % de los pacientes.

5. *Cor pulmonale.*—En menos de un 10 % de los pacientes se pueden encontrar signos radiológicos de cor pulmonale agudo con aumento bilateral de los hilios, dilatación del tronco principal de la arteria pulmonar y vasoconstricción generalizada periférica. (Fig. 13-3.)

6. *Embolismo pulmonar con infarto.*—Aproximadamente un 5 % de los embolismos van a producir infarto hemorrágico con necrosis. Los hallazgos radiológicos incluyen en general una lesión en forma de cúpula con la base en la pleura, aproximadamente de unos 2 a 5 cm de profundidad y entre 5 y 10 cm de longitud. Esta «joroba de Hampton» cuando se ve de frente puede parecer una densidad mal definida, más o menos redondeada, similar a la que se puede producir en un área de neumonía o edema. (Fig. 13-4.)

En palabras del «Pichichi», poeta y galeno de Avila:

La joroba anterior de la mujer
se llama «teta»,
la posterior «culo»
pero si es por infarto pulmonar
se llama de «Hampton».

La evolución del infarto pulmonar es importante para su diagnóstico. En general, los infartos regresan desde la periferia hacia el centro (melting sign), es decir, se funden hacia el centro mientras las áreas de neumonía desaparecen de arriba hacia abajo, siendo la parte más dependiente de la lesión la última en desaparecer. (Fig. 13-5.)

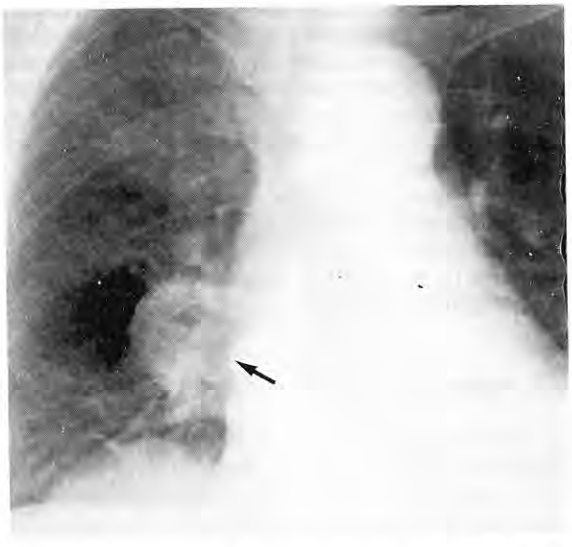

Fig. 13-1.—Crecimiento unilateral de la arteria pulmonar. La radiografía de tórax en una enferma con tromboembolismo pulmonar agudo muestra una dilatación aneurismática de la arteria pulmonar derecha (flecha) secundaria a infarto pulmonar agudo en el lado derecho.

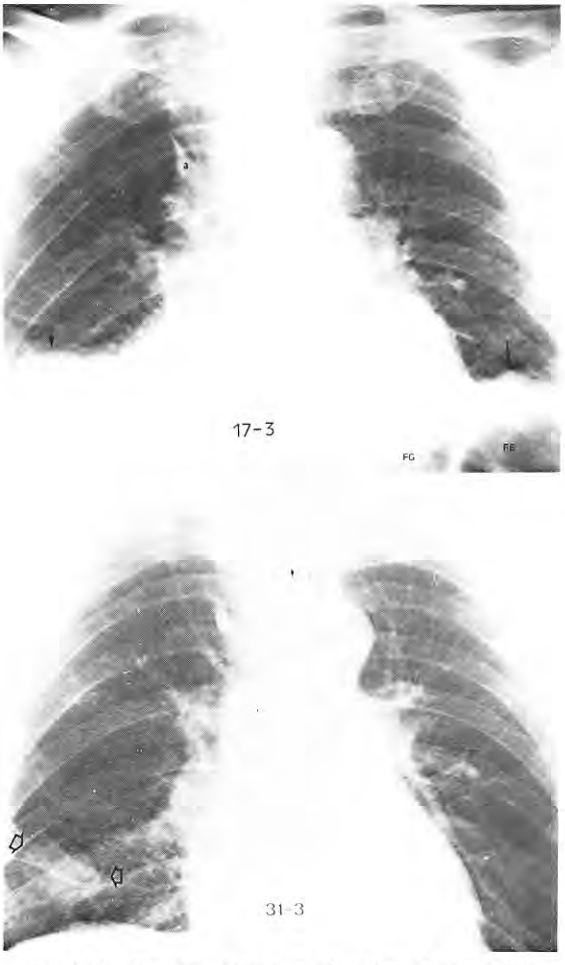

Fig. 13-2.—Tromboembolismo agudo típico. Al ingreso del paciente puede apreciarse la existencia de derrames pleurales bilaterales (flechas), corazón aumentado de tamaño, ácigos prominente (en un lóbulo de la ácigos) (A). Una semana más tarde el paciente está claramente recuperado y en el lado derecho puede apreciarse el infarto existente como una sombra redondeada y nítida (flechas).

Fig. 13-3.—Cor pulmonale secundario a tromboembolismo pulmonar subagudo. La radiografía muestra los hallazgos típicos de la hipertensión pulmonar, con aumento del cono de la arteria pulmonar y arterias pulmonares principales prominentes en los hilios, con vasos pulmonares disminuidos en la periferia. En el lado derecho puede apreciarse engrosamiento pleural y pequeña condensación basal secundaria a uno de los infartos.

B) **Estudio isotópico (Fig. 13-6.)**

Los estudios isotópicos utilizados en el diagnóstico de embolismo pulmonar son los de perfusión y ventilación. El estudio de perfusión es francamente útil, puesto que cuando es absolutamente normal excluye el diagnóstico de embolismo pulmonar. Por otra parte, la existencia de un scan de perfusión positivo tiene una fiabilidad diagnóstica por sí sola de aproximadamente entre el 10 y el 40 por ciento. Sin embargo, cuando los scans positivos se acompañan de una radiografía de tórax que es normal en la zona del efecto de perfusión, la fiabilidad diagnóstica del método está por encima del 80 %. La radiografía simple sirve para eliminar la existencia de lesiones locales como consolidación, tumor, atelectasia, etc., que sean las responsables de la existencia de alteraciones. Por tanto, cuando el tórax es normal en presencia de un área de perfusión alterada, el diagnóstico de tromboembolismo es altamente fiable.

La existencia de un scan de perfusión positivo en un paciente en el que el scan de ventilación es normal, es probablemente el método diagnóstico más fiable existente (cercano al 100 %) en el diagnóstico de embolismo pulmonar.

Fig. 13-4.—Típica imagen de «joroba de Hampton». La radiografía muestra una sombra redondeada de borde bastante bien definido, situada en la base pulmonar produciendo una joroba de Hampton (flechas).

C) **Angiografía pulmonar**

El estudio angiográfico es la única prueba directa diagnóstica de la existencia de embolismo pulmonar. Un estudio bien hecho, temprano y negativo excluye prácticamente embolismo pulmonar.

La angiografía pulmonar debe realizarse antes de que pasen 48 horas después de un episodio clínico significativo. Es un método de alta fiabilidad diagnóstica, ya que tiene una correlación con la autopsia cercana al 100 %. La principal indicación para estos

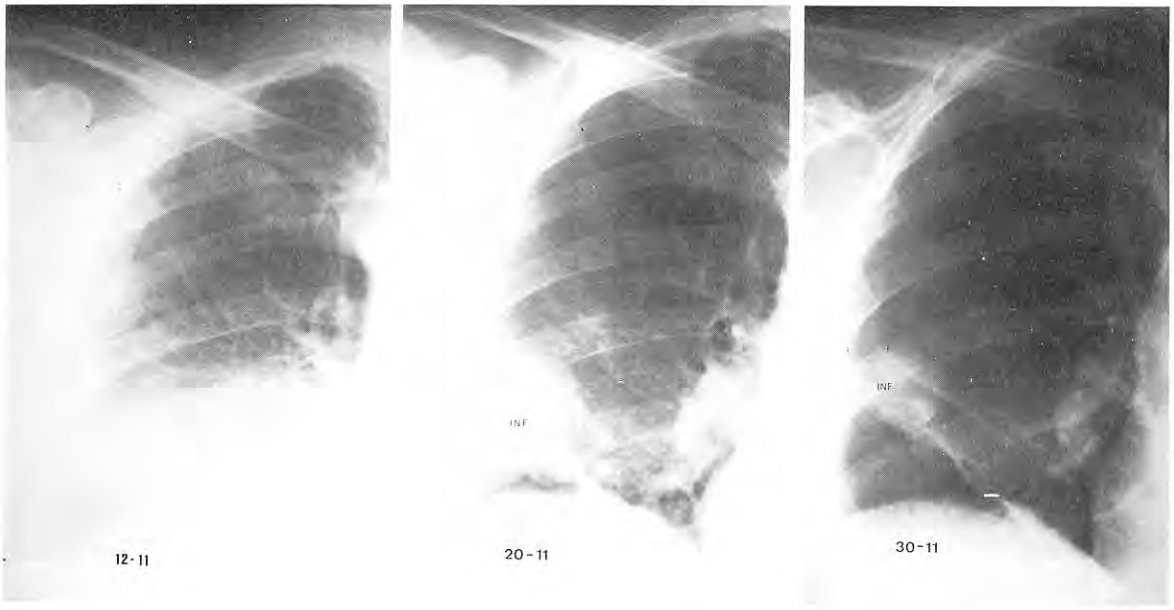

Fig. 13-5.—Evolución del infarto pulmonar. Los infartos pulmonares tienen tendencia a la reducción concéntrica en tamaño, fundiéndose de forma progresiva (melting sign).

enfermos es en aquellos casos en los que: *a)* existe una duda clínica importante con radiografía de tórax y estudio isotópico no claramente determinante; *b)* cuando existe enfermedad pulmonar previa que dificulta el diagnóstico; *c)* si se contempla la posibilidad de realizar una intervención de interrupción de la cava, y *d)* cuando el uso de anticoagulantes está contraindicado por alto riesgo, por ejemplo, en úlcera péptica sangrante, hemorragia cerebral, etc.

Los hallazgos radiológicos del embolismo pulmonar pueden dividirse en directos e indirectos. El signo directo único es la demostración de un defecto de repleción intraluminal o una obstrucción brusca del árbol arterial. (Fig. 13-7 A y B.) Generalmente los defectos son múltiples, y se pueden encontrar desde la arteria pulmonar principal hasta cualquier rama. Son generalmente grandes, entre 0,5 y 1 cm de diámetro, y pueden tener hasta varios cm de longitud.

Fig. 13-6.—Isótopos radioactivos en embolismo pulmonar. La imagen corresponde al mismo paciente de la imagen 13-1, mostrando el defecto de perfusión de la base pulmonar derecha.

3. TRATAMIENTO

El radiólogo no solamente está involucrado en el diagnóstico de esta lesión, sino también en su tratamiento. En el momento actual se utiliza con frecuencia la obstrucción parcial de la cava por medio del paraguas de Mobin-Uddin o por el filtro de Kimray-Greenfield.

En ocasiones las perfusiones de drogas fibrinolíticas realizadas en el tronco de la arteria pulmonar, pueden ayudar a la disolución de los émbolos, en la fase inicial del embolismo masivo o cuando la cirugía no puede realizarse. (Fig. 13-7 A y B.) Trabajos recientes señalan que la perfusión de uroquinasa o estreptoquinasa tiene las mismas complicaciones por vía intraarterial pulmonar que la de la perfusión intravenosa. La lisis del coágulo se consiguió en otra serie en el 80 % de los casos, con beneficio clínico para el 64 % de los pacientes.

4. CONDUCTA RADIOLOGICA

Ante la sospecha de embolismo pulmonar, la conducta a seguir puede resumirse como en el cuadro 3.

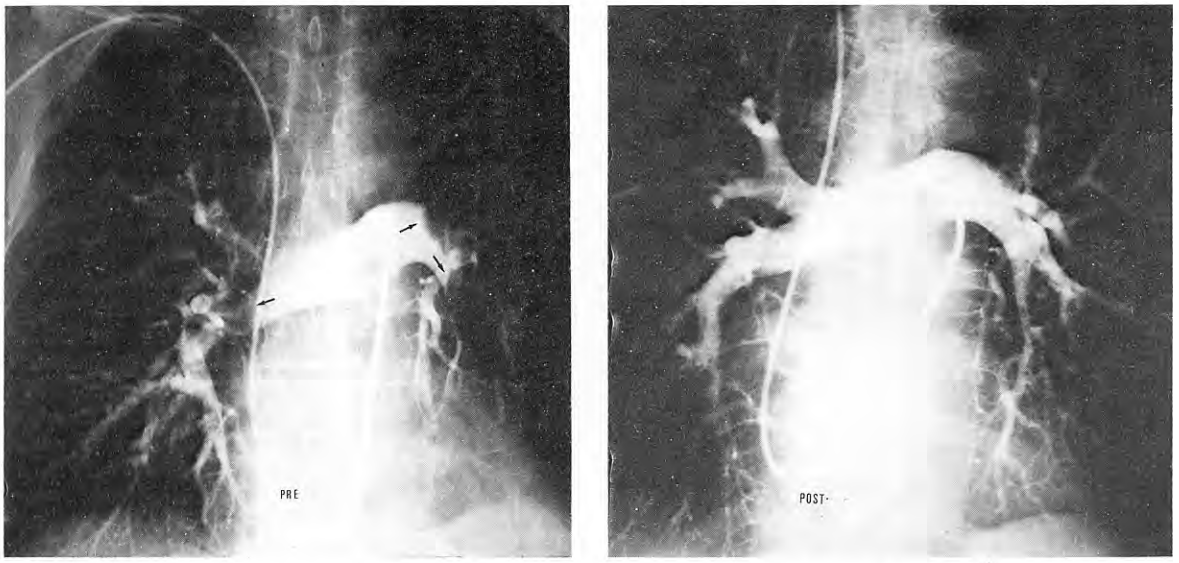

Fig. 13-7 A y B.—Embolismo pulmonar masivo. Tratamiento con Estreptoquinasa. A) Paciente joven con cuadro de shock por tromboembolismo pulmonar masivo, en el que la angiografía realizada a su ingreso (PRE) muestra defectos de repleción grandes en el tronco de la pulmonar izquierda y de la derecha (flechas). Hay grandes segmentos de ambos pulmones sin vascularización. B) Angiografía realizada tres horas más tarde tras la introducción de Estreptoquinasa por perfusión a través del catéter en la arteria pulmonar. La nueva angiografía muestra una perfusión normal de ambos pulmones, habiendo desaparecido los defectos de repleción existentes en las arterias pulmonares.

Cuadro 3

EMBOLISMO PULMONAR

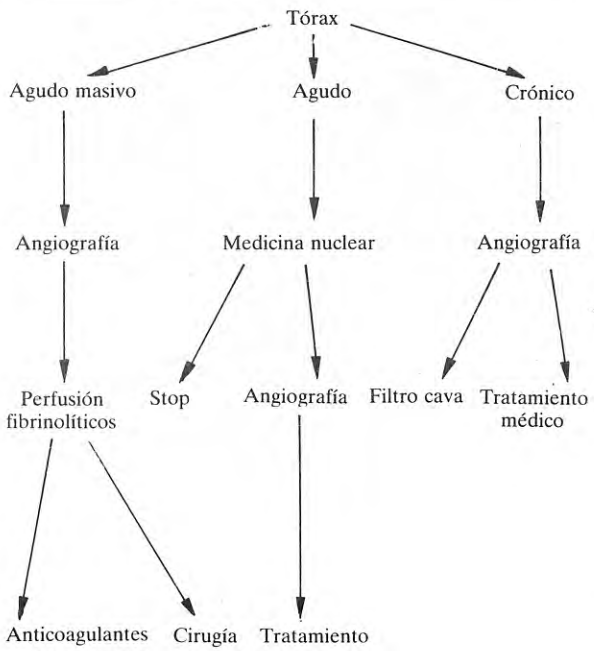

LESIONES YATROGENICAS DEL TORAX

DR. C. S. PEDROSA

1. INTRODUCCION
2. LESIONES POR DROGAS
3. LESIONES SECUNDARIAS A PROCEDIMIENTOS DIAGNOSTICOS Y TERAPEUTICOS

1. INTRODUCCION

El aumento en los últimos años de métodos diagnósticos y terapéuticos eficaces pero muy agresivos han hecho frecuente en la práctica diaria la presencia de lesiones secundarias a los mismos. Se dice que hasta un 3 % de las muertes de enfermos hospitalizados se atribuyen a los medicamentos utilizados.

2. LESIONES POR DROGAS

Los mecanismos por los cuales las drogas actúan sobre lesiones pulmonares son de dos tipos:

1. *Toxicidad directa de la droga,* en los cuales la intolerancia a la sobredosis o incluso los efectos secundarios de la droga afectan directamente al pulmón.

2. *Hipersensibilidad a la droga.* Mecanismo que está probablemente en la base de la mayor parte de las reacciones pulmonares que se ven.

Los mecanismos que habitualmente se aceptan para producir daño celular tras una nueva exposición a un antígeno son cuatro:

Tipo I.—Reacción anafiláctica.
Tipo II.—Reacciones citotóxicas.
Tipo III.—Reacciones de inmunocomplejos.
Tipo IV.—Hipersensibilidad retrasada.

La mayor parte de las reacciones a drogas pertenecen a los tipos I y III. Los patrones que se pueden encontrar incluyen los siguientes:

Lesiones pulmonares

1. *Infiltrado pulmonar con eosinofilia.*—Son enfermos en los que a la disnea y a la fiebre se asocia una infiltración difusa bilateral de ambos pulmones con importante eosinofilia. Estos infiltrados pulmonares pueden cambiar o desaparecer rápidamente, se localizan fundamentalmente en la periferia pulmonar y pueden persistir semanas después de que la droga sea retirada.

Cuadro 1

DROGAS QUE SE ACOMPAÑAN DE INFILTRADOS PULMONARES CON EOSINOFILIA

Sulfamidas	Cloropropamida
PAS	Imipramida
Penicilina	

Fig. 13-8.—Neumonitis de la base derecha por Amiodarona. Paciente con marcapasos y cuadro de arritmias que fue tratado prolongadamente con Amiodarona. Tras la aparición de la condensación del lóbulo inferior derecho, se procedió a la retirada de la droga y tratamiento con corticoesteroides, con lo que desapareció la lesión. (Cortesía del Dr. Jiménez de la Marina, León.)

2. *Edema pulmonar agudo.*—La presencia de lesiones perihiliares y de infiltrados en los campos inferiores sin aumento cardiaco, mostrando la típica imagen de un edema pulmonar, no cardiogénico, puede verse en numerosas drogas, las cuales están representadas en el cuadro siguiente:

Cuadro 2

DROGAS QUE PRODUCEN EDEMA DE PULMON

Heroína/Morfina	Nitrofurantoína
Metadona	Colchicina
Librium	Fluoresceína
Salicilatos	Hidroclorotiazida
Bleomicina	Mostaza nitrogenada
Iotalamato sódico	Propoxifeno
Iatrizoato	Paration
Transfusiones	Terbutalina + Esteroides
Protamina	Doxorrubicina

3. *Infiltrado alveolar.*—Las drogas que pueden producir un infiltrado alveolar agudo se reflejan en el cuadro siguiente (Fig. 13-8.):

Cuadro 3

INFILTRADO ALVEOLAR AGUDO

Busulfán	Penicilina
Heroína	Sulfa
Metotrexate	Anticoagulante
Aceite mineral	Anovulatorios
Nitrofurantoína	Amiodarona
Oxígeno	Bleomicina
PAS	

La presencia de infiltrados bilaterales con aspecto de neumonitis extensa bilateral ha sido descrita con la *mitomicina,* un antibiótico antitumoral. Los cambios pulmonares son reversibles con tratamiento de corticosteroides aunque sean extensos.

La administración de *bleomicina,* un agente antitumoral que se utiliza en tumores testiculares, linfoma y carcinomas epidermoides, tiene efectos tóxicos sobre el pulmón.

Los hallazgos radiológicos son bastante típicos, ya que la mayoría de los pacientes presentan afectación basal, estando en el 90 % de los casos localizadas las lesiones al ángulo costofrénico, siendo casi siempre simétricas y bilaterales. En otras ocasiones puede haber lesiones en la periferia del pulmón, pero son raras las lesiones difusas, existiendo con cierta frecuencia elevación diafragmática, así como derrame pleural.

4. *Vasculitis alérgica.*—La presencia de vasculitis alérgica está clásicamente representada por la administración de sulfonamidas. Pueden existir cambios radiológicos pulmonares de neumonía o infarto, así como de abscesos pulmonares. Las drogas que han sido vistas asociadas con vasculitis son las siguientes:

Cuadro 4

Penicilina	Hidantoína
Sulfonamidas	Productos iodados
Hidralacina	Arsenicales
Fenilbutazona	Mercuriales
Quinidina	Sales de oro
Fenotiacina	DDT
Promacina	

5. *Lesiones intersticiales.*—Las lesiones que producen patrón intersticial y fibrosis pulmonar son también frecuentes. En el caso de infiltrado intersticial agudo, las siguientes drogas han sido sugeridas: (Fig. 13-9.)

Cuadro 5

INFILTRADO INTERSTICIAL

Bleomicina	Nitrofurantoína
Heroína	Amiodarone
Busulfán	Cloruro de vinilo, polivinilo
Metotrexate	Melfalán
Oxígeno	Pentazodine
Penicilina	Sulfamidas

En enfermos con trasplante de médula ósea, por leucemia u otras enfermedades similares, pueden aparecer cambios, difusos, con patrones reticulares y nodulares en período muy corto después del trasplante (9 días de media).

Fig. 13-9.—Fibrosis pulmonar masiva por administración prolongada de Busulfán. La radiografía de tórax muestra infiltrados difusos y mal definidos que afectan al parénquima pulmonar de forma diseminada y que se acompañaban de severos cambios restrictivos en una paciente con carcinoma del clítoris.

6. *Lesiones mixtas.*—En ocasiones las drogas pueden producir enfermedades alveolar e intersticial combinadas, de las cuales en el cuadro siguiente pueden verse las más frecuentes:

Cuadro 6

ENFERMEDAD ALVEOLAR INTERSTICIAL COMBINADA. DROGAS

Busalfán	Mecamilamina
Metotrexate	Paraquat
Ciclofosfamida	Procarvacina
Hexametonio	PAS
Nitrofurantoína	

7. *Lesiones pleuropericárdicas.*—El síndrome de lupus ha sido asociado a numerosas drogas. Los hallazgos radiológicos son muy similares al lupus habitual, con derrames pericárdicos y pleurales, así como áreas de densidad aumentada en parches en los campos pulmonares.

Las drogas que pueden inducir lupus sistémico son las siguientes:

Cuadro 7

Acido aminosalicílico	Tetraciclina
Isoniazida	Sulfonamida
Griseofulvina	PAS
Metildopa	Estreptomicina
Primidone	Oro
Metiltiouracilo	Fenilbutazona
Reserpina	Anticonceptivos
Tiazidas	Orales
Procainamida (más de 4 meses)	Digitalis
	Nitrofurantoína
Hidralacina	
Penicilina	

8. *Derrame pleural.*—La presencia de derrame pleural secundaria a la administración de drogas ha sido referida a las siguientes:

Cuadro 8

Metisergida	Heroína
Metotrexate	Nitrofurantoína
Penicilina	Amiodarone

La presencia de reacción pleural extensa además de derrames pleurales ha sido descrita en enfermos en tratamientos de jaquecas con metisergida. El engrosamiento pleural puede simular mesotelioma y asbestosis. Sin embargo, las lesiones son fundamentalmente de la región posterolateral de ambas bases pulmonares, en vez de las regiones laterales como suele verse en asbestosis.

3. LESIONES SECUNDARIAS A PROCEDIMIENTOS DIAGNOSTICOS Y TERAPEUTICOS

a) *Lesiones post-radiación.*—La neumonitis post-radiación es frecuente en enfermos en los que parte del pulmón ha sido radiado. Es un proceso exudativo que se desarrolla entre 12 y 10 semanas después de acabar la radioterapia. La concordancia del área de la lesión con el campo de irradiación es un factor importante para su diagnósticos.

b) *Procedimientos diagnósticos.*—El aumento de procedimientos diagnósticos y terapéuticos con el crecimiento del número de exploraciones endoscópicas, colocación de catéteres, biopsia, etc., hace que sea frecuentísima la presencia de lesiones en el tórax.

Las complicaciones más frecuentes son las siguientes:

1. *Hemorragia.*—La presencia de hemorragia en el parénquima pulmonar ha sido relacionada con los siguientes procedimientos diagnósticos y terapéuticos:

Cuadro 9

Broncoscopia de fibra óptica	Biopsia pulmonar percutánea
Mediastinoscopia	Traqueostomía
Biopsia transbronquial	Intubación endotraqueal

2. *Neumotórax.*—El neumotórax como complicación de procedimientos diagnósticos ha sido referido en las siguientes técnicas:

Cuadro 10

Broncoscopia de fibra óptica	Ventilación asistida continua (95 %)
Mediastinoscopia	Neumotorax a tensión
Esofagoscopia	Cateterización venosa central
Biopsia transbronquial	Cateterización de Swan-Ganz
Biopsia percutánea	Enfisema
Traqueostomía	Inhalación de cocaína
Intubación endotraqueal	

La inhalación vigorosa de productos de la cocaína puede presentar neumotórax espontáneo o neumomediastino como complicación.

La realización de biopsia mediastínica ha aumentado considerablemente en los últimos tiempos. En una serie sobre 84 pacientes, 16 sufrieron neumotórax, de los cuales en tres fue necesario el drenaje.

3. *Infarto pulmonar.*—El infarto pulmonar ha sido descrito en la cateterización con catéteres de Swan-Ganz, que produce infarto en el 100 % de los casos en los que el catéter ha sido dejado más de 62 horas. Los infartos pueden cavitarse. Habitualmente se resuelven en dos o tres semanas, pero pueden infectarse y progresar hasta cavidades abscesificadas pulmonares.

La embolización por catéteres ha sido descrita en cateterizaciones venosas centrales y también con los sistemas de plástico que se utilizan para enderezar las guías en «J».

EL TORAX EN LA UNIDAD DE CUIDADOS INTESIVOS

DR. S. DE LA TORRE
DR. C. S. PEDROSA

1. TECNICAS UTILIZADAS
2. GRANDES SINDROMES
3. DISTRESS RESPIRATORIO DEL ADULTO

1. TECNICAS UTILIZADAS

A) Aparato respiratorio

1. *Intubación intratraqueal*

Las indicaciones fundamentales para la intubación traqueal son las siguientes:

1. Establecimiento de una vía aérea permeable.
2. Soporte para la ventilación mecánica.
3. Cuidado de las secreciones traqueobronquiales.
4. Protección de las vías aéreas (prevención de aspiración).

Posición normal del tubo.—La posición adecuada del tubo endotraqueal reduce las complicaciones de la intubación. En las radiografías efectuadas con equipo portátil (las más habituales en la UCI) la posición ideal para el tubo endotraqueal es a 5 ± 2 cm de la carina, cuando la cabeza y el cuello están en posición neutra. En el 92 % de los pacientes la carina se proyecta entre D_5-D_7 en las radiografías con portátil. Así, cuando se ve el final del tubo a nivel de D_3-D_4, aunque no se vea la carina, se puede inferir que el tubo está bien colocado.

La sección ideal del tubo endotraqueal debe ser aquella que ocupe entre la mitad y los dos tercios de la anchura de la tráquea. Los tubos más anchos se asocian con lesión laríngea y los tubos más estrechos tienen un aumento considerable de las resistencias al paso del aire.

Complicaciones de los tubos endotraqueales

Iniciales.—La más frecuente es el exceso de presión en el manguito, que aparece en el 19 % de los

enfermos de la serie de Stauffer (fig. 13-10), seguido de la autoextubación (13 %). En la maniobra inicial, el 9 % de los tubos endotraqueales se colocan en el bronquio principal derecho, lo que, si no se detecta pronto en la radiografía, puede originar la atelectasia total del pulmón izquierdo, con hiperclaridad del derecho. (Fig. 13-11.)

Atelectasia.—La atelectasia es la causa más frecuente de infiltrado pulmonar en un paciente intubado. Estas atelectasias tienen como origen la obstrucción de la vía aérea por las secreciones.

2. *Ventilación mecánica*

En la actualidad, los respiratorios volumétricos han reemplazado ampliamente a los de presión.

Complicaciones

Los ventiladores no están exentos de complicaciones, que pueden verse en el cuadro siguiente:

Cuadro 1

1. Barotrauma.
   - — Enfisema subcutáneo.
   - — Neumomediastino.
   - — Neumotórax.
   - — Neumorretroperitoneo.
   - — Enfisema intersticial.
2. Atelectasia.
3. Neumonía bacteriana y aspirativa.
4. Edema pulmonar.
5. Síndrome de hiperventilación-alcalosis.
6. Arritmia cardiaca.
7. Pulmón por toxicidad de oxígeno.
8. Distensión gástrica.
9. Dilatación cecal o perforación.

Tomado de Simmermann

Barotrauma.—Se manifiesta por la aparición de aire en el mediastino, en el espacio pleural y en el tejido celular subcutáneo. (Fig. 13-12.) La ruptura de alvéolos condiciona la salida de aire, que diseca el tejido conectivo broncopulmonar, hacia el intersticio pulmonar, llegando al mediastino o rompiendo y comunicando con el espacio pleural. Esta complicación aparece hasta en el 15 % de los pacientes que reciben presión positiva.

3. *Traqueotomía*

La traqueotomía no suele ser el método inicial, pero se utiliza en enfermos que necesitan ventilación mecánica por un período prolongado de tiempo, o en aquellos que presentan obstrucción alta de la vía aérea por encima de la tráquea.

El extremo del tubo de traqueotomía debe situarse aproximadamente entre dos tercios y la mitad de la distancia entre la carina y el punto de introducción del tubo. El calibre de este tubo debe ser aproximadamente dos tercios del calibre traqueal.

Fig. 13-10.—Insuflación excesiva del manguito del tubo de traqueotomía en paciente con hemorragia pulmonar masiva. El diámetro del manguito del balón insuflado (flechas sólidas) excede con mucho el de la tráquea (flechas huecas).

Fig. 13-11.—Colocación anormal del tubo de traqueotomía produciendo atelectasia completa de pulmón izquierdo en paciente con neumonía extensa derecha. El tubo de traqueotomía (T) ha sobrepasado el límite de la carina y se encuentra alojado en el bronquio principal derecho (flechas sólidas). El bronquio principal izquierdo (flechas huecas) es parcialmente visible y al no recibir ventilación a través del tubo, ha condicionado una atelectasia completa del pulmón izquierdo, que se encuentra totalmente opaco.

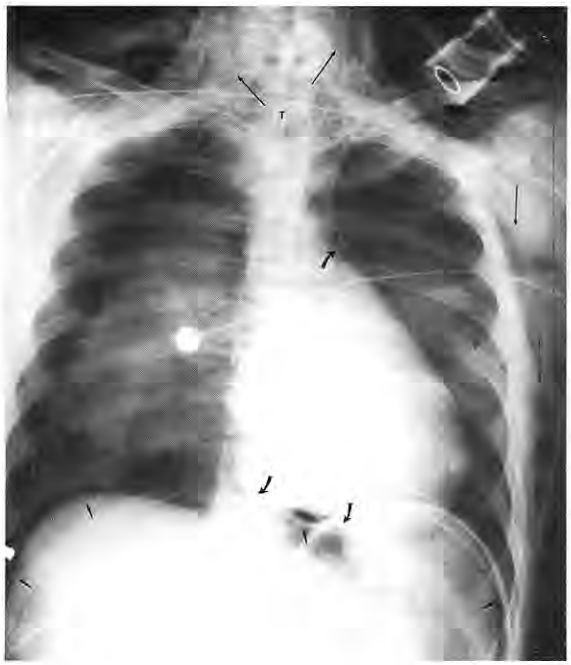

Fig. 13-12.—Barotrauma. Paciente joven con traumatismo craneocefálico severo, en quien se coloca un tubo de traqueotomía (T). Existe enfisema subcutáneo severo en el cuello y partes blandas del tórax (flechas largas). Puede verse neumotórax bilateral (flechas huecas). Existe neumomediastino (flechas curvas), visible a nivel del arco aórtico y de la base cardíaca, produciendo un signo de diafragma continuo en la región central. Hay además neumoperitoneo (flechas rectas cortas).

Complicaciones

Las complicaciones inmediatas incluyen: neumotórax, neumomediastino, enfisema subcutáneo y hemorragia, por lo que es absolutamente necesario efectuar una radiografía inmediatamente después de la traqueotomía. La existencia de algo de aire alrededor del estoma de la traqueotomía es frecuente y sin consecuencias.

El ensanchamiento mediastínico puede ser el primer signo de hemorragia o hematoma mediastínico. Para detectarlo puede ser de gran utilidad el paso de una sonda nasogástrica, que resultará desviada a la altura del hematoma. Los neumotórax suelen aparecer por ruptura de la pleura a nivel del ápex pulmonar.

Complicaciones tardías. La infección es frecuente: la celulitis alrededor de la boca de la traqueotomía se estima en el 36 %.

La ulceración traqueal y perforación sigue siendo una complicación importante. Cuando ocurre en la pared anterolateral derecha, aparece una fístula tráqueo-innominada, en la que la arteria innominada se perfora y puede dar lugar a hemoptisis gravísima y muerte en dos tercios de los casos.

La complicación tardía más frecuente es la estenosis traqueal a nivel del estoma y del manguito. La tráquea presenta una estenosis concéntrica, cuando la lesión ha sido originada por el manguito, mientras la lesión afectará únicamente a las paredes anterior o laterales cuando el origen ha sido la punta del tubo.

B) Aparato circulatorio

En el manejo de los enfermos de una UCI tienen una gran importancia los *catéteres intravasculares*. El uso de estos catéteres presenta una amplia morbilidad y mortalidad. Para disminuir estas complicaciones y conseguir el máximo rendimiento de ellos, se hace necesario efectuar radiografías inmediatamente después de su inserción.

1. *Catéteres de presión venosa central*

La medida de la presión venosa central refleja la presión de la aurícula derecha, lo que a su vez permite inferir la presión y el volumen diastólico final del ventrículo derecho e izquierdo.

Desde el punto de vista radiológico, es muy importante conocer la posición ideal del catéter, que debe estar colocado en el sistema venoso central, más allá de cualquier válvula que pueda interferir con la transmisión de la presión de la aurícula derecha al catéter. Las válvulas más proximales están en la vena subclavia y en la yugular interna, aproximadamente a unos 2,5 cm de su unión, para formar el tronco braquicefálico venoso. El sitio aproximado, desde el punto de vista radiológico, es a nivel de la parte anterior de la primera costilla derecha, de manera que para hacer una monitorización adecuada de la presión venosa central la punta del catéter debe estar, en la proyección posteroanterior de tórax, medial de la parte más anterior de la primera costilla.

Complicaciones.—Prácticamente un tercio de los catéteres se colocan inicialmente en una situación incorrecta. Las más frecuentes son la aurícula derecha, la vena yugular interna y el ventrículo derecho. La situación del catéter dentro de la aurícula derecha no es deseable, debido a la posibilidad de perforación. Esta perforación puede permitir el relleno del espacio pericárdico con el líquido perfundido, lo cual puede llevar al taponamiento cardiaco.

Los *catéteres de subclavia* son un método rápido para monitorizar a los enfermos en los que existe colapso vascular periférico, pudiéndose medir la presión venosa central a través de ellos. Su tamaño permite además un flujo rápido y abundante, por lo que es poco frecuente la trombosis, siéndonos de gran utilidad en la hiperalimentación.

Las complicaciones del método están directamente relacionadas con la experiencia del médico que hace la punción venosa. La más frecuente es el neumotórax. Si la colocación del catéter falla en un lado, debe obtenerse una radiografía de tórax antes de colocarlo en el lado contralateral, para visualizar la posible existencia de neumotórax, que en el caso de ignorarse,

pudiera llevar a la situación grave de neumotórax bilateral.

La perfusión ectópica del líquido puede ocurrir en el espacio pleural o en el mediastínico. (Fig. 13-13.) Los hallazgos radiológicos sugieren hemorragia intratorácica por la rápida acumulación de líquido; por lo que es importante recordar la posibilidad de que el suero administrado sea el responsable del ensanchamiento mediastínico o del derrame pleural.

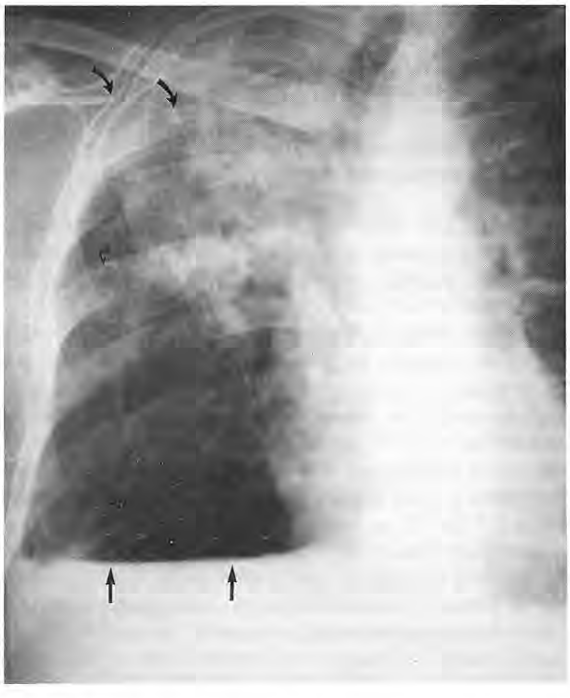

Fig. 13-13.—Hidroneumotórax por colocación indebida de catéter de subclavia en paciente con lesión atelectática de lóbulo superior derecho por carcinoma. El catéter de subclavia es visible en el espacio pleural (flechas curvas). El neumotórax es sólo parcialmente visible (flechas huecas), debido a que la condensación pulmonar impide la retracción completa del pulmón. Se aprecia la existencia del aire pleural por el nivel hidroáereo del espacio pleural (flechas rectas sólidas).

2. GRANDES SINDROMES

A) Neumonía

El diagnóstico de neumonía y el aislamiento del agente causal en la UCI es con frecuencia difícil. Las patologías que con más frecuencia son confundidas con neumonías son: el fallo cardiaco congestivo, el tromboembolismo pulmonar y los patrones atípicos de atelectasia. La presencia de esputo purulento conteniendo bacterias patógenas no es necesariamente diagnóstico de neumonía bacteriana, ya que la traqueobronquitis es frecuente, especialmente en los individuos intubados. (Fig. 13-14.)

El estafilococo es la bacteria gram positiva más frecuente y entre los gram negativos, el *Hemophilus*

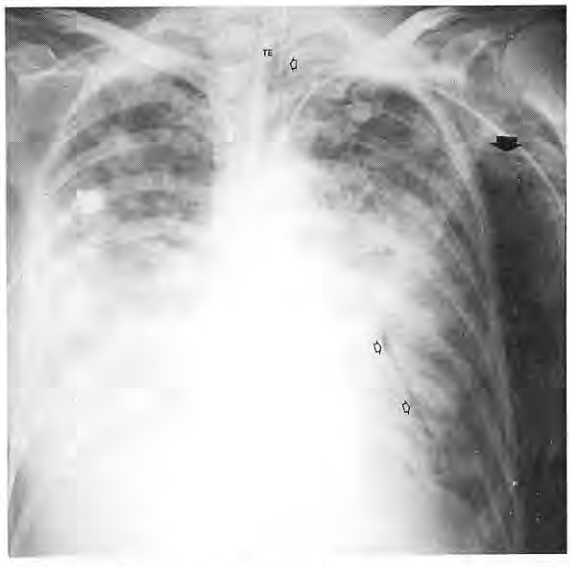

Fig. 13-14.—Neumonía terminal por Gram negativos en paciente con carcinoma de páncreas. A las lesiones extensas neumónicas bilaterales se une neumomediastino visible cerca del tubo endotraqueal (TE), así como a lo largo de la silueta cardiaca (flechas huecas). Puede apreciarse asimismo enfisema subcutáneo en toda la región axilar izquierda (flecha sólida).

influenzae, Klebsiella, Escherichia coli y *Pseudomona.* Una infección frecuente e importante en las Unidades de Cuidados Intensivos es la producida por la *Pseudomona Aeruginosa,* que ocasiona lesiones extensas bilaterales, casi siempre de los lóbulos inferiores, que luego progresan para afectar a todo el pulmón.

B) Atelectasia

Es la causa más frecuente de infiltrado pulmonar en la UCI. Todos los enfermos sometidos a anestesia general pueden presentar atelectasias, pero son más frecuentes después de toracotomías y cirugía del piso abdominal superior. Existen numerosos factores que favorecen la presencia de atelectasias, como la disminución de la capacidad para toser y limpiar el árbol traqueobronquial de secreciones, el dolor, la debilidad y, frecuentemente, la presencia de bajo nivel de conciencia, ya que limitan las incursiones respiratorias y la tos, lo que origina la retención de secreciones y el colapso pulmonar.

Las atelectasias postoperatorias no complicadas responden espectacularmente a la fisioterapia respiratoria y a la broncoaspiración. Cuando, a pesar de estas medidas, las radiografías no mejoran en 24-36 horas, hay que pensar en infección sobreañadida o neumonía aspirativa.

C) Aspiración broncopulmonar

Entre los numerosos factores que facilitan la aspiración se pueden citar la depresión del sistema ner-

vioso, los vómitos, la intubación endotraqueal, las sondas nasogástricas, la anestesia general o las enfermedades neuromusculares.

Radiográficamente, se ven infiltrados en las primeras 6 horas de la aspiración, que suelen progresar durante 24 horas. Suelen ser infiltrados en parches o nodulares, mal definidos, que confluyen con facilidad. La localización del infiltrado depende de la posición del paciente en el momento de la aspiración y de la cantidad aspirada.

La aspiración de secreciones infectadas da lugar a neumonías graves.

D) Edema pulmonar

La salida de líquido de los capilares pulmonares al intersticio pulmonar, y de éste al alvéolo, se debe fundamentalmente a la elevación de la presión venosa pulmonar o al aumento de la permeabilidad capilar, como ocurre en todo edema.

Edema de origen cardiaco.—La causa más frecuente de aumento de la presión venosa pulmonar es el fallo ventricular izquierdo.

Debido a que las radiografías con portátiles no son de gran calidad y la proyección es anteroposterior, se produce un discreto aumento de la silueta cardiaca que hace difícil la valoración de cardiomegalias discretas. Por otro lado, el crecimiento ventricular izquierdo, que es otro hallazgo típico del fallo ventricular, puede no verse en enfermos que presentan infarto de miocardio agudo, arritmias, o sobrecarga brusca de volumen.

Edema pulmonar no cardiogénico.—Los hallazgos radiológicos son similares, si bien no existe habitualmente redistribución vascular ni cardiomegalia. Las causas que pueden producir edema pulmonar no cardiogénico pueden verse en el siguiente cuadro:

Cuadro 2

CAUSAS DE EDEMA PULMONAR NO CARDIOGENICO

1. Inhalación de tóxicos
2. Toxinas circulantes.
3. Reacciones inmunológicas
4. Sensibilidad a drogas.
5. Infecciones
6. Lesión por radiación.
7. Uremia.
8. Síndrome de distress respiratorio del adulto.
9. Coagulación intravascular diseminada.
10. Presión osmótica plasmática disminuida-hipoalbuminemia.

Tomado de Goodman

E) Colecciones anormales de aire

La presencia de colecciones de aire extraalveolares puede ser secundaria a traumatismo, maniobras diagnósticas o terapéuticas, o aparecer de forma espontánea. Existen las siguientes modalidades de aire extraalveolar:

1. *Enfisema intersticial.*—Cuando se rompen los alvéolos, el aire puede disecar el espacio intersticial, mostrándose radiológicamente como un pequeño moteado irregular, radiotransparente, en la zona media y basal de ambos pulmones. Puede mostrarse como pequeñas burbujas, pero también en forma de estrías.

2. *Neumomediastino.*—El aire llega al mediastino procedente del abdomen, del cuello, del pulmón o de una rotura esofágica o traqueal. En pacientes con enfermedad crónica pulmonar que están recibiendo ventilación mecánica, el neumomediastino es habitualmente el primer signo radiográfico de la existencia de disección intersticial de aire y puede ser el precursor de la presentación de un neumotórax. Los hallazgos radiológicos incluyen la presencia de una banda radiotransparente alrededor del corazón y del mediastino, que está delimitada por la pleura. En la radiografía lateral pueden verse también pequeñas cantidades de aire en el mediastino anterior, alrededor de la aorta ascendente e incluso alrededor del timo.

3. *Aire subcutáneo.*—Se puede encontrar aire en los tejidos blandos del cuello, debido a traumatismos locales, en enfermos con traqueotomía, o también secundario a la presencia de neumomediastino. Cuando es secundario a traqueotomía, en general el enfisema se autolimita, aunque a veces puede llegar a descender hacia el mediastino, sobre todo en pacientes ventilados mecánicamente. En estos enfermos, el enfisema subcutáneo puede ser un primer signo radiográfico de la presencia de aire extraalveolar. Las radiografías son típicas, visualizándose líneas radiotransparentes que siguen los planos tisulares o vasculares, o incluso burbujas radiotransparentes. Es frecuente la visualización individualizada de los músculos de la zona.

4. *Neumotórax.* El neumotórax puede ser difícil de visualizar en las radiografías obtenidas en la UCI, ya que el aire, en la posición supina, asciende a la parte anterior y se coloca frecuentemente entre el pulmón y el corazón, donde puede simular la presencia de neumopericardio o neumomediastino. Otras veces se puede introducir entre la base pulmonar y el diafragma.

5. *Neumopericardio.*—En el adulto, el neumopericardio se debe casi siempre a la presencia de infección, traumatismo o cirugía. Las radiografías muestran habitualmente un halo radiotransparente alrededor del corazón, viéndose el pericardio por fuera. El aire llega hasta la arteria pulmonar y aorta, pero no suele ascender por encima. En radiografías tomadas en supino, como es habitual en la UCI, el aspecto radiológico

puede ser muy similar al de un neumomediastino o incluso un neumotórax. (Fig. 13-15.)

3. DISTRESS RESPIRATORIO DEL ADULTO

El síndrome de distress respiratorio del adulto (SRDA) define a pacientes con insuficiencia respiratoria aguda, secundaria a un insulto sistémico o local severo, que desarrolla un cuadro clínico y radiográfico bastante típico. En su forma más aguda se caracteriza por una intensa dificultad respiratoria de comienzo brusco, en un paciente con pulmones normales hasta ese momento. Los mecanismos iniciadores del síndrome son heterogéneos, entre ellos están el séptico, la hipotensión hemorrágica, el uso excesivo de drogas que deprimen el centro respiratorio, la pancreatitis hemorrágica, la aspiración de contenido gástrico y las concentraciones altas de oxígeno. Todas tienen en común la capacidad de lesionar los capilares pulmonares, provocando pequeñas fugas en estos vasos.

Desde el punto de vista clínico hay una fase inicial en la que aparecen síntomas respiratorios y en la que el paciente responde simplemente con oxigenoterapia. Suele durar unas 24 a 36 horas. Según se va haciendo más severa la insuficiencia respiratoria, aparece acidosis metabólica y respiratoria. El comienzo de hipercapnia y acidosis es un signo de muy mal pronóstico.

Los hallazgos radiológicos no son específicos. Las primeras anormalidades son borramiento perihiliar bilateral y densidades lineales mal definidas, que parten de los hilios y reflejan el edema intersticial. En este momento, empiezan a verse también densidades radiográficas homogéneas y uniformemente distribuidas.

Fig. 13-15.—Neumopericardio en pericarditis por anaerobios. La sombra pericárdica está despegada de la propia silueta cardiaca por la presencia de abundante gas intrapericárdico (flechas).

14
EL TORAX: CARDIOPATIAS CONGENITAS

DR. V. PEREZ CANDELA
DR. A. CUEVAS IBAÑEZ

http://booksmedicos.blogspot.com

1. INTRODUCCION
2. RECUERDO ANATOMICO
3. TECNICAS DE ESTUDIO
4. GRANDES SINDROMES

1. INTRODUCCION

Las estadísticas sobre cardiopatías congénitas señalan que entre el 6 y el 8 por ‰ de todos los recién nacidos vivos son portadores de una cardiopatía congénita, de los cuales del 25 al 30 % presentarán problemas graves durante el período neonatal.

Su incidencia relativa está reflejada en el cuadro 1.

Cuadro 1

INCIDENCIA DE LAS CARDIOPATÍAS MAS FRECUENTES

Comunicación interventricular (CIV)	20 %
Estenosis pulmonar con CIV	15 %
Ductus persistente	12 %
Estenosis pulmonar	12 %
Comunicación interauricular (CIA)	10 %
Estenosis aórtica	6 %
Coartación aórtica	5 %
Transposición de los grandes vasos	4 %
Defecto de cojinetes endocárdicos	4 %
Atresia tricúspide	1 %
Otras	10 %

Kelley

2. RECUERDO ANATOMICO

En una visión frontal, el corazón presenta la sección de un polígono cuadrangular irregular cuyo lado derecho corresponde a la aurícula derecha y vena cava superior, el izquierdo fundamentalmente al ventrículo izquierdo y a la orejuela de la aurícula izquierda, tronco de la arteria pulmonar y cayado aórtico, el inferior al ventrículo derecho y una pequeña porción del izquierdo, y el borde superior a los grandes vasos, que de derecha a izquierda son: vena cava superior, aorta y arteria pulmonar. (Fig. 14-1.)

En una visión lateral, el borde anterior corresponde al ventrículo derecho y arteria pulmonar, el posterior a la aurícula izquierda, el inferior al ventrículo izquierdo y el superior a los grandes vasos que, de delante atrás, se disponen: arteria pulmonar, aorta y vena cava superior. Se puede observar que, en ambas proyecciones, la aorta siempre ocupa la posición central.

En una visión transversal o axial puede verse que los tabiques que separan aurículas y ventrículos se disponen de manera oblicua de derecha a izquierda y de arriba abajo, de tal manera que tanto en las proyecciones frontal como lateral se superponen las cavidades derechas con las izquierdas, por lo que será necesario recurrir a proyecciones oblicuas e inclinaciones del tubo radiológico si queremos representar dichas estructuras independientemente, y éste es el fundamento de las proyecciones axiales actuales empleadas en angiografía.

3. TECNICAS DE ESTUDIO

A) Hallazgos en radiología convencional

La mayoría de las veces será suficiente con la proyección anteroposterior, aunque en ocasiones habrá que complementarla con la lateral y con un esofagograma. Las proyecciones oblicuas no son habitualmente necesarias.

El estudio de la radiografía simple de tórax incluye el análisis del tamaño cardiaco, el patrón de vascularización pulmonar y los hallazgos extracardiovascula-

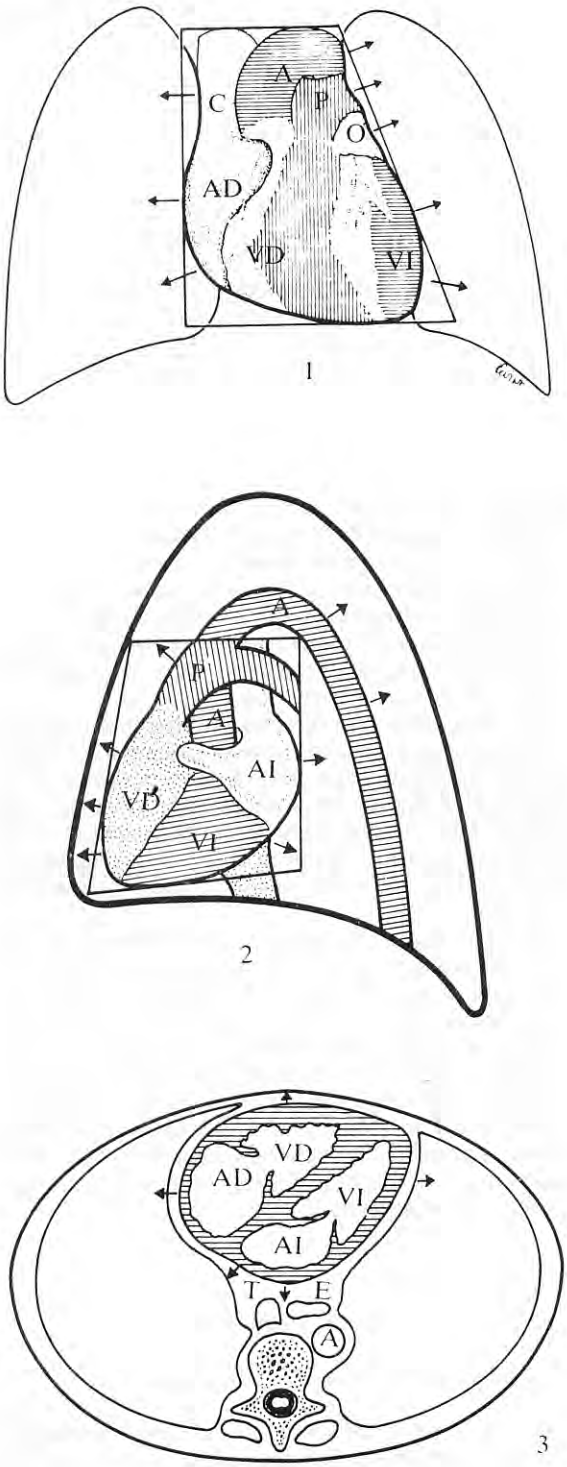

Fig. 14-1.—Anatomía espacial cardiaca. 1: Proyección frontal. 2: Proyección lateral. 3: Proyección axial. Vena cava superior (C). Aurícula derecha (AD). Ventrículo derecho (VD). Aorta (A). Arteria pulmonar principal (P). Orejuela izquierda (O). Ventrículo izquierdo (VI). Aurícula izquierda (AI). Esófago (E). Tráquea (T). Vena cava inferior (VCI).

res, como son el situs bronquial, las alteraciones parenquimatosas pulmonares y los cambios esqueléticos, sin olvidar que «una radiografía normal de tórax no descarta la existencia de una cardiopatía congénita».

a) *Tamaño cardiaco* (Fig. 14-2.)

La valoración del tamaño cardiaco puede realizarse mediante el índice cardiotorácico, el cálculo del área o volúmen, empleando diferentes fórmulas, y la estimación por la experiencia, siendo este último método el que se ha mostrado más efectivo.

Es importante señalar que radiológicamente sólo se puede detectar la dilatación cardiaca y no la hipertrofia. El corazón se dilata por sobrecarga de volumen o diastólica, mientras que se hipertrofia por sobrecarga de presión o sistólica, siendo ambas detectables por el electrocardiograma. Desde el punto de vista radiográfico se debe hablar de crecimiento ventricular, sin especificar el lado, teniendo que recurrir al electrocardiograma para su reconocimiento.

Para la cuantificación de la cardiomegalia se establecen generalmente los grados de mínima, moderada y severa, siendo fácil la coincidencia de diferentes observadores en los grados severos y mucho más difícil en cardiomegalias mínimas. Las causas más frecuentes de cardiomegalia severa incluyen: la fibroelastosis endocárdica, la arteria coronaria aberrante, la miocarditis, la enfermedad por depósito de glucógeno (E. de Pompe) y algunos tumores cardiacos. Las cardiopatías con sobrecarga de volumen por cortocircuito de izquierda a derecha también producen cardiomegalia por aumento del flujo pulmonar de retorno a las cavidades izquierdas.

En ocasiones puede alterarse el contorno cardiaco, produciendo siluetas «típicas», siendo clásicas: el corazón en forma de «muñeco de nieve» o «figura en 8» del drenaje venoso anómalo, la forma de «huevo» de la transposición de los grandes vasos y la forma de «zueco» de la tetralogía de Fallot, pero conviene recordar que no siempre se cumplen estos esquemas.

b) *Patrones de vascularización pulmonar*

Los patrones de vascularización pulmonar van a reflejar el estado hemodinámico, siendo a veces difícil de encuadrar selectivamente en uno de ellos un caso determinado, puesto que a veces son mixtos. (Figura 14-3.) Los patrones más habituales son:

1. Normal.
2. Cortocircuito izquierda-derecha (plétora, circulación activa, hiperhemia, shunt).
3. Hipertensión arterial pulmonar.
4. Hipertensión veno-capilar (circulación pasiva).
5. Disminución de la vascularización (oligohemia).
6. Vicariante.
7. Asimétrico.

1. *Patrón normal.*—Viene definido por una disminución gradual del calibre de las arterias pulmonares

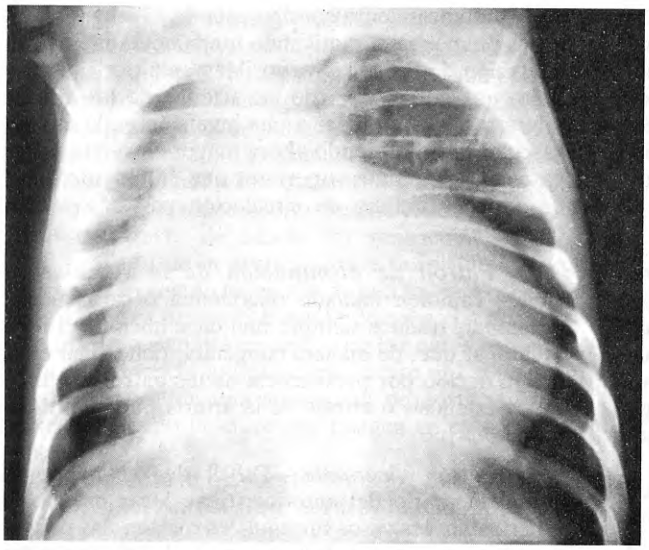

Fig. 14-2.—Cardiomegalia por fibroelastosis endocárdica . Se aprecia una marcada cardiomegalia global con patrón vascular pulmonar normal.

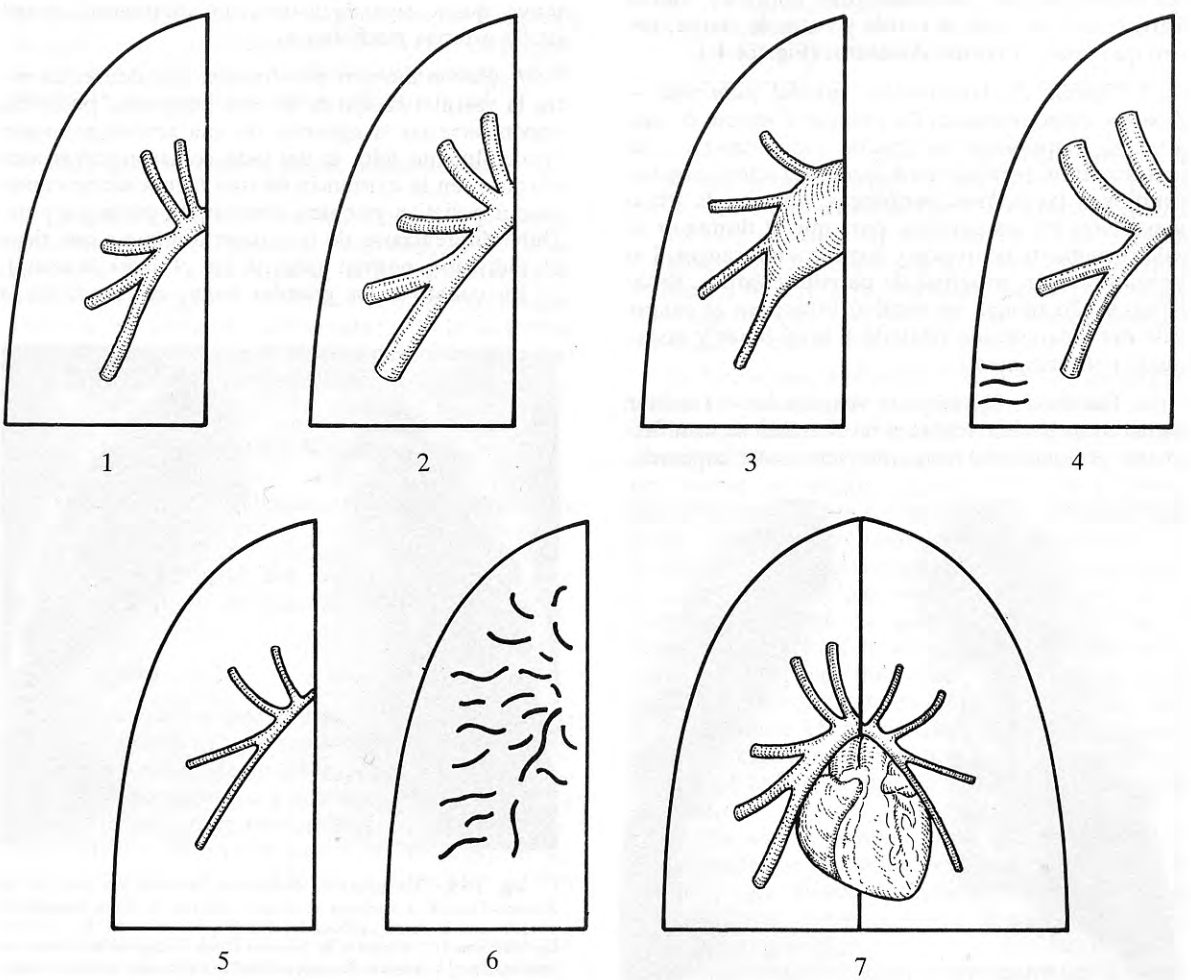

Fig. 14-3.—Patrones de vascularización pulmonar. 1: Normal. 2: Cortocircuito izquierda-derecha (plétora pulmonar). 3: Hipertensión arterial pulmonar. 4: Hipertensión venocapilar (redistribución). 5: Isquemia. 6: Patrón vicariante o circulación bronquial. 7: Patrón asimétrico.

desde el hilio a la periferia, siendo de mayor calibre en los lóbulos inferiores que en los superiores. Puede verse un patrón de vascularización pulmonar normal en cardiopatías con leve sobrecarga de presión, por obstáculo a la salida tanto del ventrículo derecho (estenosis pulmonar) como del izquierdo (estenosis, coartación de aorta), y en cortocircuitos de izquierda a derecha que no sobrepasen la relación 2:1 entre el ventrículo izquierdo y el derecho.

2. *Patrón de cortocircuito de izquierda a derecha.*—Se produce por una sobrecarga de sangre a las cavidades derechas y de aquí a las arterias pulmonares, dilatando todas sus ramas, dando lugar a lo que se conoce como circulación aumentada de tipo activo o de «plétora pulmonar», siendo detectable radiológicamente cuando el porcentaje de sangre cortocircuitada es de 2:1.

En los casos de duda, puede servir como punto de referencia el considerar que el calibre del tronco de la arteria pulmonar derecha es igual al diámetro de la tráquea, o valorar el signo «bronquio-arteria» cuando sea visible, ya que, en condiciones normales, ambas estructuras, cortadas de través y vistas de frente, tienen que tener el mismo diámetro. (Fig. 14-4.)

3. *Patrón de hipertensión arterial pulmonar.*—Aparece como respuesta del pulmón al exceso de sangre que transportan las arterias pulmonares en los cortocircuitos de izquierda a derecha, haciendo que se contraigan las arterias periféricas, dotadas de fibras musculares en sus paredes, para que al disminuir su calibre aumente la presión y llegue menos sangre. Las arterias hiliares, provistas de paredes elásticas, se dilatan, y ello motiva un cambio brusco en el calibre vascular, apareciendo dilatado a nivel hiliar y disminuido periféricamente.

4. *Patrón de hipertensión venocapilar.*—También llamada congestión venosa o venocapilar, se manifiesta ante el fracaso del miocardio ventricular izquierdo, con el estancamiento consiguiente de la sangre en las venas pulmonares, motivando fundamentalmente una dilatación de las venas y, posiblemente por causa refleja, una contracción de las arterias de los lóbulos inferiores, que da lugar a una inversión en la imagen vascular normal, siendo ahora mayor el calibre de los vasos en los lóbulos superiores que en los inferiores; de aquí el término de circulación pasiva o «redistribución».

5. *Patrón de disminución de la vascularización.*—También llamado oligohemia o de isquemia pulmonar, traduce siempre una disminución del flujo pulmonar que, de manera congénita, tiene lugar en el recién nacido por persistencia de los patrones fetales o por estenosis o atresia de la arteria pulmonar. (Figura 14-5.)

6. *Patrón vicariante.*—Difícil de reconocer, es complementario del anterior; tiene lugar cuando se hipertrofian los vasos bronquiales o arteriolas pulmonares, en un intento de compensar el déficit vascular pulmonar, dando lugar a una imagen reticular difusa, tenue, que no sigue la distribución anatómica habitual de las arterias pulmonares.

7. *Patrón asimétrico.*—Implica una diferencia entre la vascularización de los dos pulmones, pudiendo encontrarse en la agenesia de una arteria pulmonar (generalmente falta la del lado contralateral al arco aórtico), en la existencia de una fístula sistemicopulmonar paliativa por una obstrucción pulmonar, etc. Debe diferenciarse de la asimetría mínima que tiene el individuo normal (mayor en el lado derecho).

En cuanto a los *grandes vasos,* el tronco de la

Fig. 14-4.—Patrón típico de plétora pulmonar por comunicación interauricular. La arterias pulmonares están aumentadas. Obsérvese el mayor calibre de la arteria (A) que el bronquio acompañante (B).

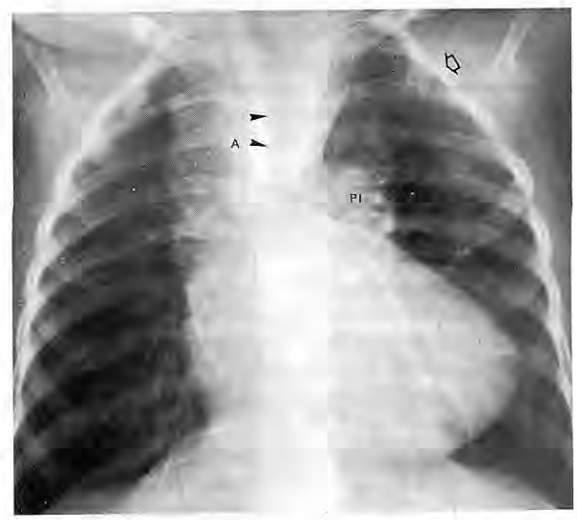

Fig. 14-5.—Tetralogía de Fallot con intervención paliativa de Blalock-Taussig. La silueta cardiaca conserva la típica imagen en «zueco» con la punta cardiaca levantada y redondeada. El arco aórtico derecho (A) desplaza la tráquea hacia la izquierda (puntas de flecha). En el hemitórax izquierdo pueden verse alteraciones costales secundarias a la toracotomía (flecha hueca). El shunt creado con la pulmonar izquierda (PI) produce asimetría vascular con pulmón isquémico derecho y pulmón izquierdo con vasculatura prácticamente normal.

arteria pulmonar normal produce una pequeña convexidad a nivel del tercio medio superior del contorno cardiaco izquierdo. Una prominencia aislada del mismo suele deberse a una dilatación postestenótica de una estenosis valvular pulmonar, especialmente si se acompaña de ligera disminución de la vascularización periférica pulmonar. Por el contrario, un cono pequeño o ausente traduce habitualmente lesiones obstructivas del tracto de salida del ventrículo derecho.

El cayado de la aorta produce normalmente una impronta en el lado izquierdo de la tráquea y hace que ésta aparezca desviada hacia la derecha. La línea paraaórtica no siempre es visible en los niños pequeños y su prominencia indica generalmente una dilatación postestenótica de una coartación de aorta. El arco aórtico derecho produce una imagen en espejo de la anterior.

Cuando existe una aorta pequeña, habitualmente hay disminución del flujo aórtico, lo cual puede deberse a shunts de izquierda a derecha o a lesiones de hipoplasia de la aorta. El aumento de la aorta puede ocurrir a nivel de la aorta descendente, lo que se ve en lesiones estenosantes o insuficiencia de la válvula aórtica, y «shunts» de izquierda a derecha. La presencia de una dilatación de toda la aorta torácica debe sugerir la posibilidad de hipertensión arterial.

Cuadro 2

CUADRO DE SHUNTS DE IZQUIERDA A DERECHA

Intracardiaco

Comunicación interauricular (CIA)
- — tipo ostium secundum
- — tipo seno venoso
- — tipo ostium primum (defecto parcial de cojines endocárdicos).

Canal atrioventricular común (defecto completo de cojines endocárdicos) (CAV)

Comunicación interventricular (CIV)
- — tipo muscular
- — tipo membranoso

Comunicación ventrículo izquierdo-aurícula derecha (Gerbode)

Extracardiaco

Ductus arteriosus

Ventana aortopulmonar

Rotura de un aneurisma del seno de Valsalva en ventrículo derecho

Fístula arteriovenosa periférica o coronaria

Retorno venoso anómalo parcial
- — supracardiaco
- — cardíaco
- — infracardiaco

B) **Hallazgos en ecocardiografía bidimensional**

La ecocardiografía bidimensional se ha convertido actualmente en el principal método diagnóstico de las cardiopatías congénitas, por su inocuidad, ausencia de irradiación y facilidad de ejecución. Su interpretación requiere un profundo conocimiento de la anatomía espacial del corazón, vías de abordaje y familiaridad con las imágenes obtenidas. (Figs. 14-6 y 14-7.)

4. GRANDES SINDROMES

A) **Vascularización pulmonar aumentada activa y/o pasiva**

Hay que distinguir dos grandes grupos, los que presentan clínicamente cianosis y los que no la presentan.

a) *Sin cianosis*

Se incluyen en este grupo los cortocircuitos de izquierda a derecha, que son las cardiopatías más frecuentes, produciendo una sobrecarga de volumen o diastólica, que da lugar a una dilatación cardiaca y a un patrón vascular pulmonar de cortocircuito izquierda a derecha, detectable cuando el cortocircuito sea 2:1. El cortocircuito puede ser a diferentes niveles (cuadro 2).

Comunicación interauricular (CIA).—La fisiología alterada es similar en todas las variedades del defecto. La sangre pasa de la aurícula izquierda a la derecha, dilatándola, al igual que al ventrículo derecho, tronco pulmonar y vasos pulmonares. La aurícula izquierda no se dilata, y este hallazgo sirve para diferenciarla de la comunicación interventricular y del ductus persistente, en los que sí está dilatada la aurícula izquierda.

La CIA se tolera bastante bien en el recién nacido y niño pequeño, descubriéndose generalmente en los exámenes rutinarios preescolares, siendo la cardiopatía congénita más frecuente del adulto, especialmente en mujeres, donde hay un predominio de 3:1.

La forma más frecuente de CIA es el tipo *ostium secundum* y su diagnóstico depende de la visualización del defecto mediante el estudio ecocardiográfico bidimensional. Radiográficamente los hallazgos dependen del tamaño del «shunt». Cuando el «shunt» es pequeño, el corazón puede ser de tamaño normal. Sin embargo, con «shunts» grandes existe un aumento importante de la vascularización pulmonar, con dilatación de las arterias pulmonares y un aumento de las cavidades derechas. La aorta suele ser pequeña. La ausencia de crecimiento auricular izquierdo es importante, ya que puede diferenciar esta anomalía de los defectos interventriculares. (Fig. 14-8.) El corazón está desplazado a la izquierda en el 56 % de los casos; el borde derecho está próximo a la columna vertebral, simulando lo que ocurre en los casos de depresión esternal.

El tipo *ostium primum* forma parte del complejo de anomalías de los cojinetes endocárdicos en su forma parcial y se acompaña frecuentemente de defectos en la válvula tricúspide o en la mitral («cleft» o hendidura).

Clínicamente presentan la sintomatología común a todos los cortocircuitos, es decir, catarros frecuentes, polipnea, disnea de esfuerzo, hipodesarrollo, sudoración, palpitaciones y tardíamente, si se produce una

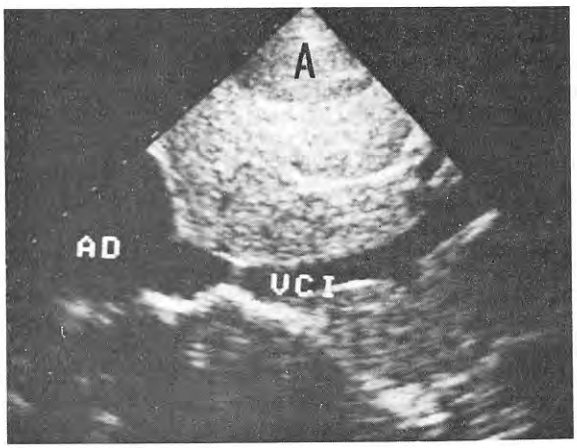

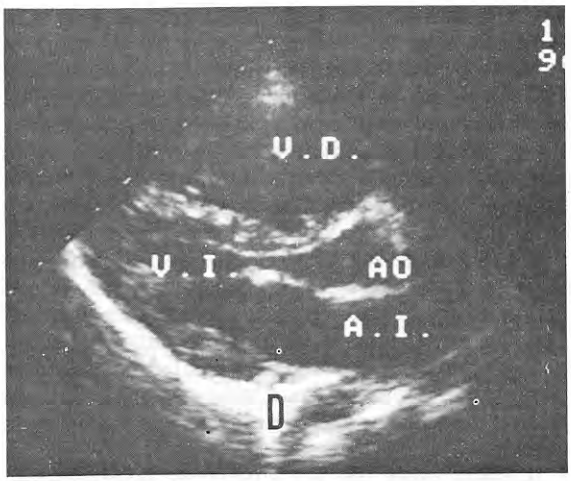

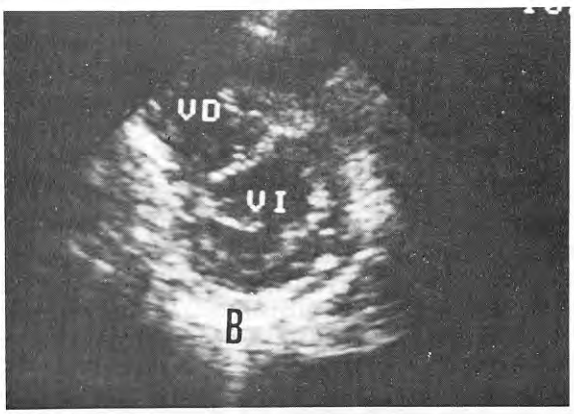

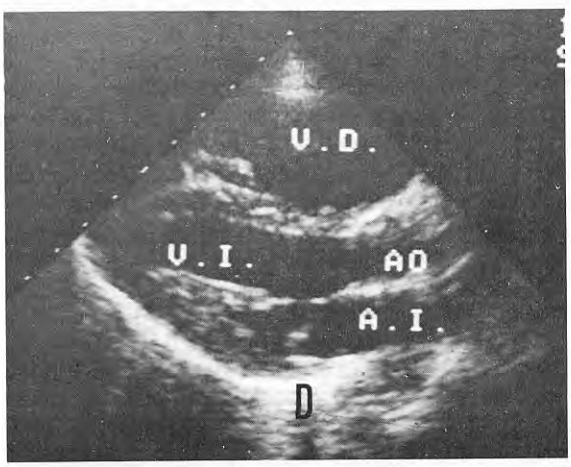

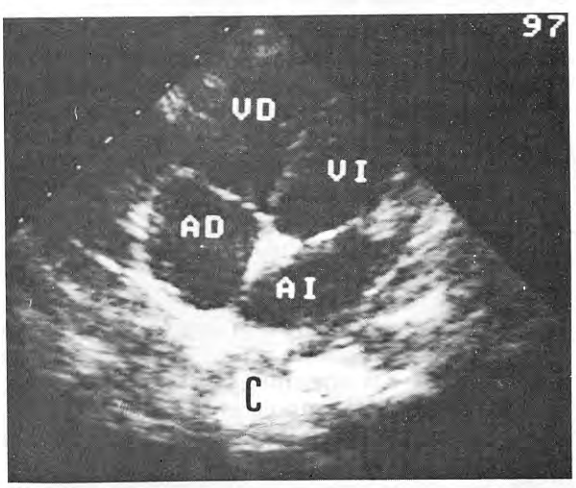

Fig. 14-6.—A) Corte sagital del abdomen en la unión de la vena cava inferior (VCI) con la aurícula derecha (AD). B) Plano de eje corto por vía paraesternal. Ventrículo izquierdo (VI). Ventrículo derecho (VD). C) Plano de cuatro cavidades por vía apical. Aurícula derecha (AD). Aurícula izquierda (AI). Ventrículo derecho (VD). Ventrículo izquierdo (VI). D) Plano de eje largo por vía paraesternal. A: Sístole. D: Diástole. VD: Ventrículo derecho. VI: Ventrículo izquierdo. AI: Aurícula izquierda. AO: Aorta. El tabique interventricular es claramente visible entre ambos ventrículos.

hipertensión pulmonar con inversión del cortocircuito (situación de Eissenmenger), la aparición de cianosis.

Ecográficamente se observa: *a)* el defecto interauricular bajo; *b)* la existencia de una mala implantación del plano valvular auriculoventricular, que aparece al mismo nivel, cuando normalmente la tricúspide está más baja, y *c)* la hendidura en la valva anterior de la mitral o medial de la tricúspide.

Radiográficamente, los pacientes con un defecto parcial tienen un aspecto similar al del foramen secundum; hay aumento de la vascularización pulmonar y de la arteria pulmonar. Las cavidades cardiacas derechas están aumentadas y la aorta es pequeña. Cuando el defecto es completo, puede existir congestión vascular pulmonar y cardiomegalia con una configuración supracristal.

Comunicación interventricular.—Es la lesión más frecuente de todas las cardiopatías congénitas, representando aproximadamente el 25 % de todas ellas. El defecto del tabique interventricular puede ser una anomalía aislada o formar parte de las cardiopatías complejas. Según la localización anatómica del defec-

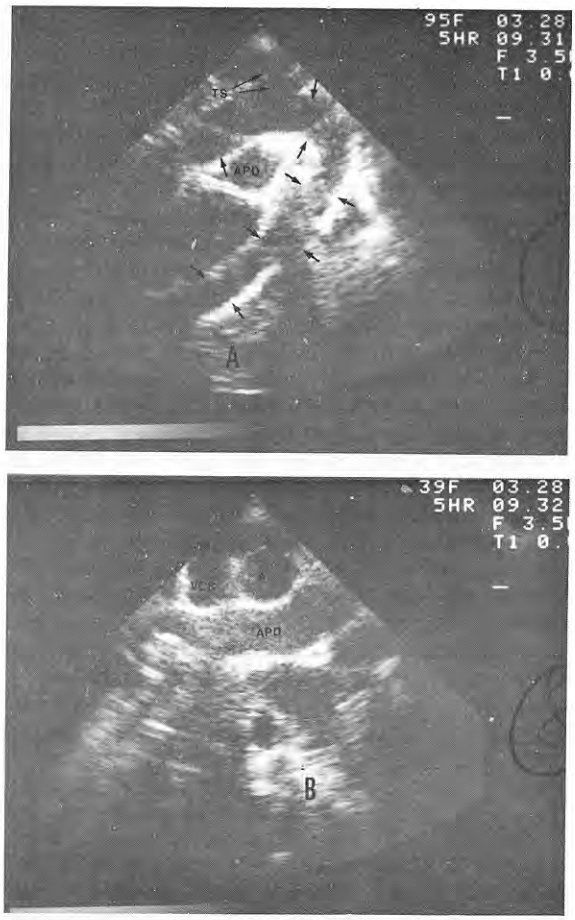

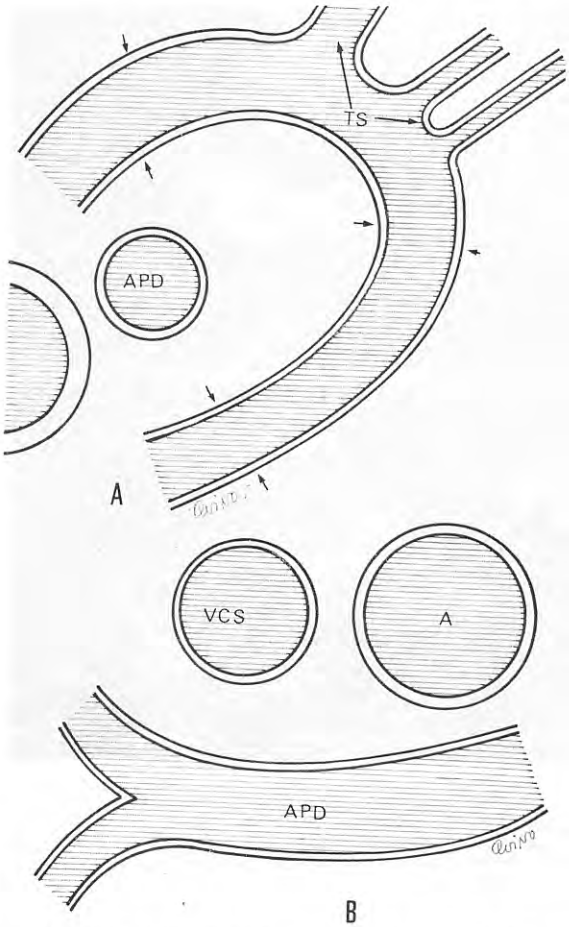

Fig. 14-7.—A) Plano de eje largo por vía supraesternal. La aorta torácica es visible en todo su trayecto (flechas). Troncos supraórticos (TS). Arteria pulmonar derecha (APD). B) Plano de eje corto por vía supraesternal. Arteria pulmonar derecha (APD). Vena cava superior (VCS). Aorta (A).

to en relación con la cresta supraventricular, se distinguen los supracrestales, que son los más frecuentes, y los localizados a nivel del tabique muscular.

El paso de la sangre del ventrículo izquierdo al derecho motiva una dilatación de éste, del tronco pulmonar, de los vasos pulmonares y de la aurícula izquierda, lo que la distingue de la comunicación interauricular. La aorta, al recibir menos flujo, es pequeña, distinguiéndose así del ductus persistente en que aparece aumentada.

En los individuos con «shunt» de pequeña significación hemodinámica, la radiografía de tórax puede ser completamente normal. Cuando el «shunt» es grande, existe un aumento de las arterias pulmonares así como un crecimiento de las cavidades izquierdas, debido a la sobrecarga diastólica, con descenso de la punta cardiaca. La aorta es normal o pequeña, lo que marca la diferencia con el «ductus». (Fig. 14-9 A y B.)

Es frecuente la hipertensión pulmonar complicando la comunicación interventricular, llegando a producirse una situación de Eissenmenger. En estos casos aparece cianosis y el tamaño cardiaco se hace menor al disminuir la dilatación del ventrículo derecho y ser reemplazada por hipertrofia.

Cuando el defecto interventricular es pequeño puede pasar inadvertido ecográficamente.

Retorno venoso anómalo parcial.—Puede ocurrir en forma aislada o acompañando a otras anomalías. A veces puede verse en radiología convencional la imagen que proyectan a nivel del contorno mediastínico o intrapulmonar, como en el caso del «síndrome de la cimitarra», por drenaje anómalo de las venas del lóbulo inferior a la cava inferior.

Ductus arteriosus.—En el niño a término, el ductus se suele cerrar de manera funcional por contracción muscular en las primeras 24 horas y anatómicamente por fibrosis subíntima y fibrosis en las primeras dos o tres semanas.

Su persistencia puede llevar en los neonatos a la insuficiencia cardiaca con distress respiratorio. A veces es beneficiosa su permeabilidad, especialmente en las cardiopatías con disminución del flujo pulmonar, ya que les sirve de cortocircuito paliativo. El paso de sangre desde la aorta al tronco de la pulmonar produce una dilatación de este último, de los vasos pulmo-

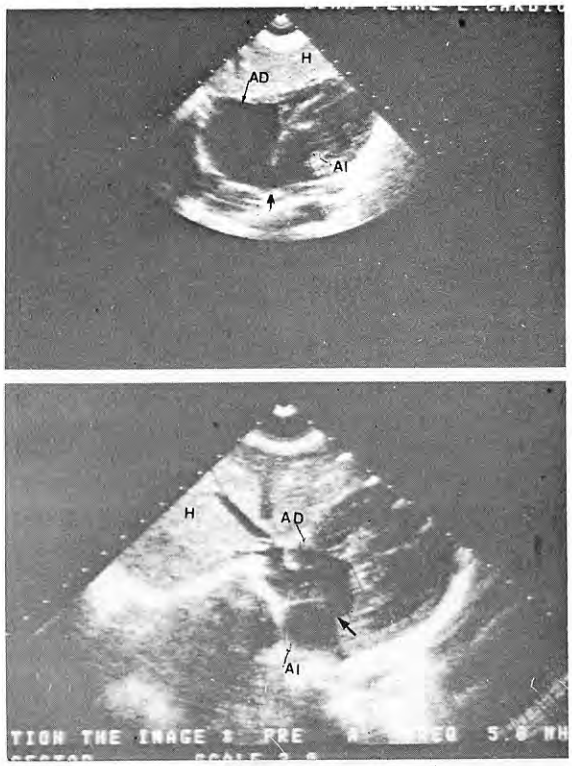

Fig. 14-8.—Defectos a nivel del tabique interauricular. Planos de cuatro cavidades obtenidos por vía subhepática. A) Ostium secundum. B) Ostium primum. Aurícula derecha (AD). Aurícula izquierda (AI). Defecto interauricular (flecha). Hígado (H).

nares, de la aurícula y del ventrículo izquierdo y de la aorta ascendente.

Radiográficamente, si el shunt es pequeño, pueden no existir alteraciones en la radiografía de tórax. En los casos más típicos existe un aumento de la circulación pulmonar, dilatación de la arteria pulmonar y crecimiento de las cavidades izquierdas. La aorta puede ser normal pero frecuentemente está aumentada. Por tanto, en la proyección posteroanterior existe descenso de la punta cardiaca por el crecimiento del ventrículo izquierdo, rechazamiento posterior del esófago por la aurícula izquierda y los hallazgos pulmonares típicos de los cortocircuitos de izquierda a derecha.

b) *Con cianosis*

Las lesiones de este grupo se caracterizan por la existencia de un shunt intracardiaco (salvo en el caso del retorno venoso anómalo pulmonar total, que es extracardiaco), que permite que afluya un exceso de sangre a los pulmones y motive el aumento de la vascularización pulmonar, unas veces de tipo activo y otras pasivo, por fallo miocárdico u obstrucción al retorno venoso. Clínicamente se van a manifestar con cianosis y fallo cardiaco. Se encuadran dentro de este grupo:

— Transposición de los grandes vasos.
— Ventrículo único.
— Doble salida del ventrículo derecho.
— Tronco arterioso persistente.
— Drenaje venoso anómalo pulmonar total.
— Atresia tricúspide (sin estenosis pulmonar, con o sin transposición).

Transposición de los grandes vasos.—Es la cardiopatía más frecuente de aquellas con aumento de la vascularización y cianosis. En la transposición completa encontramos una concordancia auriculoventricular, con una discordancia ventriculoarterial, de tal forma que del ventrículo derecho sale la aorta y del izquierdo, la arteria pulmonar.

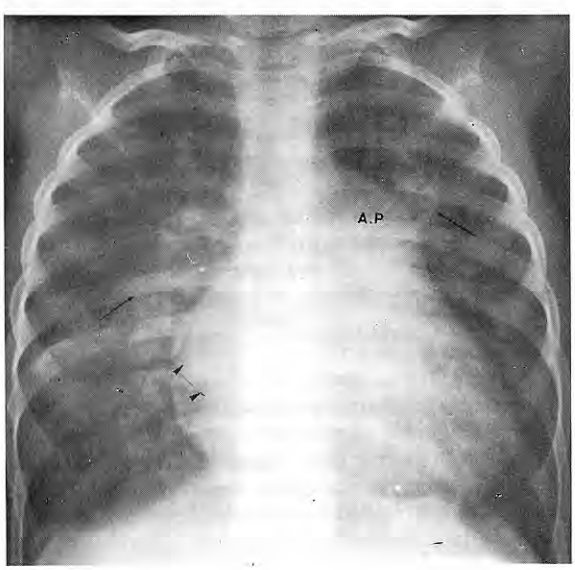

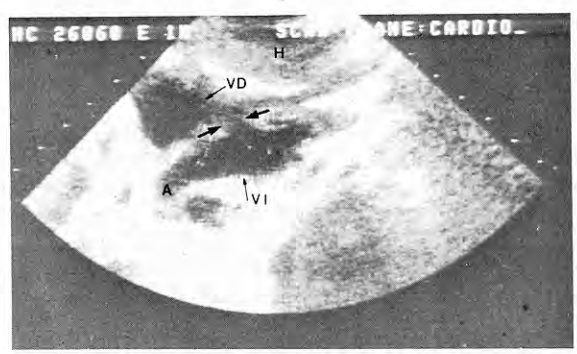

Fig. 14-9 A y B.—A) Comunicación interventricular. Puede verse cardiomegalia con una prominencia marcada del cono de la pulmonar (AP), así como de las arterias pulmonares en ambos hilios (flechas largas). El crecimiento auricular izquierdo puede apreciarse por la doble sombra visible sobre el borde cardiaco derecho, (puntas de flecha). Hay borrosidad de las sombras vasculares, sobre todo en el lado derecho por edema intersticial. B) Ecocardiografía. Plano de eje largo por vía subhepática. El defecto interventricular es claramente visible (flechas). Ventrículo derecho (VD). Ventrículo izquierdo (VI). Aorta (A). Hígado (H).

Se establecen así dos circulaciones en paralelo, entre la aurícula y el ventrículo derechos, pasando por todo el organismo a través de las arterias y venas sistémicas, y entre la aurícula y el ventrículo izquierdos a través de la circulación pulmonar. Si no se crea una comunicación entre ambas, la lesión es incompatible con la vida. Generalmente existe un foramen oval permeable, pero suele ser insuficiente, de aquí la urgencia que existe en su diagnóstico, para realizar a continuación una atrioseptostomía paliativa (Rashkind) que le permita mantenerse con vida hasta que se le haga la intervención correctiva (Mustard, Senning). Esta comunicación permite un flujo bidireccional de derecha a izquierda y viceversa, con lo que la aorta recibe parte de sangre oxigenada. A veces existe una amplia comunicación interauricular, interventricular o entre los grandes vasos, que evita la intervención paliativa.

En los primeros días de la vida, el corazón y la circulación pulmonar pueden ser de tamaño normal. Para el radiólogo es importante saber que la transposición de los grandes vasos es el primer diagnóstico a tener en cuenta en un recién nacido con cianosis, incluso con una silueta cardiovascular normal. Después del nacimiento, cuando aumenta el flujo pulmonar, aparece cardiomegalia con dilatación de las cámaras. Existe congestión pulmonar marcada, tanto activa como pasiva. En un 50 % de los casos, el corazón presenta una forma oval o «de huevo». Generalmente el segmento de la arteria pulmonar es cóncavo o plano, con estrechez del pedículo vascular superior (60 %), ayudado por la ausencia de timo normal, que desaparece en estos pacientes (atrofia de stress).

La vascularización aparece aumentada, dependiendo del tamaño de la comunicación entre las circulaciones sistémica y pulmonar. En el mediastino llama la atención que el cayado aórtico no se visualiza en el contorno cardiaco izquierdo, debido a la posición más medial de la aorta, y que el hilio izquierdo es más bajo que el derecho, al estar invertida la dirección del tronco de la arteria pulmonar, que además permite un flujo preferencial hacia el pulmón derecho. La desviación de la aorta ascendente hacia la derecha produce una prominencia del borde superior derecho del mediastino. En proyección lateral, no es infrecuente que la parte alta de la silueta cardiaca está ensanchada debido a la posición anterior de la aorta. (Fig. 14-10.)

El estudio ecocardiográfico bidimensional permite hacer el diagnóstico, al demostrar la posición anterior de la aorta saliendo del ventrículo derecho y la arteria pulmonar del ventrículo izquierdo.

Tronco arterioso persistente.—Se caracteriza porque solamente sale un vaso del corazón. De esta arteria parten la circulación coronaria, la sistémica y la pulmonar, y recibe la sangre de ambos ventrículos, existiendo una comunicación interventricular. La válvula única puede tener de dos a seis cúspides y frecuentemente es incompetente.

Radiológicamente, existe cardiomegalia, y en un 30 % de los casos el arco aórtico es derecho. Frecuentemente el segmento pulmonar es cóncavo. La vascularización pulmonar está aumentada y en algunos casos existe una ausencia, o estenosis, de una rama pulmonar (hemitruncus).

Fig. 14-10.—Transposición de los grandes vasos. Radiografía anteroposterior mostrando la típica morfología ovoide de la silueta cardiaca. Ecocardiografía en plano de eje largo por vía subhepática. La aorta (A) nace del ventrículo derecho (VD). La arteria pulmonar (AD) nace del ventrículo izquierdo (VI).

Ecocardiográficamente, se observa un solo vaso que acabalga entre ambos ventrículos y del que surgen las arterias pulmonares.

B) Vascularización pulmonar disminuida

Se incluyen en este grupo aquellas cardiopatías con obstrucción al flujo pulmonar y, secundariamente, cortocircuito de derecha a izquierda, con la consiguiente cianosis.

Tetralogía de Fallot.—Es la cardiopatía cianótica más frecuente y se caracteriza por una comunicación interventricular y una estenosis pulmonar infundibular en el 90 % de los casos, de tal forma que las presiones del ventrículo derecho están a nivel sistémico, la dextraposición de la aorta tiene poco valor hemodinámico y la hipertrofia ventricular derecha es consecuencia de la hipertensión del ventrículo derecho. Del 20 al 30 % de los casos se asocia a un arco aórtico derecho.

Cuadro 3

VASCULARIZACION PULMONAR DISMINUIDA

A) Obstrucción en las cavidades derechas (cortocircuito de derecha a izquierda con cianosis).
1. Tetralogía de Fallot.
2. Síndrome de hipoplasia de ventrículo derecho
   — atresia tricúspide.
   — atresia pulmonar.
   — hipoplasia aislada del ventrículo derecho.
3. Anomalía de Ebstein.
4. Enfermedad de Uhl.
5. Trilogía de Fallot.
6. Transposición de los grandes vasos, con estenosis o atresia de la pulmonar.
7. Ventrículo único, con estenosis o atresia de la pulmonar.

B) Hipoplasia o ausencia de arterias pulmonares.
1. Seudotruncus tipo I.
2. Ausencia unilateral de arteria pulmonar.

Swischuk

Clínicamente, la cianosis se manifiesta a partir de los 4 a 6 meses, salvo que la estenosis sea muy severa, en cuyo caso se presenta al nacimiento. Los síntomas incluyen: disnea, hipodesarrollo y tendencia a la posición en cuclillas (squatting).

Desde el punto de vista hemodinámico, la situación es secundaria a la estenosis pulmonar que produce una hipertrofia ventricular derecha.

Radiográficamente, si la estenosis pulmonar es severa, existe una isquemia pulmonar marcada y el segmento pulmonar es muy cóncavo. El tamaño cardiaco es normal; la punta cardiaca se desplaza hacia arriba y lateralmente, produciendo la típica configuración en «zueco». Cuando existe estenosis mínima de la pulmonar, la única alteración radiográfica importante es una impronta a nivel de la arteria pulmonar, con discreta disminución de la vascularización pulmonar (Fallot rosado), que puede confundirse con hallazgos normales en la radiografía de tórax. La aorta está aumentada en relación al grado de estenosis pulmonar, siendo normal en los casos de estenosis pequeña, mientras que cuando existe una marcada estenosis la aorta está aumentada y colocada en el lado derecho entre el 20 y el 30 % de los casos.

La ecocardiografía bidimensional demuestra existencia del defecto septal, hipertrofia ventricular derecha, acabalgamiento de la aorta y estenosis pulmonar.

Estenosis de la arteria pulmonar.—La más frecuente es la estenosis de la propia válvula, si bien, en ocasiones, puede ser supravalvular, y en otras infundibular. En la mayor parte de los casos de estenosis de la válvula, la vascularización es normal. Cuando hay «shunt» de derecha a izquierda asociado, hay vascularidad disminuida. Estos casos son más raros. La mayor parte de los casos son asintomáticos y no tienen cianosis. La radiografía de tórax puede ser normal.

Con lesiones pronunciadas hay prominencia marcada del cono de la pulmonar, con aumento de ventrículo derecho. En la radiografía lateral puede verse la ocupación del espacio retroesternal por el aumento combinado del ventrículo derecho y de la arteria pulmonar. La dilatación postestenótica del tronco de la arteria pulmonar y de la rama izquierda, o de ambas, está presente en el 90 % de los casos de estenosis valvular. No infrecuentemente hay un aumento de la perfusión en el pulmón izquierdo, debido a flujo preferencial de la sangre a través del agujero estenosado.

La imagen bidimensional es la de una válvula engrosada poco móvil, observándose la dilatación postestenótica.

C) Con vascularización pulmonar normal

Las lesiones obstructivas de ventrículo izquierdo y aorta suelen cursar con una vascularización pulmonar normal, al igual que las lesiones obstructivas leves de la arteria pulmonar, aunque la severidad de la obstrucción en las cavidades izquierdas hace que sea una cardiopatía muy grave en el recién nacido, con fallo retrógrado y presencia de un patrón vascular de hipertensión venocapilar (circulación pasiva). Las lesiones más frecuentes se presentan en el cuadro siguiente:

Cuadro 4

VASCULARIDAD PULMONAR NORMAL O DE HIPERTENSION VENOCAPILAR

A) *Obstrucción salida ventrículo izquierdo*
— Estenosis aórtica.
— Coartación aórtica.
— Síndrome de hipoplasia del corazón izquierdo.
— Interrupción del arco aórtico cor triatriatum.

B) *Lesiones endomiocárdicas izquierdas*
— Fibroelastosis endocárdica.
— Cardiomiopatías.
— Coronaria izquierda aberrante.

C) *Lesiones vasculares del lado derecho*
— Estenosis de la pulmonar.
— Insuficiencia pulmonar.
— Insuficiencia tricúspide.

Modificado de Swischuk

Lesiones obstructivas izquierdas.—La *estenosis aórtica* puede localizarse a nivel subvalvular, valvular y supravalvular, siendo la ecocardiografía bidimensional quien la pone de manifiesto. La *coartación de aorta* se divide clásicamente en preductal o infantil y postductal o del adulto, siendo más frecuente esta última. La forma preductal es más grave, dando lugar a una insuficiencia cardiaca izquierda. El tipo infantil es menos frecuente; el área de la estenosis está próxima al ductus, pudiendo existir una auténtica atresia aórtica entre el ductus y la arteria subclavia izquierda. La coartación es larga y se asocia a defecto del tabique (31 %), transposición (10 %), existiendo un ductus permeable en la inmensa mayoría de los casos.

Hemodinámicamente, la coartación del adulto pro-

duce sobrecarga sistólica, existiendo además sobrecarga diastólica cuando hay insuficiencia asociada por una válvula bicúspide (30-80 %). Existe hipertrofia ventricular izquierda y dilatación aórtica pre y postestenótica. La circulación colateral se desarrolla fundamentalmente a partir de las intercostales de la cuarta a la octava, mamarias internas y arterias periescapulares. El tipo infantil presenta, además de sobrecarga ventricular izquierda, hipertensión pulmonar y crecimiento ventricular derecho. Clínicamente, la coartación preductal es la causa más frecuente de insuficiencia cardiaca izquierda después de la primera semana de vida, existiendo elevada mortalidad atribuible a las anomalías cardiacas mayores asociadas. En la coartación del adulto, los pacientes tienen pocos síntomas y la lesión se descubre con motivo de una hipertensión, un soplo o una anormalidad radiográfica.

En la radiografía del lactante se observan cardiomegalia y signos de insuficiencia cardiaca izquierda (en caso de existir plétora hay que sospechar un cortocircuito adicional). La aorta no muestra las alteraciones típicas que aparecen en el niño mayor o en el adulto, aunque la aorta descendente puede estar situada, anormalmente, más a la izquierda de la columna vertebral.

Radiográficamente, la coartación del adulto presenta hallazgos similares a la estenosis aórtica, con dilatación de la aorta ascendente y signos de crecimiento ventricular izquierdo, con descenso de la punta cardiaca. Puede haber cardiomegalia en las fases de descompensación.

La configuración de la aorta debe estudiarse cuidadosamente, pues en el 90 % de los casos existen alteraciones de la misma. La dilatación preestenótica y postestenótica de la aorta dibujan una figura en «3» en el borde izquierdo de la misma, que puede ser vista en radiografía posteroanterior o en oblicua anterior izquierda. Este hallazgo radiográfico puede aparecer excepcionalmente sin que exista coartación, siendo debido en estos casos a la visualización del llamado «istmo aórtico». El botón aórtico está en ocasiones alto, bajo o aplanado. El esofagograma puede mostrar una doble indentación, correspondiendo la superior al arco aórtico y la inferior a la dilatación postestenótica. Las muescas costales secundarias a la presencia de circulación colateral afectan fundamentalmente a las costillas cuarta a octava. Es rara su visualización antes de los 7-8 años de edad. En la proyección lateral pueden verse las arterias mamarias dilatadas, como una sombra retroesternal con borde ondulante.

15
EL TORAX: CARDIOPATIAS ADQUIRIDAS

DR. C. S. PEDROSA

http://booksmedicos.blogspot.com

1. RECUERDO ANATOMICO
2. SEMIOLOGIA CARDIACA
3. GRANDES SINDROMES

1. RECUERDO ANATOMICO

En la figura 15-1 puede verse un recuerdo anatómico de la proyección pa. de tórax.

Tamaño cardiaco.—El tamaño cardiaco es difícil de evaluar si no es subjetivamente. Como regla más simple se puede utilizar la «relación cardiotorácica», que es la que existe entre el diámetro transverso mayor del tórax y el corazón. Normalmente, el diámetro del corazón debe ser un 50 % del diámetro transverso del tórax. (Fig. 15-1.)

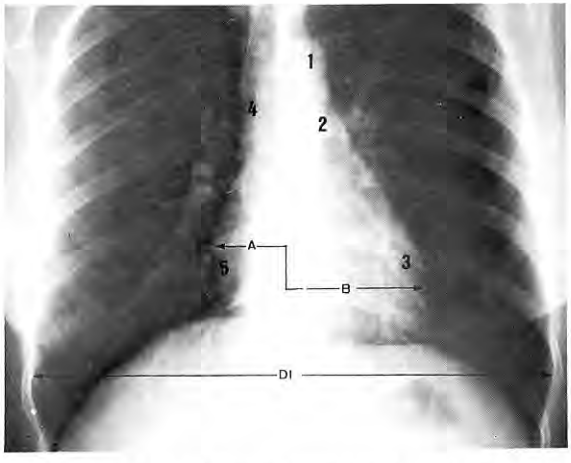

Fig. 15-1.—Anatomía cardiaca normal. 1: Arco aórtico. 2: Cono de la arteria pulmonar principal. 3: Ventrículo izquierdo. 4: Aorta ascendente. 5: Aurícula derecha. Relación cardiotorácica normal. El diámetro transverso del corazón (A+B) ha de ser igual o menor que la mitad del diámetro transverso mayor del tórax (DI).

La mayor parte de las cardiopatías adquiridas se dividen por la «relación cardiotorácica» en dos grandes grupos. Un grupo en el cual existe corazón normal o una cardiomegalia ligera con una relación cardiotorácica inferior a 0,55 y un segundo grupo en el que hay cardiomegalia importante con relación cardiotorácica superior a 0,55.

Cuadro 1

LESIONES CARDIACAS CON CORAZON NORMAL O CARDIOMEGALIA MINIMA (SIN DESCOMPENSACION)

RELACION CARDIOTORACICA < 0,55

— Estenosis aórtica
— Hipertensión sistémica
— Estenosis mitral
— Infarto miocárdico agudo
— Miocardiopatía restrictiva
— Pericarditis constrictiva

LESIONES CARDIACAS ASOCIADAS CON CARDIOMEGALIA MODERADA O MARCADA

RELACION CARDIOTORACICA > 0,55

— Insuficiencia aórtica
— Insuficiencia mitral
— Insuficiencia tricúspide
— Miocardiopatía congestiva
— Derrame pericárdico

Newell, Higgins y Keller

La *existencia de un corazón pequeño* no suele tener importancia clínica. Sin embargo, se puede ver corazón de tamaño más bien pequeño en individuos normales, en pacientes con enfisema, así como en enfermedades con caquexia, tales como carcinoma diseminado, linfoma, colitis ulcerativa, anorexia nerviosa, esclerodermia y tuberculosis. Menos frecuentemente puede verse en casos de enfermedad de Adison y en problemas de deshidratación como en niños con diarrea severa, regresando el corazón a tamaño nor-

mal después de la reposición de líquidos. La silueta cardiaca puede ser de tamaño más bien pequeño en pacientes con pericarditis constrictiva.

2. SEMIOLOGIA CARDIACA

La mayor parte de las alteraciones que demuestran la presencia de cardiopatía se basan en el estudio del crecimiento de las diferentes cavidades cardiacas, así como de los grandes troncos.

A) Crecimiento de cavidades

a) *Crecimiento de aurícula derecha.*—La aurícula derecha (AD) forma parte del borde cardiaco derecho. Es difícil evaluar su crecimiento. En general, el borde cardiaco se hace muy prominente sobre el campo pulmonar derecho. (Fig. 15-2.) En radiografía lateral la aurícula crecida ocupa el espacio retroesternal.

Las causas de crecimiento auricular derecho son las siguientes:

Cuadro 2

CRECIMIENTO AURICULAR DERECHO. CAUSAS

1. Obstrucción e insuficiencia de la válvula tricúspide
2. Shunts a la aurícula derecha
   — Drenaje venoso anómalo
   — Comunicación interauricular
   shunt del ventrículo izquierdo a la aurícula derecha
3. Estenosis e insuficiencia de la válvula pulmonar
4. Hipertensión pulmonar
5. Tumores de la aurícula derecha
6. Miocardiopatía del lado derecho
7. Enfermedad de Ebstein

b) *Aurícula izquierda (AI).*—La aurícula izquierda es visible en la radiografía como una *doble sombra* que aparece por el borde cardiaco derecho (puede llegar al izquierdo). Esta doble sombra coincide muchas veces con el borde cardiaco derecho, y puede confundirse con crecimiento de la raíz de la aorta. En el borde cardiaco izquierdo, el aumento de la aurícula izquierda se manifiesta por el abultamiento producido por la orejuela que, en ocasiones, es claramente visible, pero en otras solamente produce una rectificación del borde cardiaco izquierdo, también llamado «mitralización» del borde. La orejuela prominente es prácticamente sinónima de enfermedad reumática mitral.

En proyección lateral el crecimiento posterior se demuestra por el desplazamiento del esófago hacia atrás, que puede llegar a comprimirlo, produciendo disfagia. Habitualmente el desplazamiento es hacia la derecha y hacia atrás, pero ocasionalmente puede ser hacia la izquierda. El desplazamiento hacia arriba del bronquio izquierdo es típico del crecimiento

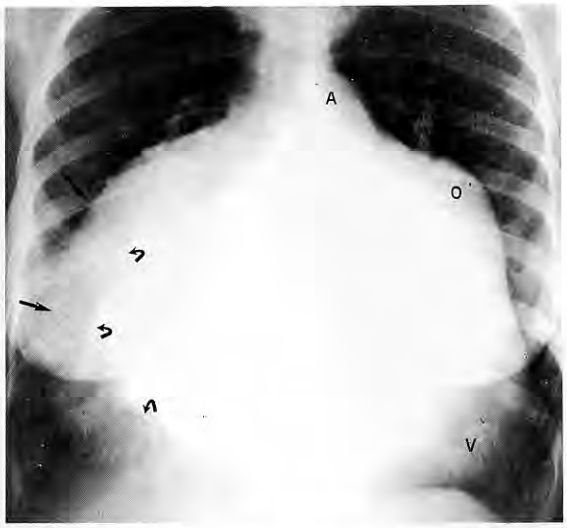

Fig. 15-2.—Marcada cardiomegalia por enfermedad reumática polivalvular. La aurícula izquierda (flechas curvas) puede verse como una doble sombra de gran tamaño por dentro de la silueta cardiaca. La aurícula derecha (flechas rectas) forma el borde cardiaco derecho. La orejuela izquierda (O) produce una gran prominencia en el borde cardiaco izquierdo, que también presenta crecimiento ventricular (V). La aorta es visible a nivel del arco (A).

de la aurícula izquierda, que puede llegar a producir un ángulo carinal de hasta 180°, así como el desplazamiento de la aorta descendente hacia la izquierda (signo de Bedford). Este signo es particularmente útil en gente joven, ya que en adultos la elongación aórtica que acompaña a la arteriosclerosis puede ser responsable de la desviación. (Fig. 15-3.)

Las causas de crecimiento auricular izquierdo están reflejadas en el cuadro siguiente:

Cuadro 3

CRECIMIENTO AURICULAR IZQUIERDO. CAUSAS

1. Estenosis e insuficiencia mitral
2. Estenosis e insuficiencia aórtica
3. Enfermedad isquémica cardiaca
4. Miocardiopatía
5. Tumores de aurícula izquierda
6. Hipertensión sistémica
7. Shunt a nivel
   — Ventricular
   — Ductus persistente
   — Ventana aortopulmonar

c) *Ventrículo derecho (VD).*—La visualización radiológica de crecimiento ventricular derecho generalmente es secundaria a la presencia de dilatación. Salvo en algunas miocardiopatías hipertróficas, el crecimiento no es visible en la hipertrofia y la presencia de cardiomegalia es prácticamente sinónima de la presencia de dilatación cardiaca, aunque por otra parte ésta siempre acompaña a la hipertrofia.

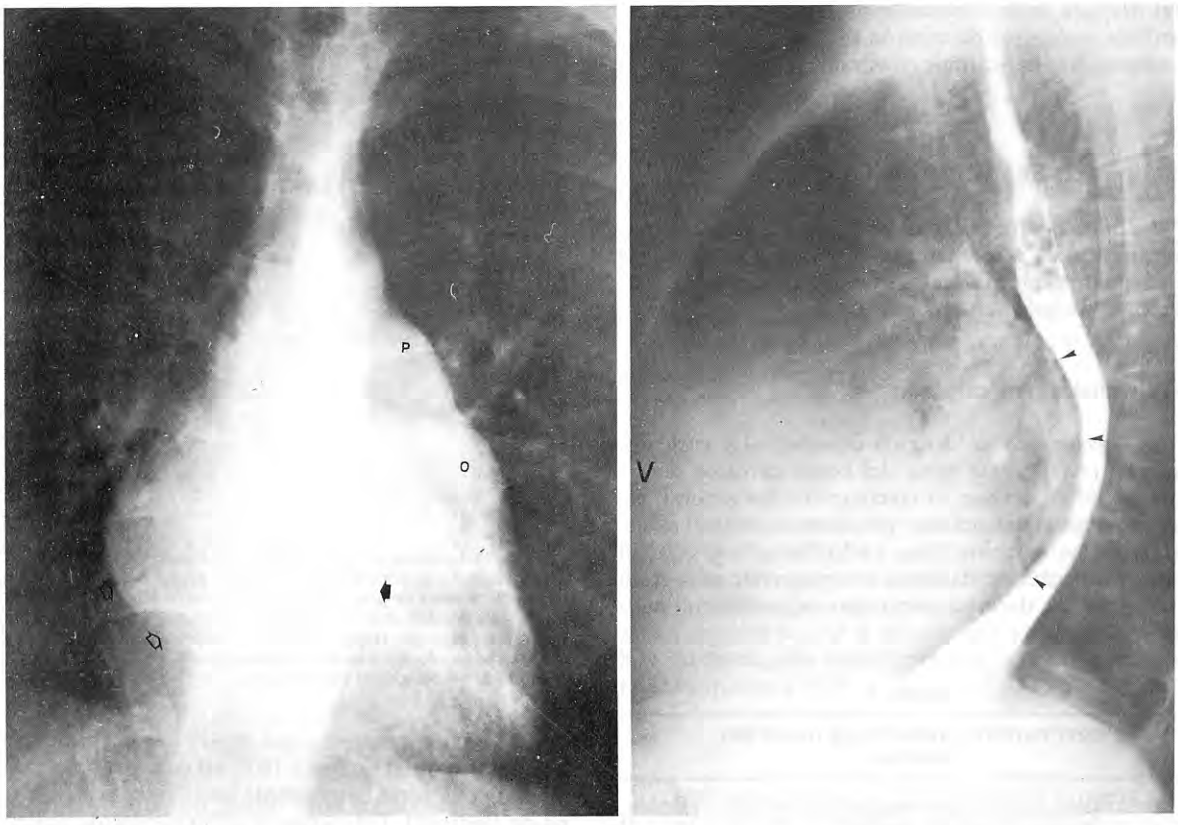

Fig. 15-3.—Signos radiológicos de crecimiento auricular izquierdo en estenosis mitral. 1: Proyección pa. mostrando una doble sombra en el contorno cardiaco derecho (flechas huecas) correspondiente a la aurícula izquierda. La orejuela izda. (O) también está aumentada. Hay desplazamiento de la aorta descendente hacia la izquierda por la aurícula izquierda crecida (flecha sólida). El cono de la pulmonar es prominente (P). Los vasos de los lóbulos superiores se ven dilatados (flechas largas). 2: Proyección lateral mostrando el desplazamiento hacia atrás y compresión del esófago torácico (puntas de flecha) por la aurícula izquierda crecida. El ventrículo derecho (V) rellena el espacio retroesternal.

Generalmente el ventrículo derecho se desplaza hacia arriba y hacia afuera produciendo prominencia en el borde izquierdo y elevando el ápice. Cuando el crecimiento es francamente masivo, existe una rotación del ventrículo izquierdo hacia arriba, hacia afuera y hacia atrás, con lo cual el ventrículo derecho pasa a formar parte del borde cardiaco izquierdo. En la radiografía lateral puede verse la ocupación del espacio retroesternal, con silueta cardiaca que llega a contactar con el esternón. La presencia de signos de hipertensión arterial pulmonar puede ser utilizada como evidencia secundaria de la existencia de crecimiento ventricular derecho.

Las causas de crecimiento ventricular derecho están reflejadas en el cuadro 4.

Cuadro 4

CRECIMIENTO VENTRICULAR DERECHO. CAUSAS

1. Shunts auriculares
2. Hipertensión arterial pulmonar
3. Hipertensión venosa pulmonar
4. Fallot
5. Insuficiencia tricúspide
6. Estenosis e insuficiencia pulmonar
7. Cor pulmonale
8. Anomalía de Ebstein
9. Comunicación interventricular

d) *Ventrículo izquierdo (VI).*—Cuando el ventrículo izquierdo crece, su eje mayor se agranda, con lo que existe un desplazamiento hacia abajo del ápice cardiaco. Asimismo, como crece hacia atrás, produce en la radiografía lateral una convexidad muy prominente en el borde posterior cardiaco que sobrepasa el borde posterior de la vena cava inferior. Hay signos indirectos como una aorta ascendente prominente, y signos de hipertensión venosa pulmonar sin aparente crecimiento auricular izquierdo importante. (Fig. 15-4 A.)

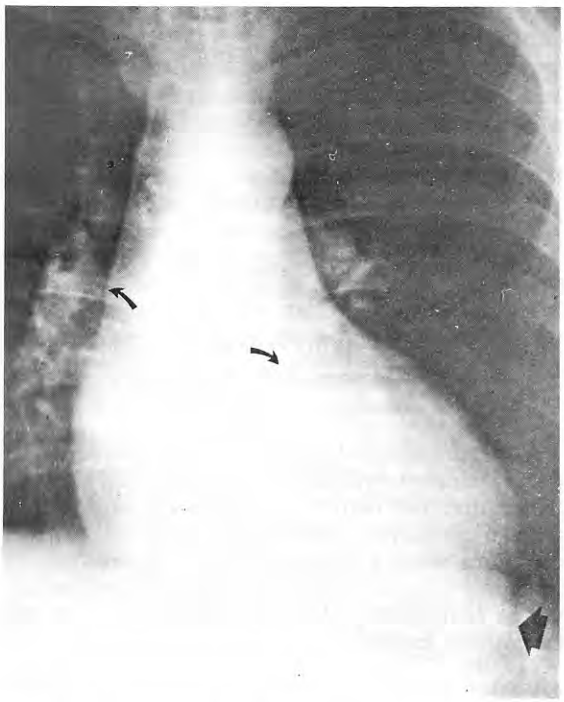

Fig. 15-4 A.—Ejemplo típico de crecimiento ventricular izquierdo en doble lesión aórtica. La punta cardiaca desciende considerablemente por debajo del diafragma izdo. (flecha). Puede verse asimismo elongación moderada de toda la aorta torácica (flechas curvas).

Cuadro 5

CRECIMIENTO VENTRICULAR IZQUIERDO. CAUSAS

1. Estenosis e insuficiencia aórtica
2. Insuficiencia mitral
3. Hipertensión arterial
4. Enfermedad isquémica cardiaca
5. Miocardiopatías izquierdas
6. Shunts aortopulmonares
7. Atresia tricúspide
8. Coartación
9. Miocardiopatías
10. Comunicación interventricular

e) *Arteria pulmonar principal (AP).*—En la proyección pa. de tórax el tronco de la arteria pulmonar ocupa el área entre el arco aórtico y la zona de la aurícula izquierda. En niños, el contorno es frecuentemente convexo, pero esta convexidad va desapareciendo a medida que la edad avanza.

Cuadro 6

CRECIMIENTO DE LA ARTERIA PULMONAR. CAUSAS

1. Shunt de izquierda a derecha
2. Hipertensión pulmonar de cualquier causa
3. Estenosis pulmonar
4. Insuficiencia pulmonar
5. Dilatación idiopática
6. Aneurisma (síndrome de Marfan)

f) *Aorta ascendente.*—La aorta ascendente forma el borde cardiaco derecho superior a la altura de la vena cava. A partir de los 40 años la aorta comienza a elongarse y, por tanto, a aumentar su tamaño, lo que disminuye el espacio retroesternal aéreo en radiografía lateral. La diferencia entre elongación de toda la aorta y la dilatación de la aorta ascendente no siempre es fácil de hacer. La aorta prominente en su zona ascendente es frecuente en la estenosis aórtica, donde puede ser la única alteración encontrada. (Fig. 15-4 B.) Por el contrario, en la insuficiencia aórtica es más frecuente la dilatación de toda la aorta ascendente incluido el arco. Cuando se ve dilatación de toda la aorta torácica puede deberse a afectación de la pared aórtica, generalmente por otras causas, como aneurisma disecante de la aorta. Las calcificaciones se ven frecuentemente en aneurisma sifilítico, sobre todo en

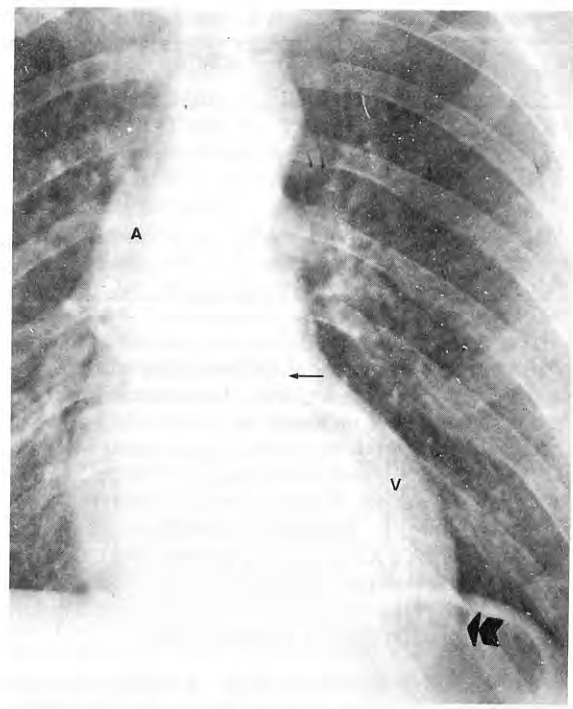

Fig. 15-4 B.—Elongación de la aorta ascendente en estenosis aórtica. La aorta presenta una dilatación considerable en su parte ascendente (A). Sin embargo, la aorta descendente es de características normales (flecha fina). El ventrículo izquierdo (V) es prominente y su punta cardiaca (flecha grande) desciende por debajo del diafragma izquierdo.

la ascendente, y también se pueden presentar en disección crónica, en aneurisma del seno de Valsalva, así como en arteriopatías.

Cuadro 7

CRECIMIENTO DE LA AORTA ASCENDENTE. CAUSAS

1. Elongación de la aorta
2. Estenosis aórtica
3. Insuficiencia aórtica
4. Aneurisma disecante de la aorta
5. Síndrome de Marfan
6. Hipertensión
7. Coartación
8. Situación de Fallot
9. Aortitis (reumática, sífilis, Takayasu)
10. Arteriosclerosis.

g) *Arco aórtico.*—El arco aórtico también se elonga después de los 40 años, desplazándose hacia afuera y comprimiendo y desplazando la tráquea hacia la derecha. Es frecuente la presencia de placas calcificadas a nivel del arco aórtico.

Cuadro 8

ELONGACION AORTICA. CAUSAS

1. Hipertensión sistémica
2. Ateroma
3. Insuficiencia aórtica
4. Ductus
5. Fallot
6. Arteritis
7. Disección aórtica

La hipertensión arterial sistémica produce elongación de toda la aorta torácica. La disección aórtica, que comienza habitualmente a nivel de la subclavia izquierda y desciende entrando incluso dentro del abdomen, también puede presentarla a lo largo de toda la aorta descendente. En estos casos, el derrame pleural es frecuente. El aneurisma traumático ocurre más frecuentemente a nivel del arco aórtico distal. Ocasionalmente la lesión pasa desapercibida y posteriormente se ve, años más tarde, dilatación en el lado izquierdo con formación sacular aneurismática.

h) *Vena cava superior (VCS).*—La vena cava superior forma la parte alta del borde derecho de la silueta cardiovascular. A veces puede ser desplazada por una aorta dilatada, pero generalmente la dilatación de la VCS es debida a la presencia de presión aumentada o aumento del flujo; las causas están reflejadas en el cuadro siguiente:

Cuadro 9

DILATACION DE VENA CAVA SUPERIOR. CAUSAS

A) AUMENTO DE PRESION VENOSA O DE AURICULA DERECHA
1. Fallo cardiaco derecho
2. Estenosis e insuficiencia tricúspide
3. Pericarditis constrictiva
4. Tamponamiento cardiaco
5. Miocardiopatía restrictiva derecha
6. Tumores de aurícula derecha
7. Mediastinitis

B) AUMENTO DEL FLUJO VENOSO
1. Drenaje pulmonar venoso anómalo parcial o total

i) *Vena ácigos.*—La vena ácigos asciende por la gotiera paravertebral derecha y se dirige hacia delante para entrar por detrás a la vena cava superior. La porción horizontal última de la misma se visualiza como una sombra redondeada en el ángulo traqueobronquial derecho. Cuando está dilatada aparece mayor de 10 mm, en posición posteroanterior, y 16 mm en posición supino.

Cuadro 10

DILATACION DE VENA ACIGOS. CAUSAS

1. Presión atrial derecha o venosa aumentada como en el caso de la vena cava superior
2. Aumento del flujo
3. Obstrucción venosa portal
4. Obstrucción de la vena cava superior
5. Ausencia de vena cava inferior
6. Aneurisma congénito

B) Calcificaciones

a) *Válvula aórtica.*—La calcificación de la válvula aórtica está superpuesta a la columna en la proyección pa. por lo que no es visible. En la radiografía lateral puede verse a mitad de camino entre el borde cardiaco posterior y anterior. Si se traza una línea que, pasando por la bifurcación traqueal, llegue hasta el ángulo esternodiafragmático anterior, la válvula aórtica queda por delante mientras que la válvula mitral queda por detrás.

b) *Válvula mitral.*—La calcificación de la válvula mitral en proyección pa. es difícil de ver porque queda justo a la izquierda de la columna. Sin embargo, si la aurícula izquierda está crecida, puede llegar a verse la calcificación. En la proyección lateral, la válvula mitral está por debajo de la línea mencionada que pasa de la bifurcación traqueal al borde anterior diafragmático. La calcificación de la válvula mitral es prácticamente siempre secundaria a enfermedad reumática. Es más frecuente en hombres y aumenta su incidencia con la edad. Se ve en lesiones combinadas

o en estenosis mitral, siendo rara en insuficiencia mitral predominante. Prácticamente todos los hombres por encima de la edad de 50 años que tengan estenosis mitral tienen válvula calcificada.

Existe otra calcificación frecuente que es la supravalvular o también llamada anular, que ocurre en la edad adulta, mucho más frecuente en mujeres; se ve en la enfermedad de Paget y probablemente en diabetes. Se asocia frecuentemente a estenosis aórtica. Parece ser asimismo 10 veces más frecuente en enfermos con calcificación de las valvas aórticas. Es una calcificación en forma circular o de «U» o «C» abierta, correspondiente al anillo de la mitral. Generalmente es asintomática, si bien cuando es masiva puede producir insuficiencia mitral.

c) *Calcificación de la pared de la aurícula izquierda.*—Generalmente es secundaria a la presencia de afectación reumática severa con trombosis mural en mujeres de edad media y aparece radiográficamente como varias líneas curvas o rectas de un grosor de varios milímetros situadas en la pared auricular. Se ve mejor en radiografía lateral en la parte superoposterior de la aurícula izquierda. A veces, si existe gran calcificación, puede verse incluso en proyección posteroanterior. Hay evidencia de que estos enfermos padecen siempre insuficiencia mitral, que parece tener cierta importancia en la etiología de estas lesiones, ya que la calcificación más importante ocurre en la parte posterosuperior del atrio izquierdo al nivel donde choca el «jet» de la insuficiencia mitral («parche de McCallum»).

d) *Pericardio.*—Las calcificaciones pericárdicas resultan de la organización de exudado o sangre en saco pericárdico, que puede estar asociada o no con pericarditis constrictiva. La pericarditis constrictiva es más frecuente en tuberculosis. Sin embargo, pueden verse placas calcificadas pericárdicas en el 5 % de los pacientes con enfermedad reumática crónica. La calcificación es más densa en la zona de los surcos interventriculares y auriculoventriculares.

C) Hallazgos pulmonares en las cardiopatías adquiridas

a) *Hipertensión venosa.*—Cuando existe obstáculo al flujo más allá de los capilares pulmonares, es decir, en las venas pulmonares o en el corazón izquierdo, la presión aumenta en las venas pulmonares, produciéndose la llamada hipertensión venosa o hipertensión venocapilar.

Hallazgos radiológicos.—El hallazgo más temprano en la hipertensión venosa es la llamada *redistribución,* es decir, la dilatación de los vasos de las zonas altas del pulmón con vasos normales en las zonas basales. (Fig. 15-5.) Estos hallazgos ocurren a partir de una presión de 15 a 20 mm de Hg.

Cuadro 11

HIPERTENSION VENOSA. CAUSAS

1. Enfermedad de la válvula mitral (estenosis y/o insuficiencia)
2. Fallo del ventrículo izquierdo
3. Lesión aórtica (estenosis y/o insuficiencia)
4. Hipertensión
5. Enfermedad isquémica cardiaca
6. Coartación
7. Miocardiopatía
8. Pericarditis constrictiva
9. Enfermedad venooclusiva de las venas pulmonares
   a) Idiopática
   b) Secundaria a mediastinitis, infiltración tumoral
10. Aurícula izquierda
    a) Mixoma
    b) Cor triatriatum

Jefferson y Rees

Los hallazgos radiológicos incluyen en primer lugar la presencia de líneas septales de Kerley A y B. Las líneas B de Kerley son horizontales, rectas, como de unos 4 mm de anchas y aproximadamente entre 1 y 3 cm de largas. Se ven más frecuentemente en los senos costodiafragmáticos, pero a veces llegan a verse hasta la zona media del pulmón sin que se observen en los lóbulos superiores. Estas líneas responden al engrosamiento de los septos interlobulares. En niños se ven más frecuentemente en la parte anterior de los pulmones (visible en la radiografía lateral).

Las líneas septales de Kerley A son líneas densas, rectas o ligeramente anguladas, hasta de unos 4 ó 5 cm de longitud, que pueden verse en cualquier zona y que tienen tendencia a dirigirse hacia el hilio. En radiografía lateral son muy claramente visibles en el espacio retroesternal.

La presencia de edema intersticial produce también borramiento de los vasos segmentarios debido a la existencia de edema peribronquial y perivascular. Esto es más frecuente alrededor de la zona de hilio, ya que el líquido se acumula en el tejido conectivo que existe a este nivel. Los bronquios cortados a través pueden presentar, por edema, engrosamiento de la pared («bronchial cuffing»).

Edema alveolar.—Cuando la presión venosa alcanza los 30 mm de Hg el líquido sobrepasa el espacio intersticial y escapa rellenando los alvéolos pulmonares, produciendo un patrón alveolar típico, con lesiones condensantes, mal definidas, de bordes imprecisos, que tienden a coalescer y que pueden aparecer en cualquier área de los pulmones. Tienen tendencia a la aparición y desaparición rápida y a cambiar incluso de localización en el parénquima pulmonar. La forma radiológica más típica es la llamada en «alas de mariposa», en la que las condensaciones por el líquido se agrupan de forma perihiliar dejando libres las partes periféricas de ambos pulmones. (Fig. 15-6.) Ocasionalmente esta sombra en «alas de mariposa» puede ser unilateral.

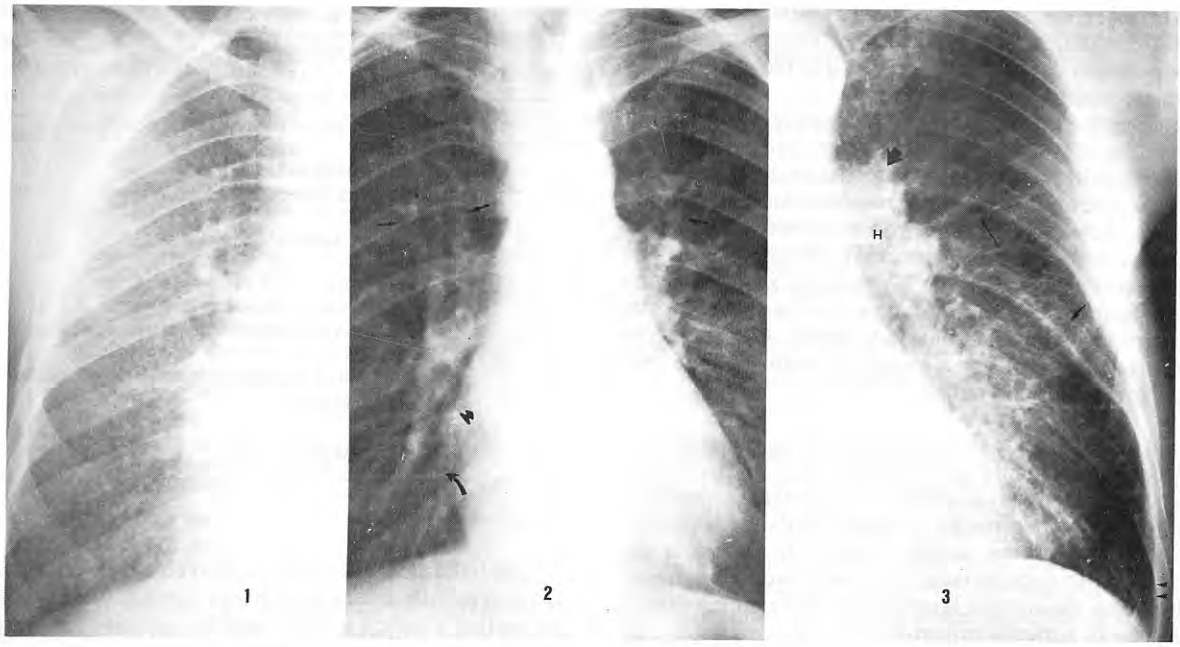

Fig. 15-5.—1: Hemosiderosis pulmonar secundaria en estenosis mitral. Se aprecian numerosos nódulos de pequeñísimo tamaño y densidad aumentada distribuidos por los campos pulmonares con cierta predisposición perihiliar. 2: Redistribución vascular en estenosis mitral mínima. La aurícula izquierda se ve mínimamente dilatada en el borde cardíaco derecho (flecha corta). Los vasos de los lóbulos superiores (flechas largas) están dilatados en comparación con los lóbulos inferiores (flechas curvas). 3: Edema intersticial en enfermo con infarto de miocardio agudo. Líneas de Kerley B en la base izquierda (puntas de flechas), líneas de Kerley A distribuidas por todo el parénquima pulmonar (flechas), así como borrosidad de las sombras hiliares (H), que presentan muy mala definición de las sombras vasculares (flecha gruesa).

Cambios crónicos.—La presencia de hipertensión pulmonar crónica puede asociarse a depósito local de hemosiderina en los alvéolos, produciendo la llamada *hemosiderosis pulmonar* secundaria. Radiográficamente se traduce en la presencia de un moteado denso, difuso y fino por los campos pulmonares. (Figura 15-5.)

En hipertensión venosa pulmonar, cuando el edema intraalveolar se organiza, se puede producir la *formación heterotópica de hueso* que se define por la presencia de nódulos densos, ovales o redondeados, entre 1 y 10 mm de diámetro, agrupados en la zona de las bases pulmonares y que pueden aumentar lentamente en tamaño y número. Estos *nódulos osificados pulmonares* son más frecuentes en la enfermedad mitral que en lesiones ventriculares izquierdas.

b) *Hipertensión arterial pulmonar.*—Se habla de hipertensión arterial pulmonar cuando la presión sistólica en la arteria pulmonar sobrepasa los 30 mm de Hg. Puede ser debida a lesiones que afectan el árbol arterial pulmonar, a la presencia de shunt central o también secundario a la hipertensión venosa pulmonar. Además existen causas no cardiacas debidas a la hipoxia crónica y a enfermedades difusas del pulmón.

Fig. 15-6.—Edema alveolar agudo en enfermo con infarto de miocardio. Las lesiones alveolares existentes adoptan una disposición perihiliar.

Cuadro 12

HIPERTENSION ARTERIAL PULMONAR. CAUSAS

A) HIPOXIA CRONICA
1. Obstrucción de las vías aéreas
2. Deformidad torácica severa
3. Obesidad (síndrome de Pickwick)
4. Enfermedad de Monge
5. Enfermedades neuromusculares
6. Fibrotórax extenso

B) ENFERMEDAD PULMONAR DIFUSA
1. Enfisema
2. Bronquitis crónica
3. Bronquiectasias
4. Mucoviscidosis
5. Fibrosis intersticial
6. Linfangitis carcinomatosa
7. Infección crónica severa

C) ENFERMEDAD CARDIACA ARTERIAL
1. Tromboembolismo pulmonar
2. Arteritis
3. Shunts izquierda-derecha (situación de Eisenmenger)
4. Hipertensión venocapilar prolongada
5. Síndrome de hipoplasia de corazón izquierdo
6. Shunt ventriculoatrial (hidrocefalia)
7. Esquistosomiasis
8. Drogas
9. Hipertensión pulmonar primaria o idiopática

Reeder y Felson, Jefferson y Rees

Los hallazgos radiológicos típicos son la presencia de dilatación del tronco de la arteria pulmonar y de los troncos de las dos arterias principales con estrechamiento marcado de las arterias pulmonares periféricas.

El diagnóstico radiológico de las diferentes causas de hipertensión arterial pulmonar es difícil. En el caso del *tromboembolismo pulmonar* masivo, a los hallazgos típicos de la hipertensión pulmonar puede añadirse la presencia de infartos recientes o cicatrices de infartos antiguos, engrosamientos pleurales y asimetría de la distribución vascular que sugiera el diagnóstico.

La presencia de *cor pulmonale* como causa de la hipertensión pulmonar arterial puede ser detectada radiográficamente si existen hallazgos pulmonares que demuestran la presencia de enfermedad que afecte a la función y/o a la estructura del pulmón. Las causas fundamentales que van a producir cor pulmonale incluyen enfermedad crónica obstructiva pulmonar, bronquitis enfisematosa, enfermedad parenquimatosa pulmonar difusa, engrosamientos pleurales marcados y deformidad marcada de la caja torácica como cifoescoliosis, toracoplastias, etc.

3. GRANDES SINDROMES

A) Lesión mitral

En el adulto la *lesión mitral* es prácticamente siempre secundaria a enfermedad reumática, aunque puede ocurrir en casos del síndrome del mixoma atrial. Generalmente la válvula se estrecha a lo largo del tiempo, en más de 10 años, pudiendo ocurrir en 20 ó 30 años. En las fases tardías es frecuente la calcificación, sobre todo en las comisuras.

El signo radiológico más típico es el crecimiento auricular izquierdo. Puede no estar presente hasta en un 2 % de los casos con obstrucción importante. El aumento de la aurícula es ligero en un 60 % de los casos y moderado en un 36 %. La redistribución de los vasos de las zonas superiores de los pulmones puede no verse en aproximadamente un 6 % de los casos. En fases tardías puede haber aumento de la resistencia pulmonar vascular con estrechamiento de los vasos segmentarios, dilatación del cono de la pulmonar y de las arterias principales (hipertensión pulmonar arterial). (Fig. 15-7.)

La ecocardiografía en modo M es diagnóstica. Habitualmente demuestra un aplanamiento de la pendiente E-F, es decir, la pendiente diastólica, así como engrosamiento de las valvas y, prácticamente en el 90 % de los pacientes, movimiento concordante, es decir, paralelo de las valvas anterior y posterior durante el diástole. El modo bidimensional permite medir el área valvular.

La *insuficiencia mitral* puede obedecer a muchas causas, de las cuales las más frecuentes son: la enfermedad reumática, la endocarditis bacteriana, la enfermedad isquémica cardiaca con disfunción de los músculos papilares, la miocardiopatía funcional secundaria a dilatación ventricular izquierda, las miocardiopatías y el mixoma atrial.

Fig. 15-7.—Lesión mitraórtica. La combinación en esta enferma de lesión mitral y aórtica produce marcada cardiomegalia con un ventrículo izquierdo prominente (V). Gran aurícula izquierda (flechas largas), redistribución (flechas cortas) y elevación del bronquio izquierdo (flecha curva). En la base derecha pueden verse algunas líneas de Kerley (puntas de flecha).

La radiología puede mostrar en casos de insuficiencia mínima un corazón normal. Cuando la insuficiencia es moderada o marcada, el corazón generalmente se dilata. La dilatación de la aurícula izquierda es grande, llegando a poder ser aneurismal, sobre todo en los casos de insuficiencia asociada a cierto grado de estenosis. Los hallazgos pulmonares son menos frecuentes que en la estenosis mitral, excepto en los casos agudos, como la rotura del músculo papilar o de cuerda tendínea, en los que se pueden presentar lesiones pulmonares importantes con edema intersticial, etc. La calcificación de la válvula mitral es frecuente y asimismo se puede encontrar calcificación de la pared auricular. La aorta es pequeña a menos que exista lesión aórtica asociada. La presencia de crecimiento ventricular izquierdo con cardiomegalia, con una relación cardiotorácica superior a 0,55 es indicativa de que la lesión de la válvula mitral es predominantemente de insuficiencia.

Los hallazgos ecocardiográficos en modo M, cuando la insuficiencia mitral es de origen reumático, pueden ser indistinguibles de los de la estenosis mitral.

El tumor cardiaco más frecuente es el mixoma intraauricular, más frecuente en la aurícula izquierda. Habitualmente son tumores pedunculados, que se mueven libremente dentro de la aurícula izquierda. Se prolapsan a través de la válvula mitral durante el diástole y son rechazados hacia la aurícula izquierda durante el sístole ventricular. El ultrasonido muestra un conglomerado denso de ecos que aparecen característicamente, durante la diástole, dentro del orificio mitral, justo por debajo del eco de la válvula anterior mitral, cambiando hacia la aurícula durante el sístole. En raras ocasiones suelen ser sésiles y por tanto no se prolapsan en el orificio mitral. La ecografía bidimensional es francamente útil, ya que puede demostrar de forma directa la imagen de la masa intracardiaca.

B) Lesión aórtica

La *estenosis aislada de la válvula aórtica* es congénita en aproximadamente el 90 % de los casos. Existen dos tipos, uno con fusión congénita de las valvas con orificio estenótico, que aparece habitualmente en la niñez, presenta válvula bicúspide y produce fallo ventricular izquierdo. El segundo tipo incluye válvula bicúspide que no es obstructiva en las fases iniciales, pero que se funde y produce obstrucción tarde, en la vida, y que frecuentemente calcifica.

La radiología mostrará un corazón que generalmente no está aumentado, pero presenta un borde cardiaco izquierdo prominente, más o menos redondeado, con una punta descendida. Se suele ver dilatación postestenótica de la aorta ascendente. Puede existir discreto grado de aumento de aurícula izquierda; pero si es definidamente grande se debe sospechar la presencia de lesión mitral acompañante. La radiografía puede mostrar calcificación valvular, lo que generalmente indica que existe un gradiente aortoventricular superior a 50 mm de Hg. La presencia radiográfica de hipertensión venosa pulmonar o cardiomegalia moderada con una relación cardiotorácica superior a 0,55 indica estenosis aórtica descompensada o crítica.

La ecocardiografía es frecuentemente diagnóstica mostrando valvas engrosadas, aumento del grosor de las paredes del ventrículo izquierdo en la fase diastólica final, y contracción hiperdinámica cuando está en fase de compensación.

La *insuficiencia aórtica* puede ser debida a lesiones propiamente valvulares, como ocurre en la endocarditis reumática o bacteriana. También ocurre en la espondilitis anquilopoyética y síndrome de Reiter, sífilis, artritis reumatoide, artritis psorásica, artritis en colitis ulcerativa, arteritis de células gigantes, policondritis recidivante, mucopolisacaridosis, etc.

El cuadro radiológico depende de si se trata de una lesión aguda o crónica. En la lesión aguda el corazón puede al comienzo no estar aumentado. En las formas crónicas, el aumento cardiaco es prácticamente la regla. El ventrículo se hace muy grande y prominente, descendiendo la punta hacia abajo. Puede haber discreto aumento de la aurícula izquierda, aunque si la orejuela también está dilatada se debe sospechar la presencia de lesión mitral asociada. La calcificación de la válvula es menos frecuente en insuficiencia pura que en la combinada con estenosis. La dilatación de la aorta ocupa toda la aorta torácica o por lo menos hasta el arco aórtico, mientras que en la estenosis está habitualmente dilatada la aorta ascendente. Cuando existe marcada dilatación en un joven, debe sospecharse la posibilidad de síndrome de Marfan y/o alteraciones similares.

En la ecocardiografía puede verse aumento de la raíz aórtica del ventrículo izquierdo. A nivel de la válvula mitral puede verse flutter diastólico de la valva anterior.

C) Enfermedad isquémica cardiaca

La enfermedad isquémica cardiaca es habitualmente secundaria a la presencia de arteriosclerosis generalizada, pero también puede ser debida a la presencia de lesiones arteríticas como poliarteritis nodosa y sifilítica.

Hallazgos radiológicos

Infarto de miocardio.—El infarto de miocardio agudo puede ocurrir en cualquier edad, situándose su mayor incidencia en la sexta década en hombres y en la séptima en mujeres. Un 10 % aproximadamente ocurre en pacientes entre los 18 y los 40 años de edad.

Desde el punto de vista radiográfico el tamaño cardiaco es, en la mayoría de los individuos, normal. Cuando hay cardiomegalia es frecuentemente mínima (relación cardiotorácica menor de 0,55), pudiendo observarse cierto grado de cardiomegalia hasta en un 40 % de los pacientes con infarto de miocardio agudo.

La circulación pulmonar suele ser normal. Puede observarse hipertensión venosa pulmonar en las 24 horas iniciales después del infarto entre 30 y 50 % de los pacientes, frecuentemente con ausencia de cardiomegalia importante.

Complicaciones.—La *rotura septal ventricular* ocurre entre el 1 y 2 % de los pacientes que mueren de infarto de miocardio. Suele ocurrir entre 4 y 21 días después de la aparición del episodio de infarto, pero también puede ocurrir en las primeras 24 horas.

La *rotura de los músculos papilares* ocurre más frecuentemente con infartos posteriores o diafragmáticos, afectando habitualmente el músculo papilar posteromedial, aunque también se han visto en el músculo anterior.

Radiográficamente aparece edema pulmonar brusco, generalmente en pacientes que tienen un corazón normal o discretamente aumentado.

El *aneurisma ventricular* puede dividirse en aneurisma verdadero y falso. El *aneurisma verdadero* es más frecuentemente el resultado de la obstrucción de la arteria coronaria descendente anterior izquierda o de una de sus ramas, y afecta fundamentalmente a las porciones anterolateral o apical del ventrículo izquierdo. Desde el punto de vista radiográfico muchos aneurismas verdaderos pueden presentarse con una radiografía normal. Cuando existe prominencia en el borde cardiaco, está localizada habitualmente en el izquierdo, siendo en radiografía lateral anterior en posición, con doble densidad al superponerse al corazón. (Fig. 15-8.) En casos crónicos se puede observar la calcificación en la pared del aneurisma.

Los *falsos aneurismas* son el resultado de la contención de una rotura ventricular por el pericardio visceral y parietal.

Los *estudios isotópicos* han demostrado su utilidad en la enfermedad coronaria aguda.

La captación aumentada de un radioisótopo por una área de infarto de miocardio es lo que se denomina scintigrafía de infarto ávido («avid infarct», «hot spot»). Para esta técnica se utilizan los pirofosfatos marcados con Tc^{99}. (Fig. 15-9.) La captación de este isótopo está directamente relacionada al grado de daño tisular que existe. La sensibilidad del método es muy buena, alrededor del 96 % en estudios realizados entre 12 horas y 6 días después del comienzo de los síntomas, mientras que la inmensa mayoría de los pacientes que no tienen infarto agudo de miocardio presentan un estudio normal. El estudio es anormal en más del 89 % de los pacientes con infarto de miocardio probado.

Conducta ante el infarto agudo de miocardio

La conducta ante estos enfermos está resumida en el cuadro 13.

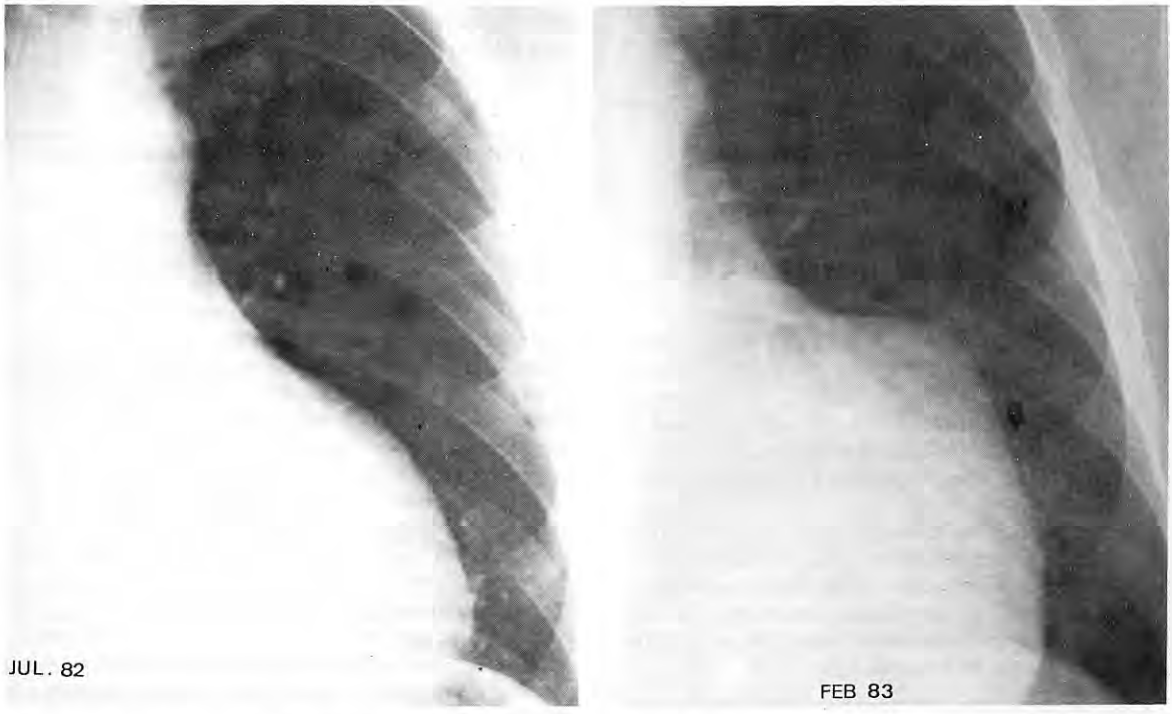

Fig. 15-8.—Evolución de infarto de miocardio agudo a aneurisma ventricular. La radiografía obtenida al ingreso del paciente con infarto de miocardio agudo, presenta cardiomegalia moderada sin signos pulmonares de insuficiencia cardiaca. La radiografía obtenida siete meses más tarde muestra la aparición de un «tercer mogul» en el borde cardiaco izquierdo por aneurisma ventricular (flechas).

Fig. 15-9.—Radiología en infarto agudo de miocardio. 1: Exploración isotópica. Estudio a las dos horas de la inyección de pirofosfato de tecnecio Tc^{99}. Captación marcada del isótopo por el área de infarto (signo del doughnout o infarto ávido) (flecha).

Fig. 15-10.—Coronariografía con técnica digital en enfermo con historia previa de infarto de miocardio. Estenosis marcada (± 90 %) de la coronaria derecha (flechas). (Cortesía de General Electric.)

Cuadro 13

CONDUCTA ANTE EL INFARTO DE MIOCARDIO AGUDO

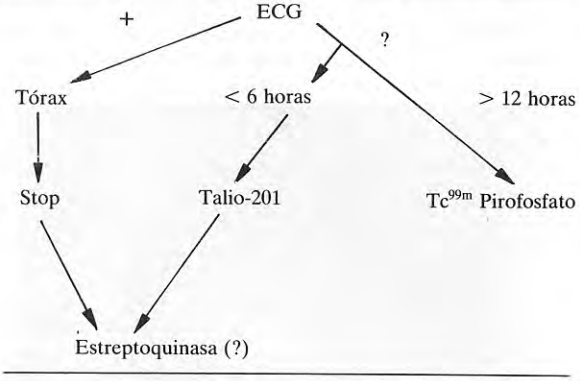

Enfermedad isquémica crónica.—Se trata en general de enfermos con historia de angina. El corazón presenta cardiomegalia en un 30 % de los pacientes con angina, de severidad suficiente para indicarse la coronariografía. Los hallazgos radiológicos incluyen crecimiento ventricular izquierdo y elongación aórtica.

La exploración de elección en el diagnóstico de enfermedad coronaria crónica es la coronariografía, que permite la demostración de las obstrucciones parciales o completas de las arterias coronarias y la evaluación de estos pacientes con vistas a la realización de procedimientos de by-pass. (Fig. 15-10.)

Los *estudios isotópicos* juegan un papel importante en la evaluación de pacientes con enfermedad crónica. El talio combinado con el test coronario de esfuerzo puede mostrar captación disminuida del isótopo en áreas isquémicas irrigadas por vasos coronarios con estenosis significativas. El estudio permite analizar el grosor de la pared ventricular, los cambios de la cavidad ventricular en reposo y ejercicio, la actividad pulmonar, así como la identificación de cicatrices.

En los últimos años la dilatación de las arterias coronarias, la denominada *angioplastia* por vía arterial, desarrollada por Gruntzizg, permite el tratamiento no quirúrgico de las estenosis coronarias con balones dilatables.

Cuadro 14

CONDUCTA ANTE LA ENFERMEDAD ISQUEMICA CRONICA

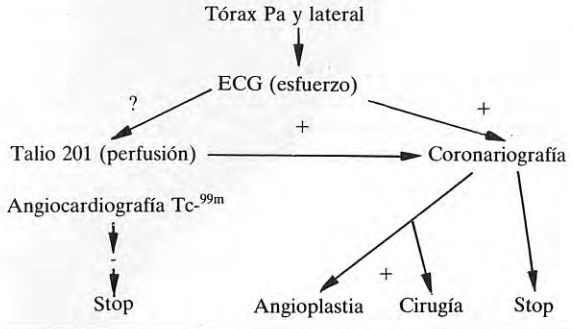

D) **Miocardiopatías**

Las miocardiopatías primarias son enfermedades de causa desconocida que afectan al músculo cardiaco. Hay tres tipos fundamentales:

La *miocardiopatía congestiva* en la que hay dificultades a la contracción miocárdica. Radiológicamente

puede verse cardiomegalia con crecimiento ventricular izquierdo. El corazón puede llegar a ser de gran tamaño, en cuyo caso todas las cavidades cardiacas parecen aumentadas. El tamaño del arco aórtico suele ser pequeño. En los campos pulmonares pueden verse signos de hipertensión venosa pulmonar.

La *miocardiopatía hipertrófica* es una alteración hereditaria de causa desconocida en la que existe un llenado diastólico alterado con obstrucción del tracto de salida del ventrículo izquierdo. La radiología demuestra un tamaño cardiaco normal (en aproximadamente un 30 % de los pacientes) en el que parece existir crecimiento ventricular izquierdo. Con frecuencia el borde superior, la parte más alta del borde ventricular izquierdo, presenta un bulto aumentado (third mogul) debido al engrosamiento de la parte alta del septo ventricular. (Fig. 15-11.) Su diagnóstico diferencial puede verse en el cuadro siguiente:

Cuadro 15

CAUSAS DE THIRD MOGUL

FRECUENTES

1. Aneurisma de ventrículo izquierdo
2. Orejuela izquierda grande
3. Tumor mediastínico
4. Resto tímico
5. Quiste hidatídico pericárdico o miocárdico

MENOS FRECUENTES

1. Miocardiopatía hipertrófica
2. Aneurisma de Valsalva izquierdo
3. Tumor cardiaco
4. Transposición corregida
5. Anomalía de Ebstein
6. Ausencia congénita de pericardio

Modificado de Reeder y Felson

La *miocardiopatía restrictiva* es la más rara de los tres tipos, también se caracteriza por relleno diastólico alterado. Puede simular pericarditis constrictiva.

Radiográficamente, el corazón puede estar aumentado de tamaño o ser normal; suele haber hallazgos radiológicos que sugieran insuficiencia mitral. Hay dos formas fundamentales. La *fibroelastosis endocárdica* es una enfermedad congénita que afecta al lado izquierdo y que produce insuficiencia cardiaca congestiva en el primer año de la vida. Radiográficamente, son niños con tamaño cardiaco considerable en el que puede verse dilatación auricular izquierda. Los pulmones pueden presentar signos de hipertensión venosa pulmonar, edema o ser incluso normales. El diagnóstico diferencial incluye miocarditis, coartación, enfermedades de depósito y nacimiento de la arteria coronaria izquierda del tronco de la arteria pulmonar. La *fibrosis endomiocárdica* es una enfermedad que afecta a niños y adultos jóvenes. Parece ser endémica en algunos países de clima caliente y húmedo. Radiográficamente aparece ascitis, hepatomegalia y cardiomegalia, que puede ser considerable. Puede haber derrame pericárdico acompañante y los pulmones permanecen con poca circulación visible. Ocasionalmente las radiografías simples son similares a las de la insuficiencia mitral. Los hallazgos ecocardiográficos en esta entidad no son específicos.

E) Enfermedad pericárdica

La *ausencia congénita del pericardio* puede ser parcial o total, siendo más frecuente en el lado izquierdo. Pueden existir anomalías congénitas asociadas. Los hallazgos radiográficos muestran desplazamiento de la silueta cardiaca hacia el lado izquierdo y un contorno izquierdo anormal que hace que se incluya dentro de las llamadas tercera joroba del borde izquierdo o third mogul, con un corazón de tipo globular debido a la levo-rotación que presenta. Recientemente la tomografía computarizada ha sido sugerida como método que puede demostrar claramente esta alteración.

Las causas de *derrame pericárdico* se resumen en el cuadro 16.

Fig. 15-11.—Miocardiopatía hipertrófica. Existe descenso de la punta cardiaca por hipertrofia ventricular izquierda (flecha corta), así como prominencia del cono de salida del ventrículo izquierdo (flecha larga). Puede verse cierto grado de redistribución vascular.

Cuadro 16

DERRAME PERICARDICO

CAUSAS FRECUENTES

1. Inflamatorias
   a) Virales
   b) Tuberculosis
   c) Enfermedad reumática
2. Colagenosis (lupus, artritis reumatoide, esclerodermia, periarteritis nodosa)
3. Traumatismos
   a) Accidente
   b) Yatrogénicos (catéteres, marcapasos, etc.)
   c) Postcirugía cardiaca
4. Tumorales
   a) Metástasis
   b) Linfoma
5. Uremia
6. Postinfarto de miocardio (síndrome de Dressler)
7. Fallo cardiaco

Modificado de Reeder y Felson, Jefferson y Ree Rees

El *derrame pericárdico* es difícil de diagnosticar por radiografía simple. Sin embargo, su diagnóstico es francamente sencillo por medio de la ecocardiografía, que se ha convertido en el método de elección. En la cavidad pericárdica normalmente existen entre 15 y 30 mm de líquido y hacen falta entre 250 y 500 mm para que se vean cambios radiográficos en el tamaño de la silueta cardiaca o en su forma.

El hallazgo radiográfico más importante es la presencia de cambios rápidos en el tamaño del corazón en radiografías seriadas, sin que se vean trastornos vasculares y con ángulos cardiofrénicos agudos entre el corazón y los diafragmas. Puede verse ensanchamiento del pedículo vascular debido a la acumulación de líquido alrededor de la aorta ascendente y del tronco de la arteria pulmonar. La imagen más típica es de un corazón grande, globular, con una cardiomegalia exagerada en relación a la vascularidad pulmonar que es normal. (Fig. 15-12.)

El estudio de la grasa epicárdica es importante en el diagnóstico de pericarditis con derrame. Las dos capas del pericardio normal pueden verse en radiografía lateral como una línea fina en la región retroesternal, sobre todo si se utiliza un tiempo corto de exposición. Cuando esta línea es superior a los 2 mm es prácticamente diagnóstica de la existencia de líquido o engrosamiento pericárdico. (Fig. 15-12.)

La ecocardiografía es diagnóstica demostrando líquido en el saco pericárdico representado por la separación de los ecos pericárdicos y epicárdicos. (Fig. 15-13.) En ecografía bidimensional el corazón puede verse flotando dentro del pericardio. La cantidad de líquido pericárdico puede ser evaluada por signos ecocardiográficos.

La tomografía computarizada puede ser útil demostrando la presencia de una densidad agua alrededor del corazón entre la grasa epicárdica y pericárdica. El líquido puede ser de densidad más alta que el agua cuando existe pericarditis maligna. El diagnóstico diferencial con pericardio muy engrosado también es a veces difícil.

Conducta ante el derrame pericárdico

La conducta radiológica en el derrame pericárdico está resumida en el cuadro 17.

Fig. 15-12.—Derrame pericárdico agudo. La silueta cardiaca está aumentada con contornos globulosos y sin aparente alteración de la vasculatura pulmonar. Existe derrame pleural izquierdo (D). La proyección lateral muestra la existencia de una densidad por líquido claramente delimitada por la grasa subepicárdica (puntas de flecha).

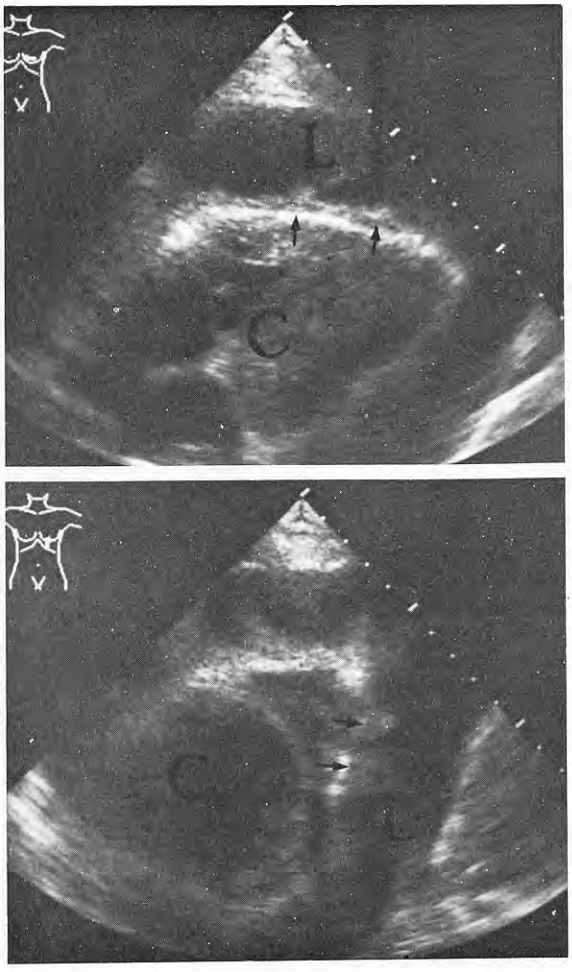

Fig. 15-13.—Demostración ecográfica de derrame pericárdico por carcinoma metastático de la mama. Por fuera de la silueta cardiaca (C) puede verse una banda sonotransparente, por derrame pericárdico considerable (L), en el que existen múltiples implantes metastáticos (flechas). (Cortesía Dra. Seguí. Valencia.)

Cuadro 17

CONDUCTA ANTE EL DERRAME PERICARDICO

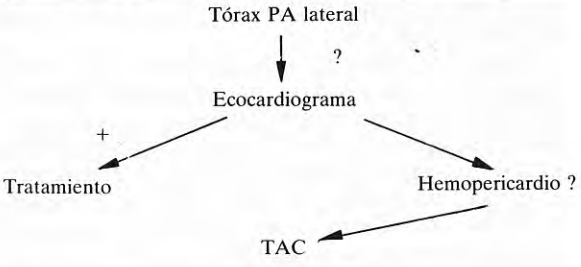

La *pericarditis constrictiva* es una complicación de la fase de curación de cualquier tipo de pericarditis, aunque más frecuentemente de la tuberculosa. Las causas están reflejadas en el cuadro 18.

Cuadro 18

PERICARDITIS CONSTRICTIVA. CAUSAS

1. Tuberculosis
2. Radioterapia
3. Infección piógena
4. Pericarditis viral
5. Traumática
6. Uremia
7. Drogas (Ergotamina, Metisergide)

Modificado de Reeder y Felson

La pericarditis constrictiva es secundaria a la organización de exudados pericárdicos que lleva a la contracción fibrosa y a la calcificación, que impide posteriormente el relleno adecuado del corazón. La afectación es máxima en los surcos auriculoventriculares. La mayor parte de los pacientes presentan alteraciones de la silueta cardiaca, la calcificación aparece aproximadamente en el 50 % de los pacientes y se ve mejor en la radiografía lateral. Ocasionalmente debido a la falta de relleno diastólico adecuado, hay dilatación de la vena cava superior y de la vena ácigos.

Los signos ecocardiográficos de la pericarditis constrictiva no son totalmente diagnósticos, si bien son sugestivos de la misma la presencia de engrosamiento pericárdico y movimiento septal paradójico.

Recientemente se ha señalado el valor de la tomografía computarizada para el diagnóstico diferencial. Los hallazgos del TAC incluyen una distensión desproporcionada de la vena cava inferior. En la pericarditis constrictiva el tamaño de la cava inferior puede llegar hasta 3 veces el tamaño de la aorta.

El engrosamiento pericárdico también es visible, pudiendo ocasionalmente encontrarse calcificaciones, si bien la demostración de engrosamiento pericárdico por TAC no quiere sistemáticamente decir que existe tamponamiento cardiaco. (Fig. 15-14.) La presencia de calcio indica la existencia de enfermedad pericárdica, pero no significa que hemodinámicamente ésta sea significativa, y parece ser más útil la demostración de la constricción alrededor de los orificios de la cava y del surco atrioventricular los llamados «torniquetes pericárdicos».

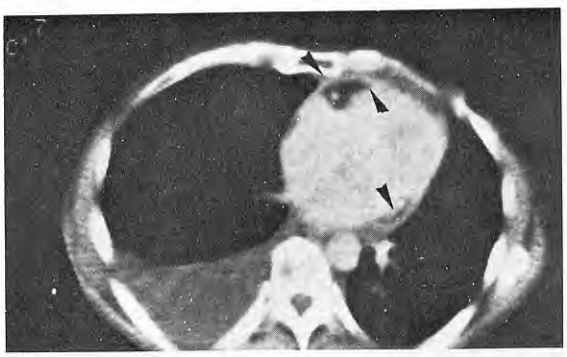

Fig. 15-14.—Pericarditis constrictiva por radiación en linfoma. Los cortes del TAC muestran engrosamiento pericárdico alrededor de la silueta cardiaca (puntas de flecha).

16
EL ABDOMEN: ANATOMIA RADIOGRAFICA. TECNICAS

http://booksmedicos.blogspot.com

ANATOMIA RADIOGRAFICA

DR. C. S. PEDROSA

1. ANATOMIA RADIOLOGICA
   A) Radiología convencional
   B) TAC
   C) Anatomía ultrasonográfica

1. ANATOMIA RADIOLOGICA

A) Radiología convencional

La radiografía simple en posición supino permite estudiar la forma y tamaño del hígado, del bazo y de ambos riñones. En el lado derecho puede verse la sombra homogénea del hígado, cuyo borde superior está formado por el diafragma, mientras que el inferior está representado por una línea oblicua, de fuera a dentro y de abajo a arriba. El borde anterolateral del hígado, llamado ángulo hepático, se ve en la mayoría de los pacientes. El bazo se sitúa en el lado izquierdo, y tiene una longitud aproximada de 10 a 15 cm. Ambos riñones se ven fácilmente. El izquierdo está situado un poco más alto que el derecho, y es un poco más grande e incluso más ancho. El eje mayor de los riñones es discretamente oblicuo hacia dentro en ambos polos superiores, con los inferiores algo separados de la columna. (Fig. 16-1.)

A ambos lados de la columna, y dirigiéndose oblicuamente hacia abajo, pueden verse las sombras producidas por ambos músculos psoas, que se pierden al llegar a la región de la cresta ilíaca. En la zona de la pelvis menor se visualiza la vejiga urinaria, sobre todo si está distendida, debido a la grasa que la rodea. La próstata no es normalmente visible. Los vasos abdominales tampoco son visibles, excepto en individuos mayores, en los que pueden presentar placas calcificadas, tanto en la aorta como en sus ramas, e incluso en las arterias del bazo, riñones e hígado. En la zona central del abdomen se puede ver frecuentemente gas, situado en la región media del estómago. El individuo adulto normal suele tener gas en el estómago y en el colon, donde se ve generalmente mezclado con heces. Ocasionalmente, pueden verse mínimas cantidades de gas en el intestino delgado. En radiografías efectuadas en bipedestación suele existir una burbuja aérea por debajo del diafragma izquierdo, al desplazarse todo el gas gástrico a la parte más alta. El espacio entre la cara inferior del diafragma y el fundus gástrico mide aproximadamente unos 5 mm.

Es importante conocer la anatomía del flanco. Habitualmente pueden verse cuatro bandas radiotransparentes, con espacios más densos entre ellas. La más ancha, larga e interna de las zonas claras es la banda que corresponde a la capa grasa extraperitoneal, también llamada «properitoneal». El borde interno de esta capa está constituido por el peritoneo parietal, y el externo, por el músculo transverso del abdomen. Las otras capas, más exteriores, están constituidas por los músculos oblicuo interno y externo y la grasa que los separa. (Fig. 16-2.)

Desde un punto de vista anatómico, la cavidad peritoneal puede dividirse en dos grandes regiones, divididas por el mesocolon transverso, la supramesocólica y la inframesocólica. La región supramesocólica incluye los espacios subfrénicos derecho e izquierdo, el espacio subhepático, el saco menor y el espacio periesplénico. El espacio inframesocólico incluye las dos gotieras paracólicas, derecha e izquierda, el espacio pélvico y la porción central del abdomen, dividida por la raíz del mesenterio en los espacios infracólicos derecho e izquierdo. La comunicación entre los diferentes espacios sigue unos patrones, comprobados por peritoneografía, de la máxima importancia, como más adelante se comentará.

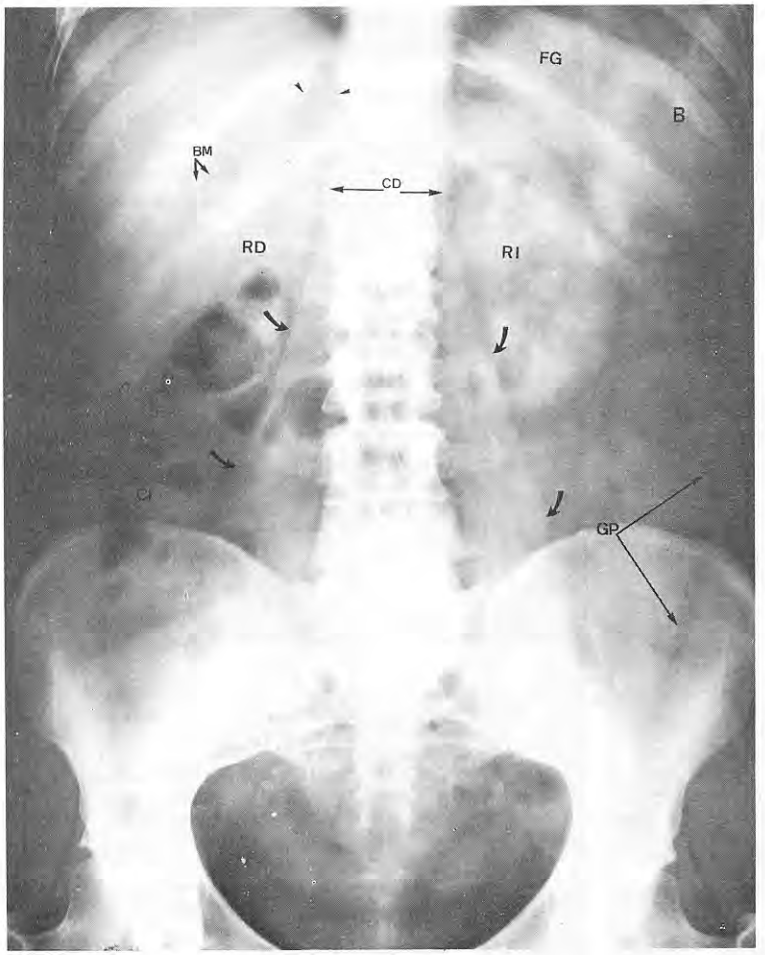

Fig. 16-1.—Anatomía normal en el abdomen simple. El abdomen simple permite visualizar ambas siluetas renales (RD y RI) gracias a la grasa que las rodea. Ambos músculos psoas son claramente visibles hasta su entrada en la pelvis (flechas curvas). Medial a ambos riñones pueden verse las cruras diafragmáticas (CD). En el abdomen superior es visible la sombra del bazo (B) así como la sombra hepática terminando en el ángulo hepático inferior (flechas huecas). La grasa existente entre el borde posterior hepático y el riñón derecho produce la visualización de la bolsa de Morison (BM). En los flancos puede verse una línea radiotransparente, que cruza la cresta ilíaca, producida por la grasa properitoneal (GP), que en el lado derecho separa la pared abdominal del ciego (CI). En la parte más superior de la radiografía puede verse el fundus gástrico (FG) como una sombra redondeada y densa, mientras que en el lado derecho se ve parcialmente la fosa suprarrenal (puntas de flecha).

B) TAC

Siguiendo a Balfe, se puede estudiar el conjunto del abdomen en doce áreas diferentes.

Area 1: Unión esofagogástrica.—En los cortes tomográficos del abdomen superior, el hiato esofágico suele identificarse como una estructura redondeada, de 2 ó 3 cm de diámetro, justo por delante de la aorta. Ocasionalmente puede verse en su interior aire o bario administrado oralmente. A este nivel, y por detrás, pueden verse ambas cruras diafragmáticas, la derecha más larga, más gruesa y orientada coronalmente. El esófago pasa anterior a la crura izquierda, que permanece en contacto con la aorta, pero posterior a la crura derecha.

En la parte posterior hay una zona del estómago en contacto con la crura diafragmática izquierda, en la que suele verse grasa, debido a que tiene un curso paralelo al plano del corte. La parte posterior del estómago forma el techo del receso superior del saco menor. A este mismo nivel, el peritoneo rodea la superficie diafragmática del bazo para formar el espacio periesplénico. Entre los dos espacios están, en íntimo contacto con la pared gástrica posterior, la porción no peritonealizada del bazo y el ligamento gastroesplénico. Al mismo nivel, y en el lado derecho, suelen verse la cúpula diafragmática y parte de los lóbulos hepáticos derecho e izquierdo.

En ocasiones, puede verse a este nivel el propio ligamento falciforme.

Area 2: Hilio esplénico.—El hilio del bazo se sitúa en la unión del ligamento gastroesplénico con el ligamento esplenorrenal. Contiene la arteria y vena esplénica, así como la cola del páncreas. En individuos normales jóvenes, la arteria esplénica es anterior y cefálica a la vena. Sin embargo, en individuos de más edad puede ser tortuosa y cambiar marcadamente de posición. En estos cortes sólo es visible la cola del páncreas. La vena esplénica corre por detrás del cuerpo pancreático, existiendo un plano graso entre ambas que puede sugerir un conducto pancreático dilatado si no se conoce esta característica.

En estos cortes se puede ver frecuentemente la parte superior de las ramas lateral y medial de la

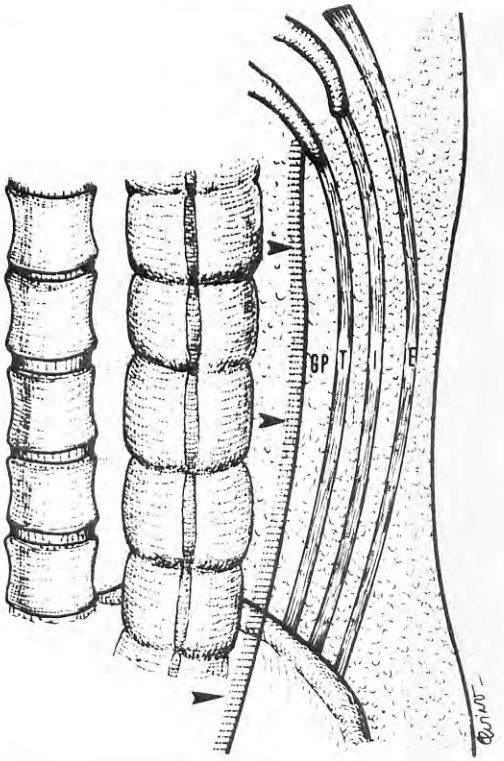

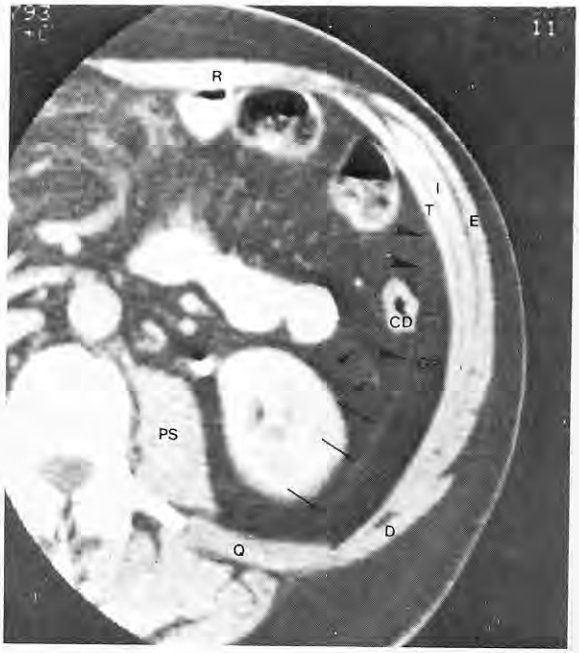

Fig. 16-2.—Anatomía del flanco. En el esquema puede verse cómo el peritoneo (puntas de flecha) está limitado externamente por la grasa properitoneal (GP). Externos a la grasa properitoneal se encuentran los músculos de la pared abdominal, transverso (T), oblicuo interno (I), oblicuo externo (E). Un corte localizado de tomografía axial computarizada al mismo nivel demuestra cómo la grasa properitoneal (GP) avanza hacia adelante formando parte del flanco. Externos a ella pueden verse los tres músculos de la pared abdominal (T.I.E.). El peritoneo parietal (puntas de flecha) se une al peritoneo posterior (puntas de flecha) para formar la fascia lateroconal, en íntima relación con el colón descendente (CD). La unión de ambos peritoneos hacia atrás constituye la fascia perirrenal (flechas largas). Los músculos de la región posterior son claramente visibles, psoas (PS), cuadrado lumbar (Q) y dorsal ancho (D). El recto anterior (R), es visible en la pared anterior del abdomen.

glándula adrenal izquierda, que se encuentra en la grasa perirrenal, posterior a la vena esplénica. (Fig. 16-3.)

Area 3: Porta hepatis.—Es el área de la superficie visceral del hígado anterior al lóbulo caudado, donde se encuentran situadas la vena porta, la arteria hepática, la vía biliar y ramas del plexo nervioso celíaco. Su longitud cefalocaudal es aproximadamente de 3 cm. En la parte más alta de la porta hepatis puede verse la parte inferior de la cisura del ligamento venoso. El lóbulo caudado del hígado se sitúa entre esta cisura y la vena cava inferior. No suele haber plano graso entre la superficie anterior de la vena cava y la parte posterior del lóbulo caudado, pero, dada la menor densidad de la vena, ésta es habitualmente visible. La cisura del ligamento teres, que está dirigida en sentido sagital, se ve a este nivel y se continúa inferomedialmente hacia el ombligo. La grasa en esa cisura puede ser continua con la grasa existente en la raíz del ligamento falciforme, que es anterior al segmento lateral del lóbulo izquierdo. Cuando se identifican estructuras biliares en la porta hepatis, se trata generalmente de áreas o segmentos de los hepáticos izquierdo y derecho, si bien más abajo, a nivel de la vena porta, se puede ver habitualmente el hepático común.

Los cortes efectuados en la parte más baja de la porta hepatis muestran un caudado mucho más pequeño, y aquí ya existe un plano graso entre la vena cava y la vena porta. A este nivel se sitúa el foramen de Winslow. Anterior a la vena porta está la arteria hepática. El conducto hepático común no se identifica frecuentemente, pero se encuentra situado en la superficie anterior de la porta hepatis y lateral a la arteria hepática. A la derecha de la porta hepatis suelen verse dos muescas, la anterior a nivel de la cisura interlobar verdadera, delimitando el margen lateral del lóbulo caudado. Los cortes obtenidos entre 2 y 4 cm más abajo muestran la vesícula biliar prácticamente con la misma orientación que la cisura interlobar. En ocasiones, la tomografía computarizada puede demostrar una arteria hepática derecha naciendo de la mesentérica o directamente de la aorta.

En estos cortes suele verse la glándula adrenal derecha inmediatamente posterior a la vena cava inferior. La rama lateral suele verse en íntima relación con la superficie posteromedial del lóbulo hepático derecho. También se ve en estos cortes, en situación anterior, el cuerpo gástrico, cuya forma y posición

depende fundamentalmente del tamaño del lóbulo hepático izquierdo, que presenta grandes variaciones. (Fig. 16-3.)

Area 4: Fosa de la vesícula biliar.—En la mayoría de los individuos la fosa de la vesícula biliar es una muesca de profundidad variable en la parte anterior de la superficie visceral del hígado. Suele situarse entre 2 y 3 cm caudal a la porta hepatis. El cuello y el cístico son las estructuras más posteromediales, mientras que, según se va descendiendo en el abdomen, aparece más anterolateralmente el fundus. El duodeno descendente se encuentra inmediatamente medial al cuello de la vesícula biliar. En estos cortes, puede verse el duodeno postbulbar, que se dirige directamente hacia atrás, y pasa lateral a la cabeza del páncreas y medial a la vesícula biliar, llegando prácticamente a una situación anterior a la vena renal derecha o a la pelvis renal. Las relaciones de la vesícula biliar con la flexura hepática del colon son variables. A nivel de la fosa de la vesícula biliar, la cavidad peritoneal se extiende entre el margen anterolateral del riñón y el hígado, para formar la fosa hepatorrenal o bolsa de Morison, que frecuentemente es la primera zona don-

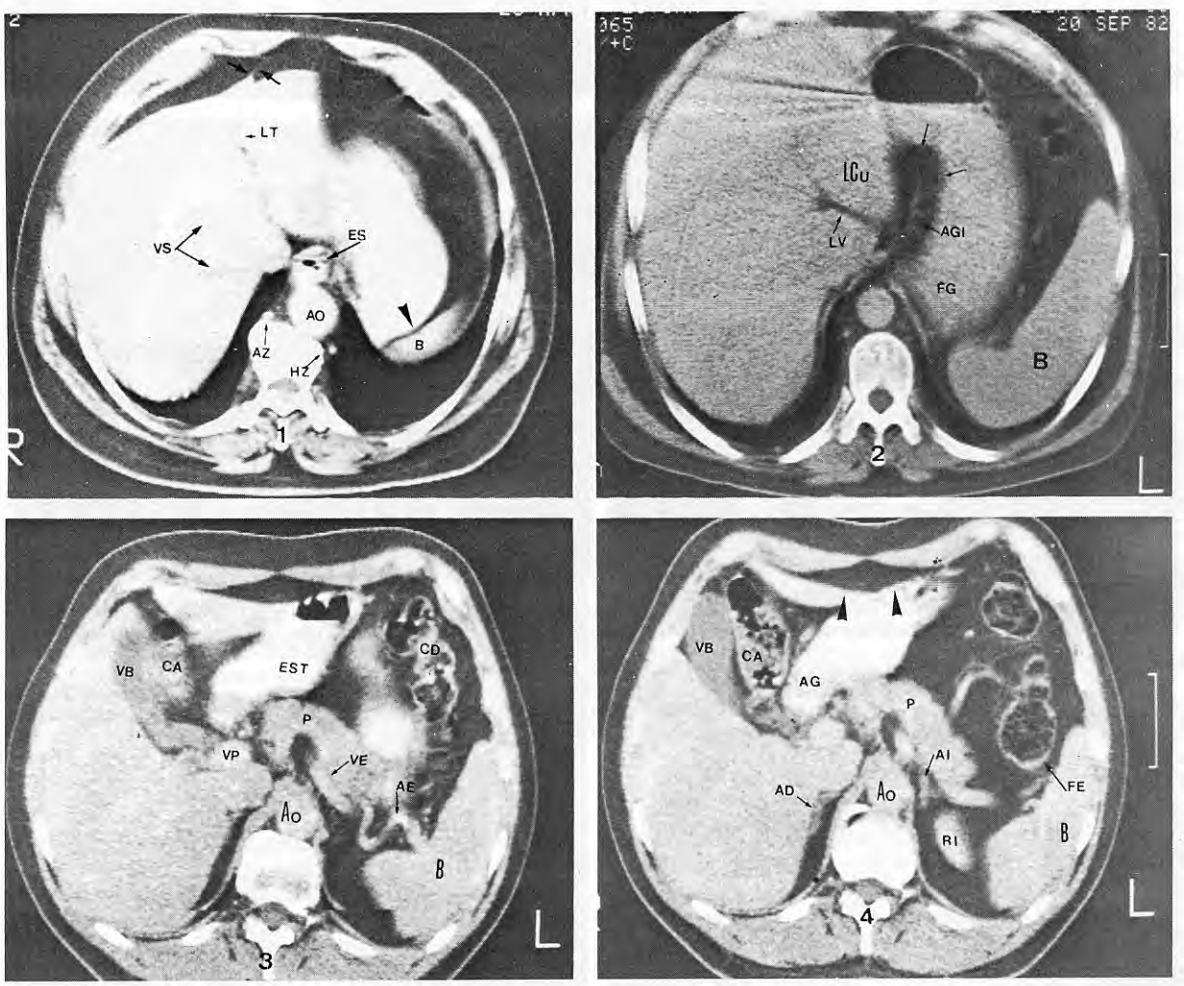

Fig. 16-3.—Anatomía axial del abdomen por TAC. Corte 1: Realizado a nivel de la cúpula diafragmática. Muestra la sombra hepática en el lado derecho con la cisura del ligamento teres (LT), que termina en su parte más anterior en el ligamento falciforme (flechas). Sobre la sombra hepática pueden verse tenuemente las venas suprahepáticas (VS). Anterior a la aorta (AO) puede verse el esófago con una pequeña cantidad de aire (ES). Posterior a la aorta pueden verse la sombra redondeada de la ácigos (AZ) y de la hemiácigos (HZ). Por delante del bazo (B) puede verse el espacio gastroesplénico (punta de flecha). Corte 2: Un poco más abajo puede verse el fundus gástrico (FG) continuándose hacia adelante con el cuerpo gástrico. Entre el hígado y el estómago se encuentra el espacio del ligamento gastrohepático (flechas), que contiene en su interior una sombra densa producida por la arteria gástrica izquierda (AGI). Lateral a él puede verse el lóbulo cuadrado del hígado (LCU) y por debajo la cisura del ligamento venoso (LV). Corte 3: A nivel del hilio esplénico puede verse una arteria esplénica redundante (AE) así como un segmento de la vena esplénica (VE) posterior al cuerpo del páncreas (P). En la parte anterior izquierda puede verse el colón descendente (CD), mientras la zona medial está ocupada por el estómago (EST). En el lado derecho se inicia la visualización de la vesícula biliar (VB) y del colón ascendente (CA). Vena porta (VP). Corte 4: La vesícula biliar es visible, en toda su totalidad, con el colón ascedente (CA) y el antro gástrico (AG). Anterior al cuerpo del estómago puede verse la grasa extraperitoneal de la raíz del ligamento falciforme (puntas de flecha). Se visualizan ambas adrenales (AD y AI) así como la flexura esplénica del colon (FE). También se comienza a visualizar el polo superior del riñón izquierdo (RI). *(Continúa ilustración.)*

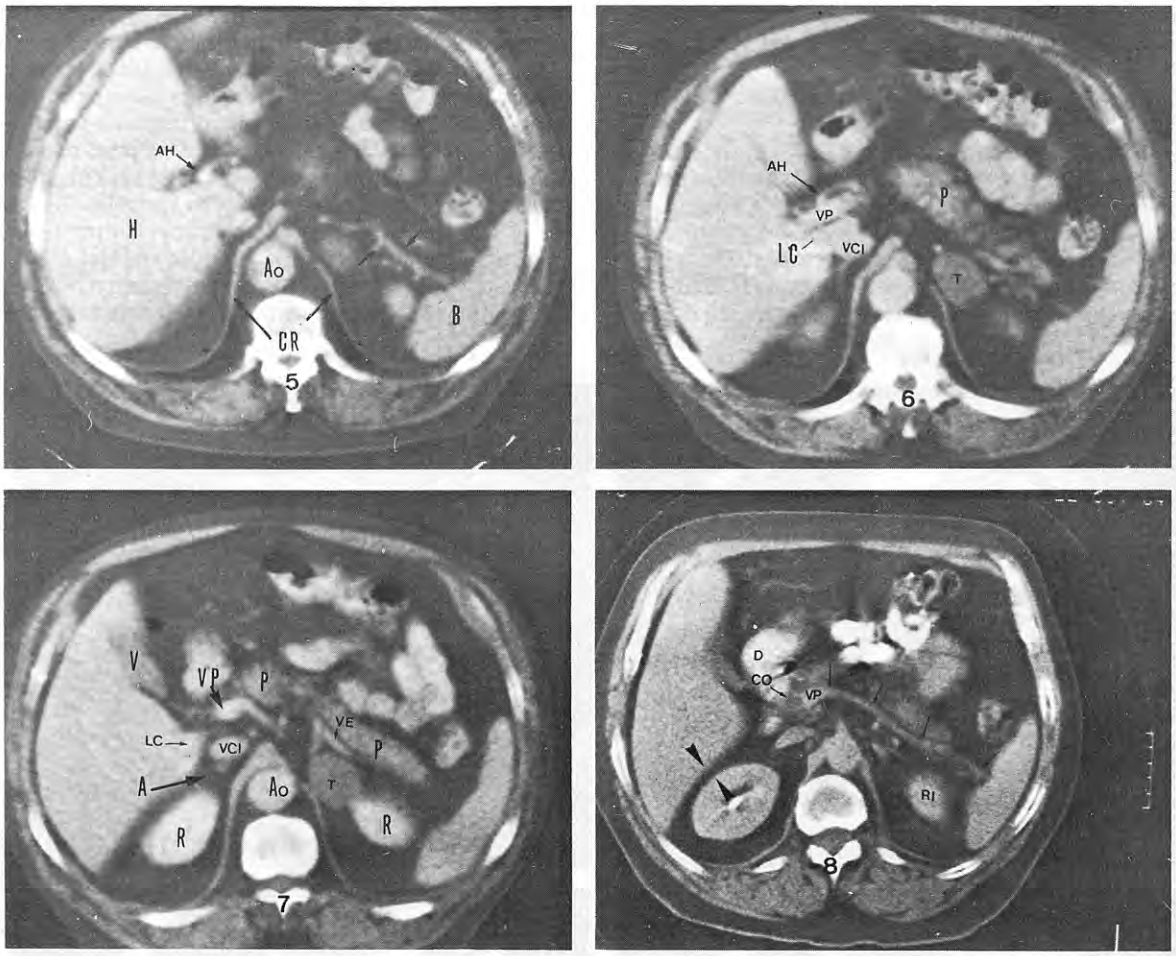

Fig. 16-3. *(Cont.)*—Corte 5: La arteria hepática (AH) es claramente visible en la «porta hepatis». La arteria esplénica (flechas cortas) se visualiza dirigiéndose hacia el hilio esplénico. Ambas cruras diafragmáticas (CR) aparecen por delante y lateralmente a la aorta (AO). Corte 6: Un corte inmediatamente inferior al anterior muestra la arteria hepática, la vena porta (VP) así como la vena cava inferior (VCI). Entre ambas se sitúa el lóbulo caudado del hígado (LC). Corte 7: El riñón derecho es ya claramente visible así como el izquierdo. El paciente presenta un pequeño tumor adrenal (T) asintomático. Corte 8: El espacio de Morison, entre el borde hepático posterior y el riñón derecho, es claramente visible (puntas de flecha). Medial al duodeno (D) y lateral a la vena porta (VP) puede verse una sombra radiotransparente pequeña y redondeada correspondiente al colédoco (CO). La vena esplénica es visible prácticamente en toda su longitud (flechas pequeñas).

de se detecta líquido libre intraperitoneal. (Figs. 16-3 y 16-4.)

Area 5: Cabeza pancreática.—Ocupa, en la mayoría de los pacientes, el mismo nivel que la vena cava inferior en su unión con la vena renal izquierda. Los cortes para visualizar la cabeza pancreática deben ser realizados con contraste en el duodeno para mejor definir las relaciones de la misma.

Por detrás de la cabeza pancreática, en íntima relación y con un plano graso que las separa, está la vena cava inferior, y, en el borde lateral de la cabeza pancreática, por dentro del duodeno, puede verse en ocasiones una pequeña área menos densa, redondeada, correspondiente a la porción distal del colédoco. Inmediatamente posterior a la zona del cuello y cuerpo del páncreas se sitúa la vena esplénica, que se une a la vena mesentérica superior para formar la porta. No suele haber un plano graso entre el cuello pancreático y el origen de la vena porta, y, a menos que se introduzca material de contraste, no hay manera de distinguir una cabeza pancreática grande de una vena porta incluida en tejido pancreático normal.

El proceso uncinado es una extensión de la cabeza pancreática, visible a 2 ó 3 cm por debajo de la vena portal, que se extiende en forma triangular, justo por detrás de la vena mesentérica superior, antes de juntarse a la vena esplénica. Suele haber un plano graso bien definido entre la arteria mesentérica superior y el cuerpo pancreático, excepto en individuos muy delgados. En la cara lateral, la cabeza del páncreas está rodeada por el duodeno descendente. La cara anterior del páncreas está en relación con la cara posterior del estómago, el lóbulo hepático izquierdo y el saco menor. (Fig. 16-4.)

Area 6: Hilio renal.—Los hilios renales se sitúan aproximadamente a nivel de la primera vértebra lumbar. Las venas renales salen del hilio, anteriores a la arteria renal. La vena renal izquierda cruza entre la arteria mesentérica superior y la aorta, a unos 2 ó 3 cm cefálicos al duodeno horizontal.

A nivel de los riñones, el retroperitoneo se divide en tres espacios bien conocidos, pararrenal anterior, perirrenal y pararrenal posterior, que serán explicados en detalle en la sección de «Retroperitoneo». (Fig. 16-4.)

Area 7: Mesenterio e intestino delgado.—Entre el hilio renal y la zona de la bifurcación aórtica se pueden visualizar, en la región central, áreas de intestino delgado y del mesenterio, mientras que en las partes laterales pueden verse áreas del colon ascendente y del ciego, en la derecha, y del colon descendente, en la izquierda.

Anteriores al duodeno horizontal pueden verse la arteria y la vena mesentérica superiores, como dos estructuras circulares densas. Son identificables, ya que la vena es mayor que la arteria y lateral a la misma. El origen de la arteria mesentérica inferior se ve habitualmente justo por debajo del duodeno horizontal.

En la parte posterior pueden verse ambos músculos psoas y, por delante de ellos, ambos uréteres. A nivel de la unión ureteropélvica, los uréteres se encuentran situados lateralmente al psoas, pero luego migran medialmente a medida que se desciende en los diferentes cortes. En esta zona hay un plexo abundante de ganglios periaórticos y pericavales, siendo menores de 1,5 cm de diámetro y no viéndose claramente

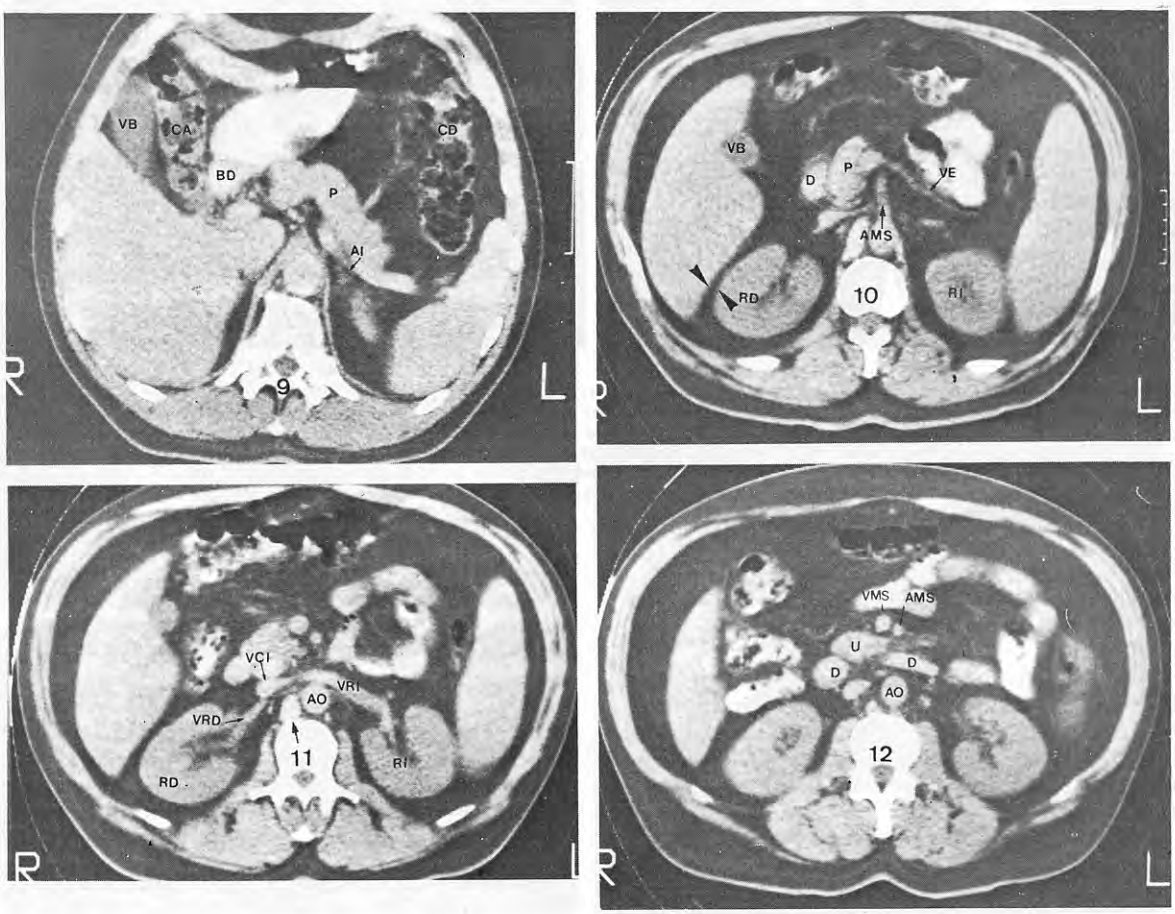

Fig. 16-4.—Anatomía axial por TAC. Cortes 9 a 16. Corte 9: A nivel de la fosa de la vesícula biliar con el bulbo duodenal (BD), colon ascendente (CA) así como el páncreas (P). Corte 10: Realizado en la parte más inferior de la vesícula biliar, mostrando el espacio de Morison (puntas de flecha) así como la arteria mesentérica superior (AMS), saliendo del borde anterior de la aorta. La cabeza pancreática (P) se ve medial al duodeno (D). Corte 11: A nivel de la zona media de ambos riñones. La vena renal derecha (VRD) y la vena renal izquierda (VRI) se visualizan entrando en la cava inferior (VCI). Entre la cava y la aorta se ve una sombra redondeada, que es la terminación bulbosa de la crura derecha (flecha pequeña). Corte 12: Porción más inferior del páncreas. El proceso uncinado (U) es visible medial a la rodilla inferior del duodeno (D). Por delante puede verse la arteria y la vena mesentéricas superiores (AMS y VMS). *(Continúa ilustración.)*

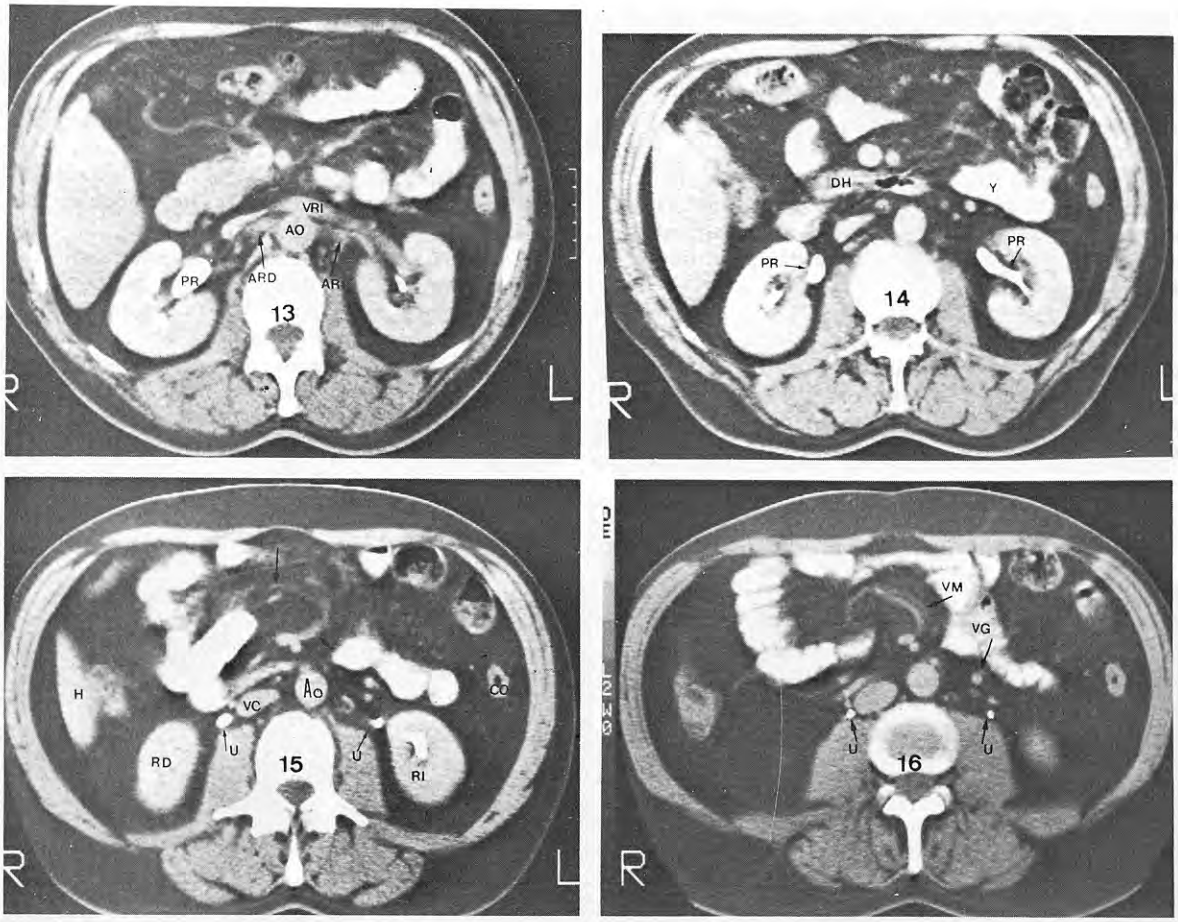

Fig. 16-4. *(Cont.)*—Corte 13: Ambas arterias renales (ARD) (ARI) son visibles saliendo de la aorta. Anterior puede verse la vena renal izquierda (VRI). La pelvis renal derecha llena de contraste se visualiza en la cara anterior del riñón. Corte 14: Ambas pelvis renales se visualizan con contraste (PR). Las asas yeyunales rellenas de contraste son ahora claramente visibles (Y) así como el duodeno horizontal (DH) con la arteria y la vena mesentérica por delante. Corte 15: Los vasos de la región mesentérica son visibles en la parte abdominal anterior (flecha larga). Ambos uréteres (U) se visualizan en la región anterolateral de ambos músculos psoas. El colon descendente (CO) se visualiza a la altura de la fascia lateroconal. Corte 16: En un corte más inferior vuelven a mostrarse los vasos mesentéricos (VM). Anterior al uréter izquierdo se ve una sombra redondeada correspondiente a la vena gonadal (VG).

su número, debido a existir una gran abundancia de vasos en esta región. (Fig. 16-4.)

Area 8: Bifurcación aorticocaval.—La aorta se bifurca en las arterias ilíacas derecha e izquierda, aproximadamente 1 ó 2 cm cefálicamente a la bifurcación de la vena cava inferior. La arteria ilíaca derecha primitiva se sitúa anterior a la vena cava inferior. (Fig. 16-5.)

Area 9: Estrecho pélvico.

Varón.—A este nivel las estructuras óseas de la pelvis sirven para identificar las diferentes áreas del mismo. En la parte más inferior de las sacroilíacas, el sacro se angula abruptamente hacia atrás, aumentando su distancia con el músculo psoas. La zona central del estrecho pélvico está ocupada por asas del intestino delgado y, en ocasiones, lateralmente por el ciego y el colon descendente. A medida que se desciende pueden verse los músculos piriformes, situados oblicuamente, pegados al cuerpo del sacro. En su superficie anterolateral se sitúan la arteria y la vena ilíaca interna.

El colon sigmoides se ve frecuentemente en estos cortes. En forma sinuosa, se dirige posteriormente, situándose en la línea media, anterior al cuerpo del sacro, para volver a introducirse en el retroperitoneo y convertirse en el recto.

Hembra.—En la mujer, la región musculoesquelética es similar a la del hombre hasta el nivel de la sínfisis del púbis. El tamaño anteroposterior de la pelvis es mayor en las mujeres y existe habitualmente abundante grasa en los tejidos subcutáneos, mientras que en el hombre la acumulación grasa es predominantemente profunda, es decir, anterior a la fascia transversalis. (Fig. 16-5.)

Area 10: Techo acetabular.—A nivel del techo acetabular puede verse generalmente la cúpula de la vejiga urinaria. Con la inyección de contraste, esto es todavía más fácilmente reconocible. A este nivel, la vejiga ocupa una posición muy anterior. Posteriormente a la vejiga está el recto, rodeado por grasa retroperitoneal y acompañado por ramas arteriales y venosas hemorroidales. Los uréteres son visibles laterales a la vejiga urinaria, dirigiéndose hacia la unión ureterovesical.

Las paredes laterales de la vejiga son en general claramente separables, debido a la grasa existente en la pared lateral pélvica. La densidad de la vejiga urinaria varía, ya que, en pacientes bien hidratados, la densidad de la orina es muy cercana a la del agua. El grosor de la pared, cuando está distendida, es aproximadamente de 1 a 2 mm.

El cordón espermático está situado anterior al anillo inguinal profundo y lateral al músculo rectoabdominal. En ocasiones se puede ver el conducto defe-

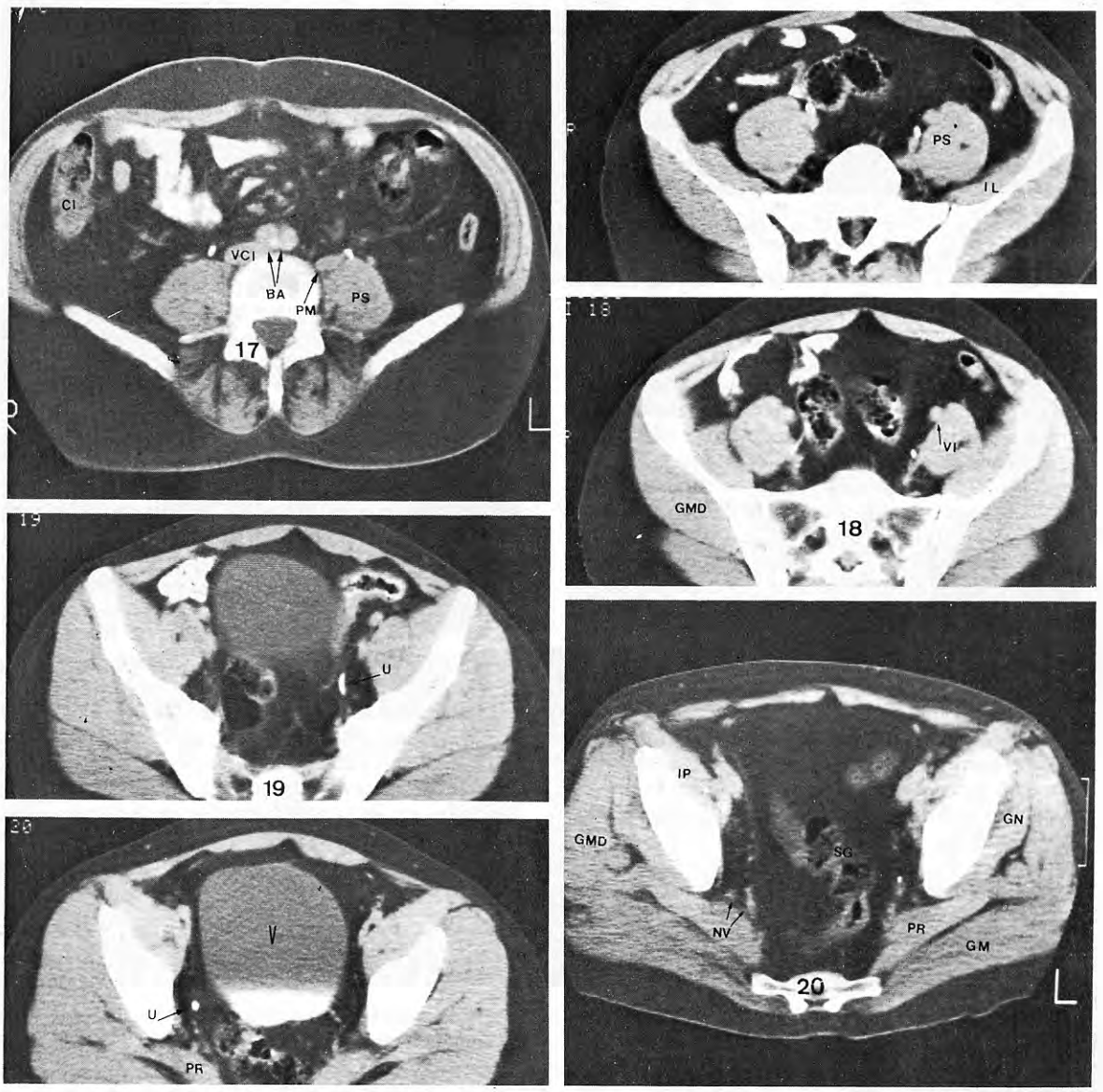

Fig. 16-5.—Anatomía axial por TAC. Cortes 17 a 22. Corte 17: Realizado a nivel aproximado del ciego (CI) y de la bifurcación aórtica (BA). Anterior al músculo psoas (PS) se ve una pequeña sombra redondeada correspondiente al psoas menor (PM). Corte 18: El músculo ilíaco es claramente visible (IL) así como los vasos ilíacos (VI). Posterior a la pala ilíaca puede verse la sombra del músculo glúteo medio (GMD). Corte 19: Visualización de la vejiga urinaria (V) con los uréteres llegando a ella (U). El músculo piriforme es visible en la parte posterior (PR). Corte 20: Se visualiza el sigmoides en la región central de la pelvis (SG). Medial al isquión puede verse el músculo íliopsoas (IP) el glúteo menor (GN) y glúteo mayor (GM). El paquete neurovascular y las raíces del nervio sacro (NV) son visibles posteriormente al isquión. *(Continúa ilustración.)*

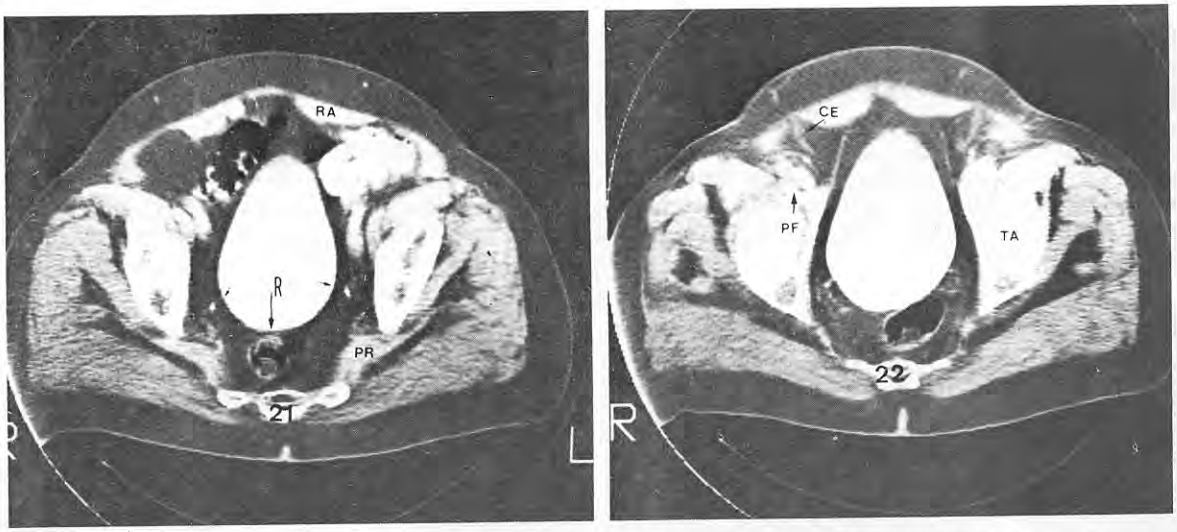

Fig. 16-5. *(Cont.)*—Corte 21: Posterior a la vejiga urinaria puede verse el recto (R) así como ambos uréteres (flechas pequeñas). Músculo recto anterior (RA). Corte 22: Realizado a nivel del techo acetabular (TA). Anterior al hueso puede verse el paquete vasculonervioso femoral (PF) y anterior a él el cordón espermático (CE).

rente pasando posterior, justo por dentro de la arteria ilíaca interna. Las vesículas seminales están situadas posteriormente a la vejiga urinaria, por encima de la unión ureterovesical. Son dos sacos lobulados, de aproximadamente 5 cm de longitud, que se juntan en la línea media con el conducto deferente para formar el conducto eyaculatorio. En los cortes obtenidos son como unas estructuras ovales, de la densidad de los tejidos blandos. (Fig. 16-5.)

En la mujer, el útero se encuentra desplazado habitualmente hacia arriba, debido a la distensión de la vejiga urinaria. El útero adulto mide aproximadamente 7 cm de longitud, 5 cm de ancho y 3 cm de diámetro anteroposterior, si bien es muy variable. Generalmente tiene densidad uniforme. Frecuentemente, el ligamento teres o redondo del útero se puede ver desde los canales inguinales hasta los bordes laterales del fundus uterino. Los ovarios son móviles, observándose laterales y posteriores al fundus uterino, inmediatamente por encima de la inserción del ligamento teres. (Fig. 16-6.)

Area 11: Sínfisis del pubis.—En el varón pueden verse claramente a este nivel la sínfisis del púbis y la cabeza, cuello y trocánter mayor del fémur. Por delante de la sínfisis pueden verse los tendones del recto abdominal y del músculo piramidal, mientras que más lateralmente se sitúa el músculo pectíneo. El obturador interno se inserta en la parte posterolateral del pubis, y medialmente lo hacen las fibras del elevador del ano, que rodea la vejiga, próstata y recto.

A este nivel las secciones cortan la próstata y la vejiga en su base, así como el recto. La próstata es una masa de partes blandas más o menos redondeada, caudal a la vejiga. Generalmente, hay un plano graso, en la parte alta, entre la próstata y el recto, que va disminuyendo según se desciende en la pelvis, pudiendo ser imposible distinguir la próstata del recto a ciertos niveles. Con frecuencia pueden verse calcificaciones centrales, punteadas (hasta en el 60 % de los pacientes por encima de los 60 años).

Posteriormente puede visualizarse la fosa isquiorectal, rellena con grasa y limitada medialmente por los músculos elevadores del ano. Este músculo forma un anillo que contiene el recto, la próstata y la porción basal de la vejiga. (Fig. 16-6.) En la mujer, la zona del recto y de la vejiga están separadas por la parte más inferior del cérvix o la parte superior de la vagina. (Fig. 16-6.)

Area 12: El periné.—En el varón se puede ver la anatomía perineal por debajo de la sínfisis del pubis. Las ramas isquiopúbicas son una «V» invertida dirigida hacia atrás, y lateral a ellas pueden verse los músculos abductores del muslo y los obturadores externos. (Fig. 16-6.) En la mujer la uretra se encuentra fundida con la región de la pared anterior de la vagina, viéndose ocasionalmente, posterior, el esfínter anal externo. Suele haber grandes venas perineales visibles en esta región.

C) Anatomía ultrasonográfica

En la valoración del abdomen se hacen cortes longitudinales transversales, oblicuos, subcostales y coronales. (Fig. 16-7 A y B.)

Cuadrante superior izquierdo.

Es importante reconocer las estructuras anatómicas normales relacionadas con el bazo. El diafragma es superior, posterior y lateral a este órgano. La cola del páncreas está posterior al estómago y al saco menor, y se aproxima al hilio esplénico. El riñón izquier-

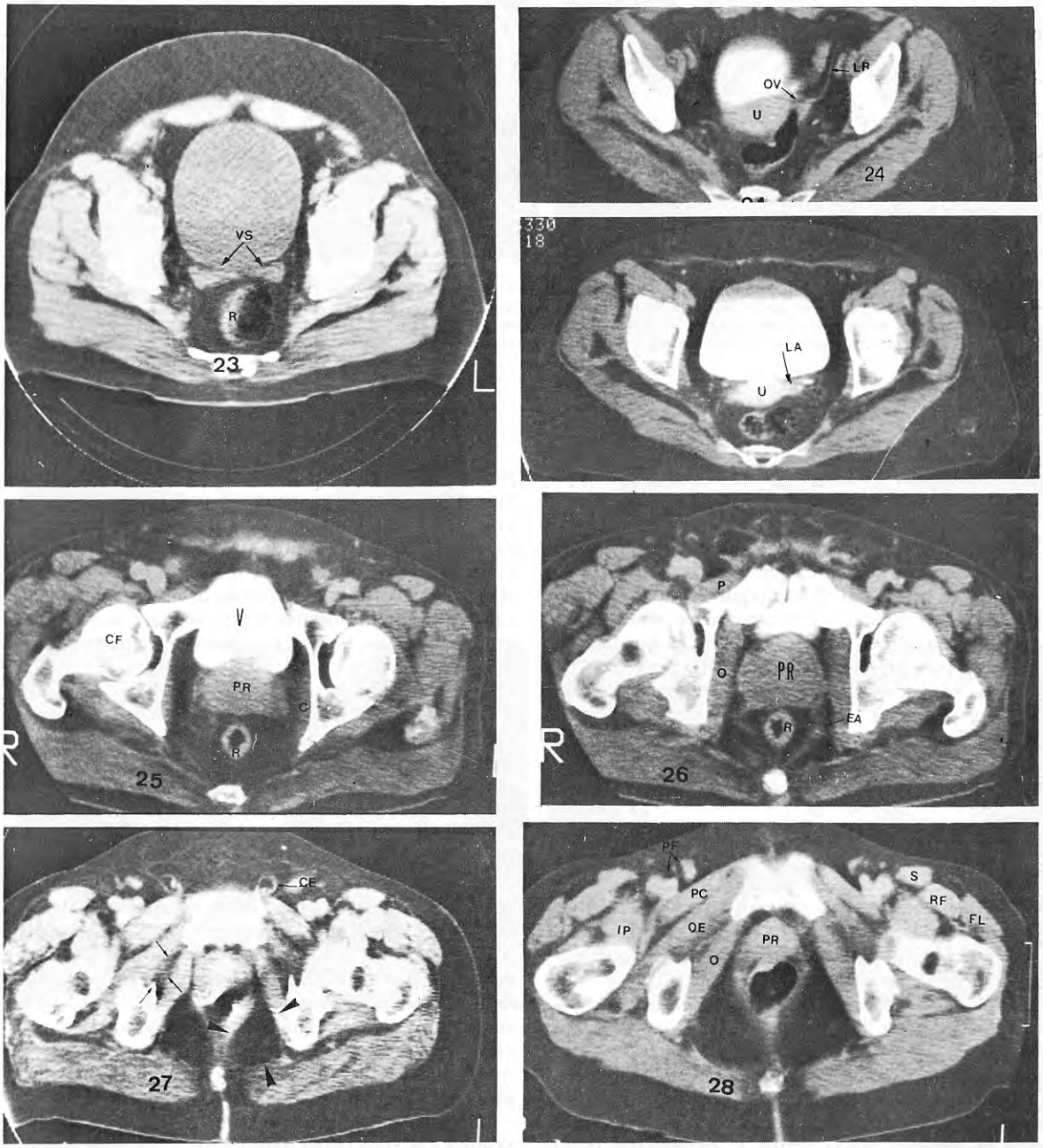

Fig. 16-6.—Corte 23: Realizado a nivel de las vesículas seminales (VS), visibles entre la vejiga y el recto (R). Corte 24: Pelvis femenina. Se identifica bien el útero (U), el ligamento ancho (LA). Se visualiza el ovario izquierdo (OV) así como el ligamento redondo (LR). Corte 25: Pelvis masculina a nivel de la próstata (PR). El músculo obturador interno (O) es visible lateral a la próstata. La cabeza femoral se demuestra bien en este corte (CF). Corte 26: A nivel de los cuellos femorales, mostrando los músculos obturadores internos (O), el pectíneo (P), así como el elevador del ano (EA). Corte 27: Visualización de los conductos espermáticos (CE) en la pared abdominal anterior. Entre el pubis y el isquión puede verse un espacio negro limitado internamente por el músculo obturador (flechas finas), «canal del obturador» que contiene las arterias y nervios del mismo nombre. La fosa isquiorrectal rellena de grasa es visible posteriormente (puntas de flecha). Cordón espermático (CE). Corte 28: A nivel del paquete femoral (PF) puede verse el músculo sartorio (S), el recto femoral (RF), el tensor de la fascia lata (FL). En el lado derecho están señalados el pectíneo (PC), el obturador externo (OE), el obturador interno (O) y el ílio-psoas (IP). Próstata (PR). *(Continúa ilustración.)*

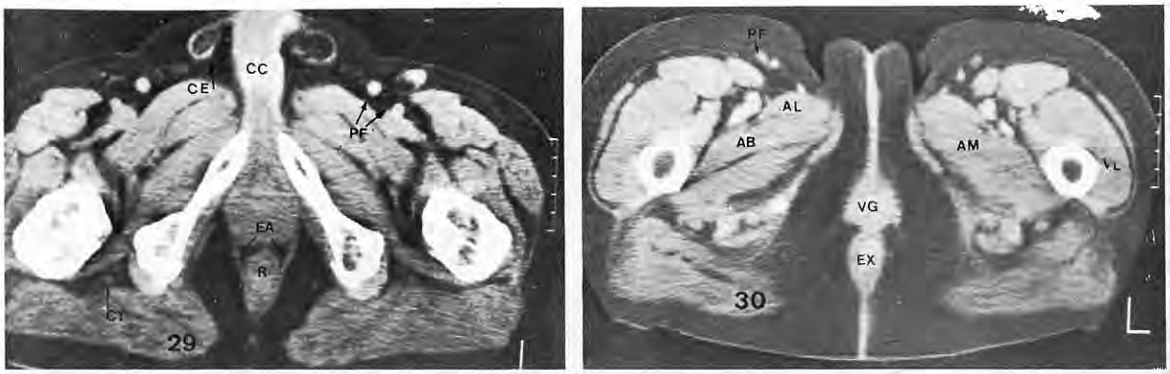

Fig. 16-6. *(Cont.)*—Corte 29: Inferiormente pueden verse los cuerpos cavernosos del pene (CC) así como el elevador del ano (EA) rodeando el recto (R). Por detrás del fémur puede verse un espacio graso conteniendo el nervio ciático (CT). Corte 30: Corte del periné femenino mostrando el extremo más inferior de la vagina (VG), el esfínter anal externo (EX) así como los músculos anteriores, el abductor mayor (AM), el abductor largo (AL) y el abductor corto (AB). Lateral a la diáfisis femoral puede verse el músculo vastolateral (VL). Paquete vasculonervioso (PF).

do generalmente es inferior y medial al bazo, cuyo parénquima es homogéneo.

La apariencia característica de los riñones, es la de una zona central ecogénica, el seno renal, rodeada de otra más sonotransparente, que se corresponde con el parénquima renal. En el parénquima pueden observarse varias imágenes sonotransparentes, que representan las pirámides renales. Los bordes de estas pirámides contienen un denso eco lineal, que representa los vasos arcuatos. Los límites renales son claramente definidos por tener la cápsula un contorno con ecos fuertes. Es importante conocer que la ecogenicidad renal es ligeramente menor que el parénquima hepático.

Cuadrante superior derecho.—El hígado es la mejor ventaja acústica de esta región. El parénquima hepático normal es moderadamente más ecogénico que el parénquima renal, y menos o igual que el páncreas. Se ve interrumpido por estructuras tubulares; algunas tienen unos márgenes altamente ecogénicos y representan ramas del sistema venoso portal, a diferencia de las venas hepáticas, que drenan en la vena cava inferior y no tienen esos límites altamente ecogénicos.

La vena porta se forma por la unión de la esplénica y la mesentérica superior, en una posición anterior a la arteria mesentérica superior. Desde aquí se dirige hacia la derecha, hacia arriba y ligeramente hacia atrás, junto al ligamento hepatoduodenal. Cerca de la porta hepatis queda próxima a la vena cava. Al penetrar en el hígado separa el lóbulo caudado de la porción anterior del lóbulo hepático izquierdo.

La vesícula se visualiza como una estructura sonotransparente. Es variable en su tamaño y posición y está situada en una fosa en la superficie posteroinferior del hígado. El cuello de la vesícula es siempe inferior y anterior a la vena porta.

A nivel del hilio hepático, la arteria hepática está situada anterior y medial a la vena porta principal, mientras el conducto hepático común es anterior y lateral. En un plano inferior, en exámenes longitudinales, el colédoco se sitúa posterior a la cabeza del páncreas, justo anterior a la vena cava inferior, mientras que, en cortes transversales, se visualiza como una estructura sonotransparente circular, lateral a la cabeza del páncreas. El límite superior normal de su diámetro es de 4-5 mm.

Cuadrante medio superior.—El páncreas guarda relación constante con las arterias y venas del abdomen superior. La ecogenicidad del tejido pancreático es igual o mayor que la del hígado. (Fig. 16-8.)

En cortes transversales, la vesícula es lateral al duodeno, mientras que el páncreas es medial. En cortes longitudinales, la cabeza pancreática se encuentra entre el colédoco, posteriormente, y la arteria gastroduodenal, anteriormente. La cabeza es caudal a la vena porta principal. El cuerpo pancreático es anterior y superior con relación a la cabeza. La vena esplénica cursa a lo largo de la superficie posterior del páncreas, desde el cuerpo a la cola. La vena porta surge de la confluencia de la vena mesentérica superior y la vena esplénica, posterosuperior al cuello del páncreas. El origen de la arteria mesentérica superior es cefálico y posterior al cuerpo del páncreas.

La vena mesentérica superior es más anterior que la aorta y la vena cava inferior, y corre paralela a ellas. En cortes longitudinales, el cuerpo pancreático es anterior y el proceso uncinado posterior a la vena. En cortes transversales, el uncinado se extiende medial a la vena cava inferior. La cola del páncreas está a la izquierda de la columna vertebral y se sitúa anterior al riñón izquierdo.

El conducto pancreático corre a través de la porción central del páncreas, siendo su diámetro mayor en la cabeza que en la cola; suele verse como una línea ecogénica, aunque también puede identificarse como

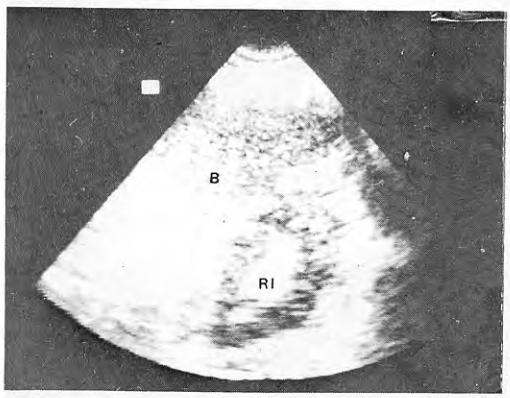

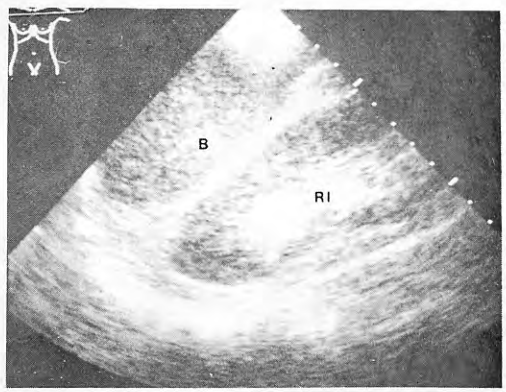

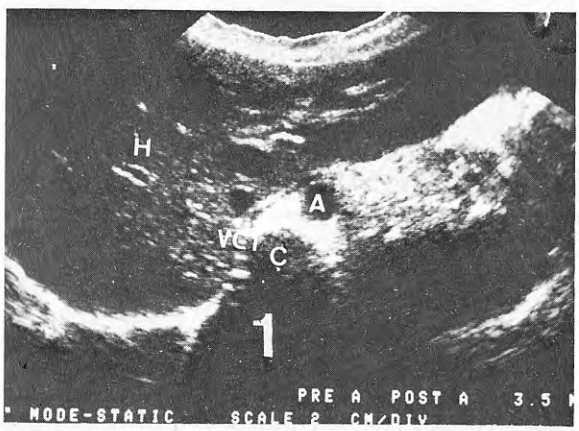

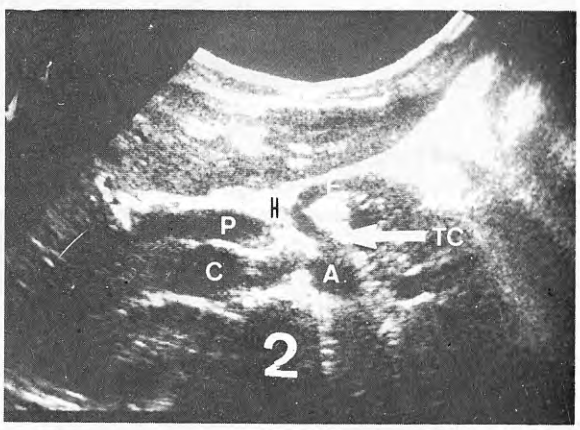

Fig. 16-7 A.—Ultrasonografía del cuadrante superior izquierdo. (Cortes superiores). El corte coronal realizado a nivel del hipocondrio izquierdo muestra el bazo normal (B) así como sus relaciones con el riñón izquierdo (RI). En el corte de la derecha realizado en plano sagital se ve asimismo las relaciones del bazo (B) con el riñón izquierdo. Ultrasonografía de los cuadrantes superiores medio y derecho (cortes numerados). Corte 1: A nivel del lóbulo hepático derecho (H) viéndose la columna vertebral (C), aorta (A), vena cava inferior (VCI). Corte 2: A nivel del tronco celíaco (TC) viéndose la arteria hepática (AH) y la esplénica (E). La vena porta (P) y la cava (C) son visibles en el lado derecho.

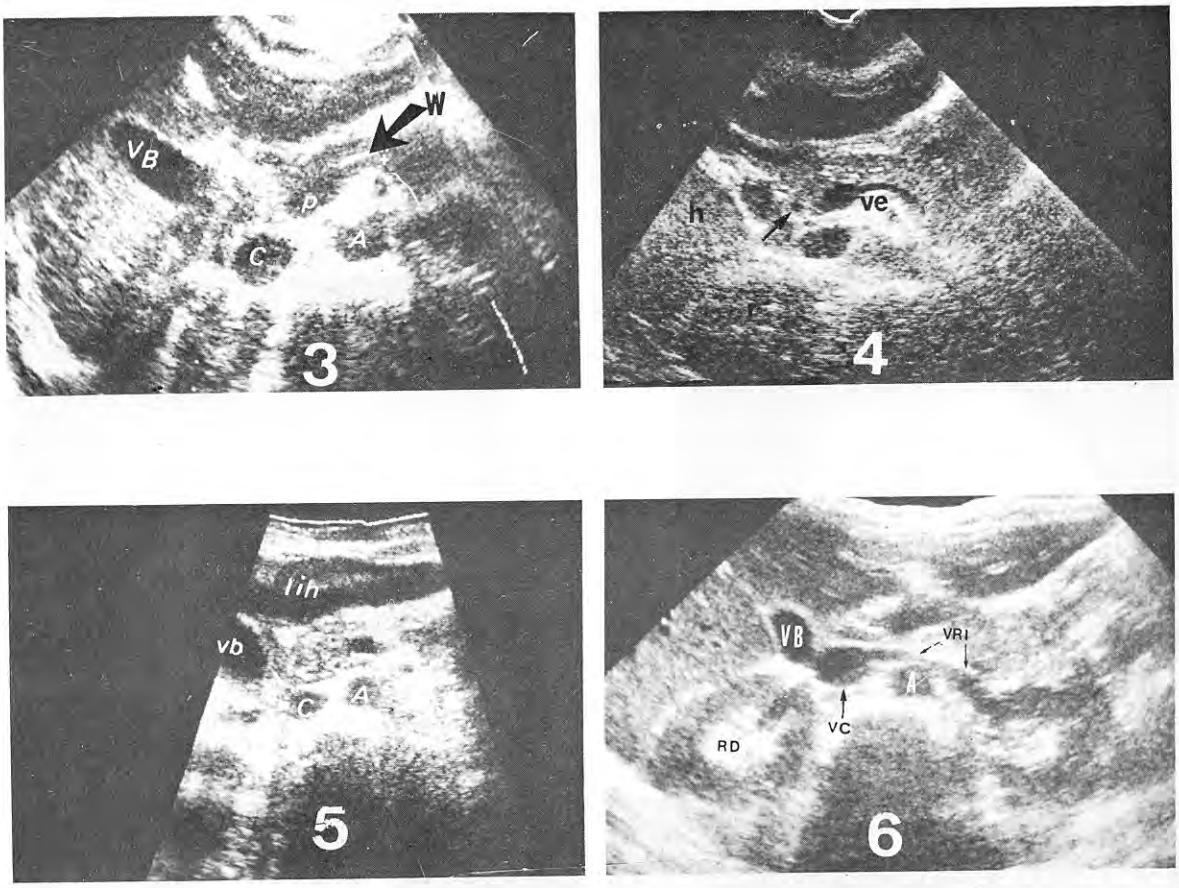

Fig. 16-7 A. *(Cont.)*—Corte 3: A nivel del páncreas (P) visualizándose el Wirsung normal (W) y la vesícula biliar (VB). Corte 4: Visualización de la vena esplénica (VE) llegando a la porta. En la cabeza pancreática puede verse un pequeño círculo sonotransparente producido por la parte distal del colédoco (flechas). Corte 5: Corte a nivel del lóbulo hepático izquierdo (LIH) mostrando la vesícula biliar (VB) así como la cava y la aorta (C y A). Corte 6: Corte a nivel de los riñones mostrando la vena izquierda (VRI) cruzando por delante de la aorta para entrar en la cava (VC). En el lado derecho puede verse el riñón (RD) y por encima ventralmente la vesícula biliar (VB).

una estructura tubular, dependiendo del poder de resolución del equipo de US, considerándose normal hasta un diámetro de 2 mm.

Pelvis.—En la evaluación de la pelvis, es mandatorio que la vejiga esté moderamente distendida, ya que sirve como ventana para realizar la exploración, además de producir un desplazamiento de las asas intestinales del abdomen superior. La forma de la vejiga depende del grado de distensión. Es una estructura sonotransparente, homogénea, de paredes anteriores lisas. (Fig. 16-9.)

La próstata, que se visualiza angulando caudalmente el transductor, se sitúa posterior a la vejiga e inferior a las vesículas seminales. Un eco central fuerte en el centro de la próstata representa la uretra y las glándulas periureterales. Las vesículas seminales también pueden ser visualizadas como dos estructuras simétricas, posteriores a la vejiga.

En la mujer, el útero se visualiza posterior a la vejiga, y su longitud mayor se localiza con frecuencia en un plano sagital, cerca de la línea media.

El canal endocervical se ve como una línea ecogénica central, en el segmento cervical inferior. En ocasiones se visualiza una línea semejante, en el centro del fundus uterino, que representa el endometrio. La vagina aparece como un eco lineal fuerte central, rodeado de un anillo sonotransparente. Los ovarios son ovalados, se visualizan en scan transversales, lateralmente a la vejiga y posteriormente al útero, midiendo generalmente 3 × 2 × 1 cm. Su examen se realiza a través de la vejiga, desde el lado opuesto al que se quiere visualizar.

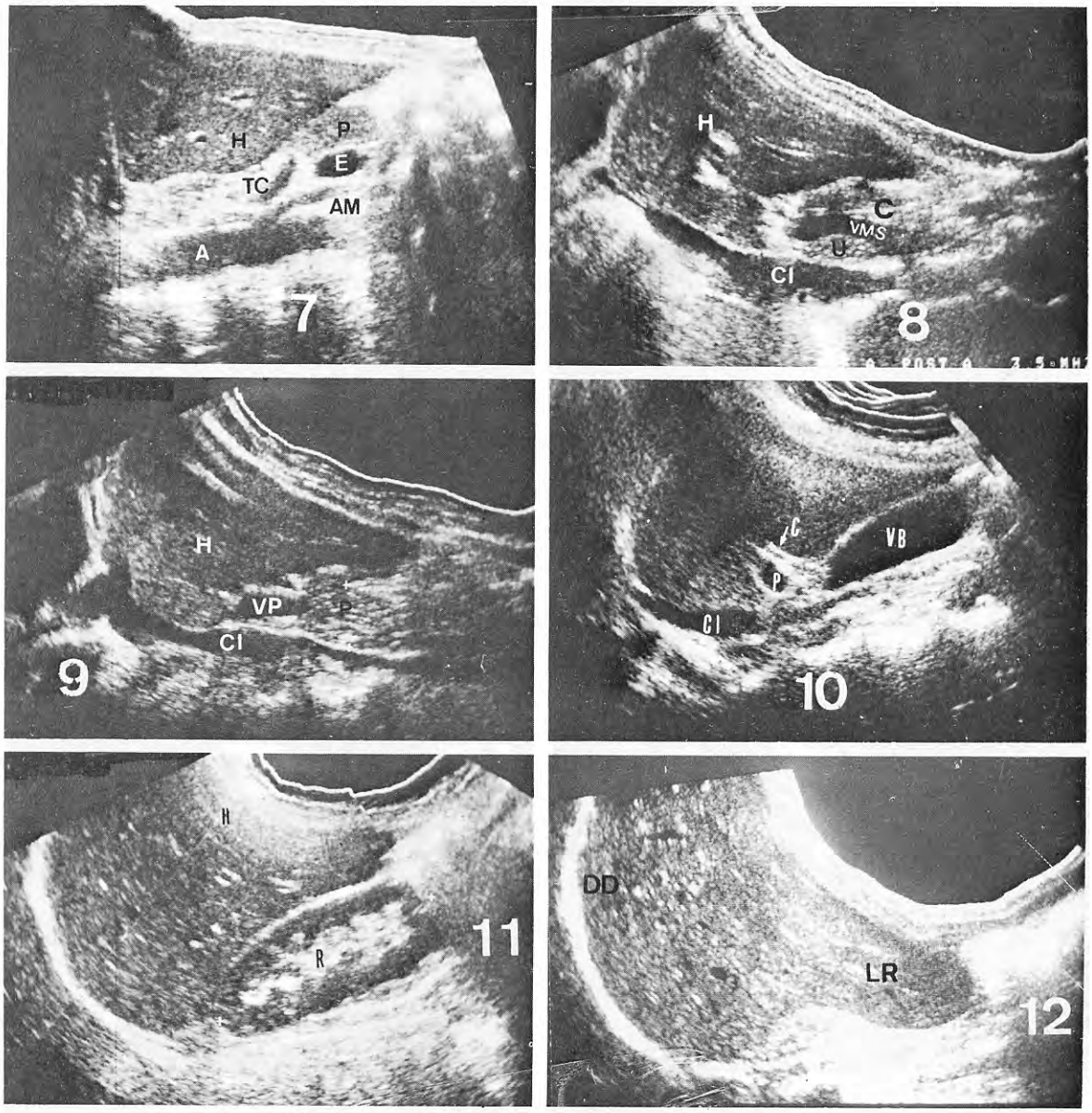

Fig. 16-7 B.—Cortes sagitales del abdomen superior, medio y derecho. Corte 7: A nivel del lóbulo hepático izquierdo (H) y de la aorta abdominal (A), puede verse la salida del tronco celíaco (TC) y de la arteria mesentérica superior (AM). Por encima de la vena esplénica cortada de través (E) puede verse el cuerpo del páncreas (P). Corte 8: Corte más externo a nivel de la cabeza pancreática (C). La vena mesentérica superior (VMS) separa la cabeza del proceso uncinado (U). Cava inferior (CI). Corte 9: Corte más lateral mostrando la cabeza pancreática (P) así como la vena porta (VP). Corte 10: Más lateralmente se identifica la vesícula biliar (VB), la porta (P) y por encima de ésta el hepático común normal (C). Corte 11: A nivel del lóbulo hepático derecho (H) puede verse por debajo del mismo la totalidad del riñón derecho (R). Corte 12: Más externamente se muestra el lóbulo hepático derecho, que presenta la variante de un lóbulo de Riedel (LR). Diafragma derecho (DD).

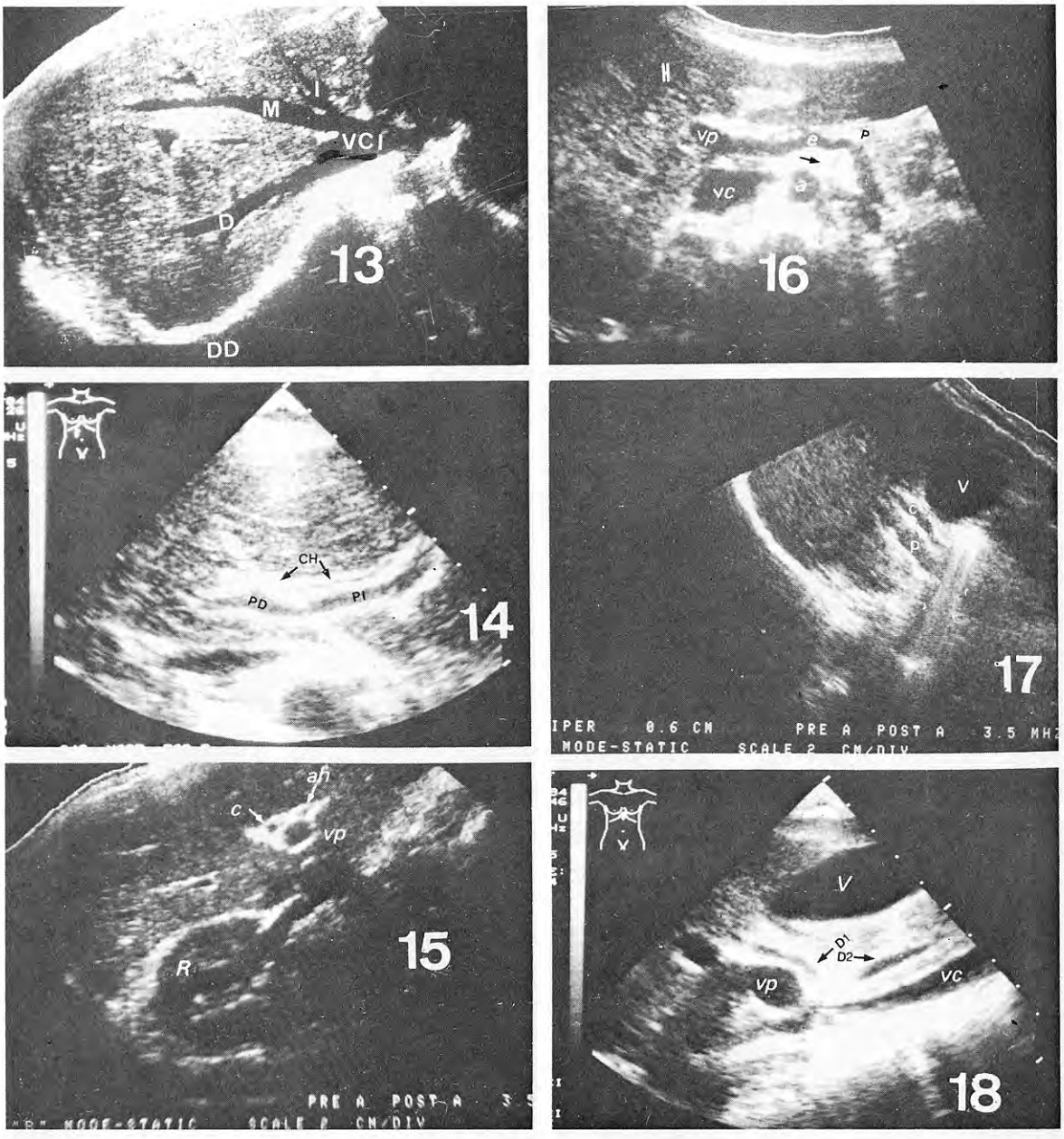

Fig. 16-8.—Anatomía normal del cuadrante superior derecho en proyecciones oblicuas. Cortes 13, 14 y 15 realizados en oblicua paralela al eje costal. Corte 13: Las tres grandes venas interlobares derecha (D), media (M) e izquierda (I) se visualizan drenando en la vena cava inferior (VC). Diafragma derecho (DD). Corte 14: Realizado a nivel de la bifurcación de la vena porta, muestra la porta derecha (PD) así como la izquierda (PI). Por encima de ellas puede apreciarse un tubo fino sonotransparente constituido por la unión de ambos conductos hepático derecho e izquierdo (CH). Corte 15: Muestra la típica imagen de Mickey-Mouse constituida por la vena porta (VP), la arteria hepática (AH) y el conducto hepático común (C). Riñón derecho (R). Cortes 16, 17 y 18 realizados en oblicua perpendicular al eje costal. Corte 16: Muestra el eje esplenoportal a su entrada en el hilio hepático. Por debajo del páncreas (P) puede verse la vena esplénica (E) drenando en la vena porta (VP). Aorta (A). Vena cava (VC). Corte 17: Muestra el conducto hepático común (C) paralelo a la vena porta (P). Por encima puede verse la vesícula biliar (V). Corte 18: Realizado en la región distal mostrando el colédoco en su porción D-1 paralela a la vena porta (VP) así como D-2 paralela a la vena cava (VC). Entre la vesícula biliar (V) y el colédoco se encuentra situada la cabeza pancreática. El colédoco se ve terminando en la papila.

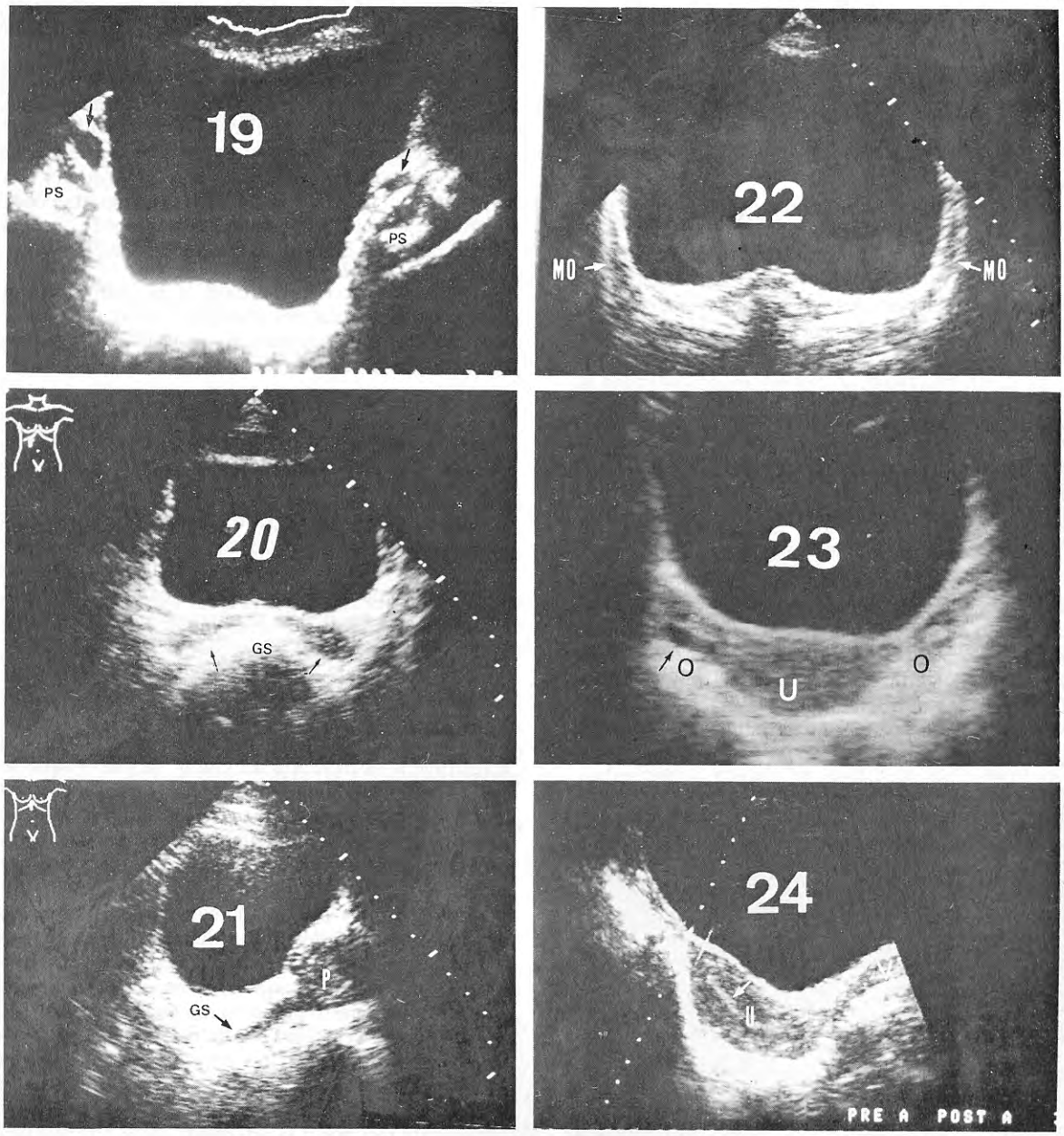

Fig. 16-9.—Ultrasonografía de la pelvis menor. Cortes 19, 20 y 21 correspondientes a un varón. Los cortes 19 y 20 obtenidos en planos coronales muestran la sombra de los músculos psoas (PS), los vasos ilíacos (flechas) así como las glándulas seminales (GS). El corte 21 obtenido en plano longitudinal muestra la próstata (P) así como las glándulas seminales (GS). Los cortes 22, 23 y 24 corresponden a una pelvis femenina. El corte 22 muestra ambos músculos obturadores internos (MO). En el corte 23 puede verse el cuerpo uterino (U) así como ambos ovarios (O). En el lado derecho pueden verse algunos folículos, como áreas sonotransparentes intraováricas (flecha). El corte 24 está obtenido en plano longitudinal, viéndose el útero (U) con la cavidad endometrial como una línea ecodensa central (flecha). El canal vaginal se adivina en la región anterior (V).

TECNICAS

DRA. M. PROVENCIO
DR. C. S. PEDROSA

1. RADIOGRAFIAS SIMPLES
2. EXAMEN CON CONTRASTE EN EL TUBO DIGESTIVO
3. ESTUDIOS ANGIOGRAFICOS
4. MEDICINA NUCLEAR
5. ULTRASONIDOS
6. TOMOGRAFIA AXIAL COMPUTARIZADA

1. RADIOGRAFIAS SIMPLES

El examen del abdomen se inicia por la radiografía simple del mismo, que habitualmente es obtenida en posición *supino*. Esta radiografía es de la máxima utilidad en numerosos problemas del abdomen y muchas veces es la única utilizada, realizándose proyecciones adicionales cuando son necesarias por motivos específicos.

La *radiografía de tórax* siempre debe formar parte del estudio de los pacientes con lesiones abdominales, sobre todo en el abdomen agudo. Debe ser obtenida, si ello es posible, en bipedestación y es particularmente útil para descartar la presencia de lesiones torácicas relacionadas con problemas abdominales, de lesiones pulmonares que puedan inducir síntomas abdominales, como ocurre en el caso de neumonía infantil que se puede presentar con síntomas que sugieran infección abdominal, y también porque es el mejor estudio que puede realizarse en la demostración de aire libre intraperitoneal. Por otra parte conocer la posición del diafragma es de gran utilidad en enfermos traumatizados, para descartar posteriormente la presencia de lesiones diafragmáticas.

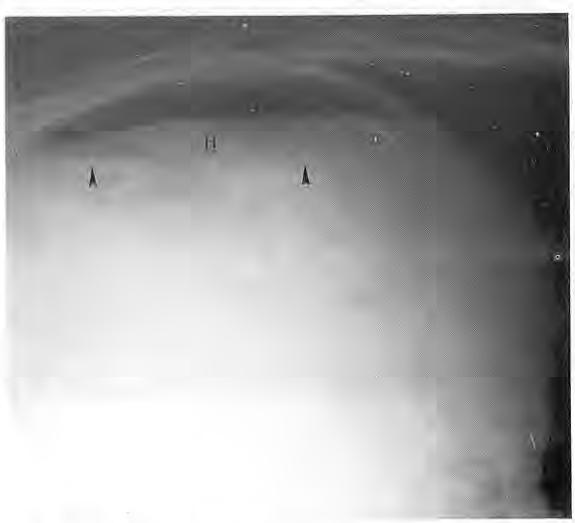

Fig. 16-10.—Valor de los estudios convencionales. 1: Neumoperitoneo. En ocasiones el decúbito lateral izquierdo con rayo horizontal muestra bien la presencia de gas entre la sombra hepática (H) y la pared costal, en este caso con un nivel hidroáereo (puntas de flecha).

En la demostración de aire libre abdominal la radiografía más utilizada, aparte de la de tórax ya mencionada, es la que se toma en *decúbito lateral izquierdo* (el paciente acostado sobre su lado izquierdo, en la que la exposición se realiza en anteroposterior con rayo horizontal). (Fig. 16-10.) Esta radiografía puede demostrar pequeñas cantidades de aire por encima del lóbulo hepático derecho, o en la fosa ilíaca.

En la *obstrucción intestinal,* a la radiografía en supino se agrega la del abdomen en *bipedestación,* muy útil en la demostración de niveles hidroaéreos, inmovilización de asas, etc.

2. EXAMEN CON CONTRASTE EN EL TUBO DIGESTIVO

Durante años el contraste de relleno del tubo digestivo ha sido el sulfato de bario, pero en el abdomen agudo siempre ha estado limitado su uso por el miedo al espesamiento del mismo, produciendo problemas al cirujano. La experiencia demuestra que en los casos de obstrucción del intestino delgado no existe ningún inconveniente para el uso de contraste de bario por vía oral, y en pacientes con dudas diagnósticas y que no necesitan una operación inmediata es el método de elección. Otro problema completamente diferente lo constituye la obstrucción del colon, ya que el bario se espesa en el colon proximal y por tanto puede, en teoría, convertir una obstrucción mecánica parcial del intestino grueso en una completa. Por ello, en estos casos, es preferible el relleno retrógrado por vía rectal.

En los últimos años ha ido ganando adeptos el uso de contrastes yodados hidrosolubles, que en general son hiperosmolares, por lo que actúan en sujetos normales y en pacientes que están en el período postoperatorio, en cierto modo, como un purgante salino, pasando a alta velocidad por el intestino delgado. Las indicaciones fundamentales de este método incluyen la sospecha de obstrucción mecánica, sobre todo en pacientes agudamente enfermos, en los que puede ser importante reconocer la diferencia entre una obstrucción mecánica del intestino delgado y un íleo paralítico.

3. ESTUDIOS ANGIOGRAFICOS

Si bien el auge de la ultrasonografía y de la tomografía computarizada ha reducido considerablemente el número de exploraciones angiográficas, permane-

cen algunas indicaciones en múltiples condiciones clínicas agudas. Una aportación interesante es la *angiografía digital por vía intravenosa,* que evidentemente permite una visualización, si bien no tan completa, de gran calidad y de forma rápida y sencilla.

Las aplicaciones de la angiografía pueden resumirse del siguiente modo:

Cuadro 1

ANGIOGRAFIA ABDOMINAL

1. ENFERMEDAD VASCULAR
2. HEMORRAGIA
   A) Trauma.
   B) Enfermedad media del tracto digestivo.
3. NEOPLASIAS
   A) Mapa vascular prequirúrgico.
   B) Diagnóstica.
      1. Adrenales.
      2. Hígado.
4. INTERVENCIONISTA
   A) Control de hemorragia intestinal.
   B) Perfusión de quimioterapia.
   C) Embolización.

Extractado de Lang

La angiografía sigue siendo primordial en el estudio de las *enfermedades propias de los vasos abdominales,* tales como aneurismas, enfermedad isquémica aortoilíaca, etc.

En las lesiones de *angina abdominal,* con lesiones arterioescleróticas afectando generalmente a la arteria mesentérica superior e inferior, la realización de angiografía sigue siendo importante.

La *hemorragia masiva* en el tracto gastrointestinal superior puede deberse a varices esofágicas, úlcera péptica o de stress. En ocasiones, si la endoscopia no localiza el sitio de hemorragia, la angiografía puede estar indicada.

La embolización también ha sido aplicada en las *hemorragias gastrointestinales* con oclusión de las venas coronarias, y en las *hemorragias intratables de la vejiga y útero,* sobre todo por lesiones carcinomatosas.

La embolización sigue siendo útil en aquellos enfermos con *neoplasias renales* en las que se pretende reducir el flujo como preparación para la cirugía.

La angioplastia transluminal percutánea de las arterias renales puede utilizarse en casos de hipertensión renovascular, con éxito hasta en un 95 % de los casos.

4. MEDICINA NUCLEAR

Los estudios de medicina nuclear se utilizan en el abdomen con gran frecuencia.

a) *Estómago.*—Ha sido utilizado el TcO_4 en el estudio de la *función de las células parietales.* Así, por ejemplo, se ha visto captación reducida de este isótopo en la anemia perniciosa. Así mismo ha sido utilizado en la detección del *reflujo gastroesofágico,* tras la ingestión de un coloide de sulfuro de Tc^{99m}.

La localización de mucosa gástrica anómala, como en el *divertículo de Meckel,* es otra de las indicaciones clásicas del TcO_4. (Fig. 16-11.) El mismo método puede aplicarse en los *quistes de duplicación ileales* que ocasionalmente contienen áreas de mucosa gástrica. El *pirofosfato de* Tc^{99m} se ha utilizado en el infarto intestinal. La técnica se realiza intraoperatoriamente para determinar la viabilidad de los bordes de resección. La misma técnica se ha utilizado también en la enterocolitis necrotizante.

Una de las indicaciones más clásicas de los isótopos es para la detección de *hemorragia gastrointestinal,* puesto que los estudios convencionales gastrointestinales no demuestran la hemorragia en un 20-25 % de los pacientes. Existen diferentes técnicas utilizadas, incluyendo el coloide de sulfuro de Tc^{99m}, cuyo único fallo es que el paciente tiene que estar sangrando activamente mientras el isótopo circula por la sangre.



Fig. 16-11.—Valor de los estudios isotópicos en la demostración del divertículo de Meckel. (Estudio con pertenectato de Tc^{99m}.) La secuencia realizada muestra la captación anormal en la fosa ilíaca derecha (punta de flecha) por la mucosa gástrica del divertículo, que aparece al mismo tiempo que la captación del estómago (E). Vejiga urinaria (V). (Cortesía del Dr. F. Arnaiz. Madrid.)

5. ULTRASONIDOS

El uso de los ultrasonidos en la cavidad abdominal se ha intensificado de forma considerable en los últimos años, siendo sus indicaciones variadísimas. Nuevamente aquí, sin entrar en las consideraciones diagnósticas de las diferentes vísceras abdominales, vamos a pasar revista brevemente a algunas de las indicaciones más frecuentes a nivel del tubo digestivo y cavidad abdominal.

La detección de la *ascitis* es fácil para el ultrasonido, como más adelante comentaremos. El US es capaz de demostrar pequeñas cantidades de líquido ascítico, masas dentro del mismo, como ocurre en los tumores ováricos, o incluso visualizar «debris» en su interior, sugiriendo un origen inflamatorio.

A nivel de la cavidad peritoneal, el ultrasonido es sumamente útil para el diagnóstico de abscesos abdominales y en las alteraciones mesentéricas y el epiplón.

La apariencia ultrasonográfica de una *masa* en la luz intestinal produce una imagen típica, sonotransparente periféricamente, con un eco central densamente ecogénico (seudorriñón). (Fig. 16-12.) Esta presentación ha sido vista en tumores malignos como el carcinoma gástrico, especialmente aquellos con extensión extragástrica, y también en ulceración péptica benigna, linfoma gástrico, enfermedad metastásica y enfermedad crónica granulomatosa de la infancia. La lesión también puede observarse en tumores malignos y benignos del intestino delgado, invaginación, enfermedad de Crohn, diverticulitis y trombosis mesentérica. En cualquier caso, la presencia de este tipo de lesión ultrasonográfica puede sugerir inmediatamente el engrosamiento en la pared intestinal, y por tanto deben realizarse los correspondientes estudios con bario para tratar de detectar la lesión.

En niños los US pueden ser de enorme utilidad, permitiendo distinguir íleo dinámico del obstructivo, detectando tumores, alteraciones inflamatorias, invaginaciones, traumatismos, estenosis hipertrófica del lactante, etc.

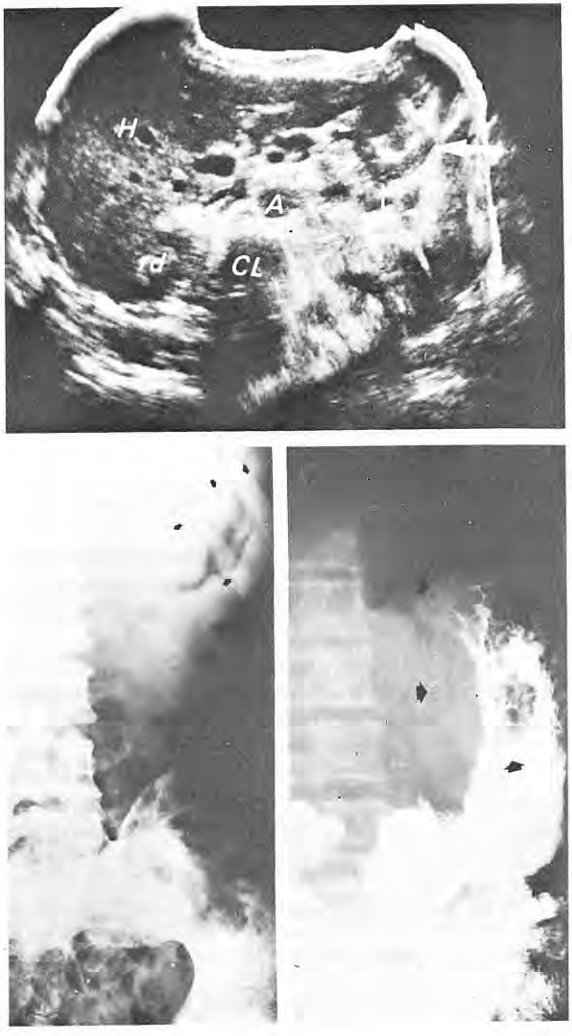

Fig. 16-12.—Valor de la ultrasonografía en procesos tumorales del tubo digestivo. La imagen superior corresponde a un corte axial del abdomen superior mostrando el hígado (H), el riñón derecho (RD), la aorta (A) y la columna vertebral (CL). En la parte superior izquierda puede verse una imagen en «seudorriñón» (flechas) que motivó la exploración del abdomen y estómago que mostraron una lesión multinodular del cuerpo gástrico por linfoma (flechas).

6. TOMOGRAFIA AXIAL COMPUTARIZADA

La utilización de la tomografía axial computarizada en numerosísimos problemas del abdomen hace innecesario que se pase revista aquí a todas sus indicaciones, que serán estudiadas en cada sección correspondiente.

17

EL ABDOMEN: CAVIDAD PERITONEAL

DR. C. S. PEDROSA

http://booksmedicos.blogspot.com

SEMIOLOGIA RADIOLOGICA

1. COLECCIONES ANORMALES DE GAS
2. LIQUIDO LIBRE INTRAPERITONEAL
3. MASAS
4. CALCIFICACIONES
5. CUERPOS EXTRAÑOS

1. COLECCIONES ANORMALES DE GAS

A) Neumoperitoneo

La aparición de aire libre en la cavidad peritoneal es un hallazgo importante, puesto que casi siempre traduce la existencia de perforación de una víscera hueca. Las causas de neumoperitoneo están reflejadas en el cuadro 1.

Las radiografías más útiles para su detección son la posteroanterior de tórax, en posición de bipedestación, y el decúbito lateral izquierdo del abdomen con rayo horizontal.

Antes de realizar la radiografía de tórax es conveniente que el enfermo permanezca acostado sobre su lado izquierdo durante unos diez minutos, para conseguir que el aire que exista en la cavidad peritoneal ascienda a la parte más alta del abdomen. En estas condiciones, la demostración de una pequeña cantidad de aire debajo del diafragma derecho es relativamente fácil, al ascender el aire y ser atrapado entre el hígado y el peritoneo parietal, de manera que puede verse entre el hígado y la pared costal o en ocasiones por encima de la zona del íleon.

Los hallazgos radiológicos de *aire libre* incluyen una serie de signos que han sido descritos a lo largo de los años.

Cuadro 1

NEUMOPERITONEO. CAUSAS

1. PERFORACION DE VISCERA HUECA
2. AIRE RESIDUAL POSTOPERATORIO
3. PUNCION DIAGNOSTICA
   - A) Laparoscopia.
   - B) Colonoscopia.
   - C) Biopsias percutáneas.
   - D) Colangiografía percutánea.
   - E) Esofagoscopia.
4. INTRODUCCION DE AIRE A TRAVES DE LAS TROMPAS DE FALOPIO
   - A) Examen pélvico.
   - B) Acto sexual.
   - C) Test de Rubin.
   - D) Cunnilingus.
   - E) Duchas vaginales.
   - F) Esquí acuático.
5. AUMENTO EN LA PRESION INTRA Y EXTRAALVEOLAR PULMONAR
   - A) Submarinismo.
   - B) Ventilación mecánica.
   - C) Vómitos, tos, levantamiento de peso.
6. ASOCIADO A NEUMOTORAX
   - A) Por punción inadvertida.
   - B) Comunicaciones existentes con la cavidad peritoneal.
   - C) Espacio pleural.
7. MISCELANEAS
   - A) Neumatosis cistoides intestinalis.
   - B) Diverticulosis yeyunal.
   - C) Perforación rectal.
     1. Termómetro (neonatos).
     2. Enema opaco.

Miller

El signo de la *doble pared* suele verse cuando existen cantidades importantes de aire y de líquido intraperitoneal, que hacen que las asas intestinales se desplacen hacia la región central. La presencia de aire en el interior y en el exterior de la luz permite que sea

visible la pared del intestino por fuera y por dentro. (Fig. 17-1.)

El *signo de la cúpula* del *balón de rugby* se produce por la presencia de una gran cantidad de aire, que toma una forma de elipse. (Fig. 17-1.) En ocasiones, el aire rodea el ligamento falciforme por ambos lados, con lo que aparece como una densidad de tipo lineal superpuesta a la parte medial del hígado y paralela al lado derecho de la columna, pudiendo recordar a la costura del balón de rugby, y que también se conoce con el nombre de *«signo del falciforme»*. (Fig. 17-1.)

La causa más frecuente de la existencia de aire en el abdomen es la *cirugía previa,* ya que hasta un 58 % de los pacientes pueden tener aire libre. La absorción del gas postoperatorio varía entre 1 y 24 días.

El motivo más frecuente de neumoperitoneo espontáneo es la perforación de una víscera hueca, cuyas causas se detallan a continuación:

Cuadro 2

CAUSAS DE PERFORACION DE UNA VISCERA HUECA

1. Ulceración péptica del duodeno o del estómago.
2. Diverticulitis.
3. Tumores (en el propio tumor o en el ciego).
4. Enteritis necrotizante.
5. Enfermedad isquémica del intestino.
6. Neumatosis intestinal.
7. Colitis ulcerosa (megacolon tóxico).

El diagnóstico diferencial del neumoperitoneo debe hacerse con otra serie de lesiones que pueden simularlo y que están reflejadas en el cuadro 3.

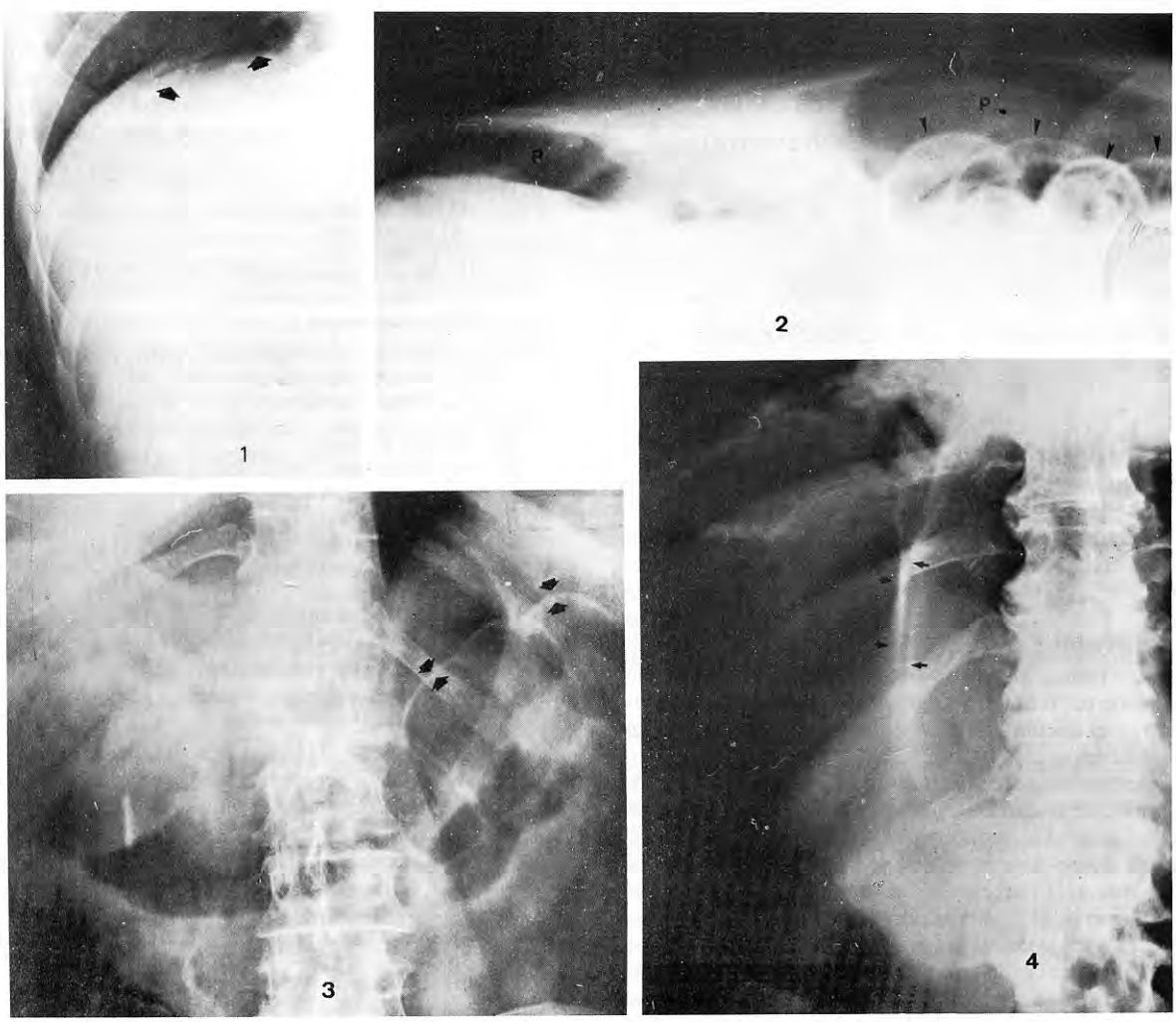

Fig. 17-1.—Semiología del neumoperitoneo. 1: Neumoperitoneo mínimo. La imagen del hipocondrio derecho muestra una capa de aire por debajo del diafragma derecho (flechas). 2: Radiografía lateral del abdomen obtenida en decúbito supino con rayo horizontal, mostrando neumoperitoneo importante (P). El borde externo de las asas intestinales es claramente visible (puntas de flecha). 3: Signo de la doble pared. El aire fuera y dentro del intestino permite definir bien la pared intestinal (flechas). 4: Signo del falciforme. El gas a ambos lados del ligamento falciforme dibuja una «V» densa en el hipocondrio derecho, al acumularse aire en ambos lados del mismo (flechas).

Cuadro 3

SEUDONEUMOPERITONEO

1. Solapamiento de asas distendidas (falso signo de la doble pared).
2. Interposición cólica de Chilaiditi.
3. Grasa subdiafragmática.
4. Aire extraperitoneal.
5. Atelectasia o neumotórax.
6. Absceso intraperitoneal o intratorácico.
7. Divertículo del tracto digestivo superior.
8. Diafragma lobulado, hernia diafragmática.
9. Distensión aérea gástrica.
10. Aire en apéndice retrocecal.

Mindelzun

Conviene recordar que la ausencia de gas en la cavidad peritoneal no excluye la perforación visceral, puesto que no se encuentra aire hasta en un 10-35 % de las perforaciones comprobadas, aun cuando puede verse líquido libre intraperitoneal hasta en un tercio de los pacientes en los que no se demuestra el aire. En los casos de hidroneumoperitoneo puede verse aire situado centralmente, y niveles hidroaéreos en la cavidad peritoneal.

B) Colecciones localizadas de gas

a) *Neumobilia*

El gas en el sistema biliar se concentra fundamentalmente en la región central, zona de la «porta hepatis», donde se sitúan los grandes conductos biliares. La causa más frecuente de gas en el sistema biliar es la perforación de la vesícula o del colédoco al tracto gastrointestinal, debido, en la inmensa mayoría de los casos (90 %), a erosión por un cálculo. En aproximadamente un 6 % puede deberse a úlcera péptica, generalmente postbulbar, y en un 4 %, a tumores o traumatismos.

En cerca del 80 % de los casos, el cálculo puede pasar a través del tubo digestivo sin producir obstrucción, pero en el resto se puede producir el llamado *íleo biliar*. (Fig. 17-2 A y B.) Los hallazgos radiológicos en estos casos son: la presencia de gas en la vesícula biliar y/o vías biliares, la presencia de un cálculo en situación ectópica (aproximadamente un 50 % de los cálculos tienen suficiente calcio para ser visibles), y la presencia de un patrón de obstrucción intestinal completa o parcial. La mayor parte de las obstrucciones se presentan en pacientes por encima de los 70 años, y el punto de obstrucción es la región del íleon terminal (76 % de los casos), duodeno (21 %) y colon sigmoides (2 %). La comunicación entre intestino y vía biliar ocurre a nivel del duodeno (57 %) y del colon (18 %). La mortalidad es alta (15 a 20 % de los pacientes).

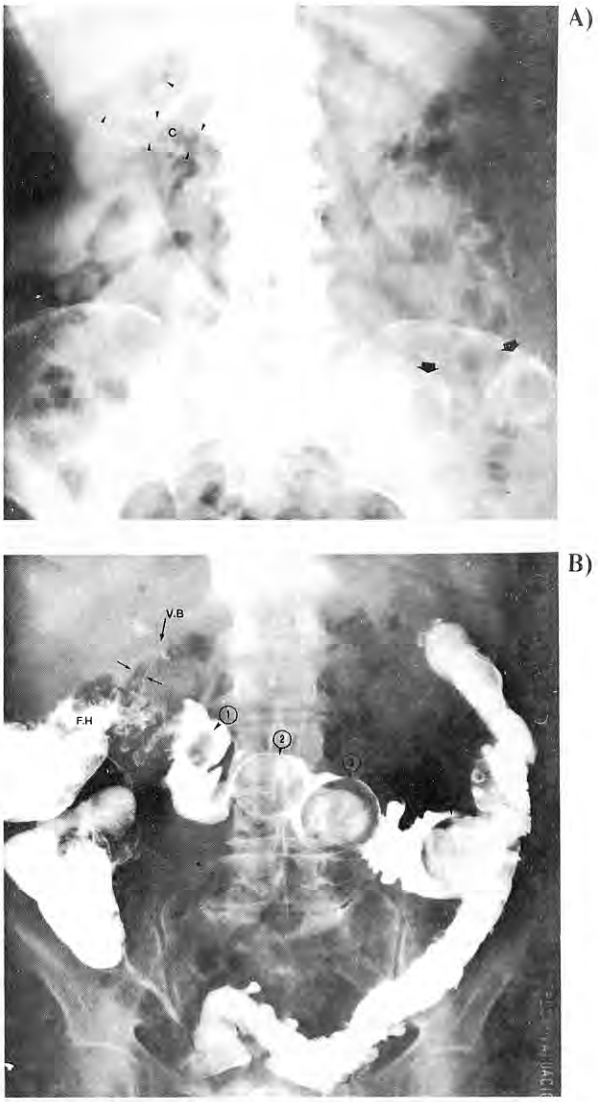

Fig. 17-2 A y B.—Aerobilia por perforación de cálculos biliares al colon. A) La radiografía simple muestra gas en las vías biliares (puntas de flecha) dibujándose al colédoco dilatado (C). En el lado izquierdo del abdomen se ven dos calcificaciones esféricas (flechas). B) Enema opaco mostrando una vesícula biliar atrófica (VB) fistulizada (flechas) a la flexura hepática del colon (FH). En el colon transverso pueden verse cuatro grandes defectos de repleción producidos por otros tantos cálculos biliares. Existen numerosos divertículos en el colon.

b) *Parénquima hepático*

A nivel del parénquima hepático la presencia de gas es causada habitualmente por la presencia de abscesos, lesiones penetrantes o gangrena gaseosa.

Los *abscesos* presentan gas en aproximadamente una sexta parte de los casos, siendo múltiples en el 50 %. La mayoría de los abscesos son piógenos, pero en nuestro país el quiste hidatídico infectado y, oca-

sionalmente el amébico pueden ser causantes de la presencia de abscesos hepáticos.

La *gangrena de la vesícula biliar* es de presentación rara y se caracteriza por colecciones múltiples moteadas de gas en el hígado, el cual puede penetrar en las venas hepáticas y llegar hasta las arterias pulmonares. Un gas del mismo tipo se observa a veces en *traumatismos* abdominales, sin que su causa sea muy clara.

c) *Sistema portal*

El gas en el sistema portal tiene múltiples causas, que están reflejadas en el cuadro siguiente:

Cuadro 4

CAUSAS DE GAS EN LA VENA PORTA

FRECUENTES

Adultos: Isquemia intestinal.
Niños: Enterocolitis necrotizante del recién nacido.

MENOS FRECUENTES

Sepsis generalizada.
Obstrucción intestinal con necrosis mural.
Ingestión de corrosivos.
Enema opaco en enfermedad cólica inflamatoria.
Diverticulitis.
Cateterización de vena yugular.
Neumatosis intestinalis.
Abscesos intraabdominales.
Coagulación intravascular diseminada.
Pancreatitis hemorrágica.
Coma diabético.
Gastroenteritis.
Ulcera gástrica.

Mindelzun, 1981

La presencia de gas en el sistema porta se caracteriza por visualización del mismo en la parte periférica del hígado, como áreas finas, bien delimitadas y que pueden mostrar ramificaciones, extendiéndose hasta la cápsula hepática, mientras que, como queda dicho, el gas biliar suele estar en la zona central del hígado.

En lactantes, la causa fundamental es la *enterocolitis necrotizante,* enfermedad en la que un 30 % de los pacientes desarrolla gas portal. (Fig. 17-3.)

En adultos las causas fundamentales incluyen oclusiones arteriales mesentéricas, y también obstrucción mecánica, si bien el denominador común es la sepsis, que está presente en el 90 % de los pacientes, demostrándose distensión abdominal marcada en un 85 % de ellos.

d) *Compartimentos peritoneales*

La presencia de gas, localizado en los diferentes compartimentos peritoneales, obedece prácticamente siempre a la presencia de abscesos.

Las radiografías simples pueden mostrar, siguiendo las líneas descritas por Meyers, como se discutirá en el correspondiente capítulo, la presencia de estas colecciones de gas y líquido. La tomografía computarizada es hoy la técnica de elección, dada la posibilidad de demostrar mejor la existencia de abscesos a todos estos niveles.

Fig. 17-3.—Neumatosis intestinal y gas en el sistema porta por enterocolitis necrotizante. La imagen correspondiente a una radiografía lateral de tórax y abdomen, muestra gas en ramificaciones portales periféricas (flechas). (Cortesía del Dr. R. Ramos. Palma de Mallorca.)

C) **Gas en la pared intestinal**

La *neumatosis intestinalis* está caracterizada por la presencia de gas en la pared del intestino.

La apariencia radiológica es la de múltiples colecciones de gas paralelas a la pared intestinal. En ocasiones son como burbujas, pero en otras se muestran como colecciones lineales de distribución segmentaria. Puede haber neumoperitoneo asociado. A nivel del colon, el recto está habitualmente respetado.

En recién nacidos prematuros, la neumatosis intestinal casi siempre se asocia a *enterocolitis necrotizante.* Las colecciones de gas afectan fundamentalmente a la submucosa.

A veces resulta difícil la confirmación de la presencia de gas, y en estos casos puede realizarse un enema opaco que demuestra una luz reducida por las colecciones de gas que se identifican bien entre el bario y la pared intestinal. Los defectos producidos por el gas tienen una base ancha y son muy radiotransparentes en comparación con los pólipos. Si se asocia con enfermedad isquémica intestinal, se pueden ver las manifestaciones de huellas de dedo (thumb

printing), engrosamiento de las haustras y espasmo. (Fig. 17-4.)

Las causas de neumatosis están reflejadas en el cuadro siguiente:

Cuadro 5

NEUMATOSIS INTESTINAL

A) PRIMARIA (IDIOPATICA)
B) SECUNDARIA
- — De origen gastrointestinal.
  - — Enterocolitis necrotizante.
  - — Oclusión vascular mesentérica.
  - — Obstrucción intestinal.
  - — Ano imperforado.
  - — Estenosis hipertrófica de píloro.
  - — Hirschsprung.
  - — Síndrome del tapón de meconio.
  - — Ingestión de cáusticos.
  - — Enfermedades del colágeno.
  - — Endoscopia digestiva.
  - — Ulceras intestinales perforadas.
  - — By-pass yeyunoileal.
  - — Anastomosis quirúrgica.
  - — Divertículo perforado.
  - — Enfermedad de Whipple.
  - — Trauma abdominal.
  - — Peritonitis.
  - — Parasitosis intestinal.
  - — Terapia esteroidea.
  - — Carcinoma gastrointestinal.
  - — Apendicitis.

C) OTROS
- — Enfermedad pulmonar obstructiva crónica.
- — Neumomediastino.

Mindelzun, 1981

Fig. 17-4.—Neumatosis cistoides intestinalis. El enema de doble contraste muestra cómo los quistes aéreos parietales producen una serie de defectos de repleción redondeados en la pared del intestino (flechas).

D) Gas intraluminal anormal

En radiografías abdominales no es infrecuente que en vez del patrón normal del tubo digestivo relleno de aire puedan encontrarse alteraciones de la forma del gas, «luminograma», que sugieran la presencia de ulceraciones, tumores intraluminales, áreas de estrechez, etc.

A nivel del *duodeno* pueden verse divertículos rellenos con aire y gas. En el *intestino delgado,* con no poca frecuencia, se pueden ver patrones de estrechamiento de la luz, secundarios a la presencia de edema o hemorragia. Los hallazgos pueden ser motivados por la presencia de trombosis mesentérica o alteraciones similares. (Fig. 17-5.) Ocasionalmente se pueden contemplar luminogramas patológicos por tumores. En niños pueden verse áscaris en las asas dilatadas con gas.

A nivel del *colon* también pueden observarse patrones de edema o hemorragia en la pared intestinal (thumbprinting), ulceraciones mucosas muy típicas en la colitis ulcerosa y en la granulomatosa, así como divertículos gigantes con gas. En raras ocasiones un tumor estenosante del colon puede mostrar la masa intraluminal rodeada de gas.

2. LIQUIDO LIBRE INTRAPERITONEAL

La diseminación del líquido intraperitoneal parece estar producida no sólo por la gravedad, que obliga al líquido a descender a la parte más baja de la cavidad peritoneal, sino también por la presión hidrostática secundaria al movimiento diafragmático.

A) Signos radiológicos

a) *Radiología convencional*

La pelvis es la parte más dependiente de la cavidad peritoneal y representa un tercio de su volumen total. La capacidad de la pelvis parece ser aproximadamente de unos 300 cc, a partir de lo cual el líquido asciende por las gotieras paracólicas. El líquido pélvico desplaza las asas intestinales que habitualmente rellenan los recesos pélvicos, el íleon en el lado derecho y el colon sigmoides en el izquierdo, lo que resulta en la aparición de una densidad homogénea en la pelvis menor, en contra del patrón poco homogéneo de las asas intestinales que tienen heces, gas y líquido.

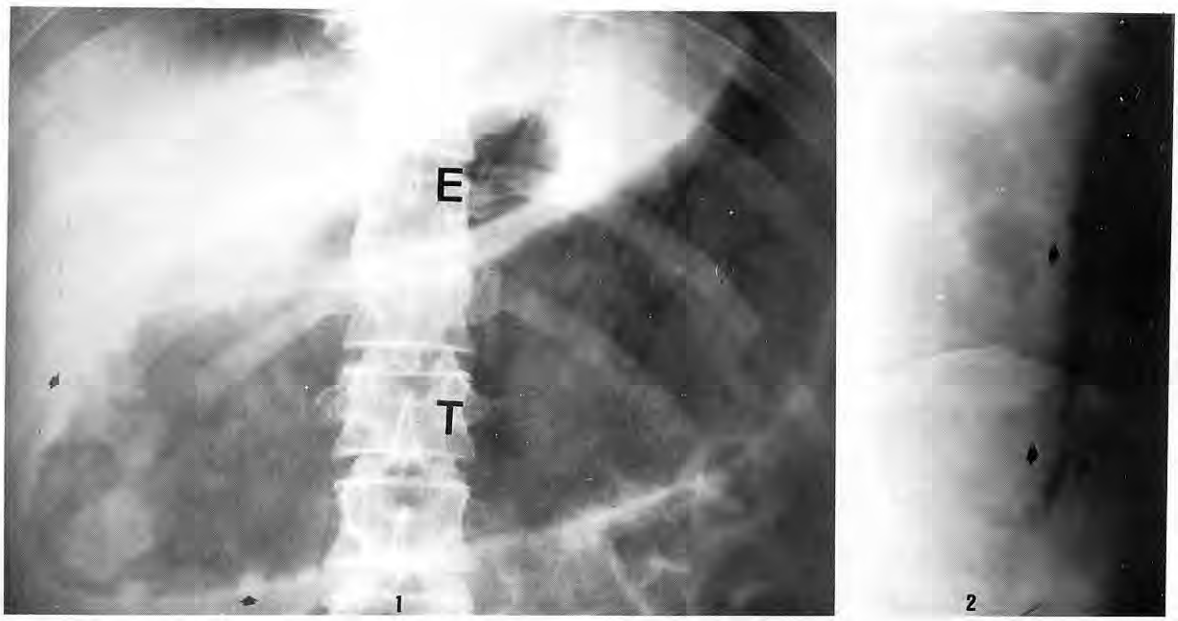

Fig. 17-5.—Gas intraluminal anormal. 1: Marcadísima dilatación del colon transverso (T) en un caso de megacolon tóxico por colitis amebiana. Estómago (E). 2: «Luminograma» patológico de un asa yeyunal con disminución marcada del gas intraluminal por edema parietal. en un caso de trombosis mesentérica aguda (flechas).

En la pelvis femenina, el líquido se acumula en los recesos laterales a la vejiga y al útero, mientras que en el varón puede verse en la fosa vesicorrectal y los recesos pélvicos laterales. La apariencia radiológica de líquido intrapélvico está alterada por el grado de distensión de la vejiga urinaria, ya que, cuando está muy distendida, asciende por la pelvis menor y el líquido sólo puede acumularse en los recesos laterales pélvicos. La apariencia radiológica, sobre todo con el relleno de los recesos pélvicos laterales, simula las llamadas «orejas de perro», siendo la vejiga urinaria, la cabeza del animal y los dos recesos laterales rellenos de líquido las orejas. (Fig. 17-6.)

A nivel del flanco, el líquido se introduce entre las áreas verticales del colon ascendente y descendente y la grasa extraperitoneal, oscureciendo las haustras del colon y desplazándolo medialmente (una separación superior a tres milímetros puede considerarse anormal) y también oscureciendo la línea peritoneal. A veces con pequeñas cantidades de ascitis aumenta la densidad del peritoneo, cuya interfase con la grasa properitoneal produce una línea vertical radiotransparente sobre la cresta ilíaca. (Signo de la cresta ilíaca.)

A nivel del ángulo hepático del colon, el líquido puede borrar el borde hepático, normalmente visible gracias a la grasa properitoneal («signo del ángulo hepático»). El líquido puede producir una banda radiotransparente entre la pared lateral del abdomen y el lóbulo hepático derecho (signo de Hellmer).

b) *Ultrasonidos*

Los ultrasonidos demuestran la presencia de líquido libre intraabdominal más claramente que ninguna otra técnica. El US puede detectar líquido libre abundante en los espacios perihepáticos, rodeando completamente el hígado y localizándose entre éste y el diafragma, en los flancos, alrededor de las asas intestinales, en las gotieras paracólicas y en el espacio subhepático cercano a la vesícula biliar, así como rellenando la pelvis menor. El diagnóstico de pequeñas colecciones de líquido debe hacerse fundamentalmente en el saco de Douglas, en la bolsa de Morison y en el receso yuxtaesplénico. (Fig. 17-7.)

La presencia de líquido a nivel del saco de Douglas se demuestra mejor con la vejiga rellena. La presencia de mínimas colecciones de líquido puede en general diferenciarse de las asas intestinales, que son la fuente principal de falsos diagnósticos de líquido libre. Sin embargo, conviene recordar que existe la posibilidad de demostrar colecciones líquidas en el saco de Douglas, en mujeres normales, que han sido sometidas a hidratación rápida por vía oral como habitualmente se realiza para rellenar la vejiga urinaria. En estos casos la presencia de líquido puede considerarse normal. También es importante saber que, en individuos operados, puede haber líquido en la cavidad peritoneal. Un estudio sobre 80 pacientes mostró líquido al cuarto día postoperatorio en el 19 %, en el 6 % al octavo día

y en el 2,5 % de los casos al duodécimo día. La cantidad de líquido tiende a disminuir, por lo que, si aumenta, debe sospecharse la presencia de absceso.

A nivel de la bolsa de Morison, también llamado receso peritoneal hepatorrenal, el líquido produce una banda sonotransparente entre el hígado y la grasa perirrenal adyacente. Tiene forma curvilínea, por lo que ha sido denominada como «signo de la luna creciente». A este nivel pueden visualizarse cantidades tan pequeñas, como 30 cc de líquido, por lo que es un método temprano de demostrar la presencia de derrame peritoneal.

c) *TAC*

Es frecuente la demostración de líquido libre por tomografía axial computarizada. Cuando es el espacio supramesocólico, el TAC puede mostrar el líquido en la bolsa de Morison o en el espacio subhepático derecho. Con el aumento del mismo, la aparición del líquido alrededor del hígado también puede ser claramente demostrada. En el espacio inframesocólico, el líquido se acumula en los recesos pélvicos, para luego ascender por las gotieras paracólicas, y puede demostrarse también a estos niveles. Frecuentemente, con ascitis importante, existe líquido anterior a la vejiga, en la llamada fosa paravesical anterior. (Fig. 17-8.)

La tomografía computarizada también permite leer numéricamente la densidad de líquido existente en el abdomen, lo que puede ser importante en el diagnóstico diferencial entre exudados, trasudados y hemorragia intraperitoneal.

B) **Causas**

La presencia de líquido libre intraperitoneal puede obedecer tanto a la existencia de sangre como de exudados, trasudados, orina, bilis o quilo, como puede verse en el cuadro 6.

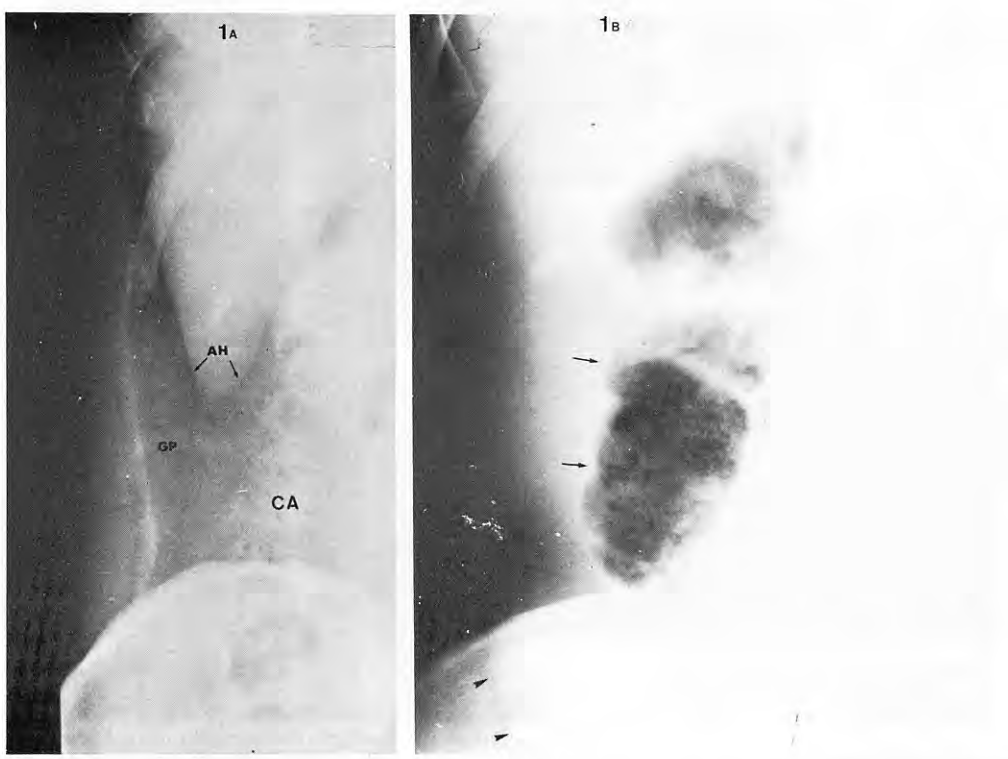

Fig. 17-6.—Semiología del líquido libre intraperitoneal. 1A: La imagen normal del flanco derecho muestra la grasa properitoneal (GP), delimitando muy bien el ángulo hepático (AH) así cómo el colon ascendente (CA). En la imagen 1B puede verse como en presencia de líquido se borra el ángulo hepático, el colon ascendente es desplazado medialmente (flechas), desaparece la densidad baja de la grasa properitoneal y aumenta la densidad a nivel peritoneal bajo (signo de la cresta ilíaca) (puntas de flecha). *(Continúa ilustración.)*

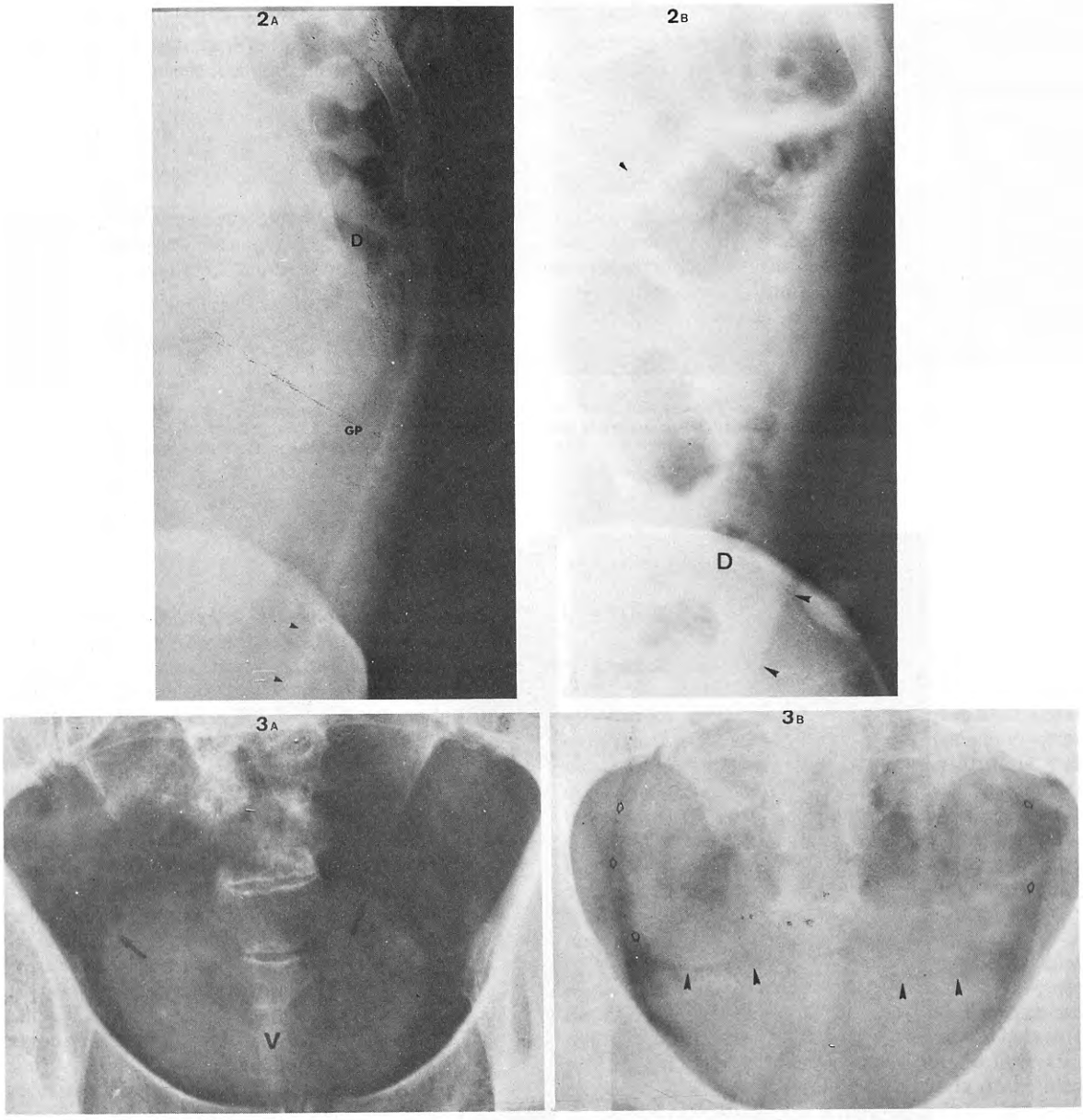

Fig. 17-6. *(Cont.)*—2A: En el lado izquierdo la grasa properitoneal (GP) delimita claramente el grupo muscular externo (puntas de flecha) así como el colon descendente (D). En la imagen 2B, obtenida en un paciente con líquido intraperitoneal abundante, puede verse el signo de la cresta ilíaca (puntas de flecha), demostrado por la densidad aumentada del líquido, así como por el desplazamiento del colon descendente (D) y el borramiento de la grasa properitoneal. 3A: La imagen normal de la cavidad pélvica muestra el borde superior de la vejiga urinaria (V) claramente demostrada por la grasa extraperitoneal que la rodea (flechas). En la imagen 3B, la presencia de líquido libre intraperitoneal produce las llamadas «orejas de perro» (flechas huecas) por la acumulación de líquido en los recesos supravesicales. La línea grasa que separa la vejiga del líquido muestra el aplastamiento del techo vesical (puntas de flecha).

Cuadro 6

LIQUIDO LIBRE INTRAPERITONEAL. CAUSAS ETIOLOGICAS

SANGRE
- — Traumatismos penetrantes y cerrados.
- — Hemorragia espontánea.
- — Carcinomatosis peritoneal.

EXUDADO
- — Peritonitis séptica.
- — Tuberculosis.
- — Carcinomatosis peritoneal.

TRASUDADO
- — Enfermedad hepática difusa.
- — Fallo cardíaco.
- — Enfermedad renal.
- — Malnutrición.
- — Hipoproteinemia.
- — Ascitis neonatal.

ORINA
- — Rotura vesical.
- — Obstrucción tracto urinario inferior (niños).

BILIS
- — Traumatismo hepático, vías biliares o vesícula.

QUILO
- — Obstrucción del conducto torácico.

Modificado de McCort

a) *Hemorragia*

La hemorragia intraperitoneal puede estar producida por numerosas causas, que están representadas en el cuadro 7.

La presencia de sangre en el peritoneo es frecuente con traumatismos abdominales penetrantes o cerrados, pero también puede ocurrir de forma espontánea. El abdomen simple muestra los hallazgos típicos de la presencia de una colección líquida. La apariencia de la hemorragia en ultrasonidos depende del tiempo transcurrido entre ésta y el examen. La mayor parte de las veces puede verse una lesión quística, sin ecos internos, pero cuando ocurre la fragmentación y lisis del coágulo aparecen septos internos. Cuando no existe un hematoma definido, la presencia de hemoperitoneo sólo se confirmará por los signos que demuestran la presencia de líquido en la cavidad peritoneal.

En el TAC, la apariencia de la hemorragia también depende del tiempo transcurrido hasta el momento de la exploración. (Fig. 17-9.) Las hemorragias recientes aparecen como lesiones densas, mientras que las antiguas pueden hacerlo como masas de partes blandas.

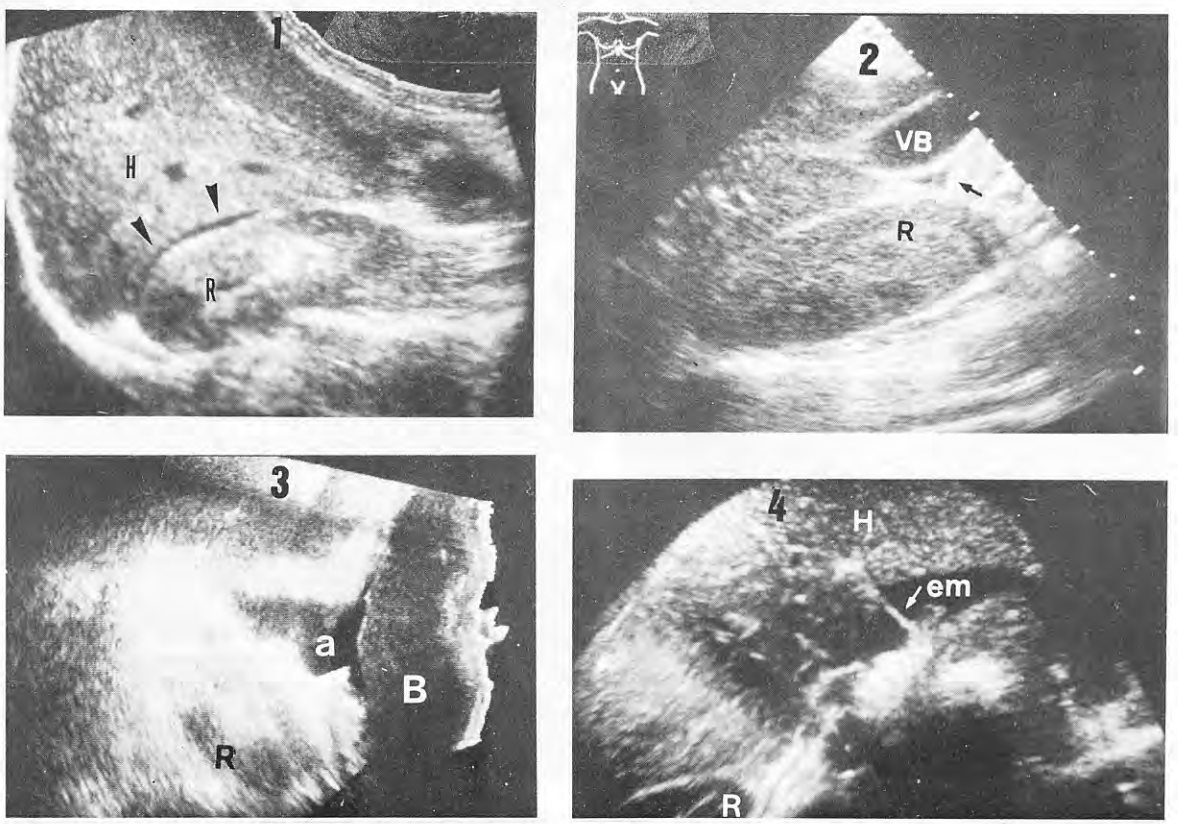

Fig. 17-7.—Semiología ultrasonográfica del líquido libre intraperitoneal. 1: Líquido libre en cantidad mínima en el receso hepatorrenal (puntas de flecha), también llamado «bolsa de Morison», entre el hígado (H) y el riñón derecho (R). 2: Mínima colección de líquido en el espacio subhepático anterior. El líquido produce una pequeña imagen sonotransparente (flechas) entre la vesícula biliar (VB) y el riñón derecho (R). 3: Pequeña cantidad de líquido en el receso yuxtaesplénico. El corte coronal del hipocondrio izquierdo muestra, medial al bazo (B) y lateral al riñón izquierdo (R), una pequeña colección de líquido (A). 4: Líquido en la cavidad peritoneal y en el saco menor. El epiplón menor (EM) separa el líquido entre ambas cavidades. Hígado (H). Riñón derecho (R). *(Continúa ilustración.)*

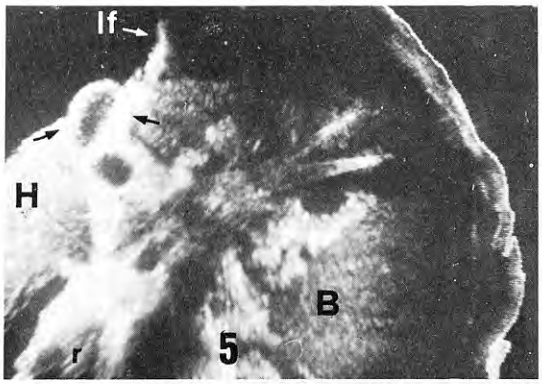

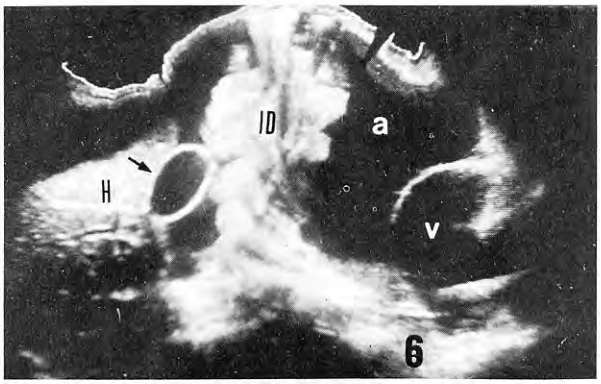

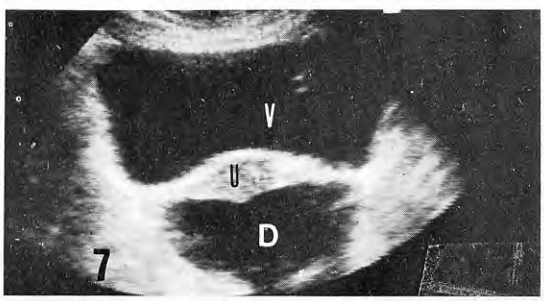

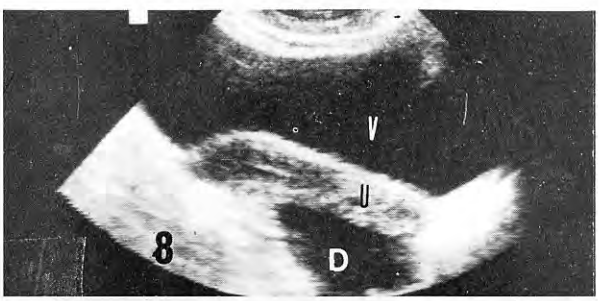

Fig. 17-7. *(Cont.)*—5: Ascitis importante en cirrosis. El líquido abundante en la cavidad peritoneal define el ligamento falciforme (LF) y produce engrosamiento de la pared vesicular (flechas). Es asimismo visible el hígado atrófico (H) así como el bazo grande (B). 6: Corte sagital del mismo enfermo mostrando el hígado atrófico (H), la vesícula engrosada (flechas), la vejiga urinaria (V) así como la gran ascitis (A). El intestino delgado (ID) flota en el líquido intraperitoneal, produciendo una imagen que ha sido comparada con la explosión de la «bomba atómica». 7: Corte coronal de la pelvis menor mostrando líquido en el fondo del saco de Douglas (D), por encima es apreciable el útero (U) con sus ligamentos así como la vejiga urinaria (V). 8: Corte sagital del mismo paciente mostrando el líquido libre en el saco de Douglas (D).

Cuadro 7

HEMORRAGIA INTRAPERITONEAL. CAUSAS

1. TRAUMATISMOS CERRADOS Y PENETRANTES
   - — Bazo.
   - — Hígado.
   - — Tracto gastrointestinal.
   - — Vejiga.
   - — Mesenterio, epiplón.
   - — Páncreas (raro).

2. ESPONTANEA
   - A) Rotura vascular.
     - — Aneurisma aorta y ramas principales.
   - B) Rotura tumoral.
   - C) Lesión inflamatoria.
   - D) Yatrogénica.
     - — Anticoagulantes.
     - — Postbiopsia.
     - — Postcolangiografía percutánea.
   - E) Embarazo ectópico.
   - F) Rotura venas varicosas.
   - G) Rotura de esplenomegalia.

McCort

La apariencia ultrasonográfica de los hematomas y abscesos puede ser similar, mientras que, en el TAC, los segundos pueden presentar realce periférico tras la inyección del medio de contraste.

b) *Ascitis*

La ascitis puede ser derivada de la presencia de trasudados o de exudados inflamatorios en la cavidad peritoneal. Los primeros son secundarios casi siempre a enfermedades hepáticas, sobre todo cirrosis, hipertensión portal, presencia de fallo cardíaco, pericarditis constrictiva o trombosis de vena cava inferior, que dificultan el retorno venoso de enfermedad renal con hipoproteinemia, o de malnutrición, o hipoproteinemia de origen digestivo, ya sea por una enteropatía pierde-proteínas, o por otras alteraciones.

La *ascitis del recién nacido* ha sido considerada secundaria a numerosas causas, reflejadas en el cuadro 8.

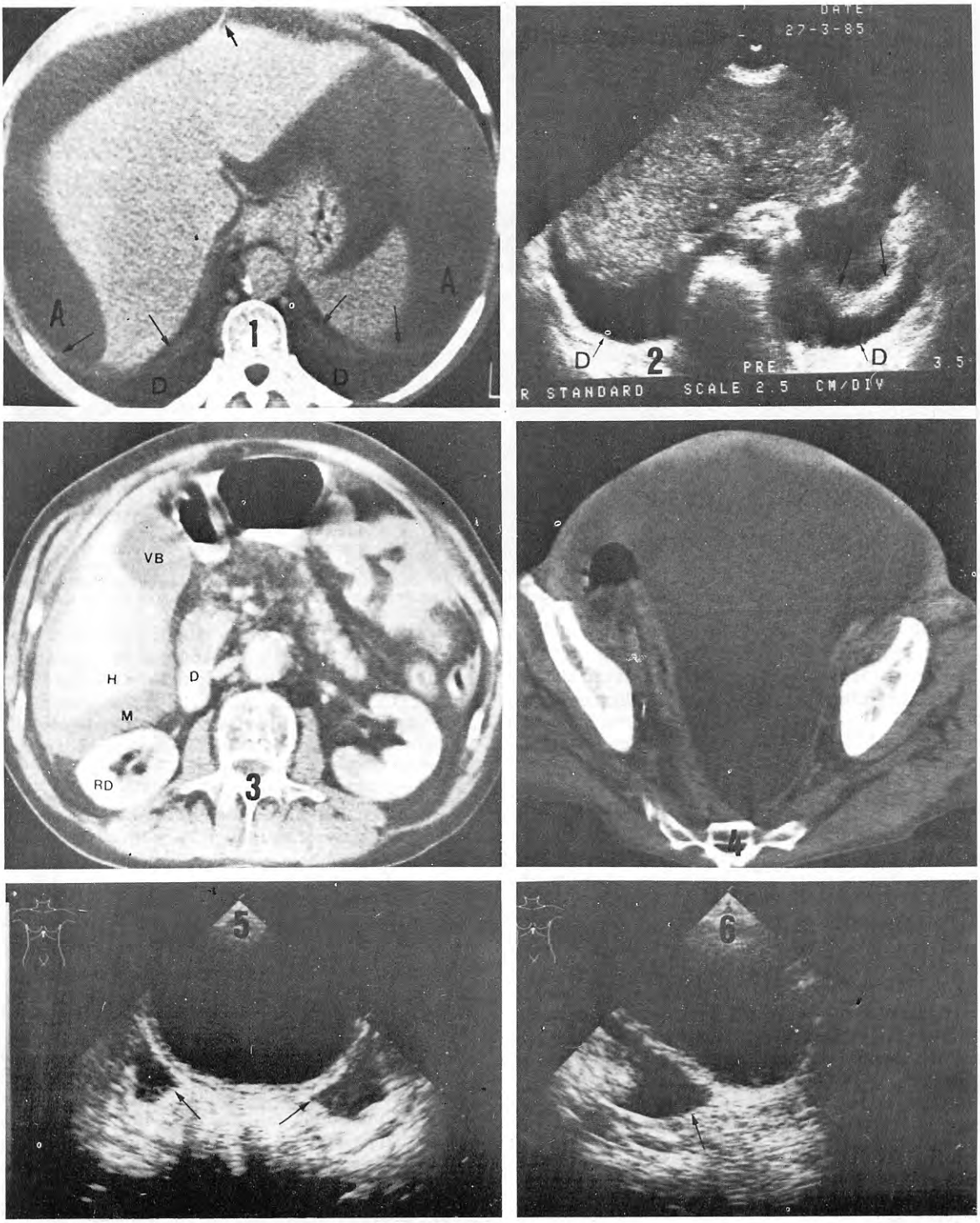

Fig. 17-8.—Técnicas de imagen en el líquido intraperitoneal. 1: Imagen del TAC a nivel del cardias mostrando abundante ascitis (A), que dibuja claramente el ligamento falciforme en la cara anterior del hígado (flecha corta). La visualización de ambos diafragmas (flechas largas) permite separar la ascitis del derrame pleural bilateral existente (D). 2: Imagen similar a la anterior en ultrasonidos mostrando el diafragma izquierdo (flechas), separando el líquido en la cavidad peritoneal del derrame pleural (D). 3: Corte a nivel de ambos riñones mostrando líquido libre en la bolsa de Morison (M) entre el hígado (H) y el riñón derecho (RD). Son asimismo visibles la vesícula biliar (VB) y el marco duodenal (D). 4: Ascitis masiva rellenando la cavidad pélvica en su totalidad. 5: Ultrasonido coronal de la pelvis menor mostrando, a ambos lados de la vejiga urinaria rellena de líquido, las «orejas de perro» del líquido libre intraperitoneal (flechas). 6: Imagen sagital del mismo enfermo de la imagen anterior mostrando líquido en el fondo del saco de Douglas (flecha).

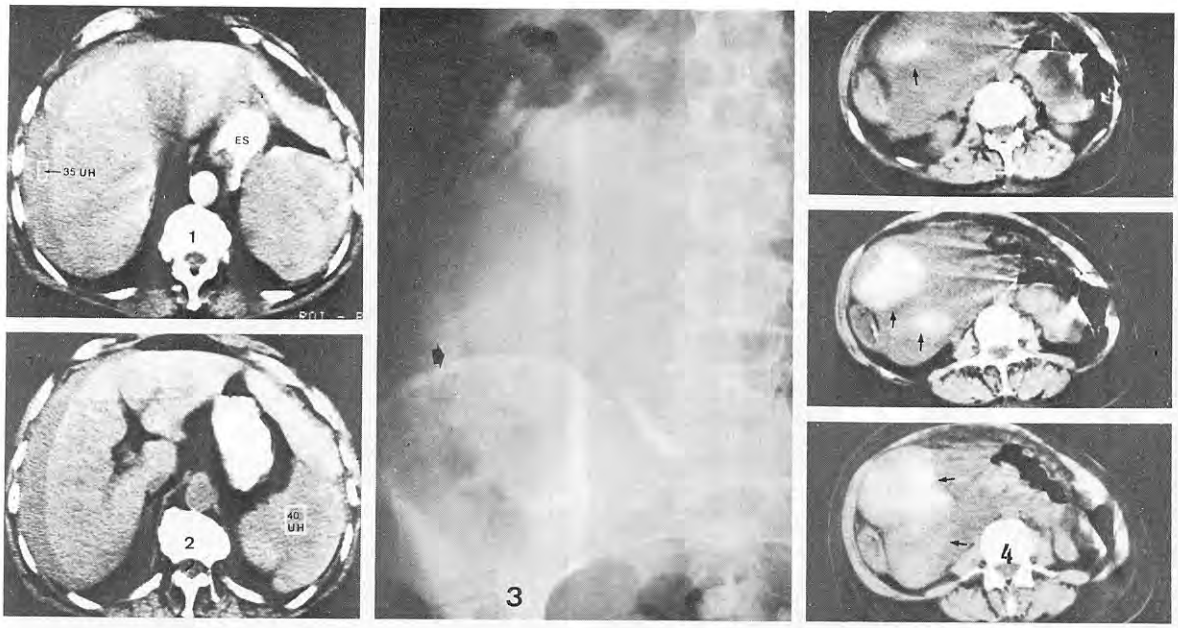

Fig. 7-9.—Semiología de la hemorragia intraperitoneal. 1 y 2: Imágenes del TAC de un paciente con hemorragia por rotura retrasada del bazo, mostrando en la imagen superior ascitis por fuera del hígado de alta densidad con 35 UH y hemorragia periesplénica que llega a alcanzar las 40 UH. Estómago (ES). 3: Masa abdominal (flechas) visible en el lado derecho de un paciente operado previamente de linfangioma quístico intestinal. 4: Los cortes en la derecha corresponden al mismo paciente, en los que pueden verse áreas de alta densidad (flechas) en una masa que ocupa todo el abdomen y que obedecía a hemorragia en el linfangioma quístico recidivado.

Cuadro 8

ASCITIS NEONATAL. CAUSAS

1. OBSTRUCCION URINARIA (25 %)
2. GASTROINTESTINAL
3. CARDIACA Y CIRCULATORIA
4. PORTOHEPATICA
5. INFECCIONES SISTEMICAS
6. QUILOSA
7. GENITAL
8. ASOCIADA A CONDRODISPLASIAS
9. HEMATOLOGICAS
10. PULMONAR

De Daneman, Griscom, Jorulf y Straub

Cuadro 9

CAUSAS DE ASCITIS EN EL ADULTO. 43 PACIENTES

— Neoplásica	72 %
— Lesión inflamatoria	10 %
— Cirrosis	8 %
— Trauma	2 %
— Trasplante renal	2 %
— Fallo cardiaco	2 %
— Causa desconocida	4 %

Jolles, 1979

La *ascitis en el adulto* está causada por entidades diferentes a la del niño, como puede verse en el cuadro 9.

Las neoplasias son en el adulto causa frecuente de la presencia de ascitis (a menudo hemorrágica), y dentro de ellas destaca marcadamente la secundaria a carcinoma de ovario, si bien también puede verse ascitis en carcinoma pancreático, linfoma, leucemia, carcinoma uterino, tumores testiculares, carcinomatosis de la mama, carcinoma del colon, mesotelioma, etc. El estudio por tomografía computarizada de la ascitis en el adulto puede dividirla en tres grupos diferentes: en el primero en que sólo es demostrable la presencia de ascitis y en el que los diagnósticos más probables son cirrosis alcohólica, peritonitis inflamatoria, traumatismos, fallo cardíaco, trasplante renal y glomerulonefritis. El segundo grupo lo constituyen aquellos pacientes que tienen ascitis con masas acompañantes (fig. 17-10), y en las cuales los tumores de páncreas, ovario, testículo, próstata, colon y útero, así como linfoma, leucemia y carcinomatosis de la mama son las causas más frecuentes. Por último, puede haber casos de «seudoascitis» en los que existan masas abdominales grandes sin ascitis, pero cuyo contenido o arquitectura internos puedan simular ascitis o asas intestinales flotando en ascitis, lo que ocurre fundamentalmente en los grandes cistoadenomas de ovario,

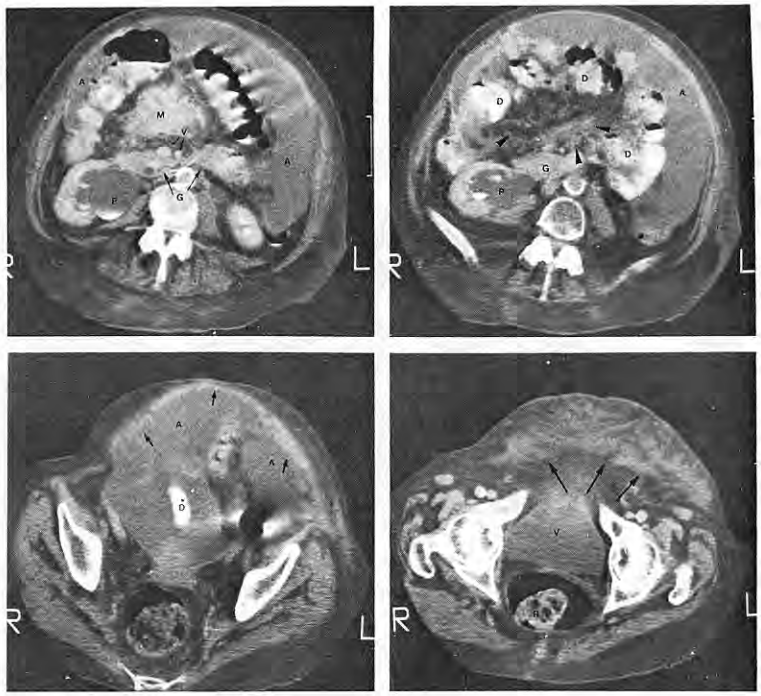

Fig. 17-10.—Semiología de la ascitis con masa. (Por carcinomatosis peritoneal.) La imagen superior izquierda muestra ganglios en la región retroperitoneal (G), acompañándose de masa en la región mesentérica (M) claramente separada de la anterior, viéndose en el medio los vasos mesentéricos (V). Existe abundante ascitis (A) así como uropatía obstructiva derecha reflejada en la dilatación de la pelvis renal (P). La imagen superior derecha confirma la presencia de ascitis y la uropatía obstructiva derecha. Son claramente visibles los ganglios retroperitoneales (G) así como la infiltración mesentérica (puntas de flechas), que produce retracción de todas las asas de intestino delgado (D). En la imagen inferior izquierda puede verse por delante de la gran ascitis el engrosamiento peritoneal (flechas). En el último corte, figura inferior derecha, por delante de la vejiga urinaria (V) puede verse la extensa infiltración tumoral de la pared abdominal. Recto (R).

pero también en la diseminación peritoneal del quiste hidatídico y en seudoquistes gigantes.

El ultrasonido también desempeña a veces un papel importante en determinar la etiología de la ascitis. En ascitis maligna, el US puede sugerir la naturaleza tumoral demostrando loculación, asas pegadas unas a otras y metástasis peritoneales. En ascitis de origen peritonítico, el US consigue detectar debris en el líquido y septaciones, mientras que no suele cometer errores en calificar un líquido de trasudado.

3. MASAS

Las radiografías simples del abdomen pueden detectar la presencia de masas abdominales y pélvicas, ya porque la propia masa sea visible o porque altere el tamaño, contorno o densidad de algún órgano pélvico o abdominal.

Las masas intraperitoneales tienen tendencia a ser móviles, en contraste con las retroperitoneales, y su contenido es en general poco definido. La presencia de calcificaciones, grasa, metal o aire pueden ser datos que sugieran el diagnóstico. La ultrasonografía y la tomografía computarizada son los métodos de elección en el diagnóstico de estas masas, ya que se puede detectar con toda seguridad su naturaleza quística o sólida, la inclusión o no de calcificaciones, la extensión de la lesión, etc.

1. *Lesiones quísticas.*—Los *quistes* son excepcionales. A nivel del mesenterio pueden encontrarse en el mesenterio del íleon o en el mesocolon del ciego, colon transverso o sigmoides. Son masas de partes blandas que pueden tener cierta movilidad, y en las que la ultrasonografía puede demostrar la masas quística con septos en su interior. Los *quistes mesentéricos quilosos* son muy raros. (Fig. 17-11.) El TAC puede mostrar una masa quística con densidades bajas (−50 UH) debido al alto contenido en grasa. Pueden en ocasiones mostrar hemorragias internas.

Los *quistes de duplicación* del tracto gastrointestinal pueden presentarse en individuos asintomáticos, y en otros con distress respiratorio si existen anomalías broncopulmonares asociadas o con obstrucción intestinal cuando la duplicación obstruye el íleon o el colon. Por último, pueden ocurrir como masas abdominales que aparecen en forma accidental. La ultrasonografía es diagnóstica en estos casos, al revelar una masa quística, unilocular, esférica o tubular, con un diámetro entre 3 y 6 cm. En la zona superior, el diagnóstico diferencial tiene que realizarse con quistes hepáticos, ya sean congénitos o hidatídicos, que cuelguen de la superficie inferior del hígado, y con el seudoquiste pancreático. En ocasiones las masas pueden sangrar en su interior, lo que produce la presencia de ecos internos o de hemorragias, si se realiza tomografía computarizada. (Fig. 17-11.)

2. *Masas sólidas.*—Los tumores de *origen lipomatoso* pueden dividirse en lipomas benignos, lipomatosis difusa infiltrante o lipoblastomatosis y liposarcomas.

Los *lipomas* son habitualmente tumores encapsulados con una gran masa similar al tejido adiposo normal, y que no recidivan una vez resecados en cirugía. La tomografía computarizada puede ser muy

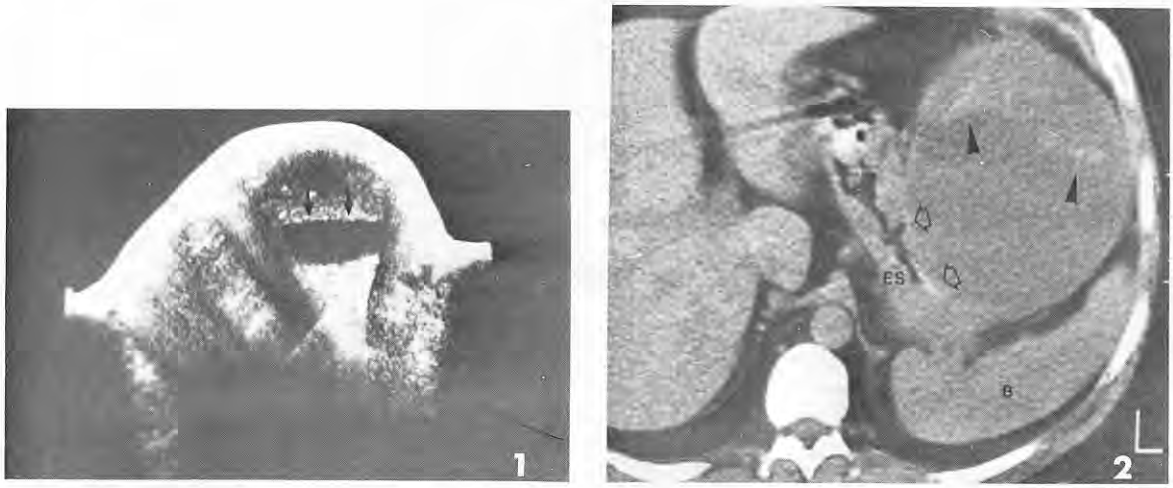

Fig. 17-11.—Lesiones quísticas intraperitoneales. 1: Corte coronal de un paciente con quiste mesentérico que hace protrusión sobre la pared abdominal y en el seno del cual puede apreciarse un nivel líquido-líquido, más denso en la parte superior por la presencia de grasa flotando sobre material de densidad parecida al agua (flechas). Hígado (H). Aorta (A). 2: Formación quística con algunas áreas de densidad aumentada en su interior (puntas de flecha) adherida a la pared externa del cuerpo gástrico (flechas huecas) por quiste de duplicación, que presumiblemente había sangrado en su interior. Estómago (ES). Bazo (B).

útil para demostrar un tumor de muy baja densidad limitado por una mínima cápsula, y con ciertas densidades lineales en los cortes tomográficos debido a la presencia de tejido fibroso.

La *lipomatosis difusa infiltrante* es una lesión rara que se produce en jóvenes, con proliferación diseminada de tejido graso, y aunque es histológicamente benigna tiene una gran tendencia a la invasión, por lo que puede poner en peligro la vida de los pacientes. La erradicación quirúrgica de la lesión muy raras veces es completa y la recidiva es prácticamente la regla. Las masas suelen crecer rápidamente y el contenido graso de estos tumores puede reconocerse, no solamente en las radiografías simples, sino también en las urografías. La ultrasonografía muestra masas mixtas rodeadas y mezcladas con grasa altamente ecogénica. La tomografía computarizada puede ser muy específica al observar la grasa en el seno de la lesión.

El *liposarcoma* puede clasificarse en lipogénico, mixoide y con fibrosarcoma. El liposarcoma lipogénico tiene fundamentalmente grasa en su interior, de manera que en la tomografia computarizada pueden verse áreas de densidad disminuida en forma de zonas mal definidas, con estrías groseras, de densidad aumentada, más numerosas que las que se ven en los lipomas benignos. No suelen tener una cápsula visible, por lo que se pueden fundir imperceptiblemente con la grasa normal adyacente. Este tumor tiene tendencia a desplazar más que a invadir los órganos abdominales, aunque puede hacer las dos cosas.

El liposarcoma mixoide tiene una densidad superior a la de la grasa normal, pudiendo llegar a densidad cercana a la del agua o incluso a la del músculo. Desde el punto de vista del examen por TAC, la densidad de estos tumores es mezcla de grasa, músculo y agua. Los principales problemas en la tomografía computarizada es que algunos tumores, como un liposarcoma mixoide bien definido y esférico, pueden simular en los cortes tomográficos un quiste benigno o un absceso. (Fig. 17-12.)

Se conoce con el nombre de *pseudomixoma peritonei* la presencia de material mucinoso implantado en las superficies peritoneales o del epiplón, por la rotura de un mucocele apendicular o de un cistoadenocarcinoma de ovario o del tubo digestivo. La radiografía simple en el seudomixoma es poco específica, ya que pueden verse masas de partes blandas y calcificaciones repartidas por el abdomen. En ocasiones se observan signos de una obstrucción intestinal. El diagnóstico del *pseudomixoma peritonei* se realiza hoy por medio de la ultrasonografía o, mejor aún, de la tomografía computarizada. Los hallazgos que han sido descritos con esta técnica son: *a)* la presencia de festoneamiento en el margen hepático, debido a implantes peritoneales adyacentes, sin que se vean metástasis en el parénquima hepático, *b)* la presencia de septaciones en el seno de una aparente ascitis, que representa los márgenes de los nódulos mucinosos y *c)* la presencia de una colección de baja densidad, 10-20 UH, similar a la de la ascitis, con múltiples nódulos bien delimitados, de pared fina, conteniendo un material homogéneo que no se realza y cuya densidad es baja (5-20 UH). En pacientes con seudomixoma peritoneal puede encontrarse en ocasiones una densidad intensa de todo el

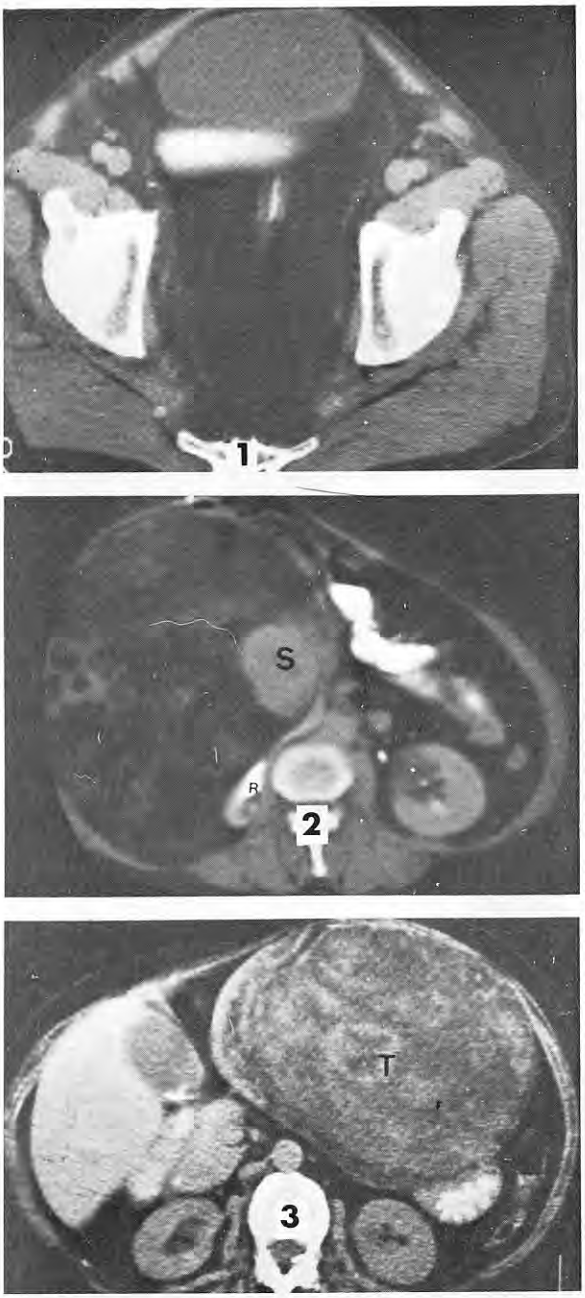

Fig. 17-12.—Lesiones lipomatosas peritoneales. 1: Lipomatosis benigna. Las imágenes muestran el gran contenido en grasa de toda la cavidad peritoneal que desplaza la vejiga urinaria. 2: Liposarcoma peritoneal mostrando áreas francamente grasas (−80 HU) acompañadas de áreas auténticamente sólidas. (S). El riñón derecho está desplazado y comprimido contra la columna vertebral (R). Estómago (ES). 3: Liposarcoma intraperitoneal de consistencia mixta (T) que se presentó con metástasis hepáticas.

abdomen producida por numerosos quistes de pequeño tamaño. También se pueden encontrar ascitis ecogénica, generalmente gelatinosa en naturaleza, y también identaciones múltiples del intestino por masas semisólidas.

4. CALCIFICACIONES

La presencia de calcificaciones en la radiografía simple del abdomen es un dato importante en el diagnóstico de numerosas entidades.

1. *Tipos de calcificación.*—Las calcificaciones de tipo *metástasico* aparecen fundamentalmente en zonas donde existe alcalinidad aumentada, lo que favorece el depósito en forma de fosfato cálcico. Las localizaciones más frecuentes son a nivel de los túbulos renales, en la mucosa gástrica y en los pulmones, siendo difícil su visualización radiográfica.

La calcificación *distrófica,* que es la más frecuente, ocurre en tejidos desvitalizados, tales como infartos, degeneración grasa, áreas de necrosis y cicatrices. La mayor parte de las infecciones y enfermedades granulomatosas, parasitarias y neoplásicas pueden presentar depósitos de este tipo.

La *formación heterotópica de hueso* puede ocurrir en quemaduras, cicatrices y hematomas, aunque también de forma congénita en la llamada miositis osificante progresiva.

Las *calcificaciones vasculares* ocurren frecuentemente como depósitos en la íntima, secundarios a degeneración ateromatosa.

2. *Calcificaciones en las partes blandas del abdomen.*—Pueden encontrarse calcificaciones múltiples en las partes blandas abdominales en esclerodermia, dermatomiositis, necrosis grasa subcutánea, cisticercosis y en las zonas de inyecciones, como las regiones glúteas. La necrosis grasa subcutánea adopta frecuentemente forma anular. La cisticercosis aparece como pequeñas calcificaciones ovaladas.

3. *Calcificaciones intraperitoneales.*—Los leiomiomas gástricos pueden presentar calcificaciones en el abdomen superior izquierdo (4 % de los casos) parecidas al fibroide uterino.

Los *carcinomas mucinosos del colon, ovario y del estómago* son los tumores que más frecuentemente presentan calcificaciones en forma moteada y granular.

Pueden verse flebolitos en individuos con *hemangioma cavernoso difuso del colon* o en combinación con el síndrome de Klippel-Trenaunay.

Las calcificaciones difusas intraabdominales son típicas de la *peritonitis meconial* que acompaña a las lesiones de atresia intestinal, ano imperforado o íleo meconial.

Los *mucoceles apendiculares* pueden presentar calcificaciones más o menos curvilíneas, parecidas a las vesículas en porcelana, en la fosa ilíaca derecha. El enema opaco puede mostrar la relación de la calcificación con el apéndice y el ciego.

4. *Calcificaciones no viscerales.*—Es frecuente la presencia de calcificación en *ganglios mesentéricos* siguiendo a infecciones granulomatosas, más frecuentemente en tuberculosis. La imagen radiográfica es de

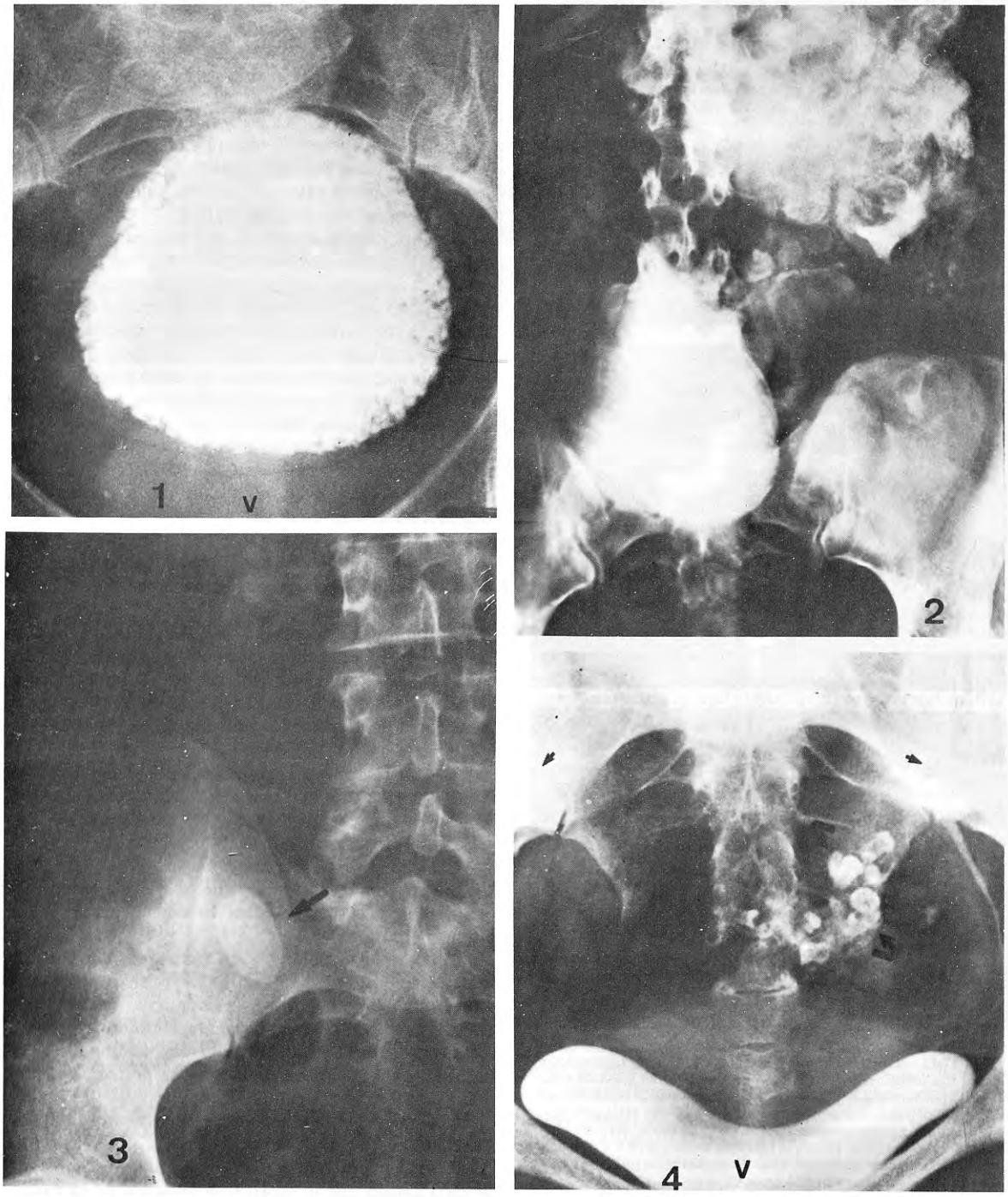

Fig. 17-13.—Calcificaciones abdominales. 1: Calcificación densa, morular, por encima de la vejiga urinaria (V), típica de los fibromiomas uterinos. 2: Calcificaciones extensas peritoneales secundarias a un carcinoma de ovario con implantes peritoneales múltiples. 3: Ejemplo típico de apendicolito (flecha). 4: Calcificaciones en forma de dientres (flechas curvas) en un dermoide ovárico. Hay esclerosis en el lado ilíaco de ambas articulaciones sacroilíacas (flechas) por sacroileítis condensante. Vejiga (V).

densidades morulares que cambian de posición en las radiografías en diferentes posiciones.

Las calcificaciones finas psamomatosas tienen lugar en *cistoadenoma o cistoadenocarcinoma ovárico,* así como en *implantes peritoneales,* y son difíciles de visualizar radiográficamente. Por el contrario, las *metástasis* de *carcinoma coloide* y *pseudomixoma peritonei* muestran calcificaciones mucho más groseras, que sí pueden demostrarse.

En la región pélvica pueden encontrarse asimismo calcificaciones en fragmentos óseos y en dientes secundarios a la presencia de un *teratoma ovárico* (40-50 % de los casos), mientras que otro 50 % de los casos presenta densidades bajas, debidas a la presencia de grasa.

Con cierta frecuencia se pueden ver calcificaciones en la región suprapúbica en el hombre, debido a la presencia de cálculos en los corpora amilacea de la *próstata.* Se asocian frecuentemente con prostatitis crónica. Los *vasos deferentes* pueden mostrar calcificación en la pelvis menor en forma de «V» abierta hacia arriba, con calcificación mural (aproximadamente un 70 % de los pacientes tienen diabetes).

La presencia de calcificaciones vasculares es frecuente en la región de la *aorta abdominal,* y sobre todo en la pelvis, en forma de anillos o de calcificaciones paralelas lineales. Cuando existe aneurisma, las calcificaciones pueden ser arciformes, saculares o fusiformes. (Fig. 17-13.)

5. CUERPOS EXTRAÑOS

Los cuerpos extraños que se introducen en el abdomen por vía oral son frecuentes en niños que tragan monedas, imperdibles, horquillas, trozos de juguetes de plástico, etc. La densidad de los mismos los hace visibles en la mayoría de los casos. Por vía rectal y vaginal la mayor parte de los cuerpos extraños introducidos se dan en prácticas sexuales extrañas o individuos con retraso metal. (Fig. 17-14.)

Es importante la presencia de *gasas quirúrgicas* en el abdomen. A pesar de la existencia de gasas y compresas con hilos opacos para su reconocimiento, éstas no son utilizadas rutinariamente en la cirugía. La mortalidad por este tipo de gasas infectadas puede llegar hasta el 75 %. En las radiografías simples es frecuente la presencia de una masa, más o menos delimitada por gas o por las asas intestinales, con áreas radiotransparentes en su interior, que adoptan una disposición más o menos espiroidea. La tomografía computarizada puede demostrar una imagen similar, pero si está infectada puede presentar niveles hidroaéreos, y la introducción de un contraste produce un realce considerable de las paredes de la lesión.

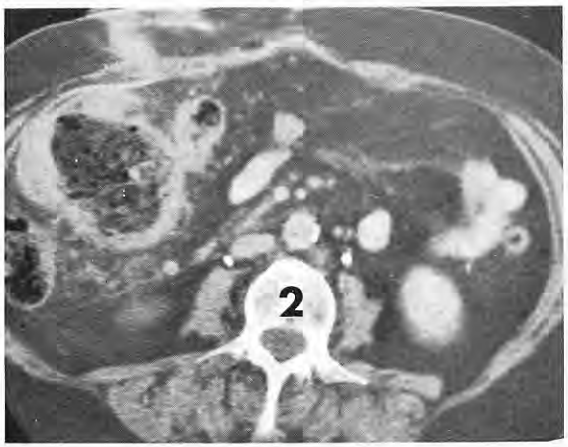

Fig. 17-14.—Cuerpos extraños intraabdominales. 1: Absceso del colon descendente (puntas de flechas) producido por enclavamiento de una aguja de coser (puntas de flecha grandes) a través de la pared abdominal. 2: Aspecto típico de una gasa quirúrgica olvidada en la cavidad peritoneal, produciendo un absceso en el lado derecho del abdomen con una imagen muy típica, entremezclada de densidades gas con zonas más densas y realce periférico.

18
EL ABDOMEN: EL RETROPERITONEO

http://booksmedicos.blogspot.com

1. RECUERDO ANATOMICO
2. TECNICAS DE EXAMEN
3. SEMIOLOGIA GENERAL

1. RECUERDO ANATOMICO

El ER espacio retroperitoneal está limitado anteriormente por el peritoneo parietal posterior, y posteriormente por la fascia transversalis. Se extiende desde el diafragma hasta prácticamente la pelvis. De manera concreta el ER se puede dividir en cuatro grandes áreas:

a) Espacio pararrenal anterior.
b) Espacio perirrenal.
c) Espacio pararrenal posterior.
d) Compartimiento del psoas.

El *espacio pararrenal anterior* se extiende desde el peritoneo parietal posterior a la fascia renal anterior, estando limitado lateralmente por la fascia lateroconal. La fascia renal o de Gerota es una zona de tejido conectivo denso, elástico, que rodea el riñón y la grasa perirrenal. La capa anterior y la capa posterior se funden por detrás del colon ascendente y descendente para formar la fascia lateroconal que se continúa a lo largo del flanco para fundirse con la reflexión peritoneal y formar la gotiera paracólica.

El espacio pararrenal anterior incluye el páncreas, el arco duodenal y el colon ascendente y descendente. El espacio se continúa por delante de la columna a través de la línea media, si bien en general las colecciones líquidas o gaseosas suelen limitarse al lado de origen.

El *espacio perirrenal* incluye el riñón y la grasa que lo rodea. El espacio perirrenal de un lado no está en continuación con el otro. En la zona medial la capa posterior de la fascia se funde con la fascia del psoas y del cuadratus lumborum, mientras que la anterior se funde con una masa densa de tejido conectivo que rodea los grandes vasos a nivel de la raíz del mesenterio, por detrás del páncreas y del duodeno.

El *espacio pararrenal posterior* se extiende desde la fascia renal posterior a la fascia transversalis. Está ocupado por una capa fina de grasa y el detalle más importante es que se continúa ininterrumpidamente, externa a la fascia lateroconal, con la grasa properitoneal de la pared abdominal, donde se visualiza como la llamada «banda del flanco». Este espacio está limitado medialmente por los márgenes del músculo psoas y está abierto lateralmente hacia el flanco e inferiormente hacia la pelvis. La comunicación entre ambos lados sólo es posible, de manera potencial, a través de la grasa properitoneal de la pared abdominal anterior.

De acuerdo con Meyers, las líneas de fusión de las capas de la fascia renal son el camino para el desarrollo y extensión de las colecciones líquidas extraperitoneales. El espacio perirrenal se estrecha hacia abajo tomando una forma de cono invertido. Este es el motivo de que la capa de fascia renal que se dirige lateralmente se denomine «fascia lateroconal». Estas capas en la parte inferior se funden de manera débil con la fascia ilíaca. En la zona medial también se funden de manera poco firme con el tejido conectivo periuretérico. Aunque el ápice del cono está abierto hacia la fosa ilíaca, la mayoría de las infecciones que afectan al espacio perirrenal quedan limitadas al mismo por cierre de esta abertura inferior. Los espacios pararrenal anterior y posterior pueden comunicarse a nivel de la cresta ilíaca por debajo del cono de la fascia renal. Por otra parte, la grasa pararrenal posterior se continúa como una capa fina de grasa extraperitoneal subdiafragmática. (Fig. 18-1.)

El *compartimiento del psoas* debe considerarse como un espacio separado de los tres anteriores. El músculo psoas se origina a nivel de las apófisis transversas de la duodécima vértebra dorsal. Su mayor volumen es a nivel de L_5-S_2 cuando se une con el

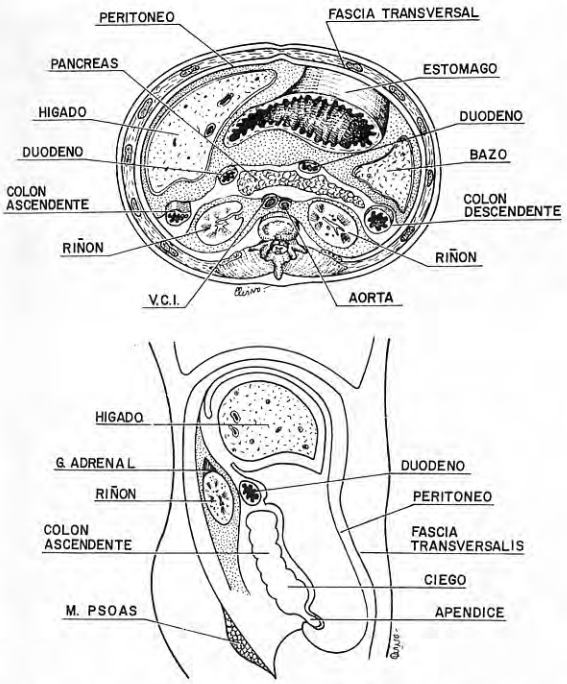

Fig. 18-1.—Esquemas axial y lateral de los espacios retroperitoneales. El espacio pararrenal anterior (en claro) contiene el páncreas, parte del duodeno así como del colon ascendente y descendente. El espacio perirrenal (en punteado) está limitado por las fascias de Gerota y contiene los riñones así como las glándulas adrenales y los vasos prevertebrales. El espacio pararrenal posterior (en blanco) es un espacio virtual limitado por delante por la fascia renal posterior y contiene fundamentalmente grasa. (Siguiendo a M. Meyer. *Dynamic Radiology of the abdomen.* Con permiso del autor.)

músculo ilíaco para formar el iliopsoas. El psoas mayor así como el menor y el músculo ilíaco funcionan como flexores del tronco y del muslo.

El psoas mayor desciende a lo largo del hueso ilíaco por debajo del ligamento inguinal para insertarse en el trocánter menor del fémur. Está cubierto por una fascia, formando un compartimiento que se comunica con la columna, la pelvis y el fémur.

La fascia que recubre el extremo superior del psoas se engrosa para formar un ligamento transverso que se inserta medialmente en el cuerpo de L_2 mientras lo hace lateralmente a la apófisis transversa de L_1. Esta banda fascial engrosada es el «ligamento arcuato medial», que da lugar a las fibras musculares posteromediales del diafragma. El músculo psoas corre bajo este arco hacia arriba para entrar en el mediastino posterior, donde está en contacto con la columna dorsal baja y con la pleura. Este área ha sido denominada el «extremo abierto de la vaina del psoas» y explica cómo las infecciones intratorácicas, por ejemplo, el mal de Pott, pueden descender por debajo del arco medial lumbocostal, entrar a la vaina del psoas y presentarse como un absceso en el retroperitoneo, en la ingle o en la cadera. (Fig. 18-2.)

En tomografía axial computarizada el músculo psoas es fácil de reconocer. En cortes seriados de arriba abajo, el músculo es visible como más fino en la parte superior a nivel de L_1 y muy cerca de la columna. A nivel de L_2 el músculo es de forma oblonga y muy cercano a la columna. Es a este nivel donde ocasionalmente puede verse el músculo psoas menor como una masa más o menos redondeada, justo por delante de la superficie anterior del psoas mayor. Por debajo de L_2-L_3 el músculo se convierte en un tendón plano, por lo que es difícil su visualización.

El psoas mayor aumenta de tamaño por debajo de L_3, siendo visible su máximo grosor a nivel de L_4-L_5, para luego descender progresivamente de tamaño. La densidad del mismo es muy homogénea y similar a la de otros músculos.

2. TECNICAS DE EXAMEN

A) Abdomen simple

El abdomen simple sigue siendo pieza fundamental en el diagnóstico de las lesiones extraperitoneales.

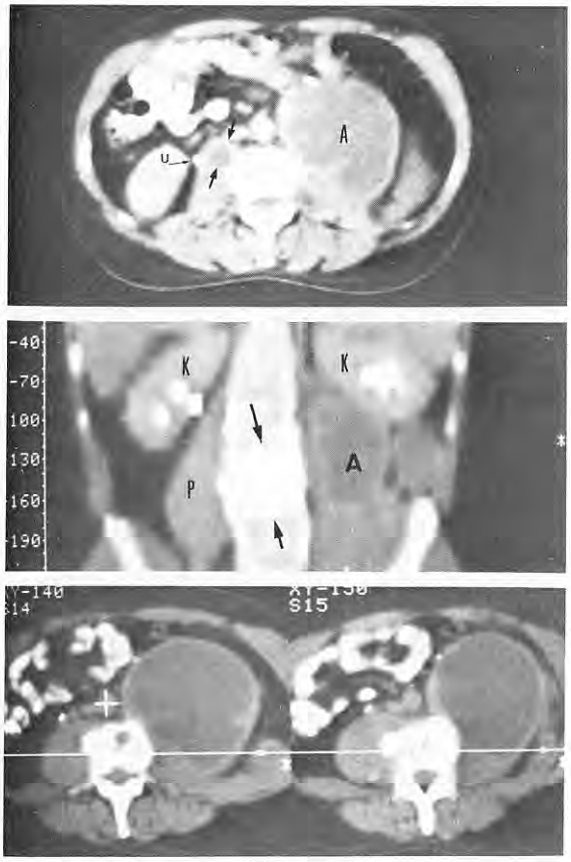

Fig. 18-2.—Anatomía del espacio del psoas en enfermo con abscesos por enfermedad de Pott. Ambos riñones (K) presentan discreto grado de uropatía obstructiva. El riñón izquierdo está levantado como puede verse en la reconstrucción coronal. La destrucción vertebral con afectación de dos vértebras contiguas es claramente visible (flechas). El absceso del psoas izquierdo es también evidente (A), mientras que el psoas derecho presenta un pequeño absceso en la parte superior (flechas cortas) y en la reconstrucción se ve con su forma habitual (P) normal descendiendo hacia la pelvis.

Muchos de los signos que van a demostrar la presencia de colecciones o masas en el espacio retroperitoneal pueden ser reconocidos por radiografía simple, si se conocen adecuadamente las líneas diagnósticas, que, sin embargo, presentan sus limitaciones. Así, en radiografías seriadas laterales del abdomen, la migración anterior de la aorta (detectable si contiene calcio) puede ser un signo de la presencia de tumor abdominal. Como ejemplo opuesto, el desplazamiento medial del borde lateral del hígado (signo de Hellmer), considerado típico de las colecciones líquidas intraperitoneales, puede verse en colecciones extraperitoneales.

Cuadro 1

RETROPERITONEO. INDICACIONES DEL ULTRASONIDO

1. AORTA
   - — Descartar aneurisma
   - — Evaluación aneurisma aórtico
   - — Disección aórtica ?
   - — Rotura aneurisma aórtico
2. VENA CAVA INFERIOR
   - — Detección fallo cardiaco
   - — Trombosis
   - — Invasión tumoral
   - — Compresión extrínseca
3. MASAS RETROPERITONEALES
   - — Abscesos
   - — Hemorragia
   - — Tumores primarios
   - — Linfoma
   - — Metástasis
   - — Fibrosis retroperitoneal

De Cooperberg

B) Ultrasonidos (US)

La mayor parte de los datos que se pueden extraer de las vísceras abdominales se basan en el reconocimiento por el US de las estructuras retroperitoneales, sobre todo de las vasculares.

Cuando la aorta está muy elongada puede ser difícil su visualización, si bien el US es capaz de demostrar que se trata simplemente de una aorta elongada, lo que es importante en aquellos casos en los que se palpa muy lateral o en los que se ve una calcificación curvilínea en las placas simples que sugieren aneurisma. En estas circunstancias el ultrasonido es capaz de decidir que no existe tal aneurisma.

El tamaño de la aorta desciende gradualmente a medida que se va desde el abdomen superior al inferior, midiendo normalmente menos de 3 cm de diámetro en la parte alta. Por detrás de la aorta deben verse los ecos ondulantes del borde anterior de la columna lumbar y en un individuo normal no debe existir espacio o masa alguna entre la aorta y la columna. En la parte superior por delante de la aorta puede identificarse muchas veces la crura derecha del diafragma como una línea fina. En corte transversal, en esta zona superior, se puede identificar frecuentemente el tronco celíaco, así como parte de la arteria esplénica y de la hepática. Más abajo, dentro de un triángulo muy ecogénico de grasa, en la raíz del mesenterio del intestino delgado, puede reconocerse la arteria mesentérica superior.

Una de las más importantes indicaciones del ultrasonido es la detección y evaluación del tamaño de los *aneurismas aórticos abdominales*. (Fig. 18-3.)

En general, la aorta distal, si está aneurismática, desplaza las asas de intestino delgado y provee una ventana para su visualización. El US debe mostrar la longitud total del aneurisma. En planos longitudinales se puede ver la parte superior y conocer su relación con las arterias renales. Para el tratamiento quirúrgico es importante el diámetro del aneurisma; por encima de 5 cm se considera como indicada la cirugía, mientras que si son inferiores a 5 cm, suelen ser controlados por ultrasonidos en períodos de medio a un año.

El US es capaz de detectar la presencia de *trombos* en el interior del aneurisma y diferenciarlo de la luz real. En estos casos es frecuente que la aortografía muestre una aorta casi normal, mientras que el ultrasonido detecta el gran trombo y el tamaño real del aneurisma. La aortografía en estos casos se reserva fundamentalmente a demostrar la afectación de las arterias renales. La aortografía digital por vía intravenosa provee un medio fácil de demostrar estas alteraciones.

En el *aneurisma disecante* puede demostrar con tiempo real, el «flap o colgajo» de la íntima dentro de la luz aórtica, ya que éste tiene tendencia a moverse anterior y posteriormente con las pulsaciones cardiacas.

El US es útil también en la demostración del *aneurisma aórtico roto*. Este es un problema de difícil diagnóstico, ya que aproximadamente un 55 % de los pacientes con rotura aneurismática que llegan a urgencias no se diagnostican hasta la cirugía o la autopsia. En algunos casos la ultrasonografía puede ser capaz de demostrar no solamente el aneurisma sino la presencia de la hemorragia fuera del mismo, a lo largo de los planos fasciales del psoas, espacio pararrenal posterior, etc.

En las *masas retroperitoneales* el US es de alta utilidad. En general, estas masas desplazan el riñón anterior y lateralmente, desplazando anteriormente la vena cava inferior o la aorta. En estos casos el diagnóstico de masas retroperitoneales es fácil. Sin embargo, cuando estos signos no existen, el diagnóstico diferencial con masas intraperitoneales es francamente difícil.

En los casos de *abscesos* el factor más limitante para el US es la presencia de gas dentro del propio absceso, que es indistinguible de gas en el intestino, por lo que resulta francamente difícil su demostración. Sin embargo, el ultrasonido puede ser utilizado en la punción de estos abscesos con miras diagnósticas o incluso como guía para el drenaje de los mismos.

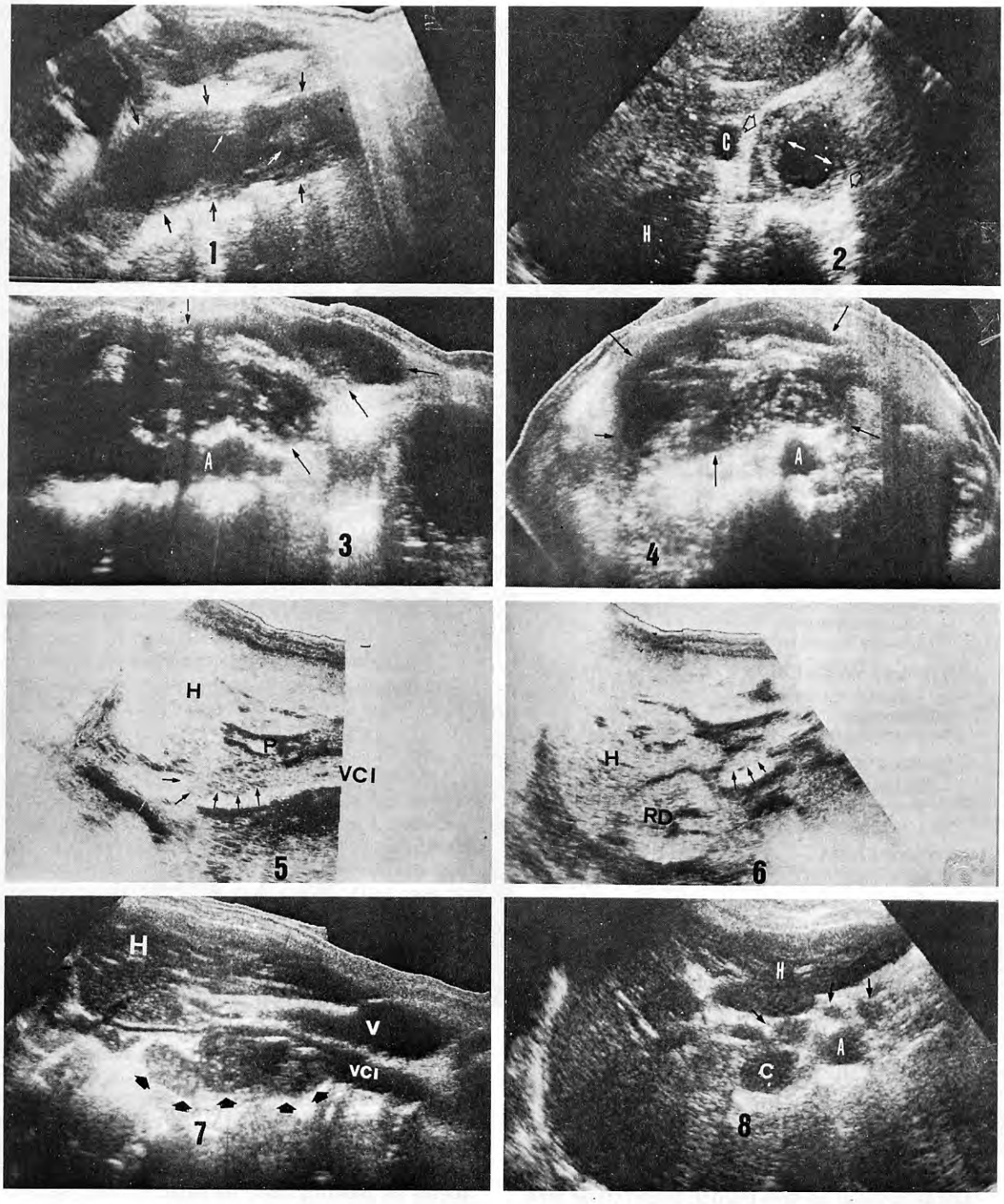

Fig. 18-3.—Semiología ecográfica de las lesiones vasculares retroperitoneales. 1 y 2: Aneurisma aórtico trombosado. En la proyección sagital (1) puede verse una gran dilatación de la aorta abdominal (flechas gruesas) con densidades en su interior (flechas finas) que reducen su luz. En el corte axial (2) se reconoce la luz verdadera aórtica (flecha sólida) así como el trombo mural que presenta el aneurisma (flechas huecas). Vena cava inferior (C). Hígado (H). 3 y 4: Hemorragia por aneurisma roto. Los cortes sagital y axial muestran una aorta (A) altamente irregular en su luz. Toda la cavidad abdominal está ocupada por una gran lesión heterogénea con zonas ecotransparentes y zonas muy ecogénicas secundarias a la presencia de una hemorragia masiva por rotura de aneurisma aórtico (flechas). 5 y 6: Trombo tumoral de la cava en enfermo con hipernefroma. El corte sagital (5) muestra un trombo (flechas) en el interior de la vena cava inferior (VC). Vena porta (P). Hígado (H). En el corte axial (6) puede verse el trombo parcial de la luz de la cava (flechas) medial al riñón derecho (RD). 7 y 8: Compresión de la vena cava inferior por adenopatías retroperitoneales. El corte sagital (7) muestra una gran masa adenopática (flechas) desplazando anteriormente la vena cava inferior (VCI). Hígado (H). Vesícula biliar (V). La proyección axial muestra numerosas adenopatías rodeando la cava (C) y la aorta (A) (flechas).

C) TAC

La aorta abdominal es claramente distinguible en los cortes axiales. Aparece en la región paravertebral como una masa circular de partes blandas, descendiendo en calibre a medida que progresa hacia la bifurcación. En estos cortes es frecuente la visualización del tronco celíaco, la arteria mesentérica superior y las arterias renales. La arteria mesentérica inferior se visualiza solamente a nivel de su origen en más del 90 % de los casos.

El TAC permite demostrar la presencia de cambios arterioescleróticos en la aorta con calcificación de la pared y tortuosidad. En enfermos con marcada tortuosidad, la aorta puede colocarse en posición prevertebral e incluso estar a la derecha de la columna. Las placas de ateroma o los trombos pueden tener valor de atenuación menor que la propia sangre.

Cuadro 2

INDICACIONES DEL TAC

1. AORTA
   - — Aneurisma roto o «rezumante»
   - — Aneurisma disecante
   - — Aneurisma micótico
   - — Infección injerto aórtico
2. VENA CAVA INFERIOR
   - — Variantes anatómicas
   - — Trombosis
   - — Invasión tumoral
3. GANGLIOS LINFATICOS
   - — Linfomas
   - — Tumores testiculares
   - — Metástasis - otros tumores
4. HEMORRAGIA
   - — Postbiopsia renal
   - — Postaortografía
   - — Coagulopatías
   - — Vasculitis
   - — Anticolagulantes
5. ABSCESOS RETROPERITONEALES
6. TUMORES RETROPERITONEALES PRIMARIOS
7. FIBROSIS RETROPERITONEAL
8. ATROFIA MUSCULAR RETROPERITONEAL
9. TUMORES OSEOS

Resumido de Lee y Kreel

Los *aneurismas aórticos* pueden diferenciarse bien, por medio de TAC, de la presencia de una aorta tortuosa. Cuando se inyecta contraste puede diferenciarse la luz verdadera de lo que es un trombo en la pared aórtica.

El TAC no puede considerarse como el método inicial de diagnóstico de la presencia de *aneurisma aórtico*, ya que el ultrasonido es mucho más fácil y menos costoso de realizar. Sin embargo, el TAC es muy útil en presencia de aneurisma en individuos obesos o con gas intestinal abundante que impide al US detectarlos.

La presencia de escape en un aneurisma, *«aneurisma rezumante»*, puede ser demostrada por la presencia de una masa de partes blandas, irregular, producida por el hematoma agudo, con valores entre 40 y 70 UH, que puede aumentar de densidad por extravasación después de la administración del medio de contraste. (Fig. 18-4.)

La *infección de injertos aórticos* se demuestra claramente por la presencia de burbujas de gas alrededor de la prótesis. Se localizan posteriormente y suelen ser múltiples, ocurriendo aproximadamente a partir de los 10 días después de la cirugía.

El reconocimiento de la presencia de *adenopatías retroperitoneales* se basa en el aumento de tamaño de las mismas. Sin embargo, en individuos muy delgados la demostración de estos ganglios es francamente difícil. Cuando los ganglios son mayores de 2 cm en diámetro, se sugiere que son anormales, excepto en el espacio retrocrural, donde se consideran patológicos por encima de 6 mm. Otros datos de sospecha son la presencia de un grupo de ganglios juntos de tamaño entre 1 y 2 cm.

La presentación habitual de la *linfoadenopatía maligna* es de: *a)* un número pequeño de ganglios discretamente aumentados de tamaño, *b)* un conglomerado grande de ganglios contiguos similar en tamaño a la aorta o la vena cava, *c)* una masa grande homogénea en la que no se pueden reconocer los ganglios individuales, o *d)* aumento masivo de los ganglios retroaórticos y retrocavales con desplazamiento anterior de dichos vasos.

La *hemorragia retroperitoneal* puede ser demostrada por TAC de forma clara. La hemorragia ocurre en pacientes a los que se les ha realizado aortografía translumbar o biopsias renales percutáneas, pero también ocurre en pacientes con vasculitis, con trastornos de la coagulación, ya sean por diátesis hemorrágica o por tratamientos anticoagulantes.

Los *tumores primitivos retroperitoneales* suelen alcanzar un gran tamaño, por lo que los síntomas son habitualmente referidos de las vísceras a las que afectan. El diagnóstico de estos tumores se realiza hoy por esta técnica mejor que por ninguna otra.

El TAC puede ser muy útil en la demostración de patología a nivel de la musculatura paravertebral. Se pueden detectar lesiones que afectan secundariamente a los músculos, originarias en la columna, discos intervertebrales, meninges, etc., y lesiones intrínsecas como hematomas, abscesos, tumores primarios y tumores secundarios como linfomas.

D) **Cavografía**

El uso de la cavografía en el diagnóstico de enfermedad retroperitoneal ha descendido dramáticamente desde la aparición del US y el TAC. En el momento actual las únicas entidades en las que está indicada la cavografía son las enfermedades del propio vaso, tales

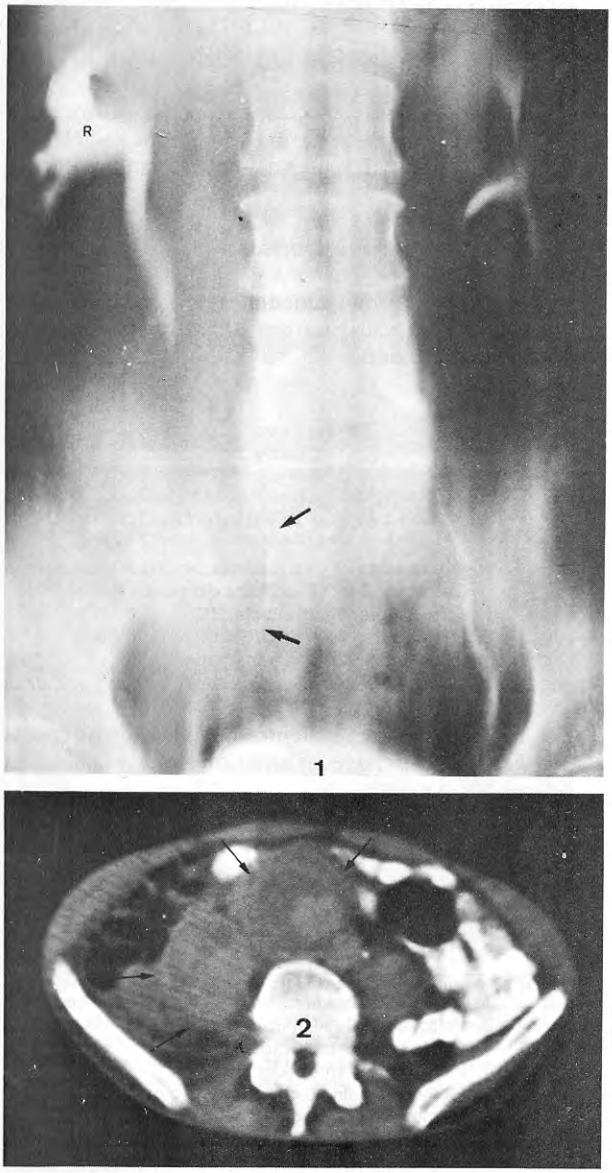

Fig. 18-4.—Tomografía axial computarizada en procesos retroperitoneales. La imagen urográfica (1) corresponde a un varón de 60 años con una masa dura, palpable, en la fosa ilíaca derecha que desplaza el uréter derecho medialmente (flechas). Los cortes sin contraste (2) muestran una sombra aneurismática de la aorta abdominal con prolongación hacia el músculo psoas derecho (flechas). El corte 3 corresponde a la inyección de contraste en forma de bolo y visualizándose el aneurisma con su luz verdadera rellena de contraste (V) así como la trombosis que la rodea (T).

como trombosis, búsqueda de origen de tromboembolismo pulmonar, etc.

E) **Linfografía**

Si bien la linfografía va a ser discutida de manera detallada en el capítulo de «Arterias, Venas y Linfáticos», conviene recalcar aquí que en la evaluación de la enfermedad ganglionar retroperitoneal la linfografía sigue ocupando un papel importante.

Las indicaciones fundamentales de la linfografía son las siguientes:

1. Detección de metástasis en los ganglios subdiafragmáticos.
2. Detección de recidivas.
3. Como guía quirúrgica.
4. Determinación de los campos de radiación.
5. Como guía para biopsia-aspiración percutánea.

(Castellino.)

F) **Medicina nuclear**

Las indicaciones de la medicina nuclear en el espacio retroperitoneal han sufrido asimismo un descenso considerable debido a los otros métodos de imagen. La utilización de Tc^{99m} puede servir para la visualización de los vasos abdominales, si bien el método no ha alcanzado una difusión extraordinaria.

La utilización de Ga^{67} ha sido indicada fundamentalmente en la localización de *abscesos*, aunque, como se discutirá en el capítulo correspondiente, existen bastantes problemas en su utilización.

G) Aortografía

Las indicaciones de la aortografía también han sido reducidas considerablemente por la introducción de las nuevas técnicas de imagen. En el pasado no era infrecuente la utilización de la aortografía para demostrar la irrigación de los tumores retroperitoneales, a expensas de las arterias lumbares, como signo cierto de su origen retroperitoneal. Este tipo de indicaciones ha desaparecido prácticamente de un modo completo y en la actualidad la aortografía se utiliza fundamentalmente en la exploración de las enfermedades propias de la aorta. (Fig. 18-5.)

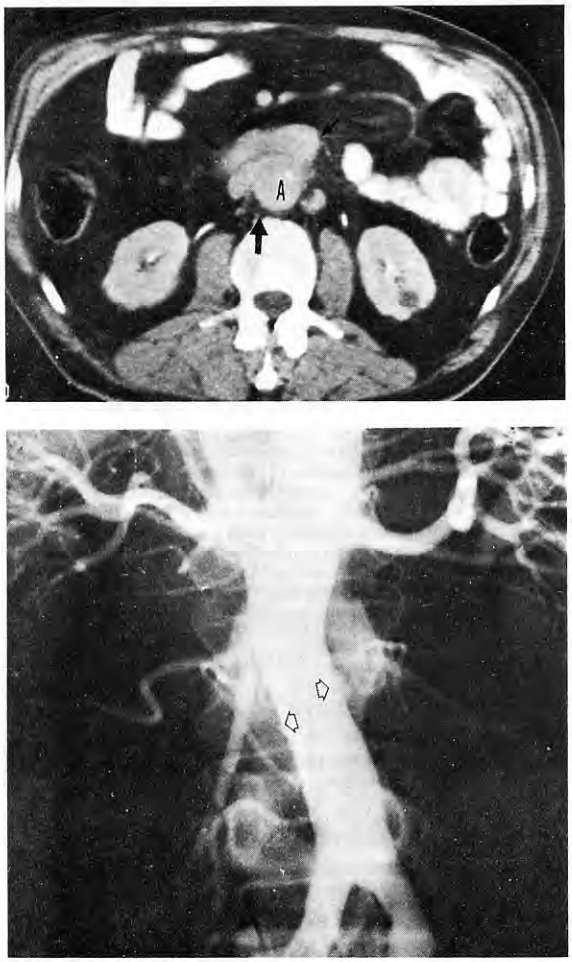

Fig. 18-5.—Angiografía en procesos retroperitoneales. El corte tomográfico muestra una lesión retroperitoneal que se presenta como una masa alrededor de la aorta (A) secundariamente a la presencia de fibrosis perianeurismal. La angiografía del mismo caso mostró la presencia de ulceraciones a ese nivel (flechas).

3. SEMIOLOGIA GENERAL

A) Presencia de líquido

La presencia de colecciones líquidas en el espacio extraperitoneal presenta unos hallazgos radiológicos completamente diferentes del líquido intraperitoneal.

1. *Espacio pararrenal anterior*

Los hallazgos fundamentales de la ocupación por líquido del espacio pararrenal anterior están resumidos a continuación:

Cuadro 3

ESPACIO PARARRENAL ANTERIOR. HALLAZGOS FUNDAMENTALES

1. Obliteración de los ángulos hepático y/o esplénico
2. Conservación de la sombra del psoas
3. Conservación de la silueta renal
4. Desplazamientos lateral y superior del riñón
5. Grasa properitoneal conservada.

Las causas más frecuentes de colecciones líquidas en el espacio pararrenal anterior están reflejadas en el cuadro siguiente:

Cuadro 4

ESPACIO PARARRENAL ANTERIOR. CAUSAS DE COLECCIONES LIQUIDAS

1. Pancreatitis aguda
2. Perforación duodenal
3. Perforación extraperitoneal
4. Hematoma retroduodenal
5. Hemorragia de arteria hepática o esplénica
6. Hemorragia espontánea

Meyers, 1983

La mayor parte de las *infecciones* extraperitoneales ocurren en el compartimiento pararrenal anterior (aproximadamente 50 %). Las fuentes más frecuentes de afectación por abscesos están reflejadas en el cuadro 5.

La causa más frecuente de colecciones líquidas en el espacio pararrenal anterior que hoy vemos es la *pancreatitis aguda.* (Fig. 18-6.) Generalmente la afectación es hacia el espacio izquierdo desde la cola del páncreas, aunque ocasionalmente puede ocurrir también hacia la derecha. Es frecuente el engrosamiento de la fascia de Gerota e incluso de la fascia lateroconal, que puede llegar a permanecer después de que la pancreatitis haya disminuido.

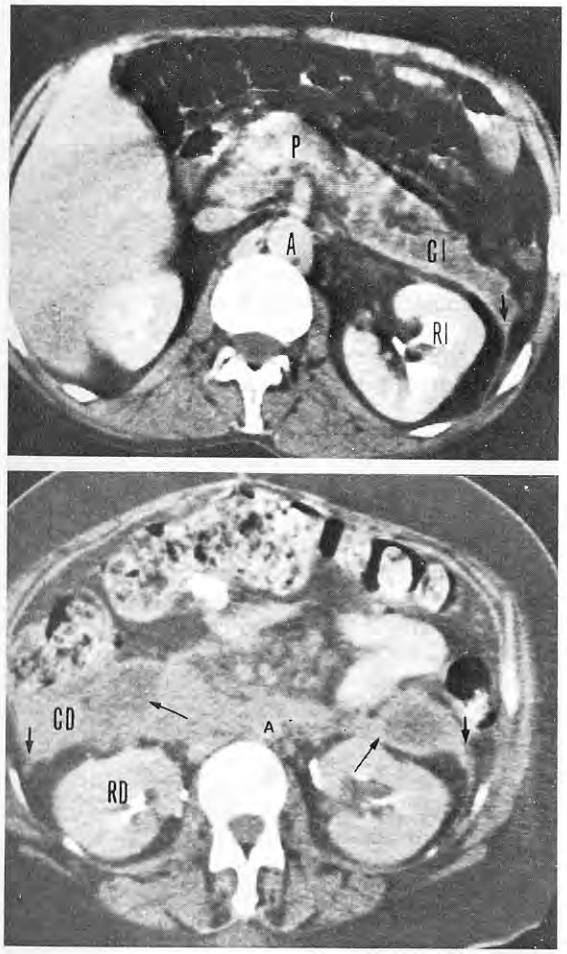

Fig. 18-6.—Semiología del espacio pararrenal anterior. Paciente con pancreatitis severa que muestra un páncreas marcadamente desestructurado (P) y una colección extrapancreática que ocupa todo el espacio pararrenal anterior izquierdo (CI), deteniéndose a nivel de la fascia lateroconal (flecha corta). El espacio perirrenal está perfectamente conservado y se ve marcadamente oscuro por la no afectación de la grasa perirrenal. El riñón izquierdo (RI) tampoco presenta alteraciones. El corte inferior del mismo paciente muestra la afectación del espacio pararrenal derecho (CD), que también está limitado por la fascia lateroconal (flecha corta). Algunas áreas de ambos espacios pararrenales anteriores son claramente de densidad líquida (flechas largas).

La *perforación duodenal* es casi siempre secundaria a trauma abdominal cerrado, viéndose con frecuencia en las lesiones de desaceleración con el cinturón puesto. Debido a su fijación el duodeno suele romperse con facilidad entre la unión de la segunda y de la tercera porciones, si bien las lesiones pueden ser múltiples. El gas y el líquido extraperitoneal se limitan al espacio pararrenal anterior. En ocasiones puede progresar hacia abajo la infección, y por debajo del ápex de la fascia renal llegar hasta la grasa properitoneal. En ocasiones, cuando hay rotura de las fascias, puede aparecer gas alrededor del riñón derecho.

Cuadro 5

ESPACIO PARARRENAL ANTERIOR. ABSCESOS

ORGANO	CAUSA
Duodeno	Ulcera Trauma
Colon	Diverticulitis Carcinoma Actimicosis Amebiasis Cuerpo extraño Trauma
Páncreas	Pancreatitis aguda Trauma Carcinoma
Estómago	Ulcera Carcinoma Trauma
Apéndice	Apendicitis
Vías biliares	Trauma Tumores
Ileon	Ileitis regional Ileitis por radiación
Riñón	Tuberculosis

Meyers, 1976

2. *Espacio perirrenal*

Está definido por la fascia renal. Es un espacio muy amplio que se distiende produciendo una imagen muy típica, en forma de un gran cuadrilátero con borde inferior generalmente convexo, a la altura de la cresta ilíaca.

Las causas fundamentales de colecciones están reflejadas en el cuadro siguiente:

Cuadro 6

AFECTACION DEL ESPACIO PERIRRENAL. CAUSAS DE COLECCIONES LIQUIDAS Y SOLIDAS

1. ABSCESO
   - — TB
   - — Pielonefritis
   - — Absceso renal
2. URINOMA
3. HEMATOMA
   - *a)* Espontáneo
   - *b)* Trauma
   - *c)* Aneurisma aórtico «rezumante»
4. INVASION NEOPLASICA
   - — Hipernefroma
   - — Otros
5. SARCOMAS
6. LESIONES SUPRARRENALES

Modificado de Pummill

Los hallazgos radiológicos en la afectación perirrenal son muy típicos y están resumidos en el cuadro siguiente:

Cuadro 7

AFECTACION PERIRRENAL. HALLAZGOS RADIOLOGICOS

1. Pérdida de la definición de la parte inferior de la silueta renal.
2. Desplazamiento y a veces rotación axial del riñón.
3. Pérdida del segmento superior del psoas.
4. Compresión extrínseca de la pelvis renal y uréter proximal.
5. Fijación del uréter y riñón (radiografías o ultrasonido con respiración).
6. Extravasación en el espacio perirrenal (estudios con contraste).
7. Desplazamiento de asas intestinales contiguas.
8. Infiltración de la banda del flanco.

Los signos secundarios incluyen:

1. Escoliosis.
2. Restricción de la movilidad diafragmática y cambios basales pulmonares.

Meyers

La tomografía computarizada confirma la presencia de colecciones líquidas en el espacio perirrenal y demuestra su límite externo e incluso la posible extensión del mismo. La causa de la lesión perirrenal puede ser frecuentemente demostrada al confirmar la presencia de abscesos parenquimatosos renales, signos de pielonefritis, tumores, etc.

El *urinoma o seudoquiste urinífero perirrenal* es una colección de orina agudamente extravasada secundaria a obstrucción ureteral. La mayor parte de estos casos son secundarios a traumatismos yatrogénicos o accidentales. Son frecuentes en accidentes de automóvil, deportes, etc., pero más recientemente se ha comenzado a demostrar la gran frecuencia de operaciones previas sobre el riñón, procedimientos citoscópicos, operaciones pélvicas, etc. La presencia de obstrucción urinaria es necesaria para que ocurra el urinoma. Los hallazgos radiológicos son secundarios al hecho que el derrame perirrenal tiende a buscar el cono de la fascia renal por debajo del riñón. Por ello los seudoquistes uriníferos o urinomas tienen tendencia a conformarse a las dimensiones y forma del cono de la fascia renal. Así se producen las típicas imágenes radiográficas de una masa de partes blandas con un eje que va de arriba abajo y de fuera a dentro. Son elípticos en forma, pudiendo llegar a sobrepasar el psoas en su borde interno. El riñón generalmente está desplazado hacia arriba con el polo inferior desplazado lateralmente. La grasa que lo rodea puede ser visualizada, si bien el margen inferior del psoas generalmente está borrado por el seudoquiste. Conviene recordar que la no visualización de la sombra del psoas derecho tiene un valor relativo ya que puede no verse en normales (40 %). La función renal está afectada o incluso existe falta de función completa, con hidronefrosis demostrable en radiografías retrasadas. El uréter superior generalmente está desplazado medialmente. Cuando se realiza una urografía retrógrada o incluso intravenosa puede demostrarse la opacificación del seudoquiste.

El TAC permite demostrar mejor que el abdomen simple las colecciones urinarias, la posible presencia de extravasaciones adicionales así como recurrencias tumorales, etc. En nuestra experiencia, el US puede ser francamente útil, obviando la necesidad de estudios adicionales. Los isótopos radiactivos presentan unos hallazgos muy típicos.

Los *abscesos* perirrenales son casi siempre secundarios a la presencia de infección parenquimatosa renal.

La presencia de colecciones producidas por abscesos o hematomas en el espacio perirrenal puede simular a las que ocurren en la región *subcapsular* del riñón. Ambos *hematomas* pueden coincidir también en algunos casos. Los hematomas extrarrenales pueden ser traumáticos o «espontáneos». Son subcapsulares aproximadamente el 18 %, mientras que son perirrenales o combinados en el 81 % de los casos. Un 92 % de los casos son secundarios a lesiones del riñón y de sus vasos. (Fig. 18-7 A.) El hipernefroma es causa frecuente de hematoma espontáneo.

Las etiologías mencionadas han sido las siguientes:

1. Nefritis
2. Neoplasias (benignas, malignas).
3. Aneurismas de arteria renal.
4. Arteriosclerosis.
5. Hidronefrosis.
6. Periarteritis nodosa.
7. Tuberculosis.
8. Quistes renales.
9. Displasias sanguíneas.
10. Biopsias renales percutáneas.
11. Aneurisma aórtico «rezumante».

Las radiografías pueden demostrar los siguientes hallazgos (Fig. 18-7 B.):

a) *Visualización de la cápsula renal desplazada.*—Esto se consigue generalmente en radiografías simples o tomografía después de la inyección del medio de contraste. Las colecciones perirrenales desplazan la cápsula en general sobre un largo trayecto, que es prácticamente similar al tamaño renal, mientras que las colecciones subcapsulares son más pequeñas, más definidas y levantan la cápsula sobre un territorio mucho más pequeño.

b) *Visualización de la colección líquida.*

c) *Compresión y aplastamiento del riñón.*—Es más frecuente en el hematoma subcapsular que aplana el parénquima renal a su nivel.

d) *Desplazamiento de las arterias capsulares.*—Hallable por la arteriografía y pocas veces utilizado en el momento actual.

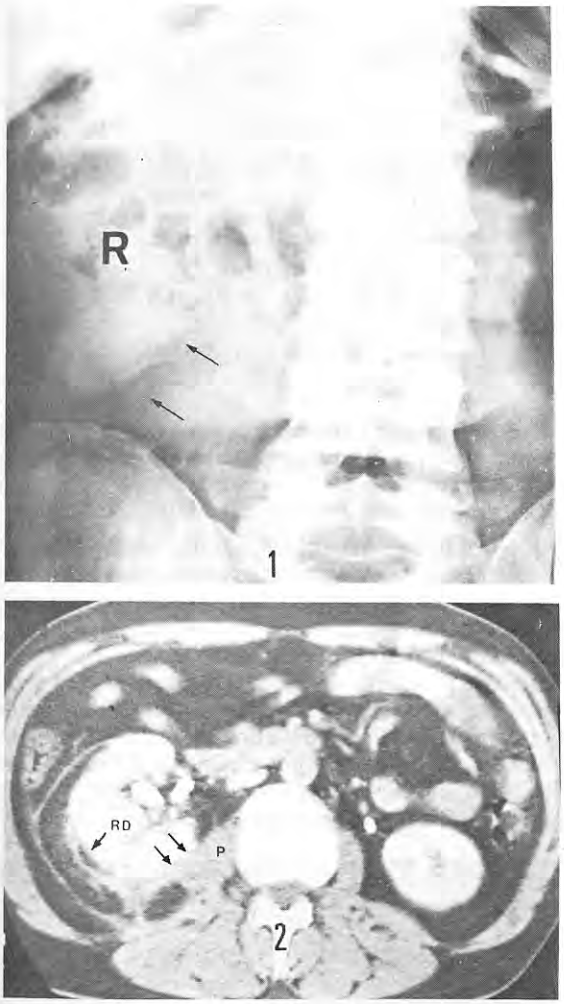

Fig. 18-7 A.—Semiología del espacio perirrenal. 1: Radiografía simple mostrando la desaparición de la parte posterior de la silueta renal derecha (R) y la visualización del músculo psoas solamente en su parte inferior (flechas). 2: TAC mostrando hematoma subcapsular importante (flechas gruesas).

e) *Alteraciones de la estructura y función del sistema colector renal.*—No infrecuentemente se pueden demostrar las alteraciones propias del absceso en el interior del riñón o de alteraciones en el sistema colector que sugieran pielonefritis. Si bien la ultrasonografía puede demostrar todos estos hallazgos, la tomografía computarizada es el método de elección, ya que puede separar claramente las colecciones perirrenales de aquellas subcapsulares.

3. *Espacio pararrenal posterior*

Las colecciones que ocupan el espacio pararrenal posterior tienen tendencia a colocarse de forma paralela al músculo psoas y a desplazar el polo renal lateral, anteriormente y hacia arriba. Los signos radiológicos en los estudios convencionales incluyen.(Figura 18-8.)

Cuadro 8

ESPACIO PARARRENAL POSTERIOR. SIGNOS RADIOLOGICOS

1. Obliteración de la mitad inferior del psoas
2. Obliteración de la grasa properitoneal
3. Conservación de la silueta renal.

Las fuentes habituales de afectación del espacio pararrenal posterior están recogidas en el cuadro número 9.

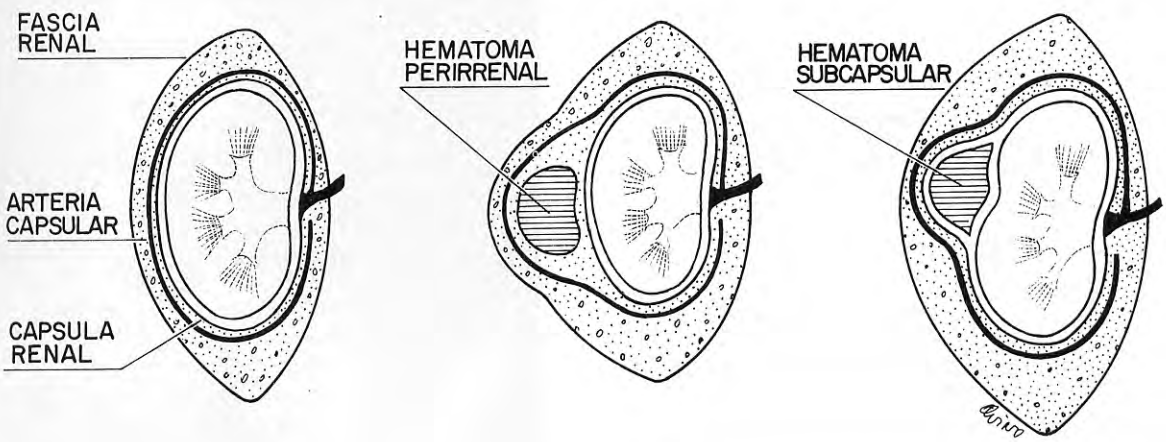

Fig. 18-7 B.—Semiología de los hematomas subcapsulares y perirrenales. Esquema del riñón con su arteria capsular y las fascias renales. La imagen A señala la posición normal de la cápsula renal, de las arterias capsulares y de la fascia renal. La imagen B corresponde al hematoma perirrenal en el que la masa produce un desplazamiento uniforme de la arteria capsular y de la propia fascia renal en una superficie importante. En la imagen C puede verse cómo los hematomas capsulares producen un desplazamiento más limitado conformándose al tamaño del propio hematoma. (Siguiendo con permiso de M. Meyers. *Dynamic Radiology of the abdomen.*)

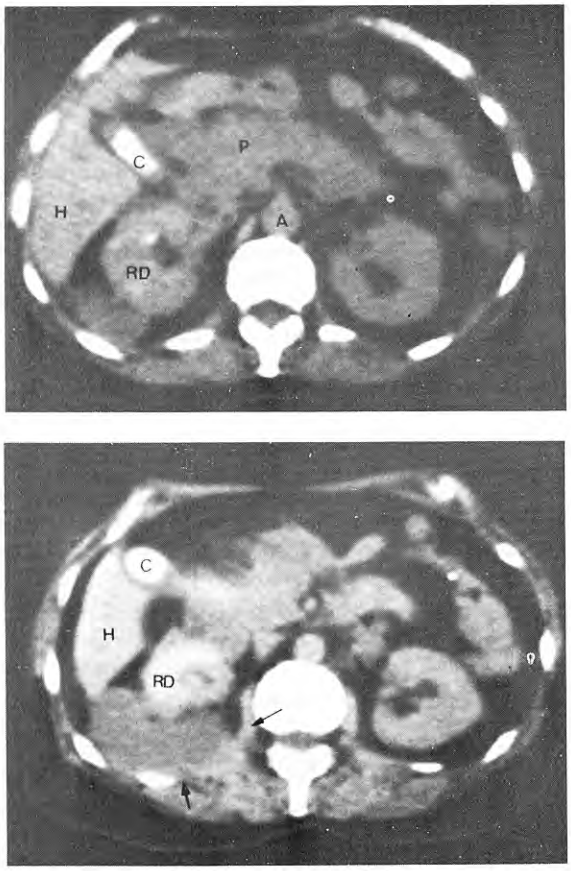

Fig. 18-8.—Semiología del espacio pararrenal posterior. Paciente con pancreatitis hemorrágica que muestra un páncreas marcadamente alterado (P) así como cálculos en la vesícula biliar (C). El riñón derecho (RD). Está desplazado hacia adelante por una colección líquida (flechas cortas) que ocupa el espacio pararrenal posterior y desciende marcadamente en el abdomen aumentado de tamaño. La colección borra el margen externo del psoas derecho (flechas largas). Hígado (H).

Cuadro 9

ESPACIO PARARRENAL POSTERIOR

1. HEMORRAGIA
   - — Espontánea
   - — Trauma
2. INFECCION
   - — Osteomielitis costal o vertebral
   - — Cirugía
   - — Perforación rectosigmoides
   - — Pancreatitis
3. EXTRAVASACION LINFATICA
   - — Linfocele
   - — Tumor linfático

Meyers, 1976

La *hemorragia retroperitoneal* ocurre por numerosas causas:

Cuadro 10

HEMORRAGIA RETROPERITONEAL. CAUSAS

1. Medicación anticoagulante.
2. Hemofilia
3. Fractura de pelvis, columna, costillas
4. Laceración de riñones, adrenales, uréteres, vejiga, páncreas, duodeno, colon o recto
5. Rotura de aorta abdominal o ramas
6. Rotura de la vena cava
7. Rotura espontánea de tumores de riñón, adrenales
8. Pancreatitis
9. Periarteritis nodosa
10. Aortografía translumbar

En el espacio pararrenal posterior es frecuente la *hemorragia* por diátesis hemorrágica, por anticoagulantes, rotura de los aneurismas aórticos e incluso traumatismos con fractura de costillas. (Fig. 18-9).

No es frecuente que la *infección* ocurra a este nivel, pero ha sido vista secundaria a osteomielitis, en cirugía del intestino, cirugía renal y también en enfermedad renal severa.

Las pancreatitis pueden extenderse al espacio pararrenal posterior, desde el espacio pararrenal anterior sin afectar el perirrenal. La extensión puede ocurrir por violación de los límites fasciales, pero también puede producirse por afectación del espacio pararrenal anterior y luego subiendo a partir del cono de la fascia renal, al espacio pararrenal posterior.

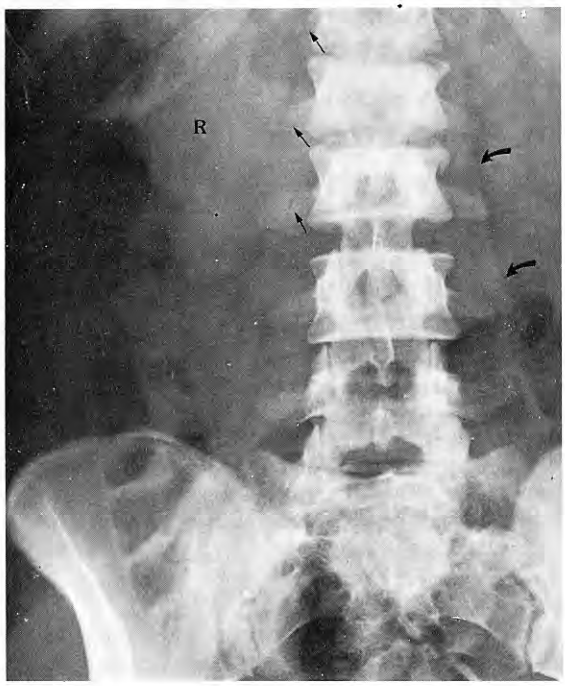

Fig. 18-9.—Semiología del espacio pararrenal posterior. Abdomen simple en un paciente con traumatismo que muestra fractura de las apófisis trasversas derechas (flechas rectas) y borramiento del psoas derecho. El psoas izquierdo (flechas curvas) es claramente visible. La silueta renal derecha (R) está conservada.

4. *Espacio del psoas*

La afectación del espacio del psoas es frecuente. El cuadro siguiente describe las causas de afectación de este espacio en el que incluimos, para evitar repeticiones, tanto las colecciones líquidas como aire y masas sólidas.

Cuadro 11

ESPACIO DEL PSOAS. CAUSAS DE AFECTACIÓN

1. INFLAMATORIAS
   a) *Absceso*
      — Apendicitis
      — Diverticulitis
      — Postpartum
      — Osteomielitis vertebral e ilíaca
   b) *Miositis sin absceso*
2. HEMORRAGIA
   — Anticoagulantes
   — Coagulopatías
   — Complicaciones de angiografía
3. TUMORES
   a) *Primarios*
      — Rabdomiosarcoma
   b) *Secundarios*
      — Linfoma
      — Metástasis
4. VARIANTE ANATOMICA
   a) *Hipertrofia*
   b) *Atrofia*
5. BURSITIS ILIOPSOAS

Amendola, Faerber, Jeffrey, Jones, Méndez, McLoughlin, Penkawa, Feldberg, Peters, Gray, Nino-Murcia, Ralls

Si bien originalmente se pensaba que la mayor parte de las lesiones de infección eran secundarias a la presencia de afectación de la columna vertebral o del propio músculo psoas, en la actualidad se ha demostrado que existe una gran cantidad de abscesos del psoas secundarios a problemas de vecindad, fundamentalmente del riñón, del espacio perirrenal o pararrenal, injertos aórticos y lesiones del intestino, vesícula biliar, vejiga urinaria, etc. Los hallazgos radiológicos de las lesiones del psoas incluyen asimetría en el tamaño y densidad del músculo, bordes irregulares y áreas de densidad disminuida por necrosis o por colecciones líquidas. Los *abscesos* de esta región presentan frecuentemente un aspecto típico con realce después de la inyección del medio de contraste. El gas en el interior de los abscesos puede encontrarse hasta en un 50 % de los mismos. El drenaje controlado por US o TAC puede ser el tratamiento definitivo. (Fig. 18-10.)

La *hemorragia* en este compartimiento ocurre en gente joven fundamentalmente por coagulopatías o traumas, mientras que en la edad adulta puede ser secundario a un aneurisma aórtico rezumante, a terapéutica anticoagulante o a enfermedades embólicas.

La hemorragia produce imágenes diferentes dependiendo de si ocurre por encima o por debajo de L_2-L_3. Como los planos fasciales perirrenales están abiertos aproximadamente a la altura del polo inferior renal, las hemorragias por encima de L_2-L_3 pueden afectar a todos los espacios más frecuentemente que cuando ocurren por debajo de L_4. En estos últimos casos, en general, el líquido desciende a los espacios pélvicos retroperitoneales y de ahí asciende a los espacios infrarrenales.

B) Presencia de aire

La observación del retroneumoperitoneo obtenido tras la inyección presacra de aire demuestra que la mayor parte del gas que se puede encontrar en los espacios extraperitoneales se origina en la región pélvica. Por el contrario, cuando el gas extraperitoneal se produce a nivel del abdomen superior, no desciende hacia abajo lo suficiente para cruzar la línea media hacia el lado contrario. La excepción a la compartamentalización del gas en un solo lado del abdomen superior es la pancreatitis enfisematosa. En el lado izquierdo, el gas puede estar limitado a ese lado cuando existe perforación del colon descendente, ya sea por carcinoma o por diverticulitis o incluso por abscesos de la cola del páncreas.

Las fuentes más frecuentes de gas extraperitoneal y su localización están resumidas en el cuadro 12.

Cuadro 12

GAS EN EL ESPACIO RETROPERITONEAL

FRECUENTES
1. ABSCESO
   — Apendicular
   — Perinefrítico
   — Subfrénico
   — Pancreático
   — Esplénico
   — Pared abdominal
2. YATROGENICO
   — Postenema opaco
   — Postoperatorio
   — Retroneumoperitoneo diagnóstico
   — Postbiopsia rectal
   — Barotrauma (postneumomediastino)
3. PERFORACION GASTROINTESTINAL
   — Ulcera péptica
   — Divertículo
   — Carcinoma
   — Crohn
4. TRAUMA
   — Duodenal
   — Cólico

Modificado de Reeder y Felson

La *perforación rectal* produce salida de gas hacia ambos lados por los tejidos extraperitoneales. Dependiendo del sitio de la perforación, el gas puede predominar en un solo lado. El gas parece disecar más fácilmente hacia el espacio posterior, paralelo a los contornos laterales del músculo psoas, demostrando bien la región suprarrenal y las áreas subdiafragmáticas.

La *perforación del colon sigmoides* permite, por su situación, que el gas pueda entrar en los espacios pararrenales anteriores y posteriores. La perforación por divertículos es más frecuente que sea en el lado izquierdo, pasando por encima del músculo psoas hasta el compartimiento posterior. El gas puede llegar a la grasa del flanco properitoneal, dibujar la glándula suprarrenal izquierda y el polo renal izquierdo, la crura medial del diafragma, así como el contorno del bazo y la superficie subdiafragmática extraperitoneal. (Fig. 18-11.)

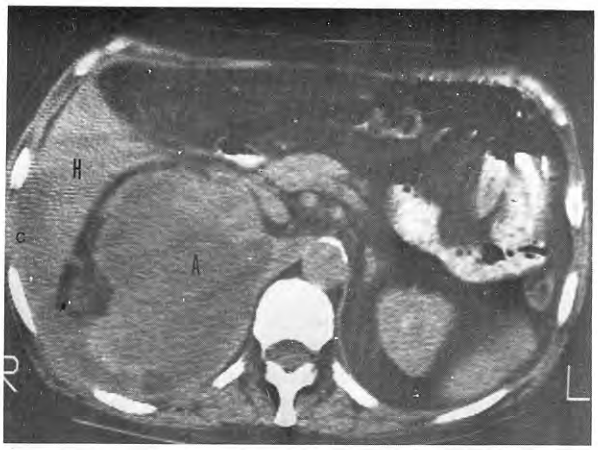

C) Masas retroperitoneales

Los tumores retroperitoneales son generalmente detectados clínicamente como masas palpables. Los tumores más frecuentes son los expuestos en el cuadro 13.

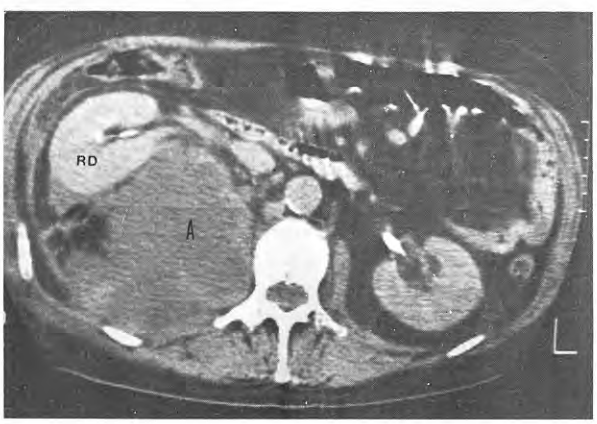

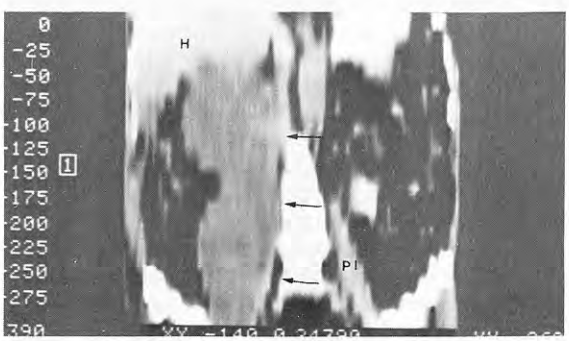

Fig. 18-10.—A) TAC en absceso del psoas en paciente con infección urinaria. El gigantesco absceso (A) asciende hasta nivel del hígado (H) introduciéndose entre la pared costal y éste (C). El riñón derecho (RD) está desplazado marcadamente hacia adelante. El absceso contiene aire (flecha corta) y es visible hasta la pelvis menor a la altura de la vejiga urinaria (V). La reconstrucción coronal mostrada en la última imagen identifica bien la colección líquida a lo largo del todo psoas derecho, mientras que el izquierdo (PI) tiene características normales.

Cuadro 13

TUMORES RETROPERITONEALES EN NIÑOS

FRECUENTES

1. Tumor de Wilms
2. Neuroblastoma
3. Teratoma
4. Linfoma

MENOS FRECUENTES

Benignos

1. Fetus in feto
2. Quemodectoma
3. Linfangioma
4. Xantogranuloma

Malignos

1. Rabdomiosarcoma
2. Otros sarcomas

TUMORES RETROPERITONEALES EN ADULTOS

A) TUMORES MALIGNOS

1. Linfoma
2. Liposarcoma
3. Otros sarcomas
4. Metástasis

B) TUMORES BENIGNOS

1. Fibroma
2. Lipoma
3. Teratoma

Hallazgos radiológicos.—La *radiografía simple* puede ser normal o también puede demostrar la presencia de una masa que puede desplazar las estructuras visibles en el abdomen, borrar las siluetas renales o las del psoas, así como producir ocasionalmente destrucción de la pelvis o de la columna. Las asas de intestino delgado frecuentemente se pueden demostrar desplazadas por las masas.

En ocasiones puede demostrarse esplenomegalia secundaria a la presencia de un linfoma. La *urografía intravenosa* es sólo diagnóstica en el sentido de localización de la masa, cuando los tumores son grandes.

Si bien, en el diagnóstico de masas retroperitoneales no filiadas, la ultrasonografía, el estudio isotópico con Ga^{67} y la linfografía son métodos utilizables, la tomografía axial computarizada ofrece hoy los detalles más importantes que se pueden encontrar. A pesar de las dificultades que el TAC puede tener en niños, estudios recientes señalan cómo esta exploración permite una evaluación más clara de los tumores malignos retroperitoneales con vistas a la cirugía.

El *teratoma retroperitoneal* es el tumor más frecuente en la edad pediátrica, después del tumor de Wilms y del neuroblastoma, aunque puede ocurrir también en adultos. Aproximadamente un 10 % de ellos son malignos. En el lactante, la única manifestación de este tumor es generalmente la presencia de masa, pero en el niño mayor pueden existir vómitos, pérdida de peso y también dolor abdominal. La presencia de calcificaciones u osificación en la masa, visibles en la radiografía simple, es diagnóstica de este tumor. La urografía puede demostrar la presencia del teratoma y su relación con el tracto urinario.

Los *sarcomas retroperitoneales* representan un grupo complejo de tumores. Si bien en el pasado la angiografía era el método de estudio, en el momento actual la ultrasonografía y mejor aún la tomografía computarizada ofrecen la posibilidad de estudiar estos tumores.

Fig. 18-11.—Rotura cólica por diverticulitis aguda. La extravasación del contraste (EX) se dirige hacia la zona interior del abdomen apreciándose desaparición de la sombra del psoas. Existe además gas extraperitoneal, lateral a todo el colon descendente (flechas). Se visualizan numerosos divertículos en la región del sigmoides (S).

Los liposarcomas bien diferenciados son muy difíciles de distinguir del lipoma. En la literatura se han descrito tres patrones fundamentales de liposarcoma. Un patrón sólido con TAC superior a 20 UH, un patrón mixto en el que existen áreas de grasa con medidas de −20 UH con otras áreas mezcladas con más de 20 UH, y un patrón seudoquístico con una

densidad homogénea entre +20 UH y −20 UH. En general, los liposarcomas bien diferenciados que tienen grasa madura abundante suelen tener un patrón mixto. (Fig. 18-12.)

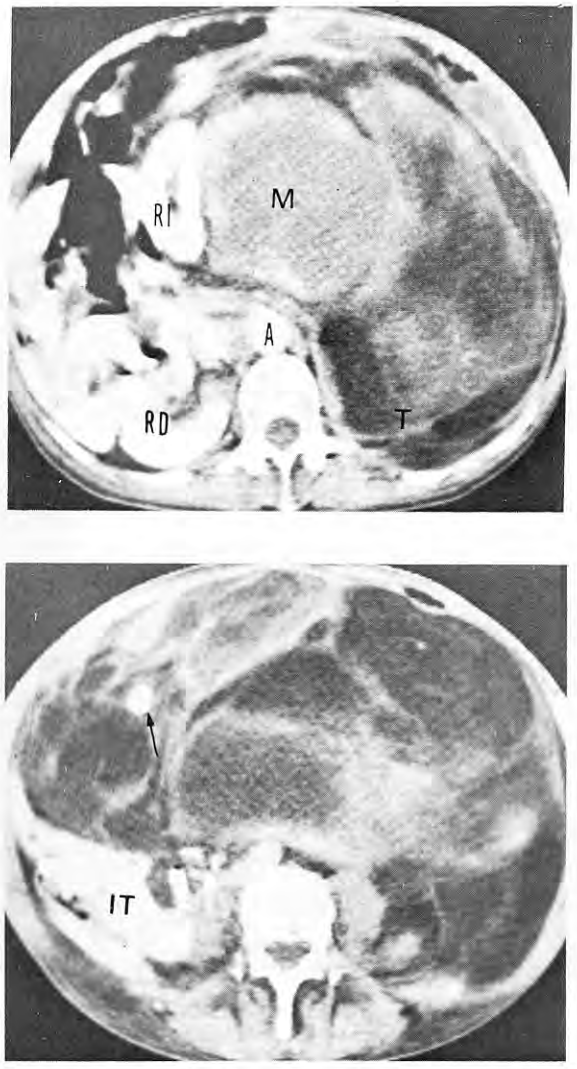

Fig. 18-12.—Liposarcoma retroperitoneal. Las imágenes muestran un gigantesco tumor (T) con densidades mixtas, algunas por grasa, otras semisólidas (M) y algunas conteniendo claro calcio (flechas) que llega a las 60 unidades Hunsfield. El riñón derecho (RD) está rechazado hacia atrás. El riñón izquierdo ha sido desplazado desde su fosa hasta situarse anterior y francamente a la derecha de la línea media (RI). Aorta (A) está discretamente desplazada. Los cuerpos vertebrales también muestran inclinación hacia la derecha. El íleon terminal (IT) está rechazado por la masa.

La *fibrosis retroperitoneal* es una enfermedad caracterizada por la presencia de proliferación de tejido fibroso en la parte posterior de la cavidad abdominal, produciendo atrapamiento o desplazamiento de los vasos y de los uréteres. Los factores etiológicos están considerados en el cuadro siguiente:

Cuadro 14

FIBROSIS RETROPERITONEAL. CAUSAS

FRECUENTES
1. Drogas
   - — Metisergide
   - — Ergotrate
   - — Hidralazina
2. Idiopática

MENOS FRECUENTES:
1. Radioterapia
2. Crohn
3. Carcinoma escirrorretroperitoneal
4. Agentes esclerosantes (hemorroides)
5. Tuberculosis
6. Linfoma esclerosante
7. Cirugía previa { by-pass / fusión vertebral / (técnica de Dwyer)
8. Aneurisma aórtico «rezumante»
9. Prostatovesiculitis
10. Hemorragia retroperitoneal
11. Fibrosis perianeurismática
12. Lupus eritematoso
13. Tiroiditis de Riedel
14. Anemia de células falciformes
15. Púrpura de Schonlein-Henoch

Los hallazgos radiográficos son escasos en las radiografías simples, pudiendo verse pérdida de las siluetas del psoas o renales. La urografía intravenosa muestra retraso en la eliminación con hidronefrosis bilateral y dilatación de los uréteres hasta el punto de obstrucción, que puede llevar a la obstrucción completa y falta de eliminación del contraste por un riñón. La obstrucción se da habitualmente a nivel del promontorio sacro, aunque puede ocurrir a otros niveles. El uréter está frecuentemente desviado hacia la línea media, es irregular y tiene tendencia al afilamiento hacia el punto de obstrucción. La venografía puede mostrar afectación de las venas ilíacas o de la vena cava, con obstrucción y flujo colateral. La ultrasonografía puede mostrar la masa retroperitoneal muchas veces sin poder distinguirse de otras alteraciones.

La tomografía computarizada presenta masas de partes blandas, únicas o múltiples, generalmente con borramiento y desplazamiento de la aorta y de la vena cava inferior, muy similar al que se ve en tumores retroperitoneales primarios o en adenopatías malignas. (Fig. 18-13.) Estas placas densas suelen realzarse tras la inyección del medio de contraste.

El diagnóstico diferencial de compresión extrínseca bilateral de ambos uréteres, el signo más característico de esta enfermedad (fig. 18-14), incluye numerosas causas (expuestas en el cuadro 15), que deben considerarse.

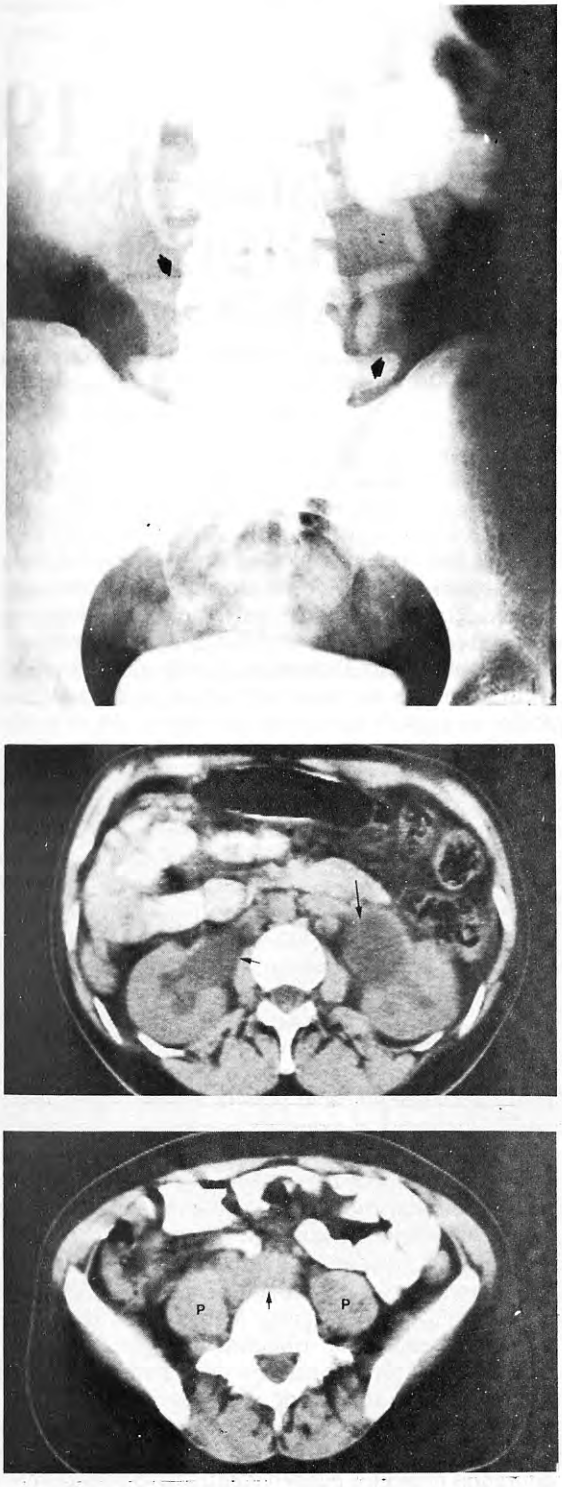

Fig. 18-13.—Fibrosis retroperitoneal idiopática. La urografía intravenosa muestra a las dos horas de la inyección de contraste tenue excreción a través de los sistemas colectores dilatados de ambos riñones. La obstrucción ureteral se sitúa en la región retroperitoneal (flechas). El TAC muestra una masa retroperitoneal central (flecha corta) situada entre ambos músculos psoas (P) y que produce uropatía obstructiva (flechas finas).

Cuadro 15

COMPRESION EXTRINSECA BILATERAL DE LOS URETERES. CAUSAS

1. INVASION NEOPLASICA
   - *a)* Cérvix (mujeres)
   - *b)* Vejiga
   - *c)* Rectosigmoides
2. METASTASIS AL URETER
   - *a)* Mama
   - *b)* Pulmón
   - *c)* Estómago
   - *d)* Colon
   - *e)* Próstata
   - *f)* Ovario
   - *g)* Linfoma
3. INFLAMACION
   - *a)* Endometriosis
   - *b)* Diverticulitis
   - *c)* Enteritis regional
   - *d)* Tuberculosis
   - *e)* Enfermedad inflamatoria pélvica
4. NEUROFIBROMATOSIS PERIURETERAL

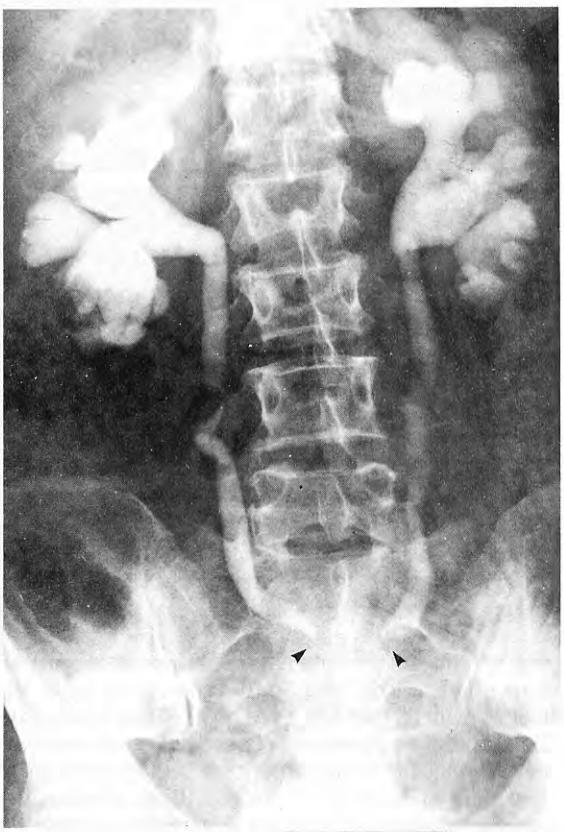

Fig. 18-14.—Dilatación bilateral de los uréteres en recidiva de carcinoma de recto. La invasión retroperitoneal produce medialización del extremo de los uréteres a nivel del promontorio sacro obstruyendo ambos (flechas).

19

EL ABDOMEN: LA PARED ABDOMINAL. CONDUCTA RADIOLOGICA ANTE UNA MASA ABDOMINAL

DR. C. S. PEDROSA

LA PARED ABDOMINAL

1. RECUERDO ANATOMICO
2. ANOMALIAS CONGENITAS
3. TUMORES
4. HEMATOMAS
5. ABSCESOS
6. HERNIAS

1. RECUERDO ANATOMICO

La pared abdominal anterior se extiende desde el xifoides y los cartílagos costales inferiores hasta la parte anterosuperior de los huesos pélvicos. Por encima del ombligo, los tejidos subcutáneos se componen de cantidades variables de tejido adiposo, mientras que por debajo suele haber una combinación de grasa y tejido fibroso. A continuación del tejido subcutáneo se encuentra la musculatura de la pared abdominal, dividida en dos grupos: anterolateral y de la línea media. El grupo anterolateral está formado por tres músculos, el más superficial es el oblicuo externo, el oblicuo interno queda por dentro y el transverso abdominal es el más profundo. La aponeurosis de los tres se reúne en el borde lateral del músculo recto para formar la fascia de Spigelio (del anatomista belga Van Der Spieghel), llamada a ese nivel «línea semilunar». En el abdomen superior, la fascia de Spigelio se divide para formar las vainas anterior y posterior del recto. Estas llegan hasta el nivel de la línea semicircular, aproximadamente a 5 cm por debajo del ombligo. Por encima, la vaina está limitada lateralmente por la línea semilunar y, por dentro, por la línea alba. Esta es la banda fibrosa media que se halla situada entre ambos rectos y que está formada por las fibras de la aponeurosis de los tres músculos anterolaterales. La línea alba separa la vaina de un lado de la del contrario.

Por debajo de la línea semicircular, la aponeurosis de los tres músculos anterolaterales se sitúa enfrente del músculo recto abdominal, por lo que a nivel del recto las masas no están limitadas a su espacio. Más abajo, el espacio que queda por detrás del recto abdominal está en comunicación con el espacio perivesical de Retzius, lo que permite la diseminación de las inflamaciones, que tienen lugar en el abdomen superior, entre las estructuras superficiales y profundas.

El músculo recto abdominal nace del xifoides y los cartílagos de las 5.ª y 7.ª costillas, y se inserta en el pubis. El músculo es más ancho por encima del ombligo, pero más delgado, y está dividido por varias bandas de tejido conectivo, las llamadas inserciones tendinosas. La fascia transversalis es una membrana fina que se sitúa externa al peritoneo de la pared abdominal y está en íntimo contacto con la superficie peritoneal de los músculos transversoabdominales. Esta línea es importante para diferenciar la patología intraperitoneal y la patología superficial, como puede ocurrir en los casos de hernia. El ultrasonido puede mostrar variaciones importantes en la anatomía de la región, dependiendo de la cantidad de grasa y de músculo existente. Cuanto más musculoso es un individuo, mejor tienden a identificarse las capas musculares laterales. Con independencia de la cantidad de grasa o músculo existente, ambos lados deben ser simétricos, siendo la asimetría un dato importante para diagnosticar enfermedad de la pared abdominal o disrupción traumática de la misma.

En ultrasonidos y en tomografía computarizada de individuos adultos normales con grasa abundante, los diferentes músculos pueden identificarse perfectamente. (Fig. 19-1 A y B.) La anatomía es muy similar a la descrita previamente. La tomografía computarizada puede seguir la pared abdominal hasta la región de la pelvis, donde, a nivel de la espina ilíaca anterior y superior, se forma el canal inguinal, que se extiende hacia el pubis. La pared anterior del canal es la apo-

neurosis del músculo externo oblicuo y la pared posterior es la fascia transversalis.

2. ANOMALIAS CONGENITAS

Las anomalías de la pared abdominal anterior dependen de los errores en el cierre ventral del feto. Este se produce a través de cuatro pliegues: cefálico, caudal y dos laterales, que se juntan a nivel del futuro ombligo, con lo que el cuerpo del embrión está cerrado, excepto por la zona umbilical. El fallo del cierre del pliegue cefálico se denomina «defecto cefálico»; el de los pliegues laterales, «onfalocele», y el del pliegue caudal, «extrofia de la cloaca».

Anomalías del conducto onfalomesentérico.—El conducto onfalomesentérico y el canal alantoideo pueden permanecer permeables, en toda su longitud, en cualquiera de ambos extremos, o persistir como un cordón fibroso con quistes en su interior. La persistencia de la permeabilidad en toda su longitud forma la llamada fístula ileoumbilical, y si es el canal alantoideo, se trata de una fístula vesicoumbilical. En cualquier caso, puede producirse la salida de heces o de orina por el ombligo.

La persistencia del extremo interior del canal onfalomesentérico, en su unión con el íleon, produce el divertículo de Meckel. Se presenta aproximadamente en el 1,5 % de la población y entre el 1 y el 4 % de las autopsias. Aun cuando afecta por igual a ambos sexos, es mucho mayor la incidencia de complicaciones en los varones.

A)

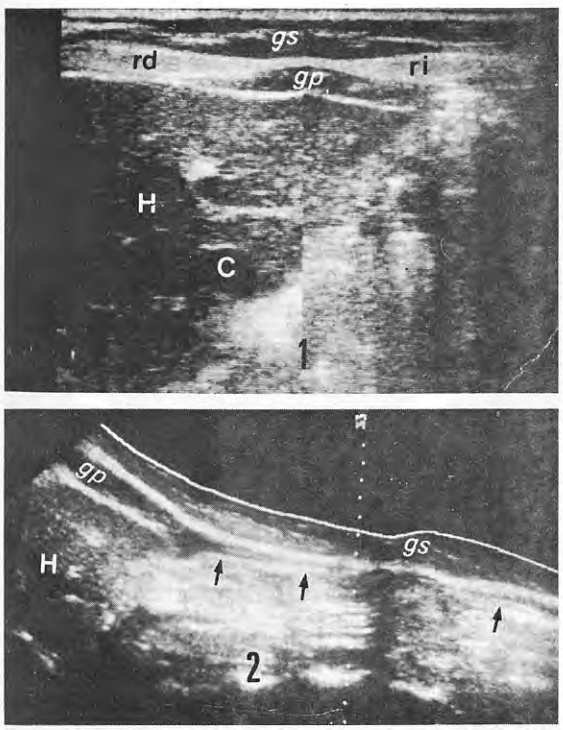

B)

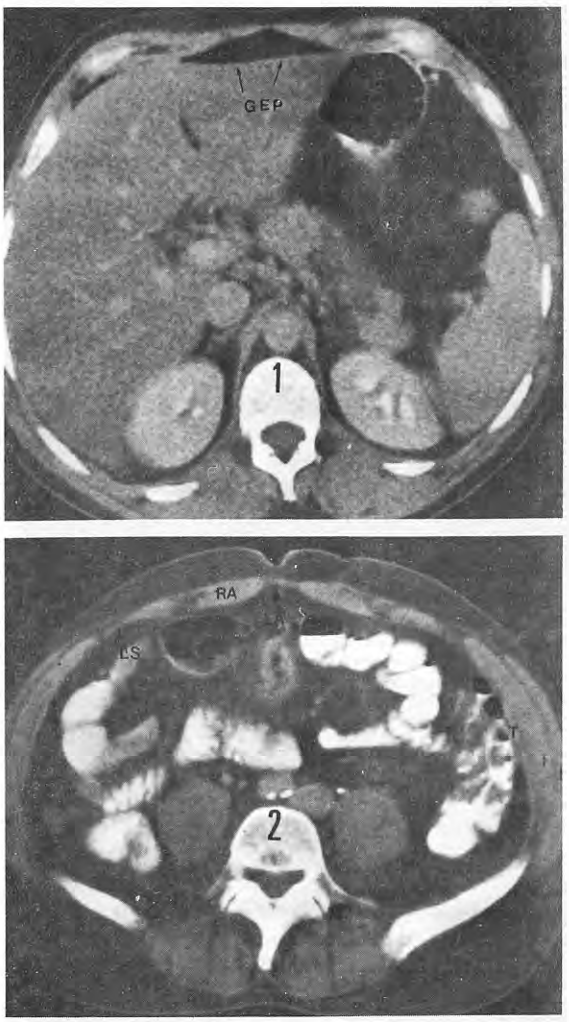

Fig. 19-1 A y B.—Anatomía radiográfica normal de la pared abdominal. A) Anatomía ultrasonográfica. La imagen 1 es un corte transversal del abdomen superior a nivel de lóbulo hepático izquierdo (H). Por encima puede verse la grasa properitoneal (GP) separada de la grasa subcutánea (GS) por el rafe medio. A ambos lados pueden verse las sombras de los músculos rectos del abdomen, derecho (RD) e izquierdo (RI). Vena cava (C). La imagen 2, un corte sagital, muestra la diferencia existente entre la grasa subcutánea por debajo de la piel (GS) y la grasa properitoneal (GP). Por debajo de ésta puede verse una línea densa (flechas) correspondiente al peritoneo parietal. Hígado (H). B) Anatomía en TAC. El corte 1 muestra la grasa extraperitoneal (GEP) que habitualmente existe entre el hígado y la pared anterior abdominal. En el corte 2 puede verse el grupo muscular lateral con el oblicuo externo (E) el oblicuo interno (I) y el trasverso (T). La aponeurosis de los tres se reúne en el borde lateral del músculo recto para formar la fascia, que a este nivel se denomina línea semilunar (LS). Los músculos rectos anteriores son claramente demostrables (RA) así como la línea alba (LA) que separa ambos. *(Continúa ilustración.)*

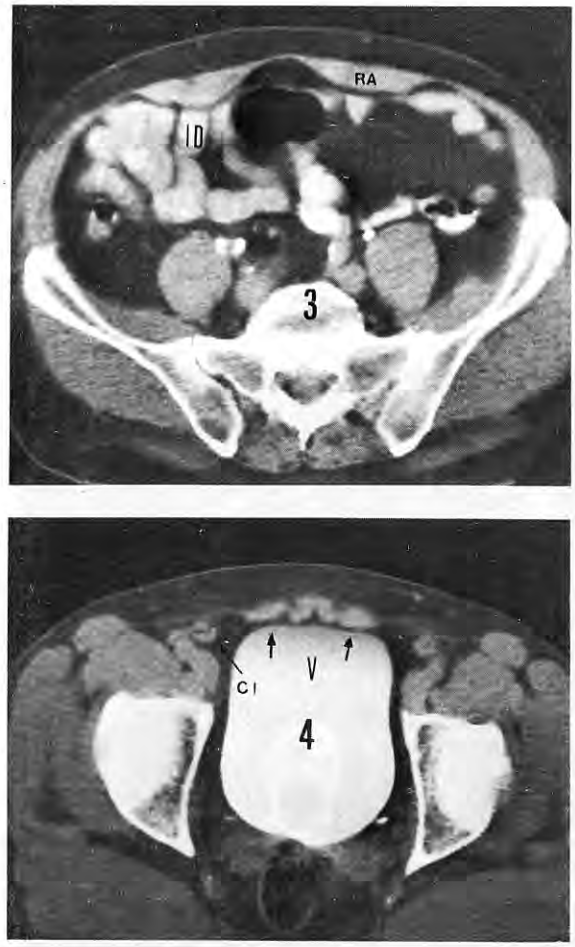

Fig. 19-1 A y B. *(Cont.)*—El corte 3 muestra claramente la separación entre la pared abdominal con sus músculos (RA) y las asas intestinales (ID). En el corte 4 puede apreciarse la grasa del espacio de Retzius (flechas) separando la pared anterior de la vejiga de la musculatura abdominal. A este nivel puede verse el canal inguinal (CI) que forma parte de este espacio.

El *divertículo de Meckel* se localiza en el lado antimesentérico del íleon, distante entre 15 y 83 cm de la válvula ileocecal. Puede ser de tamaño pequeño, pero frecuentemente llega a alcanzar una dimensión gigante. También es susceptible de presentar mucosa gástrica capaz de secreción ácida.

La demostración radiográfica del divertículo de Meckel, ya sea por estudios con aire o estudios con bario, es francamente difícil. El enema de intestino delgado parece ser francamente útil en la demostración de esta anomalía, aunque también ha sido utilizado el Tc^{99}, que se excreta por la mucosa gástrica y por tanto puede ser positivo. La angiografía abdominal puede ser utilizada en los casos en los que exista hemorragia, pudiendo demostrar la rama que lo nutre e incluso la extravasación del contraste.

Anomalías del uraco.—El uraco es una estructura tubular que se extiende desde la cúpula vesical hasta la pared abdominal anterior, en el ombligo, y que representa un vestigio del conducto alantoideo fetal. Hay diferentes clases de anomalías, dependiendo de que exista o no una permeabilidad completa del uraco.

En los casos de permeabilidad completa, la menos frecuente, el estudio con contraste a través de la fístula umbilical puede demostrar la lesión, así como la opacificación de la vejiga. Es frecuente la asociación con anomalías del tracto urinario inferior, por lo que se debe estudiar la uretra. El *divertículo uracal* nace de la cara superior y anterior de la vejiga, produciendo una imagen cónica muy típica en el techo de la vejiga urinaria, con la que está en comunicación. Los quistes *uracales* pueden verse a cualquier edad y son masas de la línea media por debajo del ombligo que no se comunican con éste ni con la vejiga.

La complicación más frecuente de las anomalías del uraco es la infección.

El *carcinoma del uraco* es un tumor raro, que representa el 0,01 % de todos los tumores malignos y el 0,34 % de los carcinomas de vejiga. Entre 75 y 80 % de los pacientes son varones, y la incidencia está entre los 40 y los 70 años de edad.

El signo más frecuente es hematuria (78 %), mientras que el paso de material mucinoso por la orina, que es un detalle típico, sólo ocurre en el 10 % de los pacientes. Habitualmente se palpa una masa suprapúbica que, además, en un porcentaje importante de los casos (30 %) tiene una palpación desproporcionada al tamaño de la lesión intravesical visible, lo que puede ser un dato sugestivo del diagnóstico.

Las radiografías simples pueden demostrar calcificaciones raras veces (3,8 %). La urografía intravenosa puede demostrar deformidades de la vejiga, sobre todo en la región de la cúpula vesical, así como desplazamiento lateral del uréter.

El ultrasonido puede demostrar una masa de ecos complejos en la región suprapúbica. Sin embargo, la tomografía axial computarizada ha sido el método que más claramente ha contribuido a demostrar la verdadera naturaleza de los tumores y su extensión.

3. TUMORES

Los *tumores desmoides* están considerados como una parte de las llamadas fibromatosis, entidades con proliferación fibroblástica infiltrante, que no presentan hallazgos de respuesta inflamatoria y tampoco rasgos característicos de neoplasia.

Los tumores desmoides de la pared abdominal, también denominados fibromatosis musculoaponeurótica, afectan fundamentalmente los planos fasciales profundos o las estructuras aponeuróticas, en especial la vaina del recto. La invasión local puede ser muy extensa, atravesando el peritoneo y afectando las vísceras vecinas. Desde el punto de vista histológico, tiene que distinguirse del sarcoma bien diferenciado.

Es un tumor raro que afecta de manera invasiva localmente, pero que no metastatiza y que representa

aproximadamente el 0,33 % de todas las neoplasias. El 80 % ocurre en mujeres entre la edad de los 20 y 40 años. Dos tercios de los mismos ocurren en la pared abdominal, aunque también en el hombro y la pelvis.

La ultrasonografía suele mostrar una masa de baja ecogeneidad con pobre refuerzo posterior, que se asienta normalmente en la pared abdominal. Los hallazgos parecen ser no específicos, ya que pueden encontrarse en otros tumores de partes blandas, sarcomas, y en hematomas, abscesos, y enfermedad metástasica de la región.

La tomografía computarizada permite demostrar mejor los límites del tumor, que generalmente son una masa sólida homogénea sin necrosis ni calcificaciones. Su densidad está entre 40 y 60 unidades Hounsfield, elevándose a 70-80 HU después de la inyección de contraste. (Fig. 19-2.)

Los tumores más frecuentes en la práctica diaria probablemente son las *masas metástasicas*. En pacientes con neoformaciones malignas primarias y masas palpables, el ultrasonido es muy útil para demostrar si la lesión está en la pared abdominal o es intraperitoneal. (Fig. 19-3.) Lo mismo ocurre con la tomografía computarizada, que puede demostrar estos depósitos en la pared abdominal. Frecuentemente son debidos a los tumores que se diseminan en la cavidad peritoneal: ovario, páncreas, colon, etc.

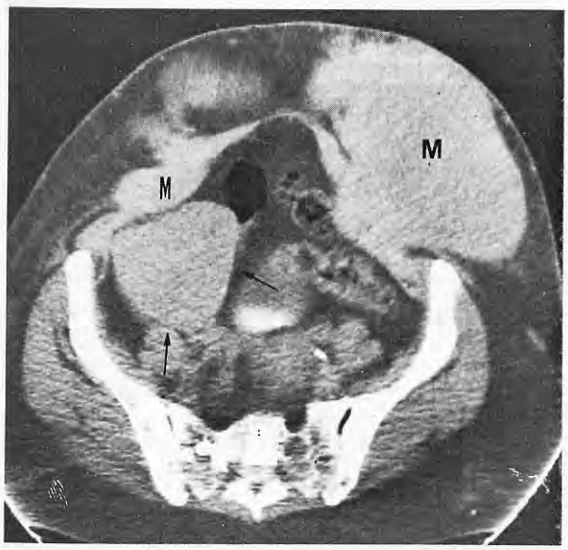

Fig. 19-2.—Tumores de la pared abdominal. Fibromatosis de la pared abdominal. La imagen muestra múltiples masas de tejido fibrótico (M) en la pared abdominal, viéndose también otra masa intraabdominal (flechas).

4. HEMATOMAS

El *hematoma* de la vaina del recto se debe a la rotura del músculo con desgarro de los vasos epigástricos. Los signos y síntomas incluyen dolor, masa abdominal palpable, tanto en posición tumbada como sentada, y equimosis de la pared abdominal, que puede asociarse a signos de pérdida sanguínea. Puede ser de origen traumático o espontáneo.

Cuadro 1

CAUSAS DE HEMATOMA DE LA VAINA DEL MUSCULO RECTO

TRAUMATICAS	ESPONTANEAS
Caídas	Diátesis hemorrágica
Golpes directos	Obesidad
Levantamiento de objetos pesados.	Enfermedad hipertensiva vascular
Electroshock.	Postpuerperio
Tos severa	Anticoagulantes
Accidente de coche (cinturón de seguridad)	Enfermedad del colágeno
	Enfermedades debilitantes

De Masterson, Miller, Levitt, Wagner

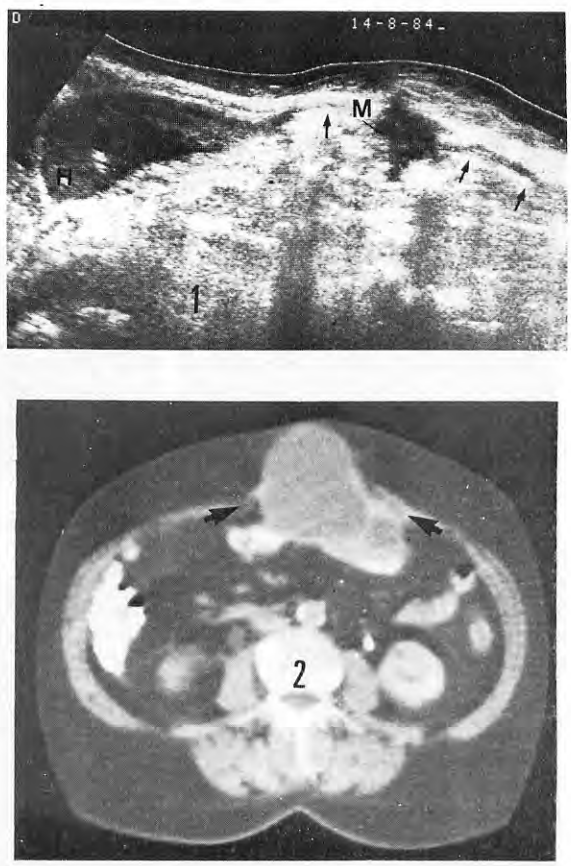

Fig. 19-3.—Tumores de la pared abdominal. 1: Metástasis de la pared abdominal. La línea grasa properitoneal (flechas) está interrumpida por la metástasis. (M). Hígado. (H). 2: El TAC del mismo enfermo muestra cómo la masa parcialmente necrosada está claramente situada en la pared abdominal, haciendo prominencia sobre la cavidad peritoneal (flechas).

Si bien los hematomas de la pared anterior abdominal pueden ocurrir en cualquiera de los músculos, incluidos los laterales, el más frecuente es el del recto anterior. La radiografía simple puede demostrar discreto aumento de densidad en la parte central abdominal, y solamente en los hematomas crónicos puede esperarse encontrar una calcificación curvilínea del borde de la masa.

La apariencia de los hematomas en el TAC es la de una masa, muy frecuentemente de forma elíptica, dentro de las capas de la pared muscular anterior, que puede desplazar o aumentar las estructuras normales. La densidad de los hematomas agudos es similar a la de las partes blandas de la pared abdominal debido al alto contenido en proteínas de la hemoglobina. A medida que ésta madura, el valor de la atenuación va reduciéndose, y aproximadamente cuatro semanas después del episodio de hemorragia, la densidad del hematoma se parece a la del suero. Generalmente se organiza alrededor del hematoma una membrana vascular fibroblástica que, en ocasiones y pasado cierto tiempo, puede calcificar, sobre todo periféricamente.

El estudio más eficaz es la ultrasonografía, susceptible de demostrar una masa que se conforma característicamente con el músculo recto y puede tener un patrón quístico, complejo o sólido, dependiendo de la edad del coágulo. En ocasiones, la asimetría es la única alteración ultrasonográfica.

5. ABSCESOS

La presencia de abscesos en la pared abdominal anterior ocurre secundariamente a cirugía, traumatismos o defensas inmunitarias alteradas (diabetes). Los más frecuentes son secundarios a la cirugía.

El ultrasonido puede mostrar una masa quística o compleja dependiendo de la cantidad de debris que existe en el interior de la masa. La técnica es muy útil porque puede mostrar claramente si el absceso es superficial o profundo, y por tanto drenarlo percutáneamente sin cirugía innecesaria.

El TAC muestra habitualmente masas, que a menudo tienen la zona central menos densa y cuya pared periférica se realza después de la inyección intravenosa de contraste. En ocasiones puede verse gas en el interior del absceso, aunque no sea habitual. (Fig.19-4.)

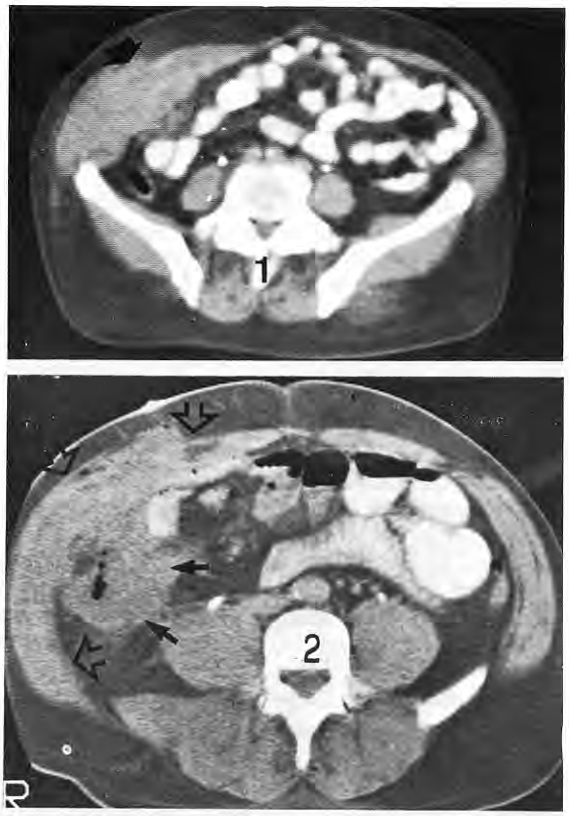

Fig. 19-4.—Abscesos de la pared abdominal. 1: Actinomicosis de la pared. Una colección irregular (flechas) se encuentra situada en la pared abdominal derecha. La enferma contaba con un antecedente de cesárea diez años antes, lo que sugiere que el origen de la infección estaba en el catgut de la incisión quirúrgica. 2: Absceso postoperatorio de la fosa ilíaca derecha y de la pared abdominal. Enfermo intervenido de apendicitis que muestra en el postoperatorio un absceso con gas intraperitoneal (flechas sólidas) que se extiende a las partes blandas, donde además de edema pueden verse algunas burbujas áereas (flechas huecas).

6. HERNIAS

A) Hernias inguinales y pélvicas

Hernia inguinal.—Aproximadamente un 75 % de las hernias abdominales ocurren en la región inguinal, afectando fundamentalmente a varones. Este tipo de hernias se diagnostica habitualmente por inspección y palpación, y los estudios radiológicos solamente se realizan en los casos de complicaciones.

La *hernia inguinal indirecta* tiene un saco que protruye por el anillo inguinal interno, cursa a lo largo del canal inguinal anterior hasta las estructuras del cordón espermático, y si es lo suficientemente grande sale por el anillo inguinal externo y se extiende hasta el escroto en el hombre, y hasta los labios mayores en la mujer.

Se utiliza el término de *hernia inguinal deslizante* cuando existen estructuras parcialmente extraperitoneales, como la vejiga, el colon ascendente o el descendente que forman parte de la pared del saco. Constituyen aproximadamente un 3 % de las hernias inguinales y el lado izquierdo se ve afectado cuatro o cinco veces más que el derecho. En los enfermos en que hay hernia femoral o inguinal con síntomas urinarios, deben hacerse radiografías de pie durante la urografía intravenosa para detectar la posible herniación del uréter o de la vejiga. Los estudios radiológicos simples pueden demostrar asas intestinales por debajo de los huesos del pubis; los realizados con bario, la entrada

del intestino delgado y, menos frecuentemente, del colon, en el saco herniario. (Fig. 19-5.)

La *hernia inguinal directa* ocurre a través de la pared posterior del canal inguinal, medial a los vasos epigástricos inferiores. Se puede presentar a través del anillo inguinal externo, generalmente como una masa redondeada de tamaño pequeño y rara vez se estrangula. Es difícil que los estudios radiológicos puedan demostrar las diferencias entre hernia inguinal directa e indirecta, dada la proximidad de los anillos externos e internos.

Se utiliza el término de *hernia inguinal combinada* para la combinación de hernias directas e indirectas, que suelen presentar un aspecto biloculado en la parte inferior, debido a que están separadas por los vasos epigástricos inferiores.

Las *hernias femorales* constituyen aproximadamente el 34 % de todas las que ocurren en mujeres. Esta hernia entra en el canal femoral a nivel del anillo femoral, y sus contenidos generalmente son epiplón, grasa peritoneal o intestino delgado. Se estrangulan de ocho a diez veces más frecuentemente que las inguinales. La alta incidencia de esta complicación (25-40 %) se debe a que los márgenes del anillo femoral son bastante rígidos y, por tanto, no ceden fácilmente.

B) Hernias de la pared anterior

Hernia umbilical.—Es un defecto a nivel del anillo umbilical, a través del cual pueden herniarse las vísceras abdominales. La hernia umbilical infantil se encuentra generalmente antes de los tres años de edad. Suelen ser asintomáticas y desaparecen espontáneamente. Rara vez se estrangulan.

Hernias laterales.—Son también conocidas como hernias de Spigelio. Esta hernia puede ocurrir en cualquier edad y con igual frecuencia en hombres y en mujeres. Puede ser bilateral y en ocasiones se puede asociar a otras hernias. En general son el epiplón y el intestino delgado los que están incluidos en su interior. La hernia se produce por debilidad en la línea semilunar, lo que permite a los contenidos peritoneales atravesar la aponeurosis de los músculos interno y transverso, pero no del oblicuo externo.

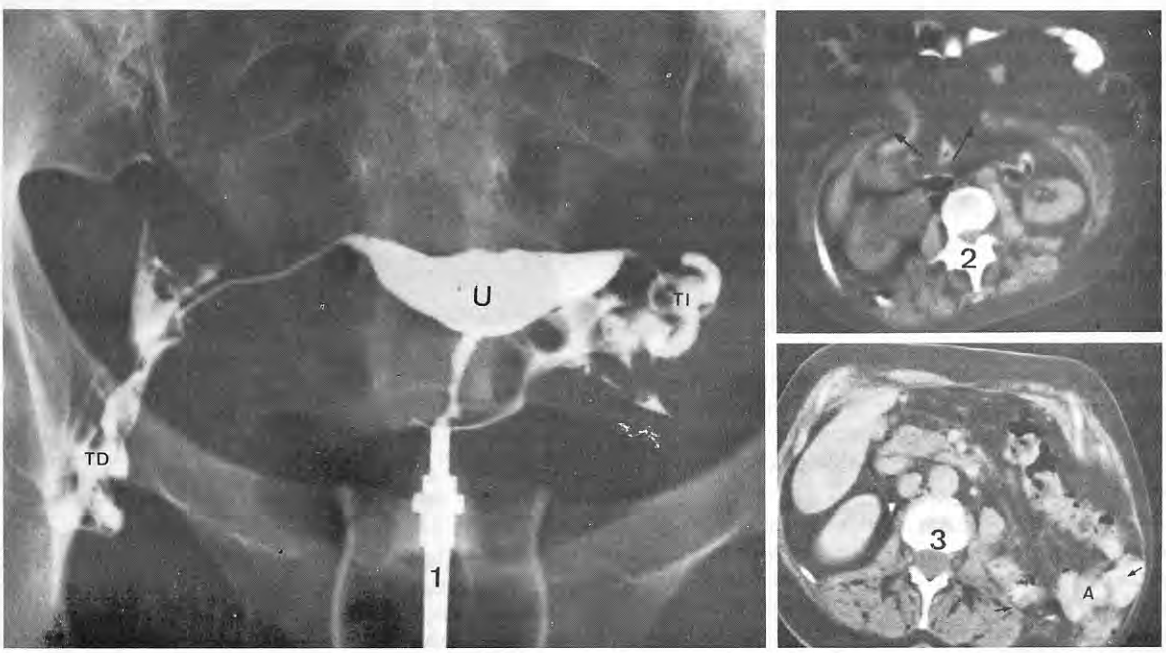

Fig. 19-5.—Hernias y eventraciones. 1: Histerosalpingografía mostrando relleno de la cavidad uterina (U) y de la trompa izquierda (TI). La trompa derecha (TD) se encuentra introducida en una hernia inguinal. 2: Eventración postquirúrgica de la pared anterior abdominal mostrando la disrupción de la musculatura anterior (flechas) con salida de gran parte del contenido intestinal. 3: Eventración de la pared posterior tras nefrectomía. La disrupción de los músculos posteriores del abdomen ha producido la herniación del contenido intestinal (A) a través de la pared.

CONDUCTA RADIOLOGICA ANTE UNA MASA ABDOMINAL

1. EN EL RECIEN NACIDO
2. EN EL NIÑO
3. EN EL ADULTO

1. MASAS ABDOMINALES EN EL RECIEN NACIDO

La presencia de una masa en el recién nacido está en relación con el riñón en más del 50 % de los casos.

La urografía intravenosa está limitada en la primera semana de la vida debido a la filtración glomerular disminuida, al volumen extracelular grande, a un flujo plasmático renal bajo y a una concentración tubular pobre. Por todo ello, en la inmensa mayoría de los casos, la ultrasonografía debe seguir a la radiografía simple como estudio inicial en estos enfermos.

La *hidronefrosis* es la masa más frecuente en el recién nacido. Las causas fundamentales de hidronefrosis son:

1. Obstrucción de la unión ureteropélvica (22 %).
2. Válvulas ureterales posteriores (18 %).
3. Ureterocele ectópico (14 %).
4. Síndrome de Prune-Belly (12 %).
5. Obstrucción ureterovesical (8 %).

La ultrasonografía es capaz de demostrar la presencia de una gran región anecoica, reemplazando al riñón. Cuando existen múltiples cavidades es imposible diferenciar las mismas de un riñón displásico multiquístico. En ocasiones, el ultrasonido puede demostrar los uréteres dilatados y la pared vesical, que puede estar engrosada, sobre todo en los casos de válvulas uretrales. (Fig. 19-6.) Los hallazgos sugestivos de válvula incluyen signos de obstrucción vesical y una uretra posterior dilatada. Sin embargo, estos datos se obtienen mucho mejor por cistoureterografía retrógrada. En el caso de que estos datos no sean suficientes, puede realizarse la urografía intravenosa, capaz de mostrar una masa radiotransparente que suele presentar una pared gruesa, circunferencial, con anillos de Dunbar, mientras que en las placas tardías puede llegar a rellenarse una pelvis dilatada, así como los cálices.

El *riñón multiquístico displásico* se descubre generalmente en el primer año de la vida y es la segunda causa de masa abdominal en el recién nacido. El ultrasonido puede ser diagnóstico, al demostrar quistes múltiples, de tamaño variable y separados por septos. Es imprescindible examinar ambos lados, ya que el 5 % de los pacientes puede tener anormalidades en el riñón contralateral.

El *hamartoma renal,* también llamado «nefroma mesoblástico», es un tumor benigno que, en el recién nacido, es la más frecuente de las neoplasias renales, y que muestra masa ecogénica intrarrenal en el ultrasonido, generalmente unilateral, que puede tener necrosis, produciendo regiones anecoicas en el interior de la masa.

La *trombosis de vena renal* es una complicación de sepsis o de la deshidratación en el neonato. Los recién nacidos suelen tener hematuria, masa en el flanco, proteinuria e hipertensión transitoria. Se asocia fre-

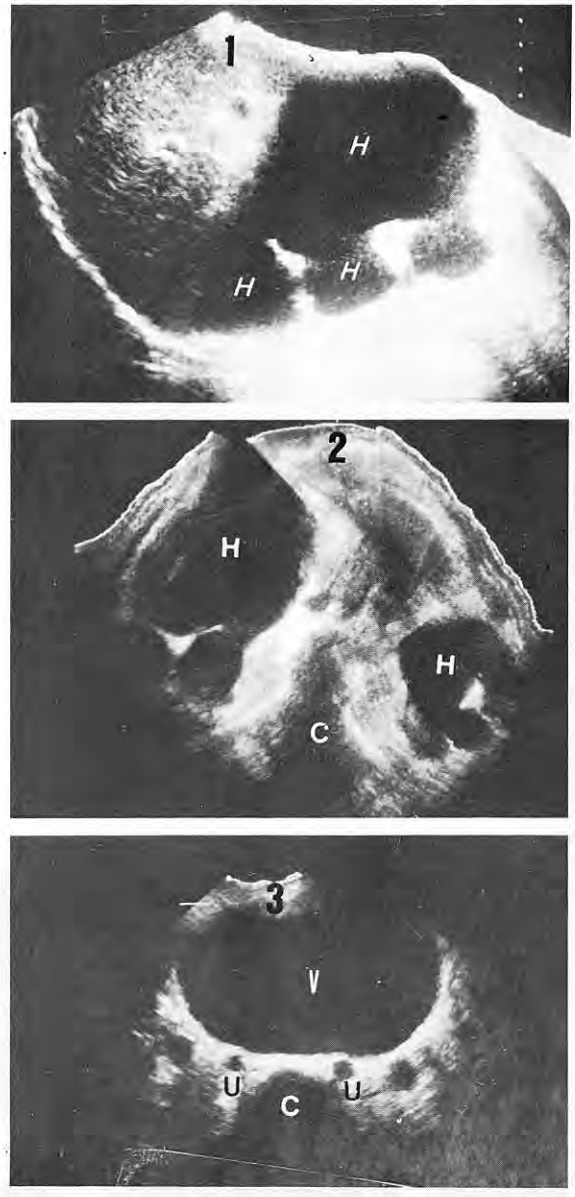

Fig. 19-6.—Valor de la ultrasonografía en masas del neonato. 1: Recién nacido con masa palpable en el flanco derecho. El corte sagital muestra una gigantesca hidronefrosis (H) del riñón derecho por obstrucción congénita de la unión ureteropélvica. 2 y 3: Hidronefrosis bilateral por válvulas uretrales. El corte coronal muestra ambos riñones con gigantesca hidronefrosis (H). Columna vertebral (C). El corte a nivel de la vejiga muestra cómo por debajo de ésta (V) pueden verse ambos uréteres dilatados (U). Columna (C).

cuentemente con diabetes materna. La ultrasonografía puede demostrar aumento del riñón con ecogeneidad aumentada, que borra los ecos centrales de éste. Su visualización por urografía intravenosa es generalmente nula o escasa.

Las causas fundamentales de masas en el neonato están reflejadas en el cuadro número 1.

Cuadro 1

MASAS ABDOMINALES EN EL RECIEN NACIDO

1. MASAS RENALES (55 %)
   - — Hidronefrosis (25 %)
   - — Riñón multiquístico (15 %)
   - — Riñón poliquístico.
   - — Nefroma mesoblástico.
   - — Ectopia renal.
   - — Trombosis vena renal.
   - — Nefroblastomatosis.
   - — Tumor de Wilms.
   - — Hematoma subcapsular.
2. MASAS GENITALES (15 %)
   - — Hidrometrocolpos.
   - — Quiste ovárico.
3. MASAS GASTROINTESTINALES (15 %)
   - — Duplicación.
   - — Vólvulo.
   - — Ileo meconial complicado.
   - — Quiste mesentérico o del epiplón.
   - — «Seudoquiste» proximal a atresia.
4. MASAS RETROPERITONEALES NO RENALES (10 %)
   - — Hemorragia adrenal.
   - — Neuroblastoma.
   - — Teratoma.
5. MASAS HEPATOESPLENICAS Y BILIARES (5 %)
   - — Hemangioendotelioma.
   - — Hepatoblastoma.
   - — Quiste hepático.
   - — Hematoma esplénico.
   - — Quiste coledocal.
   - — Hidrops de vesícula biliar.

Kirks y col. 1981, Barret 1980

La conducta radiológica en el neonato puede resumirse en el cuadro 2, basado en los trabajos de Grossman y Kirks.

Un caso que merece descripción aparte es la aparición de *masas bilaterales* en un neonato, debidas a crecimiento renal bilateral. Las causas más frecuentes en orden de frecuencia son:

1. Hidronefrosis bilateral.
2. Madres diabéticas.
3. Riñón poliquístico infantil.
4. Síndrome de Beckwith-Wiedemann.
5. Enfermedad de almacenamiento del glicógeno.
6. Tumor bilateral.
7. Hamartomas asociados con esclerosis tuberosa.
8. Diabetes lipotrópica.
9. Tirosinosis hereditaria.
10. Nefroblastomatosis.

2. MASAS ABDOMINALES EN EL NIÑO

En el niño, la incidencia de masas abdominales es completamente diferente que en el neonato, como puede apreciarse en el cuadro 3.

El cuadro muestra claramente que, aunque las masas renales ocurren con la misma frecuencia, aumenta considerablemente el tumor de Wilms y disminuyen las masas hidronefróticas. A veces aparecen otros tumores retroperitoneales, como el neuroblastoma.

Los *teratomas* se encuentran frecuentemente en la región presacra, en los dos primeros años de la vida, siendo generalmente benignos. Las radiografías de la pelvis muestran masas de partes blandas, con calcifi-

Cuadro 2

MASA ABDOMINAL EN EL NEONATO

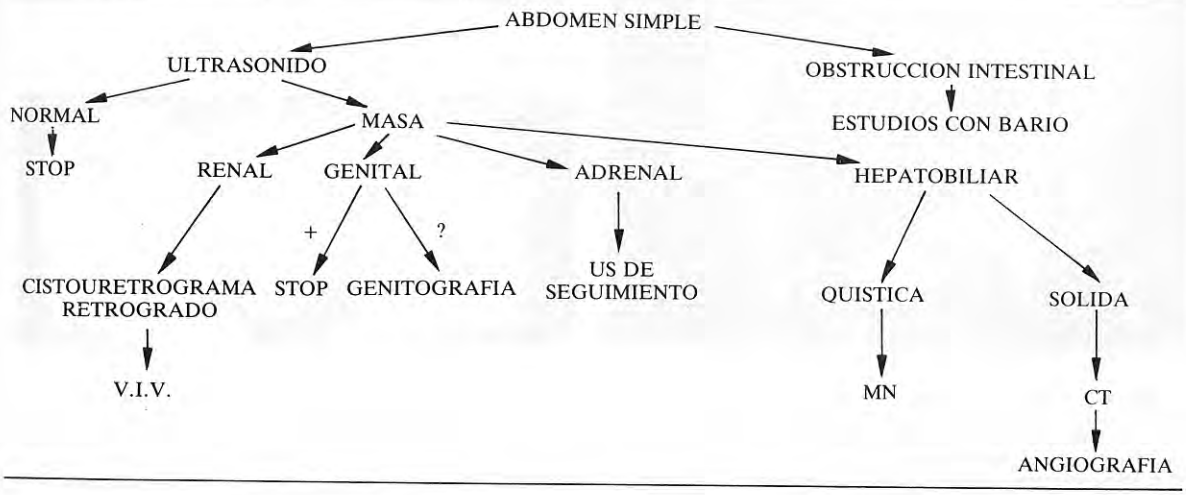

Cuadro 3

MASAS ABDOMINALES EN LACTANTES Y NIÑOS

1. MASAS RENALES (55 %)
   — Tumor de Wilms (22 %).
   — Hidronefrosis (20 %).
   — Quística.
   — Malformación congénita.
2. MASAS RETROPERITONEALES NO RENALES (23 %)
   — Neuroblastoma (21 %).
   — Teratoma (1 %).
   — Otros tumores.
3. MASAS GASTROINTESTINALES (18 %)
   — Absceso apendicular (10 %).
   — Hepatobiliar (6 %).
   — Otras neoplasias.
   — Malformación congénita.
4. MASAS GENITALES (4 %).
   — Quiste ovárico-teratoma (3 %).
   — Hidrometrocolpos.

De Kirks y col., 1981

caciones en aproximadamente el 60 % de los casos, desplazando el recto anteriormente y comprimiendo la vejiga. (Fig. 19-7.) La tomografía computarizada es diagnóstica, demostrando bien la extensión de estos tumores potencialmente malignos.

El *tumor de Wilms,* o nefroblastoma, es el tumor primario más frecuente; representa aproximadamente el 22 % de todas las masas abdominales que aparecen después del nacimiento, presentándose la mayor parte de los casos a los tres años y siendo más corriente en varones que en mujeres. Se asocia frecuentemente con malformaciones congénitas como aniridia, hemihipertrofia y riñón en herradura. Es un tumor bilateral en aproximadamente el 5 % de los casos, detectándose el 65 % de estos tumores bilaterales en el momento del diagnóstico inicial.

El *neuroblastoma* es la segunda neoplasia maligna del abdomen del niño, siendo aproximadamente igual

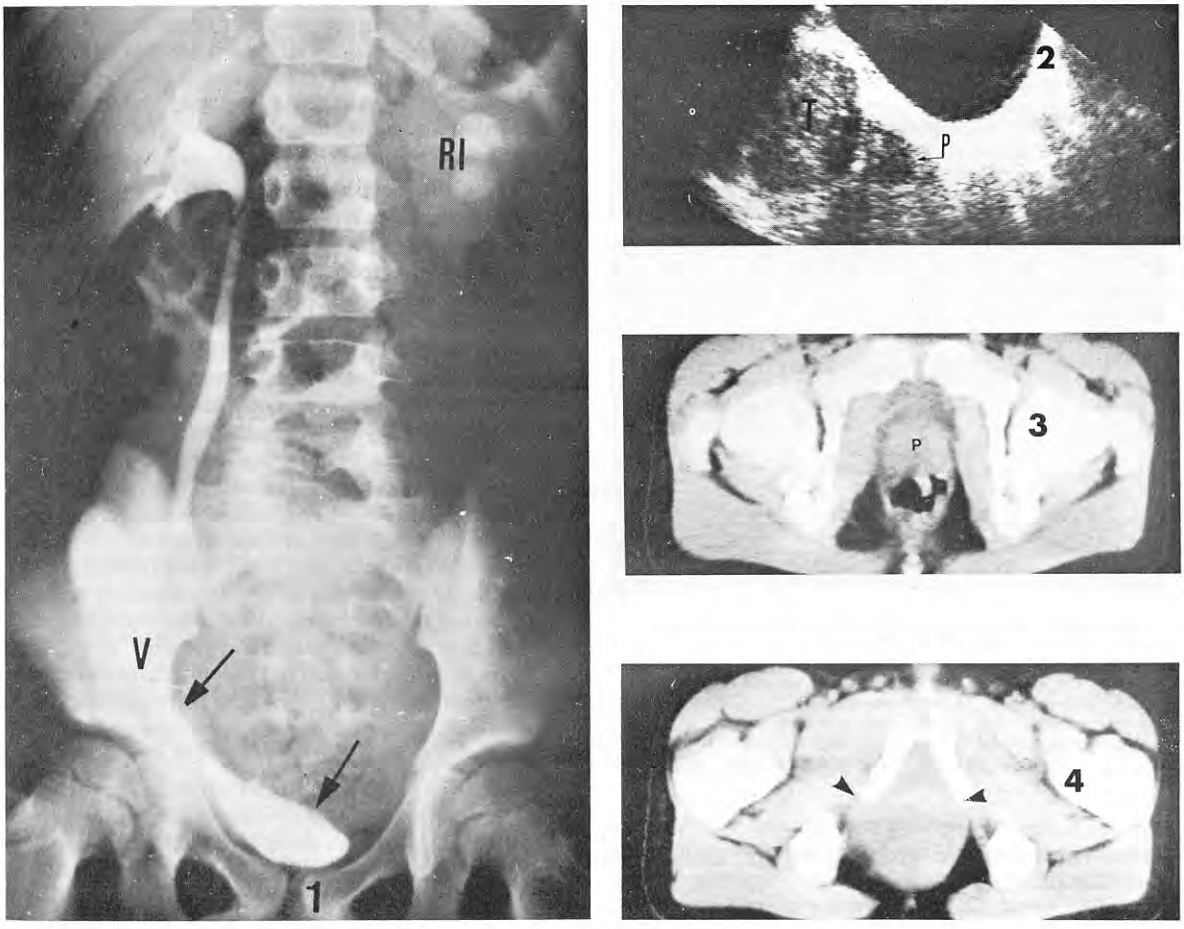

Fig. 19-7.—Técnicas de imagen en sarcoma de partes blandas. 1: Urografía intravenosa de un niño de siete años mostrando marcado desplazamiento de la vejiga urinaria (V) y compresión extrínseca (flechas). Hay discreto éstasis del uréter derecho e hidronefrosis marcada del izquierdo (RI) que muestra retraso en la eliminación del contraste. 2: El corte sagital ultrasonográfico muestra la masa tumoral (T) por debajo de la vejiga urinaria y aparentemente separada de la próstata (P). 3 y 4: Cortes del TAC mostrando una masa importante de los tejidos blandos de la región del periné (puntas de flecha) que parecen separarse bien de la próstata (P). En la intervención, rabdomiosarcoma de partes blandas.

de frecuente que el tumor de Wilms; el 85 % de los casos aparecen en los primeros cuatro años de la vida y suelen ser suprarrenales en el 65 %, pero por lo menos un 4 % nacen en la pelvis. Metastatizan con gran frecuencia. Presentan calcificaciones en el abdomen simple en el 65 % de los casos.

Las *masas hepatobiliares* constituyen aproximadamente el 6 % de los tumores malignos. Los tumores abdominales en niños son generalmente de origen hepático; de ellos, un 67 % son malignos (hepatoblastoma, 34 % y carcinoma hepatocelular, 26 %). Los tumores hepáticos afectan más frecuentemente al lóbulo derecho que al izquierdo, con un 30-40 % de los casos afectando a ambos lóbulos. En el hepatoblastoma, la radiografía simple muestra calcificaciones y hepatomegalia en el 20 % de los casos. La ultrasonografía confirma una masa intrahepática ecogénica, pero limita mal la localización y extensión del tumor, siendo preferible la tomografía computarizada. La aortografía sirve para realizar un mapa vascular previo a la cirugía.

La conducta radiológica está reflejada en el cuadro 4, basado en los trabajos de Grossman y col.

3. MASA EN EL ADULTO

En épocas recientes han sido descritos algunos signos radiológicos para tratar de diferenciar las masas retroperitoneales de las peritoneales. La localización retroperitoneal de una masa abdominal de gran tamaño puede inferirse en TAC si los siguientes signos están presentes:

a) Obliteración de la grasa perinefrítica que define el borde del psoas, *b)* desplazamiento lateral de la grasa que delimita el lóbulo posterior derecho del hígado, *c)* rotación de las venas portales intrahepáticas hacia la izquierda, *d)* desplazamiento anterior de la vena cava inferior y *e)* desplazamiento anterior del colon ascendente, duodeno descendente o cabeza pancreática.

Cuadro 4

MASA ABDOMINAL EN NIÑOS

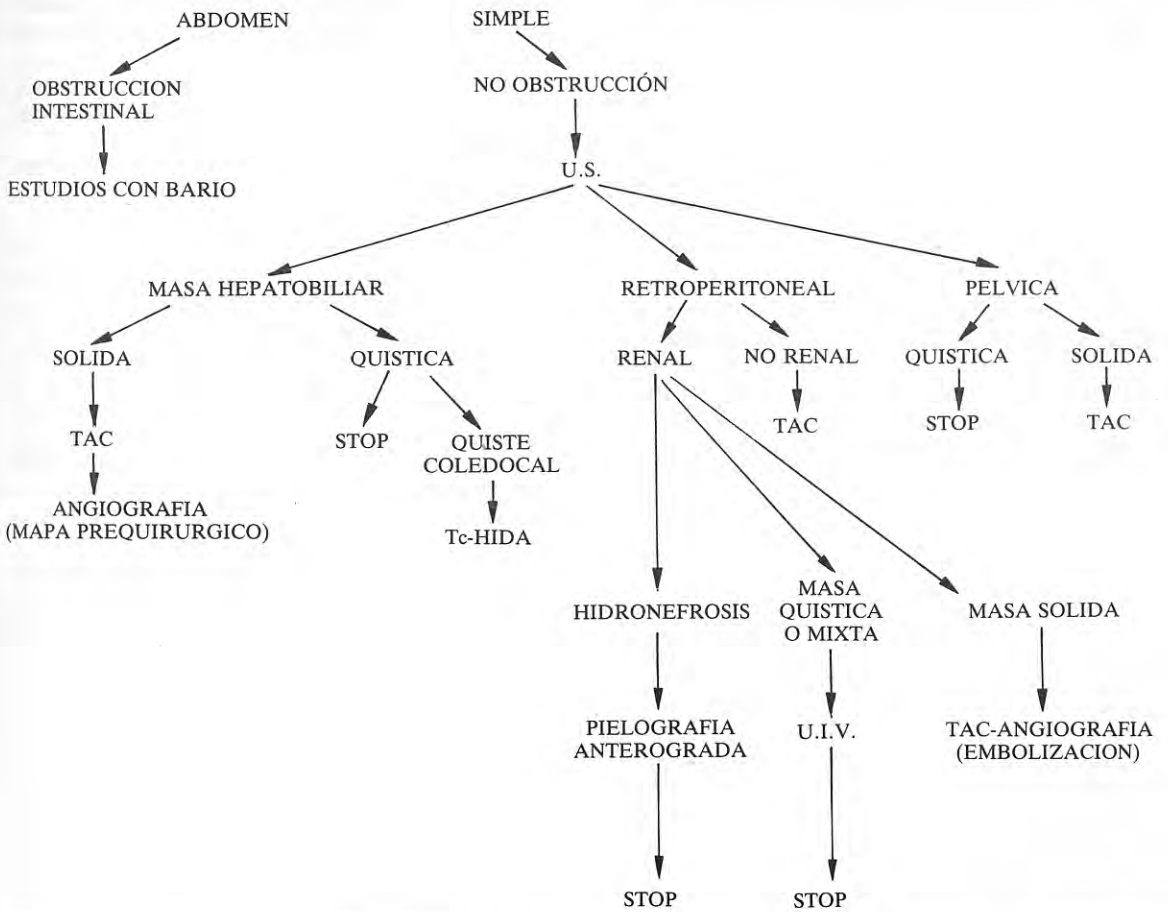

La *ultrasonografía* y la *tomografía computarizada* son los métodos de elección en las masas abdominales, que pueden quedar perfectamente demostradas, definidos los límites de la masa y su posible extensión, obviando así la necesidad de estudios más complejos. En cualquier caso, la tomografía computarizada, seguida en muchos casos de biopsia-aspiración por vía percutánea, es el proceder diagnóstico previo a la cirugía, ya que muchos de estos casos, que estas exploraciones demuestran inoperables, no requieren cirugía ulterior.

La conducta resumida puede verse en el cuadro 5.

La detección de masas abdominales se realiza habitualmente por la presencia de alteraciones en el tamaño, contorno o densidad del abdomen, o por el desplazamiento del intestino relleno de gases. Sin embargo, es conveniente saber que existen numerosos casos en los que no hay hallazgos en la radiografía simple que demuestren la presencia de una masa, mientras el clínico está seguro de su existencia.

La primera pregunta que debe plantearse es si la masa en cuestión es intraperitoneal, retroperitoneal o está situada en la pared abdominal. Es evidente que a nivel de los conocimientos actuales, el ultrasonido es el método de elección, y que sólo en aquellos casos en que existan dudas sobre la localización de dicha masa, se debe proceder a la exploración por tomografía axial computarizada.

El ultrasonido es capaz de detectar las masas de la pared abdominal, que pueden ser sólidas, líquidas o mixtas. Las masas sólidas obedecen generalmente a tumores de la pared abdominal, ya sean primarios o metastásicos. La punción-aspiración puede facilitar en estos casos el diagnóstico. Las masas quísticas o mixtas de la pared abdominal son generalmente hematomas o abscesos del recto anterior.

Si la masa es intraperitoneal, normalmente entre el abdomen simple y el ultrasonido, se puede definir si es supra o inframesocólica. Las supramesocólicas, en el lado derecho, son generalmente masas hepáticas, de las vías biliares o del duodeno. Si bien en el capítulo correspondiente se discutirán en detalle las masas hepáticas, conviene recordar que entre las causas de hepatomegalia generalizada están el fallo cardiaco derecho, las neoformaciones primitivas y metastásicas, la infiltración grasa, los quistes, el linfoma y las enfermedades de depósito. Por el contrario, las masas focales intrahepáticas pueden obedecer a quistes, en nuestro país frecuentemente, hidatídicos, pero también a quistes simples congénitos, amebiásicos y traumáticos. Las masas sólidas obedecen generalmente a hemangioma, adenoma, hiperplasia focal nodular, hepatoma, metástasis y hepatoblastoma, que es más frecuente en niños.

A nivel de la vesícula biliar y del colédoco pueden encontrarse hidrops de la vesícula biliar, colecistitis

Cuadro 5

MASA ABDOMINAL EN EL ADULTO

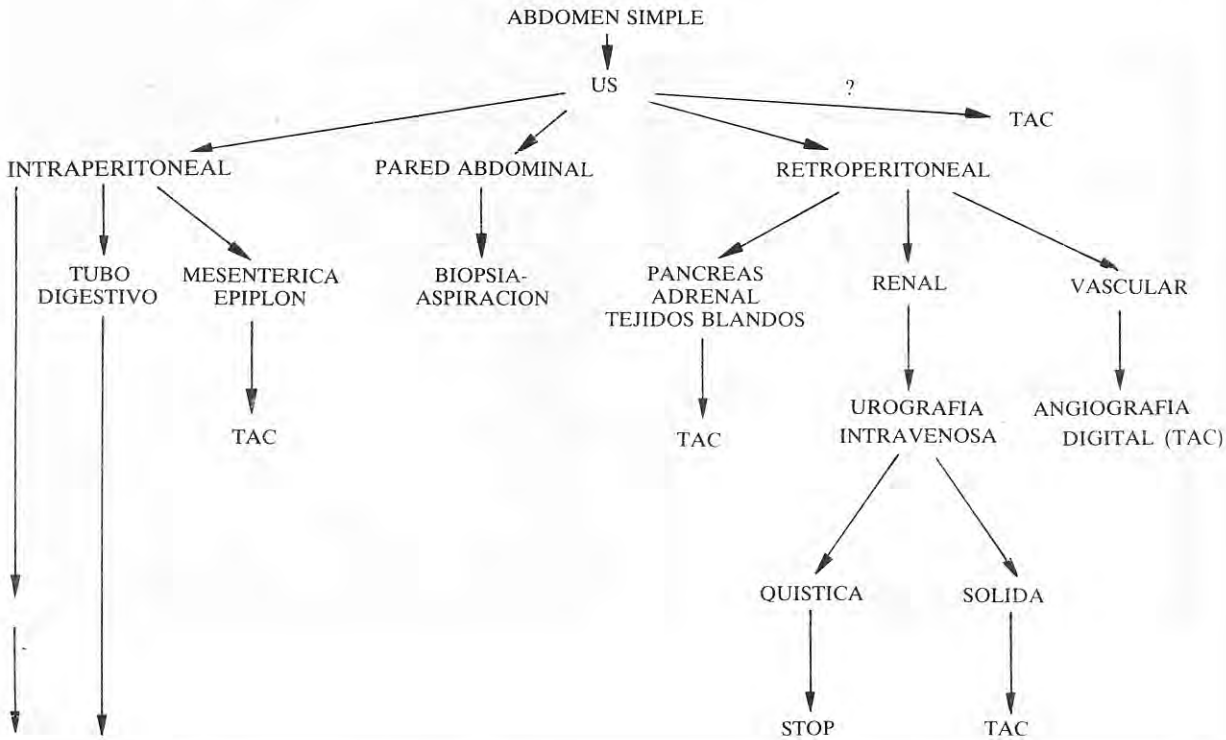

aguda con absceso, carcinoma de la vesícula biliar y vesículas dilatadas (signo de Courvoisier), en obstrucciones de la vía biliar. En esta zona también pueden encontrarse tumores del antro gástrico, como carcinoma, leiomioma y leiomiosarcoma, además de tumores del propio duodeno.

En el lado izquierdo, las masas supramesocólicas pueden obedecer a crecimiento del lóbulo hepático izquierdo, en cuyo caso el diagnóstico es similar al previamente dicho, a carcinomas, leiomiomas y linfomas, del cuerpo y fundus gástrico, pero también a tumores pancreáticos, que se extienden hacia el estómago, y del colon transverso que, invadiendo el ligamento gastrocólico, pueden simular un tumor gástrico.

Por último, las masas esplénicas pueden ser quísticas, sólidas o mostrar aumento difuso del bazo. Las masas focales casi siempre son quistes o tumores sólidos mesenquimales. En nuestro país se pueden ver quistes hidatídicos, pero también hay quistes hemorrágicos postraumáticos. El aumento difuso del bazo puede deberse, entre las causas más comunes, a hemorragia espontánea o traumática, hipertensión portal, lesiones infiltrativas, como leucemia o linfoma, y enfermedades infecciosas, como malaria, Kala-Azar, sepsis. El aumento masivo del bazo es muy frecuente en linfoma, leucemia y malaria. Por tanto, en el territorio supramesocólico, si los datos obtenidos por el abdomen simple y US apuntan hacia una masa del tubo digestivo, la exploración del tracto gastroduodenal, e incluso del colon, está indicada posteriormente.

En el territorio inframesocólico, las masas ocurren secundarias a lesiones del mesenterio del intestino delgado, epiplón, yeyuno, íleon, colon y apéndice.

A nivel del mesenterio se pueden encontrar quistes, serosos o mucinosos, que llegan a alcanzar gran tamaño y suelen desplazar las asas del intestino delgado, siendo movilizables en radiografías obtenidas en diferentes posiciones. Las masas propias del tubo digestivo son más frecuentes en niños, pero en el adulto se pueden ver divertículos de Meckel y masas inflamatorias del intestino delgado, como las de la enteritis regional, tuberculosis, etc. El ultrasonido es capaz de demostrar la presencia de afectación de un asa intestinal y sugerir el diagnóstico de una masa a nivel del tubo digestivo (signo del seudorriñón), lo que obligará a proceder con los estudios con bario por vía oral y, si son negativos, por vía rectal.

Los tumores del intestino delgado rara vez producen masas palpables o detectables en radiografías abdominales. Algunas de estas masas pueden ser estudiadas con otros métodos, tales como el Tc^{99}, cuando se sospecha divertículo de Meckel con mucosa gástrica, o la angiografía, en la localización de lesiones sangrantes del intestino delgado.

El absceso abdominal secundario a apendicitis puede producir una masa que descienda hasta la pelvis menor. Otras masas inflamatorias que pueden ocurrir serán secundarias a la presencia de colitis granulomatosa, diverticulitis, amebiasis, tuberculosis, etc. La más común de las masas abdominales por absceso es probablemente la diverticulitis, que puede producirse en cualquier lugar del abdomen, pero mucho más frecuente a nivel del sigmoides y del descendente. El carcinoma de colon rara vez se presenta como una masa, mientras que la obstrucción intestinal es bastante frecuente como signo de presentación (20 % de los casos). En niños mayores, la presencia de invaginación intestinal puede producir la presencia de una masa y el enema de bario será diagnóstico, a la vez que puede ser terapéutico si se cubren las indicaciones hoy en día aceptadas.

Por último, el US y, en su defecto, el TAC son susceptibles de demostrar una masa retroperitoneal, que puede tener origen pancreático renal, adrenal, vascular o de los propios tejidos blandos del retroperitoneo.

A nivel pancreático, la masa que suele identificarse en la radiografía simple es el seudoquiste, que el ultrasonido detectará perfectamente. Por otra parte, los tumores del cuerpo y cola pueden ser palpados como masas en el abdomen superior. En cualquier caso, la demostración de una masa pancreática obliga a la exploración por TAC para su definición más correcta.

A nivel renal, el ultrasonido es capaz de detectar con gran fiabilidad si la masa pertenece al propio riñón. Las masas pueden ser quísticas o sólidas. Las masas quísticas incluyen riñón poliquístico, quiste simple, quiste parapélvico, riñón multiquístico y absceso. Las masas sólidas pueden incluir hipernefroma, carcinoma de células transicionales, etc. En estos enfermos, la urografía intravenosa es el método para su evaluación: si detecta un seudotumor, tanto el US como el Tc^{99} pueden demostrar si se trata de tejido normal. Los quistes renales simples pueden ser puncionados con control de ultrasonido y aspirados para su curación. Hoy en día esto sólo se realiza cuando producen sintomatología. En el caso de masas sólidas, la tomografía computarizada es el método de elección, dado su valor en la evaluación de la extensión de estas lesiones tumorales.

El crecimiento renal bilateral se observa fundamentalmente en enfermedad poliquística, pero también en leucemia, trombosis de vena renal, glomerulonefritis y pielonefritis aguda, tumores renales, duplicación, obstrucción, quistes, etc. Un trabajo reciente señala a la diabetes como primera causa. (Cuadro 6.)

Si la lesión es adrenal, las masas más frecuentemente encontradas son feocromocitomas, carcinoma, adenoma y quistes traumáticos o congénitos. La tomografía computarizada es hoy el método de elección, como se discute en el capítulo correspondiente.

La masa palpable o detectable en la radiografía simple puede ser un aneurisma aórtico o una aorta desplazada considerablemente por elongación, lordosis forzada o delgadez de la paciente, con palpación muy cercana a la pared abdominal anterior. El US es el método que va a decidir no sólo su presencia, sino también su tamaño y extensión. Antes de la cirugía, en muchas ocasiones estos enfermos tienen que ser

Cuadro 6

AUMENTO RENAL BILATERAL

102 CASOS

1. ENFERMEDAD RENAL	48
Diabetes mellitus	29
Riñones poliquísticos	5
Glomerulonefritis aguda	
Vasculitis	4
Linfoma/Leucemia	3
Hipernefroma unilateral con aumento del riñón contralateral	3
Pielonefritis séptica aguda	2
Quistes renales múltiples	1
Fibrolipomatosis pélvica	1
2. VARIANTE ATOMICA	16
Obesidad o estructuras corporales grandes	9
Tratamiento esteroideo prolongado	7
Acromegalia	1
3. ETIOLOGIA DESCONOCIDA	37

Tomado de Segal

explorados por angiografía, que hoy se realiza por la técnica digital.

El TAC es particularmente útil en aquellos aneurismas que se rompen y en los que puede verse no solamente el segmento donde ocurrió la rotura, sino también sangre en el retroperitoneo, fundamentalmente en el espacio perinefrítico, aunque puede verse también disecando entre los músculos y llegando a la pelvis.

El resto de las masas que se pueden encontrar en el retroperitoneo son generalmente de tejidos blandos, como teratomas, rabdomiosarcomas, liposarcomas y colecciones de líquido como urinomas, linfoceles, hematomas, etc. En estas entidades, la tomografía axial computarizada suele ser suficiente para establecer el diagnóstico.

Las masas pélvicas detectables en radiografía simple son más frecuentes en la mujer y casi siempre obedecen a lesiones uterinas u ováricas. El ultrasonido puede ser suficiente en el diagnóstico diferencial de estas masas, de las que la más frecuente es el mioma uterino. Cuando se trata de tumoraciones malignas, la tomografía computarizada puede añadir datos sobre la extensión.

En el hombre, las masas pélvicas son más raras. En nuestro país puede haber quistes hidatídicos de situación pélvica que, tanto el ultrasonido como el TAC, pueden detectar perfectamente. En otras ocasiones, las masas pueden tratarse de sarcomas de partes blandas, teratomas, tumores neurogénicos, etc., si bien todas estas son más frecuentes en niños. Aquí, nuevamente el TAC es el método de elección, complementado frecuentemente con enema opaco y urografía.

20

EL ABDOMEN. ALTERACIONES DEL TRANSPORTE INTESTINAL: OBSTRUCCION E ILEO INTESTINAL. OBSTRUCCION INTESTINAL DEL RECIEN NACIDO

http://booksmedicos.blogspot.com

ALTERACIONES DEL TRANSPORTE INTESTINAL: OBSTRUCCION E ILEO INTESTINAL

1. INTRODUCCION
2. SEMIOLOGIA RADIOLOGICA

1. INTRODUCCION

A) **Fisiopatología del transporte del gas intestinal**

La interferencia con el transporte intestinal, debida a un bloqueo de la luz intestinal por obstáculos diversos, se conoce con el nombre de obstrucción mecánica. La dificultad del transporte intestinal sin interrupción de la permeabilidad de la luz recibe el nombre de dilatación paralítica o refleja. También se utiliza el término de *íleo mecánico* e *íleo paralítico* para reconocer ambas entidades.

En el adulto normal, la presencia de gas y heces mezcladas es reconocible en el colon, mientras que, normalmente, no existe o hay una mínima cantidad de gas en el intestino delgado.

La presencia de líquido intestinal se debe, en primer lugar, a la ingestión alimenticia. Sin embargo, una importante fuente de producción de líquido intestinal está constituida por la secreción glandular, a partir de las glándulas salivares, del estómago, del hígado, del páncreas y de la pared intestinal, que llega a alcanzar un promedio de 8.000 cc diarios. Cuando existe oclusión intestinal, la ingestión de líquido puede estar detenida, pero la secreción glandular continua, por lo que el contenido líquido intestinal aumenta. (Cuadro 1.).

Cuadro 1

La presencia de gas en el intestino es debida a dos mecanismos. La *digestión* produce CO_2 como consecuencia de la interacción entre el ácido clorhídrico y la secreción alcalina del hígado y del páncreas, y también por la fermentación bacteriana del azúcar y de la celulosa. Sin embargo, el CO_2 se absorbe rápidamente y no contribuye de modo significativo al gas intestinal visible. La fermentación bacteriana produce CH_4 y SH_2. Este último se expulsa en pequeña cantidad, mientras que el primero se absorbe fácilmente. La consecuencia práctica es que casi todo el gas intestinal proviene de la ingestión, como puede demostrarse por el hecho que la existencia de una obstrucción produce ausencia de gas más allá del punto de oclusión. (Cuadro 2.)

La absorción del gas del intestino en enfermos con obstrucción intestinal está influenciada por numerosos factores. La disminución de la circulación en los vasos abdominales puede retrasar la reabsorción del gas y en consecuencia producir distensión abdominal. Las alteraciones del tórax, tales como pleuritis y neumonías, producen meteorismo al inhibir los movimientos de la pared torácica y del diafragma. Este es un me-

Cuadro 2

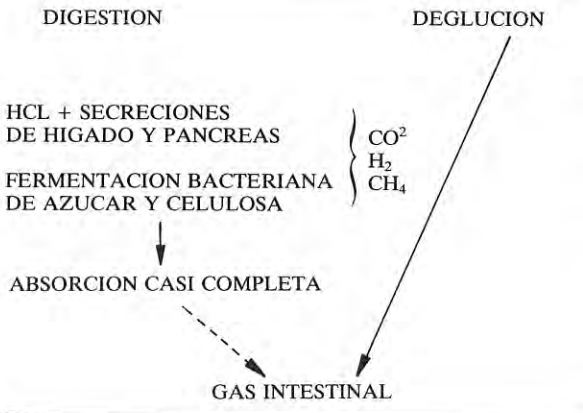

canismo frecuente en los cuadros de distensión postoperatoria. La irritación peritoneal también produce distensión abdominal.

En suma, la oclusión intestinal produce disminución de la ingestión y de la absorción intestinal, mientras que la secreción de líquidos aumenta. Por otra parte, la ingestión de aire disminuye, la distensión abdominal reduce la reabsorción del gas y el vómito puede también reducirlo, por lo que en estos cuadros que vamos a discutir existe una cantidad *variable* de gas, con *aumento* del líquido intestinal. (Cuadro 3.)

B) Técnicas de la exploración radiológica

La radiografía del tórax es esencial en cualquier paciente con problemas abdominales agudos. Esta exploración permite demostrar mejor que otras la presencia de aire subdiafragmático debido a neumoperitoneo. Excluye la presencia de enfermedad pulmonar causante del dolor abdominal referido, como en los casos de neumonía basal; puede demostrar la presencia de derrames pleurales simpáticos acompañando a enfermedad subdiafragmática, así como demuestra la posición del diafragma, lo que puede ser muy importante en los casos en que se sospecha la rotura de éste.

La mayor parte de los cuadros de obstrucción intestinal se pueden estudiar bien con las radiografías del abdomen en posición de supino y bipedestación. A veces, es necesario realizar las radiografías en decúbitos laterales con rayo horizontal, bien porque el paciente no pueda soportar la posición de bipedestación o bien porque se quiera completar su estudio. Estas radiografías van a servir para demostrar la relación que existe entre el líquido y el aire intestinal, su distribución, qué segmentos del intestino están distendidos, si existe o no fijación de asas intestinales y el estado dinámico del intestino.

La administración de contraste por vía oral no plantea problemas si la obstrucción es del delgado, por lo que su uso está indicado en enfermos con cuadro radiológico dudoso en radiografía simple. Por el contrario, en caso que, por el examen de éstas, se sospe-

Cuadro 3

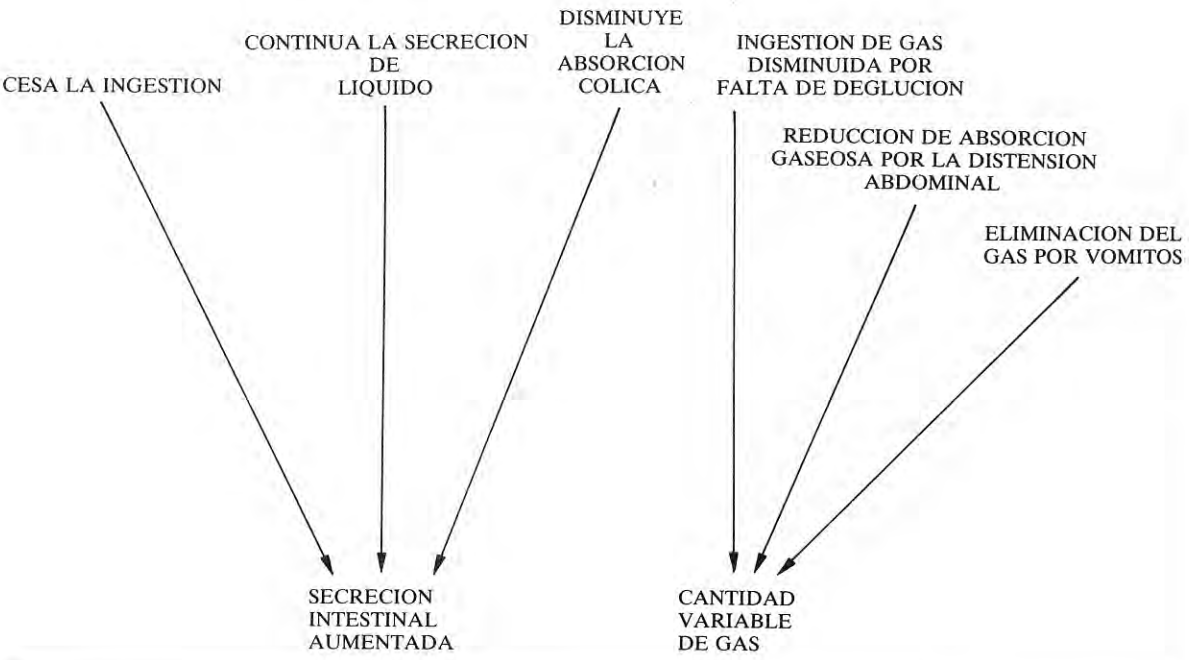

che obstrucción cólica, la técnica exploratoria de elección es el *enema opaco,* para tratar de definir la localización y la etiología de la obstrucción. Este enema debe ser realizado de urgencia, ya que acorta el tiempo preoperatorio, permite al cirujano escoger la técnica más idónea y reduce las complicaciones posteriores.

2. SEMIOLOGIA RADIOLOGICA

A) Dilatación gástrica

En las radiografías del abdomen puede encontrarse aisladamente una marcada dilatación del estómago (fig. 20-1) que, generalmente, obedece a las siguientes causas:

1. Obstrucción pilórica (casi siempre por úlcera piloroduodenal).
2. Dilatación gástrica refleja.
3. Atonía gástrica (diabéticos).
4. Uremia.

Las obstrucciones gástricas en el adulto son casi siempre secundarias a la presencia de estenosis cicatricial *postúlcera* o *carcinoma pilórico.* Los estudios con bario resuelven habitualmente el problema.

Los casos de *vólvulo gástrico* asociados a herniación diafragmática pueden producir un cuadro agudo, violento, clínicamente caracterizado por el deseo de vomitar del paciente, sin conseguirlo. Hay dos formas fundamentales: la órgano-axial y la mesentero-axial.

La *obstrucción duodenal* del adulto se debe también frecuentemente a cicatriz de úlcera duodenal, tumor extrínseco invadiendo el duodeno a partir del páncreas o del riñón, pancreatitis aguda, hematomas duodenales traumáticos, neoplasias primitivas del duodeno, síndrome de la arteria mesentérica superior y obstrucción intraluminal por cálculo biliar o cuerpo extraño.

Fig. 20-1.—Dilatación gástrica aguda. La radiografía en supino muestra una marcadísima dilatación del estómago en un enfermo diabético (flechas).

B) Dilatación del intestino delgado

La dilatación aislada del intestino delgado es prácticamente sinónima de la obstrucción mecánica, ya que el íleo paralítico va prácticamente siempre acompañado de dilatación cólica. La obstrucción mecánica del intestino delgado puede deberse a causa oclusiva intraluminal, como tumores o cálculos, o extraluminal, como adherencias, hernias, etc. En la obstrucción intestinal con estrangulamiento, el asa afectada está obstruida en sus extremos y existe compromiso vascular agudo. Los signos radiológicos de la oclusión simple del intestino delgado están reflejados en el cuadro 4.

Cuadro 4

OCLUSION SIMPLE DEL INTESTINO DELGADO. SIGNOS RADIOLOGICOS

1. Distensión gaseosa hasta el punto de obstrucción.
2. Formación de niveles hidroaéreos.
3. Aumento de las peristalsis en las asas preobstructivas.
4. Reducción o ausencia de gas en el colon.
5. Líquido en la cavidad peritoneal.
6. Disposición en «escalera» de las asas dilatadas.
7. Enlentecimiento del tránsito de la papilla baritada.

En las fases tempranas puede existir un patrón anodino, si bien cuando se repite el estudio, unas horas después, se puede ver la acumulación progresiva de gas y líquido en el intestino delgado, con producción de niveles hidroaéreos, etc. (Fig. 20-2.).

El colon y el intestino delgado distales a una obstrucción se vacían de gas y de heces, entre las 24 y 48 horas del comienzo de la misma, por lo que la ausencia de gas más allá de la obstrucción, indica que ésta tiene ya cierto tiempo de evolución.

A medida que se van dilatando las asas con gas y líquido intestinales, se va produciendo el llamado patrón «en escalera», en el que pueden visualizarse, en el abdomen, múltiples niveles hidroaéreos. Cuando las burbujas gaseosas son pequeñas y quedan atrapadas por líquido, se produce una serie de imágenes de pequeño tamaño, también llamadas en «collar de cuentas» (string of beads).

El nivel de la obstrucción de intestino delgado puede ser detectado siguiendo el número de asas visibles, y reconociendo su imagen, y la situación de las que contienen gas, y de esta manera se pueden diferenciar las obstrucciones altas de las bajas. En el adulto las asas de yeyuno, íleon y colon tienen características anatómicas diferenciadoras. El yeyuno dilatado presenta un patrón paralelo de sus válvulas conniventes en forma de muelle. El colon, al dilatarse, muestra muescas externas y se reconocen las haustras internas que no llegan a juntarse en la línea media. El íleon

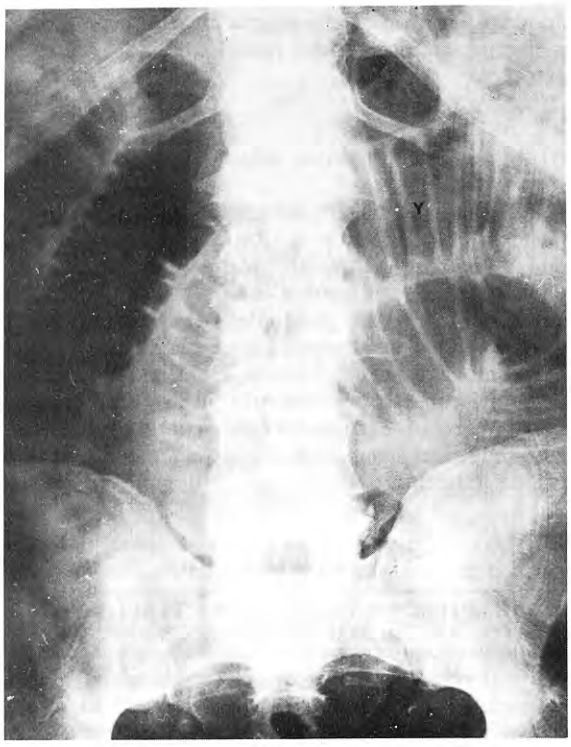

Fig. 20-2.—Signos típicos de la obstrucción mecánica del intestino delgado. La imagen superior, correspondiente a la radiografía en supino, muestra dilatación de asas de yeyuno (Y) sin gas visible en el colon. La imagen inferior, correspondiente a la radiografía en bipedestación, muestra múltiples niveles hidroaéreos en las asas del yeyuno (flechas) con una mínima cantidad de gas en la flexura hepática (H) y en recto (R).

presenta un patrón intermedio entre ambos, con pliegues paralelos, más distanciados que en el yeyuno, y ciertas muescas externas que recuerdan las del colon. (Fig. 20-3.) En ausencia de un diagnóstico seguro de obstrucción mecánica del intestino delgado, se puede dar bario por boca y seguirlo hasta el punto de obstrucción. La obstrucción mecánica es muy poco probable, si el bario llega al colon, en menos de 12 horas.

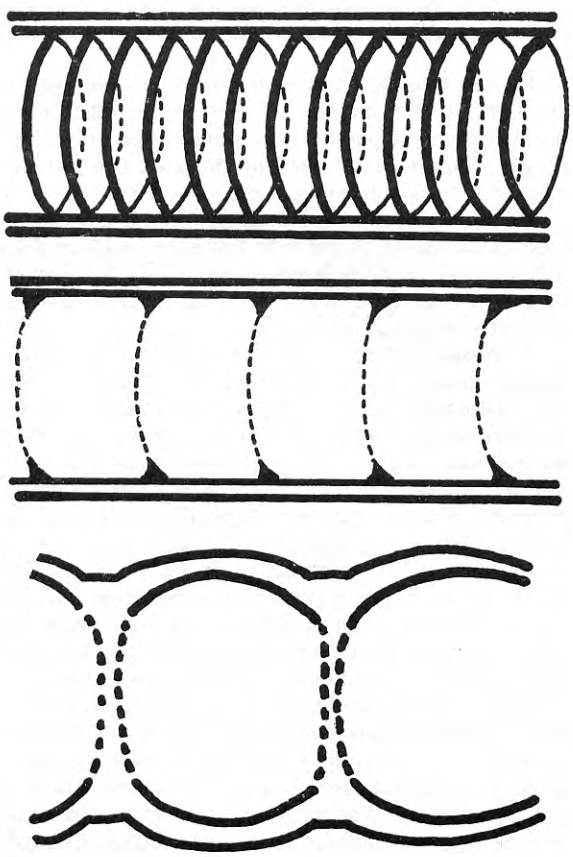

Fig. 20-3.—Presentación esquemática de los pliegues intestinales en radiografía simple. En la parte superior puede verse la imagen en «muelle», típica del yeyuno dilatado. La imagen inferior representa el colon, en el que pueden identificarse las haustras en el borde externo, y cómo en la luz del mismo las haustras no llegan a juntarse en la línea media. La imagen central corresponde al íleon, que tiene pliegues que van de un lado a otro, pero más espaciados que el yeyuno, y el borde externo no tiene claramente haustras como el colon. (Siguiendo a Frimann-Dahl.)

Obstrucción con estrangulación.—Esta puede ser también completa o incompleta; cuando es incompleta, es muy difícil diferenciarla de la obstrucción simple. La obstrucción del intestino delgado puede ocurrir simultáneamente a dos niveles diferentes, conformando un asa cerrada que frecuentemente se dobla sobre sí misma, al tiempo que produce el llamado signo «del grano de café». Esto acontece más frecuentemente en vólvulo, hernia incarcerada o intestino obstruido por adherencias con rotación del mismo, y es frecuentemente producto de la presencia de estrangulación. El gas no puede entrar en un asa cerrada de esta manera, y ésta se distiende marcadamente con líquido y produce los llamados *seudotumores*. También es un signo que sugiere la estrangulación. Otro signo que aumenta la posibilidad de estrangulación es la presencia de asas fijadas en diferentes radiografías, sin que se muevan de un área concreta.

Cuadro 5

OBSTRUCCION CON ESTRANGULACION. SIGNOS RADIOLOGICOS SUGERENTES

1. Niveles hidroaéreos escasos.
2. Presencia de seudotumor.
3. Signo del «grano de café».
4. Fijación de asa afectada.
5. Ausencia de válvulas conniventes.
6. Gas en el colon proximal.

Las causas más frecuentes de obstrucción intestinal se reflejan en el cuadro siguiente:

Cuadro 6

OBSTRUCCION INTESTINAL

1. ADHERENCIAS (30-60 %)
   A) Congénitas.
   B) Postoperatorias.
   C) Postinflamatorias.
2. HERNIAS (6-20 %)
   A) Externa.
   B) Interna.
3. TUMORES (10 %)
4. OBTURACION DE LA LUZ INTESTINAL
   A) Cálculo biliar.
   B) Cuerpo extraño.
   C) Ascaris.
   D) Bezoars.
5. OTRAS
   A) Espontánea.
   B) Duplicación intestinal.
   C) Púrpura de Schonlein-Henoch.
   D) Divertículo de Meckel.
   E) Sprue.
   F) Enteritis granulomatosa
   G) Absceso periapendicular
   H) Trauma

Modificado de Renell

En el adulto, las *adherencias* son la causa de la obstrucción intestinal del delgado en más del 60 % de los casos. Pueden ser de origen postquirúrgico, secundarias a la presencia de inflamación o incluso congénitas. Las adherencias son más frecuentes en mujeres, probablemente debido al elevado número de intervenciones sobre la pelvis. En cualquier paciente con dilatación abdominal y que tiene cicatriz en el abdomen, las adherencias son el primer diagnóstico. Otras causas menos frecuentes son las secundarias a procesos inflamatorios previos.

El *íleo biliar* es el resultado del paso de un cálculo, a través de la pared de la vesícula biliar, al intestino delgado. Ocurre frecuentemente en viejos y casi siempre existe una historia previa de colelitiasis o incluso colecistitis. Generalmente son cálculos de gran tamaño, mayores de 2 cm de diámetro y, en aproximadamente el 50 % de los casos, tienen suficiente calcio para ser demostrados en la placa simple del abdomen. La comunicación de la vesícula biliar se produce con el duodeno en cerca del 60 % de los casos, siendo, con el colon, en aproximadamente el 20 % de los casos. El íleo biliar supone alrededor del 2 % de las obstrucciones del intestino delgado, pero en pacientes por encima de los 70 años de edad es aproximadamente el 25 % de todas ellas. El punto de la obstrucción ocurre a nivel de la válvula íleocecal en el 75 % de los casos, en el duodeno en el 20 % aproximadamente, y en el colon sigmoideo en el 2 %.

Radiográficamente puede verse gas en el sistema biliar en alrededor de las dos terceras partes de los casos, acompañando a los hallazgos típicos de la obstrucción intestinal. El bario por vía oral es muy útil en los casos dudosos. (Fig. 20-4.)

Cuadro 7

SIGNOS RADIOLOGICOS DEL ILEO BILIAR

1. Obstrucción total o parcial del intestino delgado.
2. Calculo biliar demostrable en localización ectópica abdominal.
3. Gas en las vías biliares y vesícula biliar.
4. Gran cantidad de líquido en las asas dilatadas (mayor cantidad que en la obstrucción simple).
5. Disposición en escalera de las asas dilatadas (step-ladder-pattern).

C) Dilatación del colon

La dilatación aislada del colon puede corresponder a obstrucción intestinal, si bien algunos íleos paralíticos pueden tener dilatación exclusiva del colon, haciendo el diagnóstico diferencial muy difícil. El cuadro radiológico depende del predominio de líquido o del gas intraluminal. Un proceso oclusivo cólico, generalmente produce predominio del líquido sobre el gas, con hipertrofia de la pared cólica y retención de heces, las cuales se disuelven con el abundante líquido existente, perdiendo su aspecto habitual. Por el contrario, en el íleo paralítico, la rapidez de la aparición del cuadro, impide la hipertrofia de la pared. Existe habitualmente predominio del gas con respecto a líqui-

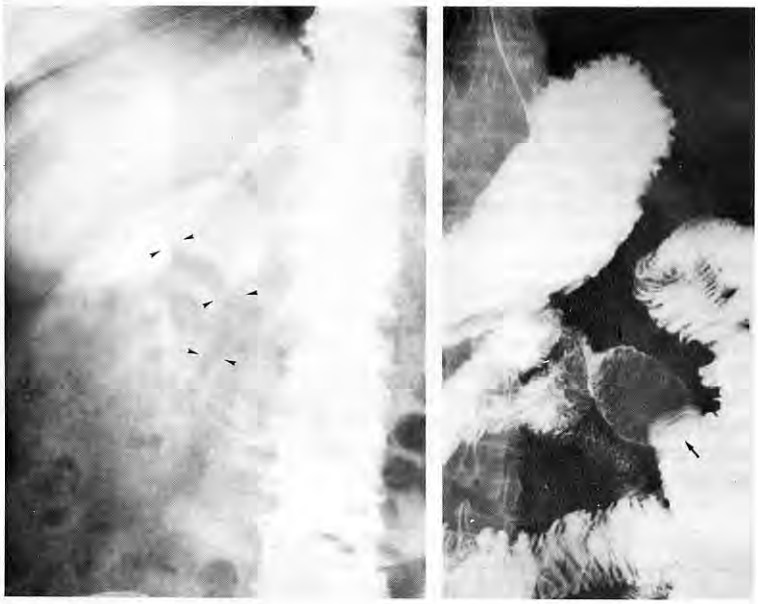

Fig. 20-4.—Ileo biliar. La imagen de la izquierda corresponde a un paciente ingresado con obstrucción intestinal típica, en el que tras aspiración durante 48 horas se puede apreciar la presencia de aire en todo el árbol biliar (puntas de flechas). La exploración por enema opaco del intestino delgado muestra el cálculo impactado en un asa yeyunal (flechas).

do, y las heces del colon no están alteradas. Cuando existe obstrucción del colon, con continencia de la válvula ileocecal, que impide el paso de gas al intestino delgado retrógradamente, se da el llamado tipo 1 de Love. (Fig. 20-5.) Los hallazgos en este caso serán la presencia de distensión cólica hasta el nivel

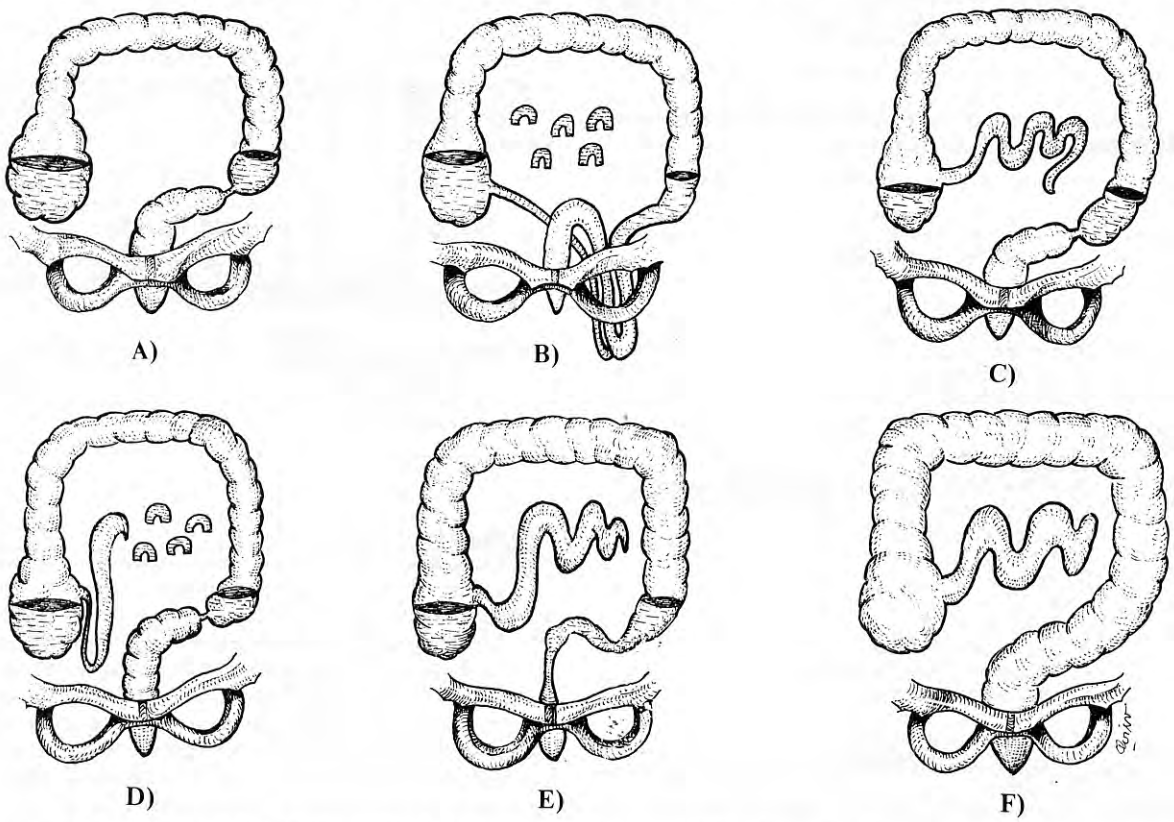

Fig. 20-5.—Esquema de la dilatación combinada de intestino delgado y grueso. A) La obstrucción cólica con válvula ileocecal competente es la excepción. El intestino delgado no tiene por qué estar dilatado. B) Obstrucción simultánea de delgado y grueso (en este diagrama por hernia inguinal izquierda). Puede presentarse con dilatación y niveles hidroaéreos en ambos intestinos. C) Obstrucción cólica con válvula ileocecal incompetente. El gas escapa al intestino delgado que aparece distendido. D) Obstrucción del colon con obstrucción secundaria del íleon terminal por compresión del ciego distendido. Puede haber niveles en ambos intestinos. E) Obstrucción más íleo paralítico. Un absceso apendicular puede producir obstrucción del sigmoides e íleo paralítico simultáneo por peritonitis. F) Ileo paralítico. Habitualmente se presenta con dilatación de ambos intestinos. Ocasionalmente puede haber niveles hidroaéreos.

de la obstrucción con dilatación del ciego, y la presencia de niveles en el colon. La dilatación puede terminar en rotura del colon ascendente y/o ciego, lo que se acompaña de una mortalidad del 36-70 %.

D) **Dilatación del colon e intestino delgado**

La dilatación combinada de ambos intestinos puede ocurrir en cuadros obstructivos cólicos o en procesos no obstructivos que simulen la obstrucción (seudoobstrucción intestinal).

a) *Obstrucción cólica*

Dentro de la obstrucción del colon puede existir varias presentaciones radiológicas.

1. *Dilatación aislada del colon.*—Ya ha sido discutida previamente.

2. *Obstrucción simultánea del delgado y del grueso.*—Es raro, pero puede darse una oclusión combinada de ambos intestinos, sobre todo en el caso de hernias inguinales.

3. *Obstrucción cólica con válvula ileocecal incompetente.*—La válvula ileocecal es incompetente con mucha frecuencia. En los pacientes con obstrucción cólica, la presión intraluminal se eleva considerablemente, favoreciendo la apertura de la válvula. El cuadro radiológico está constituido en este caso por dilatación del colon con ciego hipertrófico y engrosamiento de las haustras. Existen niveles hidroaéreos en el colon y gas en el intestino delgado, incluso con algunos pequeños niveles (tipo II de Love). (Fig. 20-6 A y B.)

4. *Oclusión cólica con válvula continente y obstrucción secundaria de intestino delgado.* —Este es el tipo I B de Love, en el cual el ciego relleno de líquido, con una válvula ileocecal continente, produce, por compresión, obstrucción secundaria del íleon terminal, el cual se dilata marcadamente.

5. *Oclusión intestinal con íleo paralítico asociado.*—Este cuadro es visible en enfermos con abscesos intraperitoneales que, por efecto de masa, producen obstrucción, y que presentan dilatación gaseosa marcada del colon, por el estado peritonítico secundario. La causa más frecuente es la apendicitis perforada con absceso secundario, muchas veces pélvico.

Causas de obstrucción cólica.—Aproximadamente un 25 % de todas las obstrucciones intestinales tienen lugar en el intestino grueso.

En la obstrucción cólica, la máxima distensión ocurre a nivel del ciego, que, si la válvula ileocecal es competente, se distiende de manera considerable. Esta dilatación del ciego borra todas sus haustras y puede llegar a romper su propia pared o la región del ascendente. La distensión cólica no suele disminuir de forma considerable ni aun después de la perforación. Se dice como regla que cualquier ciego distendido que exceda de 10 cm en diámetro puede ir acompañado de una rotura cecal.

Las causas más frecuentes de obstrucción del colon se mencionan en el cuadro 8.

Cuadro 8

OBSTRUCCION COLICA DEL ADULTO. CAUSAS

1. TUMOR
   A) Primario.
   B) Metastástico.
2. INFLAMACION
   A) Diverticulitis.
   B) Colitis granulomatosa.
   C) Absceso pélvico.
   D) Pancreatitis.
   E) Linfogranuloma venéreo.
3. VOLVULO
4. HERNIA
5. OBTURACION LUMINAL
   A) Impacto cecal.
   B) Cuerpo extraño.
   C) Cálculo biliar.
6. TRAUMA
7. DISFUNCION POSTOPERATORIA DE BOCA ANASTOMOTICA

Rennell y McCort

En el adulto, el *carcinoma* constituye la causa de obstrucción en aproximadamente el 60 % de los casos. Las radiografías simples pueden mostrar, además de los datos de la obstrucción cólica, la forma de la masa tumoral obstruyendo el colon, dibujada por el aire proximal al stop. El enema opaco confirma habitualmente el diagnóstico.

La *diverticulitis aguda* es una causa frecuente de obstrucción intestinal, aunque raras veces es completa. Los divertículos se desarrollan normalmente en el colon sigmoides y descendente bajo.

La radiografía simple puede mostrar distensión abdominal marcada, en la que a veces se demuestran los divertículos rellenos de gas, si bien esta demostración no excluye la presencia de otra enfermedad concomitante. La perforación produce una masa inflamatoria que rodea al sigmoides y desplaza las asas intestinales. La presencia de gas puede indicar el absceso presente. El cuadro radiológico a veces es enteramente similar al del carcinoma del colon, y en aproximadamente un 2 % de los pacientes el diagnóstico diferencial es difícil incluso antes de la resección cólica.

En nuestra experiencia, resulta de gran utilidad la realización de un ultrasonido del lado izquierdo del abdomen, que puede demostrar la presencia de un asa distendida, suculenta por el edema de la pared, produciendo una típica imagen de seudorriñón, la cual puede llevar hacia el enema opaco.

El *vólvulo del sigmoides* produce obstrucción cólica debido a que el colon sigmoides gira alrededor de su mesenterio. La dilatación del mismo, relleno con gas y con líquido, produce un desplazamiento del asa

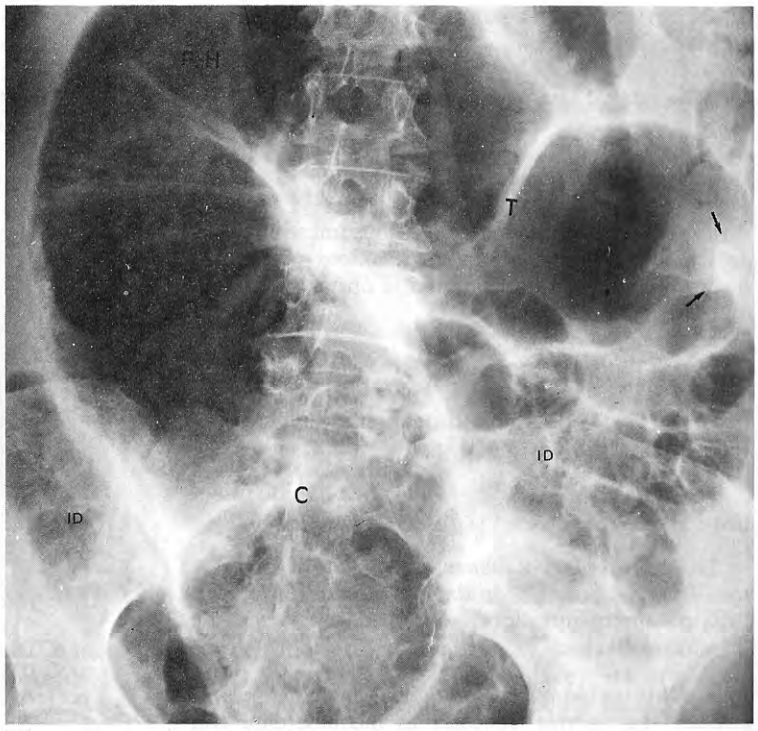

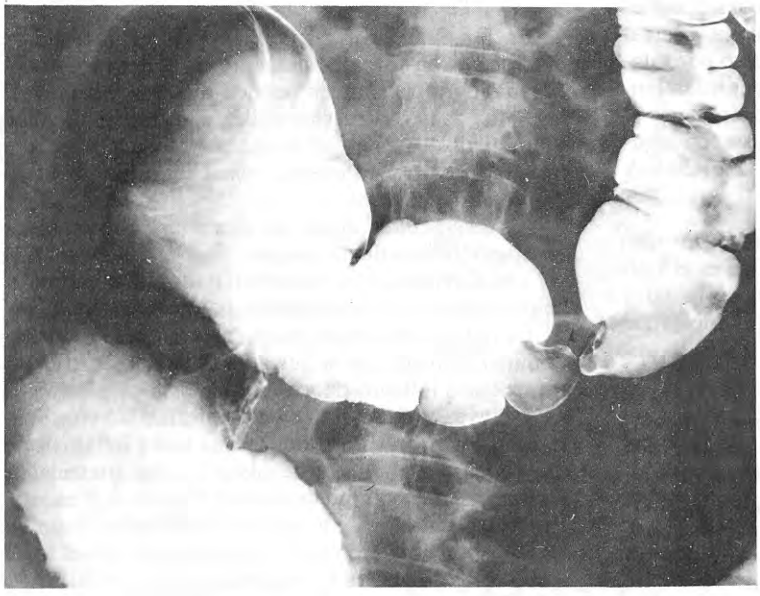

Fig. 20-6 A y B.—Obstrucción cólica por carcinoma del transverso con válvula ileocecal incompetente. A) Radiografía en supino del abdomen marcando una acusadísima dilatación del ciego (C) flexura hepática (FH) y transverso (T) hasta una obstrucción visible en la mitad de este último (flechas). Existe gas importante en el intestino delgado (ID). B) El enema opaco confirma la presencia de una lesión estenosante corta (flechas cortas), producido por un carcinoma del transverso.

sigmoidea hacia la derecha del abdomen, situándose, no infrecuentemente, en la parte más alta del mismo, debajo del hipocondrio derecho. Las radiografías simples muestran las dos asas del sigmoides, con una pared central típica que termina en el punto de obstrucción. El enema opaco puede mostrar la presencia de una terminación en «pico», típica del punto de giro del sigmoides. Si la obstrucción no es completa, a veces puede reducirse el vólvulo con la introducción del bario. (Fig. 20-7.)

El *vólvulo del ciego* tiene lugar con el giro del colon ascendente cuando existe un mesenterio cecal ausente o muy largo. Generalmente, y debido a que el ciego gira en el sentido de las agujas del reloj, la gran asa distendida se va hacia la izquierda del abdomen y puede llegar a colocarse debajo del diafragma izquier-

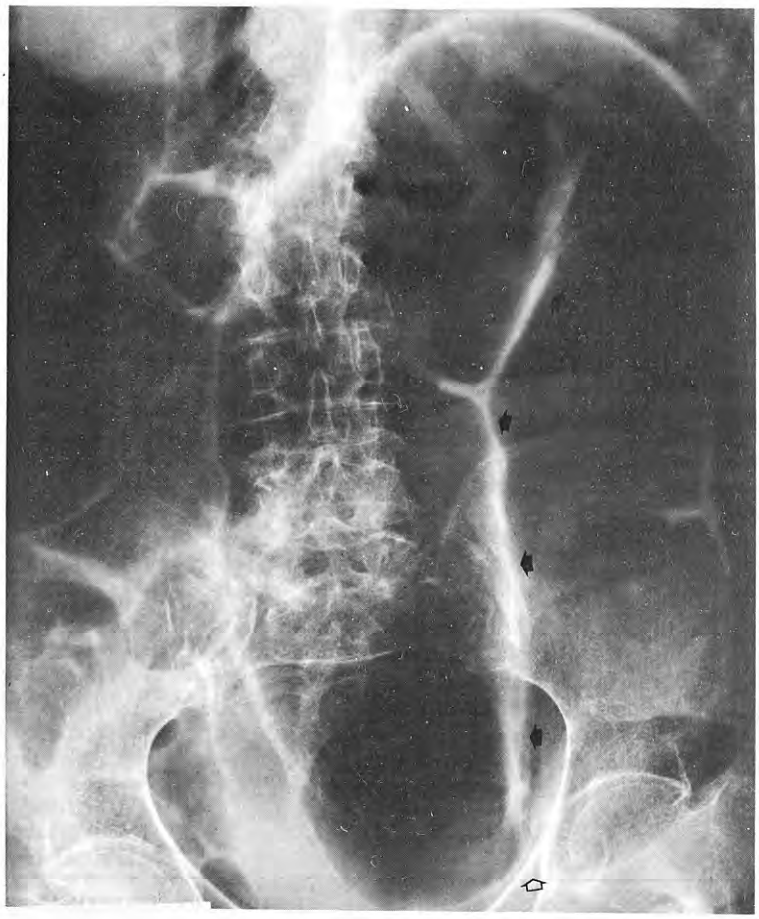

Fig. 20-7.—Vólvulo de sigmoides. A) Radiografía simple mostrando una marcada dilatación del sigmoides. La línea blanca central representando la pared de ambas asas sigmoideas desciende verticalmente (flechas sólidas) hasta alcanzar un punto de unión en la pelvis menor (flechas huecas).

do. Las radiografías muestran el gran saco, que presenta niveles hidroaéreos en radiografías de pie. El enema opaco es confirmatorio.

b) *Seudoobstrucción intestinal*

La *enfermedad isquémica* es más frecuente en el recién nacido y en el viejo.

Los hallazgos radiológicos incluyen la presencia de íleo generalizado o localizado, poco específico. Sin embargo, el asa paralizada tiene tendencia a obstruirse y, por tanto, el intestino proximal se dilata. Con frecuencia el gas intraluminal puede verse reducido y con múltiples densidades redondeadas, debido al edema submucoso y la hemorragia, produciendo la típica imagen en «huella de dedo» (thumb prints). A medida que aumentan la hemorragia y el edema, puede producirse el engrosamiento de la pared mucosa y la falta de distensibilidad y de flexibilidad del colon. Debido al engrosamiento de la pared hay separación de las asas entre sí. Puede haber perforación del asa (fig. 20-8), produciéndose automáticamente la presencia de neumoperitoneo, gas en la vena portal o en la pared intestinal.

Cuadro 9

ENFERMEDADES QUE PUEDEN ACOMPAÑARSE DE DISTENSION INTESTINAL (SEUDOOBSTRUCCION INTESTINAL)

NEONATO Y LACTANTE

1. Hiperbilirrubinemia.
2. Hemorragia o trauma intracraneal.
3. Neumonía por aspiración.
4. Uso materno de heroína.
5. Enterocolitis necrotizante.
6. Aganglionismo.

ADULTO Y NIÑO

1. Enfermedad isquémica intestinal.
2. Inflamación intra o extraluminal.
3. Drogas.
4. Enfermedades que interfieren con la contractilidad muscular o con la conductividad de la unión mioneural.
5. Alteraciones neuromusculares primarias.
6. Alteraciones del transporte intestinal.
7. Ileo postoperatorio.
8. Distensión yatrogénica.
9. Psicogénico.
10. Dilatación tóxica del colon (megacolon tóxico).
11. Seudoobstrucción idiopática.

De Mindelzun y McCort

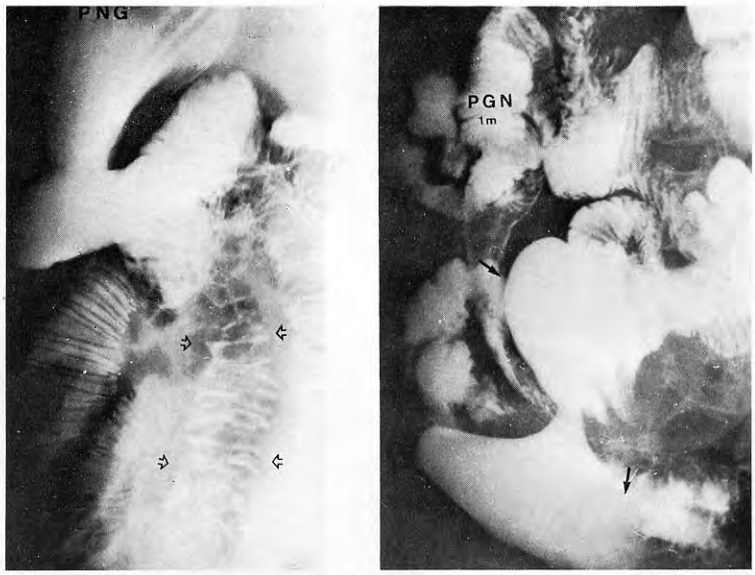

Fig. 20-8.—Isquemia mesentérica no oclusiva produciendo perforación intestinal. Enfermo con tromboembolismo masivo pulmonar y shock que desarrolla gran distensión abdominal y ausencia de transporte intestinal. La imagen de la izquierda, obtenida una semana más tarde del episodio agudo, muestra un asa yeyunal con marcado edema produciendo la típica imagen de «monedas apiladas» (flechas). A la derecha puede verse, un mes más tarde, contraste libre en la cavidad peritoneal (flechas) debido a perforación del asa isquémica. (Cortesía del Dr. J. Marcos Robles. Madrid.)

Si se supone que la lesión es en el colon, el enema opaco puede demostrar las alteraciones típicas de edema de la mucosa, «huellas de dedo», estrechez irregular e irregularidad de la luz intestinal, etc. Cuando se trata de obstrucción del intestino delgado puede darse bario por boca, ya sea deglutido o por sonda nasogástrica; sin embargo, la agudeza del cuadro hace que la arteriografía mesentérica sea en muchos casos la solución al problema, confirmando el diagnóstico y pudiendo utilizarse para la perfusión de sustancias vasodilatadoras.

Entre las alteraciones isquémicas intestinales debe

Cuadro 10

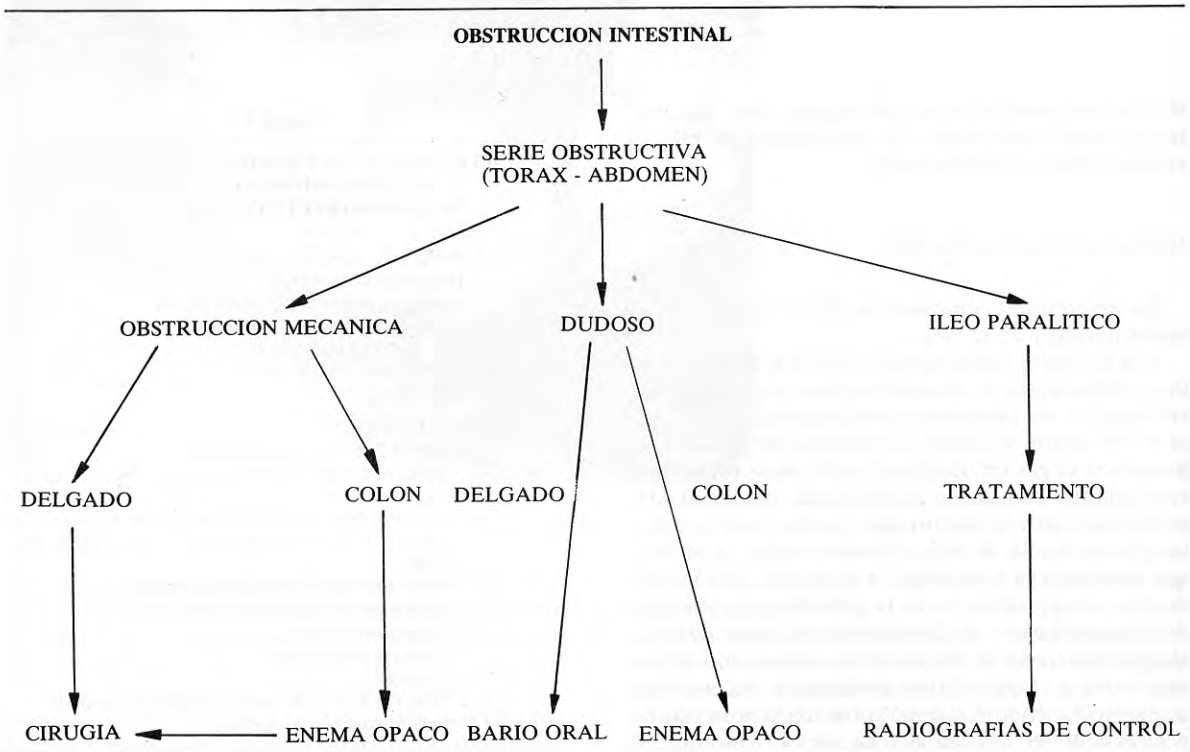

considerarse la llamada *isquemia mesentérica no oclusiva,* en la que la isquemia no resulta de la obstrucción de un vaso, sino secundaria, en la mayor parte de los casos, a un síndrome de bajo flujo, en el que la vasoconstricción es secundaria al volumen cardiaco disminuido. Ello ocurre en el shock cardiogénico, arritmias, fallo cardiaco, hipotensión hemorrágica prolongada, administración prolongada de Digital, disección aórtica, etc. Estos enfermos tienen distensión abdominal marcada, que puede confundirse con un cuadro obstructivo.

Las *enfermedades asociadas con defectos del transporte intestinal* incluyen el shock y las enfermedades pulmonares y/o diafragmáticas. Todas las lesiones que producen neumonía en la base pulmonar o derrame pleural, pueden originar distensión abdominal progresiva. La enfermedad cardiaca, como el infarto de miocardio agudo, la pericarditis aguda, etc., también puede producir distensión abdominal. Otras causas incluyen la hemorragia retroperitoneal, la urticaria del colon y los síndromes de dolor intenso, tales como el cólico ureteral, el cólico biliar agudo y la torsión de un quiste de ovario o de un fibroma uterino pedunculado.

En el *íleo postoperatorio* predomina la distensión gaseosa de ambos intestinos, y no es raro que existan niveles hidroaéreos La distensión gaseosa debe ser estudiada en decúbitos laterales para ver si llega hasta el recto, lo que excluye la obstrucción intestinal. La pérdida de iones en el período postoperatorio es la causa más frecuente de íleo paralítico, regularizándose la situación tras la vuelta a la normalidad del balance iónico.

La distensión gaseosa se resuelve habitualmente hacia el cuarto día del postoperatorio; cuando persiste más allá del séptimo, deben sospecharse otras complicaciones, como dehiscencia de suturas, adherencias, etcétera.

OBSTRUCCION INTESTINAL DEL RECIEN NACIDO

DR. V. PEREZ CANDELA

1. INTRODUCCION
2. TECNICAS DE EXPLORACION
3. ENTIDADES MAS FRECUENTES

1. INTRODUCCION

En el recién nacido, la obstrucción intestinal presenta aspectos particulares que la hacen diferente de la del adulto. La mayor parte son debidas a anomalías congénitas, y requieren un diagnóstico precoz para evitar la muerte del paciente. A diferencia del adulto, el recién nacido normal contiene abundante gas en su intestino, de forma que a los 30 minutos del nacimiento existe aire en el estómago, a las 3 horas en el intestino delgado distal y entre las 4 y 6 horas en el colon descendente. Por tanto, el diagnostico se basa en detectar el nivel al que se detiene el aire deglutido, proximal a la obstrucción.

2. TECNICAS DE EXPLORACION

La primera radiografía que debe realizarse es el *decúbito prono,* que delimita mejor el colon ascendente y descendente, así como el recto, dada su localización posterior. También se identifica mejor la existencia de aire libre intraperitoneal, al localizarse entre la pared abdominal y el hígado. Puede completarse con el decúbito supino, el decúbito lateral y la bipedestación. La proyección lateral con rayo horizontal y la radiografía lateral en prono, también con rayo horizontal, pueden completar la exploración en casos de neumoperitoneo dudoso y obstrucción cólica distal, respectivamente.

3. ENTIDADES MAS FRECUENTES

A) Nivel duodenal

Las causas de obstrucción duodenal pueden ser:

Intrínsecas:
- — Atresia (40 % - 60 %).
- — Estenosis (7 % - 20 %).
- — Diafragma o membrana (35 % - 45 %).

Extrínsecas:
- — Páncreas anular (10 % - 30 %).
- — Banda de Ladd.
- — Vólvulo de intestino medio.
- — Vena porta preduodenal.
- — Duplicación.
- — Hematoma.
- — Tumores.
- — Compresión extrínseca por órganos vecinos.

La obstrucción duodenal se sospecha clínicamente por la existencia de vómitos biliosos, ya que en un 75 % de los casos las atresias duodenales son distales a la ampolla de Vater, y en un 25 % preampulares. Sin embargo, son múltiples en el 15 % de los casos y se asocia a páncreas anular entre el 20 y el 30 %. Se han descrito otras anomalías asociadas renales, cardiacas, de intestino delgado, etc. Un dato importante es la presencia de polhidramnios en aproximadamente el 40 % de los pacientes. La exploración con ultrasonidos permite demostrar la dilatación gástrica y duo-

denal y, de este modo, su reconocimiento intrauterino.

En presencia de obstrucción completa la dilatación del estómago y del duodeno proximal a la obstrucción produce, en radiografías obtenidas con rayo horizontal, el signo de la «doble burbuja». (Fig. 20-9.) Estos signos estarán ausentes en la obstrucción incompleta, que puede requerir el uso de bario por vía oral para demostrar la obstrucción. En cualquier caso lo importante es la realización del diagnóstico de la obstrucción duodenal y de su localización exacta, ya que la causa puede no ser clara en ocasiones, lo que no entraña diferencia alguna en el manejo de estos pacientes, cuyo tratamiento es, prácticamente siempre, quirúrgico. La estenosis duodenal, la banda de Ladd, el diafragma, el vólvulo y la vena portal preduodenal se suelen acompañar de formas parciales de malrotación, por lo que la posición del ciego puede ayudar en su reconocimiento.

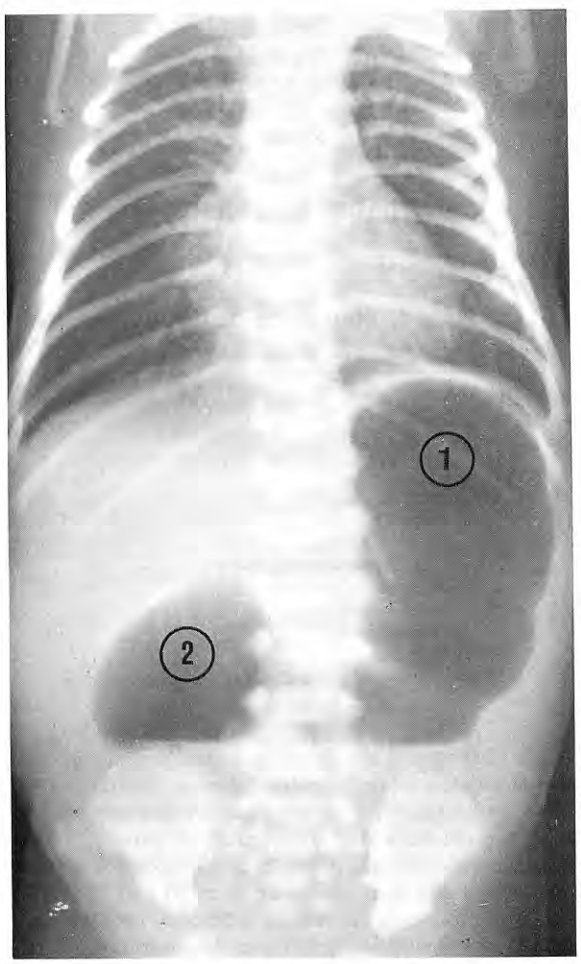

Fig. 20-9.—Atresia duodenal. La radiografía en bipedestación muestra el llamado signo de la «doble burbuja» producido por el fundus gástrico (1) y el bulbo duodenal (2) dilatados.

B) **Nivel yeyunoileal**

Sus causas más frecuentes son las atresias y estenosis, el íleo meconial y los vólvulos por malrotación. Puede haber también herniación del intestino a través de defectos mesentéricos y bandas peritoneales. En raras ocasiones, la causa es una compresión extrínseca por una masa, como ocurre en las duplicaciones.

La atresia con obstrucción completa de la luz intestinal representa el 95 % de los casos, mientras que la estenosis sólo ocurre en el 5 % de los casos.

El estudio radiológico simple muestra la existencia de asas de intestino delgado dilatadas, con niveles hidroaéreos, indicando, según su localización, el nivel de la obstrucción. Cuando la obstrucción es a nivel ileal, las asas dilatadas ocupan prácticamente todo el abdomen hasta la fosa y flanco derechos. El segmento obstruido puede visualizarse como un área dilatada bulbosa. En ocasiones, se pueden observar calcificaciones intramurales o intraperitoneales si existe peritonitis meconial asociada 12 %. (Fig. 20-10.)

La *peritonitis meconial* (PM) consiste en una inflamación química, no bacteriana del peritoneo, secundaria al escape de meconio estéril a la cavidad peritoneal a través de perforación de la pared intestinal. El

Fig. 20-10.—Atresia ileal con peritonitis meconial. Radiografía en bipedestación mostrando distensión marcada de asas de yeyuno e íleon con niveles hidroaéreos y múltiples calcificaciones distribuidas por la cavidad peritoneal (puntas de flechas).

cuadro siguiente refleja la presentación radiográfica de 200 casos.

Cuadro 1

PERITONITIS MECONIAL DEL RECIEN NACIDO

(200 CASOS)

— Obstrucción intestinal con calcificación presente (71 %).
— Obstrucción intestinal, neumoperitoneo y calcificación (17,5 %).
— Calcificación sin obstrucción (5,5 %).
— Obstrucción intestinal sin calcificación (2,5 %).

PAN, 1983

Las causas de la peritonitis meconial pueden agruparse en aquellas secundarias a: *a)* anomalías congénitas del tubo digestivo, *b)* fibrosis quística del páncreas asociada a atresia intestinal, *c)* fibrosis quísticas sin atresia, *d)* perforación de la pared, y *c)* de causa desconocida.

El *íleo meconial* es la manifestación más temprana de la mucoviscidosis. Sin embargo, solamente un 10 a un 20 % de las fibrosis quísticas del páncreas cursan con íleo meconial. Los problemas que se derivan de un meconio espeso incluyen la obstrucción a nivel ileal; la perforacióon a la cavidad peritoneal, desencadenando una peritonitis meconial que suele calcificar; la formación de quistes meconiales; la reacción plástica peritoneal; el vólvulo, y la atresia intestinal. El acúmulo de meconio produce una dilatación del íleon distal que, debido a su espesa consistencia, no presenta niveles hidroaéreos en las radiografías realizadas en las fases tempranas, dato que lo diferencia de las atresias ileales. La mezcla de meconio con el gas intestinal da lugar al aspecto motado que Newhauser describió como «burbujas de jabón». El estudio mediante enema opaco muestra un microcolon («colon no usado»), así como la masa meconial en el íleon. El ultrasonido puede mostrar hallazgos sugestivos en algunos casos.

Las *anomalías en la rotación y/o fijación* intestinal son otra causa frecuente de obstrucción en el recién nacido.

En algunos pacientes, la obstrucción mecánica es incompleta e intermitente. Cuando la obstrucción tiene lugar a nivel duodenoyeyunal, suele ser suficiente el estudio radiológico simple. El enema opaco demostrará la malposición del ciego, pero, dado que a veces puede existir malrotación con obstrucción duodenal sin malposición del ciego, es más práctico administrar medio de contrasate por vía oral, lo cual demostrará la obstrucción, generalmente a nivel de la tercera porción del duodeno. Es importante identificar la situación del ángulo de Treitz, normalmente a la izquierda de la columna vertebral. Como signos de malrotación se incluyen la malposición del ángulo de Treitz, la apariencia en «espiral» del duodeno y la situación del yeyuno a la derecha.

C) Nivel cólico

El colon del recién nacido aparece elogado y con flexuosidades redundantes, proyectándose el sigma en la parte media del abdomen o en fosa ilíaca derecha. Las haustras están poco desarrolladas, por lo que la identificación del colon se basa más en la posición y calibre.

Las *malformaciones anorrectales* tienen una frecuencia de 1 cada 5.000 nacimientos. Ladd y Gross las dividen en: (Fig. 20-11.)

Tipo I.—Estenosis del canal anal.

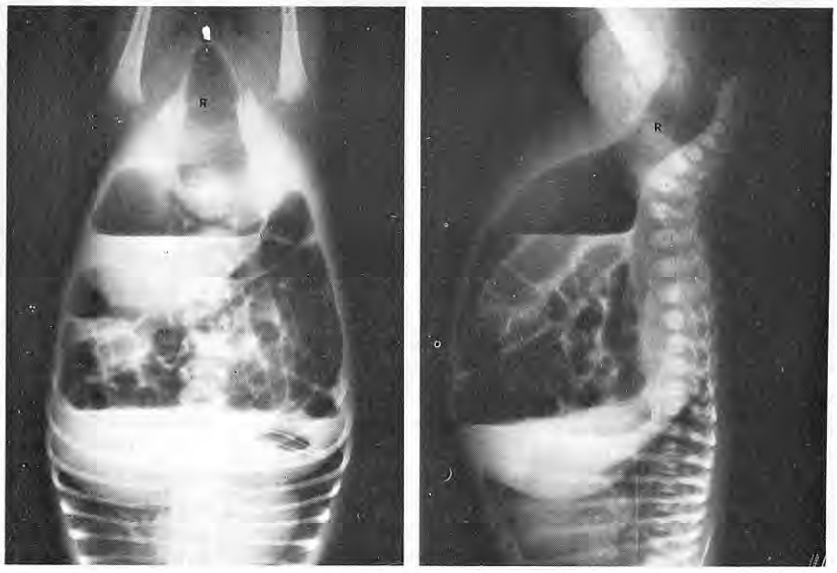

Fig. 20-11.—Atresia anal baja. Radiografías en posición invertida de un lactante mostrando gran dilatación del recto (R) que llega justo hasta el ano (señalado con una marcada de plomo).

Tipo II.—Obliteración completa del orificio anal con una membrana.

Tipo III.—Ano imperforado con recto atrésico (90 %).

Tipo IIIa.—Atresia baja.

Tipo IIIb.—Atresia alta.

Tipo IV.—Ano y recto distal normales, separados por restos atrésicos.

La radiografía en posición invertida pretende que, al ascender el aire, delimite el extremo distal del recto, pero el método no siempre es válido, porque el intestino puede estar ocupado por meconio, que impide su relleno de aire. El ultrasonido puede ser muy útil. La inyección de contraste percutáneamente ha perdido valor en los últimos años.

El estudio radiológico inicial en el recién nacido se reduce, por tanto, a un estudio simple del abdomen para descartar otras anomalías y, posteriormente, salvada la obstrucción inicial, estudiar las posibles asociaciones, fundamentalmente renales, cardiacas y vertebrales. Se ha creado el acrónimo síndrome de VATER, formado por una serie de anomalías asociadas, entre las que se incluye la atresia anal. V = vertebral, vascular. A = anal. T = traqueal. E = esofágica. R = rectal, radial, renal.

La *atresia cólica* es una lesión menos frecuente que la del intestino delgado.

El estudio radiológico simple muestra dilatación de la porción proximal cólica. El enema opaco mostrará una interrupción brusca, nivel anatómico, de la obstrucción.

La *enfermedad de Hirschsprung* está producida por un aganglionismo del aparato intestinal, que comienza a nivel del colon distal. El tipo más frecuente está constituido por la variedad de segmento corto (80 % de los casos), que es más frecuente en varones que hembras (3:1). La variedad de segmento largo, que afecta a una parte importante del colon a partir del rectosigmoides (10-15 % de los casos), y la aganglionosis cólica total (5 % de los casos), que también puede afectar al íleon que no presenta predominio de sexos.

El estudio radiológico simple puede mostrar diferentes grados de obstrucción, con dilatación y niveles hidroaéreos que afectan tanto al intestino delgado como al grueso. Ocasionalmente puede demostrarse la presencia de un colon-sigmoides marcadamente dilatado, y en raras ocasiones se puede demostrar el área de estrechez distal.

El enema opaco debe realizarse muy cuidadosamente para tratar de demostrar la zona de transición entre el segmento aganglionico y el segmento proximal dilatado. (Fig. 20-12.) En las variedades de segmento largo, de aganglionismo total, se deben buscar otros signos tales como el peristalismo anormal del colon, la dilatación ileal comparada con la cólica, el reflujo sobre al íleon terminal, la retención del contraste por más de 48 horas y el acortamiento aparente del colon con redondeamiento de los ángulos.

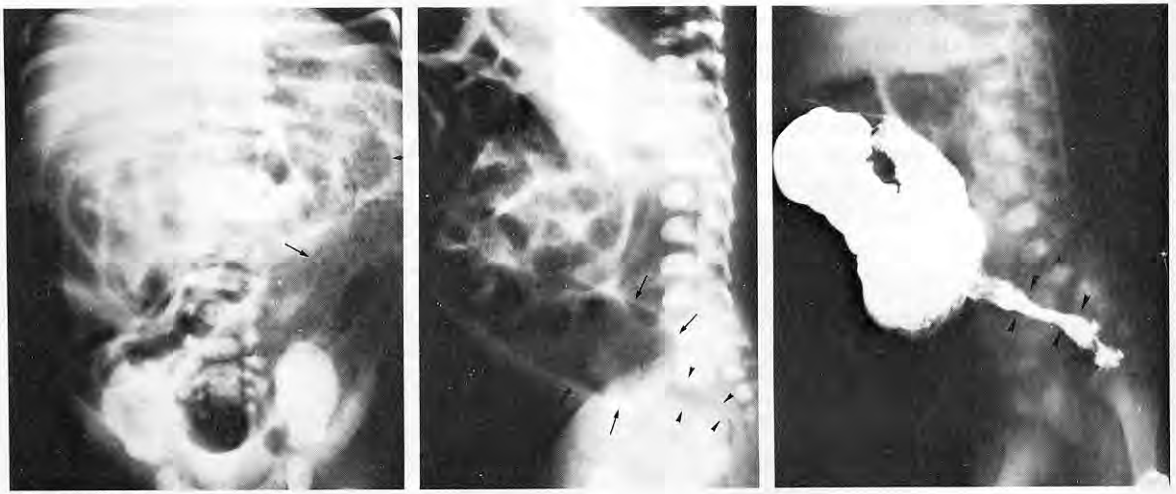

Fig. 20-12.—Enfermedad de Hirschprung. La imagen de la izquierda corresponde a la radiografía en supino mostrando distensión abdominal de asas que contienen heces abundantes (flechas). La imagen central muestra como en proyección lateral el sigmoides dilatado (flechas largas) termina en un segmento mucho más estrecho (puntas de flecha). La imagen del enema opaco mostrada a la derecha confirma la presencia del segmento estrecho (puntas de flechas) afectando a la porción distal rectal.

21
EL ABDOMEN: PERITONITIS. ABSCESO ABDOMINAL

DR. C. S. PEDROSA

http://booksmedicos.blogspot.com

1. INTRODUCCION
2. RECUERDO ANATOMICO
3. TECNICAS DE EXAMEN
4. GRANDES SINDROMES: APENDICITIS AGUDA
5. CONDUCTA RADIOLOGICA EN EL ABSCESO ABDOMINAL

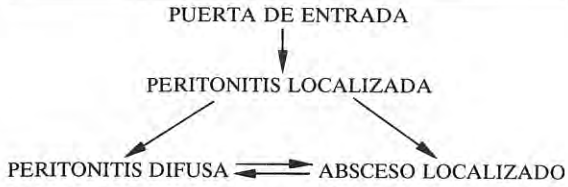

1. INTRODUCCION

La peritonitis puede ser definida como una inflamación aguda o crónica del revestimiento endotelial de la cavidad abdominal y pélvica (Mersheimer y Kazarian). Los abscesos intraabdominales se producen debido a contaminación bacteriana, por la flora gastrointestinal endógena, por diseminación hematógena desde un foco infeccioso procedente de cualquier punto del cuerpo humano, o por la obstrucción de las vías que drenan el parénquima de un órgano.

La fase inicial de la contaminación es la producción de una peritonitis localizada, cercana a la puerta de entrada, en el caso de que ésta sea abdominal. El contenido purulento de esta peritonitis localizada no tiene posibilidad de extenderse, gracias a las adherencias inflamatorias entre la pared abdominal, el mesenterio, el epiplón, las asas de intestino delgado y las vísceras intraabdominales, que acuden para tratar de localizar la lesión. El fallo de este mecanismo tiene como consecuencia la producción de una peritonitis difusa. Cuando la infección se contiene con éxito mediante este mecanismo, la consecuencia es la producción de un absceso intraabdominal localizado.

La formación de abscesos dentro de la cavidad peritoneal es, por tanto, un proceso dinámico que refleja el éxito del cuerpo para localizar la infección, pero también su fracaso en la destrucción completa de las bacterias y sus toxinas. El exudado de fibrinógeno que se presenta en la reacción inflamatoria se convierte en fibrina, que produce las adherencias entre las superficies visceral y parietal del peritoneo, y limita el proceso infeccioso. Aunque los linfáticos consiguen la eliminación del material extraño y de los microorganismos, si la fuente de contaminación bacteriana permanece activa, la infección aumenta o, al menos, continúa. Si hay un cuerpo extraño productor de la infección, la erradicación de ésta por opsonización y fagocitosis no funciona, produciéndose un absceso bien definido, que está limitado por una membrana piogénica fibrinosa.

La licuefacción del contenido del absceso se favorece con las lisosomas liberadas de los neutrófilos muertos, al igual que la osmolaridad aumentada del absceso. La existencia de un espacio auténticamente avascular en la cavidad peritoneal favorece el crecimiento de microorganismos anaerobios. Una vez claramente formados, la resolución espontánea de los abscesos es rara. En ocasiones, esta aparente resolución puede deberse a que el absceso no estuviera totalmente formado y existía una zona de flemón o celulitis temprana. Sin embargo, la desaparición de una colección de pus de la cavidad peritoneal puede obedecer a la rotura del absceso en el intestino, a la penetración a través del diafragma al espacio pleural o pericardio, o incluso a la cavidad peritoneal libre, lo que producirá una lesión gravísima, con shock séptico y probablemente la muerte.

A continuación puede verse, en una revisión clásica, las fuentes de infección en 540 abscesos:

FUENTES DE INFECCION EN ABSCESOS ABDOMINALES (540 CASOS)

Apendicitis	19 %
Lesión pancreática	12 %
Lesiones del tracto genitourinario (Varón y hembra)	18 %
Lesiones del tracto biliar	8 %
Diverticulitis	7 %
Actinomicosis	4 %
Septicemia	4 %
Osteomielitis de columna vertebral o doceava costilla	4 %
Tumores perforados	3 %
Traumatismos	3 %
Ulcera péptica	2 %
Dehiscencia de sutura anatómica	2 %
Amebiasis	1 %
Enteritis regional	0,6 %
Misceláneos	4 %
Causa desconocida	9 %

2. RECUERDO ANATOMICO

Las reflexiones peritoneales y las inserciones mesentéricas determinan las rutas de diseminación, a la vez que sirven de límites para la compartimentalización de las peritonitis. La cavidad peritoneal se divide, siguiendo a Meyers, por medio del mesocolon transverso, en los compartimentos supra e inframesocólico. A su vez, el compartimento inframesocólico es dividido en derecho e izquierdo por la raíz del mesenterio. La porción declive de la cavidad abdominal es la pelvis, que a su vez se continúa sin barreras con ambas gotieras paracólicas. (Fig. 21-1.)

La gotiera paracólica derecha se sigue libremente con el espacio subhepático derecho, sobre todo con su extensión posterosuperior, también conocida como la «bolsa de Morison», y de aquí con el espacio subfrénico derecho. La gotiera izquierda, mucho más estrecha y menos profunda, se ve interrumpida en su parte más alta por el ligamento frenocólico, que impide su comunicación con el espacio periesplénico, a la vez que señala la verdadera flexura esplénica del colon. Los espacios subfrénico y subhepático se comunican libremente alrededor del lóbulo hepático izquierdo y son continuos con el espacio periesplénico.

Rutas de diseminación.—Los trabajos de Meyers sobre peritoneografía han aclarado los caminos que sigue el líquido intraperitoneal. La infección del *compartimento inframesocólico* drena inmediatamente en la cavidad pélvica, de donde puede ascender por ambas gotieras paracólicas. En el lado derecho, los exudados pasan al espacio subhepático (bolsa de Morison), y de ahí al espacio subfrénico derecho. En la mayoría de los casos, el ligamento falciforme impide el paso hacia el espacio subfrénico izquierdo.

COMPARTIMENTO INFRAMESOCOLICO

CAVIDAD PELVICA

GOTIERA PARACOLICA DERECHA — GOTIERA PARACOLICA IZQUIERDA

ESPACIO SUBHEPATICO DERECHO (BOLSA DE MORISON)

ESPACIO SUBFRENICO DERECHO

La contaminación del *espacio supramesocólico derecho* se dirige preferencialmente a la bolsa de Morison, y de ahí al espacio subfrénico derecho, de donde puede pasar, a través de la gotiera paracólica derecha, a la cavidad pélvica. No hay paso de exudados al espacio inframesocólico y, ocasionalmente, puede verse hacia el espacio periesplénico y subfrénico izquierdo.

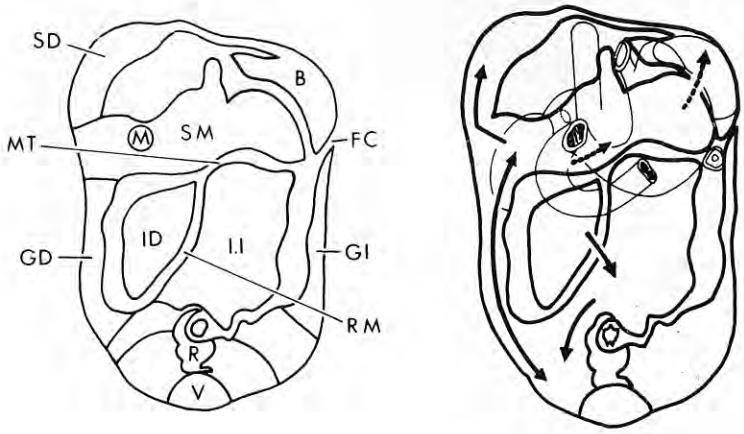

Fig. 21-1.—Recuerdo anatómico. El esquema de la izquierda muestra la división del abdomen en una cavidad supramesocólica (SM), en la que puede distinguirse el receso hepatorrenal o bolsa de Morison (M), el espacio subfrénico derecho (SD), el bazo (B) separado de la gotiera izquierda (GI) por el ligamento frenocólico (FC). El mesocolon transverso (MT) separa esta cavidad de la inframesocólica, que a su vez está dividida por la raíz del mesenterio (RM) en la región inframesocólica derecha (ID) y la región inframesocólica izquierda (II). En el lado derecho puede visualizarse la gotiera paracólica derecha (GD). En la pelvis es distinguible la sombra de la vejiga urinaria (V) así como la del recto (R). El esquema de la derecha muestra las vías de diseminación del líquido en la cavidad peritoneal según Meyers. Puede apreciarse cómo desde la cavidad supramesocólica los líquidos ascienden en dirección a ambos espacios subfrénicos así como descienden por la gotiera paracólica derecha hacia la pelvis. Las cavidades inframesocólicas drenan habitualmente hacia la pelvis menor. (Con permiso de M. Meyers. *Dynamic Radiology of the Abdomen.* Springer-Verlag, 1982.)

El espacio *supramesocólico izquierdo* drena sus exudados hacia el espacio subfrénico. La extensión hacia la gotiera paracólica izquierda está impedida por el ligamento frenocólico, aunque puede verse sobrepasado en presencia de grandes cantidades de exudado.

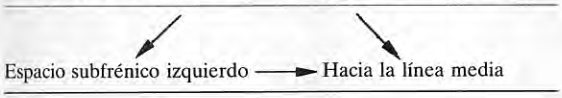

3. TECNICAS DE EXAMEN

A) Radiografía simple

El diagnóstico temprano del absceso intraperitoneal es esencial para reducir la mortalidad. La realización de una serie «abdominal aguda» debe incluir el abdomen, en posición supino y en bipedestación, si es posible. En caso contrario, se deben realizar ambos decúbitos laterales con rayo horizontal, así como una radiografía lateral del abdomen, que es parte importante en la localización de los abscesos. La radiografía de tórax es esencial, dada la gran frecuencia de lesiones pleuropulmonares existentes en estos casos.

a) *Hallazgos radiológicos de la peritonitis difusa*

El estudio radiológico de la peritonitis diseminada puede apuntar datos de interés, si bien el diagnóstico clínico, incluyendo la punción abdominal, es mucho más seguro.

De acuerdo con Frimann-Dahl los hallazgos radiológicos en el abdomen simple incluyen:

SIGNOS RADIOLOGICOS DE PERITONITIS

1. Retención de gas y líquido en el intestino delgado y en el grueso.
2. Signos de paralización motora intestinal.
3. Cambios en la mucosa intestinal (edema).
4. Borramiento de la línea grasa properitoneal.
5. Reticulación de la grasa subcutánea.
6. Movimientos diafragmáticos restringidos.
7. Líquido libre intraperitoneal.
8. Cambios pleuropulmonares.

En peritonitis severa hay distensión abdominal, más intensa en el colon, viéndose niveles hidroaéreos. El cuadro radiológico puede complicarse por la presencia de obstrucción intestinal acompañante, unas veces por desarrollo temprano de adherencias y otras por el efecto de masa de un absceso localizado.

La presencia de líquido libre intraabdominal se detecta primero en la pelvis menor y luego en los flancos. Los movimientos diafragmáticos están muy limitados y frecuentemente pueden verse pequeños derrames pleurales, e incluso cambios pulmonares basales. (Fig. 21-2.)

b) *Signos radiológicos directos de los abscesos localizados* (Fig. 21-3.)

1. *Masa de partes blandas.*—A veces es claramente discernible en el abdomen simple, mientras que en otras ocasiones es difícil precisar su existencia. La visualizacion de masas sin gas no va más allá del 1 % de los pacientes.

2. *Existencia de gas extraluminal.*—La existencia de gas extraluminal loculado es el hallazgo más específico y frecuente de la presencia de absceso intraabdominal. La identificación de gas en pacientes con abscesos del abdomen superior alcanza el 70 %.

El gas en un absceso puede tener una configuración moteada (imágenes en «miga de pan») que puede simular el contenido fecal del colon. Frecuentemente, lo que existe es una apariencia homogénea del gas, que resulta difícil de diferenciar del gas intestinal.

3. *Desplazamiento visceral.*—Es difícil de detectar en radiografías simples, aunque a veces sea fácil reconocerlo, sobre todo en vísceras que habitualmente presentan abundante gas, como fundus gástrico, ciego o sigmoides. La mayor parte de las veces, este signo se obtiene a través de la administración de contrastes o en el TAC.

4. *Pérdida de estructuras normalmente visibles o de los planos faciales.*—Este dato tiene valor en las vísceras sólidas, como borde del músculo psoas, sugiriendo la presencia de alteración inflamatoria de vecindad. Es fácilmente demostrable por el TAC en numerosas ocasiones.

5. *Fijación de un órgano móvil.*—Particularmente importante en el diagnóstico de los abscesos perinefríticos, pueden ser también de utilidad en ciertas áreas del intestino, como el sigmoides. Es también observable por ultrasonidos.

6. *Opacificación de un trayecto fistuloso.*—No es frecuente el drenaje espontáneo a piel de abscesos intraperitoneales, y la visualización de un trayecto fistuloso es casi siempre secundaria al relleno con contraste del tubo digestivo, como en la diverticulitis aguda.

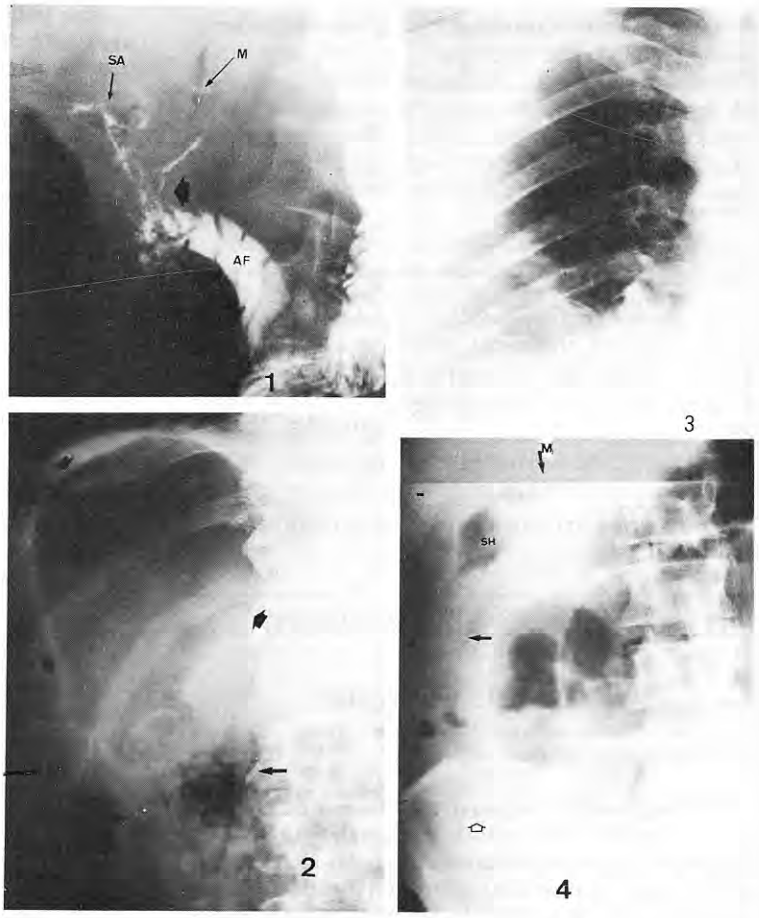

Fig. 21-2.—Rutas de diseminación en infección peritoneal. Las figuras 1, 2 y 3 corresponden a un paciente operado de gastrectomía. En la imagen 1 puede verse la dehiscencia del muñón del asa aferente (AF), que produce salida del contraste (flecha) hacia el espacio hepático anterior (SA) así como hacia el espacio posterior de Morison (M). En la imagen 2 puede verse cómo desde la bolsa de Morison (flechas largas) el gas del absceso asciende al espacio subfrénico derecho (flechas cortas). La imagen 3 perteneciente al mismo paciente, muestra los cambios pleuropulmonares extensos por lesión simpática acompañante. La imagen 4 corresponde al proceso de diseminación en sentido inverso en un paciente con absceso pélvico secundario a apendicitis. Hay un apendicolito (flecha hueca) tenuemente visible en la fosa ilíaca derecha. Existe abundante líquido en toda la gotiera paracólica derecha (flechas) así como gas en el espacio subhepático (SH) y en la bolsa de Morison (M).

7. *Visualización de cuerpo extraño.*—El marcaje de las gasas quirúrgicas con hilo de plomo, las hace fácilmente identificables en el abdomen. Sin embargo, aun hoy, es posible encontrar gasas y paños quirúrgicos no marcados y que presentan un aspecto radiológico típico, que conviene conocer, dada la posibilidad de confusión con gas y heces en el intestino.

Los signos indirectos del absceso peritoneal son:

1. *Escoliosis con la concavidad hacia el lado de la lesión.*

2. *Elevación y/o fijación de un hemidiafragma.*

3. *Ileo difuso o localizado.*—La llamada «asa centinela» puede ser un signo que señale el área de situación de un posible absceso.

4. *Lesiones torácicas.*—La realización de una *radiografía de tórax* es mandatoria en todos estos enfermos, como ya ha sido señalado en numerosas ocasiones anteriores. Los abscesos, sobre todo los del abdomen superior, causan frecuentemente derrames pleurales simpáticos asociados y/o atelectasias o neumonías de las bases pulmonares, lo que puede ocurrir hasta en un 80 % de los pacientes.

5. *Lesión secundaria de la pared intestinal.*—En razón de su proximidad a la pared del tubo digestivo, los abscesos pueden producir alteraciones sobre la misma, que servirán en ocasiones para localizarlos, incluso en ausencia de los signos directos mencionados. Por otra parte, el reconocimiento de un área del tubo digestivo en la que existen signos de la proximidad del absceso, puede ayudar a descubrir la fuente original de éste, ya que su distribución sigue unos patrones conocidos, sobre todo en relación con el colon. (Fig. 21-4.)

En la fase inicial del absceso se produce un efecto de «masa», que se traduce en la presencia de un segmento del tubo digestivo con compresión extrínseca sobre una de sus paredes, a lo que se une frecuentemente la presencia de edema parietal localizado en el mismo área, y que radiológicamente muestra engrosamiento de pliegues (signo de la huella de dedo), con borramiento del dibujo intraluminal normal del área en cuestión. El diagnóstico diferencial ha de incluir otras causas de edema parietal, como hemorragia in-

tramural, en la que se han descrito signos como el «picket fence» (alambre de espino), que puede presentar dificultades diagnósticas. En general, estas lesiones afectan a toda la circunferencia del asa afectada y no presentan los signos de compresión extrínseca que tienen las lesiones secundarias a abscesos.

La lesión avanza e infiltra la serosa intestinal, con lo que aparecen signos de fijación de la pared del tubo digestivo, que se traduce en reducción del calibre y saculación asimétrica por normalidad de la pared opuesta al absceso, pudiendo dar lugar a seudodivertículos. La pared cercana al absceso participa de la afectación serosa, con espiculación en sus bordes que, en un estudio cuidadoso, se advierten rígidos, separados unos de otros y angulados entre sí, formando lo que Meyers llama «tethering», que en castellano significa «trabar». La no curación del absceso produce estenosis de la luz intestinal, que puede ser muy intensa, pero la mucosa se conserva. La fistulación puede ocurrir. El segmento estenótico puede estrecharse tanto que dé lugar a cuadros de obstrucción mecánica más o menos agudos, y que pueden ser difíciles de diferenciar de obstrucciones por otras causas, como carcinoma, etc.

El *diagnóstico diferencial* de estas lesiones incluye *la pancreatitis,* que por sus enzimas produce lesiones similares a las de los abscesos. La *afectación secundaria metastásica* del tubo digestivo puede producir, por

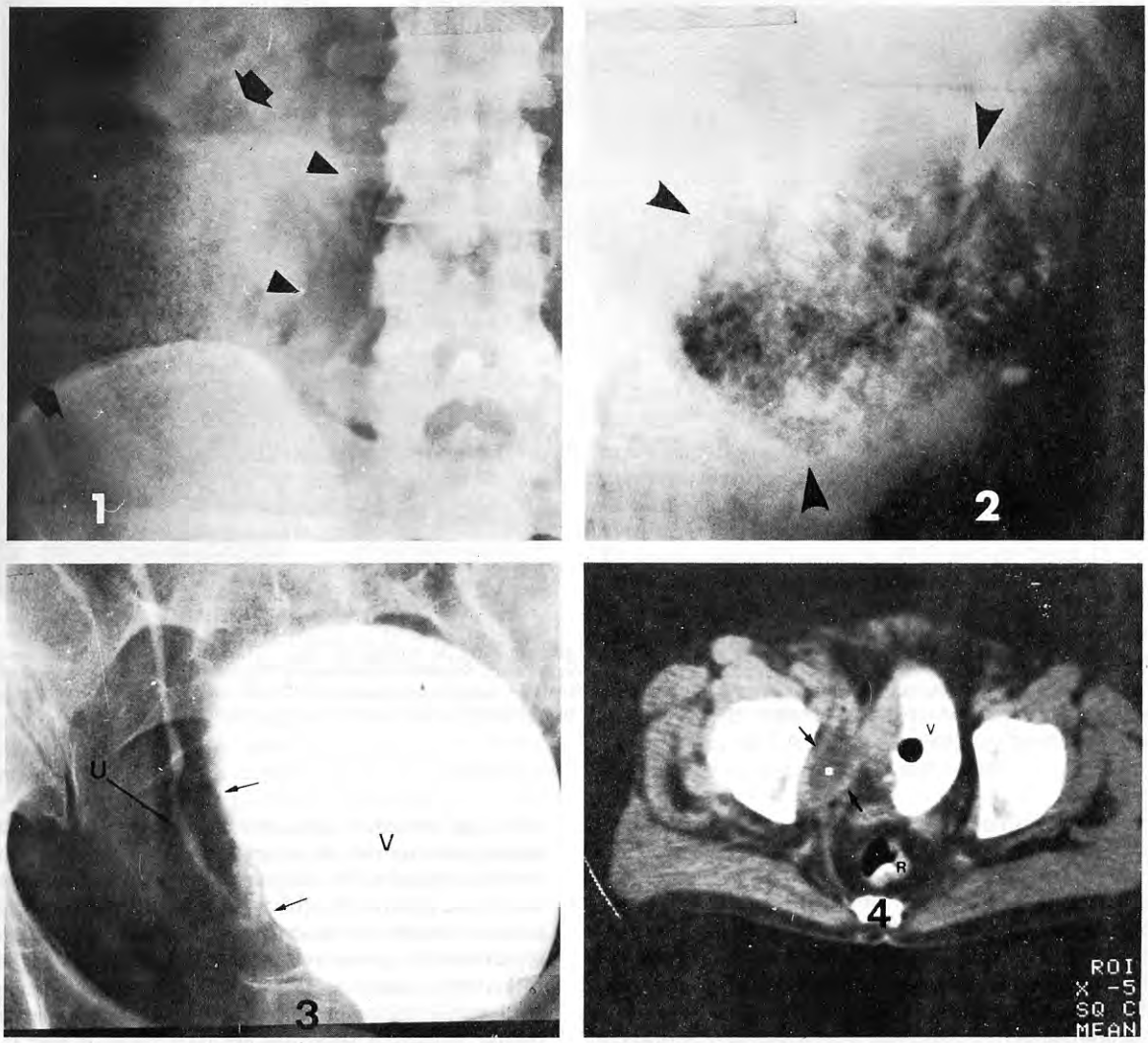

Fig. 21-3.—Signos directos del absceso abdominal. 1: Presencia de masa y borramiento de estructuras anatómicas normalmente visibles. El absceso produce una masa en el flanco derecho (flechas) que se acompaña de borramiento de la sombra del psoas derecho (puntas de flecha). 2: Gas extraluminal. El gas en los abscesos presenta muy frecuentemente un aspecto en «miga de pan» muy típico (puntas de flecha). 3 y 4: Desplazamiento visceral. Un absceso pélvico derecho desplaza hacia la izquierda la vejiga (V) así como el uréter (U). La pared derecha de la vejiga presenta irregularidad por infiltración inflamatoria. El TAC del mismo enfermo confirma la presencia de un absceso (flechas) por delante del recto (R). La vejiga urinaria (V) contiene un catéter de Foley. *(Continúa ilustración.)*

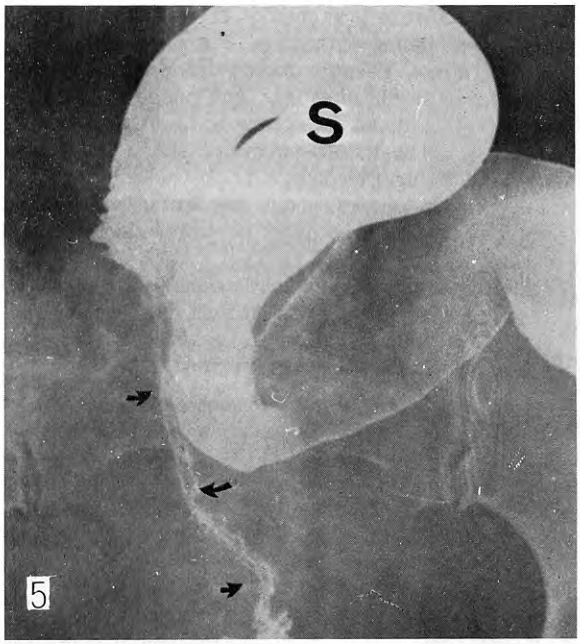

Fig. 21-3. *(Cont.)*—5: Fijación de un órgano móvil. El enema opaco muestra desplazamiento hacia arriba del sigmoides (S) así como compresión y estrechez de la unión rectosigmoidea. La postevacuación realizada no alteró la posición del sigmoides. 6: Opacificación de un trayecto fistuloso. Enfermo con gastrectomía previa mostrando una fístula (F) entre la anastomosis y el espacio subfrénico izquierdo, donde se visualiza el absceso (A). El paciente presenta además un implante tumoral residual en la zona de la anastomosis (flechas).

reacción desmoplástica, alteraciones muy similares a las de los abscesos.

B) Ultrasonidos

La aparición de los ultrasonidos (US) ha supuesto un importante paso en la detección de los abscesos abdominales. Su capacidad para localizar y definir con precisión las colecciones líquidas, convierten al US en una exploración particularmente apropiada para detectar abscesos intraperitoneales.

El patrón ecográfico típico del absceso es el de una masa sonotransparente con buena transmisión de sonido. Sin embargo, en la práctica ordinaria existe un importante número de abscesos que no se presentan con dicho patrón. Su ecogeneidad puede variar desde una masa puramente quística hasta una masa ecogénica en relación con la existencia de restos necróticos, septaciones o gas en su interior. (Fig. 21-5.)

La apariencia ultrasonográfica de una colección líquida intraabdominal por absceso es prácticamente similar a otras colecciones estériles como urinomas, linfoceles, etc. La imagen es en general inespecífica, por lo que la naturaleza exacta del líquido sólo puede ser determinada después de la aspiración percutánea bajo control del propio ultrasonido o del TAC, como luego comentaremos.

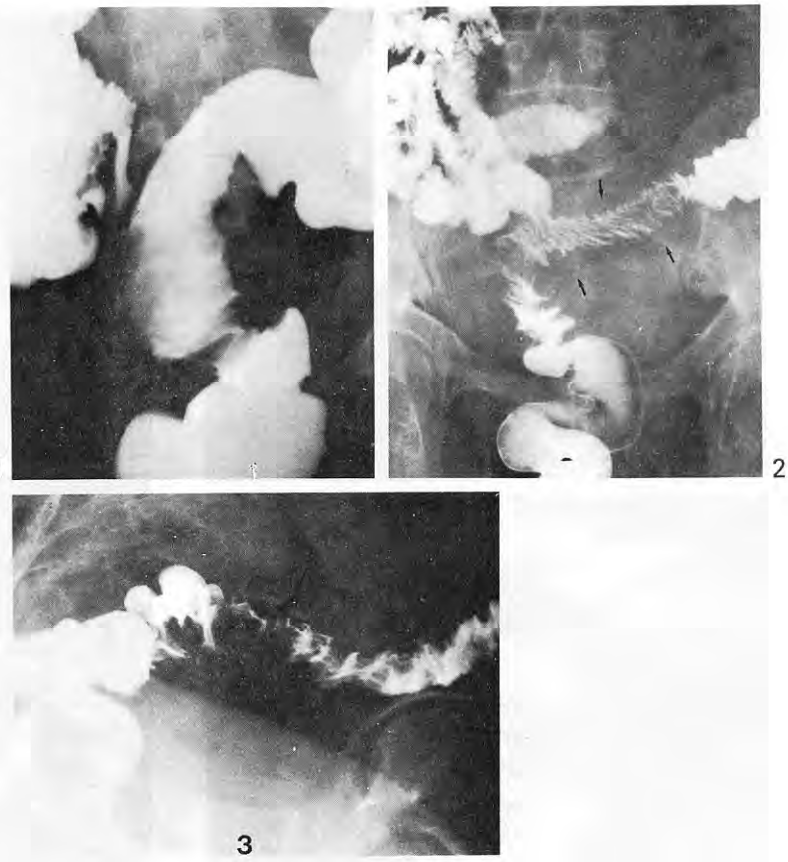

Fig. 21-4.—Signos secundarios del absceso abdominal. Lesión parietal de vecindad. 1: Fase aguda del absceso mostrando la presencia de compresión sobre el sigmoides por un absceso pélvico que además produce signos en «huella de dedo» de la mucosa por edema. 2: Fase intermedia mostrando espiculación y fijación de los pliegues del sigmoides (Tethering). 3: Fase estenótica terminal de una lesión inflamatoria del sigmoides secundaria a absceso tubárico. La lesión estenosante (flechas) es indistinguible de una lesión por diverticulitis de la zona.

La fiabilidad diagnóstica del método ha sido considerada, entre el 90 % y el 95 % de los casos en diferentes trabajos.

C) TAC

El signo radiológico más típico es la presencia de una masa de partes blandas de baja densidad (entre 0 y 30 UH). Los bordes de dicha masa están, en general, mal definidos en la fase inicial y bien en el absceso maduro. Los abscesos suelen presentarse en forma redondeada u oval, pero también puede ser semilunar, especialmente en los espacios subfrénicos. En el interior de las lesiones, se detecta gas hasta en un tercio de los casos, formando pequeñas burbujas de densidad muy baja o en forma de uno o varios niveles hidroaéreos. Otros signos incluyen el desplazamiento de órganos vecinos, el engrosamiento de las fascias y la borrosidad de los planos anatómicos. En ocasiones pueden detectarse cuerpos extraños, tales como gasas y compresas quirúrgicas, así como apendicolitos.

Tras la administración intravenosa de contraste, las lesiones no presentan aumento de densidad en su interior ocupado por pus y detritus celulares. Sin embargo, es muy frecuente que se realce su pared, lo que se aprecia, de manera particularmente evidente, tras la inyección en forma de bolus y scan dinámico a un nivel seleccionado de la lesión. De esta forma, se observa un realce precoz, intenso y muy sostenido de la pared de las lesiones, mientras que el contenido no varía en densidad, «signo de la cáscara» («rind sign»). El realce parietal puede persistir incluso hasta 15 minutos después de la embolada del medio de contraste, sin disminución aparente. (Fig. 21-6.)

La fiabilidad del TAC en el diagnóstico de los abscesos abdominales es muy alta, considerándose que alcanza aproximadamente el 95 % de los casos. El número de falsos negativos es muy reducido, de manera que un TAC abdominopélvico normal prácticamente excluye el absceso abdominal.

D) Medicina nuclear

En los últimos tiempos ha adquirido gran auge la exploración con Ga^{67} en el diagnóstico de los abscesos abdominales. La fiabilidad diagnóstica del método oscila entre el 77 y el 92 % de los casos estudiados, con una sensibilidad superior al 80 %. Sin embargo, existen con frecuencia falsos positivos (14 %). La desventaja del método reside fundamentalmente en su lentitud para obtener resultados fiables, ya que la exploración a las 6 horas es poco definitiva y no se obtiene un estudio adecuado hasta las 24-48 horas después de la inyección, teniendo que continuar en algunos casos

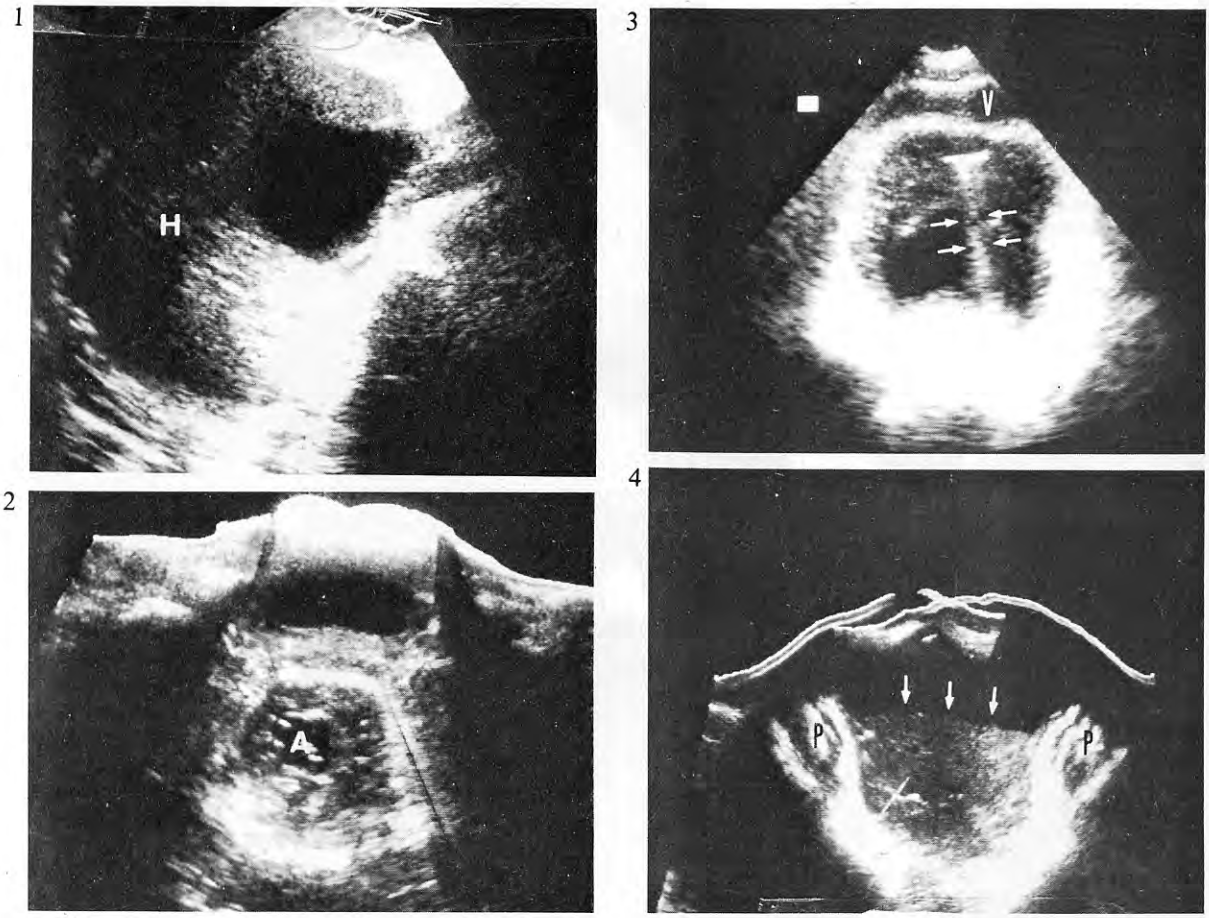

Fig. 21-5.—Semiología ecográfica del absceso abdominal que puede presentar ecográficamente aspectos diferentes. 1: Aspecto sonotransparente marcado con gran refuerzo posterior. 2: Absceso con aspecto casi sólido por gran contenido en debris en su interior. 3: La imagen muestra reververaciones en el interior de un absceso por la presencia de gas (flechas). 4: La imagen muestra la presencia de un nivel líquido-líquido en el interior de un absceso por debris espeso en su fondo y líquido en la parte superior (flechas). Músculo psoas (P).

hasta las 72 horas (10-37 % de los casos). Por otra parte, la eliminación del isótopo por el colon, así como las incisiones quirúrgicas, lesiones tumorales intestinales e inflamatorias no purulentas del tubo digestivo, pueden producir imágenes falsas.

Recientemente se ha señalado la importancia del estudio con leucocitos marcados con Indio, aprovechando que se acumulan en las áreas de inflamación. La fiabilidad diagnóstica del método es aparentemente del 92 %, con una sensibilidad del 86 % y una especificidad del 95 %. Las ventajas incluyen la posibilidad de utilizarlo en casos de sospecha de absceso sin signos localizadores, en los que se puede obtener una visualización total del cuerpo, que no se excreta por el intestino o los riñones, con lo que no se producen falsos positivos, y que tampoco se acumula en cicatrices quirúrgicas.

4. GRANDES SINDROMES: APENDICITIS AGUDA

La *apendicitis aguda* es un cuadro abdominal que raras veces requiere la ayuda radiológica, ya que ofrece escasas dificultades diagnósticas. Sin embargo, en un número significativo de casos, los hallazgos pueden ser lo suficientemente mínimos o indefinidos como para que no sea fácil el diagnóstico. Es en estos casos en los que la exploración radiológica puede ser importante, ya que los diagnósticos preoperatorios en pacientes tratados por apendicitis aguda pueden ser incorrectos hasta en un 18 % de los casos.

Desde el punto de vista patogénico, la obstrucción, cuando un fecalito ocluye la luz, produce acumulación de líquidos en la porción obstruida, que a continuación se inflama. La mucosa puede ulcerarse y produ-

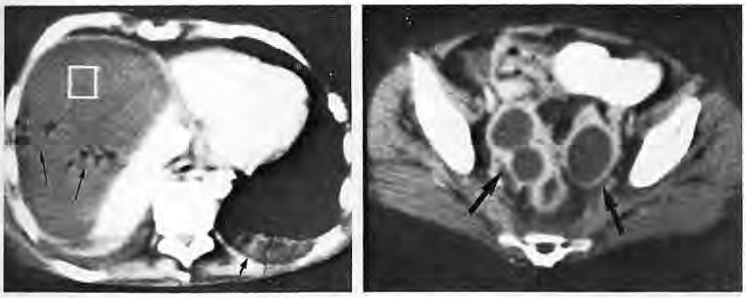

Fig. 21-6.—Semiología del TAC en peritonitis difusa y localizada. Las figuras de la izquierda corresponden a una peritonitis difusa en un enfermo dializado, en el que puede verse una gran cantidad de líquido en la cavidad peritoneal con burbujas aéreas en su interior (flechas). Las imágenes de la derecha corresponden a un absceso tubárico bilateral, mostrando múltiples cavidades líquidas en la pelvis menor, con un anillo en la periferia, que tras la inyección de un medio de contraste intravenoso se tiñen intensamente con el mismo (flechas).

cirse la perforación, con absceso localizado o peritonitis generalizada.

Hallazgos radiológicos.—El *abdomen simple* presenta alteraciones en aproximadamente el 50 % de los pacientes con apendicitis aguda.

Los hallazgos más frecuentes son los siguientes. (Fig. 21-7):

a) *Apendicolito.*—La presencia en el abdomen simple de un apendicolito no es una evidencia solamente de la existencia de apendicitis aguda, sino también de la posible presencia de perforación (aproximadamente el 50 % de los casos en los que el apendicolito es visible). Desde el punto de vista radiológico, suele ser una calcificación ovalada laminada, situada en el cuadrante inferior derecho.

b) *Distensión intestinal.*—Es frecuente la presencia de íleo paralítico, que puede estar limitado al intestino delgado o ser generalizado.

c) *Alteraciones de los planos fasciales.*—Es frecuente la obliteración de la grasa a lo largo del psoas y de los músculos obturadores.

d) *Alteraciones de la región ileocecal.*—Es frecuente la presencia de íleo paralítico a nivel del ciego, con líquido abundante en el mismo. En las radiografías en supino puede verse una densidad mal definida en el cuadrante inferior derecho, con niveles hidroaéreos en radiografías obtenidas en decúbito o en bipedestación. Asimismo, puede haber acumulación de aire y líquido en el íleon terminal, lo que puede producir niveles hidroaéreos con dilatación de la pared.

e) *Líquido intraperitoneal libre.*—Las radiografías del flanco pueden demostrar la pérdida de la visualización de la línea peritoneal, así como del borde hepático, con relleno de la gotiera lateral por líquido, hallazgo que puede encontrarse en más del 50 % de los casos.

f) *Aire.*—Puede encontrarse *aire* en el apéndice de pacientes con apendicitis aguda, pero también en otros normales.

g) *Neumoperitoneo.*—Es raro, pero puede ocurrir en apendicitis aguda. Su frecuencia probablemente no sea superior al 1 % de las apendicitis.

h) *Abscesos abdominales.*—La perforación apendicular es la causa más frecuente de absceso intraabdominal, que puede ser intra o extraperitoneal. La mayoría de las veces están cercanos a la zona ileocecal, pero pueden estar en la pelvis, fosa ilíaca derecha o incluso en otras áreas del abdomen.

Exámenes con bario.—Para muchos autores el enema opaco debe realizarse en todos aquellos enfermos en los que los hallazgos clínicos y de las radiografías simples no permitan el diagnóstico de apendicitis aguda. Esta conducta ha variado considerablemente desde la aparición de los ultrasonidos y TAC, que pueden demostrar de forma más fácil la presencia de abscesos.

En cualquier caso, el enema opaco es diagnóstico cuando, al no relleno parcial o total del apéndice, se une la presencia de una impresión local en el ciego o en el íleon terminal.

Los grandes abscesos apendiculares pueden desplazar la vejiga urinaria, el sigmoides y el recto con cierta frecuencia, así como producir compresión y obstrucción parcial del uréter derecho. La afectación de la serosa del sigmoides produce habitualmente lesiones en el mismo, típicas de las lesiones secundarias del tubo digestivo. En los casos de abscesos retrocecales, los hallazgos sobre el ciego ocurren en su pared lateral, siendo muy típicos.

5. CONDUCTA RADIOLOGICA EN EL ABSCESO ABDOMINAL

Los abscesos abdominales, como ya queda dicho, son de origen postoperatorio en el 60-70 % de los casos. La mortalidad del absceso no tratado es cercana al 80 %, mientras que su drenaje temprano, ya sea percutáneamente o por cirugía, reduce la mortalidad al 20-30 %. La introducción indiscriminada de los antibióticos en el período postoperatorio de muchos enfermos, hace que los síntomas típicos de la enfermedad estén ausentes en un gran porcentaje de los mismos y que su aparición pueda retrasarse, permaneciendo silentes durante largos períodos de tiempo, incluso durante años.

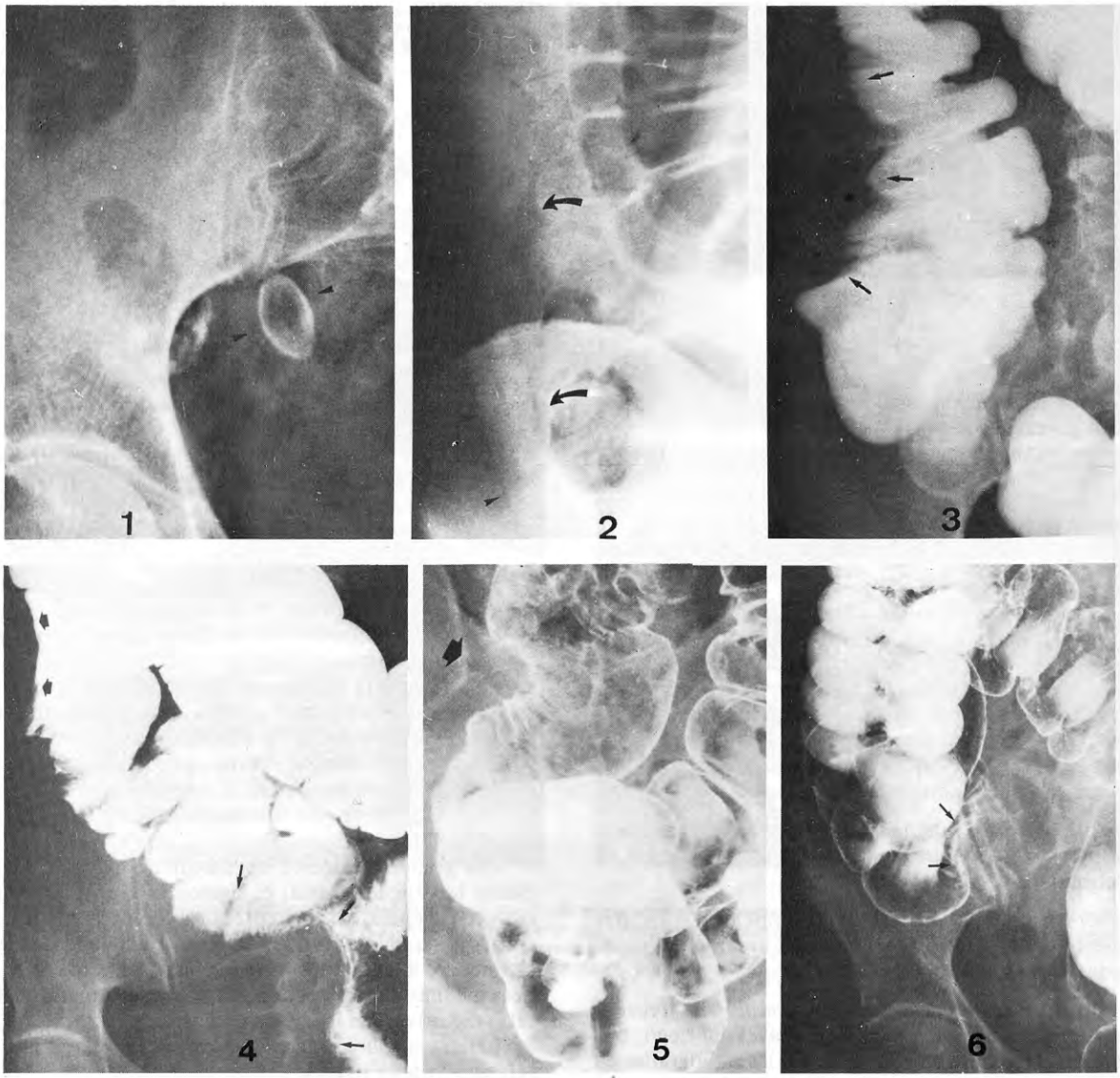

Fig. 21-7.—Signos radiológicos de la apendicitis aguda. 1: Apendicolito visible en la zona de la fosa ilíaca derecha. 2: Colección líquida de la gotiera paracólica derecha desplazando medialmente el colon ascendente (flechas curvas) y produciendo un signo de la cresta ilíaca positivo (puntas de flecha). 3: Absceso de la gotiera por apendicitis retrocecal mostrando una típica imagen de afectación cólica con saculación asimétrica y fijación de pliegues (flechas). 4: Absceso pélvico (flechas largas) y de la gotiera derecha (flechas cortas) por apendicitis aguda. 5: Absceso apendicular produciendo lesión de vecindad en el lado derecho del sigmoides (flechas). 6: Lesión típica en el borde medial del ciego en un absceso localizado.

A) Conducta diagnóstica

El diagnóstico del absceso abdominal requiere un alto índice de sospecha por parte del clínico. La mayoría de los casos son enfermos que, en el postoperatorio, presentan síntomas generales, como fiebre, dolor, postración y dolorimiento abdominal, y en los que se sospecha que un absceso pueda ser causa de los mismos. Una segunda posibilidad, son aquellos enfermos que tienen signos localizadores de la presencia del absceso, como dolor, hipo, defensa abdominal localizada, drenaje de pus a través de la incisión quirúrgica, etc. Por último, existen enfermos con fiebre de origen desconocido, no operados, y en los cuales, ocasionalmente, los métodos de exploración pueden demostrar que la causa es un absceso abdominal. El manejo de estos enfermos, en las tres situaciones mencionadas, es diferente.

1. *Enfermos con signos localizadores.*—La exploración radiológica inicial debe ser la radiografía simple del abdomen y del tórax, que pueden ser positivas,

demostrando hallazgos hasta en un 70 % de los casos. La presencia de aire ectópico en el interior del absceso es probablemente el signo diagnóstico más importante de obtener.

Si los síntomas señalan el cuadrante superior derecho como área de posible localización del absceso, el *ultrasonido* debe ser el siguiente estudio a realizar. La mayor parte de estos abscesos van a ser secundarios a cirugía biliar o gastroduodenal, así como a resecciones del colon derecho. El US es la técnica de elección, dado que el parénquima hepático es una excelente ventana acústica para visualizar todo el cuadrante superior derecho. En raras ocasiones se necesitan otras exploraciones adicionales. El TAC puede servir en casos equívocos o de lesiones intrahepáticas, donde su fiabilidad diagnóstica también puede ser muy alta, en los casos en los que el ultrasonido resulte negativo.

En el cuadrante superior izquierdo, la esplenectomía, la cirugía gástrica, la resección cólica por carcinoma y la reparación de hernia del hiato, son las causas más frecuentes de producción de abscesos. Las dos grandes áreas donde los abscesos se localizan aquí son en el espacio subfrénico y el saco menor. El US tiene grandes dificultades en esta zona, al no existir la ventana acústica del hígado, y el TAC es probablemente el método de elección, puesto que facilita la determinación de la exacta extensión de los abscesos. Los estudios con contraste en el tubo gastrointestinal pueden ser útiles, sobre todo en aquellos abscesos que siguen a cirugía extensa gástrica, tal como gastrectomía total, delimitando el origen de la fístula, que generalmente es la boca anastomótica.

Los abscesos de la región central e inferior del abdomen, abscesos interasas, son francamente difíciles de detectar por cualquier método. La tomografía computarizada es aquí también el método diagnóstico más útil.

A nivel pélvico, el ultrasonido es de la máxima utilidad, con una sensibilidad del 93 % y una especificidad del 98,6 %, teniendo una fiabilidad diagnóstica del 96,8 %. En casos de duda, la tomografía computarizada realizada tras la inyección del medio de contraste, puede mostrar claramente la presencia de un área con realce de su pared, típica de los abscesos de cualquier localización.

2. *Enfermos sin signos localizadores del absceso.*—En estos casos, el test inicial sugerido durante años es la exploración con Ga^{67}, que puede localizar el absceso. La utilización del In^{111} no está generalizada en nuestro país. Cuando existe un área de captación aumentada, se debe realizar tomografía computarizada o ultrasonido, dependiendo de la zona y localización. Sin embargo, a nuestro parecer, el ultrasonido puede ser tan útil en el hipocondrio derecho y zona de la pelvis menor, que, dada su sencillez, se puede realizar antes de la exploración con Ga. Asimismo, los abscesos en el lado izquierdo, o entre asas, son de tan difícil diagnóstico, incluso para los estudios isotópicos, debido a las asas intestinales presentes, que el TAC es la modalidad de elección.

3. *Pacientes con fiebre de origen desconocido y sin síntomas localizadores del proceso.*—El término «Fiebre de origen desconocido» fue definido por Petersdorf y Beenson en un estudio de 100 pacientes publicado en 1952. Los criterios que definen a esta entidad incluyen enfermedad persistente superior a 3 semanas, fiebre superior a 38,3° C en varias ocasiones y diagnóstico dudoso después de una semana de estudios en el hospital. La introducción de los nuevos métodos de imagen ha supuesto un cambio importante en el estudio de todos estos pacientes. La tomografía computarizada puede demostrar alteraciones hasta un 29 % de estos enfermos, con un 10 % adicional de hallazgos positivos pero no específicos. Este reciente estudio demostró que numerosos casos de fiebre de origen desconocido son producidos por procesos inflamatorios intraperitoneales. Ello ocurre con mayor frecuencia en pacientes viejos sin signos localizadores. Las localizaciones más frecuentes incluyen la pelvis, los dos cuadrantes inferiores y el espacio subfrénico. Otra causa importante de fiebre de origen desconocido son las lesiones de la región de la vesícula biliar, tales como empiema, colecistitis aguda, etc.

B) Terapéutica

Aproximadamente un 90 % de los abscesos intraabdominales son susceptibles de drenaje percutáneo. La mayoría de los autores están de acuerdo en que las indicaciones de este drenaje incluyen: 1) colecciones líquidas uniloculares, bien localizadas, 2) vía de acceso fácil, y 3) evaluación conjunta radiologico-clínica de los riesgos-beneficios en cada caso particular. (Fig. 21-8.)

La elección de la vía de acceso es muy importante, ya que debe respetar los principios del drenaje quirúrgico, tales como no traspasar órganos, intestinos o vasos, buscar preferiblemente las vías extraperitoneales o transperitoneales y no atravesar otras cavidades naturales que la peritoneal.

Los drenajes externos percutáneos deben ser realizados con control directo, para lo que se puede utilizar la fluoroscopia, los ultrasonidos o el TAC, o una combinación de todos estos métodos. La técnica ideal se puede realizar cuando se tienen los tres procedimientos en un departamento, para poder elegir el más adecuado en cada caso. El material utilizado es muy variado y su elección está en función del tamaño y localización del absceso, y técnica a emplear. Las dos técnicas más utilizadas son la de Seldinger y la punción de catéter con trócar o técnica directa. El drenaje debe ir precedido de la punción-aspiración con aguja que determina la presencia de la colección, permite el estudio de su etiología y además sirve para evaluar la clase de líquido presente y con ello las posibilidades de drenaje existentes.

El éxito del drenaje se alcanza entre el 78 y 96 % de los casos, con una media del 85 %, según los autores, si bien no siempre se consigue la curación total. Entre un 9 y un 22 % de los casos, requieren cirugía

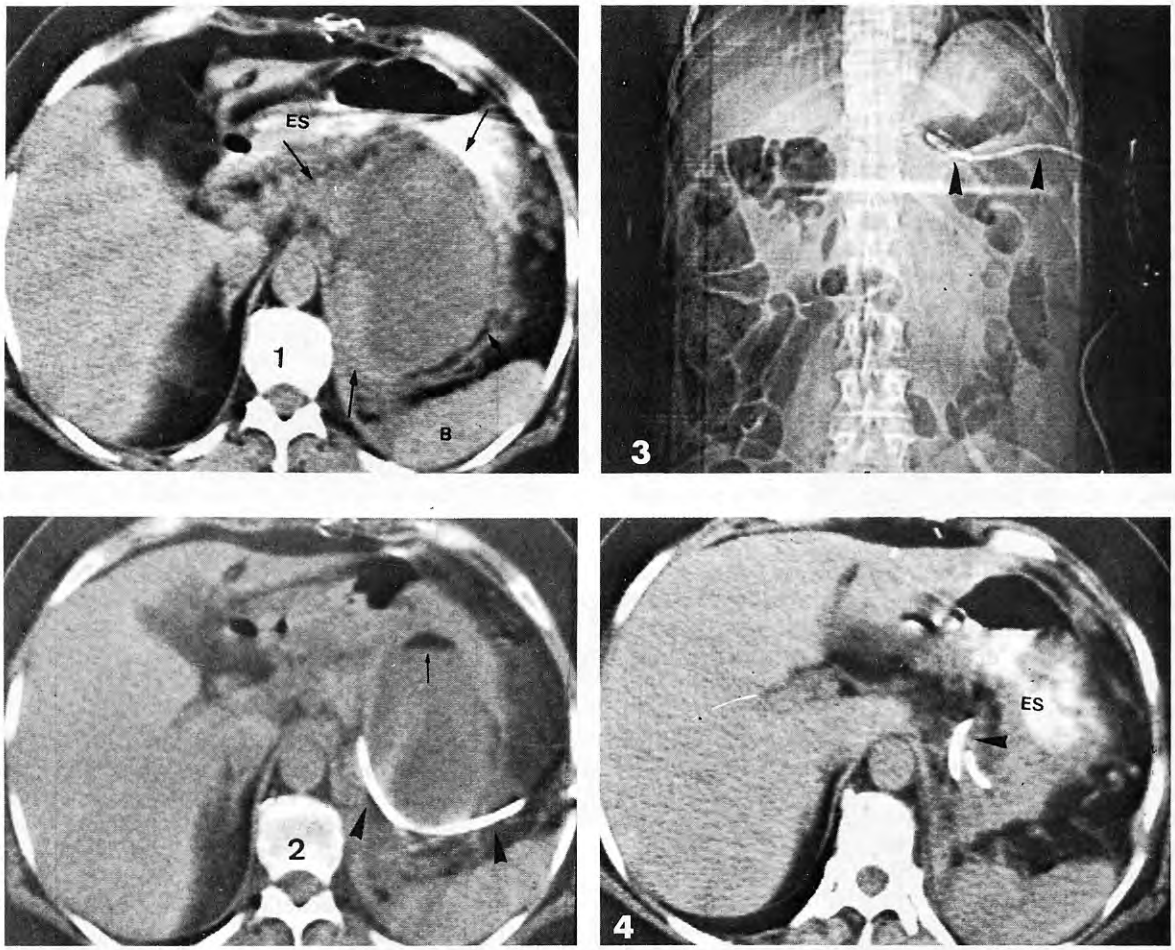

Fig. 21-8.—Drenaje percutáneo en abscesos abdominales. 1: Enfermo con absceso de la transcavidad de los epiplones, con un nivel hidroaéreo (flechas finas) que desplaza hacia adelante el estómago (ES). La figura muestra la introducción bajo control del TAC de la sonda de drenaje. En el lado derecho puede verse la radiografía digital y el corte tomográficos realizados 10 días más tarde demostrando la desaparición prácticamente completa del absceso.

ulterior, a pesar de lo cual muchos se benefician del drenaje percutáneo, ya que mejora considerablemente la situación del paciente. Las complicaciones más frecuentes del método, que ocurren hasta en un 20 % de los casos, incluyen bacteriemias, reacciones vasovagales, fístulas entéricas, sepsis, peritonitis y empiema pleural. La mortalidad parece estar alrededor del 4 % en una serie amplia revisada.

Las mayores ventajas del método incluyen: a) el absceso es drenado por vía externa, evitando cirugía inútil; b) los cuidados del catéter son muy fáciles si se tiene un buen cuidado de enfermería; c) una menor duración del drenaje y, por tanto, del tiempo de hospitalización; d) una mucha mejor aceptación por el paciente, si se le explica el método, y por último, e) que la posibilidad de cirugía no esté cerrada, siendo posible siempre que el drenaje percutáneo no resulte adecuado.

Un resumen de la conducta radiológica se expone en el cuadro 1.

Cuadro 1

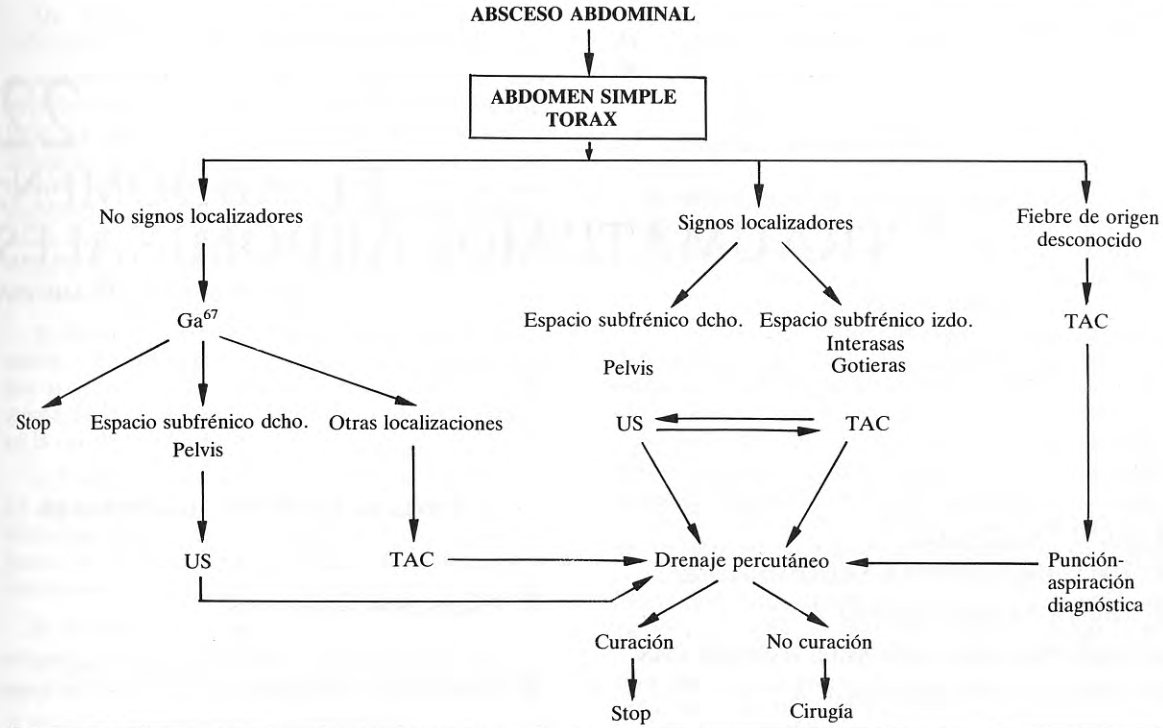
ABSCESO ABDOMINAL
ABDOMEN SIMPLE
TORAX
No signos localizadores
Signos localizadores
Fiebre de origen desconocido
Ga67
Espacio subfrénico dcho.
Espacio subfrénico izdo.
Interasas
Gotieras
Pelvis
TAC
Stop
Espacio subfrénico dcho.
Pelvis
Otras localizaciones
US
TAC
US
TAC
Drenaje percutáneo
Punción-aspiración diagnóstica
Curación
No curación
Stop
Cirugía

22
EL ABDOMEN: TRAUMATISMOS ABDOMINALES

DR. C. S. PEDROSA

http://booksmedicos.blogspot.com

1. GENERALIDADES
2. TIPOS DE LESIONES ABDOMINALES
3. TECNICAS DE ESTUDIO
4. LESIONES ABDOMINALES ESPECIFICAS
5. CONDUCTA RADIOLOGICA

1. GENERALIDADES

Aproximadamente un 20 % de los pacientes accidentados que son admitidos a un hospital tienen un diagnóstico primario de traumatismo abdominal.

Aproximadamente un 70 % de los pacientes están incluidos entre las edades de 10 y 40 años. El traumatismo abdominal cerrado es responsable del 77 a 79 % de los pacientes con lesiones abdominales.

Aproximadamente un 40 % de los pacientes con traumatismos abdominales tienen complicaciones de sistemas extraabdominales. La asociación con múltiples vísceras es muy frecuente en las heridas penetrantes (62 %), y mucho menor con el traumatismo cerrado del abdomen (14 %). Sin embargo, la mortalidad de estos enfermos se eleva considerablemente, ya que cuando solamente un órgano está afectado es del 8 %, sube al 38 % con dos órganos, y con tres o más órganos al 70 %.

Los traumatismos cerrados tienen un 25 % de posibilidades de tener traumatismo craneal significativo y un 50 % de probabilidades de tener afectación torácica importante. Aproximadamente un 20 % de ellos tienen fracturas pélvicas y además diferentes fracturas asociadas.

El estado en el que el paciente es ingresado en el hospital es importante en el pronóstico de estos pacientes y por tanto en el manejo de los mismos.

2. TIPOS DE LESIONES ABDOMINALES

A) Traumatismos penetrantes

Los traumatismos penetrantes son responsables de la muerte del enfermo en un 2,5 % de los casos.

B) Traumatismos cerrados

El traumatismo no penetrante del abdomen ocurre habitualmente secundario a accidentes de automóvil, seguidos de accidentes peatonales, golpes directos al abdomen y caídas. En la actualidad la mortalidad de este tipo de traumatismos se estima entre el 6 y el 45 % de los casos.

La asociación ocurre más frecuentemente con lesiones esqueléticas y cerebrales, aunque también es muy frecuente la presencia de lesiones torácicas.

3. TECNICAS DE ESTUDIO

A) Examen radiológico simple

El examen radiológico es de importancia vital en enfermos con traumatismos abdominales. Si bien en la fase inicial, cuando existe shock importante o el enfermo se está deteriorando rápidamente, se deben eliminar estudios radiológicos prolongados; en pacientes que estén en condición estable, el estudio permite el diagnóstico de forma acelerada en muchas ocasiones.

Estos exámenes tienen que ser realizados de manera rápida y sin movilizar mucho al paciente, por la existencia de lesiones asociadas.

Hallazgos radiológicos

De acuerdo con Delany y Jason la exploración debe servir para evaluar los siguientes puntos:

a) *Estructuras de soporte del abdomen.*—Es muy importante el reconocimiento de la existencia de fracturas, ya que aproximadamente un 50 % de los pacientes con lesiones hepáticas o esplénicas tienen fracturas de las costillas inferiores. Por otra parte, aproximadamente 15 a 20 % de los pacientes con fracturas de los huesos de la región púbica tienen lesión de la vejiga urinaria y también frecuentemente lesiones del intestino delgado.

b) *Reconocimiento de cuerpos extraños y su localización.*—Es difícil a veces en radiografías simples evaluar si se trata de una lesión con penetración simplemente de la pared, o el cuerpo extraño está situado en la cavidad peritoneal.

c) *Evaluación de la posición, contorno y tamaño de los órganos abdominales.*—De valor relativo, ya que en radiografías simples el tamaño de estos órganos no puede ser evaluado con fiabilidad. Sin embargo, el borramiento de su contorno sí puede ser de utilidad.

d) *Búsqueda de masas.*

e) *Evaluación de aire libre o loculado.*—La presencia de aire libre intraabdominal es patognomónica de la perforación intestinal. Aproximadamente en un 80 % de los pacientes con perforación del tracto gastroduodenal y en 100 % de los pacientes con perforaciones cólicas se puede demostrar radiográficamente la presencia de aire libre. Sin embargo, las perforaciones del intestino delgado sólo presentan aire libre en aproximadamente el 50 % de los pacientes, y generalmente en localizaciones no habituales.

f) *Líquido libre o loculado.*—El líquido libre se acumula habitualmente en la pelvis, donde puede ser localizado por los signos ya descritos de las «orejas de perro». El líquido libre puede verse también en las gotieras paracólicas, si bien hay que recordar que en el lado izquierdo puede interponerse el intestino delgado en casi 50 % de pacientes normales. El líquido libre puede verse alrededor del bazo y el hígado produciendo un borramiento de los llamados ángulos hepático y esplénico, y también desplazar órganos abdominales sobre todo asas de intestino delgado.

g) *Evaluación del patrón gaseoso intestinal.*—La afectación de asas de intestino por el traumatismo puede producir masas intramurales que ocasionalmente pueden producir obstrucción. La presencia de infiltración difusa de la pared del intestino produce un patrón nodular en «huellas de dedo».

B) **Ultrasonidos**

Los ultrasonidos pueden ser utilizados en el diagnóstico de traumatismos cerrados del abdomen, si bien la experiencia en general es pequeña. La demostración del líquido libre intraperitoneal es muy sencilla para esta técnica que lo puede reconocer de forma fácil en la pelvis menor, incluso cuando es en pequeñas cantidades, especialmente en el fondo de saco de Douglas y en la bolsa de Morison.

C) **Tomografía computarizada**

Se utiliza cada vez más en la investigación de pacientes con traumatismos abdominales cerrados.

El TAC es de gran utilidad en el estudio del hemoperitoneo traumático. Su distribución abdominal sigue las localizaciones ya descritas previamente.

La tomografía computarizada es muy útil en la demostración de afectación esplénica, hepática, del riñón, así como en las lesiones retroperitoneales. No solamente localiza bien la presencia de fracturas parenquimatosas, difíciles de ver en radiografías simples, sino que puede demostrar la presencia de hemorragias en las regiones presacras y de la pelvis.

Recientemente se ha señalado el interés del TAC en los traumatismos cerrados abdominales en la edad pediátrica. A pesar que en los traumatismos renales, la urografía intravenosa sigue siendo el método de elección, el TAC es importante para detectar la extensión exacta de la afectación renal, dado que muchos de estos pacientes son hoy tratados conservadoramente. Asimismo se ha visto su utilidad en la demostración de afectación pancreática y otros traumatismos retroperitoneales. (Fig. 22-1.)

D) **Angiografía**

Todavía sigue siendo de utilidad en el diagnóstico de lesiones traumáticas, sobre todo del hígado y del bazo, riñón, así como de la región pélvica. El uso de la angiografía ha descendido desde la introducción de la tomografía computarizada e incluso del ultrasonido, pero sin embargo se ha utilizado con mayor frecuencia en medidas terapéuticas destinadas a controlar la hemorragia en estos pacientes, tales como embolizaciones o inyecciones arteriales de vasoconstrictores.

E) **Radiología digital**

La radiología digital con contraste intravenoso, puede ser una técnica con futuro al permitir el estudio rápido de los traumatizados sin necesidad de cateterismo arterial.

4. LESIONES ABDOMINALES ESPECIFICAS

A) **Diafragma**

El diafragma puede lacerarse en traumatismos penetrantes y cerrados. Aproximadamente un 75 % de

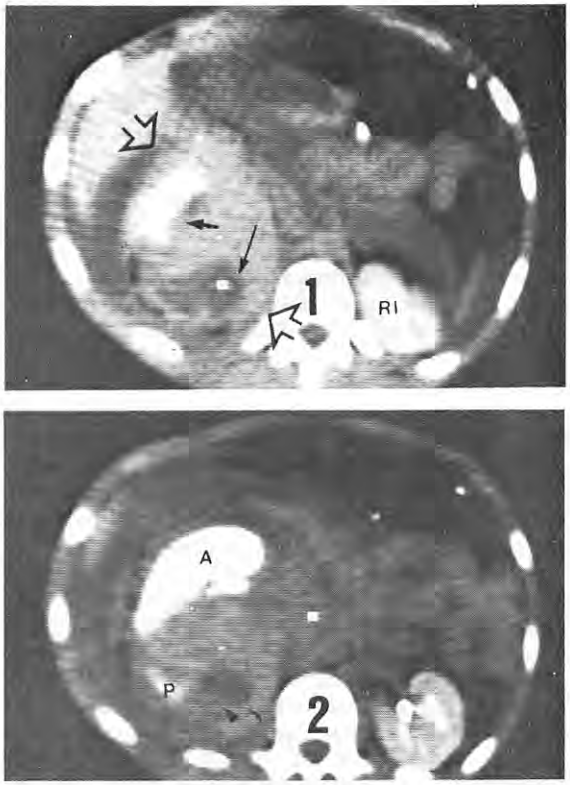

Fig. 22-1.—Valor del TAC. Rotura renal y hemorragia retroperitoneal en niño de siete años. 1: Puede apreciarse la sombra renal derecha enormemente aumentada (flechas huecas) con extravasación del medio de contraste (flechas cortas) y áreas de hipodensidad (flecha fina). Riñón izquierdo (RI). 2: El sistema colector se encuentra roto y separado en una porción anterior (A) y una posterior (P).

las lesiones diafragmáticas secundarias a traumatismo cerrado son por accidentes de tráfico y el 25 % restante se deben a deportes y accidentes industriales. Es muy raro que ocurra de forma aislada y muchas veces su presencia está oscurecida por lesiones de otros órganos.

Es muy frecuente la asociación de rotura diafragmática con rotura de pelvis o de la columna lumbar. El diafragma izquierdo se afecta en 95 % de los casos, mientras que el hemidiafragma derecho, probablemente protegido por el hígado, se rompe en solamente 5 % de los casos. El hecho de no ser diagnosticado en un primer momento es frecuente y el retraso entre la lesión y el diagnóstico tiene una media de 3,5 a 4,5 años. Estos casos tardíos demuestran la existencia de la laceración años más tarde al presentarse con una herniación, muchas veces con obstrucción de intestino.

La hernia diafragmática suele dividirse en tres grandes grupos: la fase aguda, desde el traumatismo hasta aproximadamente los 14 días, en la cual el diagnóstico se hace por la presencia de vísceras rellenas de aire que producen las clásicas siluetas en forma de «arco» en el tórax. El resumen de los signos radiológicos está en el cuadro siguiente.

Cuadro 1

1. Elevación de un hemidiafragma.
2. La presencia de una sombra arqueada que simula un hemidiafragma elevado, que puede ser el diafragma o zonas de víscera herniada a través de la laceración diafragmática.
3. Burbujas aéreas o densidades homogéneas por encima del nivel anticipado del hemidiafragma normal.
4. Desplazamiento del corazón y mediastino en sentido contrario al de la lesión.
5. Atelectasias lineales en la base pulmonar en el lado de la lesión.

La segunda fase o fase de intervalo comienza a partir de los 14 días, si los síntomas de la hernia no se han manifestado. En esta fase, lo más probable es la existencia de pequeñas roturas que no permiten la herniación en la fase inicial y el diagnóstico radiológico puede ser muy útil, siendo la radiografía de tórax la técnica más adecuada. El enema opaco o la serie gastroduodenal puede completar el diagnóstico, demostrando la presencia de las asas rellenas de bario por encima del diafragma o la constricción anular de dos asas del colon cuando pasan a través del agujero diafragmático herniado. (Fig. 22-2 A y B.)

La tercera fase, o fase obstructiva, se da en enfermos que llegan tarde. En las roturas retrasadas los enfermos presentan frecuentemente obstrucción intestinal, pero también dispepsia crónica, así como síntomas referibles al abdomen superior o al tórax. En algunos pacientes no hay síntomas y son demostradas de forma esporádica y casual. Las vísceras herniadas en estos casos son casi siempre el colon y el estómago, en raras ocasiones el intestino delgado y el bazo. En estos casos el enema opaco puede ser diagnóstico, si bien la obstrucción completa puede producir errores en el diagnóstico al confundirlo con un carcinoma cólico.

B) Bazo

La rotura esplénica es la lesión más frecuente en el traumatismo abdominal cerrado. La etiología más frecuente es el automóvil (50 a 84 % de los casos). En 25-50 % de los pacientes existen fracturas de las costillas inferiores, y en 21 % de los casos traumatismo renal izquierdo. También hay frecuentemente laceraciones hepáticas. La laceración diafragmática izquierda se asocia en el 2 % de los casos.

1. *Tipos de lesión esplénica.*—Se consideran fundamentalmente tres grandes grupos, contusión parenquimatosa con cápsula intacta, contusión parenquimatosa con rotura capsular pequeña que permite a la sangre rezumar desde el bazo, y laceración o rotura esplénica con hemorragia intraperitoneal masiva.

La contusión con cápsula intacta puede resultar, si la hemorragia es importante, en aumento generalizado del bazo. Las radiografías mostrarán este aumento con desplazamiento de vísceras vecinas, pero con una

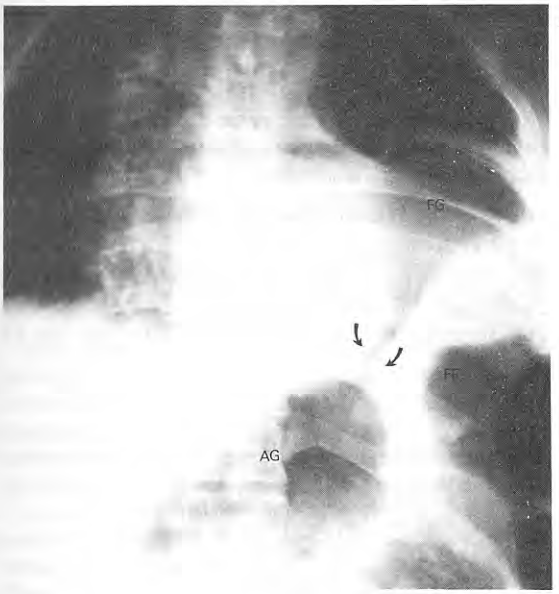

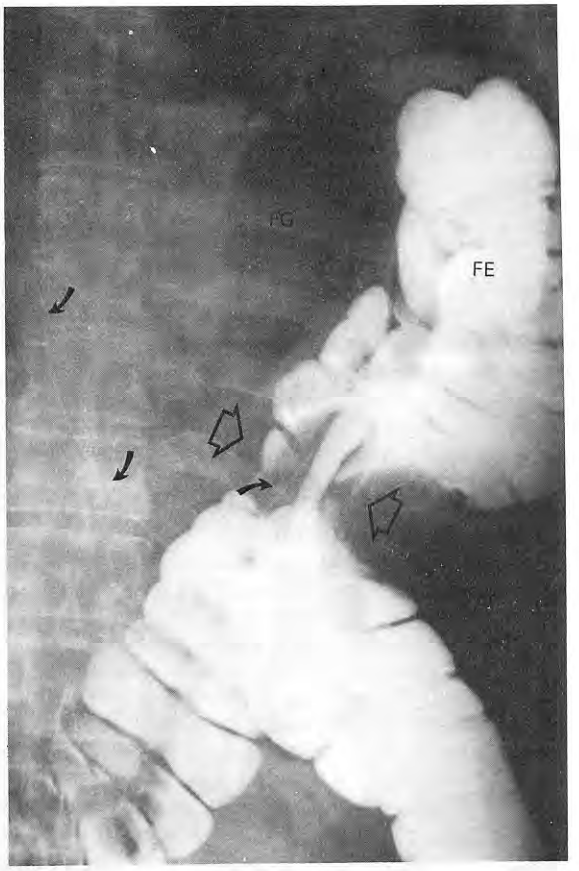

Fig. 22-2 A y B.—Hernia diafragmática traumática. A) Radiografía del tórax obtenida al ingreso del paciente mostrando el fundus gástrico (FG) en el tórax. El antro gástrico (AG) permanece en el abdomen. La sombra aérea del estómago se estrecha a su paso por la rotura traumática diafragmática (flechas curvas). La flexura esplénica del colon (TC) parece estar en el abdomen. B) Enema opaco realizado de urgencia mostrando la flexura esplénica del colon introducida en el tórax así como el área de estrechamiento de ambas ramas de la misma a su paso por la rotura traumática (flechas huecas). La sonda nasogástrica (flechas curvas) desciende al abdomen y se introduce a través de la rotura diafragmática en el tórax, donde puede apreciarse el fundus gástrico (FG).

definición adecuada del borde esplénico. El diafragma izquierdo suele elevarse y mostrar movimiento disminuido. El estómago puede estar desplazado hacia la derecha con desplazamiento hacia abajo del cardias y a veces del riñón izquierdo. Puede también verse depresión y desplazamiento medial de la flexura esplénica.

La laceración intraesplénica con rotura de la cápsula hace que la sangre se escape y por tanto puede haber borramiento localizado de áreas de la sombra esplénica contiguas al hematoma. Suele presentar poca evidencia de líquido libre intraperitoneal.

La laceración esplénica importante con hemorragia produce los signos típicos de acumulación intraperitoneal de líquido, aparte del borramiento del contorno esplénico. (Fig. 22-3.) Los signos que pueden ayudar al radiólogo están incluidos en el cuadro 2.

Ninguno de estos hallazgos es significativo por sí mismo, pero cuando existen combinadamente deben sugerir la posibilidad de presencia de lesión esplénica.

La *ultrasonografía* puede ser muy útil, identificando no solamente líquido intraperitoneal, sino también

Cuadro 2

SIGNOS DE ROTURA ESPLENICA

1. Alteración del tamaño, contorno y definición de los bordes esplénicos.
2. Presencia de fracturas costales inferiores izquierdas.
3. Presencia de reacción pleural con o sin derrames (1/3 de los casos).
4. Presencia de líquido libre intraperitoneal.
5. Dilatación gástrica severa.
6. Pliegues gástricos mucosos prominentes en la curvatura mayor gástrica.
7. Desplazamiento del estómago hacia abajo, hacia delante y hacia la línea media.
8. Elevación diafragmática izquierda.
9. Espasmo del colon descendente por debajo de la flexura esplénica.
10. Ensanchamiento de las partes blandas paravertebrales torácicas inferiores debido a extensión hacia arriba del hematoma retroperitoneal.
11. Desplazamiento medial y hacia abajo de la flexura esplénica.
12. Borramiento de la sombra del psoas izquierdo y del riñón izquierdo (lesión asociada del mismo).

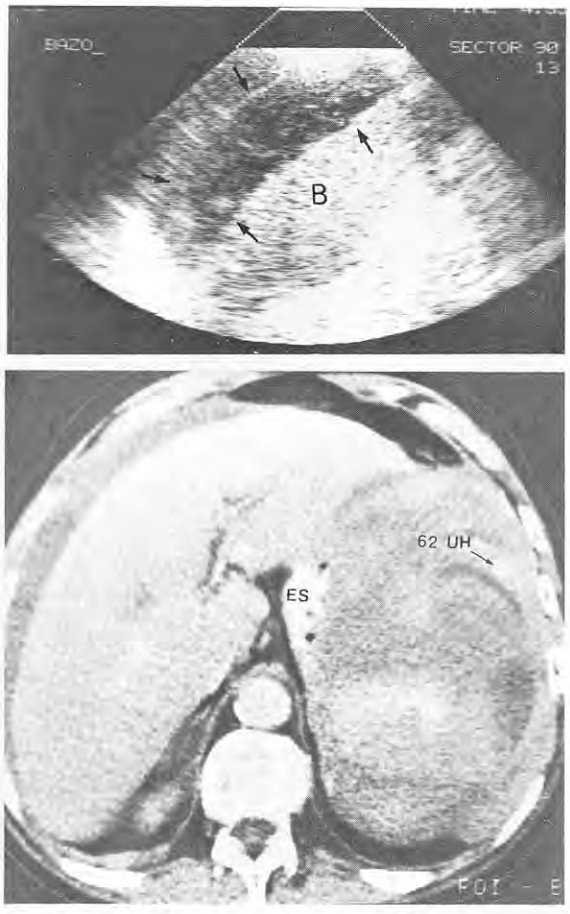

Fig. 22-3.—Métodos de imagen en rotura esplénica. Los ultrasonidos muestran una colección mixta en forma de semiluna rodeando el bazo (B). 3: El TAC muestra la existencia de líquido abundante que borra la sombra del bazo y que presenta una alta densidad (62 UH) que se identifican con hemorragia. La ascitis que rodea el hígado mide 36 UH, confirmando la presencia de hemoperitoneo. Estómago (ES).

la presencia de lesiones en el propio bazo. Los hematomas subcapsulares, cuando son de tamaño importante, quedan claramente demostrados, si bien las dificultades son mayores en hematomas pequeños. También pueden verse colecciones quísticas intraesplénicas por un hematoma sin organizar. Cuando los hematomas se organizan, los ecos en el interior de las lesiones aumentan y el diagnóstico es más difícil.

La *angiografía* es muy útil, ya que da información acerca de las lesiones vasculares y también de las parenquimatosas. Los signos más importantes son los siguientes:

1. *Extravasación del medio de contraste.*—Es el signo más firme de lesión esplénica, si se visualiza una extravasación clara por fuera de los vasos esplénicos.

2. *Shunts venosos u opacificación venosa temprana.*

3. *Fase parenquimatosa irregular.*

4. *Amputación de vasos.*

5. *Desplazamiento y compresión de vasos.*

6. *Alteraciones de la arteria esplénica.*—Es frecuente la presencia de vasoespasmo reflejo secundario a la presencia de laceración.

7. *Areas de radiotransparencia.*

8. *Desplazamiento esplénico.*

La *tomografía computarizada* es de gran utilidad en los pacientes con lesiones esplénicas. Los hallazgos que se pueden encontrar con esta técnica son los siguientes:

Cuadro 3

1. Disrupción del borde esplénico.
2. Falta de homogeneidad del parénquima.
3. Visualización de la línea de fractura.
4. Hematoma subcapsular.
5. Hematoma extracapsular.
6. Signos indirectos.
   A) Líquido libre intraperitoneal.
   B) Hemorragia intraperitoneal.

La demostración de hematomas subcapsulares en la fase aguda puede ser difícil, ya que el hematoma puede tener el mismo valor de atenuación que el propio bazo, lo que hace necesaria la inyección del medio de contraste. A medida que el hematoma se hace viejo el valor de atenuación disminuye. La sensibilidad, especifidad y fiabilidad es superior al 95 %, mejor que ningún otro método.

Complicaciones de la rotura esplénica.—La llamada *rotura esplénica retrasada* se observa aproximadamente entre 14 y 30 % de los casos de rotura esplénica. Estos pacientes tienen un intervalo entre la lesión inicial y la aparición de síntomas de hemorragia interna (período latente de Baudet) que puede ser de 36 a 48 horas. Para otros, aproximadamente 50 % de los casos tiene un período de latencia inferior a una semana y en 75 % de los casos menos de dos semanas. Para muchos, la mayor parte de las roturas esplénicas retrasadas representan retrasos en el diagnóstico.

C) Hígado y vías biliares

El hígado es el segundo órgano intraperitoneal más frecuentemente lesionado en traumatismos cerrados y ocurre en aproximadamente la mitad de los casos que el bazo. El traumatismo hepático es aproximadamente de 5 a 10 % de las lesiones secundarias a traumatismos cerrados. En niños, la frecuencia y la mortalidad de los traumatismos hepáticos es más alta que en adultos. La mortalidad por laceración hepática es mucho más alta en traumatismos cerrados que en traumatismos penetrantes, debido probablemente a la cantidad de sangre que se pierde. La presencia de hipotensión es

importantísima en el diagnóstico de estos enfermos ya que, prácticamente todos los pacientes que mueren, están en shock en el momento de la llegada a urgencias.

Estudios radiológicos

Los pacientes con hemorragia masiva rara vez son estudiados de forma completa. Los hallazgos que se pueden encontrar en la radiografía simple son los que afectan fundamentalmente a las estructuras de soporte y a los órganos abdominales.

Los hallazgos propios de rotura hepática incluyen los de la hemorragia intraperitoneal masiva; por tanto, es importante reconocer la presencia de líquido libre intraperitoneal o líquido localizado por debajo del diafragma derecho, lo que produce elevación marcada del mismo.

La *ultrasonografía* es muy útil, ya que puede demostrar la presencia de líquido libre, cambios importantes del contorno hepático, ya sean localizados o difusos, así como los hematomas intrahepáticos.

La *tomografía computarizada* puede demostrar hematomas intraparenquimatosos y subcapsulares también con facilidad. Trabajos recientes señalan el valor del TAC en la evaluación del traumatismo hepático y de sus complicaciones ulteriores. Los hallazgos incluyen hematomas subcapsulares que pueden ser hiperdensos si el estudio es inmediato. La presencia de hemoperitoneo se detecta con facilidad, y de acuerdo con estos trabajos es de la máxima utilidad, pues las laceraciones hepáticas, aunque sean grandes pueden ser estables y no necesitar cirugía, siendo la existencia de hemoperitoneo así como el crecimiento progresivo del hematoma los factores que deciden la necesidad de la cirugía. La fiabilidad del método para detectar lesiones quirúrgicamente corregibles es cercana al 100 %.

La *angiografía* es muy útil en el diagnóstico de estas lesiones. Además de definir la existencia de rotura, define la extensión, por lo que se pueden evaluar los pacientes para tratamiento conservador o para decidir la cirugía en caso necesario.

El hallazgo menos grave es el de hematoma subcapsular, en el cual la rotura hepática se acompaña de una cápsula intacta. La angiografía muestra una masa avascular en la periferia del hígado, que se ve mejor en las fases tardías del angiograma. Cuando existe una laceración importante puede haber hemorragia intraparenquimatosa con extravasación de contraste dentro de la misma.

Cuando existe una rotura completa de una arteria y de una vena que están cercanas, pueden producirse una comunicación entre ambas y una fístula arteriovenosa. Las más frecuentes en el hígado son entre la arteria hepática y las ramas de la porta. Si bien inicialmente pueden ser silentes, pueden desarrollar tardíamente hipertensión portal irreversible.

La presencia de «hemobilia traumática» es secundaria a una laceración central del hígado con comunicación entre las vías biliares y la arteria hepática o la vena porta. La aparición de hemorragia puede retrasarse por varias semanas. La hemobilia tiene una tríada típica que es el cólico biliar, la hemorragia gastrointestinal y la historia de trauma. El ultrasonido puede ser de utilidad demostrando la presencia de un colédoco dilatado, lleno de material que no produce sombras sónicas como los cálculos.

D) **Tracto gastrointestinal**

El tracto gastrointestinal es el área más frecuentemente lesionada en traumatismos penetrantes del abdomen, sobre todo por proyectiles, mientras que el hígado es el más frecuentemente afectado por lesiones penetrantes por arma blanca. Las lesiones del tracto gastrointestinal por traumatismo cerrado son menos frecuentes, estando por detrás del hígado y bazo, ya que la movilidad del intestino la hace menos vulnerable a golpes desde el exterior.

La *rotura del estómago* es rara en adultos, y más frecuente en niños. Casi siempre es secundaria a un golpe dado con alta velocidad en la zona del abdomen superior sobre un estómago distendido. Por ello, lo más frecuente es el impacto del volante del coche.

La *rotura duodenal* puede ocurrir en traumatismos penetrantes y en cerrados. Aproximadamente 2/3 de las lesiones duodenales en el adulto ocurren secundarias a accidente de automóvil y, de ellos, otros 2/3 debido al impacto del volante en la pared abdominal anterior. En niños puede ser secundaria a abusos físicos (niños maltratados). El hecho que el duodeno está fijo sobre la columna hace que sea tan susceptible al traumatismo, a diferencia del resto del intestino delgado. La rotura ocurre en casi 50 % de los casos en la segunda porción, seguida del área de la primera rodilla del duodeno, con 20 % de los casos; la porción de la rodilla inferior en el 15 % de los casos, y la zona distal del duodeno en 13 % de los casos.

Formas radiológicas

1. *Hematoma intramural.*—Son habitualmente visibles en niños, generalmente varones. No suelen sangrar profusamente, pero pueden tener obstrucción duodenal e ictericia por afectación del colédoco. Las radiografías simples pueden mostrar distensión del duodeno y del estómago, pudiendo verse también obliteración del margen del psoas derecho con escoliosis asociada. Ocasionalmente se puede ver una masa de partes blandas en la región duodenal.

El estudio con contraste demuestra afectación de un segmento corto del duodeno, aproximadamente de 10 a 20 cm de longitud, con engrosamiento e irregularidad de los pliegues mucosos. Ocasionalmente puede verse una masa ensanchando la luz duodenal. El ensanchamiento está producido en la superficie serosa del duodeno, mientras que el *diámetro verdadero de la luz* está estrechado. Suele haber obstrucción incompleta debido a la masa. En ocasiones las válvulas con-

Fig. 22-4.—Hematoma de la pared del duodeno vertical (flechas). (Cortesía del Dr. J. Manrique, Madrid.)

niventes están todas comprometidas y producen una apariencia en forma de muelle. Estos hallazgos pueden mejorar en una semana y desaparecer completamente en un mes. Para muchos autores la combinación de masa, engrosamiento de los pliegues y apariencia de «muelles» en los pliegues mucosos del duodeno es patognomónico de hematoma intramural. (Fig. 22-4.)

2. *Perforación retroperitoneal.*—La perforación retroperitoneal del duodeno es aproximadamente un 10 % de todas las perforaciones intestinales traumáticas. La más frecuente es una rotura transversa de entre 30 y 60 % del diámetro del duodeno a lo largo del borde antimesentérico en la porción segunda y tercera del mismo. En 50 % de los casos existen traumatismos importantes de la cabeza pancreática. La perforación duodenal tiene una mortalidad elevadísima, si no es tratada adecuadamente, por lo que cobra importancia el hecho que no es detectada de forma temprana probablemente en 30-50 % de los casos. Los hallazgos radiológicos incluyen escoliosis con convexidad hacia la izquierda y obliteración de la sombra del músculo psoas en el derecho. Puede haber aire retroperitoneal así como evidencia de hemorragia retroperitoneal. (Fig. 22-5 A y B.)

A)

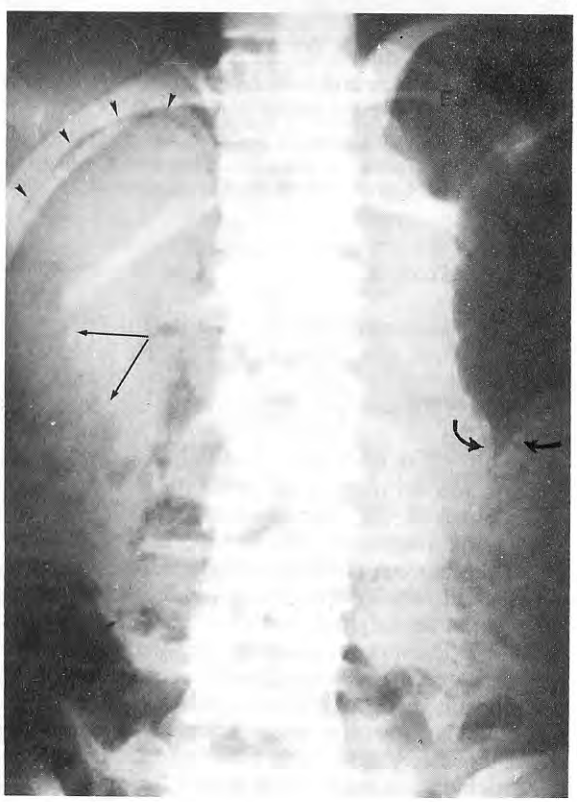

B)

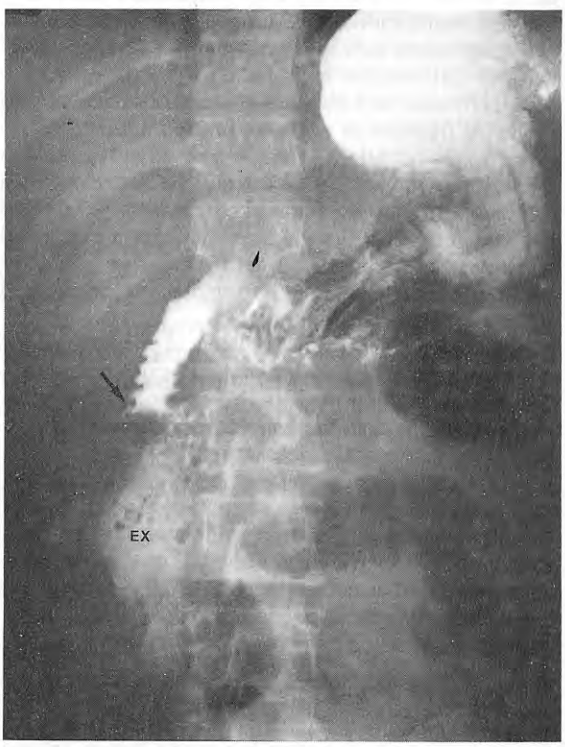

Fig. 22-5 A y B.—Rotura duodenal traumática. A) Radiografía simple en bipedestación mostrando gas en forma de burbuja en el retroperitoneo derecho (flechas largas) así como alrededor del riñón (puntas de flechas). Hay distensión del colon descendente (CD) y estrechamiento brusco de la columna de aire (flecha curva). B) La ingestión de material de contraste muestra rotura duodenal (flecha) con una extravasación importante del medio de contraste (EX). En la intervención, rotura duodenal con pancreatitis traumática secundaria.

El gas o incluso el líquido que diseca el espacio retroperitoneal puede hacerlo alrededor del riñón derecho y luego hacia arriba, hacia el diafragma, subiendo incluso hasta el mediastino posterior, o hacia abajo a lo largo del músculo psoas. Las radiografías pueden mostrar burbujas, colecciones lineales o pequeños sacos de aire rodeando el riñón derecho o incluso ambos riñones. Puede verse en raras ocasiones enfisema mediastínico y cervical así como aire en el espacio retroperitoneal. Si se utilizan medios de contraste hidrosolubles puede verse la salida del mismo al espacio retroperitoneal. La perforación intraperitoneal del duodeno es más rara.

El traumatismo del *intestino delgado* se presenta con hematoma intramural o perforación. El yeyuno es el área más frecuentemente afectada. Las radiografías simples y los estudios con contraste pueden demostrar hallazgos similares a los del hematoma duodenal.

Las lesiones *cólicas* parecen ocurrir en sólo 3 a 5 % de los individuos con traumatismo abdominal cerrado. Las lesiones más frecuentemente encontradas afectan al colon transverso en el 40 % de los casos; a la región del sigmoides, 20 % de los casos; al ciego, 12 %; al ascendente, 16 %, y luego en cifras mucho menores al colon descendente y al recto. Los hallazgos suelen ser secundarios a la presencia de laceración mesentérica, a hematoma intramural o incluso a la laceración de la pared.

E) **Retroperitoneo**

La hemorragia retroperitoneal es frecuente en traumatismos cerrados del abdomen.

Páncreas.—Su afectación no es muy frecuente, pudiendo ocurrir tanto en traumatismos penetrantes como cerrados. La mayor parte de los casos son secundarios a la presencia de un golpe fuerte en la porción superior del abdomen. Hay lesiones secundarias en 77 % de los casos.

La contusión pancreática es debida casi siempre a traumatismo cerrado y produce frecuentemente pancreatitis traumática secundaria. Esta pancreatitis representa el 2 al 5 % de todos los casos de pancreatitis aguda. La laceración pancreática frecuentemente se asocia a lesión vascular de la arteria mesentérica superior o a rotura del duodeno.

Los hallazgos radiológicos pueden ser muy útiles. La angiografía puede mostrar la presencia de alteraciones de las ramas pancreaticotransversas y dorsal pancreática con atrapamiento, desplazamiento, etc. Puede haber áreas de opacificación parenquimatosa disminuida, y avascularidad en áreas de hematoma.

La tomografía computarizada demostró las lesiones en 11 de 13 pacientes estudiados, con 2 falsos positivos y 2 falsos negativos. El engrosamiento de la fascia renal anterior izquierda apareció en 8 de los 11 casos. La fractura pancreática puede ser de difícil visualización.

Las complicaciones incluyen hemorragia masiva tardía, pancreatitis aguda con necrosis grasa, tetania hipocalcémica y conducta psicótica, sepsis con abscesos múltiples, absceso subdiafragmático, fístulas, seudoquistes, pancreatitis crónica recidivante, diabetes y esteatorrea. En algunas de estas complicaciones como el seudoquiste, el US puede ser el método de elección en el seguimiento del paciente. (Fig. 22-6.)

F) **Aparato urinario**

DRA. C. PIMENTEL

Las lesiones del tracto urinario ocurren en aproximadamente 10-15 % de todas las lesiones traumáticas abdominales, aunque los riñones están bien protegidos por los fuertes músculos lumbares, costillas, cuerpos vertebrales, vísceras y retroperitoneo. Debido a su gran movilidad, las lesiones del parénquima y las vasculares por tracción de los vasos, ocurren con facilidad.

Clasificación del traumatismo renal

Según la extensión de la lesión:

1. *Contusión.*—Es la más frecuente de las lesiones renales. Generalmente consiste en pequeñas infracciones del parénquima sin comunicación con los sistemas colectores ni rotura de la cápsula renal, si bien a veces puede haber hemorragia subcapsular. Puede aparecer hematuria transitoria. Radiológicamente los hallazgos pueden estar ausentes o ser mínimos.

2. *Laceración.*—Puede dividirse en:

a) *Roturas menores comunicantes con uno o dos cálices.*—Son el 30 % de las lesiones. La cápsula renal suele estar intacta. La hematuria macroscópica es frecuente. Radiológicamente se puede encontrar una ausencia localizada de nefrograma por la existencia de una hematoma intraparenquimatoso. También puede verse un alargamiento y desplazamiento del sistema colector. La existencia de extravasación del contraste

Fig. 22-6.—Seudoquiste pancreático traumático. Los cortes tomográficos muestran una masa quística de la cara anterior del páncreas secundaria a un traumatismo directo sobre el mismo. Aorta (A). Cava (C). Páncreas (P). Vena esplénica (VE).

indica que hay laceración del sistema colector. El tratamiento conservador suele ser suficiente.

b) *Roturas mayores del parénquima.*—Pueden manifestarse como múltiples roturas con varias comunicaciones con los cálices, una grieta que transcurra por la porción media del riñón o un riñón totalmente destrozado que es difícilmente identificable con una estructura normal. Generalmente la cápsula renal está desgarrada y hay un hematoma extrarrenal. También puede observarse extravasación del contraste. El tratamiento de estos casos puede ser de tipo conservador, excepto cuando hay rotura medial y el riñón presenta múltiples laceraciones.

3. *Lesiones del pedículo vascular.*—La torsión, tracción o herida punzante pueden dañar el pedículo vascular, originando una oclusión arterial o venosa, siendo ésta última más rara, o una hemorragia. La trombosis es consecuencia de una lesión de la íntima que ocluye la luz de la arteria por un hematoma disecante intramural. Radiológicamente se puede evidenciar un riñón anulado. La angiografía renal está indicada en estos casos.

4. *Rotura de la pelvis renal.*—La rotura primaria de la pelvis renal o de la unión ureteropiélica sin que haya afectación parenquimatosa acompañante es francamente rara. Radiológicamente se mostrará con extravasación de contraste y formación de urinomas.

Diagnóstico del traumatismo renal

Ante la sospecha de un traumatismo renal el diagnóstico precoz y rápido es importante para enfocar el tratamiento conservador o quirúrgico. De forma habitual el traumatismo renal presenta hematuria macroscópica, pero pueden no presentarla entre un 10 y un 25 % de los casos.

Hallazgos radiológicos

1. *El abdomen simple.*—Se puede encontrar escoliosis con la concavidad del lado de la lesión, fracturas de costillas, columna o apófisis transversas, principalmente lumbares. Los psoas pueden aparecer borrados por afectación perirrenal o pararrenal, aunque a veces son visibles incluso con hematomas importantes. Puede existir mala delimitación o no visualización de las siluetas renales. (Fig. 22-7.)

2. *Urografía intravenosa.*—La urografía debe realizarse con altas dosis de contraste, con una buena hidratación del paciente y si es posible un nivel tensional aceptable (en la mayoría de los pacientes es suficiente con una presión sistólica por encima de 80 mm de Hg).

Los cortes tomográficos han de ser realizados de forma rutinaria y precozmente, empleando proyecciones oblicuas si éstas se consideran necesarias. En un 85 % de los casos, la urografía combinada con la tomografía es diagnóstica. (Fig. 22-8.)

Fig. 22-7.—Hematoma retroperitoneal por rotura renal. La radiografía muestra múltiples fracturas de las apófisis transversas derechas (puntas de flecha). El riñón derecho se encuentra elevado por un gran hematoma (flechas huecas) que borra el borde inferior del psoas, viéndose solamente la parte superior del mismo (flecha curva). El psoas izquierdo (PS) es claramente visible.

3. *Angiografía.*—Hay diferentes puntos de vista sobre la indicación de ésta en los traumatismos renales. Las indicaciones más importantes pueden ser:

a) Hallazgo durante la realización de la urografía intravenosa de un «riñón anulado» que puede indicar en principio una lesión del pedículo vasculorrenal, con avulsión del mismo o trombosis arterial, y más raramente venosa.

b) Pacientes con hemorragia persistente entre 24-48 horas después del traumatismo.

c) Para obtener un mapa vascular previo a la cirugía.

d) Realización de embolización de los vasos sangrantes con coágulo autólogo.

e) Puede ser útil en períodos alejados del traumatismo renal, pues una complicación tardía del mismo es que, pasadas semanas e incluso meses, puede presentarse hemorragia, siendo la causa más común la existencia de fístulas arteriovenosas o aneurismas de la arteria renal (seudoaneurismas) demostrables en la angiografía.

Los hallazgos angiográficos incluyen:

a) Oclusión de las arterias renales principal o segmentarias por trombosis, o evidencia de extravasación del contraste por la existencia de hemorragias en el punto de la rotura vascular.

b) Cuando el pedículo vascular está respetado se puede obtener un nefrograma con áreas avasculares que pueden corresponder a un hematoma intraparenquimatoso si se asocia con evidencia de afectación de ramas arteriales, fundamentalmente las interlobares

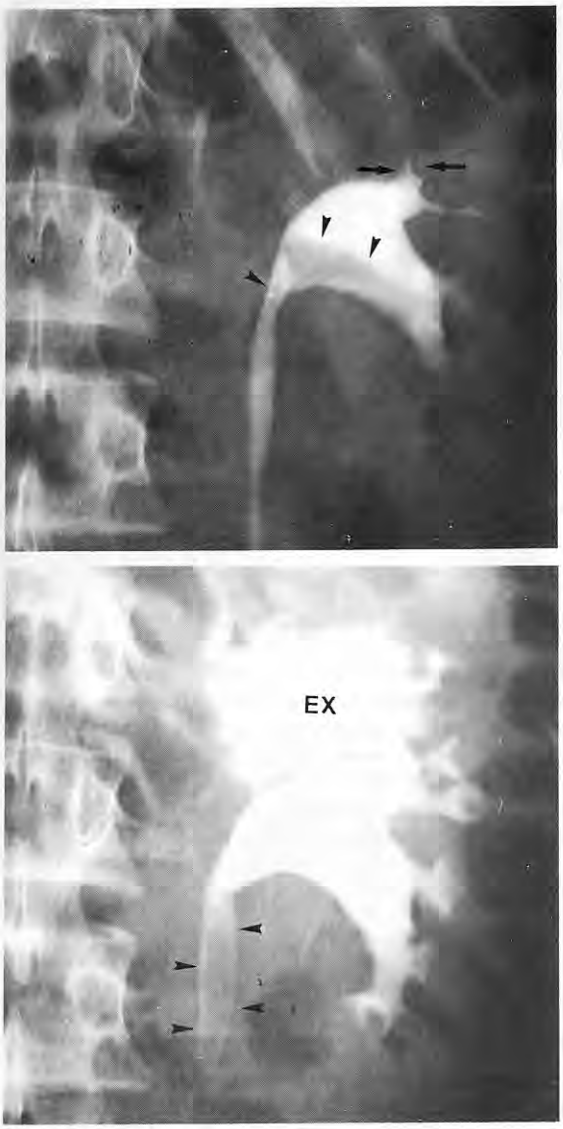

Fig. 22-8.—Urografía intravenosa en traumatismo renal. La imagen superior muestra la amputación del grupo calicial superior del riñón en la fase inicial de la urografía (flechas largas). Existe un gran coágulo intrapélvico (puntas de flechas). La imagen obtenida 20 minutos más tarde, y visible en la parte inferior de la imagen, muestra una extravasación (EX) de contraste en el polo superior por la rotura y cómo el coágulo intrapélvico es ahora intraureteral (puntas de flechas).

que aparecen estrechadas y/o desplazadas. También puede deberse a zonas isquémicas, pero en estos casos se observa la ausencia de las ramas arteriales que irrigan las mismas.

c) La arteria capsular, con sus desplazamientos, indicará la existencia de hematomas subcapsulares o extrarrenales (peri y pararrenales).

d) La viabilidad de los segmentos en el caso de gran daño en el parénquima se demostrará por un buen aporte sanguíneo o su posible necrosis.

4. *Tomografía axial computarizada.*—Ocupa un papel muy importante en el estudio del traumatismo renal. Su indicación inicial era cuando la urografía no mostraba con claridad la naturaleza y extensión de las lesiones renales, lo que ocurre aproximadamente en un 15 % de los casos; hoy se considera como procedimiento primario en la mayoría de los traumatismos renales.

El TAC debe realizarse con medio de contraste intravenoso en embolada, o por goteo. Es un estudio radiológico muy efectivo en el estadiaje de trauma renal, cuyas mayores ventajas incluyen: el ser método no invasivo; excelente definición de las laceraciones del parénquima; demostración clara de la extravasación; delimitación del parénquima renal no viable; definición y extensión del hematoma circundante con clara visualización de los espacios retroperitoneales, y la posibilidad de exploración de órganos circundantes y el resto del abdomen si así lo aconsejase la clínica del traumatizado. (Fig. 22-9.)

5. *Estudios isotópicos.*—Los estudios con radionúclidos son utilizados con poca frecuencia para el diagnóstico de la lesión renal. Se utilizan cuando hay una hipersensibilidad al contraste conocida previamente y si es necesaria la información sobre la perfusión y función renal. También se puede valorar la integridad del parénquima.

6. *Ultrasonido.*—El ultrasonido aporta información anatómica sin datos funcionales, delimitando la extensión morfológica de la lesión y el espacio retroperitoneal mejor que los isótopos radiactivos. La hemorragia del parénquima puede ser sonotransparente o ecogénica, dependiendo del tiempo transcurrido entre la realización de la ecografía y el traumatismo. (Fig. 22-10.) Cuanto más reciente es la hemorragia, más sonotransparente aparece la lesión. Cuando se está desarrollando el coágulo, aparecen ecos en su interior, pero posteriormente, al producirse una completa licuefacción del hematoma, se vuelve a mostrar como una imagen sonotransparente quística.

Traumatismo ureteral

El uréter, dada su situación en la cavidad abdominal y el diámetro estrecho del mismo, se ve raramente lesionado en los traumatismos penetrantes y no penetrantes del abdomen. La causa más frecuente de traumatismo ureteral es la cirugía o maniobras instrumentales en el uréter, seguido de los traumatismos penetrantes y, por último, los traumatismos no penetrantes.

Los hallazgos en la urografía intravenosa pueden ser (fig. 22-11):

a) Obstrucción ureteral.

b) Extravasación o fistulización que confirma el diagnóstico de lesión ureteral.

La pielografía anterógrada está indicada si con la urografía intravenosa no se localiza el punto o la causa de la lesión ureteral.

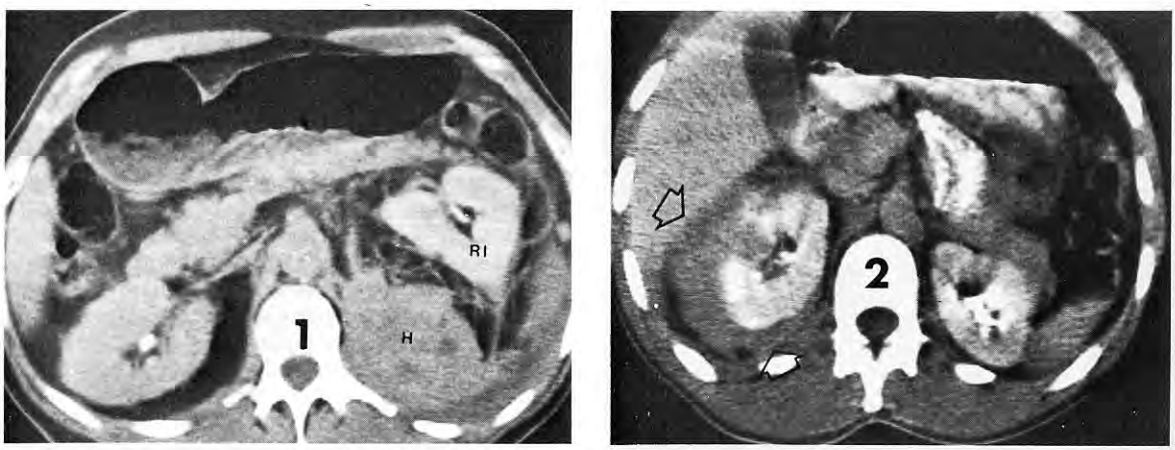

Fig. 22-9.—Traumatismos renales. 1: Extensa hemorragia del pararrenal posterior (H) por biopsia renal. El riñón izquierdo (RI) se encuentra marcadamente desplazado hacia adelante. La hemorragia asciende a lo largo de la fascia lateroconal. 2: Traumatismo renal derecho por accidente de tráfico mostrando un gran hematoma perirrenal (flechas huecas) así como un nefrograma marcadamente irregular por las múltiples fracturas existentes.

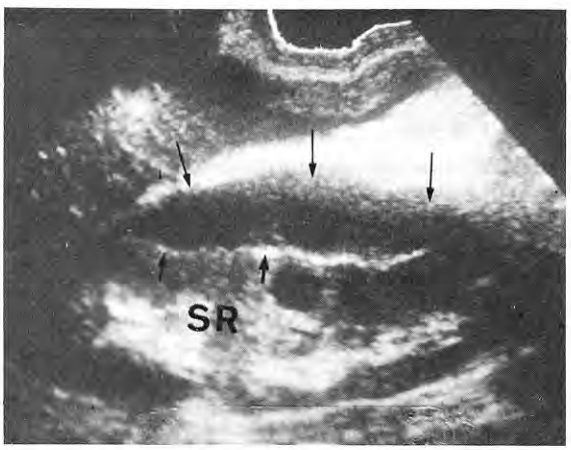

Fig. 22-10.—Ecografía en traumatismo renal. La imagen corresponde a un extenso hematoma perirrenal visible en la cara anterior del riñón (flecha). Seno renal (SR).

Fracasar en el reconocimiento de la lesión ureteral o un mal tratamiento de la misma puede conducir, cuando hay una persistencia de la función renal, a la formación de un seudoquiste pararrenal y/o una destrucción hidronefrótica del riñón.

La lesión de los uréteres subsiguiente a una histerectomía suele fistulizar a vagina y casi siempre muestra algún grado de estasis del uréter.

5. CONDUCTA RADIOLOGICA

El conocimiento del mecanismo lesional en los traumatismos cerrados del abdomen es muy importante. El radiólogo debe ser consciente de la existencia de lesiones que pueden causar la muerte del paciente. En la exploración de emergencia de estos pacientes debe considerarse que la mayoría de ellos han de ser estudiados una vez salvado el período agudo, en el que el mantenimiento de la vida del enfermo es lo más importante. Salvo en raras excepciones, en estos momentos la exploración radiológica no está indicada. En ocasiones, puede ser obligado realizar una radiografía de tórax lateral, de columna cervical o incluso de la pelvis.

La mayor parte de los pacientes pueden dividirse en tres situaciones fundamentales, de acuerdo con Ben-Menachem:

Situación 1.—Son enfermos que están en situación crítica, inestable y que requieren cirugía inmediata. En estos casos la exploración radiológica no está indicada.

Situación 2.—Son enfermos generalmente con traumatismo toracoabdominal importante y evidencia de lesiones intracavitarias múltiples. Las lesiones mortales pueden estar en el tórax, en el abdomen o en la pelvis. En estos enfermos se pueden realizar exploraciones simples del tórax y de abdomen. En algunos Centros se utiliza la angiografía de urgencia con visualización del tórax, el abdomen y los vasos de la pelvis como una de las técnicas más útiles para el diagnóstico y también para el control de la hemorragia a través del mismo. Una vez que el control de la hemorragia es obtenido, el manejo del enfermo debe ser continuado por medio de otras técnicas si el diagnóstico no ha sido correctamente hecho. En ocasiones la tomografía computarizada puede ser la técnica de elección, aunque en algunos Centros también se utilizan los isótopos. Cada vez, sin embargo, se considera más útil el TAC en estos enfermos.

Situación 3.—Los pacientes en esta categoría están estabilizados y por tanto no existe ningún impedimento para retrasar la exploración. Estos enfer-

Fig. 22-11.—Traumatismo ureteral. La imagen corresponde a una urografía intravenosa en un paciente que recibió una perdigonada en la región derecha del abdomen que interesó el uréter a nivel del promontorio, produciendo una estenosis traumática del mismo (flecha larga). La imagen muestra el catéter de nefrostomía (flechas cortas) colocado para drenaje temporal del sistema colector derecho.

mos presentan con mayor frecuencia las llamadas «roturas retrasadas» de órganos o arterias mayores y que en realidad son retrasos en el diagnóstico. En estos enfermos los signos clínicos, de laboratorio, la punción peritoneal, etc., pueden aportar datos que sugieran el área de afectación. En la mayoría de los Centros se utiliza la tomografía computarizada, si bien los isótopos pueden ser utilizados. En caso de lesiones concretas como bazo, traumatismos pélvicos, etc., la exploración del aparato urinario, ya sea por urografía intravenosa o por cistouretrografía, está indicada. Sin embargo, debe recordarse que el TAC se realiza con contraste intravenoso y que por tanto no es necesario hacer una urografía intravenosa si la técnica que luego va a seguir es la tomografía computarizada.

Cuadro 4

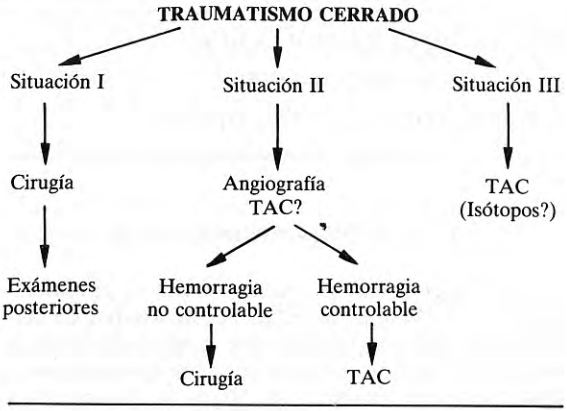

23
APARATO DIGESTIVO: EL ESOFAGO

DRA. P. DIEGO REY

http://booksmedicos.blogspot.com

1. ANATOMIA RADIOLOGICA
2. TECNICAS DE EXAMEN
3. ENTIDADES MAS FRECUENTES

1. ANATOMIA RADIOLOGICA

El esófago es una estructura tubular de aproximadamente 20-24 cm de longitud, recubierta por un epitelio escamoso estratificado, que se extiende desde la boca de Killian, por delante de la sexta vértebra cervical, hasta el cardias, a la altura de la undécima vértebra dorsal.

El *esófago cervical* se extiende desde la boca de Killian hasta el límite superior del arco aórtico, donde, sin ningún rasgo distintivo, se convierte en esófago torácico.

El *esófago torácico* es el segmento más largo y el que más frecuentemente se afecta por patología intrínseca. Su aspecto es tubular, ensanchándose ligeramente cerca del cardias para formar el vestíbulo. Se sitúa en el mediastino posterior, relacionándose íntimamente con las estructuras que se alojan en este espacio, siendo éstas las responsables de las muescas o desviaciones fisiológicas que aparecen. Las principales se producen a nivel del arco aórtico, del bronquio principal izquierdo y del corazón (aurícula izquierda). También se establecen relaciones íntimas con los ganglios regionales, especialmente con los subcarinales.

La *unión gastroesofágica* ha sido motivo de controversia, por ser una región anatómica conflictiva en cuanto a terminología y fisiopatología.

2. TECNICAS DE EXAMEN

La exploración habitual del esófago se realiza bajo control fluoroscópico, observándose el paso del bario desde la orofaringe hasta su entrada en el estómago y obteniéndose radiografías en diversas proyecciones.

a) Para explorar la mucosa esofágica se utiliza una suspensión de bario espeso que permita ver los pliegues longitudinales del esófago cuando está colapsado. Esta técnica es idónea para investigar varices, pequeñas úlceras o tumores que alteran el patrón mucoso. El doble contraste permite el estudio de la mucosa con el esófago distendido, después de administrar bario de alta densidad con gas. Constituye el estudio de elección para examen de pequeñas úlceras, erosiones, estenosis, esofagitis y tumores precoces. (Figura 23-1.)

b) La *tomografía axial computarizada* es la técnica de elección en el estudio del estadiaje de tumores del tracto digestivo. Los *radionúclidos* son de utilidad en el estudio de las esofagitis, hemorragias, esófago de Barret, etc.

3. ENTIDADES MAS FRECUENTES

A) Anomalías congénitas del esófago

La mayoría se descubren en el período neonatal, aunque pueden permanecer asintomáticas hasta la edad infantil o adulta.

1. *Atresia esofágica y fístula traqueoesofágica*

Es la anomalía más importante del esófago. Su incidencia se calcula en 1/2.000 recién nacidos. No hay predisposición familiar. Generalmente son niños prematuros.

Más del 50 % de los casos se asocian con otras anomalías congénitas, siendo las más frecuentes las cardiacas (20 %) y las del tracto gastrointestinal. De ellas, el ano imperforado es la más frecuente (10 %).

Generalmente ocurre en el esófago medio. Los signos iniciales de la atresia esofágica (aumento de las

Fig. 23-1.—Esofagograma normal en bipedestación. El relleno del esófago en oblicua anterior derecha con ingestión rápida de la papilla produce habitualmente un buen doble contraste y una buena visualización de los pliegues mucosos del esófago.

secreciones orales) empiezan precozmente, después del nacimiento, pero el diagnóstico no suele sospecharse hasta que tiene lugar la primera toma de alimento, apareciendo crisis de ahogo, tos y respiración laboriosa. Se establece el diagnóstico presuntivo de atresia esofágica cuando no se puede pasar una sonda al estómago. El estudio se debe hacer bajo control fluoroscópico para evitar errores, pues es corriente el que la sonda se enrolle en la bolsa proximal atrésica o, en otras ocasiones, que pase a la tráquea a través de una fístula traqueoesofágica.

El diagnóstico puede sospecharse en las radiografías de tórax y abdomen, apareciendo el segmento atrésico superior dilatado y con aire, desplazando la tráquea hacia delante. En los casos de atresia con fístula inferior o doble, el estómago y el intestino muestran gas, por lo que su ausencia hará pensar en una atresia completa.

El diagnóstico de seguridad se hace pasando un catéter fino hasta el esófago atrésico, e inyectando, a través del mismo, una mínima cantidad de contraste que rellena el segmento esofágico ciego, estableciéndose el diagnóstico. (Fig. 23-2.) Al final se extrae el contraste. En más del 50 % de los casos se ven atelectasias y neumonías por aspiración, localizadas preferentemente en el lóbulo superior derecho.

2. *Duplicaciones esofágicas*

Es una anomalía poco frecuente. Dos tercios se diagnostican en la infancia, y el resto permanece asintomática hasta la edad adulta, descubriéndose accidentalmente.

Las duplicaciones aparecen como masas mediastínicas posteriores, adyacentes al esófago. Dos tercios se sitúan a la derecha del esófago y un tercio lo hace a la izquierda. La localización cervical es rara. Generalmente son segmentarias, afectando raramente a la totalidad del esófago; cuando esto sucede, y hay comunicación con él, aparece una imagen en doble canal. (Fig. 23-2.) En niños, puede ser causa de síntomas respiratorios o esofágicos por compresión.

B) Compresión extrínseca del esófago

Las causas de compresión extrínseca aparecen reseñadas en el cuadro 1:

Cuadro 1

A) COMPRESIONES EXTRINSECAS EN EL ESOFAGO CERVICAL
1. Músculo cricofaríngeo.
2. Plexo venoso faríngeo (Impresión postcricoidea).
3. Membrana esofágica.
4. Osteofitosis marginal anterior.
5. Herniación anterior de un disco intervertebral.
6. Agrandamiento tiroideo.
7. Agrandamiento paratiroideo.
8. Ganglios linfáticos aumentados de tamaño.
9. Lesiones de tejidos blandos.
10. Lesiones espinales.

B) COMPRESIONES EXTRINSECAS EN EL ESOFAGO TORACICO
1. Estructuras normales.
   — Cayado aórtico.
   — Bronquio principal izquierdo.
2. Anomalías vasculares.
   a) Lesiones aórticas.
      — Arco aórtico derecho.
      — Arco aórtico cervical.
   b) Lesiones no aórticas.
      — Arteria subclavia derecha aberrante.
   c) Agrandamiento cardiaco.
   d) Lesión pericárdica.
   e) Masas mediastínicas.
   f) Masas pulmonares.
      — Tumor.
      — Quiste broncogénico.
   g) Ganglios linfáticos agrandados.
   h) Hernia paraesofágica.

Eisenberg.

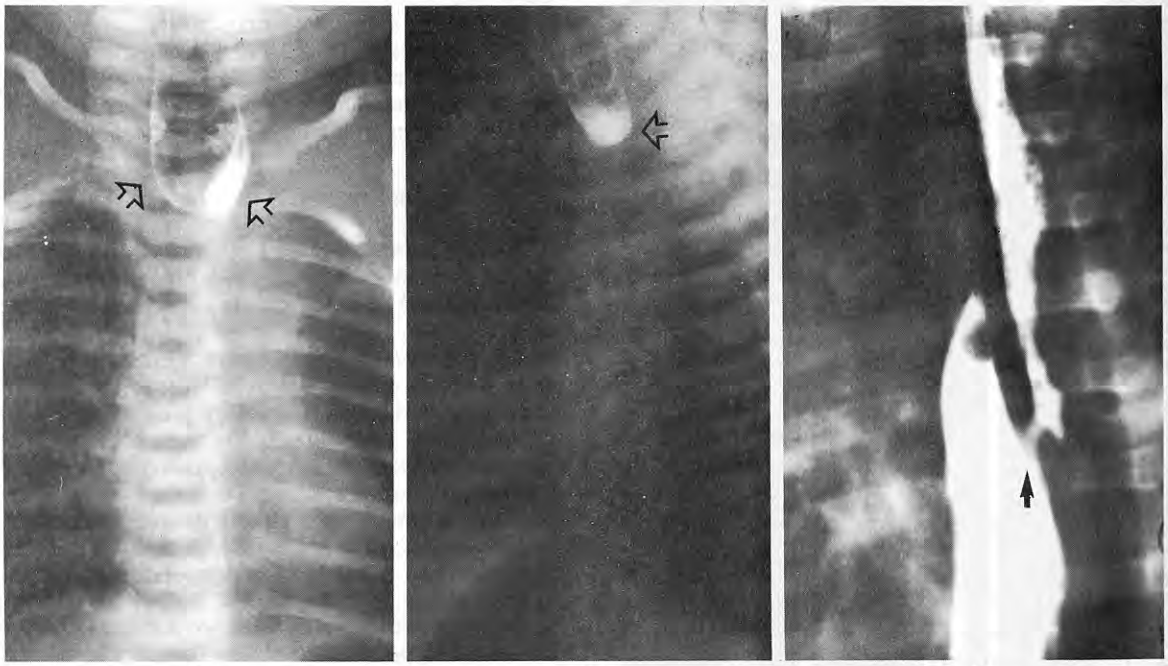

Fig. 23-2.—1: Atresia esofágica con fístula traqueoesofágica. Las radiografías de tórax muestran un saco esofágico superior atréstico (flechas) relleno con una mínima cantidad de contraste. La presencia de gas en el estómago confirma la presencia de una comunicación entre el esófago distal y el árbol traqueal. 2: Duplicación esofágica. El estudio con contraste permite demostrar la comunicación entre los dos esófagos que en paralelo discurren por el tórax posterior.

1. *Compresiones extrínsecas en el esófago cervical*

Músculo cricofaríngeo (Achalasia cricofaríngea). El fallo en la relajación del músculo cricofaríngeo puede producir una muesca en la pared posterior del esófago, a la altura de C_5-C_6.

Espondilitis deformante cervical.—Los discos intervertebrales y los osteofitos marginales anteriores de la columna cervical producen depresiones lisas y regulares, en la pared posterior del segmento faringoesofágico, sólo visibles en la fase de relajación o de llenado completo del esófago.

Agrandamiento tiroideo.—El agrandamiento de la glándula tiroides es causa frecuente de compresión y desplazamiento del esófago cervical.

Absceso retrofaríngeo.—En niños y lactantes son secundarios a amigdalitis agudas, mientras que en los adultos las causas incluyen espondilitis tuberculosa, melitocócica o piógena del raquis cervical.

2. *Compresiones extrínsecas del esófago torácico*

Aneurismas aórticos-elongación aórtica.—La elongación y tortuosidad de la aorta torácica es causa frecuente de impresiones y desplazamientos en el esófago torácico.

Anomalías vasculares

La anomalía aórtica más frecuente es el *arco aórtico derecho* anterior, que es una imagen en espejo del arco aórtico izquierdo normal. Este tipo, comúnmente, se asocia con cardiopatía congénita cianótica, especialmente tetralogía de Fallot y truncus arteriosus. En el segundo tipo, hay un arco derecho posterior que se acompaña de una arteria subclavia izquierda aberrante. Esta pasa por detrás del esófago y causa un notching posterior prominente en el esófago torácico. Se suelen acompañar de otras anomalías congénitas.

Crecimiento cardiaco.—Las cavidades cardiacas izquierdas están en íntimo contacto con la pared anterior del esófago; por tanto, el crecimiento de dichas cavidades producirá un desplazamiento posterior del mismo.

Masas mediastínicas.—Tanto los tumores mediastínicos primarios como las adenopatías metastásicas o linfomatosas pueden ser causa de desplazamientos del esófago como se discute en el capítulo sobre el mediastino.

3. *Desplazamientos seudotumorales*

Cualquier lesión pleural que produzca retracción importante del pulmón, desvía considerablemente el esófago hacia el lado afecto, con un aspecto radiológico seudodiverticular. La causa más frecuente es la fibrosis pleuropulmonar de origen tuberculoso.

C) **Cuerpos extraños**

En niños y enfermos psiquiátricos es frecuente encontrar cuerpos extraños en el esófago. En adultos, la ingestión de estos materiales generalmente es accidental, siendo más frecuentes en individuos con dentaduras postizas completas. En nuestro país, la ingestión de «chirlas» mezcladas con la comida («paella») es bastante frecuente.

Los cuerpos extraños de superficie lisa, como botones, huesos de fruta, etc., pueden quedar atrapados en áreas de estrechez anatómica normal (cayado aórtico, bronquio principal izquierdo, hiato). Los objetos puntiagudos pueden impactarse a cualquier nivel. Las complicaciones incluyen perforación, fístula broncopulmonar o aortoesofágica y, en ocasiones, lesión pericárdica con taponamiento cardiaco.

D) **Perforación esofágica**

La perforación del esófago puede ser secundaria a una gran variedad de agentes traumáticos, siendo los más comunes los yatrogénicos: endoscopias, dilataciones y lesiones inadvertidas durante la toracotomía. No es infrecuente la perforación por heridas penetrantes (proyectiles) o traumatismos contusos. (Fig. 23-3.)

Los hallazgos radiológicos en la *perforación esofágica* incluyen ensanchamiento mediastínico con neumomediastino y enfisema cervical.

El derrame pleural o el neumotórax izquierdo puede aparece a las 12 ó 24 horas de la ruptura. Son frecuentes los infiltrados pulmonares, siendo excepcional el neumopericardio. En neonatos, el hallazgo más frecuente es un neumotórax derecho a tensión.

El *esofagograma* es de gran utilidad en la detección del nivel de perforación. Se emplea contraste hidrosoluble, aunque, en ocasiones, es necesario recurrir al sulfato de bario para evidenciar la perforación.

El *síndrome de Mallory-Weiss* se caracteriza por hemorragia gastrointestinal alta, debida a desgarros superficiales de la mucosa, cerca de la unión gastroesofágica. Se producen por incremento de los gradien-

Fig. 23-3.—Perforación esofágica localizada. Perforación del esófago cervical por espina de pescado. La radiografía lateral muestra una pequeña cantidad de gas retrotraqueal (flechas). La radiografía obtenida tras la ingestión de contraste muestra una pequeña extravasación de contraste en el área de la perforación (flechas).

tes de presión intraluminal o intramural. Son más frecuentes en varones por encima de 50 años y con historia de vómitos de repetición y hematemesis.

El esofagograma rara vez detecta el desgarro mucoso; la arteriografía del tronco celíaco es útil para demostrar el lugar de la hemorragia. Aunque ésta suele ceder espontáneamente, en ocasiones es necesaria la infusión de vasopresina e incluso la embolización en aquellos casos en que es incoercible.

El *síndrome de Boerhaave* se caracteriza por la rotura completa de la pared del esófago distal, generalmente en el lado izquierdo. Se acompaña de postración y dolor torácico agudo.

La radiografía de tórax puede mostrar *neumotórax* en un 80 %; el 90 % tienen *derrame pleural izquierdo,* con o sin neumotórax, siendo bilateral en el 7 % de los casos. El *neumomediastino* está presente en el 66 %, pudiendo ser retrocardiaco, y es posible reconocerlo por el signo de Naclerio. Es frecuente ver enfisema subcutáneo en el cuello y en la pared del tórax. La mortalidad sin tratamiento es del 100 %, descendiendo al 65 % con tratamiento quirúrgico adecuado y precoz.

E) Estenosis esofágica

Las causas de estenosis son numerosas, siendo las más comunes las inflamatorias y las tumorales. Pueden presentarse en cualquier lugar del esófago. En términos generales, las estenosis benignas son concéntricas, de bordes lisos y regulares, que se confunden con la pared esofágica adyacente normal. Las malignas son excéntricas, de contornos irregulares, con ulceración y nodularidad. El margen de la lesión termina abruptamente.

Cuadro 2

CAUSAS DE ESTENOSIS DIFUSA DEL ESOFAGO

A) LESIONES CAUSTICAS
- — Esofagitis alcalina.
- — Esofagitis por ácidos.
- — Esofagitis por reflujo.

B) INFLAMATORIAS
- — Moniliasis herpes.

C) LESION FISICA
- — Intubación nasogástrica.
- — Lesión térmica.
- — Irradiación.
- — Quimioterapia.

D) NEOPLASICAS (Carcinoma extenso)

Eisenberg.

Estas lesiones serán discutidas posteriormente.

F) Divertículos esofágicos

Son formaciones saculares que comunican con la luz del esófago a través de un orificio o cuello. Su pared puede contener todas las capas del esófago (divertículos de tracción), o sólo mucosa o submucosa (divertículo de pulsión). La mayoría son lesiones adquiridas. Los divertículos de tracción se localizan generalmente en el esófago medio, y suelen ser secundarios a procesos inflamatorios vecinos, principalmente ganglios subcarinales. Los de pulsión se producen por aumentos de presión intraluminal, secundarios a disfunciones motoras.

a) *Divertículos cervicales.*—El divertículo más común de la región cervical es el faringoesofágico, o divertículo de Zenker. Se localiza en la pared posterior del esófago, en la línea media, a la altura de C_5-C_6 (boca de Killian). Es un divertículo de pulsión, causado por la disfunción neuromuscular del esfínter cricofaríngeo.

Las radiografías de cuello muestran un aumento de los tejidos blandos retroesofágicos, con nivel hidroaéreo. La administración de bario descartará la presencia de un absceso retrofaríngeo. En el esofagograma lateral, aparecen como bolsas situadas en la pared posterior del esófago, casi siempre a la izquierda, desplazando anteriormente al esófago cervical. El contraste puede quedar retenido en el interior del saco durante horas, y hasta días. (Fig. 23-4.)

b) *Divertículos torácicos.* Los divertículos interaorticobronquiales se desarrollan en la pared anterolateral izquierda del esófago, entre el borde inferior del cayado aórtico y el superior del bronquio principal izquierdo (triángulo interaórtico bronquial). Son divertículos de pulsión.

Los divertículos interbronquiales o subcarinales son los más frecuentes. Se sitúan en la pared anterolateral derecha del segmento interbronquial del esófago. Son divertículos de tracción. No es infrecuente ver adyacentes a ellos adenopatías mediastínicas calcificadas por procesos granulomatosos. (Fig. 23-4.)

c) *Divertículos epifrénicos.* Son divertículos de pulsión. Se sitúan en los 10 cm distales del esófago, preferentemente en el lado derecho. Se asocian a trastornos motores esofágicos. Se ha descrito historia familiar.

d) *Divertículos intraluminales.* Son raros. Aparecen como defectos intraluminales rellenos de bario, rodeados de una fina línea radiotransparente, separando el divertículo de la luz esofágica, con imagen en doble canal. Cuando se oblicua al paciente, se puede ver su naturaleza intraluminal.

e) *La diverticulosis intramural* se caracteriza por la presencia de pequeñas y múltiples saculaciones en la pared esofágica, que corresponden a dilataciones de los conductos excretores de las glándulas submucosas del esófago; este es el motivo de que el término de seudodiverticulosis sea más correcto. (Fig. 23-4.)

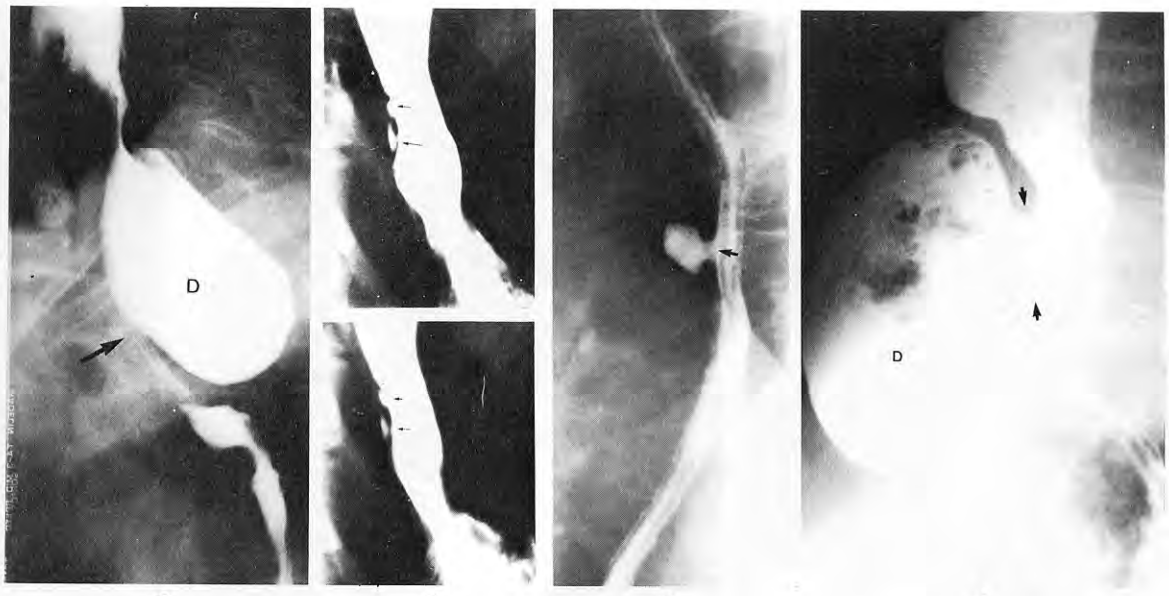

Fig. 23-4.—Divertículos esofágicos. 1: Divertículos de Zenker. La radiografía muestra un gran divertículo del esófago superior (D) de posición posterior y que comprime el esófago distal a él (flecha). 2: Las dos imágenes corresponden a una diverticulosis intramural mostrando pequeñas formaciones en el esófago distal (flechas). (Cortesía del Hospital de la Santa Cruz y San Pablo. Barcelona.) 3: La figura central muestra un típico divertículo de tracción en el esófago torácico medio (flecha). 4: Imagen de un divertículo epifrénico gigante (flecha) que producía aspiración pulmonar crónica.

G) Esofagitis

La esofagitis es la causa más frecuente de afectación difusa del esófago, siendo las esofagitis por reflujo y las causadas por gérmenes oportunistas las formas más comunes. La historia clínica es fundamental para poder determinar la etiología.

a) *Esofagitis por reflujo*

Los signos típicos incluyen:

1. *Pliegue polipoide inflamatorio esofagogástrio.*—Descrito por Bleshman y colaboradores es un pliegue del fundus gástrico que cruza la unión esofagogástrica y que termina en una protuberancia polipoide en el esófago distal.

2. *Erosiones mucosas y ulceraciones.*—La lesión característica de la esofagitis por reflujo son unas erosiones mucosas puntiformes de aspecto abigarrado, localizadas en esófago distal.

3. *Estenosis.*—Estas úlceras al curar dejan grados variables de cicatrices que conllevan a la formación de estenosis, generalmente asimétricas y localizadas con cierto grado de rigidez. (Fig. 23-5.)

4. *Esófago de Barret.*—Lesión adquirida que se caracteriza por una metaplasia columnar progresiva del esófago, secundaria a una esofagitis crónica por reflujo, según los trabajos de Brenner y colaboradores. En endoscopias se ha demostrado una incidencia del 10 % en pacientes que presentan esofagitis por reflujo. La naturaleza premaligna de esta entidad ha sido confirmada, observándose un aumento significa-

Cuadro 3

CAUSAS DE ESOFAGITIS

A) ESOFAGITIS POR REFLUJO
- — Hernia hiatal por deslizamiento.
- — Vómitos secundarios a enfermedad abdominal.
- — Chalasia en la infancia.
- — Embarazo.
- — Esclerodermia.
- — Medicación.
- — Cirugía.
- — Zollinger-Ellison (Postcirugía).

B) INFECCION O ENFERMEDAD GRANULOMATOSA
- — Candidiasis.
- — Herpes simple.
- — Tuberculosis.
- — Sífilis.
- — Histoplasmosis.
- — Crohn.
- — G. Eosinofílico.

C) DROGAS
- — Tabletas de clorhidrato potásico.
- — Solución de clorhidrato potásico.
- — Tetraciclinas y derivados.
- — Quinidina.
- — Acido ascórbico.
- — Sulfato ferroso.
- — Emepromium de bromo.

D) Cáustico
- — Acidos.
- — Alcalis.

E) AGENTES FISICOS
- — Térmicos.
- — Irradiación.
- — Intubación nasogástrica.

F) ESOFAGO DE BARRETT

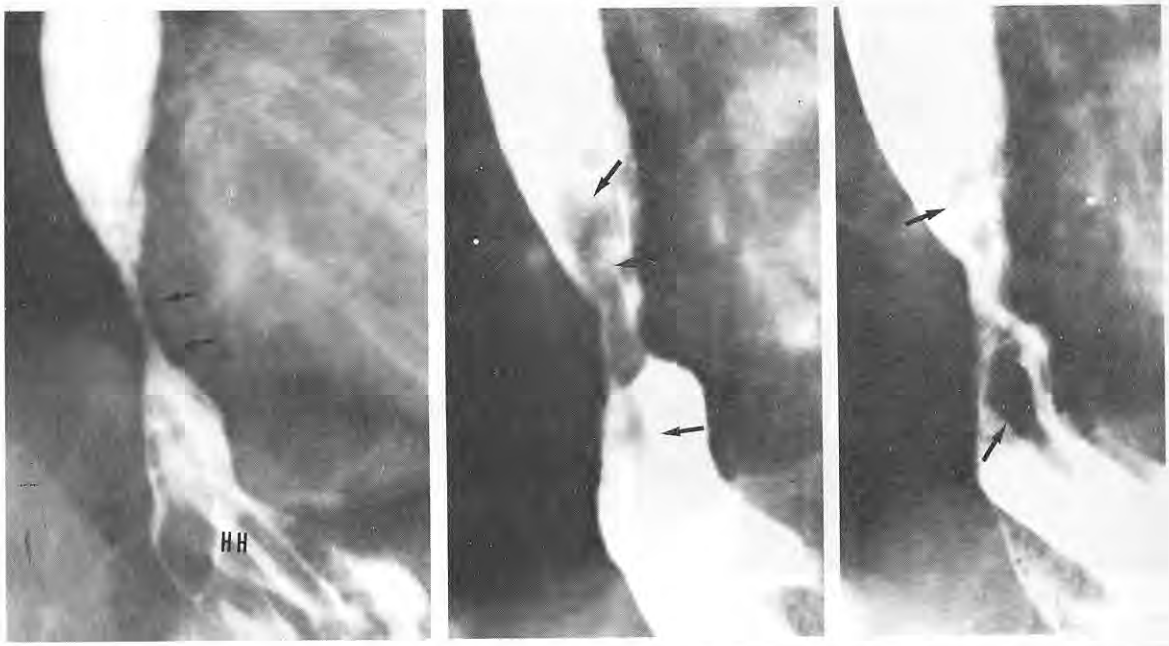

Fig. 23-5.—Esofagitis péptica. Por encima de la hernia de hiato existente (HH) aparece una estrechez importante, de pliegues lisos, del esófago distal (flechas). Las dos imágenes de la derecha muestran un típico pliegue polipoide inflamatorio.

tivo en la incidencia de adenocarcinoma del esófago que se sitúa en 8,5-10 % más que en la población general.

b) *Esofagitis por gérmenes oportunistas*

Candidiasis.—Es la infección más común del esófago. Está producida por la *Candida albicans*, organismo saprofito que coloniza normalmente en la mucosa de la cavidad oral, faringe y esófago. Este germen se hace patógeno cuando se multiplica en el organismo, como sucede en enfermos inmunodeprimidos, sometidos a tratamientos prolongados (generalmente por tumores).

El hallazgo radiológico más frecuente es una alteración de la motilidad, en forma de peristalsis lenta, fuertes contracciones tónicas, con episodios de espasmo segmentario o atonía con dilatación. En fases precoces, aparecen en la mucosa unos diminutos defectos nodulares, de 1 a 2 mm de tamaño, en forma de placas y de orientación lineal. A medida que la mucosa se inflama y edematiza se produce un aspecto en «guijarro». (Fig. 23-6.) Se pueden ver úlceras superficiales que, al avanzar la enfermedad, se cubren de detritus necróticos, desarrollándose seudomembranas. Sin tratamiento, la enfermedad puede afectar a todas las capas del esófago, produciendo estenosis, si bien es reversible con tratamiento adecuado.

La candiadisis generalmente se localiza en el esófago medio y distal, aunque puede afectar a todo el esófago en forma difusa, e incluso al estómago.

c) *Esofagitis infecciosa-granulomatosa.* La afectación del esófago por la *tuberculosis* es muy rara, aunque se debe considerar en todo paciente con tuberculosis pulmonar y disfagia persistente.

Aunque los hallazgos radiológicos son inespecíficos, las manifestaciones más frecuentemente encontradas son úlceras, únicas o múltiples, que, vistas de perfil, proporcionan un aspecto desflecado al esófago. Puede haber intensa reacción fibrótica, que produce disminución de la luz. Ocasionalmente, se pueden ver defectos nodulares en la pared esofágica, debidos a granulomas y trayectos fistulosos.

d) *Esofagitis cáustica.* La ingestión de agentes corrosivos es causa de esofagitis, que pueden producir graves secuelas. Los agentes corrosivos, ácidos y álcalis, afectan a los tejidos de forma diferente. (Fig. 23-6.) Los ácidos provocan necrosis por coagulación, reacción ésta que limita su penetración. Los álcalis disuelven los tejidos esofágicos, penetrando profundamente en la pared. Afectan fundamentalmente boca, faringe y esófago. Los factores que influyen en la gravedad de la lesión incluyen la naturaleza de la sustancia cáustica, su concentración y viscosidad, la cantidad ingerida y el tiempo de contacto con la mucosa esofágica.

La ingestión de sustancias cáusticas produce cambios inflamatorios agudos y crónicos, más frecuentemente localizados en los dos tercios distales. En la fase aguda de necrosis, se produce festoneado de la pared esofágica, debido a la hemorragia y al edema submucoso. A partir del quinto día, el esófago puede vol-

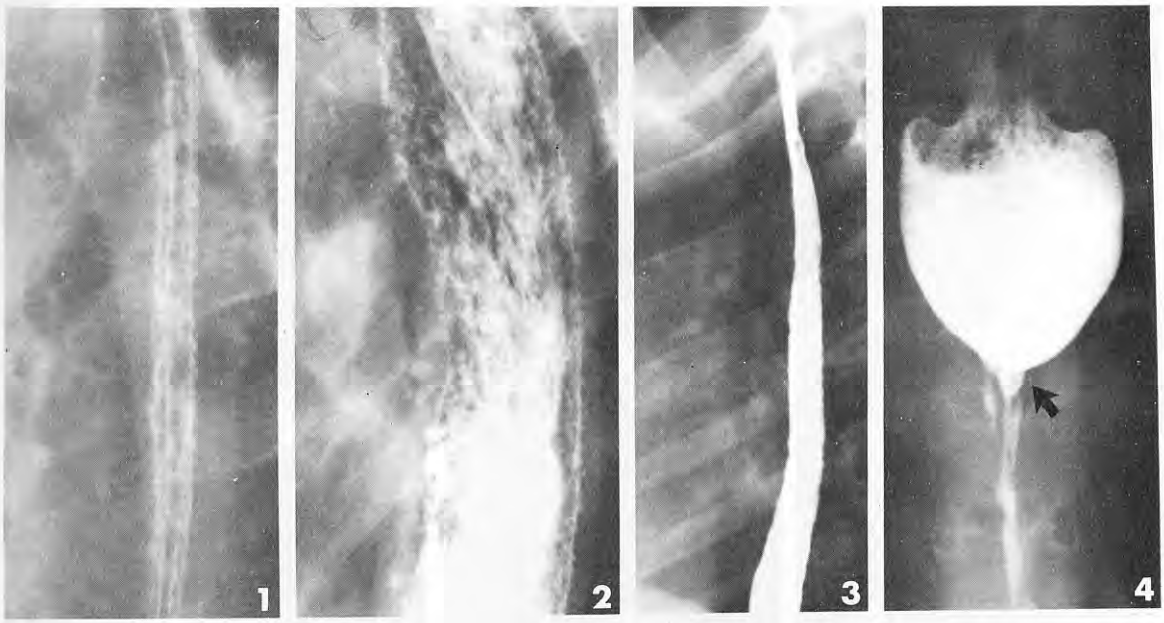

Fig. 23-6.—Esofagitis. 1: Lesiones mínimas irregulares, con pequeñas espiculaciones por ulceración de la mucosa de todo el esófago por candidiasis. 2: Candidiasis masiva con dilatación, ulceraciones múltiples que producen un patrón irregular de la mucosa y espiculaciones en todo su borde, así como engrosamiento de la pared. 3: Esofagitis por cáusticos. Esofagitis difusa tras la ingestión de lejía produciendo estrechez de todo el esófago, ausencia de peristalsis y ulceraciones de la mucosa, caracterizada por espiculaciones de la superficie. 4: Estenosis residual marcada con dilatación del esófago por encima por ingestión de lejía. Existía otra estenosis distal a la altura del cardias que producía la dilatación del esófago torácico.

verse atónico, apareciendo generalmente estrechado, mostrando signos de ulceración superficial y profunda, con irregularidad moderada por edema submucoso. El estudio radiológico suele realizarse en la fase crónica de fibrosis o de esclerosis retráctil, apareciendo estenosis largas de tipo benigno, que se acompañan de un cierto grado de dilatación proximal, en el 70 % de los pacientes. Las estenosis, principalmente las de larga evolución, predisponen al desarrollo de cáncer de esófago.

H) **Varices esofágicas** (Fig. 23-7.)

Las varices son venas dilatadas en el tejido conectivo subepitelial del esófago. Se producen principalmente por hipertensión venosa portal, siendo la cirrosis hepática la causa más común. Otras causas incluyen la obstrucción del eje venoso esplenoportal (cáncer de páncreas, pancreatitis), obstrucción posthepática o insuficiencia cardiaca congestiva. En niños, generalmente son secundarias a malformaciones congénitas o trombosis portales. Las varices por hipertensión portal se localizan en el tercio inferior del esófago y, generalmente, se asocian con varices gástricas. Cuando se producen por obstrucción de la vena cava superior se localizan en el esófago superior, y son las denominadas varices «cuesta abajo» (downhill varices). Suelen ser secundarias a enfermedades metastásicas mediastínicas, siendo el carcinoma de pulmón la causa más común. Otras causas incluyen el linfoma, la fibrosis mediastínica y el timoma.

Cuadro 4

CAUSAS DE VARICES ESOFAGICAS

A) HIPERTENSION PORTAL
- — Cirrosis hepática.
- — Ca. de páncreas.
- — Pancreatitis.
- — Enfermedad inflamatoria retroperitoneal.
- — Estados de aumento de viscosidad, enlentecimiento del flujo (policitemia).

B) ENFERMEDAD HEPATICA NO CIRROTICA
- — Metástasis.
- — Ca. hepático.
- — Fallo cardiaco congestivo.

C) OBSTRUCCION VENA CAVA SUPERIOR
- — Tumores mediastínicos (Ca. broncógeno).
- — Timoma.
- — Bocio retroesternal.

Eisenberg

La hemorragia es la complicación más importante, siendo la causa de muerte inmediata en un 10 y un 15 % de los casos. La presencia de varices en un enfermo cirrótico es un mal pronóstico, ya que, generalmente, el 90 % de los pacientes mueren a los dos años de haber sido diagnosticadas.

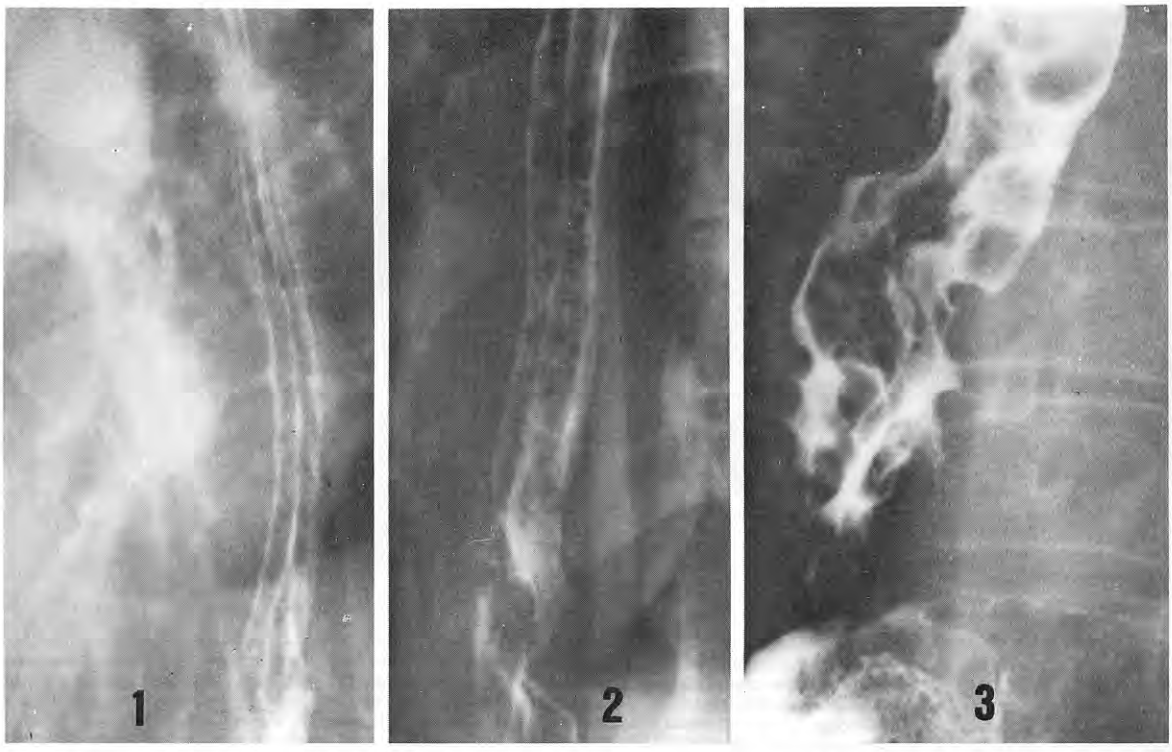

Fig. 23-7.—Varices esofágicas. Las imágenes 1 y 2 corresponden a un paciente con pequeños defectos de repleción de tipo cirsoideo en el esófago distal, mejor vistos tras la inyección de Antrenyl. La imagen 3 corresponde a varices esofágicas masivas que producen defectos de repleción de gran tamaño y que ocupan prácticamente todo el esófago.

Radiológicamente, aparecen como pliegues engrosados, nodulares, de aspecto serpiginoso (como gusanos), que, vistos tangencialmente, producen un contorno festoneado en la columna de bario. Cuando son pequeñas, la mucosa aparece discretamente engrosada, con pliegues interrumpidos. Cualquier separación fusiforme de los pliegues mucosos esofágicos debe sugerirlas.

El diagnóstico diferencial debe hacerse, en las varices pequeñas, con la esofagitis crónica péptica. Cuando son grandes y extensas, se hace con el carcinoma de tipo varicoide. El estudio de la motilidad, la distensión y la peristalsis ayudarán en el diagnóstico.

I) Membranas esofágicas

Son pliegues no inflamatorios de mucosa escamosa normal. Su causa permanece oscura. La mayoría son idiopáticos, aunque se han descrito membranas asociadas a enfermedades dermatológicas, como epidermiolisis bullosa distrófica o el pénfigo, y las que acompañan al síndrome de Plummer-Vinson.

El síndrome de *Plummer-Vinson* se caracteriza por la presencia de membranas esofágicas, disfagia, anemia ferropénica y lesiones mucosas en boca, faringe y esófago. Es más frecuente en mujeres de edad media.

J) Tumores esofágicos

Las neoplasias de esófago son los tumores digestivos menos frecuentes.

a) *Tumores benignos.*—Son más raros que los malignos. Su incidencia en autopsia es aproximadamente del 0,5 % y constituyen el 20 % de todos los tumores esofágicos. (Fig. 23-8.)

Atendiendo a su origen, pueden subdividirse en intraluminales e intramurales.

1. *Tumores intraluminales*

Los *pólipos* son los tumores benignos intraluminales más frecuentes, representando el 25 % de todos ellos. Microscópicamente pueden dividirse en pólipos fibrovasculares lipomatosos y fibrosos inflamatorios. Ocasionalmente, pueden alcanzar gran tamaño y desarrollar un largo pedículo, generalmente adherido a nivel de esófago cervical.

Radiológicamente aparecen como defectos intraluminales, de forma oval o redonda, de contornos lisos o lobulados y que, cuando adquieren gran tamaño, pueden producir dilatación local del esófago, sin llegar a la obstrucción completa.

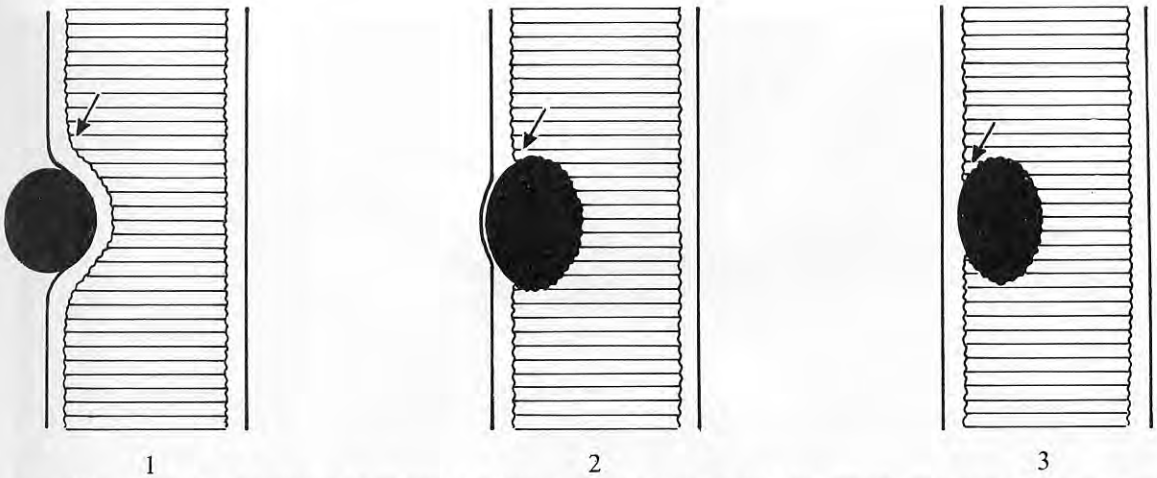

Fig. 23-8.—Esquema de las masas en relación con el esófago. 1: Corresponde a una lesión *extrínseca* en contacto con el esófago, al cual desplaza produciendo en la columna de bario una huella de bordes obtusos y bien definida. 2: Corresponde a una lesión *intramural* que por participar de la pared produce un defecto de repleción de bordes nítidos y recortados con ángulos más agudos que la anterior. 3: Corresponde a una lesión intrínseca cuyo defecto de repleción en la columna de bario presenta ángulos claramente agudos por encima y por debajo. La semiología de estas lesiones puede aplicarse al igual que al esófago al tubo digestivo más distal, estómago, delgado y grueso.

Cuadro 5

TUMORES ESOFAGICOS BENIGNOS

A) INTRALUMINALES
1. Pólipos (25 %).
   — Fibrovasculares.
   — Lipomatosos.
   — Inflamatorios.
2. Papilomas (3 %).
3. Otros (neurofibromas, mixofibromas, etc.).

B) INTRAMURALES
1. Leiomiomas (51 %) y otros miomas.
2. Quistes (8 %).
3. Hemangiomas.
4. Tumores de células granulosas.

Los *papilomas* representan el 3 % de los tumores benignos. Suelen ser pequeños y sesiles. Pueden ser múltiples. Su importancia reside en su semejanza con pequeños tumores de células escamosas. Son más frecuentes en el tercio distal del esófago.

2. *Tumores intramurales*

El *leiomioma* es el tumor benigno más frecuente del esófago (51 % de todos los tumores). Aproximadamente el 50 % de los pacientes son asintomáticos, y el resto presentan disfagia y dolor retroesternal. Son más frecuentes en el tercio inferior del esófago (56 %). La mayor parte son de localización intramural (97 %).

Radiológicamente, son tumores submucosos que, vistos de frente, tienen un aspecto polipoideo, produciendo estiramiento de los pliegues mucosos. De perfil, se ven como defectos de repleción lisos, semicirculares u ovoides. Los bordes superior e inferior del tumor forman un ángulo recto, o ligeramente obtuso, con la pared del esófago. (Fig. 23-8.) No es infrecuente la presencia de masa de partes blandas (2 %), apareciendo como masas mediastínicas. (Fig. 23-9.)

b) *Tumores malignos.* El *carcinoma* representa el 4 % de los tumores malignos del tubo digestivo. Es más frecuente en varones por encima de los 50 años. El 90 % son de tipo escamoso, y el 10 % restante, adenocarcinomas primarios de esófago distal.

El 40 % se localiza en el tercio distal y medio. La disfagia y la pérdida de peso son los síntomas dominantes. Hay una serie de factores clínicos y estados patológicos que se consideran de alto riesgo para el carcinoma de esófago.

— Alcohol.
— Tabaco.
— Carcinoma escamoso de cabeza y cuello.
— Estenosis de larga evolución.
— Estenosis por cáusticos.
— Estenosis postradiación.
— Enfermedad celíaca.
— Achalasia.
— Tilosis palmaris.
— Esófago de Barret.

En el esófago de Barret, la incidencia de carcinoma se estima entre el 8 y el 10 %. Son de tipo adenocarcinoma.

Hallazgos radiológicos. La radiografía de tórax puede ocasionalmente aportar datos de gran valor diagnóstico en el área retrotraqueal, como ensanchamiento mediastínico, nivel hidroaéreo dentro del esófago, masa de tejidos blandos, que desplaza anteriormente a la tráquea, y engrosamiento de la línea traqueal posterior (por encima de 3 mm). (Fig. 23-9.) Estas alteraciones en el área retrotraqueal, indican un

Fig. 23-9.—Lesiones tumorales. 1: Leiomioma esofágico. Las imágenes 1A y 1B corresponden a un leiomioma, produciendo un defecto típico en la pared posterior esofágica (flechas largas). Las flechas finas señalan un pequeño punto central de bario correspondiente a la ulceración existente. La imagen 1C corresponde a múltiples defectos de repleción intramurales, producidos por leiomiomatosis múltiple del esófago. 2: Engrosamiento de la línea paratraqueal posterior. 2A) La imagen lateral sin contraste muestra una tráquea (T) ligeramente desplazada hacia adelante y que presenta engrosamiento marcado de su pared posterior (flechas finas). Puede verse un nivel hidroáereo en el esófago superior dilatado (flechas huecas). 2B) La radiografía lateral confirma la presencia de una lesión neoformativa esofágica (flechas) acompañada de una masa extrínseca (M). El engrosamiento de la línea paratraqueal posterior puede verse en carcinoma esofágico, pero también en otras patologías.

estadio avanzado de la enfermedad, con probable afectación metastásica ganglionar.

Los estudios con contraste muestran patrones radiológicos variados, siendo los más frecuentes: anular constrictivo, polipoide, infiltrante y ulcerado. (Figura 23-10.)

El *patrón anular constrictivo* es el más común. Radiológicamente presenta un aspecto similar al del carcinoma anular de colon, en «corazón de manzana», con un saliente que sobrepasa el borde proximal del tumor y, a veces, el distal. La luz aparece estrechada, irregular y ulcerada, sin patrón mucoso reconocible.

La variedad *polipoide* es la siguiente en frecuencia. Aparecen como masas, más o menos irregulares, que forman ángulos agudos con la pared esofágica. A medida que crecen, rodean al esófago en forma anular, para producir obstrucción cuando son muy grandes.

Dos variedades de carcinoma que cursan, con un patrón radiológico similar, son el cáncer verrugoso y el carcinoma varicoide. En éste, el aspecto es similar al de las varices esofágicas, pero la rigidez y la ausencia de cambios con el ciclo respiratorio y con maniobras de aumento de presión intraabdominal, inclinan hacia su naturaleza tumoral. En el tipo *infiltrante* se afecta la submucosa, formándose estenosis de aspecto aparentemente benigno, especialmente en las primeras fases, si bien sus bordes asimétricos y la irregularidad del área de estenosis inclinan hacia su naturaleza tumoral.

El *adenocarcinoma de la unión gastroesofágica* se considera como de origen gástrico superior. Cuando su origen es primario esofágico, generalmente parte del epitelio combinado del esófago, a nivel de una estenosis o ulceración.

La frecuencia de adenocarcinoma sobre un estudio de 300 casos fue de 279 (93 %), localizados en la unión esofagogástrica, 11 en el segmento esofágico inferior, 8 en el tercio superior y 2 en el esófago cervical.

Cáncer precoz.—El pronóstico del cáncer de esófago es muy sombrío, puesto que sólo el 4 % de los pacientes sobreviven a los cinco años del diagnóstico.

Son tumores menores de 3,5 cm de diámetro, afectan a una sola pared del esófago, y presentan una apariencia en forma de placas o de pólipos sesiles planos, que no sobrepasan 1 cm dentro de la luz eso-

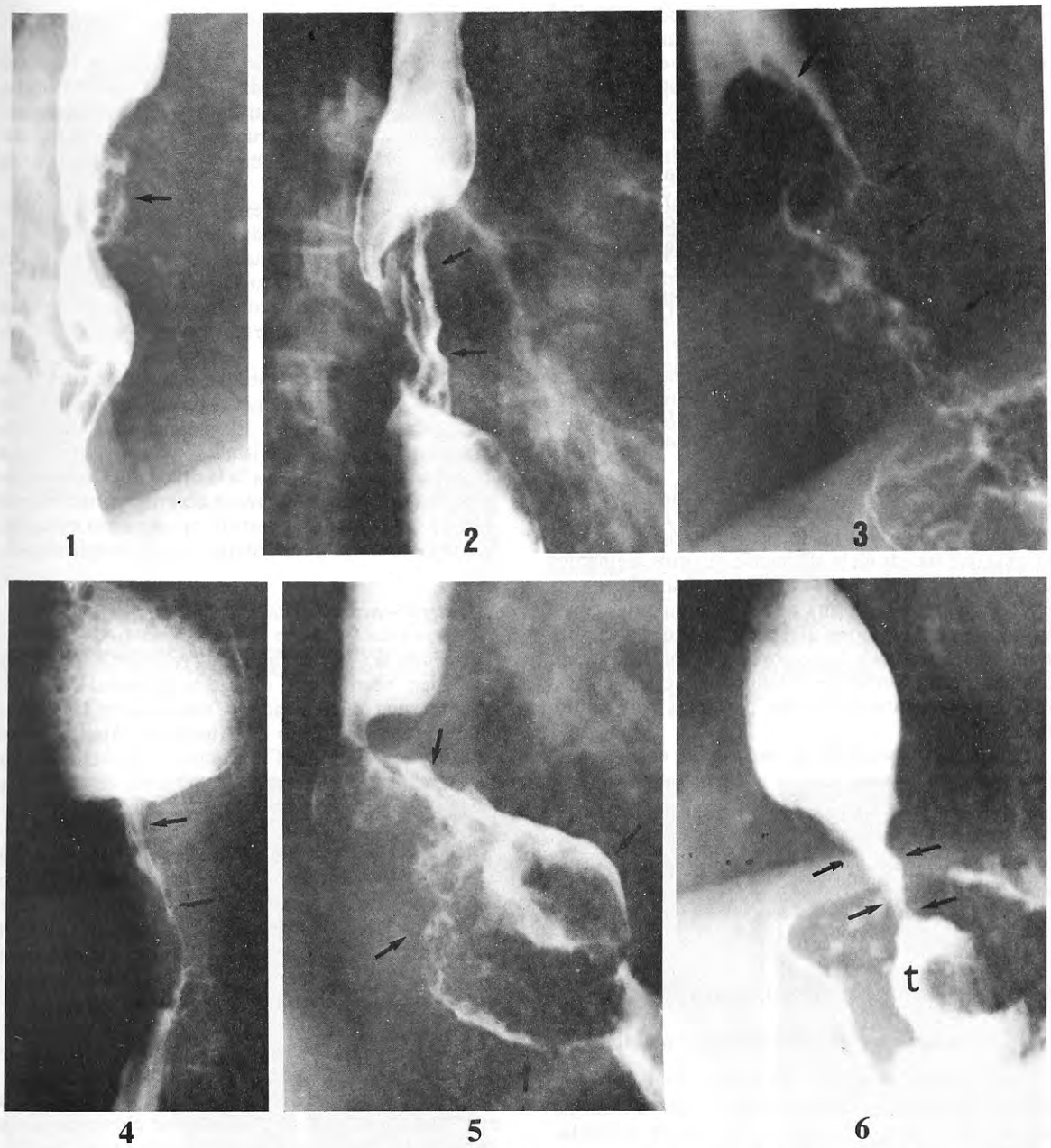

Fig. 23-10.—Tipos de carcinoma esofágico. 1: Carcinoma ulcerado de la porción distal esofágica. Una gran úlcera (flecha) asienta sobre un defecto alargado de repleción. 2: Lesión infiltrante del esófago medio. La imagen muestra un segmento recto y rígido (flechas) con alteración marcada de los pliegues. 3: Carcinoma varicoideo del esófago distal. Las formaciones polipoideas del esófago distal remedan grandes varices esofágicas. 4: Carcinoma estenosante del esófago medio. El carcinoma ha invadido circunferencialmente la luz esofágica produciendo dilatación por encima. 5: Carcinosarcoma. Gran tumoración polipoidea del esófago distal (flechas). 6: Carcinoma secundario del esófago distal. El estrechamiento y rigidez del esófago distal se debe a invasión submucosa del mismo a partir de un carcinoma del cardias (t).

fágica. Ocasionalmente, pueden presentar úlceras, que suelen ser simples y centrales. El estudio con doble contraste constituye la técnica de elección para este tipo de tumores precoces.

Los *sarcomas* son tumores raros. Los más estudiados son los carcinosarcomas. Cuando producen metástasis, aparecen característicamente elementos sarcomatosos del tumor primario, si bien metastatiza tardíamente. Se presentan en varones por encima de los 50 años, y asientan preferentemente en tercio inferior del esófago. Es un tumor relativamente benigno.

Radiológicamente aparecen como masas polipoides, frecuentemente lobuladas, en el interior del esófago. Su tamaño es variable, aunque suelen ser gran-

des, produciendo ensanchamiento del esófago en forma de huso y, a veces, dilatación proximal. Ocasionalmente, pueden presentar ulceración, con o sin engrosamiento, y rigidez de la pared esofágica.

El *leiomiosarcoma* es un tumor raro, que asienta en el revestimiento muscular del esófago, comúnmente en la musculatura externa. Representa el 0,5 % de todos los tumores esofágicos malignos, y el 15 % de los sarcomas esofágicos. Suelen ser únicos. Son más frecuentes entre la quinta y sexta década. Parecen serlo más en mujeres con una relación 2:1. Pueden distribuirse igualmente por todo el esófago.

Aproximadamente, un 60 % de los leiomiosarcomas esofágicos aparecen como masas polipoideas lobuladas, sin ulceración demostrable, generalmente localizadas en el tercio medio del esófago. En un 40 % se muestran como grandes lesiones ulceradas infiltrativas, indistinguibles del carcinoma primario de esófago o metastásico.

La afectación esofágica por *linfoma* es la menos frecuente del tracto gastrointestinal. Representa menos del 1 % de todos los casos. Radiológicamente, y al igual que sucede en la afectación de otros segmentos del tracto digestivo, puede aparecer un amplio espectro de imágenes en forma de masas polipoides con o sin ulceración, estenosis ulceradas, grandes masas intramurales, estenosis de la porción distal, de aspecto achalasiforme, o nódulos submucosos de aspecto varicoide. Frecuentemente, los pacientes son asintomáticos.

La *afectación maligna secundaria* del esófago puede ser de tres formas:

a) Por invasión directa.
b) Por invasión de ganglios malignos adyacentes.
c) Por metástasis hematógenas de tumores a distancia.

K) Alteraciones funcionales del esófago

Hay tres tipos de actividad esofágica normal:

Peristaltismo primario.—Es una onda de contracción que se inicia con la deglución. Comienza con un impulso inhibitorio que recorre la totalidad del esófago. Esta onda inhibitoria es seguida, inmediatamente, de una onda de contracción, que desciende más lentamente.

Peristaltismo secundario.—Son ondas constrictoras similares a las primarias. Se producen en respuesta a estímulos de irritación local. Comienzan a nivel del foco de distensión, siguiendo en dirección distal.

Peristaltismo terciario.—Son contracciones no peristálticas incordinadas. Representan la actividad motora no propulsora del esófago, y aparecen cuando se interrumpe el arco reflejo a nivel o por encima de los ganglios mientéricos. Pueden aparecer en individuos asintomáticos, siendo frecuentes en edades avanzadas.

1. *Presbiesófago*

El *presbiesófago* es un disturbio de la motilidad esofágica asociado a la edad. Del 20 % al 50 % de los individuos en edad geriática presentan disfunción motora esofágica. La interrupción del arco reflejo o pequeños accidentes cerebrovasculares pueden ser la causa del trastorno.

Radiológicamente presentan una apariencia variable, desde pequeñas ondas terciarias intermitentes o potentes ondas incoordinadas. Se suele afectar un largo segmento del esófago distal. El diagnóstico diferencial se establecerá con la achalasia, el espasmo esofágico difuso y las enfermedades del tejido conectivo.

La *chalasia* se presenta durante los primeros años de la vida, en lactantes que regurgitan su comida y no crecen adecuadamente. El esófago está moderadamente dilatado y la peristalsis suele ser normal. La principal característica es la laxitud del esfínter esofágico inferior, que permanece abierto, permitiendo el reflujo del contenido gástrico, apareciendo esofagitis, esófago corto y hernia hiatal, como complicaciones.

2. *Alteraciones del esfínter esofágico inferior*

Achalasia.—Es un fallo en la relajación del esfínter esofágico inferior, con dilatación proximal del esófago, por una disminución o ausencia de las células ganglionares del plexo de Auerbach. Aparece entre los 20 y los 40 años. Clínicamente presenta disfagia para líquidos y sólidos y regurgitación de materiales retenidos. Son frecuentes las neumonías por aspiración.

En ocasiones se puede hacer el diagnóstico de achalasia en la radiografía de tórax, al visualizarse un esófago dilatado con residuos en su interior. La dilatación y tortuosidad del esófago aparecen como un ensanchamiento mediastínico, con nivel hidroaéreo de situación derecha, sobrepasando la silueta cardiaca. La burbuja gástrica está generalmente ausente. (Figura 23-11.)

En la fase inicial del esofagograma hay una dilatación discreta y uniforme de todo el esófago, con alguna onda peristáltica débil. A medida que progresa la enfermedad, el esófago se dilata y se elonga de forma importante, pudiendo aparecer ondas terciarias.

El hallazgo más característico es un afilamiento gradual y liso, en forma cónica, del esófago distal, con apariencia en «pico de ave». (Fig. 23-12)

El estudio en bipedestación permite ver el paso de pequeños chorros de bario entrando en el estómago. La incidencia del carcinoma en la achalasia se estima entre el 5 y el 10 %. Se trata de carcinomas de células escamosas, y se desarrollan generalmente en el tercio medio, probablemente por un mecanismo de irritación local.

El diagnóstico diferencial de la achalasia se establece con el carcinoma primario de esófago distal y, principalmente, con el de fundus gástrico, invadiendo el esófago distal.

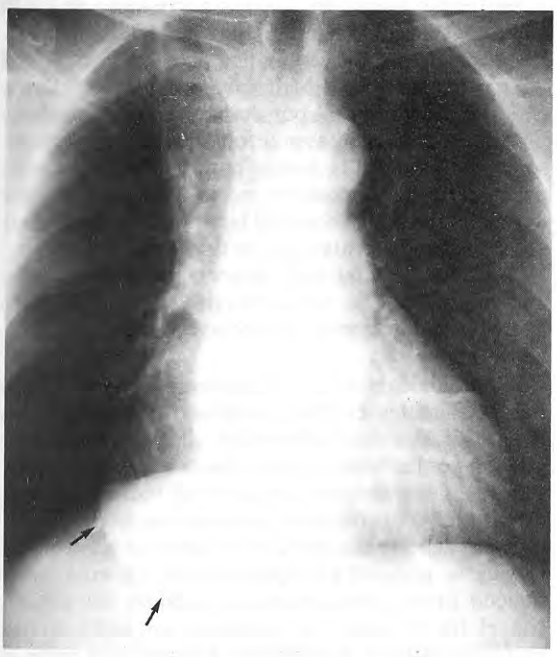

Fig. 23-11.—Tórax en achalasia esofágica. Una radiografía pa. muestra un ensanchamiento mediastínico importante producido por la gran dilatación esofágica que sobresale del borde cardiaco derecho (flechas).

3. *Espasmo esofágico difuso*

El *espasmo esofágico difuso* es un síndrome que se caracteriza por contracciones masivas incoordinadas, dolor torácico, incremento de la presión intraluminal y engrosamiento de la pared esofágica. Puede presentarse sin causa aparente (idiopático), aunque se ha descrito asociado a esofagitis. Aparece en pacientes de edad media, sin predilección de sexo. El dolor es el principal síntoma, suele ser de localización subesternal y a veces es tan intenso que sugiere angina.

En los estudios con bario, la peristalsis en el tercio superior del esófago está conservada, rompiéndose a nivel del arco aórtico. En los dos tercios inferiores se ven ondas terciarias de gran amplitud que obliteran la luz, dando un patrón radiológico en espiral o en sacacorchos, con estenosis difusa, formándose una especie de bolsas de aspecto seudodiverticular.

4. *Alteraciones del esfínter esofágico superior.*

Achalasia del cricofaríngeo.—Es un fallo en la relajación del músculo cricofaríngeo. Puede ocurrir con o sin obstrucción mecánica. Cuando se produce la relajación incompleta, puede reconocerse en las radiografías, al pasar el bolo, por una protrusión hemisférica en la pared posterior del esófago, a nivel de la unión faringoesofágica.

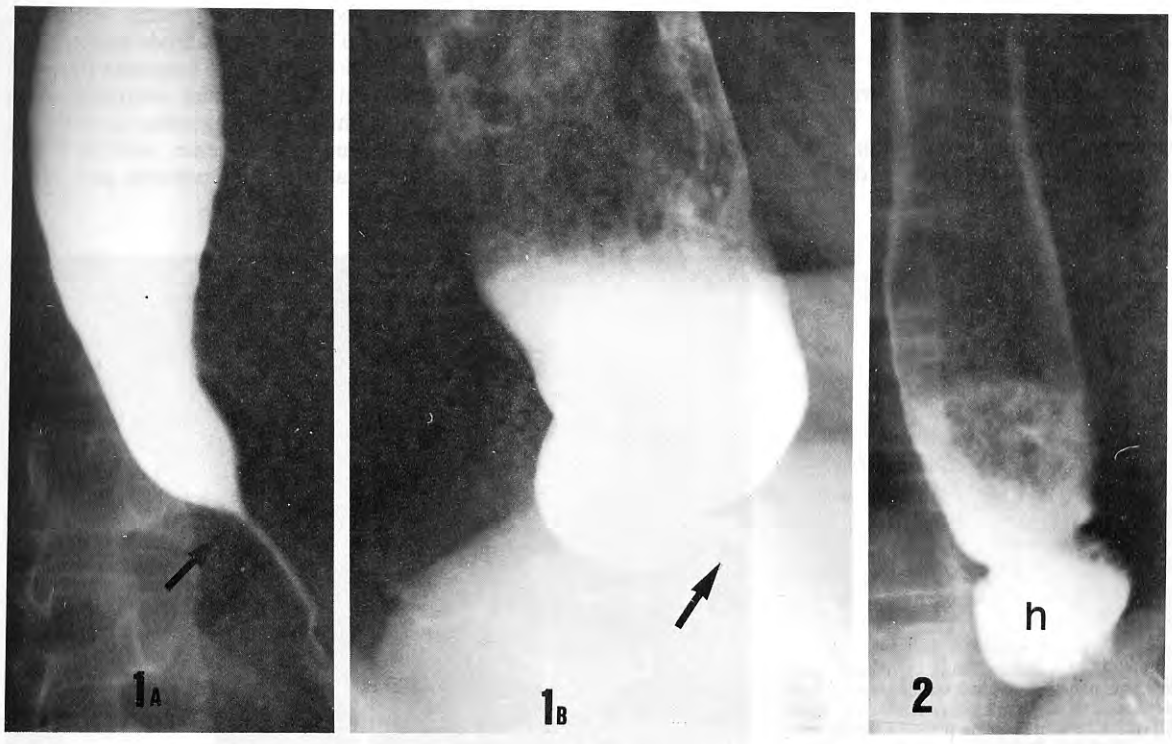

Fig. 23-12.—1: Achalasia. Las imágenes 1A y 1B corresponden a la terminación del esófago en dos casos de achalasia con la típica imagen en «pico de pájaro». 2: Esclerodermia. La exploración muestra un esófago dilatado sin contracciones y con una hernia hiatal distal (h).

5. *Enfermedades del tejido conectivo*

La *esclerodermia* produce un trastorno de la musculatura lisa del esófago, que cursa con peristaltismo ausente o disminuido. La atrofia muscular es la responsable de la aperistalsis, de la falta de tono muscular con dilatación esofágica y de la incompetencia del esfínter esofágico inferior, con el consiguiente reflujo gastroesofágico, que puede dar lugar a estenosis posteriores. Es más frecuente en mujeres (tercera y cuarta décadas). La disfagia es el síntoma más común, apareciendo en el 50 % de los casos. La afectación del esófago en la esclerodermia se estima entre un 70 y un 75 %.

En estadios iniciales, la peristalsis está disminuida, pudiendo aparecer ondas aisladas. Según avanza la enfermedad, las ondas se van haciendo más débiles y espaciadas, llegando, en los estadios finales, a la total ausencia de peristalsis, con atonía y dilatación esofágica. (Fig. 23-12.) Es muy frecuente la esofagitis por reflujo, con formación de estenosis, que aparece en más del 40 % de los casos, siendo también común la hernia hiatal.

Cuando se explora al paciente en pie, el esófago vacía rápidamente, a diferencia de la achalasia, donde el vaciamiento es lento y en forma de chorros. Con el paciente en decúbito, el vaciamiento esofágico es muy lento. Se han descrito adenocarcinomas de esófago distal en pacientes con esclerodermia, pero se ha visto que en éstos eran secundarios a la esofagitis por reflujo o a un esófago de Barret.

L) Hernia hiatal

La hiernia hiatal es la anormalidad más frecuente del tracto digestivo alto. En una revisión de 2.000 pacientes, enviados por síntomas relacionados con posible enfermedad esofágica o dolor torácico, el 75 % tenía hernia hiatal. En adultos por encima de los 50 años, sin síntomas, se estima una frecuencia del 10 %. Las hernias se clasifican en dos tipos: *a)* hernia hiatal por deslizamiento, y *b)* hernia hiatal paraesofágica.

En la hernia hiatal por deslizamiento, el cardias y parte del estómago pasan a través del hiato, situándose en el tórax. En la hernia paraesofágica, el cardias permanece en su posición normal, situándose parte del estómago por encima del hiato. Aproximadamente el 99 % de las hernias son de tipo deslizante.

La complicación más importante de las hernias hiatales con reflujo es la esofagitis péptica, pudiendo aparecer ulceraciones, estenosis y, más raramente, hemorragias.

Radiológicamente, el diagnóstico de las grandes hernias hiatales es fácil, pudiendo en ocasiones ser diagnosticadas con radiografías simples de tórax. Se pueden ver las hernias como masas mediastínicas posteriores, generalmente con un nivel hidroaéreo en su interior. El diagnóstico de las pequeñas hernias es más difícil y debe realizarse con el enfermo en decúbito, ya que se reducen en bipedestación. Se exploran en oblicuo prono, con distensión máxima del esófago, con el fin de poner en evidencia un anillo mucoso esofágico inferior suprahiatal. Cuando este anillo no se puede demostrar, es imposible establecer el diagnóstico. Otros signos que se utilizan en el diagnóstico de pequeñas hernias, incluyen la presencia de más de 4 ó 5 pliegues gástricos por encima del hiato, o una bolsa supradiafragmática sin peristalsis, no alineada con el cuerpo del esófago. (Fig. 23-13.)

Las *hernias paraesofágicas* son poco frecuentes, detectándose en el 1 % de los estudios radiológicos, y representan el 5 % de todos los pacientes operados por hernia hiatal. En ella, el cardias permanece en su sitio original y la unión esofagogástrica se sitúa por encima del diafragma. Inicialmente, sólo el fundus gástrico se sitúa supradiafragmáticamente, pero, a me-

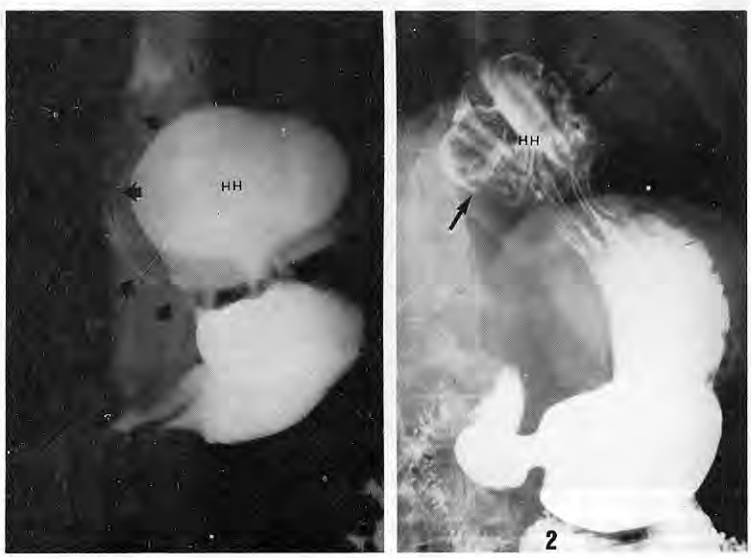

Fig. 23-13.—Hernia hiatal. 1: Imagen típica de hernia paraesofágica mostrando cómo el esófago discurre por fuera de la hernia del hiato (HH), insertándose en una posición mucho más baja (flechas). 2: Hernia por deslizamiento, viéndose una gran parte del estómago (HH) en el tórax.

dida que la hernia progresa, la curvadura mayor asciende dentro del saco, pudiendo aparecer todo o casi todo el estómago en situación suprahiatal, pudiendo producirse volvulación gástrica. La posición fija del duodeno y del cardias sirven para identificar torsiones organoaxiales o mesentericoaxiales del estómago. En las hernias paraesofágicas, el reflujo no es frecuente. Suelen ser asintomáticas, pero las grandes pueden producir síntomas por compresión de estructuras vecinas, cardiorespiratorias, o disfagia por compresión extrínseca del saco herniario sobre el esófago distal adyacente.

24
APARATO DIGESTIVO: ESTOMAGO Y DUODENO

DR. A. CUEVAS IBAÑEZ
DR. C. S. PEDROSA

http://booksmedicos.blogspot.com

1. RECUERDO ANATOMICO
2. TECNICAS DE EXPLORACION
3. GRANDES SINDROMES

1. RECUERDO ANATOMICO

El estómago se divide habitualmente en cuatro partes: el fundus, por encima de la línea horizontal que pasa por el orificio distal del esófago, también llamado cardias; el cuerpo gástrico, entre el cardias y la región horizontal del estómago, señalado por la incisura angularis de la curvadura menor; el antro, porción horizontal del estómago que, desde la incisura angularis, llega hasta el píloro, y la región pilórica, que es la entrada al duodeno. El canal pilórico está rodeado por un músculo grueso y tiene una longitud aproximada de 5 mm.

El duodeno está formado por la primera parte, también llamada *bulbo duodenal,* que se dirige hacia arriba y a la derecha. La porción segunda, o descendente, comienza a la altura de la vesícula biliar y se dirige hacia abajo, en forma vertical, hasta aproximadamente el borde superior de la cuarta vértebra lumbar. La porción horizontal, o tercera, atraviesa de derecha a izquierda la línea media del cuerpo, para luego ascender por la izquierda de la columna vertebral hasta aproximadamente la altura de la primera vértebra lumbar. A este nivel se forma la flexura duodenoyeyunal, sustentada por el ligamento de Treitz.

El patrón mucoso del estómago es algo diferente en las distintas áreas. En el fundus es una especie de mosaico irregular, que se va haciendo más regular a medida que va descendiendo hacia el cuerpo. En la zona de la curvadura menor y hasta el píloro, los pliegues gástricos suelen tener tendencia a ser paralelos. A nivel del píloro los pliegues son finos y paralelos, y se continúan dentro del bulbo duodenal para luego hacerse más o menos espiroideos, hasta el ápice del bulbo. Con doble contraste, además de los pliegues gástricos, se puede visualizar la llamada «área gástrica», que son imágenes de minúsculas zonas, separadas por trazos, en forma de pavimento irregular, que se pueden encontrar en el cuerpo gástrico y en la zona del antro, siendo más difícil su visualización en el fundus gástrico.

El duodeno no tiene mesenterio y presenta algunos datos importantes. En el borde medial de la región descendente se abre la ampolla de Vater, donde desembocan el colédoco y el conducto páncreatico de Wirsung. En la mucosa duodenal se encuentran las llamadas glándulas de Brunner. Por debajo, el bulbo y la primera porción del duodeno descansan sobre la cabeza del páncreas.

La mucosa del duodeno presenta un aspecto muy similar al intestino delgado más distal, con pliegues mucosos produciendo un patrón «floreado» de toda la mucosa.

2. TECNICAS DE EXPLORACION

A) Abdomen simple

El abdomen simple es útil cuando existen lesiones agudas gástricas. Por ello, debe ser siempre una parte de la exploración radiológica cuando se sospecha la existencia de perforación gástrica o duodenal, ingestión de cuerpos extraños, bezoares, presencia de abscesos o posibilidad de vólvulo.

B) Estudios con bario

a) *Estudio convencional.*—En general, el estudio gastroduodenal incluye desde el esófago hasta el ligamento de Treitz.

Cuando existe sospecha de perforación o fístula postoperatoria en una anastomosis, es preferible la utilización de contrastes hidrosolubles.

Los mejores resultados con la técnica de bario se obtienen en aquellas lesiones que se ven mejor con el estómago a máxima repleción, como son alteraciones de la motilidad, rigidez parietal, espasmo, etc. La fiabilidad de diagnóstico de este método se cifra en alrededor del 80 %. En general, en pacientes que están en malas condiciones, que no pueden movilizarse fácilmente o que están medio obnubilados, es la exploración de elección.

b) *Doble contraste.*—Los estudios de doble contraste permiten un mejor detalle mucoso; se identifica bien el área gástrica, pueden demostrarse ulceraciones y lesiones superficiales, así como carcinoma superficial y gastritis. También es de gran utilidad en el estudio del fundus y cardias, áreas éstas de difícil valoración con simple examen de relleno. Sin embargo, exceptuando las ocasiones mencionadas, las estadísticas publicadas demuestran similar fiabilidad para ambos métodos en el diagnóstico de la úlcera gastroduodenal y del carcinoma invasivo.

En la mayoría de los centros se sigue la llamada exploración «bifásica», en la cual, a la realización de un estudio de mucosa, sigue un doble contraste, para luego continuar con un relleno completo del estómago y la realización de todas las proyecciones habituales en el estudio de contraste único.

C) Angiografía

La angiografía juega un papel importante en el diagnóstico de la hemorragia digestiva alta. La mayor parte de las exploraciones se realizan para la localización de la fuente de hemorragia, ya sea por úlcera, ya sea por varices o masas sangrantes. La angiografía requiere una hemorragia suficientemente considerable (0,5 cc/minuto) para su demostración.

D) Ultrasonidos

No es una técnica directa de examen del estómago y duodeno. Sin embargo, puede detectar con cierta facilidad masas tumorales intraluminales gástricas («signo del seudorriñón») así como estenosis pilórica. Esta técnica resulta especialmente útil en la detección de metástasis hepáticas y adenopatías en territorio celiaco, retroperitoneales e hilio hepático. En ocasiones, puede detectar infiltración tumoral directa en órganos vecinos como páncreas, colon, esófago y lóbulo hepático izquierdo.

E) Tomografía axial computarizada (TAC)

Es importante en la evaluación de tumores del estómago y duodeno. La técnica permite demostrar la existencia de infiltración de la pared, así como la extensión más allá de ésta. (Fig. 24-1.) La mayor parte de los tumores presentan un engrosamiento localizado de la pared (90 % de los casos), mientras que en un 10 % de los casos el engrosamiento es difuso. El estadiaje en estos tumores ha sido dividido en cuatro apartados:

Cuadro 1

ESTADIAJE DE TUMORES GASTRICOS POR TAC

Estadio I	Masa intramural e intraluminal con pared gástrica menor de 1 cm, de grosor.
Estadio II	Pared gástrica con grosor mayor de 1 cm, pero sin evidencia de metástasis o de extensión directa tumoral a los órganos vecinos.
Estadio III	Pared gástrica engrosada y extensión del tumor a los órganos vecinos sin metástasis distales.
Estadio IV	Cualquier tipo de presentación gástrica con metástasis distantes.

Moss

3. GRANDES SINDROMES

A) Alteraciones congénitas

Las alteraciones congénitas del estómago son raras. Pueden verse *divertículos congénitos*. El más habitual se sitúa en la parte posterior del cardias.

La *duplicación* también es rara, localizándose habitualmente a lo largo de la curvadura mayor gástrica, pudiendo ulcerarse y obstruirse.

La presencia de *diafragmas* o *membranas* ocurre en los dos últimos centímetros proximales al píloro. Radiográficamente, se trata de una deformidad simétrica y constante, perpendicular al eje mayor del antro, que produce un efecto de «doble bulbo» al distenderse el estómago. El agujero puede ser excéntrico o central. La úlcera péptica se asocia en el 30-50 % de los casos.

El *páncreas ectópico* parece más frecuente de lo que se describe, ya que se da una incidencia autópsica entre el 1 y el 14 %. La imagen radiológica es la de un nódulo submucoso, de 1 a 2 cm de diámetro, localizado en la curvadura mayor gástrica a una distancia del píloro de entre 3 y 6 cm. La umbilicación central está presente entre el 40 y el 60 % de los casos, y se produce por conductos pancreáticos rudimentarios.

B) Alteraciones de la posición gástrica

La más frecuente es el llamado estómago en «cascada», en el cual el segmento superior del estómago se sitúa posterior e inferior al cuerpo gástrico. El relleno del estómago se produce primero por rebosamiento, al llenarse primero el fundus, y cuando éste está enteramente ocupado, el contraste rebosa al cuerpo gástrico.

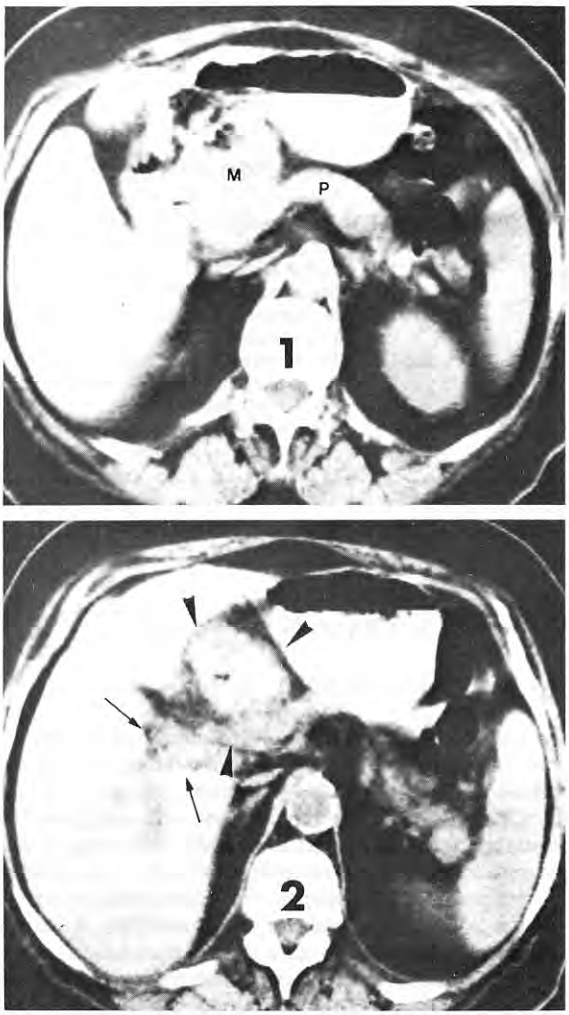

Fig. 24-1.—Valor del TAC. Carcinoma del antro gástrico. En el corte puede verse la masa exofítica del carcinoma (M) en contacto con el páncreas (P). Unos centímetros más arriba puede verse la gran masa adenopática en la región del ligamento gastrohepático (puntas de flechas). Existe también masa en la región de la porta hepatis (flechas finas).

La *rotación organoaxial* del estómago es la rotación del estómago a lo largo de su eje longitudinal, que va del cardias al píloro.

C) Compresión extrínseca

Los desplazamientos anteriores del estómago están determinados por un ensanchamiento del espacio retrogástrico. Este hecho en sí no tiene gran valor, si no va acompañado de compresión extrínseca de la pared posterior del estómago en la radiografía lateral.

Las causas de ensanchamiento del espacio retrogástrico son:

Cuadro 2

CAUSAS DE ENSANCHAMIENTO DEL ESPACIO RETROGASTRICO

FRECUENTES
- — Obesidad
- — Cambios postquirúrgicos
- — Masas pancreáticas (carcinoma, pancreatitis, seudoquistes)
- — Tumores del retroperitoneo (sarcomas)
- — Tumores renales y adrenales
- — Adenopatías retroperitoneales (linfoma, metástasis, tuberculosis)
- — Aneurisma aórtico

Modificado de Eisenberg

Las causas más frecuentes de ensanchamiento del arco duodenal quedan reflejadas a continuación. (Figura 24-2.)

Cuadro 3

CAUSAS DE ENSANCHAMIENTO DEL ARCO DUODENAL

FRECUENTES
- — Variante normal (Obesidad, posición alta del estómago, etc.)
- — Masa pancreática (Cáncer, pancreatitis, pseudoquiste).
- — Adenopatías (Linfoma, metástasis, tuberculosis).

Modificado de Eisenberg y Reeder

D) Ulcera péptica

a) *Hallazgos radiológicos.*—Los hallazgos radiológicos fundamentales estriban en la detección del nicho. Las úlceras pueden ser vistas de frente o de perfil. Cuando se hacen exploraciones con doble contraste pueden estar rellenas, lo que produce una colección constante de bario, o vacías, lo que produce imágenes en anillo, viéndose una pequeña línea fina de bario, ocasionada por el bario retenido en el propio borde de la úlcera (ring sign). (Fig. 24-3 A y B.)

La úlcera péptica tradicional es una colección de bario con pliegues radiantes hacia ella, suaves y simétricos. La presencia de pliegues algo irregulares, nodulares o que se afilan debe sugerir la posibilidad de neoplasia. En general, los pliegues llegan hasta el propio lecho ulceroso. En posición de perfil, conviene reconocer la *línea de Hampton,* que es una línea fina, muy bien delimitada, que atraviesa la base del nicho, siendo aproximadamente de 1 mm de anchura. Esta línea representa la mucosa gástrica colgante en los bordes de la úlcera benigna. El *collar edematoso* es una banda más ancha que la línea anterior, entre el nicho y la luz gástrica. Generalmente ocurre secundariamente a la presencia de un edema y reacción inflamatoria moderada. La presencia de un edema muy

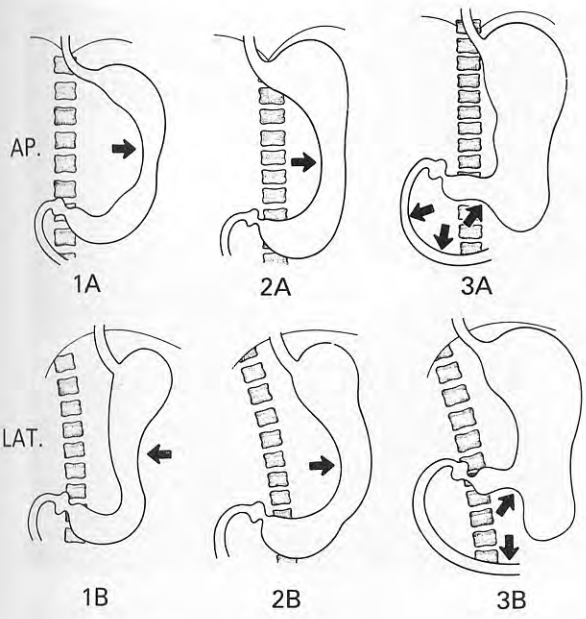

Fig. 24-2.—Esquema de las compresiones extrínsecas sobre el tramo gastroduodenal. 1A y 1B: La hepatomegalia produce desplazamiento hacia la izquierda del estómago con compresión de la curvadura menor y en proyección lateral puede verse la impronta en la cara anterior gástrica. 2A y 2B: Las masas de la región pancreática producen compresión sobre la curvadura menor gástrica en proyección ap. y en proyección lateral produce efecto compresivo sobre la pared posterior gástrica. Los aneurismas aórticos pueden producir la misma imagen. 3A y 3B: Las lesiones que aumentan el tamaño de la cabeza pancreática producen compresión hacia arriba del antro gástrico, ensanchamiento del arco duodenal con compresión de su borde interno y desplazamiento hacia arriba del antro gástrico y hacia abajo del ligamento de Treitz. (Sintetizada con permiso de Meschan, «*Synopsis of Roentgen signs*». W. B. Saunders, 1962.)

importante produce la *úlcera en una colina,* debida al efecto de masa producido por el edema. Generalmente es muy delimitada y suave. La úlcera está situada centralmente con relación a la colina.

Cicatrización.—La forma más frecuente de cicatrización es la existencia de un grupo de pliegues regulares, convergiendo hacia el punto donde inicialmente asentó la úlcera. En ocasiones puede existir una depresión lineal o un área deprimida de pequeño tamaño, en el lugar de la convergencia. Con menor frecuencia aparece una mínima zona de depresión, sin existencia de pliegues dirigiéndose hacia ella. (Figura 24-4.)

b) *Localización.*—Aproximadamente un 70 % de las úlceras pépticas gástricas están situadas en la región de la curvadura menor.

Ulcera pilórica.—Aproximadamente un 25 % de las úlceras gástricas están situadas en la región del píloro. Suelen ser pequeñas, menores de 5 mm de diámetro y en su mayor parte benignas.

Ulcera duodenal.—Las úlceras duodenales ocurren habitualmente en el bulbo, afectando fundamentalmente a la pared anterior, aunque también a la posterior. En la fase aguda se puede ver un defecto de repleción, producido por el edema, que impide la visualización de la úlcera, pero que demuestra asimetría del canal pilórico. La mayor parte de las ulceraciones duodenales tienen menos de 1 cm de diámetro. El 50 % de los casos puede ocurrir sin deformidad duodenal o con deformidad mínima. (Fig. 24-5.) La *úlcera duodenal gigante* es habitualmente secundaria a la presencia de ulceración ocupando el bulbo entero. Suelen ser mayores de 2 cm de diámetro y su diag-

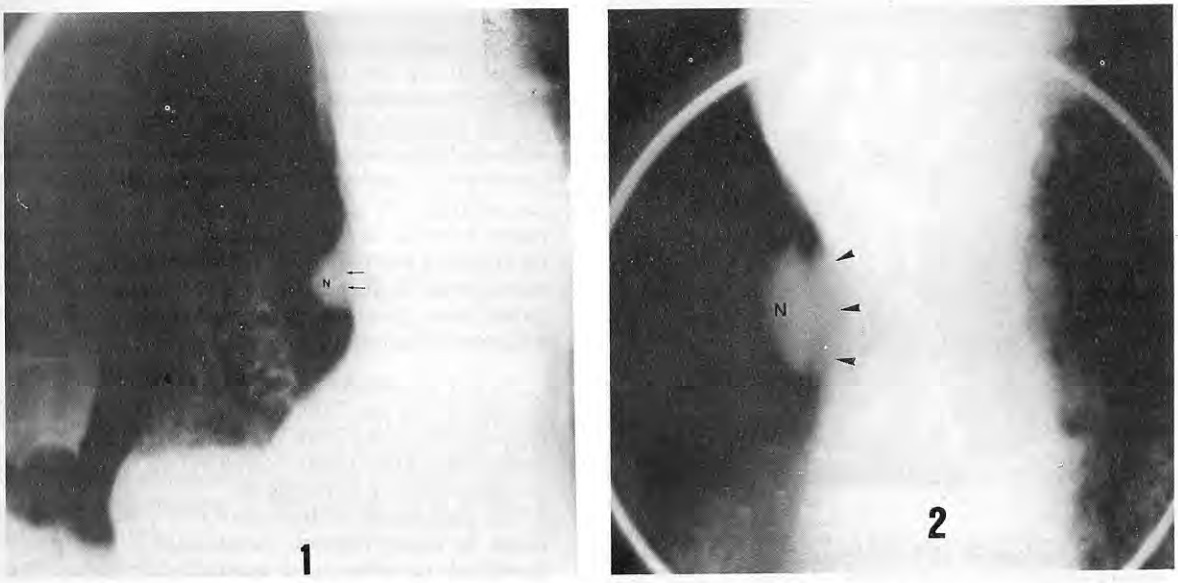

Fig. 24-3 A y B.—Semiología de la úlcera. Signos específicos. 1: Línea de Hampton. El nicho (N) tiene una línea radiotransparente (flechas) que lo separa del propio estómago. Esta línea se considera una buena indicación de benignidad de la úlcera. 2: Collarete ulceroso. El nicho (N) se encuentra separado del cuerpo gástrico por un área radiotransparente más ancha (puntas de flechas). *(Continúa ilustración.)*

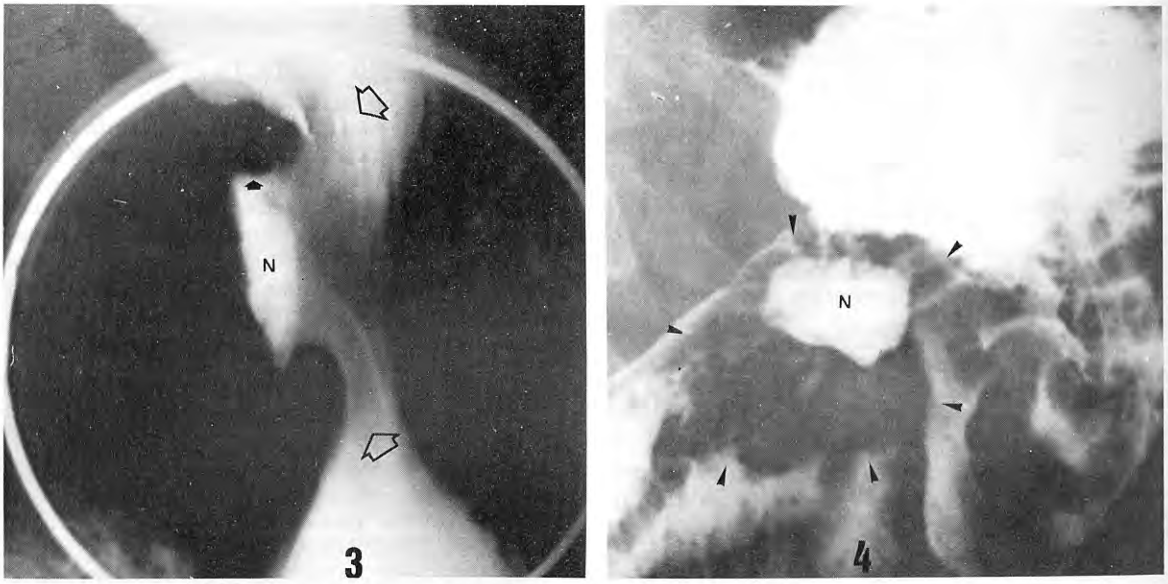

Fig. 24-3 A y B. *(Cont.)*—3: Nicho en una colina. La presencia de edema importante hace que el nicho (N) esté separado del resto del estómago por una amplia franja que lo eleva (flechas huecas). En este caso coincide además la existencia de un nivel hidroaéreo (flecha sólida) en la parte superior de la úlcera, indicativo de la existencia de penetración de la misma. 4: La misma ulceración, visible de frente, muestra un nicho irregular y grande (N) rodeado de una zona importante de edema que borra muchos de los pliegues de la zona (puntas de flechas).

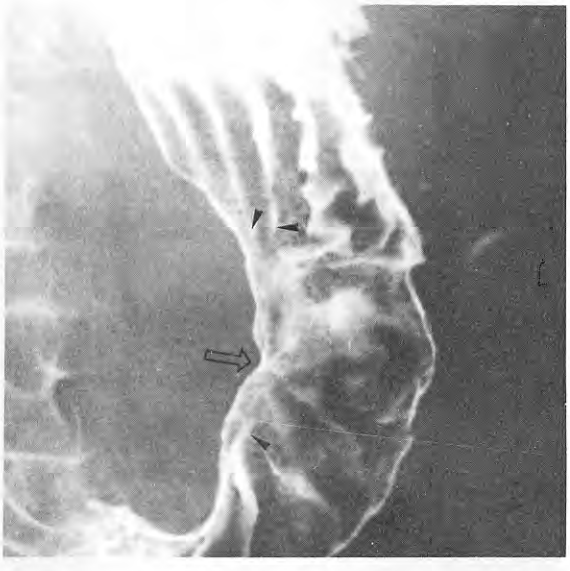

Fig. 24-4.—Curación de la úlcera. La radiografía muestra el doble contraste de un paciente que presentaba una úlcera en la curvadura menor y que evolucionó favorablemente. La zona del nicho (flecha hueca) muestra discreta confluencia de pliegues. Alrededor del nicho hay una zona de pliegues interrumpidos (puntas de flechas). El diagnóstico diferencial con una lesión superficial maligna es frecuentemente difícil en ausencia de datos previos.

nóstico radiológico es difícil, ya que a veces simulan un bulbo duodenal.

La *ulceración postbulbar* constituye aproximadamente un 5 % de las ulceraciones duodenales. Son difíciles de visualizar con cierta frecuencia, debido a la presencia de gran edema y espasmo de la región, por lo que pasan desapercibidas y progresan hasta producir una estrechez anular del duodeno.

Las úlceras múltiples son frecuentes en autopsia (17 al 30 %). Sin embargo, desde el punto de vista radiográfico se encuentran con menor frecuencia. Suelen ser secundarias a la ingestión de salicilatos, pero el 20 % de los pacientes con úlceras gástricas múltiples puede tener una lesión maligna coexistente. Las úlceras múltiples en el duodeno ocurren en aproximadamente entre el 10 y el 15 % de los casos. Su presencia en la región postbulbar debe sugerir el diagnóstico de síndrome de Zollinger-Ellison, sobre todo si se acompañan de engrosamiento de pliegues, hipersecreción e hipotonicidad gástrica.

c) *Complicaciones.*—La *hemorragia* es muy frecuente. Se ha sugerido que entre el 15 y el 20 % de los pacientes con úlcera péptica del estómago o duodeno tienen hemorragia alguna vez en su vida, siendo más frecuente en la duodenal.

La *perforación* ocurre entre el 5 y el 10 % de los casos de úlcera péptica, siendo más corriente en la duodenal; las gástricas se perforan habitualmente en la cara anterior.

La *obstrucción* ocurre en aproximadamente un 5 % de los casos. Existen dificultades diagnósticas

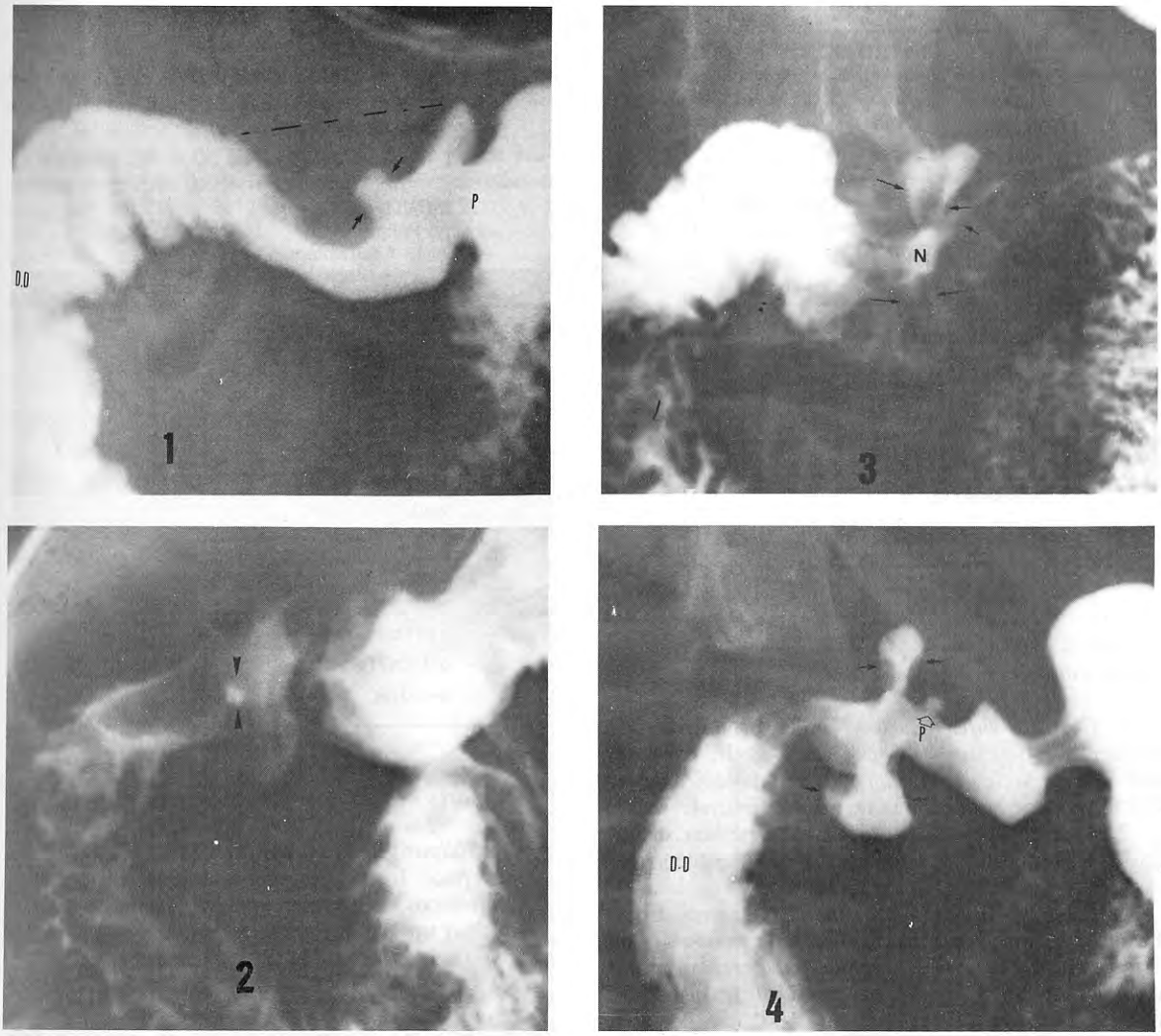

Fig. 24-5.—Historia natural de la úlcera de duodeno. 1: Las ulceraciones agudas como la de la figura (flechas) producen una zona de edema importante a su alrededor que pueden motivar la falta de relleno de una gran parte del bulbo duodenal. Obsérvese la línea entrecortada que representa el hipotético borde superior del bulbo duodenal. Píloro (P). Duodeno descendente (DD). 2: En la fase aguda las ulceraciones vistas con doble contraste aparecen como zonas más o menos redondeadas, rodeadas de un defecto importante de la tonalidad del bulbo producida por edema. 3: A medida que se inicia el proceso de cicatrización, los pliegues del duodeno (puntas de flecha) tienden a confluir en el nicho (N). 4: La fibrosis conduce a la deformidad marcada del nicho y a las formaciones seudodiverticulares (flechas sólidas). Este paciente presenta además una ulceración de pequeño tamaño en el canal pilórico (P). Duodeno descendente (DD).

cuando el estómago está marcadamente dilatado, por lo que habitualmente hay que recurrir al lavado gástrico previo, para luego tratar que el bario pase, aunque sea en pequeñas cantidades, por la región pilórica, al objeto de demostrar la obstrucción de la misma y su posible causa.

La *penetración* es muy frecuente en las úlceras pépticas. Generalmente, se produce hacia el páncreas, pero también puede ocurrir a nivel del hígado, mesocolon transverso, colon, etc. En radiografías en bipedestación las úlceras penetradas suelen presentar un nivel de bario y aire en el lecho ulceroso.

E) Gastritis

Se entiende por gastritis una serie de lesiones de la mucosa gástrica, la mayor parte de origen inflamatorio, aunque algunas tienen otras etiologías. En el cuadro siguiente puede verse la clasificación de la gastritis de acuerdo con Seaman:

Cuadro 4

GASTRITIS

A) AGUDA
1. Flemonosa.
2. Enfisematosa.
3. Corrosiva.
4. Erosiva.
5. Hemorrágica.
6. Eosinofílica.

B) CRONICA
1. Atrófica.
2. Fúndica (anemia perniciosa).

C) GRANULOMATOSA
1. Crohn.
2. Tuberculosis.
3. Gastritis eosinofílica.
4. Lues.
5. Actinomicosis.

D) ENFERMEDAD DE MENETRIER

Seaman

a) *Gastritis aguda*

1. *Gastritis enfisematosa.*—Es la producida por gérmenes productores de gas, como el E. coli o el *Clostridium Welchii.* Las imágenes radiológicas pueden demostrar la presencia de gas intramural.

2. *Gastritis corrosiva.*—Generalmente son secundarias a la ingestión de ácidos, aunque también pueden producirla las soluciones alcalinas.

3. *Gastritis erosiva.*—Son ulceraciones muy superficiales que no penetran la muscularis mucosa. Con estudios de doble contraste se pueden demostrar entre un 15 y un 10 % de los casos. Radiográficamente parecen úlceras varioliformes, es decir, una pequeña colección central de bario, en una pequeña elevación polipoidea. Se asocia en un 20 % de los casos a hemorragia gastrointestinal.

b) *Gastritis crónica*

La *gastritis atrófica* produce «área gástrica» irregular, con formas poligonales separadas por surcos muy prominentes.

c) *Gastritis granulomatosas*

La *enfermedad de Menetrier* es un síndrome que presenta hiperclorhidria, hipoproteinemia y pliegues gástricos gigantes. Generalmente hay aumento de los pliegues de todo el estómago, pero también pueden estar localizados aisladamente en la curvadura mayor o en el fundus. Se ha descrito cierta tendencia a la asociación con enfermedad maligna gástrica (alrededor del 10 % de los casos).

F) **Tumores gástricos**

La clasificación de los mismos puede verse a continuación:

Cuadro 5

1. BENIGNOS
   A) Pólipos
      1. Adenomatosos
      2. Hiperplásicos.
      3. Hamartomatosos.
      4. De retención.
   B) Adenoma velloso potencialmente maligno
   C) Tumores submucosos.
      1. Leiomiomas.
      2. Fibromas.
      3. Lipomas.
      4. T. neurogénicos.
      5. Carcinoide.
2. MALIGNOS
   A) Carcinoma.
   B) Linfoma.
   C) Metástasis.
   D) Sarcomas.
   E) Plasmocitomas.
3. SEUDOTUMORES
   Bezoares.

a) *Tumores benignos*

1. *Pólipos gástricos.*—Se trata de un grupo de lesiones poco frecuentes, generalmente en enfermos asintomáticos, que suelen aparecer como un hallazgo al realizar un estudio gastroduodenal por otra causa.

Los pólipos *hiperplásicos o regenerativos* representan entre el 75 y el 90 % del total. Pueden ser únicos o múltiples, sesiles o pediculados. Radiológicamente, aparecen como defectos nodulares de repleción, bien delimitados, únicos o múltiples, ocasionalmente pediculados, pudiendo tener cualquier localización dentro del estómago.

Los *pólipos adenomatosos* representan prácticamente el resto de los pólipos gástricos. Constituyen verdaderas neoplasias. Sus posibilidades de degeneración se estiman alrededor del 40 %. Radiológicamente aparecen como defectos de repleción, únicos, mayores de 2 cm, de superficie irregular y localizados en la región antral.

2. *Tumores submucosos.*—Se originan en cualquiera de las estructuras conjuntivas que forman la pared gástrica, dando lugar a leiomiomas, lipomas, fibromas, angiomas, tumores nerviosos y carcinoides. Todos ellos tienen su correspondiente variedad maligna.

Los *leiomiomas* representan la variedad más frecuente. Se localizan habitualmente en la parte alta del estómago, varían considerablemente de tamaño y normalmente son únicos. Su crecimiento puede ser intraluminal, intramural, extramural o mixto. La ulceración se presenta en un 50 % de las ocasiones y es de

carácter central. La calcificación sólo existe en un 5 % de los casos. (Fig. 24-6.)

Radiológicamente, los tumores submucosos se presentan de múltiples formas. Pueden ser únicos o múltiples, lobulados, pediculados o ulcerados.

La variedad maligna de estos tumores ha de sospecharse cuando la lesión sea grande, ulcerada, o irregular.

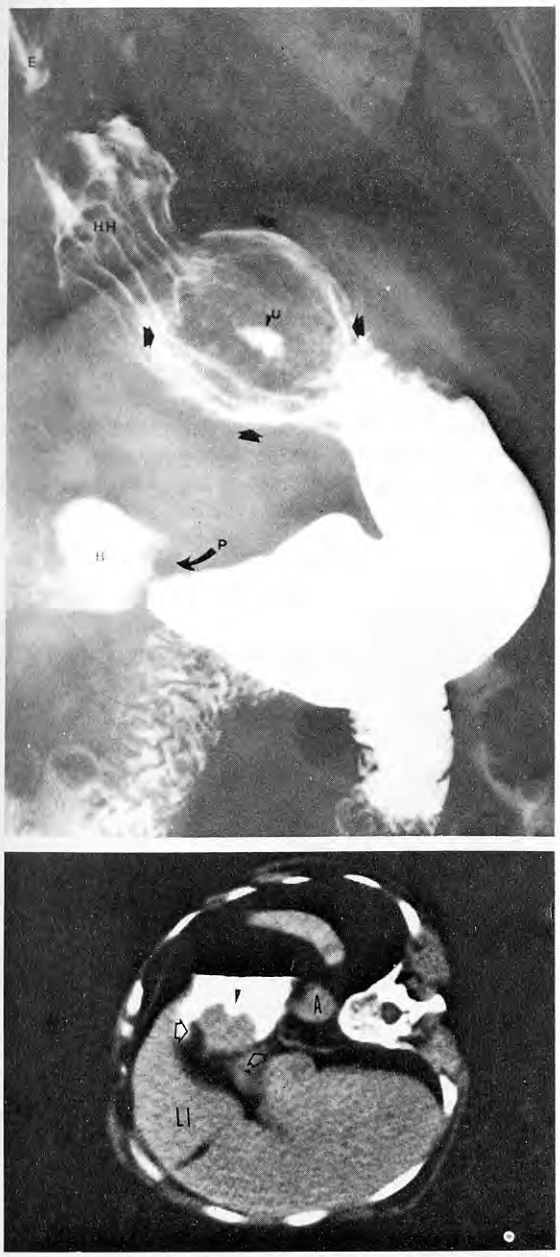

Fig. 24-6.—Leiomioma gástrico. El estudio con bario muestra una típica lesión submucosa con una ulceración central (U) que sangró. Hernia hiatal (HH). El TAC efectuado en decúbito lateral muestra el gran componente extraluminal del tumor (flechas huecas) así como la ulceración central (puntas de flecha). Aorta (A). Lóbulo hepático izquierdo (LI).

b) *Tumores malignos*

1. *Carcinoma.*—Es la neoplasia maligna más frecuente en el estómago.

CLASIFICACION DEL CANCER GASTRICO

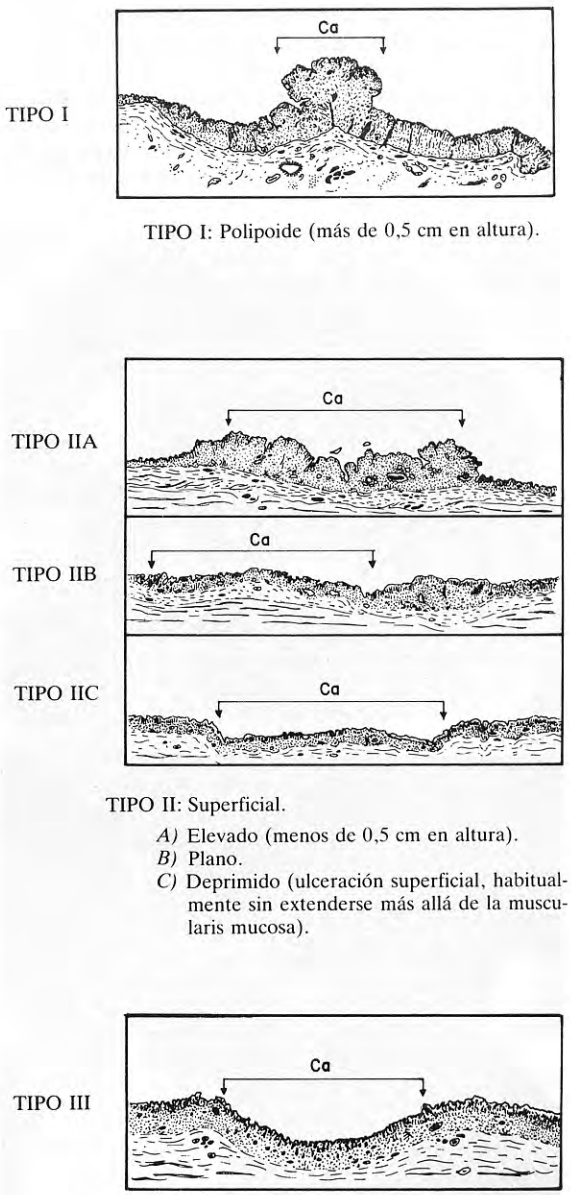

TIPO I: Polipoide (más de 0,5 cm en altura).

TIPO II: Superficial.

A) Elevado (menos de 0,5 cm en altura).
B) Plano.
C) Deprimido (ulceración superficial, habitualmente sin extenderse más allá de la muscularis mucosa).

TIPO III: Excavado (depresión prominente, habitualmente debida a ulceración).

Fig. 24-7.—Carcinoma temprano del estómago. Tipos radiográficos según la escuela japonesa. Interpretación libre del artista basada en los trabajos de Shikarabe.

Cáncer gástrico temprano.—Es aquél en el que la invasión está limitada a la mucosa y a la submucosa, sin considerar la presencia de metástasis en los ganglios linfáticos o distantes.

La clasificación de los autores japoneses la más utilizada (fig. 24-7) es importante, ya que permite clasificar los carcinomas tempranos de acuerdo con su aspecto macroscópico y relacionarlo con su supervivencia.

2. *Exploración radiológica: a) Carcinoma polipoideo.*—Generalmente son lesiones entre 1 y 4 cm de diámetro. El dato radiológico más importante es el de la superficie de la lesión, ya que habitualmente es suave y lisa, para diámetros inferiores a 1 cm, mientras que para diámetros mayores aparecen granulaciones o lobulaciones que son muy típicas del cáncer temprano. Desde el punto de vista radiográfico, suele coexistir granularidad del área gástrica. (Fig. 24-8.) Los tipos polipoideos se ven más frecuentemente en viejos entre los 60 y 70 años, y son aproximadamente el 25 % de todos los cánceres tempranos. El tipo I es el más frecuente.

El tipo IIA es una elevación, generalmente de más de 2 cm de diámetro, y con altura inferior a 0,5 cm. La superficie muestra irregularidad y lobulación. Los tipos IIB y IIC son generalmente una elevación mucosa, muy plana, con una depresión central. (Fig. 24-8.) Suelen tener entre 1 y 3 cm de diámetro.

b) Cáncer excavado deprimido.—El tipo deprimido muestra habitualmente una superficie irregular, en la que pueden verse pequeños islotes o nódulos en el seno de la lesión, cuya profundidad varía. Suele existir convergencia de los pliegues con cambios en su terminación con interrupción, fusión de los mismos (deformidad en «V»), afilamiento o terminación bulbosa. Entre el 60 y el 70 % de estos casos aproximadamente son carcinomas indiferenciados. En un 70 % de las ocasiones está localizado en incisura angularis y cuerpo gástrico. (Fig. 24-9.)

c) Diagnóstico radiológico del cáncer avanzado.—El cáncer avanzado es aquel que afecta a la muscularis propia o incluso a los planos profundos de la pared gástrica, como la subserosa y serosa.

El tipo I es una lesión polipoidea grande, de más de 3 cm de diámetro, con lobulaciones largas, irregulares. El tipo II es un defecto de repleción de la pared gástrica, visible en fases de relleno.

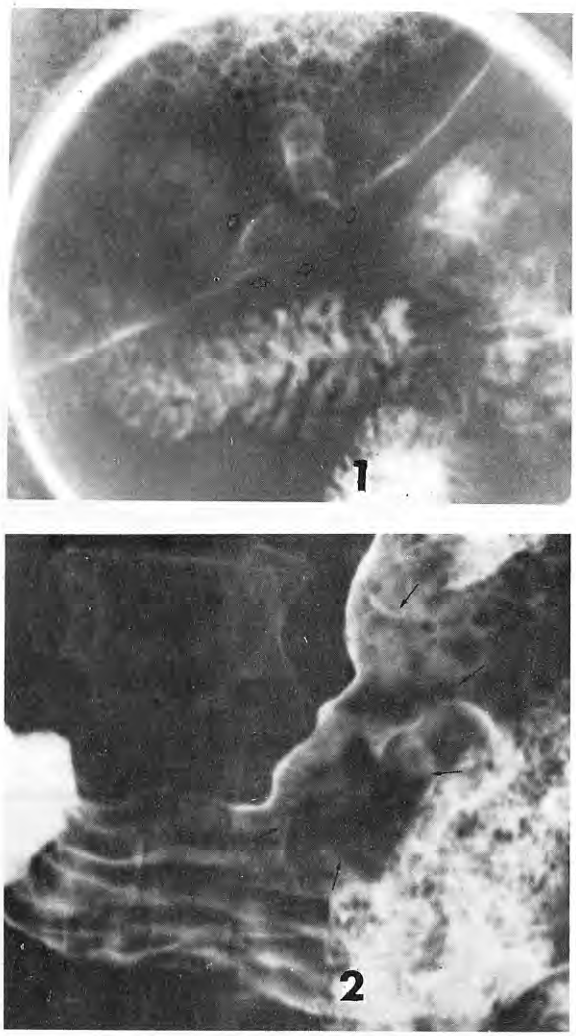

Fig. 24-8.—Carcinoma temprano del estómago. 1: Carcinoma tipo I (polipoide) de la curvadura mayor gástrica (flechas). 2: Carcinoma superficial deprimido (tipo 26) de la región de la incisura visible en fase de doble contraste (flechas).

Fig. 24-9.—Carcinoma gástrico. Otro ejemplo de carcinoma excavado en el que pueden verse la convergencia de pliegues con cambios en su parte distal, interrupción, deformidad en «V» y terminaciones bulbosas (flechas).

El tipo III es una lesión mayor que la II, con defecto de repleción y rigidez de la pared gástrica. Suele producir un cráter irregular, grande, con un defecto de repleción a su alrededor. Se corresponde con el llamado menisco de Carman.

El tipo IV es el llamado carcinoma difuso infiltrativo. Suele haber engrosamiento de la pared gástrica con gran proliferación de tejido fibrótico, lo que hace que se pueda incluir la linitis plástica dentro de este grupo. (Fig. 24-10.)

Cuadro 6

INFILTRACION DIFUSA GASTRICA

FRECUENTES
1. Carcinomas.
2. Linfoma.
3. Metástasis.
   Hematógenas (mama).
   Invasión directa (páncreas, colon).

MENOS FRECUENTES
1. Enfermedades granulomatosas.
2. Gastritis.
3. Amiloidosis.
4. Poliarteritis nodosa.

Modificado de Eisenberg

d) Carcinoma en gastrectomía.

La intervención tipo Billroth II es la que con mayor frecuencia desarrolla cáncer. La forma habitual de presentación es como proceso infiltrativo localizado o difuso que produce una disminución generalizada de la luz gástrica, por lo que es fundamental disponer de estudios previos y lograr una buena distensión del remanente gástrico. (Fig. 24-11.)

3. *Tumores metastásicos.*—Generalmente, son defectos de repleción múltiples, bien definidos, de base ancha y que pueden presentar ulceración central, produciendo el signo del «ojo de buey», típico del melanoma maligno metastásico, aunque también se ha visto en metástasis del pulmón, páncreas y colon.

Las metástasis hematógenas de carcinoma de mama pueden producir un cuadro de infiltración difusa del estómago tipo «linitis plástica».

4. *Linfoma gástrico.*—El linfoma gástrico puede ser una manifestación primaria o afectación en un linfoma generalizado. El primario constituye aproximadamente entre el 0,5 y el 3 % de todas las lesiones malignas gástricas, afectando habitualmente los tercios medio y distal del estómago.

Los hallazgos radiológicos incluyen lesiones con elevación mucosa, que sugiere origen submucoso, y erosiones o ulceraciones múltiples. El linfoma gástrico maligno puede reducir su tamaño, en exámenes sucesivos. La tomografía axial puede ser muy útil en estos tumores.

5. *Seudotumores.*—El bezoar puede contener pelo («tricobezoar») o productos múltiples, incluyendo comida, huesos de frutas, etc. El tribezoar ocurre fundamentalmente en mujeres menores de 30 años. Radiográficamente, son masas que se conforman a la forma de la luz gástrica y que se mueven en su interior.

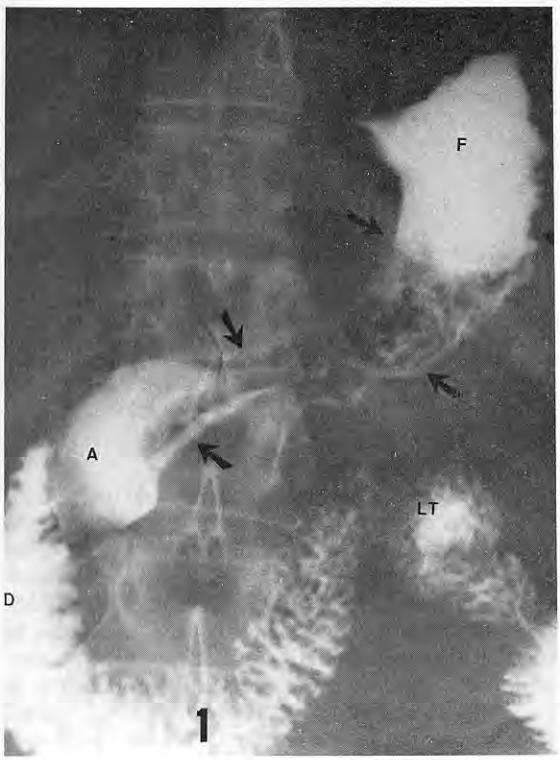

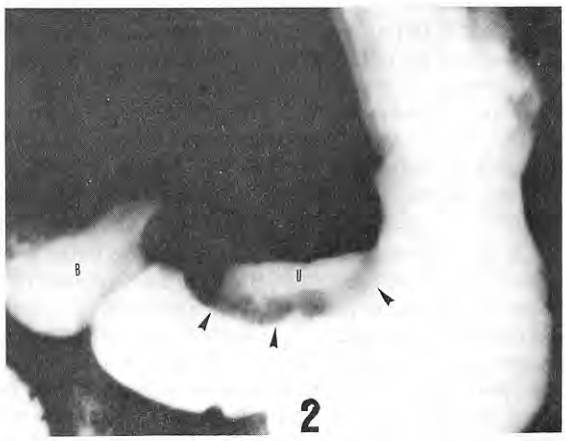

Fig. 24-10.—Carcinoma avanzado del estómago. 1: Tipo linitis plástica. Desde el fundus gástrico (F) hasta el antro (A) existe una disminución marcada del tamaño del cuerpo gástrico, coexistiendo con gran rigidez de sus paredes (flechas). Duodeno (D). Ligamento de Treitz (LT). 2: Menisco de Carman. La ulceración del antro gástrico (U) está separada del propio antro por una franja o rodete tumoral bien definido (puntas de flechas).

Diagnóstico por image

suele ser de unos 20 mm. La fiabilidad diagnóstica del método se sitúa alrededor del 90 %.

a) La *estenosis hipertrófica del adulto* no es rara. En ocasiones, se asocia a enfermedades como úlcera péptica benigna, carcinoma, gastritis de anemia perniciosa, etc. Los signos radiológicos incluyen elongación y estrechamiento concéntrico del canal pilórico. Las úlceras pépticas están presentes hasta en el 64 % de los casos.

H) **Estómago postoperado** (Fig. 24-13.)

Los tipos más frecuentes de gastrectomía están reflejados en el cuadro siguiente:

Cuadro 8

GASTRECTOMIA

— Gastrectomía tipo Billroth I
(gastrectomía parcial con gastroduodenostomía).
— Gastrectomía tipo Billroth II
(gastrectomía parcial con gastroyeyunostomía).
— Polya
(antrectomía con gastroyeyunostomía, utilizando todo el corte distal del estómago para la anastomosis).
— Hofmeister.
(gastrectomía con gastroyeyunostomía y un estómago parcialmente reducido).
— Operación de Roux en «Y».
(yeyunostomía laterolateral, con o sin anastomosis con el esófago, estómago y duodeno, así como vesícula biliar, colédoco o páncreas).

1. *Reparación de hernia de hiato.*—Entre las reparaciones de hernia de hiato la más usada hoy es la *fundoplicación de Nissen II.* El estudio gastroduodenal muestra la elongación del esófago intraabdominal, viéndose un defecto de repleción, muy típico, de aspecto seudotumoral, en la parte alta.

2. *Vagotomía.*—Los enfermos con vagotomía y piloroplastia que presentan retención gástrica, muestran contenido gástrico alimenticio.

3. *Gastrectomía.*—La demostración de alteraciones a nivel de la boca anastomótica puede realizarse con los estudios baritados. (Fig. 24-14.)

Hallazgos radiológicos postgastrectomía.—La *atonía gástrica* es un hallazgo que se puede presentar 24-48 horas después de cualquier procedimiento quirúrgico importante.

La *dilatación aguda gástrica* también es una complicación seria que muestra distensión gástrica marcada.

La *hemorragia* ocurre en un 3 % de los pacientes con gastrectomía, pero puede producirse hasta en un 30 % de los que han sido operados por hemorragia.

La *obstrucción* del estómago está causada por *edema,* aunque también por estrecheces por cirugía defectuosa. Ocurre aproximadamente en el 5 % de los casos de gastrectomía parcial. Cuando la retención persiste durante más de 4 ó 5 días, debe realizarse un estudio gastroduodenal con bario.

La no resección del antro gástrico *(antro retenido)* se complica con úlcera marginal entre el 30 y el 50 % de los casos.

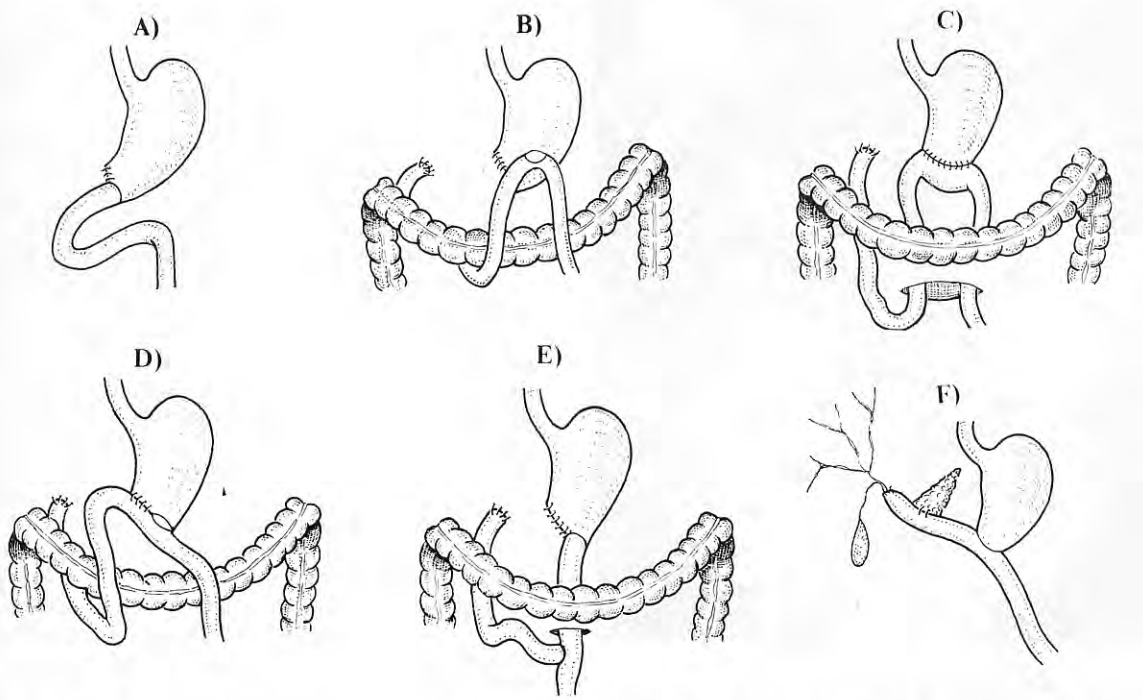

Fig. 24-13.—Esquema de los tipos más habituales de cirugía gastroduodenal. A) Billroth I. B) Billroth II. C) Polya (retrocólica). D) Hofmeister. E) Roux-En-Y. F) Whipple. (Sintetizado con permiso del autor y editor, Burhenne, H. J. A. J. R. 91:731, 1964.)



Fig. 24-14.—Ulcera de boca anastomótica en Billroth I. Una

La *úlcera recurrente* puede verse ocasionalmente en el mismo sitio donde previamente existía cuando se hacen resecciones en cuña. La *úlcera postoperatoria,* también llamada *úlcera marginal,* ocurre en el lado yeyunal de la anastomosis. Es más frecuente en los hombres que en las mujeres (9:1), suelen presentar hemorragia en el 50 % de los casos, y el 45 % suele tener obstrucción parcial del estoma. La mayor parte de las úlceras marginales son sintomáticas a partir de los 3-4 años después de la gastrectomía parcial. El diagnóstico por estudio baritado se hace aproximadamente en el 50 % de los casos, aunque pueden verse anormalidades hasta en un 80 % de los pacientes.

La *fístula gastroyeyunocólica* es una complicación de la úlcera marginal no tratada y ocurre aproximadamente en el 17 % de los casos. El diagnóstico radiológico puede ser positivo en cerca del 90 % de los

sintomáticas a partir de
gastrectomía parcial. El
ado se hace aproximada-
os, aunque pueden verse

25
APARATO DIGESTIVO: EL INTESTINO DELGADO

DR. E. TEJERA
DR. C. S. PEDROSA

http://booksmedicos.blogspot.com

1. ANATOMIA
2. TECNICAS DE EXAMEN
3. SEMIOLOGIA GENERAL
4. GRANDES SINDROMES

1. ANATOMIA

El intestino delgado, compuesto por duodeno, yeyuno e íleon, es un tubo de 3 a 5 m de longitud, que disminuye gradualmente de tamaño, desde el píloro hasta la válvula ileocecal.

La mucosa del intestino está formada por pliegues circulares, llamados válvulas conniventes, sobre las que se colocan los villis intestinales. Estos pliegues están más desarrollados en la región distal del duodeno y proximal del yeyuno, mientras que van siendo más pequeños y menos numerosos hacia la parte distal del intestino delgado. También existen más placas linfáticas, o de Peyer, en la zona del íleon que en la del yeyuno. Estas pueden ser francamente prominentes en gente joven y se atrofian con la edad. (Fig. 25-1.)

La parte terminal del intestino delgado es la válvula ileocecal, donde el íleon vacía en el ciego. Se trata de un auténtico esfínter, que probablemente impide la regurgitación del contenido del ciego al intestino delgado.

Radiológicamente, las asas ocupan el abdomen de una forma homogénea, sin dejar zonas «vacías» y deben ser móviles y deformables, en las áreas accesibles a la palpación. El diámetro de la luz no debe exceder de 3 cm en el estudio baritado convencional, si bien se admite, con la técnica de enema, un diámetro normal de hasta 4-5 cm en el yeyuno. Los pliegues deben tener superficie lisa y cruzar toda la luz a intervalos iguales. Su espesor no excederá los 2-3 mm. Son más altos y apretados en el yeyuno y más espaciados y planos en el íleon.

Fig. 25-1.—Imagen normal del intestino delgado de un niño de seis años. Más allá del estómago (E) y del arco duodenal (D) el intestino adquiere un aspecto floreado, depositándose el contraste entre los pliegues del mismo.

2. TECNICAS DE EXAMEN

A) **Abdomen simple**

Esta radiografía puede demostrar la presencia de líquido libre en la cavidad abdominal, tan frecuente en procesos abdominales inflamatorios y en diseminación metastásica. Por otra parte, puede observarse la dilatación anómala de asas intestinales y la presencia de luminogramas patológicos. Por último, la demostración de cuerpos extraños, calcificaciones, etc., también es de gran valor.

B) **Examen oral baritado**

El examen standard del intestino delgado se realiza por medio de la administración oral de bario y la obtención de radiografías seriadas del intestino, ayudadas por la exploración fluoroscópica, realizada a intervalos, hasta que el contraste llega al ciego.

Las indicaciones específicas para un estudio baritado del intestino delgado incluyen estados de malabsorción clínica, fístulas conocidas de la zona, diarrea persistente, dolor abdominal cíclico, sospecha de obstrucción, trauma, enfermedad metastásica del intestino y enfermedades inflamatorias. Las mayores desventajas del método son: falsos negativos en presencia de lesión nodular o ulcerativa, estudio prolongado y dosis de radiación importante al paciente.

C) **Enema del intestino delgado**

También llamado enteroclisis, incluye la intubación del duodeno, así como la inyección, a través del mismo, de bario, por gravedad, para conseguir un

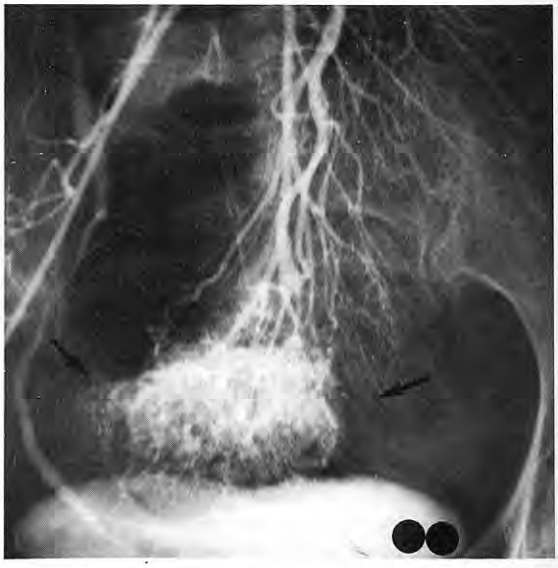

Fig. 25-2.—Valor de la angiografía. La imagen recoge la inyección selectiva de la arteria mesentérica superior mostrando una gran tumoración muy vascularizada en la región supravesical (flechas) en un paciente con hemorragia importante y sin causa aparente en el estudio convencional del intestino delgado.

3. SEMIOLOGIA GENERAL

Se analizan a continuación los principales hallazgos semiológicos, considerando el mecanismo de producción y las distintas causas que los originan.

1. *Dilatación.*—Puede deberse a factores puramente mecánicos, como en el caso del íleo obstructivo. En otras ocasiones, depende de alteraciones orgánicas de la propia pared (sprue, amiloidosis, isquemia, conectivopatías) o de su inervación (vagotomía, enfermedad de Chagas, etc.). (Fig. 25-3.)

2. *Engrosamiento de pliegues.*—Es indicativo de infiltración mucosa, submucosa o ambas. Unas veces lo será por líquido, como en el edema intestinal (hipoproteinemia en cirrosis, nefrosis, síndrome pierdeproteínas) o por sangre intramural (coagulopatías, trauma, etc.). En otros casos, va a predominar el carácter celular del infiltrado, ya sea neoplásico (linfoma, carcinoide), inflamatorio (Whipple, giardiasis, tifoidea, yersiniasis) o granulomatoso (Crohn, tuberculosis, histoplasmosis). En estos casos los pliegues tienden a ser en general más irregulares y anárquicos que cuando se debe únicamente a líquido. (Fig. 25-3.)

3. *Rigidez de la pared.*—Este hallazgo, cuando se presenta de forma aislada, sugiere hemorragia intramural (tratamiento anticoagulante, púrpura trombocitopénica, hemofilia) y se debe a la infiltración hemática de la pared. Puede presentarse también en casos de isquemia mesentérica o por infiltración inflamatoria (enfermedad de Crohn), o tumoral (linfosarcoma), pero en estos casos suele asociarse a otros hallazgos específicos, como irritabilidad, espasmo, úlceras, nódulos, etc. (Fig. 25-3.)

4. *Nodularidad.*—Los pequeños nódulos, de 2 a 3 mm, que originan el patrón en «grano de arena», se deben a la presencia de villis distendidos, por infiltración de material proteináceo (Waldestron) o de células cebadas (mastocitosis) o bien de linfocitos (hiperplasia nodular linfoide, estados de déficit de inmunoglobulinas, etc.). Se pueden observar nódulos de mayor tamaño (3 a 10 mm) en las poliposis hereditarias (Peutz-Jeghers, Cronkhite-Canada), en enfermedades neoplásicas (linfoma, carcinoide, metástasis intestinales), correspondiendo a nódulos submucosos y en enfermedades inflamatorias de la mucosa (enfermedad de Crohn). (Fig. 25-3.)

5. *Separación de asas.*—Indica afectación mesentérica y/o peritoneal, ya sea por líquido (ascitis de cualquier origen), proceso inflamatorio (abscesos, tuberculosis, Crohn, mesenteritis retráctil), infiltración benigna (amiloidosis) o maligna (linfoma, carcinoma, metástasis, tumor mesentérico, etc.). (Fig. 25-3.)

6. *Divertículos y seudodivertículos.*—Los divertículos verdaderos son muy raros, si exceptuamos los

Fig. 25-3.—Semiología de las lesiones del intestino delgado. 1: Dilatación. Los pliegues del intestino pierden su aspecto floreado y se hacen paralelos unos a otros. La dilatación puede llevar a la invaginación transitoria, como la visible en el ángulo inferior derecho (flecha). 2: Rigidez de la pared. La infiltración en este caso por linfoma produce áreas que han perdido la curva habitual del intestino delgado (flechas). *(Continúa ilustración.)*

duodenales y el de Meckel. El seudodivertículo puede deberse a ulceración de la pared (Crohn, linfoma, carcinoma) o bien a saculaciones por afectación asimétrica de las paredes del intestino, como en la esclerodermia y en el mismo Crohn. (Fig. 25-3.)

7. *Defecto de repleción solitario.*—Sus causas son múltiples y van desde tumoraciones benignas (adenoma, leiomioma, lipoma, etc.) o malignas (carcinoma, linfoma, metástasis, leiomiosarcoma, etc.), hasta la presencia de cuerpos extraños (bezoar, píldoras, íleo biliar), o anomalías congénitas (quiste de duplicación, divertículo de Meckel invertido, etc.).

En la práctica, es conveniente seguir un método secuencial de observación de las alteraciones, como el propuesto por Goldberg. Dicho método analiza sucesivamente los siguientes parámetros: calibre, patrón de pliegues, existencia de nódulos y extensión de la lesión. (Cuadro 1.)

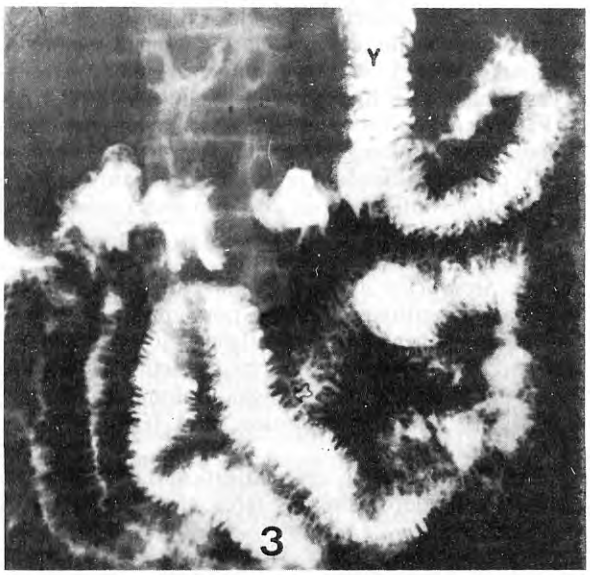

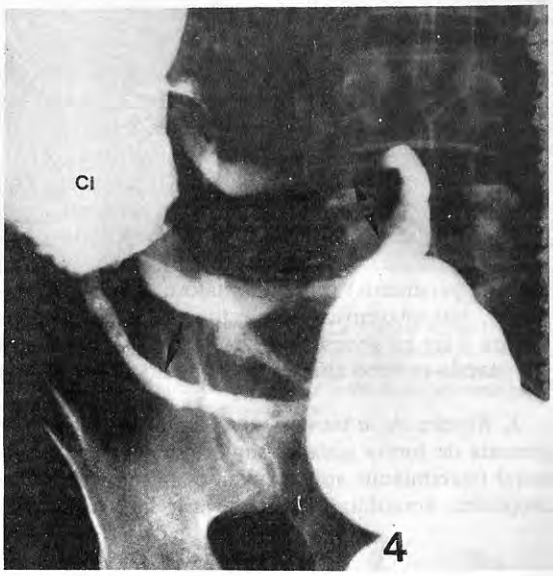

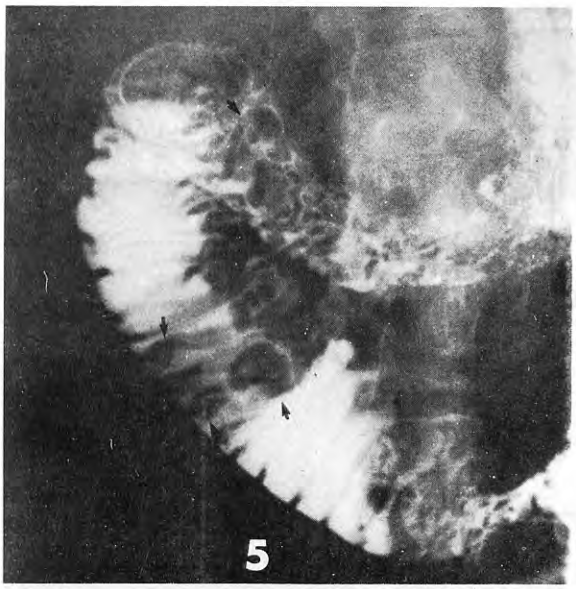

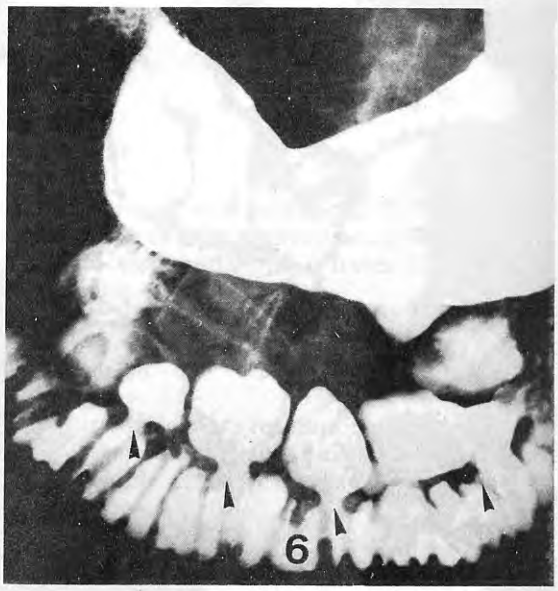

Fig. 25-3. *(Cont.)*—3: Engrosamiento de pliegues. Los pliegues adquieren un carácter paralelo unos a otros y las asas se separan entre sí debido a la presencia de infiltración, unas veces por tumor o como en este caso de cirrosis por líquido acumulado en la pared por la hipoproteinemia presente. 4: Separación de asas. La distancia entre las asas del intestino delgado en esta paciente con enfermedad de Crohn está marcadamente aumentada (flechas). En general es indicación de la afectación mesentérica y/o peritoneal. 5: Defectos de repleción nodulares. La presencia de nódulos múltiples en el tubo digestivo indican casi siempre tumor como en este caso de metástasis nódulares múltiples por melanoma. 6: Divertículos. La presencia de numerosas saculaciones que nacen del borde del intestino es típica de los divertículos en cualquier área del intestino.

Cuadro 1

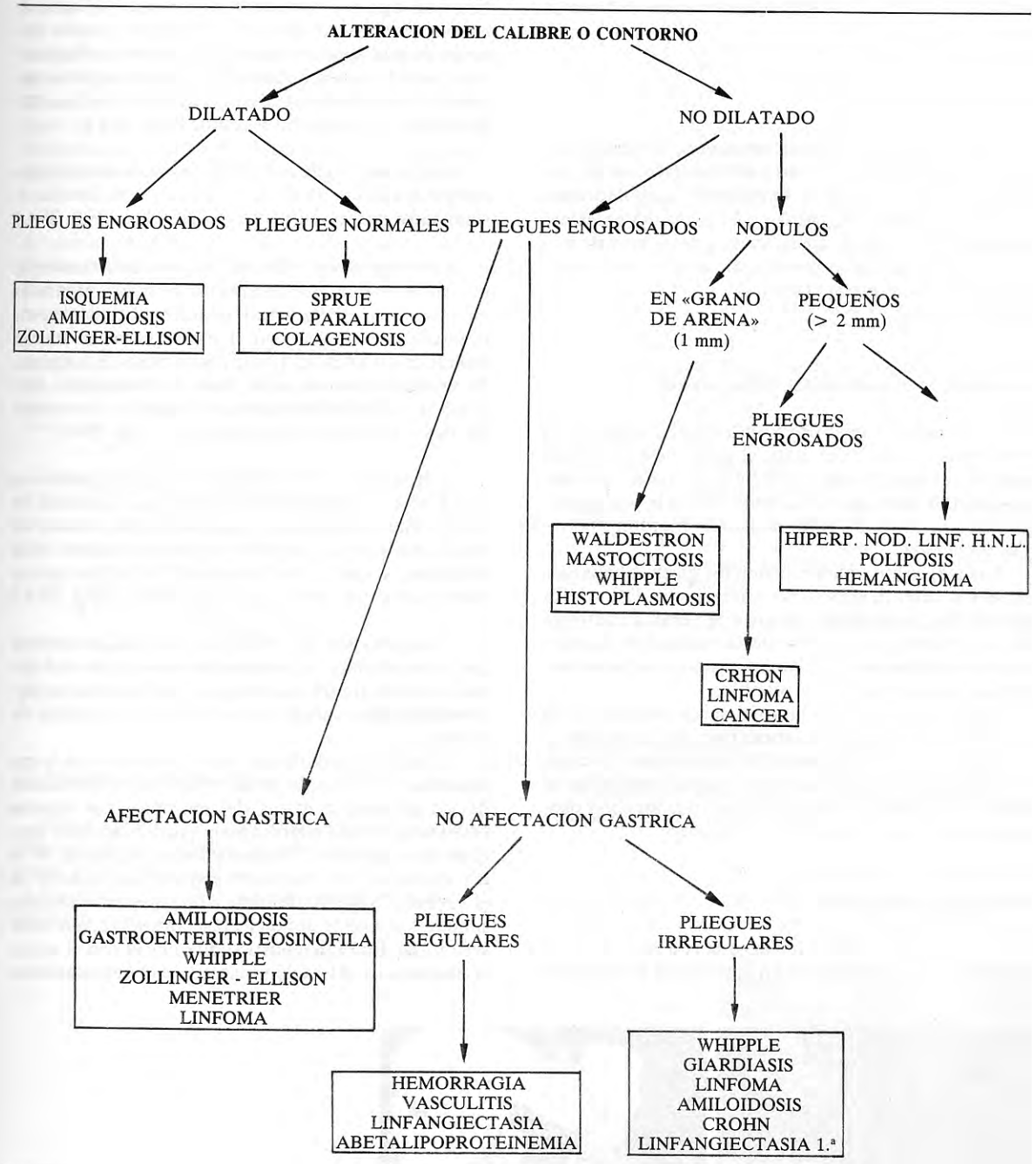

Simplificado de Goldberg

4. GRANDES SINDROMES

A) Alteraciones congénitas

Divertículo de Meckel.—Es la anomalía congénita más frecuente del intestino delgado (3 % de la población). Se debe a la persistencia del conducto onfalomesentérico, y se presenta, en general, en el borde antimesentérico de la zona distal del íleon, entre unos 30 y 40 cm de la válvula ileocecal.

El síntoma más frecuente es la hemorragia, que en más del 80 % de los casos se debe a la presencia de mucosa gástrica heterotópica en su interior. En general es difícil su detectado en los estudios convenciona-

les. Los estudios isotópicos con Tc^{99} demuestran con un alto grado de sensibilidad la presencia de mucosa gástrica en su interior.

B) **Malabsorción**

Con el nombre de malabsorción se designan una serie de procesos en los que existen defectos de absorción de los principios inmediatos: carbohidratos, proteínas y grasas. El cuadro clínico resulta en esteatorrea, es decir, heces abundantes, grasientas y de mal olor, acompañadas de diarrea, distensión abdominal, pérdida de peso, pigmentación de la piel y alteraciones del crecimiento.

Entidades que se asocian a malabsorción

1. *Sprue.*—Se incluyen aquí tres enfermedades: la enfermedad celíaca del niño, el sprue no tropical del adulto y el sprue tropical. Este último, parece ser una entidad diferente, pero las dos primeras hoy se sostiene que son la misma enfermedad en diferentes períodos de la vida.

Las tres enfermedades tienen los mismos hallazgos en el intestino delgado, con alteraciones de los villis intestinales, que pueden llegar a la pérdida completa de los mismos, elongación de las criptas de Lieberkuhn e infiltración de la lámina propia con linfocitos, células plasmocitarias y eosinófilos.

Existe una relación clara del sprue nostras con la dieta, que lo distingue del sprue tropical. La exclusión del trigo produce la remisión de los síntomas. La causa de toxicidad de estos cereales parece residir en el gluten. En enfermos con sprue de larga duración pueden desarrollarse linfomas y carcinomas.

Hallazgos radiológicos

a) *Dilatación.*—Es el hallazgo más frecuente e importante. Suele producirse en la zona del yeyuno medio y distal, pero en ocasiones puede ser difusa. Si bien, en algunos pacientes, la columna de bario se mueve muy rápidamente por el intestino, cuando aparecen secreciones la columna se enlentece y fragmenta, y cuando aparece dilatación marcada hay una motilidad completamente desordenada e infectiva, aumentando el tiempo de tránsito. (Fig. 25-4.)

b) *Hipersecreción.*—Cuando se ve bario con apariencia granular, grosera, es debido a la floculación producida por el aumento de líquidos. (Fig. 25-4.)

c) *Segmentación.*—Se conoce con este nombre la presencia de masas importantes de bario, separadas unas de otras, en segmentos dilatados. Frecuentemente pueden verse asas con el típico patrón de muelle espiral en su interior, por invaginaciones transitorias. Al vaciarse el intestino de bario es frecuente la aparición de un granulado grosero y amorfo, como copos de nieve: la llamada *fragmentación.* (Fig. 25-4.)

d) *Moulage.*—El *moulage* o «signo del molde» es una forma de segmentación en la que la pérdida de los pliegues del intestino produce áreas rellenas de bario, que parecen un tubo sin patrón mucoso en su contorno, y que se ha comparado a la cera que se vierte sobre un tubo y se deja enfriar. (Fig. 25-4.)

2. *Enfermedad de Whipple.*—Es una esteatorrea que se acompaña de pérdida de peso, dolor abdominal, diarrea, fiebre y artralgias. Es frecuente la pigmentación aumentada de la piel y la presencia de adenopatías.

El hallazgo radiológico más importante de la enfermedad de Whipple es la presencia de alteraciones de los pliegues mucosos del intestino. Las válvulas conniventes están engrosadas y pueden aparecer ligeramente nodulares. No suele haber dilatación de la luz intestinal. Los hallazgos son más importantes en el yeyuno, lo que lo diferencia de otras enfermedades similares, como la linfangiectasia intestinal, que suele ser difusa. En el diagnóstico diferencial con el sprue, la ausencia de dilatación marcada y el engrosamiento

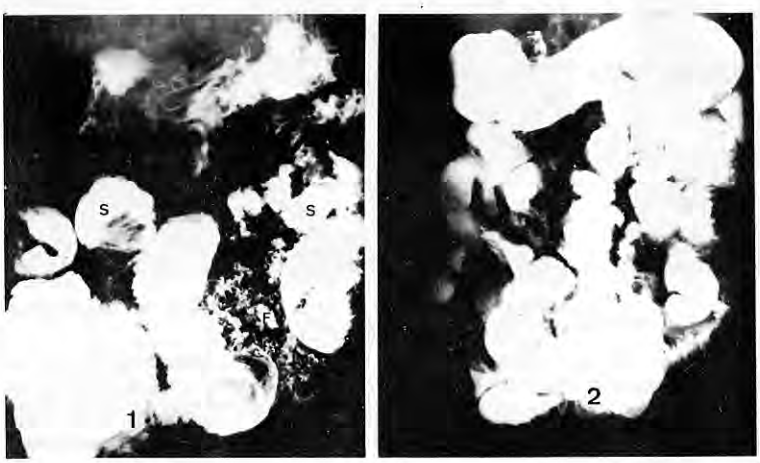

Fig. 25-4.—Semiología de malabsorción. Las imágenes 1 y 2 muestran dilatación intestinal con grandes acúmulos de contraste, separados unos de otros (S), indicativo de la existencia de segmentación. La «fragmentación» de la papilla es visible como pequeños acúmulos separados entre sí (F). En la imagen 2 puede verse cómo la dilatación llega hasta las últimas asas del intestino delgado.

de los pliegues son datos que apuntan hacia la enfermedad de Whipple. (Fig. 25-5.)

3. *Esclerodermia.*—En el intestino delgado suele haber dilatación y alteraciones de la actividad peristáltica, más marcadas en la segunda porción del duodeno, lo que a veces sugiere obstrucción a nivel del ligamento de Treitz. Con cierta frecuencia se produce saculación, con formaciones seudodiverticulares.

4. *Otras enfermedades.*—La malabsorción se puede asociar con una serie de enfermedades, ya sean primarias del intestino delgado, ya secundarias, que pueden verse en el cuadro siguiente:

Cuadro 2

ENFERMEDADES DEL DELGADO QUE PUEDEN ASOCIARSE A MALABSORCION

— Linfangiectasia intestinal.
— Infecciones parasitarias.
— Divertículos y asas ciegas.
— Lesiones inflamatorias (Crohn, TB).
— Insuficiencia vascular mesentérica.
— Gastroenteritis eosinofílica.
— Diabetes.
— Síndrome carcinoide.
— Insuficiencia pancreática.
— Síndrome de Zollinger-Ellison.
— Linfosarcoma.
— Hipogammaglobulinemia.

Marshak y col.

C) **Alteraciones inmunológicas**

Existe una serie de estados de deficiencia en inmunoglobulinas que pueden presentarse con manifestaciones gastroenterológicas.

Siguiendo a Marshak, pueden clasificarse de la siguiente manera:

Cuadro 3

1. DESORDENES PRIMARIOS DE LAS INMUNOGLOBULINAS CON MANIFESTACIONES GASTROINTESTINALES
   A) Inmunodeficiencia variable.
      1. Sprue hipogammaglobulinémico.
      2. Hipogammaglobulinemia con anemia perniciosa y gastritis atrófica.
      3. Hiperplasia nodular linfoide de intestino delgado y giardiasis.
   B) Deficiencia selectiva de IgA.
      1. Sprue IgA deficiente.
      2. Hiperplasia nodular linfoide del intestino delgado con deficiencia de IgA.

2. DESORDENES SECUNDARIOS DE INMUNOGLOBULINAS CON MANIFESTACIONES GASTROINTESTINALES
   A) Síntesis disminuida de inmunoglobulinas o síntesis de inmunoglobulinas anormales.
      1. Waldestron.
      2. Linfoma de cadenas alfa o linfoma mediterraneo.
      3. Linfosarcoma.
      4. Leucemia linfocítica crónica.
   B) Pérdida y destrucción aumentada de inmunoglobulinas.
      1. Linfangiectasia intestinal.
      2. Enteropatías exudativas.
   C) Amiloidosis.

3. SINDROME DE INMUNODEFICIENCIA ADQUIRIDA (SIDA)

Hallazgos radiológicos

Existen varios patrones de las enteropatías por deficiencia de inmunoglobulinas:

1. *Patrón de Sprue.*—Los hallazgos, en el caso del sprue hipogammaglobulinémico y sprue por deficiencia de IgA, son enteramente similares a los que

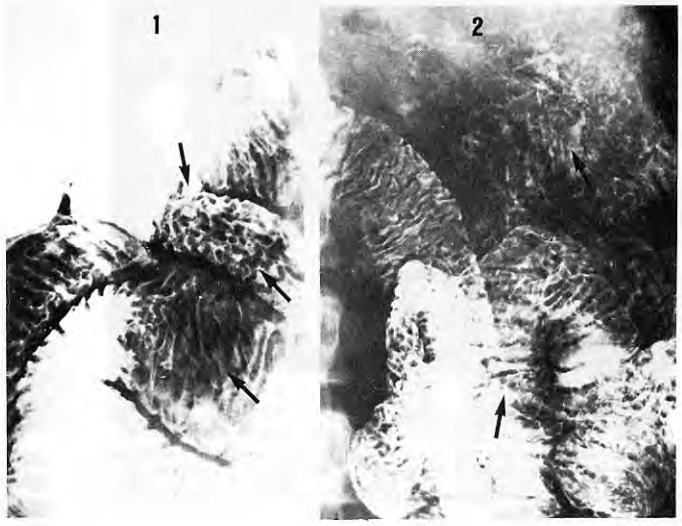

Fig. 25-5.—Malabsorción en síndromes específicos. 1 y 2: Dilatación del intestino con aspecto nodular de todos los pliegues del yeyuno (flechas) en un caso de enfermedad de Whipple.

ocurren en el sprue celíaco, con dilatación, segmentación, fragmentación e hipersecreción.

2. *Defectos nodulares múltiples.*—Se observan más frecuentemente en las enfermedades con deficiencia variable de inmunoglobulina, asociada a infestación de giardias en las heces, así como en los casos de linfosarcoma y de insuficiencia aislada de IgA.

3. *Engrosamiento de los pliegues intestinales.*—Suele verse en los casos de alteraciones de las inmunoglobulinas de origen secundario.

El *linfosarcoma* puede presentar engrosamiento difuso e irregular del intestino, con nodularidad y sin hipersecreción. En la *enfermedad de Waldestron* existen también pliegues engrosados, que suelen presentar espiculaciones en la periferia.

El *linfoma mediterráneo,* o linfoma de cadenas pesadas, ocurre en gente joven, más frecuentemente de origen arábigo o judío no askenazi. Afecta fundamentalmente a duodeno y yeyuno, con engrosamiento marcado y difuso de los pliegues, y presencia de nódulos entre las masas, producidos por ganglios linfáticos aumentados. Es secundario a infecciones de repetición del intestino delgado y, si no es tratado, suele evolucionar a linfoma maligno.

En la *amiloidosis* también existe engrosamiento de los pliegues, con una imagen paralela a los mismos que recuerda al yeyuno, de aquí el término que se utiliza de «yeyunización» del íleon.

El síndrome de inmunodeficiencia adquirida (SIDA) es un cuadro de inmunidad celular deprimida, con sarcoma de Kaposi en casi el 40 % de los casos, infecciones oportunistas, sobre todo por *Pneumocystis carinii,* fiebre y adenopatías. Pueden presentar alteraciones de la pared del intestino delgado (3 %), aunque son mucho más frecuentes a nivel del recto (82 %). En el intestino delgado pueden verse múltiples nódulos con lesiones ulcerativas centrales o grandes masas, acompañando a lesiones pigmentarias violáceas de la piel. (Fig. 25-6.)

Fig. 25-6.—Sarcoma de Kaposi en un enfermo de SIDA. La imagen 1 muestra una gran masa con grandes excavaciones en la luz (flechas) afectando a la región del yeyuno distal. La imagen 2 muestra el TAC del mismo paciente, comprobándose cómo el asa yeyunal (Y) está rodeada por una gran masa de partes blandas correspondientes al sarcoma de Kaposi.

D) Enteritis

Las lesiones inflamatorias del intestino delgado pueden clasificarse, de acuerdo con Pringot y Bodart, de la siguiente manera:

Cuadro 4

A) LESIONES INFLAMATORIAS NO ESPECIFICAS
1. Enfermedad de Crohn.
2. Síndrome de Behcet.
3. Ileítis terminal aguda.
4. Hiperplasia linfoide de íleon terminal.
5. Yeyunoileítis ulcerosa crónica no granulomatosa.

B) LESIONES INFECCIOSAS
1. Ileítis por *Yersinia.*
2. Tuberculosis.
3. Otras.

C) ISQUEMIA SEGMENTARIA.
D) ENTERITIS POSTRADIACION.
E) LESIONES POR DROGAS.
F) ENTERITIS EOSINOFILICA.
G) ENTERITIS SEUDOMEMBRANOSA.

1. *Enfermedad de Crohn.*—Es una enfermedad que se presenta en adultos jóvenes y que ha aumentado considerablemente su frecuencia en los últimos años. La lesión ocurre con más frecuencia en el íleon terminal, siendo el colon la segunda localización preferente. La afectación del íleon terminal y del colon se presenta en aproximadamente un 55 % de los pa-

cientes. La afectación aislada del intestino delgado, en un 31 %, y la del colon, en el 15 %.

a) *Hallazgos radiológicos.*—El engrosamiento de la pared puede ser la primera manifestación de la enfermedad. El edema persistente de las asas afectadas puede producir una apariencia granulada de la mucosa. La presencia de ulceración aftoidea, es decir, erosiones de la mucosa intestinal sobre los folículos linfoides hiperplásicos, produce la imagen radiológica de una mancha pequeña de bario situada en el centro de un defecto de repleción redondeado. Esta ulceración produce una imagen estrellada al crecer. Las úlceras aftosas ocurren en aproximadamente un 25 % de las exploraciones en pacientes con enfermedad de Crohn. En fases más tardías aparecen grandes úlceras de forma redondeada y ovalada, que suelen presentar convergencia de los pliegues. Ocasionalmente pueden verse ulceraciones longitudinales, largas, a lo largo del borde mesentérico del intestino delgado. No infrecuentemente, la presencia de ulceraciones longitudinales y transversales, con restos de mucosa en forma de islotes intermedios, produce la apariencia denominada de «empedrado», visible en cerca del 60 % de los casos. (Fig. 25-7 y 25-8.)

La presencia de espasmo y edema origina estrechamiento de la luz del intestino, que puede aparecer como una cuerda fina, «signo de la cuerda», producido no solamente por edema, sino también por el engrosamiento fibroso de la pared intestinal, lo que puede hacerlo permanente. La presencia de fístulas es muy frecuente en la fase avanzada de la enfermedad. Pue-

Fig. 25-7.—Semiología de la enfermedad de Crohn aguda. En la imagen 1 predominan las lesiones nodulares de pequeño tamaño en el íleon terminal (flechas). Existe afectación del borde medial del ciego (flechas huecas).

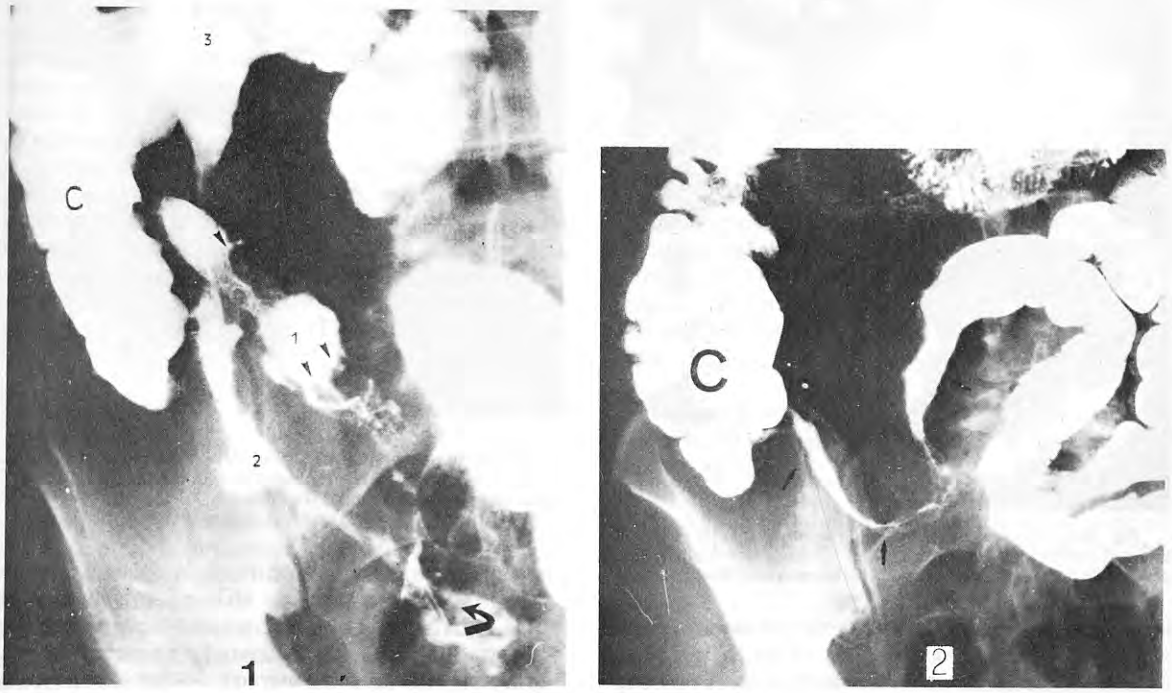

Fig. 25-8.—Semiología de la enfermedad de Crohn. 1: Aspecto típico de la enfermedad con afectación concéntrica en el segmento inicial (1), segmento intermedio con saculaciones asimétricas (2) e intestino normal en la parte alta (3). 2: Signo de la cuerda en el íleon terminal distal de un caso avanzado de enfermedad de Crohn por infiltración mesentérica vecina (flechas).

den ser ciegas, pero también pueden comunicarse con las asas vecinas, e incluso con la vejiga o la piel.

El engrosamiento del mesenterio es muy frecuente, por lo que puede observarse la presencia de efecto de masa en el lado mesentérico de las asas intestinales afectadas, así como rigidez del borde mesentérico del asa. La válvula ileocecal y el ciego, en su borde interno, están frecuentemente afectados, pudiendo existir también fístulas ileocólicas.

La distribución de las lesiones presenta dos hallazgos, considerados característicos de esta enfermedad. Por un lado, existe una zona transicional, entre las lesiones severas ileales y el intestino normal proximal, que presenta lesiones menos severas que la parte distal. Por otra parte, la presencia de lesiones salteadas («skip areas») también es típica de la enfermedad, aunque pueden verse en otras afecciones inflamatorias de intestino. La tendencia de la lesión a situarse en el lado mesentérico del intestino y a presentar saculación asimétrica del lado contrario, son hallazgos típicos de esta entidad.

b) *Recurrencia de las lesiones.*—En los pacientes que han sido tratados quirúrgicamente puede llegar al 50 % en 10 años. Los hallazgos radiológicos son similares a los de la enfermedad inicial. La localización más frecuente de la recurrencia, después de la resección del colon por colitis granulomatosa, aparece en el íleon proximal a la ileotransversostomía en aproximadamente el 35 % de los casos. (Fig. 25-9.)

La asociación de enfermedad de Crohn con adenocarcinoma del intestino delgado es bien conocida. La presentación clínica más habitual es un recrudecimiento de los síntomas después de un período largo asintomático o con síntomas de obstrucción intestinal parcial. El hallazgo radiológico más constante es la progresión de las lesiones, con afectación de más asas, fístulas, estrecheces, etc.

2. *Ileítis aguda terminal.*—Se presenta en forma de episodios agudos, que frecuentemente llevan a la laparotomía exploradora. Un gran porcentaje de estos casos se consideran hoy ileítis terminales infecciosas, probablemente por Yersinia.

3. *Hiperplasia linfoidea del íleon terminal.*—Es muy frecuente en niños. En adultos, parece presentarse en asociación con enfermedad infecciosa por Yersinia, aunque también pueden verse casos de hiperplasia linfoide difusa en pacientes con inmunodeficiencia. Los hallazgos radiológicos incluyen nódulos múltiples de pequeño tamaño, de 2 a 3 mm, o también tres o cuatro grandes defectos de repleción, correspondientes a hiperplasia de las placas de Peyer. (Figura 25-10.)

E) Lesiones infecciosas

1. *Ileítis por Yersinia.*—La Yersinia enterocólica es un Gram negativo que produce una infección intestinal, más frecuentemente en la época del verano o del otoño, y que puede afectar también al colon.

Los hallazgos radiológicos están limitados a la parte distal del íleon. Suele aparecer un patrón nodular grosero y difuso, con separación de las asas intestinales. Puede haber compresiones extrínsecas sobre la zona, debidas a ganglios linfáticos aumentados. Pueden verse úlceras aftosas, así como úlceras grandes.

Fig. 25-9.—Semiología de la enfermedad de Crohn. Ejemplo típico de recidiva de la enfermedad en el último asa ileal (flechas) después de ileotransversostomía. Colon transverso (CT).

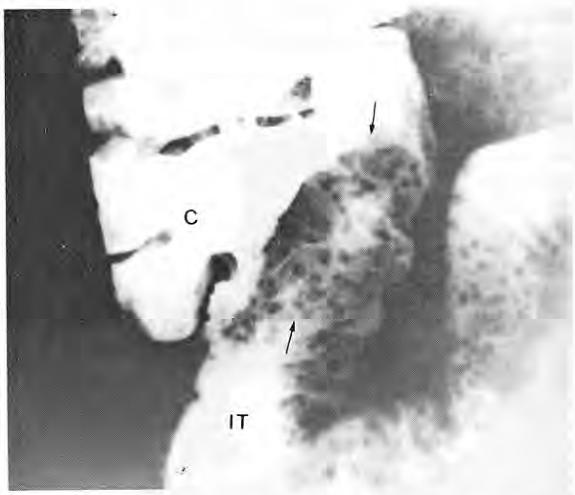

Fig. 25-10.—Hiperplasia linfoidea del íleon terminal. La imagen muestra defectos nodulares múltiples muy frecuentes en el íleon terminal en niños asintomáticos (flechas).

2. *Enteritis tuberculosa.*—Ha disminuido considerablemente en los países civilizados, pero todavía siguen viéndose casos. El íleon terminal y el ciego son las áreas más frecuentemente afectadas. Sin embargo, pueden verse lesiones en el colon y en el yeyuno. Aproximadamente el 50 % de los pacientes no presentan evidencia radiológica de enfermedad tuberculosa pulmonar.

c) *Isquemia segmentaria.*—El infarto intestinal puede ocurrir secundario a lesiones intrínsecas o extrínsecas. Parece ser frecuente el antecedente de isquemia mesentérica no oclusiva, que provoca una perfusión disminuida del intestino delgado. La lesión produce un estado agudo edematoso y hemorrágico de la pared, que luego lleva secundariamente a las estrecheces isquémicas. En las fases agudas existe un patrón edematoso del intestino con dilatación moderada, festoneamiento del contorno del asa afectada, imágenes en huella de dedo y, finalmente, estrechamiento concéntrico con borramiento total de los pliegues mucosos. Puede aparecer perforación secundaria a la necrosis.

F) **Parasitosis**

Ascaridiasis.—La infestación se produce a través de la ingestión de comidas o bebidas contaminadas con los huevos. Las larvas nacen de estos huevos en el duodeno y, a través del epitelio del intestino delgado, emigran hasta el sistema venoso portal, pasando por el hígado a los pulmones. Aquí pueden desarrollar una neumonitis. Tras varios días en el pulmón, las larvas rompen en el alvéolo y emigran a través de los bronquios hasta la faringe, donde son tragadas, llegando al intestino delgado, en el que se desarrollan en su forma adulta.

La manifestación radiológica en los estudios de contraste es la demostración de un defecto de repleción alargado en el interior de las asas intestinales. Con frecuencia, y debido a la ingestión de bario por el propio áscari, puede verse en placas tardías como un hilo central, que representa el tubo digestivo del gusano, relleno de contraste. (Fig. 25-11.)

Fig. 25-11.—Ascaridiasis. La imagen muestra el defecto tubular típico del áscari en el bulbo duodenal. Se adivina el intestino del áscari relleno de contraste (puntas de flechas).

G) **Tumores**

a) *Benignos*

Muchos de ellos son asintomáticos, por lo que son encontrados en la autopsia. (Fig. 25-12.)

Los *adenomas* constituyen aproximadamente el 25 % de los tumores de intestino delgado. Son más frecuentes en el duodeno. El estudio radiológico demuestra masas intraluminales redondeadas, que suelen ser pediculadas y que pueden tener una superficie lobulada.

Los *leiomiomas* ocurren más frecuentemente en el yeyuno que en el íleon. Cuando adoptan la forma de «iceberg», hay una parte del mismo que aparece en la luz, produciendo defectos de repleción, más o menos redondeados, con frecuente presencia de ulceración.

Los *lipomas* son más frecuentes en el íleon. Producen defectos de repleción, más o menos redondeados. La compresión puede producir cambios en su morfología, debido a su naturaleza blanda. Los *hemangiomas* ocurren más frecuentemente en el yeyuno. Pueden ser masas, más o menos redondeadas, intraluminales o intramurales. Ocurren más frecuentemente en algunas enfermedades como la esclerosis tuberosa, el síndrome de Turner y el síndrome de Blue-Rubber Nevus.

b) *Malignos*

1. *Primarios*

A) *Linfomas.*—Es la neoplasia maligna más frecuente del intestino delgado. Puede presentarse como lesión primaria del intestino delgado o también como parte de un proceso generalizado linfomatoso. Hay perforación en aproximadamente un 15 % de los pacientes. La variedad histológica más frecuente es el linfoma histiocítico, aunque ocasionalmente pueden verse casos de enfermedad de Hodgkin.

Hallazgos radiológicos.—Los hallazgos radiológicos descritos por Marshak incluyen los siguientes patrones (fig. 25-13):

1. *Nódulos múltiples.*—Aparecen defectos de repleción múltiples, generalmente en el íleon, que pueden presentar ulceraciones en el centro.

2. *Forma infiltrante.*—Con engrosamiento difuso de la pared del intestino, pliegues engrosados e irregulares. Puede haber separación de las asas, debido a engrosamiento mural, así como áreas de estrecheces. A veces se ven asas marcadamente dilatadas, produciendo la llamada «dilatación aneurismática».

Fig. 25-12.—Tumores submucosos del intestino delgado. 1: Imagen nítida y recortada producida por un leiomioma. 2: Defecto de repleción con comprensión y espiculación de los pliegues a su alrededor producida por un hemangioma de intestino delgado.

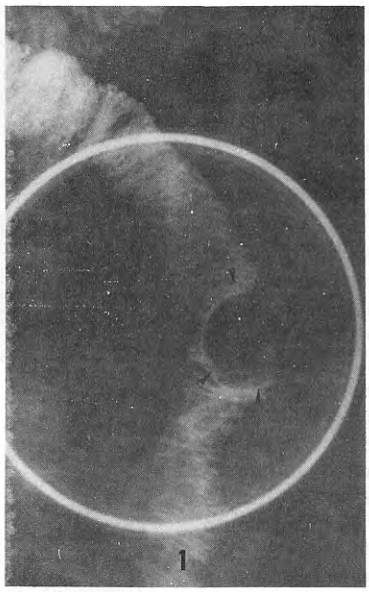

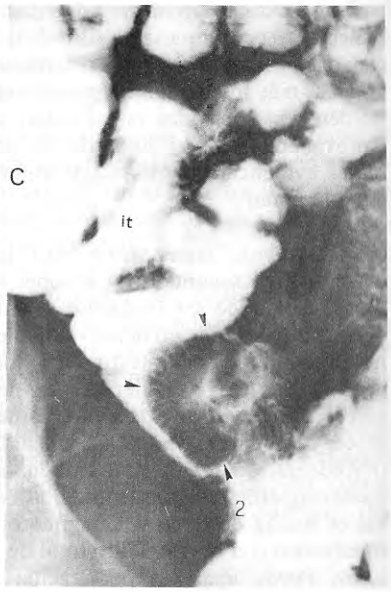

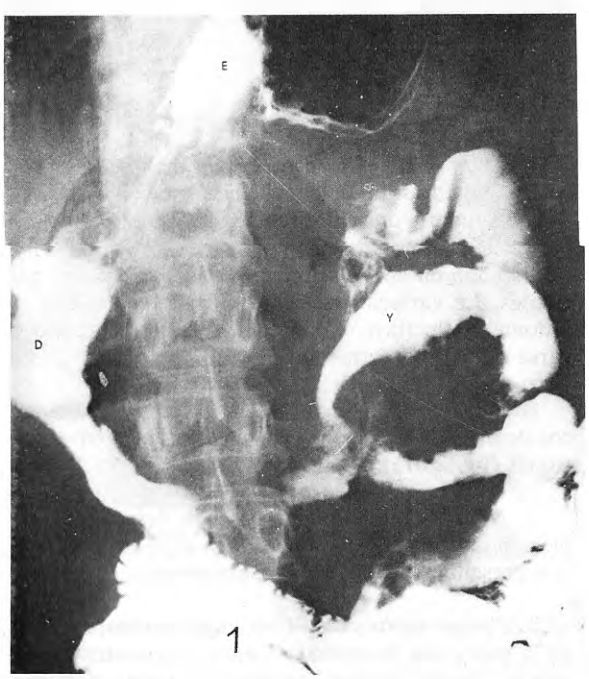

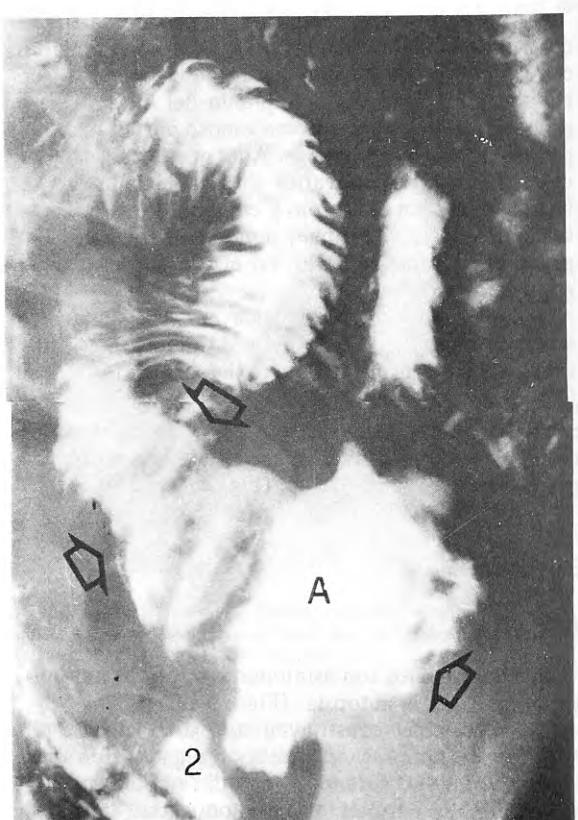

Fig. 25-13.—Semiología de los linfomas de intestino delgado. 1: Forma de infiltración difusa. Tanto el duodeno (D) como el yeyuno (Y) presentan una pérdida total de los pliegues así como separación entre las asas, lo que sugiere infiltración mesentérica. 2: Forma aneurismática exofítica. La lesión del yeyuno distal ha producido dilatación marcada de un asa (A), que termina en una gran excavación (flechas).

3. *Masa polipoidea.*—Ocasionalmente, una masa única polipoidea puede ser la forma de presentación.

4. *Forma endoexoentérica.*—Son grandes áreas de ulceración y múltiples fístulas, que se comunican entre sí en diferentes segmentos adyacentes del intestino. Es frecuente la presencia de excavación grande, que se presenta como una colección grande, de bario irregular, que no sigue el contorno normal de ningún asa.

B) *Leiomiosarcoma.*—Representa el 10 % de los tumores malignos de intestino delgado. No hay preferencia por ningún segmento en su localización. El 75 % de ellos son fundamentalmente extraluminales, un 10 % son intraluminales y el resto crece en ambos sentidos. Pueden alcanzar un gran tamaño y, al igual que la variedad benigna, es frecuente que se ulceren, dando lugar a veces a grandes excavaciones en la luz. Cuando la masa y la ulceración son muy grandes, hay que sospechar que sea maligno. Por su carácter extraluminal, la ecografía va a jugar un papel importante en su diagnóstico, así como el TAC. Angiográficamente se comportan como tumores muy vasculares, con frecuente necrosis. (Fig. 25-14.)

C) *Adenocarcinoma.*—Es la segunda neoplasia maligna del intestino delgado. Son más frecuentes en el yeyuno proximal y duodeno, ocurriendo en el íleon en un 10 % de los casos. La apariencia radiológica es similar a la de un carcinoma de colon izquierdo, con una lesión estenosante, corta, de luz irregular, mucosa borrosa y un paso abrupto de mucosa sana a zona afectada. Es frecuente la ulceración en el seno de la masa. (Fig. 25-15.)

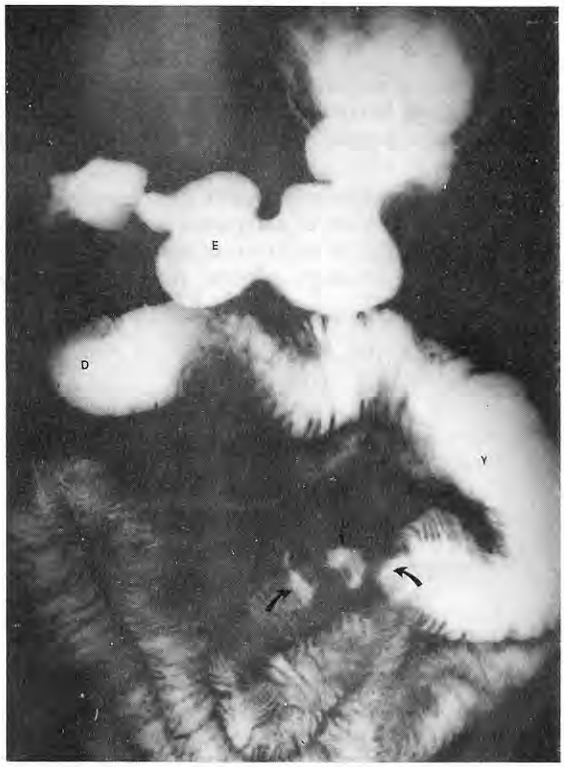

Fig. 25-15.—Adenocarcinoma. La dilatación del intestino delgado llega hasta el yeyuno (Y), donde existe una estenosis irregular de la luz intestinal (flechas curvas) con una ulceración central (U) por carcinoma primitivo de yeyuno.

Fig. 25-14.—Leiomiosarcoma. La exploración efectuada por enema del intestino delgado muestra comunicación de la luz intestinal con la gran lesión excavada existente fuera de la luz (flecha).

D) *Carcinoides.*—Los carcinoides se originan en las células cromafines del intestino. La localización más frecuente es el apéndice (40 %). Aproximadamente un 20 % ocurre en el intestino delgado. Los tumores de diámetro inferior a 1 cm rara vez metastatizan. Sin embargo, cuando son sintomáticos y pasan de los 2 cm de diámetro tienen metástasis en aproximadamente el 90 % de los casos, en el momento de su diagnóstico.

El hallazgo radiológico suele ser la presencia de una masa pequeña, bien definida, de situación submucosa, generalmente ocurriendo en el íleon terminal. La angiografía es muy útil en este tumor, ya que demuestra la presencia de una formación estrellada de los vasos, dirigida hacia la zona del tumor. Por otra parte, es capaz de demostrar la existencia de metástasis hepáticas, generalmente hipervasculares. Sin embargo, en la actualidad el TAC puede ser muy útil en la extensión de este tumor, demostrando las metástasis hepáticas, infiltración mesentérica y adenopatías retroperitoneales.

2. *Secundarios*

Los tumores metastásicos pueden ocurrir en el intestino por vía hematógena o linfática, por contaminación intraperitoneal o por extensión desde una masa adyacente.

La *siembra hematógena* ocurre fundamentalmente en el melanoma y en el carcinoma de pulmón. Los hallazgos radiológicos incluyen la presencia, en cualquier parte del intestino delgado, de nódulos múltiples, que frecuentemente tienen una ulceración o depresión central, dando la imagen en «ojo de buey» o en «diana».

La *siembra intraperitoneal* ocurre en tumores gastrointestinales en el hombre, y en tumores genitales sobre todo del ovario en la mujer. Es frecuente la aparición de lesión a nivel del saco de Douglas, produciendo la llamada «cáscara de Blummer», que provoca estrechamiento marcado e irregular del recto, a nivel del sacro. Otra zona de afectación es el borde superior del colon sigmoideo.

26

APARATO DIGESTIVO: EL COLON

DR. MANUEL POLO
DR. C. S. PEDROSA

http://booksmedicos.blogspot.com

1. RECUERDO ANATOMICO
2. TECNICAS DE EXPLORACION
3. SINDROMES MAS COMUNES

1. RECUERDO ANATOMICO

El intestino grueso tiene una longitud aproximada de 150 cm y un diámetro entre 3 y 8 cm. Se divide en ciego, colon ascendente, colon transverso, colon descendente, sigmoides y recto.

La válvula ileocecal se puede identificar, en la inmensa mayoría de los exámenes por enema opaco, en la unión del colon ascendente y del ciego.

El colon ascendente se dirige hacia arriba hasta la superficie inferior del hígado, y luego gira hacia la izquierda para formar la flexura hepática. Tiene una relación estrecha con el hígado y la vesícula biliar. El colon transverso suele colocarse en forma de guirnalda, colgando hacia delante y hacia abajo. En la zona izquierda asciende para formar la flexura esplénica, donde se hace retroperitoneal de nuevo, a una altura superior a la de la flexura hepática. La porción descendente, que es la parte más estrecha, está en íntimo contacto con el borde lateral del riñón izquierdo.

El colon sigmoides, que tiene un mesenterio propio, lo que le hace muy móvil, está en su mayor parte introducido en la pelvis menor, aunque puede ascender. El recto es un área retroperitoneal. En la zona distal tiene unos pliegues llamados plicas transversales de Houston, que hacen prominencia en la luz.

La mucosa del colon está caracterizada por la existencia de haustras, que pueden faltar en la zona del descendente y del sigmoides. Cuando el colon está vacío, la mucosa se presenta con pliegues irregulares en forma de mosaico.

2. TECNICAS DE EXPLORACION

A) Abdomen simple

La radiografía simple va a permitir excluir megacolon tóxico, como complicación de enfermedad inflamatoria, que es una contraindicación formal a la realización del enema opaco. También puede demostrar la existencia de calcificaciones, cambio en el tamaño de los órganos, colecciones ectópicas de gas, así como otras alteraciones de los órganos abdominales.

B) Enema opaco

a) *Enema simple.*—El relleno de bario por vía rectal ha sido durante años el estudio de rutina de los enfermos con problemas intestinales bajos.

b) *Enema de doble contraste.*—Consiste en la introducción de aire y bario mezclados para obtener un doble contraste del interior del colon.

C) Medicina nuclear

La inyección de coloide de Tc^{99} parece ser de utilidad en enfermos con hemorragia gastrointestinal de origen cólico.

D) Arteriografía

La indicación fundamental de la arteriografía es la demostración de la causa de hemorragia de origen cólico.

La *angiodisplasia intestinal* es una entidad patológica de origen oscuro. Su frecuencia es significativa, ya que hasta el 25 % de los enfermos con hemorragia intestinal crónica, pueden tener malformaciones vasculares, de las cuales el 50 % se localizan en el ciego

o colon ascendente, que es el área donde habitualmente ocurre esta lesión.

E) **Tomografía axial computarizada**

El TAC ha sido utilizado fundamentalmente en las lesiones de la pelvis menor, donde el corte axial permite evaluar la pared cólica. Se ha demostrado útil en abscesos perirrectales, presencia de cuerpos extraños y en la valoración de la patología inflamatoria del colon, sobre todo en su componente extraluminal: diverticulitis, abscesos apendiculares, enfermedad de Crohn, condiloma acuminado gigante perirrectal. Se obtienen magníficos resultados en el control de la recidiva de carcinoma de recto después de la resección quirúrgica, combinando la localización de posibles masas y su punción transparietal para confirmación de la extensión de recidiva. (Fig. 26-1.)

El estadiaje por TAC de los tumores de recto y colon ha sido propuesto en los últimos años, y comprende fundamentalmente cuatro estadios:

Estadio I: Pólipo intraluminal presente.
Estadio II: Engrosamiento de la pared sin extensión fuera de la misma.
Estadio III: Extensión más allá de la pared cólica en los tejidos, órganos y ganglios vecinos.
Estadio IIIA: No afecta a las paredes pélvicas.
Estadio IIIB: Metástasis distantes.

F) **Ultrasonografía**

Las indicaciones de la ultrasonografía en las enfermedades cólicas se reducen a la evaluación de enfermos con abscesos cercanos al colon y al estadiaje de tumores cólicos, con la posible detección de metástasis hepáticas y adenopatías retroperitoneales.

Fig. 26-1.—Valor del TAC en recidiva del carcinoma rectal. La imagen muestra la utilización del TAC en posición prono para la colocación de la aguja de biopsia en el seno de la masa (flechas).

G) **Radiología intervencionista**

a) *Hemorragia de origen cólico.*
La embolización del vaso sangrante a través del catéter es de gran utilidad cuando la cirugía está contraindicada por el mal estado del enfermo.

b) *Reducción de invaginaciones.*—La invaginación de un asa en el interior de otra adyacente puede ocurrir en cualquier parte del intestino, pero el lugar de máxima frecuencia es la región ileocecal. Ocurre fundamentalmente durante el primer año de vida, y en varones. Cuando existe una causa desencadenante de la invaginación, como pólipo o divertículo de Meckel, ésta se produce más tardíamente, en general a partir de los tres años de edad.

La reducción hidrostática de la invaginación ileocólica es una técnica que puede sustituir a la cirugía en el tratamiento, pese a la alta tasa de recidiva (11 %), frente a la de la cirugía (3 % para la desinvaginación quirúrgica y 0 % para la resección). Existen contraindicaciones, que incluyen la existencia de peritonitis y la evolución clínica prolongada (24-36 horas). (Fig. 26-2.)

c) *Biopsia con aguja.*—Las lesiones con gran componente extraluminal pueden ser biopsiadas con aguja de Chiba dirigida por TAC, ultrasonido o fluoroscopia, previa administración de contraste por vía rectal.

3. SINDROMES MAS COMUNES

A) **Alteraciones congénitas**

Las *duplicaciones del colon* son anomalías congénitas poco frecuentes, que habitualmente se diagnostican en la infancia o en la niñez temprana. Pueden dividirse en dos tipos diferentes:

Tipo I.—Duplicación limitada al tracto gastrointestinal. Es frecuentemente asintomática.

Tipo II.—Duplicación cólica asociada a duplicaciones del tracto urinario genital. Es frecuentemente sintomática.

Las radiografías simples pueden mostrar masas de partes blandas. Cuando se comunican con la luz intestinal, pueden presentar niveles hidroaéreos o gas en su interior. Pueden haber anomalías asociadas en la columna lumbar o en el sacro.

La ultrasonografía puede demostrar la presencia de una masa quística, con septos en su interior, en la que parece frecuente la presencia de un área ecogénica central.

B) **Colitis**

a) *Colitis ulcerosa.*—Es una enfermedad de origen desconocido, cuya mayor incidencia tiene lugar entre la segunda y cuarta décadas de la vida, siendo más frecuente en mujeres.

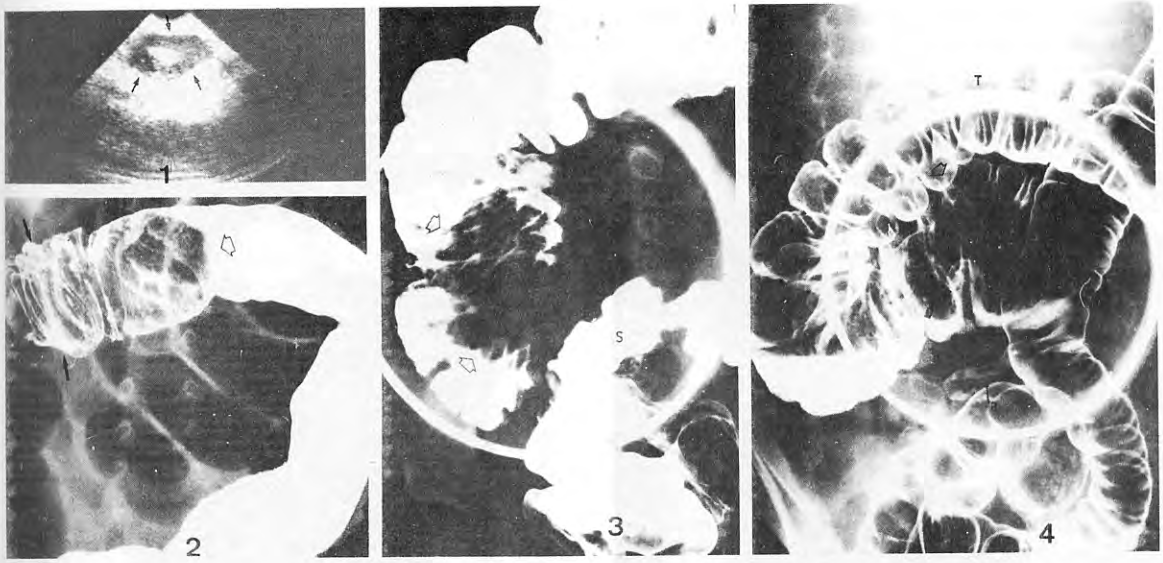

Fig. 26-2.—Valor de las exploraciones radiológicas en la invaginación intestinal. La imagen ecográfica (1) muestra un «seudorriñón» situado en la región central del abdomen (flechas). La reducción de la invaginación por medio del enema opaco muestra en la imagen 2 el segmento invaginado en el colon transverso (flechas). La imagen 3 muestra cómo el segmento invaginado se encuentra situado en la región ileocecal

stra un «seudorriñón» situado
a en la imagen 2 el segmento
situado en la región ileocecal

[redacted]

lasa (flechas). frecuente en mujeres.

malformaciones vas-

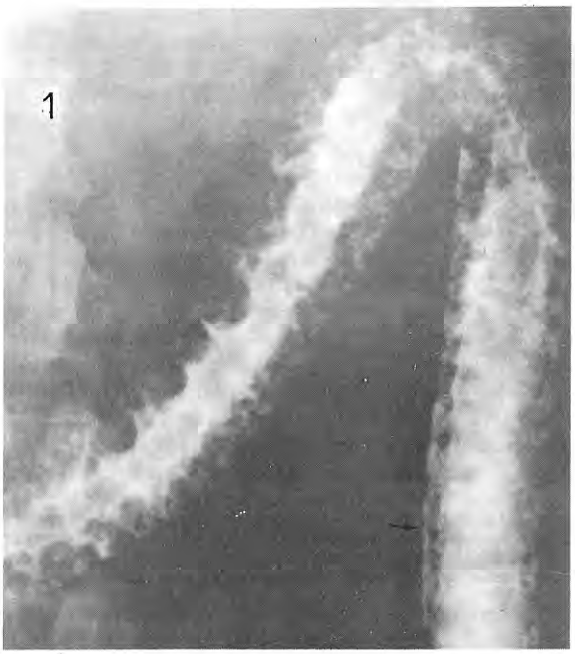

Fig. 26-4.—Manifestaciones radiológicas de la colitis ulcerosa. 1: Ulceraciones en «botón de camisa» en todo el colon descendente y paradistal del transverso (flechas).

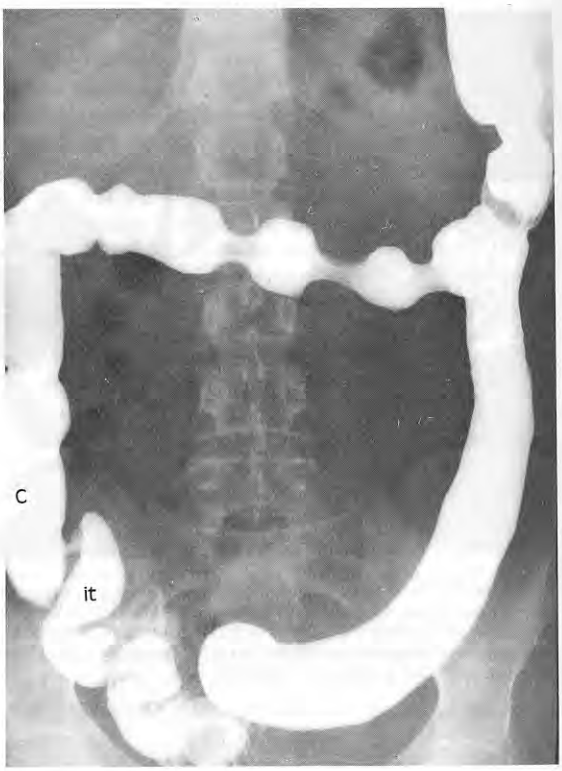

Fig. 26-5.—Colitis ulcerosa «quemada». La fibrosis e hipertrofia de la pared ha producido acortamiento del colon, estrechez de su luz y ausencia de haustras, produciendo la típica imagen en «tubo de plomo».

Los *hallazgos tardíos* son la consecuencia de la presencia de fibrosis e hipertrofia de la muscular, que produce acortamiento del colon, estrechamiento tubular y falta de haustras, lo que ha hecho que se compare su aspecto al de una «manguera de jardín» o a una «tubería de plomo». No infrecuentemente, el espacio presacro está aumentado, superando la medida de 1 cm considerada como normal. (Fig. 26-5.)

El diagnóstico diferencial debe hacerse con la enfermedad de Crohn. (Cuadro 1.)

Complicaciones de la colitis ulcerosa.

El *megacolon tóxico* es una complicación importante que se debe detectar por radiografía simple. No es una patología exclusiva de la colitis ulcerosa, sino que puede aparecer también en otras colitis: granulomatosa, isquémica, amebiana o incluso por salmonella. También se ha descrito después de la administración de Vincristina, una droga utilizada en linfomas, leucemias y cáncer de la mama de tipo metastásico.

Es un cuadro grave, con mortalidad por encima del 20 %. El abdomen simple demuestra dilatación marcada del colon, generalmente el transverso, con un diámetro muy aumentado, destrucción de la mucosa y a veces también imágenes de «huella de dedo», causadas por el intenso edema. La presencia de zonas proximales no dilatadas del colon sirven para el diagnóstico diferencial con obstrucción mecánica. La perforación espontánea es frecuente, por lo que deben

Cuadro 1

	Colitis ulcerosa	*Colitis granulomatosa*
Hallazgos generales	Continua Concéntrica Simétrica	Discontinua Excéntrica Asimétrica.
Recto	Afectado hasta en 96 %	Afectado en un 50 %
Ano	No afectado	Afectado: fisuras y fístulas
Ileo terminal	Ileítis por reflujo	Afectación severa. Estenosis
Estómago y duodeno	No afectados	Afectación hasta en un 20 %
Ulceras	Superficiales	Profundas y lineales: imagen en empedrado
Fístulas	No	Frecuentes
Seudopólipos	Frecuentes (20 %)	Frecuentes
Frecuencia de carcinoma	Elevada, aumenta con la extensión y la duración de la enfermedad, incidencia global 3-6 %	Existe pero mucho menor. 20 veces más frecuente que en el resto de la población
Megacolon tóxico	Aparece en el 1 %	Menos frecuente

realizarse proyecciones en busca de aire libre en la cavidad peritoneal.

La *formación de estrecheces* se ve aproximadamente en el 7-10 % de los pacientes. En su mayor parte, son de etiología benigna y ocurren después de largos períodos de enfermedad.

La *degeneración maligna* ocurre en la colitis ulcerosa porque, tras largos años de evolución, es asiento de displasias epiteliales, que son lesiones potencialmente malignas. La displasia mucosa se manifiesta radiológicamente como un defecto de repleción, pequeño y aplanado. El carcinoma de colon asociado a estrecheces del mismo ocurre entre el 20 y el 27 % de los casos de colitis ulcerativa de larga evolución.

b) *Enfermedad de Crohn.*—La colitis granulomatosa de Crohn tiene su máxima incidencia entre la segunda y cuarta décadas de la vida. La presencia de patología inflamatoria anal y fístulas persistentes es frecuente (10 % de los casos), e incluso puede aparecer antes que el resto de la sintomatología.

El *síndrome de Behçet* incluye la presencia de lesiones cólicas similares a las de la enfermedad de Crohn, además de artralgias, tromboflebitis, iritis y úlceras en los genitales y en la boca. Desde el punto de vista radiológico, las ulceraciones tienen tendencia a ocurrir en la región ileocecal, pudiendo ser penetrantes o perforantes. Las úlceras suelen ser muy profundas y la mucosa intestinal está edematosa, por lo que son fácilmente perforables.

En las fases tempranas de la colitis granulomatosa, el estudio radiológico del colon demuestra la existencia de pequeñas elevaciones, de 1 a 2 mm de diámetro, que probablemente representan hiperplasia de los folículos linfoides. Estas lesiones pueden crecer, apareciendo en forma de pequeños defectos de repleción que, frecuentemente, tienen ulceración en su centro. Son las llamadas «úlceras aftosas». En general, son múltiples y pueden ocurrir en otras enfermedades como la colitis amebiana, herpes anorrectal y colitis por yersinias. Tienden a evolucionar rápidamente. En las fases avanzadas hay áreas salteadas de colon afectadas en el 90 % de los pacientes. Es también muy frecuente la afectación asimétrica, en la que se observa afectación mucosa en un borde de un segmento de colon, mientras que el opuesto, presenta saculaciones importantes, similares a las que se ven en la esclerodermia. La presencia de lesiones ulcerativas longitudinales y transversas, que se cruzan, producen la imagen llamada «en empedrado» (cobblestone), típica de la fase avanzada de la enfermedad de Crohn. (Figuras 26-6 y 26-7.)

Durante la realización del enema opaco pueden verse alteraciones importantes en el íleon terminal, con ulceraciones y nódulos que llevan a la imagen en «empedrado» a fistulizaciones y a ulceraciones profundas con áreas de espasmo.

Las *complicaciones de la enfermedad de Crohn* incluyen las *fístulas,* que son muy frecuentes. Las que ocurren desde la región del sigmoides o del recto al periné, son típicas de esta enfermedad, pero pueden producirse en otras localizaciones.

c) *Colitis infecciosas.*—La *colitis tuberculosa* puede presentarse en pacientes sin lesiones torácicas. La afectación ileocecal ocurre en el 80-90 % de los casos de tuberculosis intestinal.

El estudio radiológico puede mostrar obstrucción completa debida a una lesión hipertrófica, imposible de diferenciar de una lesión maligna. La válvula ileocecal puede estar afectada y rígida, con fibrosis ulterior y retracción. En aproximadamente el 19 % de los casos, la tuberculosis ileocecal se asocia a estrecheces del intestino delgado con aparición de obstrucción.

La afectación del colon no es excesivamente rara. Ocurre de forma segmentaria en cualquier parte del mismo.

La *proctocolitis gonocócica* ha aumentado en frecuencia. En hombres es prácticamente exclusiva de homosexuales. Los hallazgos radiográficos son los de espasticidad, mucosa edematosa, ulceraciones superficiales y pérdida de la distensibilidad del colon.

La colitis herpética puede aparecer en homosexuales, en los cuales, en los últimos años, han ido aumentando los informes sobre proctitis infecciosas de todo tipo. La más frecuente es la gonocócica, seguida del herpes simplex y las clamidias.

El *linfogranuloma venéreo* es una enfermedad frecuente en mujeres de los trópicos, pero ha aumentado considerablemente en homosexuales varones, en los últimos tiempos. Los hallazgos en el enema dependen de la fase en que se realice, pudiendo presentar ulceración con estrechez irregular y espasmo, trayectos fistulosos y abscesos perirrectales. La enfermedad progresa hacia la fibrosis y la formación de estrecheces, que pueden afectar hasta el sigmoides y el colon descendente.

d) *Colitis parasitarias.*

La *colitis amebiana* está causada por la Entamoeba histolítica, que contamina el agua o la comida. La lesión más temprana es un absceso submucoso, generalmente en el ciego, pero pueden ser múltiples y difusos. Los «amebomas» son defectos de repleción dentro de la luz, localizados normalmente en el ciego o en el recto, o bien en zonas de estrechez, en relación con masa de partes blandas. El cuadro más frecuente es una rectocolitis con afectación preferente del rectosigma y colon derecho. El megacolon tóxico aparece en un 0,5 % de los pacientes.

e) *Colitis postradiación.*—Afecta fundamentalmente a las zonas en las que ha sido administrada la radioterapia. La fase crónica de la enfermedad habitualmente afecta al recto y al sigmoides, con ulceraciones, fístulas, estenosis y fijación del área. El área afectada habitualmente está rectificada y elevada fuera de la pelvis.

f) *Colitis isquémica.*—Entre las enfermedades que se han descrito como predisponentes están la trombosis, la ateroesclerosis, la policitemia, la leucemia, los linfomas y la coagulabilidad alterada. Numerosas drogas han sido incriminadas en esta entidad, entre ellas los anovulatorios orales, la ergotamina y las anfetaminas (en drogadictos).

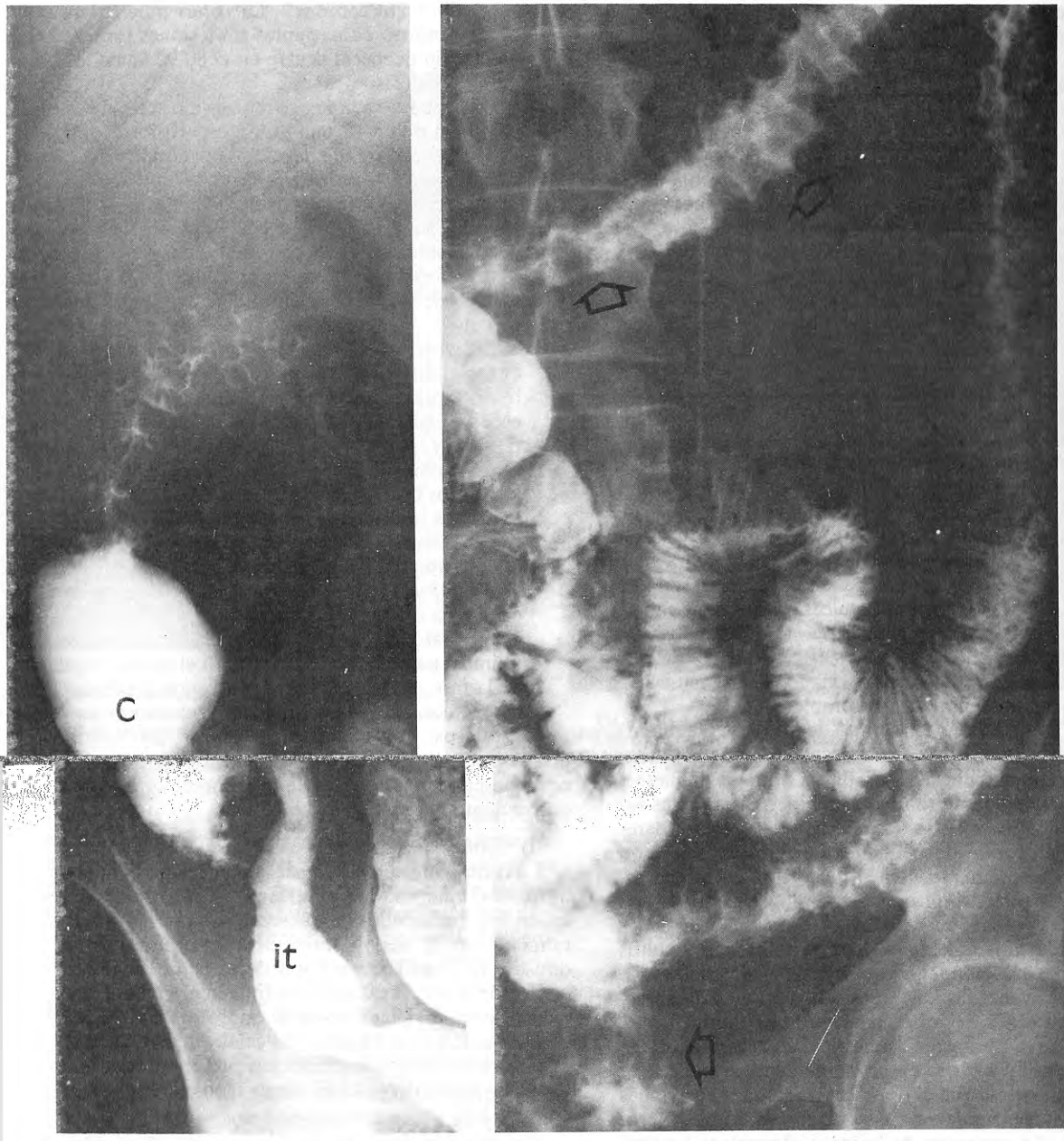

Fig. 26-6.—Colitis granulomatosa. Fase aguda. La región ileocecal muestra irregularidad del íleon terminal (IT) así como un ciego (C espástico y afilado. La región del colon izquierdo muestra marcado edema de la mucosa y ulceraciones produciendo una típica imagen e empedrado.

Se pueden distinguir tres formas clínicas, que van a tener implicaciones muy distintas en su diagnóstico radiológico:

1. *Compromiso vascular con cambios reversibles en su totalidad.*

2. *Gangrena aguda del colon.* Cursa con íleo paralítico y shock. Desde el punto de vista radiológico, el hallazgo más específico es la presencia de gas intramural, e incluso en el interior de la vena porta. El enema opaco no sólo no es necesario, sino que es contraindicado.

3. *Isquemia subaguda,* en la que el riesgo sangu neo es, aunque bajo, suficiente para evitar la gangr na. En las fases iniciales, el enema opaco muest espasmos y espiculación, así como engrosamiento d la pared del colon. El edema y la hemorragia intr mural producen con frecuencia imágenes en «huel de dedo» en la pared cólica. Más tardíamente, ent

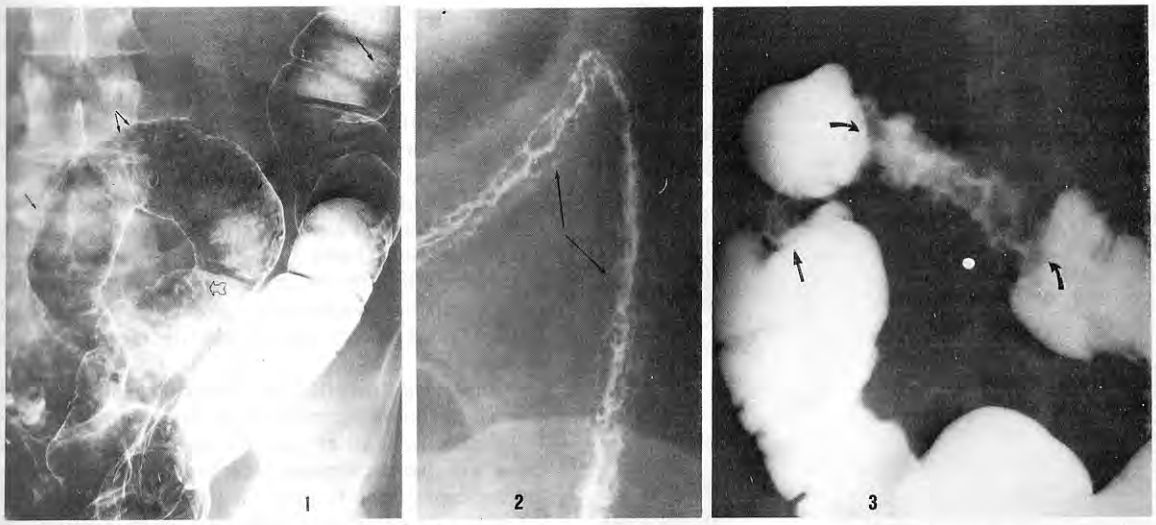

Fig. 26-7.—Colitis granulomatosa. 1: Fase aguda mostrando úlceras más o menos redondeadas (flechas sólidas) así como ulceraciones lineales (flecha hueca). 2: Fase típica de empedrado en la región de la flexura esplénica (flechas). 3: Areas salteadas típicas del colon ascendente (flecha recta) y del transverso (flechas curvas).

el tercer y séptimo día, aparecerán úlceras, con posterior producción de fibrosis, que puede dar lugar a formación de saculaciones e incluso estrecheces. Las estenosis de origen isquémico afectan generalmente a un segmento largo, son concéntricas y presentan una transición suave con el colon normal.

g) *Colon catártico.*—Lo desarrollan enfermos que han utilizado purgantes durante muchos años. Desde el punto de vista radiológico, hay falta de haustras en la región del ciego y del ascendente, pero ocasionalmente puede haberla en todo el colon.

h) *Colitis seudomembranosa.*—Se produce en relación con enfermedad severa generalizada, como shock, postoperatorio, sepsis, obstrucción cólica, o tratamiento con antibióticos. La teoría de que el *Clostridium dificile* sea el causante de esta colitis ha ido ganando adeptos.

El enema opaco demuestra la existencia de una colitis focal o una pancolitis, generalmente severa. La mucosa es intensamente irregular debido a placas que la cubren. A pesar de la intensa afectación observada, la regresión a la normalidad suele producirse rápidamente. (Fig. 26-8.)

C) Enfermedad diverticular

La frecuencia de la enfermedad diverticular del colon es alta y ha aumentado considerablemente en los últimos cien años. Cerca del 40 % de las autopsias muestran divertículos en el colon.

Radiográficamente los divertículos son sacos que alcanzan hasta 2 cm de diámetro, situándose habitualmente sus medidas entre 5 y 19 mm. (Fig. 26-9.) Cuando están rellenos, su forma es redondeada u ovoidea. Desde el punto de vista práctico se reconoce hoy la existencia de varios estadios de esta enfermedad.

a) *Enfermedad seudodiverticular.*—Conocida también como prediverticulosis. Generalmente presenta una zona localizada de espasmos en el colon distal, que se manifiesta con un borde aserrado, sin que se identifiquen divertículos.

Fig. 26-8.—Colitis seudomembranosa por antibióticos. La imagen muestra extensa afectación del colon ascendente transverso y flexura esplénica (flechas) con grandes áreas de edema produciendo un patrón en «huellas de dedo» secundario a un tratamiento intenso con penicilina. La eliminación del antibiótico produjo la desaparición total de la sintomatológica clínica y de las lesiones radiológicas.

trompa de Falopio o uréter. Más del 90 % de las fístulas secundarias a diverticulitis se comunican con la vejiga urinaria o con el intestino delgado.

La *fístula colovesical* es probablemente la más fre-

Cuadro 2

LESIONES DE VECINDAD

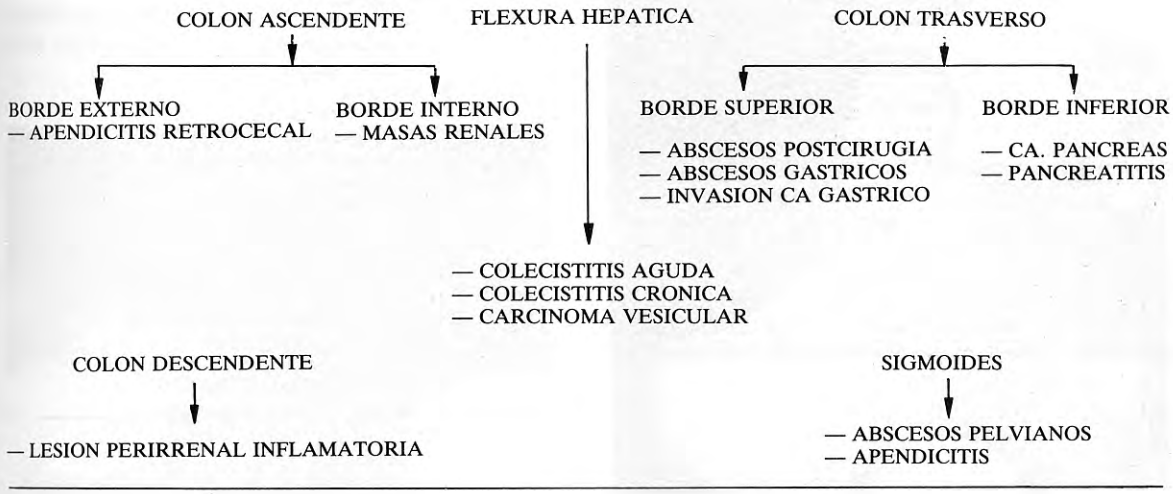

límetros de tejidos blandos. En general, se dice que cualquier medida superior a 2 cm debe considerarse patológica, aunque un número importante de individuos normales (26 %) pueden presentar ensanchamiento del espacio.

E) **Lesiones polipoideas**

Las lesiones polipoideas del colon, ya sean sesiles o penduculadas, pueden clasificarse de acuerdo con el cuadro 4, basado en el trabajo de Berk.

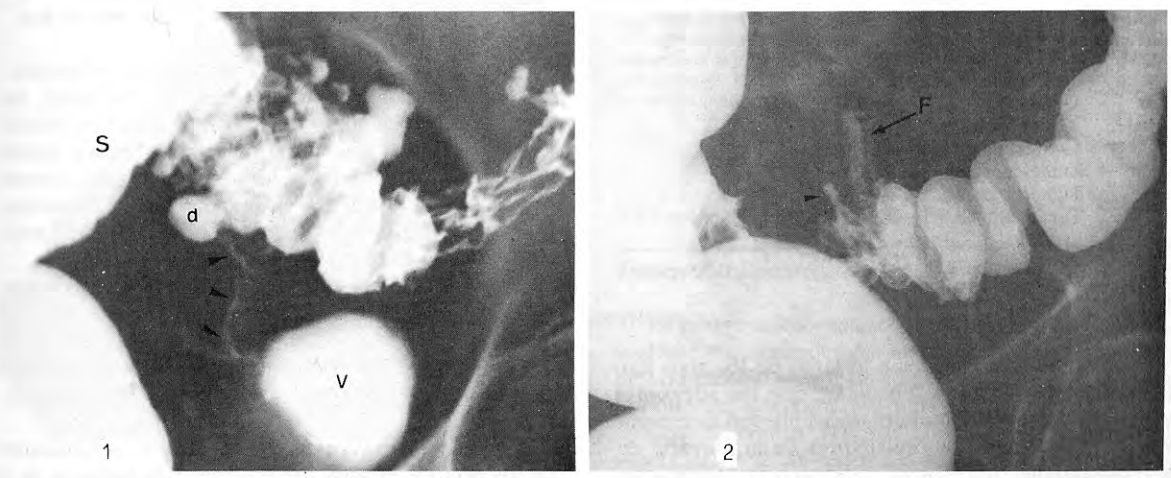

Fig. 26-10.—Diverticulitis aguda. 1: Diverticulitis aguda con fístula (puntas de flecha) entre los divertículos sigmoideos (D) y la vejiga urinaria (V). 2: Diverticulitis aguda con fístula peritoneal. La zona sigmoidea presenta algunos divertículos (puntas de flecha) y un claro canal fistuloso (F) que producía un pequeño absceso paracólico.

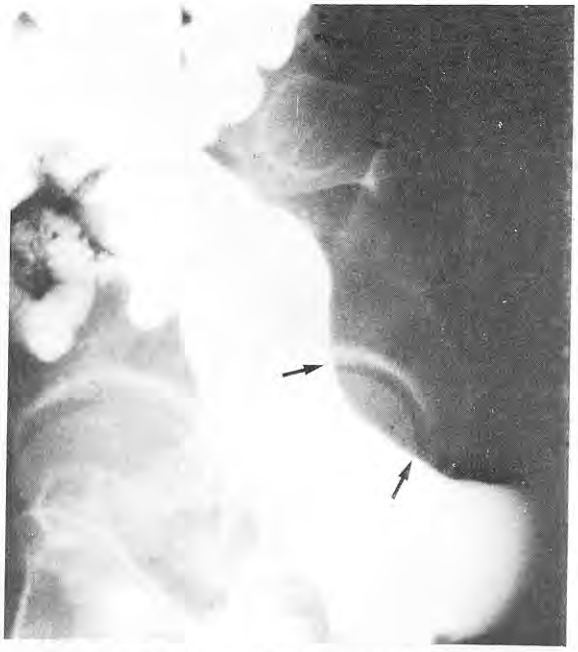

Fig. 26-11.—Masa presacra por cordoma. La radiografía lateral muestra el desplazamiento anterior del recto con compresión de su pared posterior (flechas).

Cuadro 3

ESPACIO PRESACRO AUMENTADO. CAUSAS

1. Variante anatómica normal.
2. Lesiones inflamatorias.
   — Colitis.
   — Enfermedad de Crohn.
   — Diverticulitis.
   — Apendicitis perforada.
3. Masas benignas.
   — Quistes de desarrollo. (Duplicaciones, dermoides).
   — Lipomas y hemangioendoteliomas.
   — Teratomas.
   — Meningoceles sacros anteriores.
4. Tumores rectales primarios.
5. Tumores sacros.
6. Tumores neurogénicos.

De Teplick

Los estudios realizados a lo largo de los años han demostrado de manera fehaciente que los adenomas vellosos y los pólipos adenomatosos pueden degenerar y son, en realidad, los precursores de la mayoría de los carcinomas del colon. («Secuencia pólipo-carcinoma»).

Se aceptan los siguientes factores de riesgo en el carcinoma colorrectal (cuadro 5).

Cuadro 4

1. Pólipos neoplásicos.
   A) Benignos.
      — Adenomatoso.
      — Velloso.
      — Lipoma.
      — Leiomioma.
      — Neurofibroma.
      — Hemangioma.
   B) Malignos.
      — Adenocarcinoma.
      — Linfoma.
      — Infiltración leucémica.
      — Metástasis.
2. Pólipos no neoplásicos.
   — Hiperplásicos.
   — Hamartoma.
   — Hiperplasia linfoide.
   — Neumatosis coli.
   — Seudopoliposis.
   — Fibrosis quística.
   — Endometriosis.
3. Síndrome de poliposis intestinal

Cuadro 5

FACTORES DE RIESGO EN EL CARCINOMA COLORRECTAL

1. Historia anterior.
   — Pólipos o cáncer colónico.
   — Carcinoma del tracto genital femenino o de la mama.
   — Condiloma acuminado.
2. Historia familiar.
   — Cáncer o pólipos del colon.
   — Poliposis familiar.
   — Síndrome de Gardner.
3. Enfermedades asociadas.
   — Colitis ulcerativa.
   — Colitis granulomatosa.
4. Edad.
   — Por encima de los 40 años.

Modificado de Berk

Evaluación radiológica de las lesiones polipoideas. En exploraciones cuidadosamente realizadas, los pólipos aparecen como defectos de repleción; cuando son sesiles, aparecen como densidades, más o menos anulares, o como defectos de repleción, más o menos redondeados. (Fig. 26-12.) Cuando existe un pedículo, puede ser visible, y se observa cómo cambia de posición durante el examen.

Recientemente, se ha señalado la importancia que tiene la realización de un estudio cuidadoso de oblicuas, radiografías con compresión, postevacuación, para asegurarse que la imagen que ha sido descubierta es un auténtico pólipo y no un divertículo colónico. (Fig. 26-13.)

Criterios de malignidad de los pólipos.—El *tamaño* de los pólipos es muy importante. Los menores de 5 milímetros de diámetro son rara vez malignos (1-2 %). Cuando tienen entre 1 y 2 cm, la posibilidad de malignidad asciende al 10 %, y en los mayores de

2 cm, entre el 20 y el 40 % son lesiones malignas.

La existencia de *pedículo* es generalmente indicativa de benignidad. En caso de transformación maligna, el pedículo actúa como barrera y retrasa la invasión de la pared. La *ulceración* es otro criterio que sugiere malignidad. El *crecimiento* del pólipo también debe considerarse como dato importante.

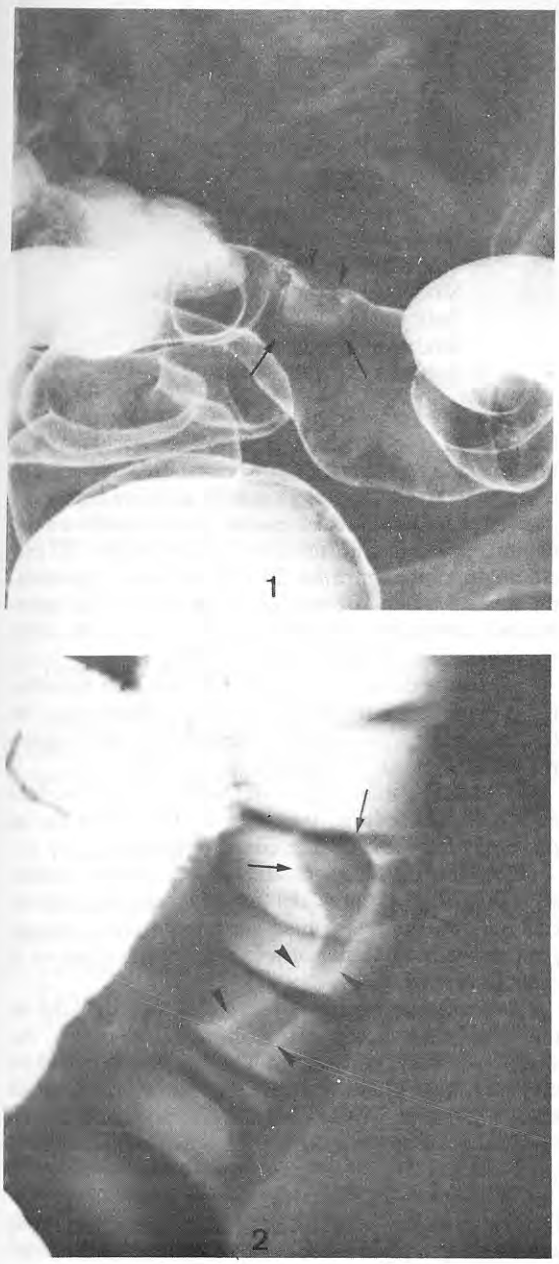

Fig. 26-12.—Semiología de los pólipos del colon. 1: Imagen típica del pólipo sesil (flechas largas) con una base ancha (puntas de flecha) 2: Típico aspecto de los pólipos pediculados con una cabeza amplia (flechas largas) y un claro pedículo visualizado en su totalidad (puntas de flecha).

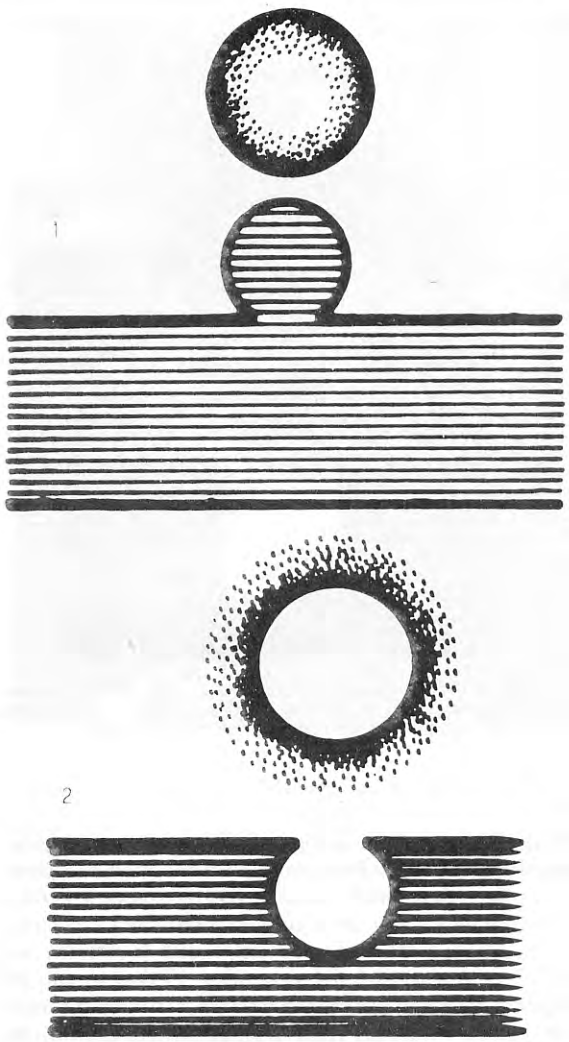

Fig. 26-13.—Diagnóstico diferencial entre divertículo y pólipo. La imagen 1 representa esquemáticamente cómo un divertículo que se rellena de contraste presenta un borde externo nítido mientras que el borde interior es difuminado. Por el contrario, como se ve en el esquema 2, el pólipo rodeado de bario presenta al ser visto de frente que su borde interno es nítido y recortado, mientras el externo es borroso, cuando es visto de frente.

E) Lesiones polipoideas más frecuentes

Tumores polipoideos benignos

El *pólipo adenomatoso* presenta algunos datos radiológicos que pueden ser de interés. La demostración de un pedículo mayor de 1 cm de longitud, indica que el pólipo es adenomatoso y no maligno.

Los *adenomas vellosos* constituyen aproximadamente el 10 % de todos los adenomas. El bario penetra en los intersticios de la superficie del tumor, produciendo un aspecto estriado y reticulado muy característico. No suele haber pedículo, y, cuando existe, es menor de 1 cm. (Fig. 26-14.)

Fig. 26-14.—La imagen corresponde a un gran adenoma velloso rectal mostrando la típica imagen de «esponja» por la introducción del contraste entre las diferentes zonas del tumor (flechas).

Los *lipomas* son la segunda causa de lesión polipoidea del colon. Pueden ocurrir en cualquier parte del colon, pero prácticamente dos tercios de los casos ocurren en el lado derecho, generalmente en el ciego y el colon ascendente, mientras que solamente un 20 % ocurre a nivel del sigmoides. El diagnóstico de lipoma puede sospecharse cuando existe un defecto de repleción único, oval o esférico, intramural, de bordes bien definidos y nítidamente recortados. La distensibilidad y la flexibilidad de la pared cólica están conservadas.

Los *neurofibromas* del colon pueden ocurrir solos o en asociación con neurofibromatosis generalizada.

Pólipos no neoplásicos

Los *pólipos hiperplásicos* (metaplásicos) son lesiones redondeadas, nítidas, sesiles, casi siempre menores de 5 mm, de diámetro. Generalmente son múltiples.

Los *pólipos hamartomatosos* están compuestos de tejido normal en una formación arquitectónicamente anormal. En el colon, el más frecuente es el pólipo juvenil, aunque puede ocurrir en la vida adulta. La poliposis juvenil y el síndrome de Cronkhite-Canada se presentan con pólipos de estas características, que también pueden ocurrir en el síndrome de Peutz--Jeghers y en la neurofibromatosis múltiple.

El *endometrioma* es una lesión polipoidea frecuente. El 85 % de las lesiones ocurren a nivel del colon rectosigmoideo, fundamentalmente en la cara anterior.

Puede existir compresión extrínseca sobre el recto o desplazamiento del colon por un endometrioma grande. La configuración más típica es una lesión intramural, larga, festoneada, que afecta al lado antimesentérico del colon. La presencia de lesión pélvica, con afectación del fondo de saco de Douglas y de la pared rectal anterior, produce una imagen de compresión muy típica sobre el colon rectosigmoideo. La ultrasonografía pélvica es muy útil, pues puede demostrar la presencia del endometrioma y/o de los típicos «quistes de chocolate».

Síndrome con poliposis múltiple.—En el cuadro siguiente se pueden ver las enfermedades que frecuentemente se acompañan de poliposis múltiples:

— Poliposis familiar múltiple.
— Síndrome de Gardner.
— Síndrome de Peutz-Jeghers.
— Síndrome de Tourcot.
— Poliposis no hereditaria.
— Síndrome de Cronkhite-Canada.
— Poliposis juvenil.

Poliposis familiar múltiple.—Es una enfermedad hereditaria que presenta poliposis en el colon, con tendencia a la aparición de carcinoma cólico. Las áreas más afectadas son el recto y el colon izquierdo, pero frecuentemente se puede ver el colon entero cubierto por una enorme cantidad de pólipos. El carcinoma aparece entre los 20 y los 40 años, y prácticamente la totalidad de estos enfermos muere de enfermedad metastásica diseminada antes de los 45 años, si no han sido tratados. (Fig. 26-15 A.)

Síndrome de Gardner.—Es un síndrome hereditario compuesto por poliposis cólica, tumores de los tejidos blandos, osteomas múltiples y posible degeneración maligna de los tumores del colon.

El hallazgo más común del síndrome de Gardner es la poliposis cólica, que ocurre en el 67 % de los pacientes fenotípicamente con el síndrome.

Síndrome de Tourcot.—Es la asociación de poliposis cólica con tumores del sistema nervioso central, casi siempre glioblastomas supratentoriales, aunque pueden tener cualquier otra localización, incluso en la médula espinal.

Síndrome de Cronkhite-Canada.—Se compone de poliposis generalizada con lesiones ectodérmicas. No suele presentar historia familiar. El cuadro incluye alopecia, hiperpigmentación de la piel y atrofia de las uñas de los pies y de las manos. Cursa con pólipos en el colon y en el estómago, y en aproximadamente el 50 % de los casos también en el intestino delgado.

El *síndrome de Peutz-Jeghers* se presenta con pólipos intestinales múltiples, de tipo hamartomatoso, asociados con pigmentaciones mucocutáneas de melanina. Las lesiones de la piel son máculas marrones o negras, de 1 a 5 mm de tamaño, que ocurren en las mucosas bucales y periorales. El intestino delgado se afecta en el 50 % de los casos; el colon y el recto, en el 30 %, y el estómago, en el 25 %. (Fig. 26-15 B.)

Fig. 26-15 A.—Poliposis familiar. Radiografía obtenida en decúbito izquierdo mostrando numerosísimos defectos de replección de diferentes tamaños ocupando la práctica totalidad del colon (flechas).

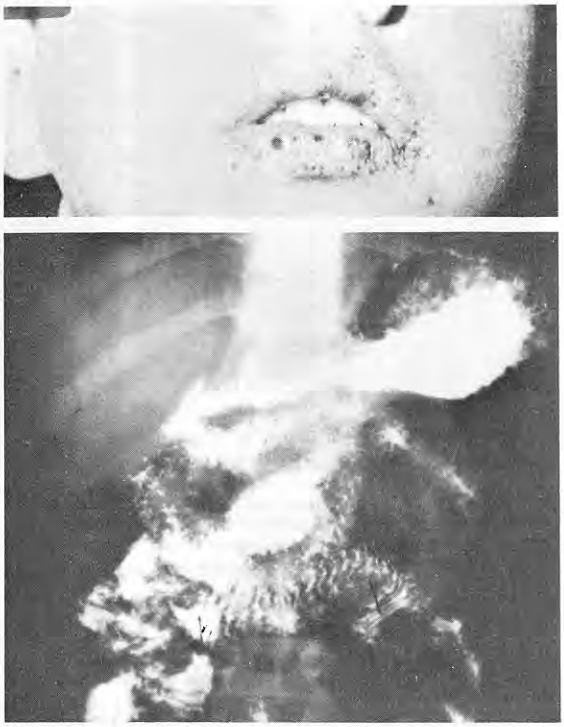

Fig. 26-15 B.—Síndrome de Peutz-Jeghers. La imagen superior muestra las manchas mucocutáneas alrededor del orificio bucal en un niño de 10 años con dolor abdominal agudo. En la imagen inferior puede verse una invaginación del yeyuno superior (flechas huecas) motivada por un pólipo que se visualiza en la cabeza del intestino invaginado. Existen múltiples pólipos en el delgado (flechas sólidas).

F) **Tumores malignos**

Carcinoma de colon.—Es el segundo tumor en incidencia, después del de pulmón, en el hombre, y sólo precedido por el de mama en la mujer.

G) **Tipos histológicos**

Adenocarcinoma.—Es la variedad histológica más frecuente.

Carcinoma epidermoide.
Carcinoma cloacogénico.
Adenoma velloso malignizado.

Carcinoma argentafines.—Tienen origen submucoso y aparecen como defectos de repleción bien definidos. Cuando invaden la pared producen, al igual que en el íleon terminal, intensa reacción desmoplástica, con áreas de estenosis y acodaduras.

Solamente entre el 15 y el 20 % de los carcinoides gastrointestinales ocurren en el recto, y el 7 % en el colon, donde constituyen entre el 1 y el 2 % de los tumores cólicos. Es un tumor maligno, ya que presenta una incidencia del 60 % de metástasis en el momento del descubrimiento de la lesión inicial.

A nivel del recto, entre el 80 y el 90 % de los casos tienen menos de 2 cm en diámetro, son benignos, asintomáticos y son hallazgos incidentales. En los mayores de 2 cm de diámetro hay un 80-90 % de incidencia de malignidad.

Pueden ser defectos polipoideos, anulares, lesiones en «corazón de manzana», obstructivas e incluso con ulceraciones.

El síndrome «carcinoide» se encuentra en menos del 10 % de los pacientes con carcinoide gastrointestinal, y se caracteriza por cianosis, asma, dolores abdominales cólicos, diarrea intermitente, sensación de calor y enrojecimiento de la cara, y enfermedad valvular cardiaca del lado derecho. El síndrome aparece más frecuentemente en tumores ileales con metástasis hepáticas, pero se ha descrito en tumores cólicos.

La incidencia de lesiones asociadas al carcinoma del colon es alta. (Cuadro 6)

H) **Hallazgos radiológicos**

La más frecuente es la lesión de *tipo anular.* El tumor crece desde su punto de origen, abarcando toda la circunferencia del colon, y produce un área de estrechez, generalmente corta (máximo, 4-5 cm) con

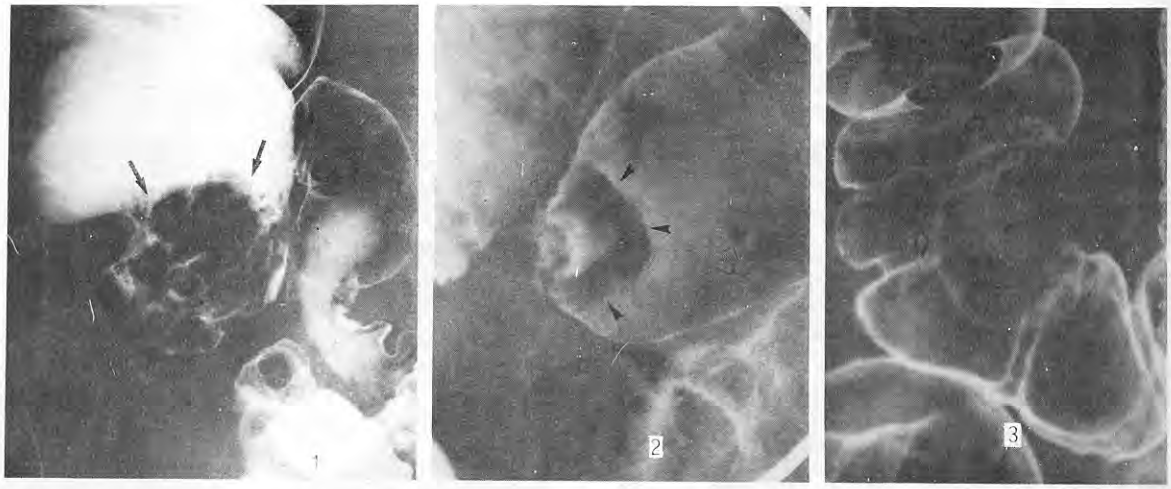

Fig. 26-16.—Manifestaciones radiológicas del carcinoma cólico. 1: Típico carcinoma del ciego produciendo una masa polipoidea con mucosa irregular (flechas). 2: Tumoración estenosante del sigmoides mostrando una pequeña masa (puntas de flecha) que obstruye la luz. Hay un pólipo «centinela» por encima del tumor (flecha hueca». 3: Tumoración polipoidea del sigmoides. La masa (puntas de flecha) presenta una base irregular sugestiva de infiltración (flecha recta).

transición brusca con el colon no afecto. Pueden existir ulceraciones. Este tipo de lesión asienta sobre todo en transverso, descendente y sigmoides.

En las *formas polipoideas,* el crecimiento se realiza predominantemente en dirección intraluminal. Asientan preferentemente en ciego, ascendente y recto.

El *tipo infiltrante* puede simular una lesión estenosante benigna, pues afecta a un área extensa del colon y los márgenes de la lesión son suaves, la pared está engrosada y la luz disminuida. (Fig. 26-16.)

Cuadro 6

CARCINOMA DEL COLON. LESIONES ASOCIADAS Y PREDISPONENTES

1. Enfermedad inflamatoria intestinal.
2. Colitis ulcerosa.
3. Colitis granulomatosa.
4. Esquistosomiasis.
5. Linfogranuloma venéreo.
6. Amebiasis.
7. Fístula anal crónica.
8. Síndromes con poliposis intestinal.
9. Poliposis familiar.
10. Síndrome de Gardner.
11. Síndrome de Tourcot.
12. Intervenciones previas.
13. Ureterosigmoidostomía.
14. Carcinoma del colon previo.
15. Divertículos (¿Reacción causal?)
16. Hernia inguinal (¿Relación causal?)
17. Gangrena gaseosa.

I) Complicaciones del carcinoma de colon

La *obstrucción* es frecuente, ya que por lo menos el 70 % de las obstrucciones de intestino grueso se deben a carcinoma primario. Se producen fundamentalmente en descendente y sigmoides, debido al menor calibre de esta parte del colon y a la mayor consistencia de las heces en esta zona.

La *rotura diastática del ciego* muestra radiográficamente grandes cantidades de aire en neumoperitoneo libre, así como asas intestinales marcadamente dilatadas, sobre todo el ciego.

La *perforación* es también una complicación frecuente. Usualmente, la perforación se produce de forma localizada con absceso subfrénico, pericólico o formación de fístulas a órganos vecinos: gastrocólica, yeyunocólica o rectovaginales y rectovesicales.

La *colitis isquémica* afecta la zona proximal a un carcinoma obstructivo. La manifestación radiológica no difiere de la colitis isquémica de otra etiología, si bien es de tipo segmentario.

La *invaginación* es una complicación poco frecuente.

J) Otras lesiones malignas

Linfoma.—El linfoma primario constituye solamente el 0,5 % de las lesiones malignas colorrectales. (Fig. 26-17.)

Se describe una forma focal que se manifiesta por una lesión polipoidea o estenosante, prácticamente siempre única, que asienta fundamentalmente en ciego o recto, radiológicamente es indistinguible del adenocarcinoma, y una forma difusa, con nódulos submucosos que se manifiestan como defectos de repleción, de un tamaño de entre 0,5 y 2 cm. La *«evacuación incompleta»* del colon es un rasgo radiológico que fue descrito originalmente por Marshak y probablemente ocurre secundaria a la infiltración linfomatosa de la muscularis propia, lo que impide una evacuación normal. La presencia de una masa en el ciego, bien definida, es un hallazgo frecuente y que apunta hacia el

Fig. 26-17.—Linfoma del colon. La lesión se compone de un gran componente destructivo endoluminal en la región del colon transverso (flechas huecas) así como una masa importante exofítica (flechas sólidas), en el cecoascendente.

linfoma en el caso de un enfermo con múltiples nódulos en el colon.

Leucemia.—Los infiltrados leucémicos pueden producir engrosamiento en placas de la pared del intestino, nódulos, infiltración mucosa difusa, así como submucosa, formación de pólipos y ulceraciones que pueden afectar al estómago, al delgado y al colon.

La *tiflitis* es una inflamación localizada del íleon terminal, apéndice o ciego, y en oncología pediátrica se considera como hecho preterminal. Ocurre en leucemia de la niñez, sobre todo con leucemia mielógena aguda. Los hallazgos radiológicos incluyen masa fecal e ileal con edema intestinal (huellas de dedo), así como ausencia de gas en la región del colon derecho.

Sarcomas.—La variedad más frecuente es el *leiomiosarcoma.* Se originan en la submucosa y crecen intraluminalmente, dando lugar en el enema opaco a defectos de repleción redondeados o polilobulados, con frecuencia ulcerados. Puede existir gran componente extraluminal, en el que la necrosis produce grandes cavidades que se ponen en comunicación con la luz intestinal y que, al rellenarse de bario, producen una imagen característica.

En los últimos tiempos se ha señalado la frecuencia de *sarcoma de Kaposi* en homosexuales varones con el síndrome de inmunodeficiencia adquirida. La afectación cólica ocurre aproximadamente en el 20 % de los pacientes, siendo más frecuente en el recto. Las imágenes radiológicas incluyen nódulos submucosos bien definidos, de tamaño comprendido entre algunos milímetros y 3 cm.

Metástasis.—Los tumores que más frecuentemente metastatizan en colon son el estómago, mama, páncreas y los originados en la pelvis.

El prototipo de diseminación hematógena es la producida por el melanoma. El colon es la porción del tracto gastrointestinal que con menor frecuencia se ve afectada por este tipo de siembra tumoral. Aparece en el enema opaco como masas submucosas múltiples que pueden presentar ulceración (imágenes en «ojo de buey»).

27
LAS VIAS BILIARES

DR. C. S. PEDROSA

http://booksmedicos.blogspot.com

1. RECUERDO ANATOMICO
2. TECNICAS DE EXPLORACION
3. GRANDES SINDROMES

1. RECUERDO ANATOMICO

La vesícula biliar se encuentra situada en la cara inferior del hígado, cubierta por peritoneo, y en las cercanías de la flexura hepática del colon. También está en contacto directo con el bulbo duodenal y el duodeno descendente proximal.

Los conductos biliares intrahepáticos se reúnen en dos grandes conductos, derecho e izquierdo, que se juntan a nivel del hilio hepático, en el llamado conducto hepático común. La vesícula drena a través del conducto cístico que tiene unos pliegues mucosos, llamados válvulas de Heuster y se une al conducto hepático común para formar el colédoco. En un 60-70 % de los pacientes, el colédoco se une al conducto pancreático principal antes de llegar a la ampolla de Vater.

Entre las variantes anatómicas más frecuentes se encuentra la deformidad en «gorro frigio», causada por la presencia de un septo transversal que divide el fundus de la vesícula biliar.

2. TECNICAS DE EXPLORACION DEL ARBOL BILIAR

A) Radiografía simple

Aproximadamente entre el 10 y el 15 % de los cálculos biliares contienen el suficiente calcio para ser radioopacos. En ocasiones, existe gas entre las fisuras que, como tres brazos radiados desde un punto central, se producen en el interior de cálculos radiotransparentes (signo del Mercedes-Benz).

Cuando la bilis contiene gran cantidad de carbonato cálcico puede convertirse en radioopaca (leche de calcio). La existencia de leche de calcio en el interior de la vesícula tiene el mismo significado que la presencia de colelitiasis.

La calcificación de la pared de la vesícula biliar se conoce con el nombre de *vesícula en porcelana.* Se calcula que ocurre aproximadamente entre el 0,05 y el 0,8 % de los pacientes. Existen cálculos asociados en gran número de casos y habitualmente existe obstrucción del cístico. La vesícula en porcelana se considera como un precursor del carcinoma de vesícula, ya que la incidencia de carcinoma es aproximadamente del 22 %. (Fig. 27-1.)

La *colecistitis enfisematosa* es una forma grave de esta enfermedad con gas en la luz de la vesícula biliar y posteriormente a nivel de la pared.

La presencia de gas en la vía biliar puede ser secundaria a múltiples causas reflejadas en el cuadro siguiente:

Cuadro 1

CAUSAS DE GAS EN LAS VIAS BILIARES

— Cirugía bilioentérica.
— Fístula espontánea por cálculo.
— Perforación de úlcera duodenal.
— Perforación de tumor.
— Esfínter de Oddi no competente (viejos).

B) Colecistografía oral (CO)

La colecistografía oral se realiza tras la ingestión por vía oral de diferentes compuestos (los más utilizados son Telepaque, Biliopáco, Cistobil, etc.).

Una dosis única de contraste produce relleno adecuado de la vesícula en aproximadamente 70 % de los

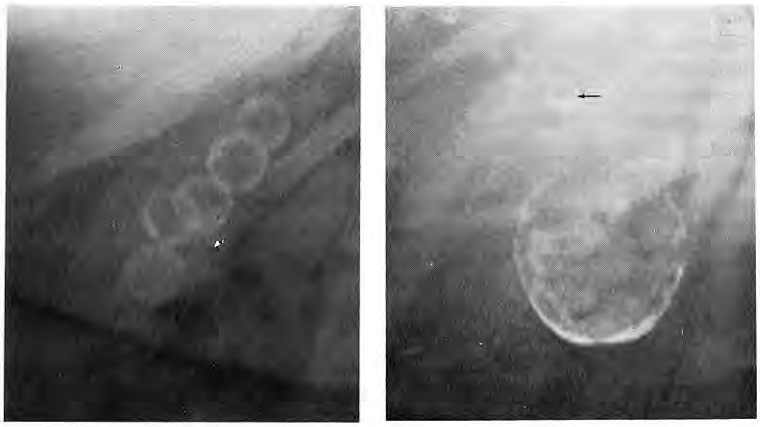

Fig. 27-1.—Características radiológicas de los cálculos. En la figura de la derecha puede verse una vesícula en porcelana por calcificación prácticamente completa de su pared. En la porción superior de la misma imagen puede verse el cálculo impactado en el cístico (flecha) causante de la obstrucción.

pacientes. Aproximadamente un 10 % de los enfermos con falta de visualización de la vesícula biliar y un 60 % de aquellos que tienen visualización mínima, van a tener una vesícula biliar normal después de una segunda dosis de medio de contraste, administrada al día siguiente. (Cuadro 2)

Cuadro 2

NO VISUALIZACION DE LA VESICULA BILIAR. CAUSAS

- — El paciente no toma los comprimidos.
- — El contraste no llega al intestino delgado (hernia de hiato, estenosis esofágica, divertículo gigante, vómitos).
- — Malabsorción.
- — Anomalías congénitas (vesícula biliar izquierda, agenesia de vesícula biliar).
- — Enfermedad hepática.
- — Ictericia obstructiva.
- — Colecistitis.
- — Colecistectomía previa.
- — Pancreatitis aguda.

En presencia de colecistitis crónica, la colecistografía oral mostrará la existencia de cálculos en el interior de la vesícula biliar o la no visualización de la misma. (Fig. 27-2.)

C) Colangiografía intravenosa (CIV)

La realización de CIV ha descendido considerablemente.

La CIV no está exenta de reacciones tóxicas, habiéndose señalado que la frecuencia de muerte es muy alta (1 por cada 5.000 estudios, comparado con 1 por cada 60.000 estudios con agentes utilizados en urografía intravenosa).

El diagnóstico correcto por colangiografía intravenosa se estima alrededor del 50 % de los pacientes. La vesícula biliar normal sólo se ve en aproximadamente el 66 % de los casos. La visualización de las vías biliares completas sólo ocurre en el 47 a 60 % de los casos.

D) Estudios del tubo digestivo con bario

En colecistitis aguda puede existir inflamación del duodeno e incluso compresión debido a la existencia de una vesícula biliar dilatada. Los hallazgos de inflamación también pueden ser vistos en la flexura hepática del colon.

E) Ultrasonido (US)

La exploración ecográfica permite demostrar la vesícula biliar en un gran porcentaje de casos. La pre-

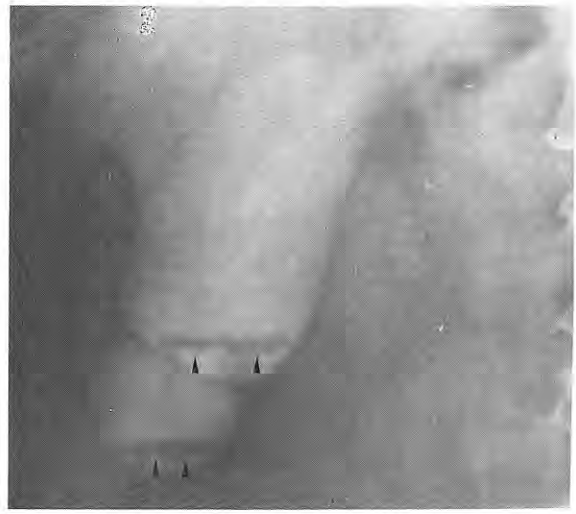

Fig. 27-2.—Colecistografía oral. La imagen corresponde a una colecistografía oral en bipedestación mostrando una vesícula septada con dos cavidades diferentes, dentro de las cuales los cálculos existentes flotan sobre la bilis produciendo un nivel típico (puntas de flechas).

sencia de cálculos en el interior de la vesícula biliar se detecta con una fiabilidad diagnóstica por encima del 90 %. (Fig. 27-3.) Habitualmente la vesícula biliar, que es una estructura quística, sin ecos en su interior, los presenta cuando existen cálculos. Además estos cálculos no dejan pasar el sonido y se produce una sombra libre de ecos llamada *sombra sónica* más allá del cálculo. Si el paciente es movilizado de la posición de supino a decúbito lateral o en posición de pie, los cálculos se mueven en el interior de la vesícula biliar. El tipo I de McIntosh, una vesícula llena de líquido con una sombra ecogénica en su interior y con pared normal, no presenta problemas diagnósticos. El tipo II, sombra acústica sin visualización clara de la vesícula biliar, corresponde en un 88,3 % de los casos a patología biliar litiásica (vesícula escleroatrófica). El tipo III corresponde a densidades constantes en la pared de la vesícula, no movibles y que no producen sombra acústica, correspondiendo a pólipos en la pared. El tipo IV corresponderá a la presencia de material ecogénico en el interior de la vesícula, sin sombra acústica, en relación con barro biliar, etc.

El mayor problema con que se enfrenta el US es la falta de visualización de la vesícula cuando existe abundante gas en el colon o cuando existe bario en el tracto gastrointestinal.

En las colecistitis crónicas no litiásicas, la pared es superior a los 3 mm en el 33 % de los casos, mientras que en las colecistitis litiásicas, en el 19-45 % de los casos. Sin embargo, se ha descrito engrosamiento de la pared vesicular en hepatitis aguda, ascitis, fallo cardiaco derecho, enfermedad renal, hipoalbuminemia y mieloma múltiple. En niños han sido descritas las mismas causas generales, así como hipertensión venosa sistémica.

Los equipos actuales son capaces de detectar mínimas dilataciones del árbol biliar indicativas de la existencia de ictericia obstructiva. Además, con las proyecciones que hoy se conocen, la visualización de la vía biliar principal (hepático común) ocurre en prácticamente el 100 % de los pacientes.

El diámetro de la vía biliar principal es inferior o igual a 4 mm en 96 % de los casos de los adultos normales examinados.

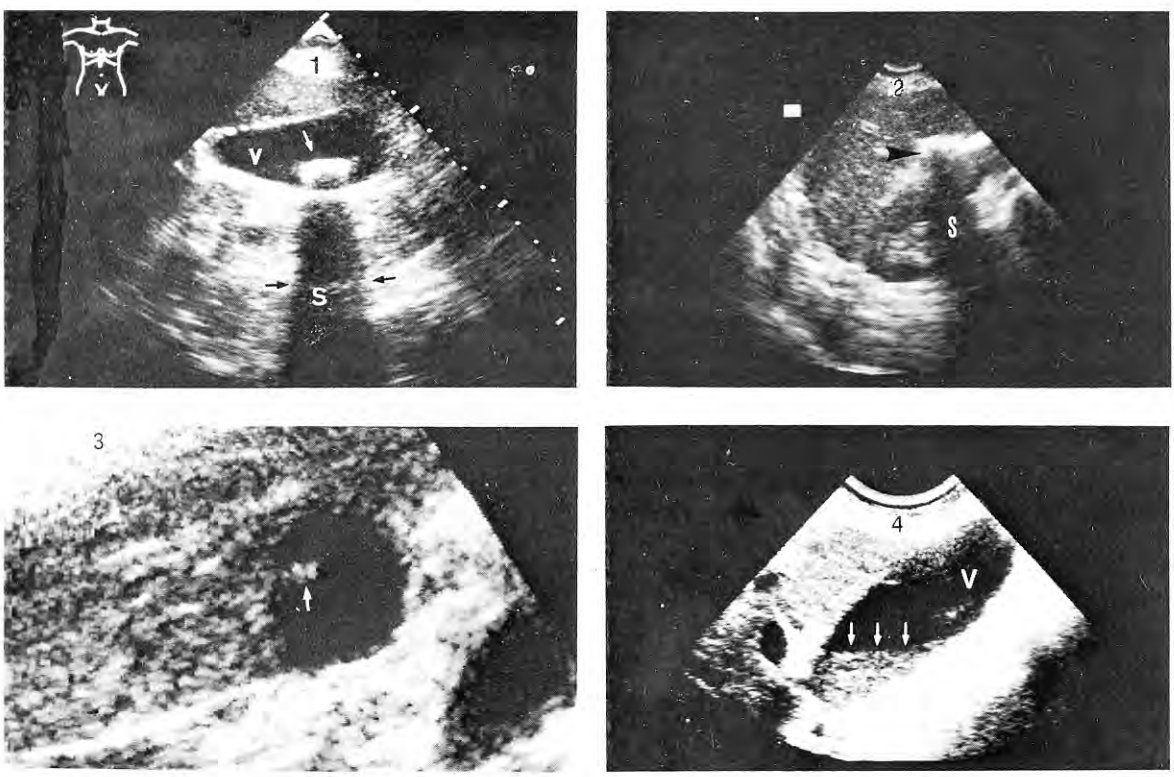

Fig. 27-3.—La ultrasonografía en patología vesicular. La imagen 1 corresponde a una colelitiasis (tipo I de McIntosh) caracterizada por masa ecogénica intravesicular (flecha), con sombra acústica posterior (S) y que es movilizable en diferentes posiciones. La imagen 2 corresponde al tipo II de McIntosh, mostrando área ecogénica (puntas de flechas) con una sombra acústica posterior (S) y sin demostración de la vesícula, debido a una vesícula escleroatrófica. La imagen 3 corresponde a un enfermo con colecistografía y US del tipo III de McIntosh, con densidades constantes en la pared de la vesícula biliar, sin sombra ecogénica acompañante correspondiente en la inmensa mayoría de los casos a pólipos en la pared. La imagen 4 se corresponde al tipo IV de McIntosh, consistente en material ecogénico intravesicular (flechas) movilizable con los cambios de posición y que no produce sombra acústica posterior debido a barro biliar. Vesícula (V).

F) Tomografía axial computarizada (TAC)

El TAC tiene en el árbol biliar unos resultados bastante similares a los del ultrasonido. El TAC es probablemente superior en el estadiaje de los tumores que obstruyen la vía biliar, ya que permite evaluar perfectamente el páncreas, hilio hepático, retroperitoneo, etc. En la detección de cálculos en la vesícula biliar, el ultrasonido es superior, mientras que en la litiasis coledociana parece, según trabajos recientes, que el TAC los puede detectar mejor.

Las indicaciones han aumentado en los últimos años y así han comenzado a reconocerse hematomas, hemobilia, etc. La densidad de la bilis que normalmente es de 0-20 UH puede, en presencia de hemobilia, aumentar a 67-91 UH. El *«biloma»* es una colección de bilis causada por rotura del árbol biliar. Puede ser de origen espontáneo traumático o yatrogénico (cirugía biliar). (Fig. 27-4.)

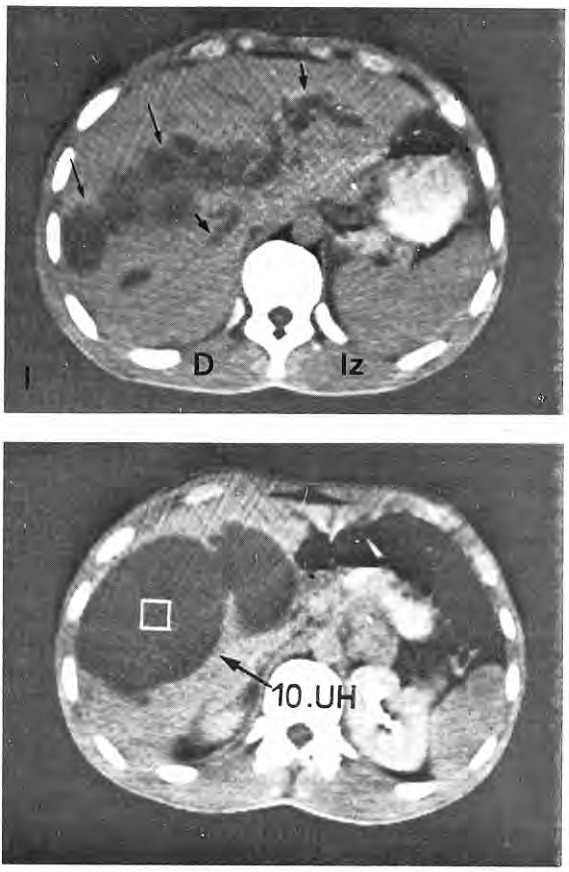

Fig. 27-4.—Tomografía computarizada en biloma traumático. Paciente joven con traumatismo abdominal severo que desarrolla ictericia. Los cortes tomográficos revelan una gran cavidad intrahepática, de densidad cercana al agua (10 UH), conectada con el árbol biliar dilatado (flechas cortas), que ha causado una hemobilia responsable de la ictericia obstructiva.

G) Colangiografía percutánea transhepática (CPT)

La aparición de la aguja fina de Chiba, que reduce de forma considerable las complicaciones de la punción transhepática del árbol biliar, ha permitido un gran auge de la colangiografía transhepática. Las complicaciones existentes, incluyendo peritonitis biliar y hemorragia, han descendido considerablemente con el uso de esta aguja (5 %). Cuando la obstrucción es inoperable, esta técnica permite, además, la introducción de un catéter para drenaje externo de la bilis que permite desteñir al paciente.

Las complicaciones más frecuentes son la existencia de fiebre y escalofríos, probablemente secundarios a bacteriemias transitorias, por lo que se utilizan los antibióticos de forma preventiva antes y después de la realización de la colangiografía percutánea. (Figura 27-5.)

H) Medicina nuclear (MN)

En la actualidad los derivados HIDA del Tc^{99} son el método más utilizado en enfermos con patología biliar. El derivado Pipida del Tc^{99} es francamente útil en el diagnóstico de la colecistitis aguda y también ha sido utilizado en la ictericia obstructiva. (Fig. 27-6.) El isótopo es captado por el hígado después de la inyección intravenosa y excretado en la bilis, de manera que una imagen que se toma a los 15 minutos de la inyección, demuestra habitualmente los hepáticos derecho e izquierdo, la vesícula biliar y la porción proximal del intestino delgado. El estudio se prolonga hasta los 60 minutos. En colecistitis aguda tiene una fiabilidad diagnóstica del 97,6 %, con una especificidad

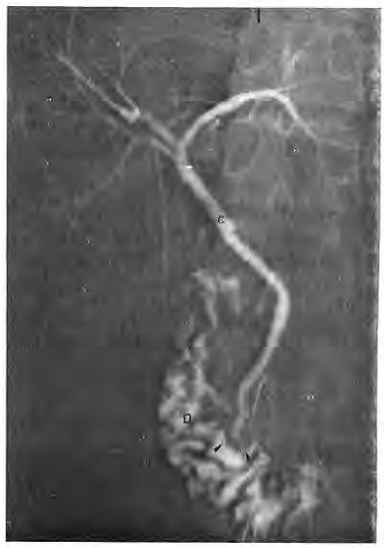

Fig. 27-5.—Colangiografía percutánea transhepática. Semiología radiológica. La imagen muestra una colangiografía normal obtenida por punción con aguja de Chiba.

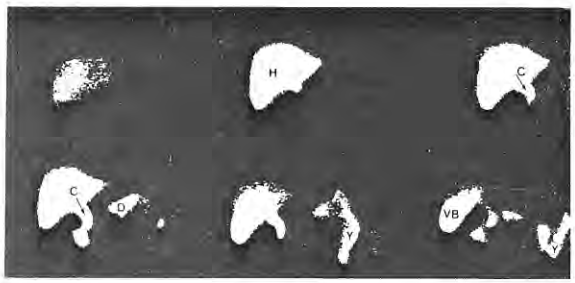

Fig. 27-6.—Estudios isotópicos. La imagen corresponde a una gammagrafía secuencial de vías biliares realizada con DISIDA-Tc^{99m}. El radioisótopo va rellenando progresivamente el hígado (H), el colédoco (C), la vesícula biliar (VB) así como el intestino delgado proximal (D) y distal (Y). (Cortesía del Dr. F. Arnaiz. Madrid.)

del 94-99,2 % y una sensibilidad del 95,2-100 %. Un gran porcentaje de enfermos que están en nutrición parenteral (92 %) o que son alcohólicos (60 %) tienen ausencia de visualización de la vesícula biliar, en ausencia de colecistitis, por lo que el método presenta algunos fallos.

I) Colangiografía endoscópica retrógrada (ERCP)

El desarrollo de los endoscopios de fibra óptica ha permitido el paso de la sonda al duodeno y con ello la canalización de los conductos biliares y pancreáticos a través de la ampolla de Vater. La visualización ocurre cuando son de tamaño normal, en aproximadamente un 60 a 80 % de los pacientes.

El método permite completar el estudio de los pacientes con la evaluación endoscópica del tracto digestivo superior, la biopsia de las zonas sospechosas y la aspiración de muestras para estudios citológicos, que tienen una fiabilidad diagnóstica del 58 %, con una sensibilidad del 47 % y una especificidad del 100 %.

J) Colangiografía intra y postoperatoria

La *colangiografía operatoria* es un método utilizado por los cirujanos para detectar cálculos en el colédoco en el momento de la exploración quirúrgica. Previamente a la realización de colangiografía intraoperatoria, entre el 15 y el 25 % de los cálculos en el colédoco no eran vistos en cirugía, mientras que esta cifra se reduce al 1-5 % cuando se realiza la colangiografía intraoperatoria.

La mayor parte de los fallos de este método está en utilizar una técnica radiográfica inadecuada, a pesar de lo cual su fiabilidad diagnóstica supera el 90 %. En aproximadamente el 1-5 % de los estudios existen falsos negativos, es decir, no se ven cálculos que existen, y aproximadamente en 6 % de los casos existen falsos positivos, hay cálculos diagnosticados que luego no se encuentran.

La *colangiografía postoperatoria* se obtiene habitualmente entre el séptimo y décimo día después de la cirugía. Permite demostrar la vía biliar a través del tubo de Kher y así descartar la presencia de cálculos en su interior. El método es muy sencillo y debe ser realizado antes de la retirada definitiva del tubo de drenaje.

3. GRANDES SINDROMES

a) *Anomalías congénitas*

La ictericia en el recién nacido es un síndrome que puede estar producido por numerosas causas. En general, la ictericia que persiste más allá de un mes de vida y es por los test bioquímicos de naturaleza obstructiva debe ser estudiada para tratar de diferenciar si se trata de una *hepatitis prenatal* o de una *atresia biliar.*

La *hepatitis neonatal* es un síndrome clínico que comienza entre la primera y cuarta semanas de la vida.

Los hallazgos ecográficos en esta enfermedad son inespecíficos. La escintigrafía con isótopos (DISIDA) después del tratamiento con Fenobarbital muestra una extracción hepática normal y una excreción retrasada en el tracto gastrointestinal.

La *atresia biliar* se caracteriza por la presencia de colangitis esclerosante de los conductos extrahepáticos.

La vesícula biliar suele ser pequeña o no estar presente. La escintigrafía de DISIDA con Fenobarbital es diagnóstica de atresia biliar, mostrando extracción hepática normal con no excreción del trazador isotópico en el tracto gastrointestinal.

El diagnóstico se realiza en la colangiografía operatoria. En los casos de hepatitis neonatal se ve un árbol biliar diminuto pero normal y se completa la exploración simplemente con biopsia hepática. Por el contrario en la atresia biliar la forma de los canales dependen del tipo que esté presente.

El *quiste coledocal* es una dilatación localizada del colédoco que se acompaña de obstrucción del flujo biliar al duodeno. Se describen 4 tipos fundamentalmente: la dilatación localizada del colédoco por debajo del cístico; la dilatación de la porción intramural duodenal del colédoco; un divertículo quístico localizado que sale del colédoco y por último un conducto dilatado afectando tanto al hepático común como el cístico. (Fig. 27-7.)

La combinación de ecografía hepatobiliar y el estudio isotópico es diagnóstica del quiste coledocal. Si la sonografía demuestra una masa quística grande en la porta hepatis con árbol biliar dilatado, la realización de un estudio isotópico con DISIDA Tecnecio^{99m} es importante para confirmar que la masa quística se comunica con sistema biliar no solamente anatómica sino también funcionalmente.

La *enfermedad de Caroli,* también llamada ectasia cavernomatosa comunicante, es una dilatación sacular

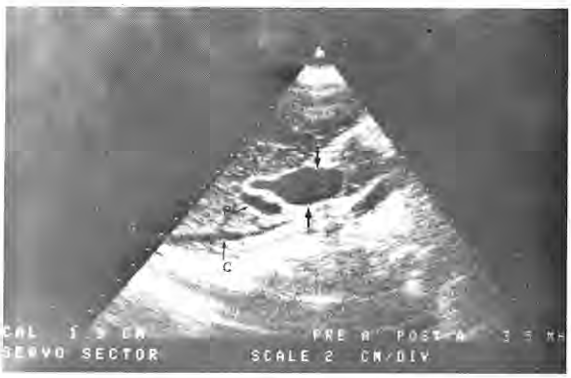

Fig. 27-7.—Ultrasonido en quiste coledocal congénito. La imagen sagital muestra un colédoco dilatado en forma bulbosa (flechas) secundario a la presencia de un quiste congénito. Por debajo del colédoco puede verse la porta (P) así como la vena cava inferior (C).

segmentaria de los conductos biliares intrahepáticos con predisposición a la formación de cálculos biliares y colangitis y con ausencia de cirrosis o hipertensión portal.

El diagnóstico puede realizarse tanto por ultrasonido como por tomografía axial computarizada, que mostrarán las dilataciones quísticas del árbol biliar y eventualmente los abscesos hepáticos. La colangiografía directa, ya sea endoscopia retrógrada o percutánea, muestra la dilatación sacular de los conductos biliares.

b) *Colecistitis aguda*

La causa más importante de colecistitis aguda es la obstrucción del conducto cístico por un cálculo. La colecistitis alitiásica ocurre en aproximadamente el 5 al 10 % de los casos. En el cuadro 3 puede verse la patogenia de la lesión.

La vesícula biliar obstruida presenta edema de la pared y su luz se distiende con bilis. Posteriormente se infecta (fundamentalmente con *Escherichia coli*). En la mayor parte de los casos (85 %) la obstrucción cede y el proceso inflamatorio retrocede espontáneamente. Si la obstrucción continúa, pueden producirse complicaciones tales como perforación de la vesícula biliar, bien sea libre en el peritoneo, localizada a los tejidos pericolecistíticos o al tubo digestivo (fístula bilio-digestiva).

La evaluación radiográfica de la colecistitis aguda debe efectuarse primero con radiografías simples del abdomen y del tórax. El estudio puede mostrar en la *colecistitis enfisematosa* la existencia de gas en la vesícula biliar. Los cálculos radioopacos también pueden ser visualizados.

El US es altamente útil en el abdomen agudo secundario a colecistitis. La exploración puede mostrar la existencia de vesícula biliar distendida con cálculos en su interior. El edema de la pared produce engrosamiento de la misma, e incluso una doble pared. La colocación del transductor sobre la zona de la vesícula

Cuadro 3

COLECISTITIS AGUDA

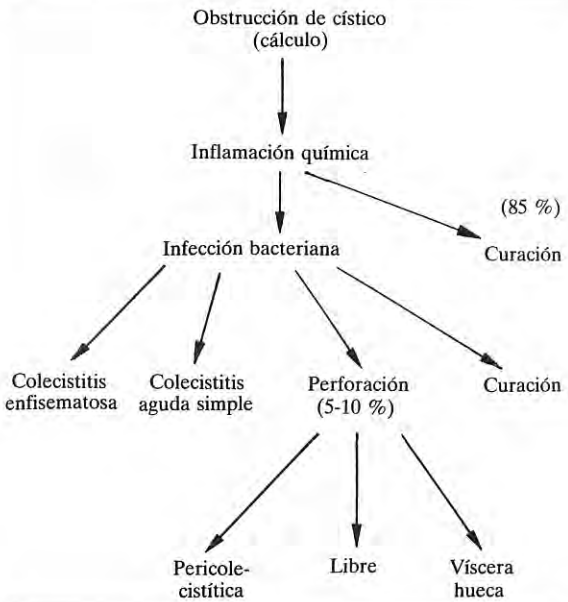

biliar produce un dolor muy selectivo (Murphy ecográfico positivo). Una evaluación reciente del signo demuestra que la fiabilidad diagnóstica es del 87,2 %. Con los signos radiológicos descritos el diagnóstico de colecistitis aguda se puede hacer en un 91,8 % de los casos. (Fig. 27-8.)

Ni la colangiografía intravenosa, por su baja fiabilidad, ni la colecistografía oral se utilizan en la colecistitis aguda; son, en cambio, muy útiles los derivados del Tc^{99} HIDA. El isótopo inyectado por vía intravenosa entra rápidamente en el sistema biliar y en 30 minutos se puede detectar si existe o no una permeabilidad del conducto cístico.

Cuando la vesícula biliar se perfora, puede hacerlo de forma libre dentro de la cavidad peritoneal. El abdomen simple puede mostrar cálculos en situación atípica, pero normalmente el cuadro radiológico es de una peritonitis generalizada. Más frecuentemente, la peritonitis es limitada, debido a que los tejidos cercanos a la vesícula biliar se adhieren a ella produciéndose un absceso pericolecistítico. En estos casos, el ultrasonido puede confirmar la existencia de abscesos alrededor de la vesícula biliar. La tomografía computarizada también es útil en estos casos, puesto que puede mostrar los abscesos así como la presencia de perforación a nivel de la pared. La perforación al tubo digestivo se produce generalmente a nivel del duodeno o del ángulo hepático del colon. Los estudios con bario pueden mostrar la comunicación fistulosa.

La perforación de la vesícula biliar con erosión y ulterior obstrucción del colédoco se conoce con el nombre de *«síndrome de Mirizzi»*. En general, el síndrome de Mirizzi no se diagnostica más que por co-

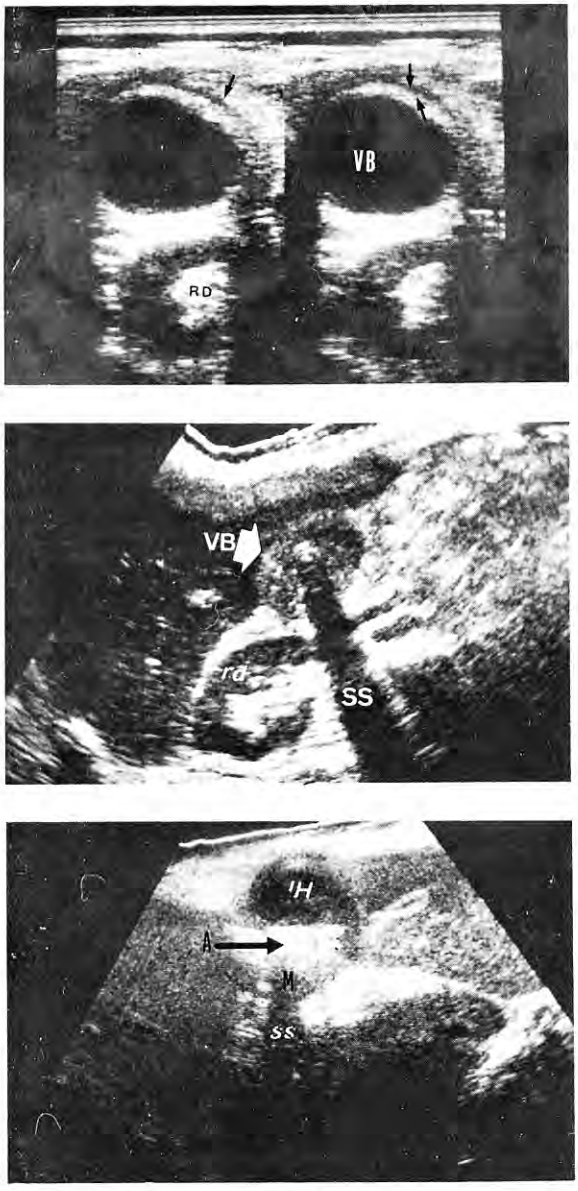

Fig. 27-8.—Signos ecográficos de colecistitis aguda. La imagen superior muestra una vesícula moderadamente distendida (VB) con un claro signo de doble pared en la parte superior (flechas). Riñón derecho (RD). En la imagen segunda puede verse una vesícula biliar totalmente rellena en su interior por debris (VB). La vesícula contiene cálculos, como puede apreciarse, por la presencia de la sombra sónica (SS). La tercera imagen corresponde a una colecistitis aguda con absceso pericolecistítico. Un absceso intrahepático (IH) es visible en la parte superior. La vesícula biliar contiene una masa sólida (M) compatible con cálculos que producen sombra sónica (SS). Hay asimismo, aire intravesicular (A).

langiografía directa al demostrarse la obstrucción a nivel del colédoco. Muchos de estos casos pasan desapercibidos e incluso tienen serias complicaciones quirúrgicas. Recientemente se ha comprobado que el TAC puede demostrar el cálculo en situación ectópica, la cloaca o cavidad común entre ambos conductos y la dilatación de las vías biliares, pudiendo ser una ayuda considerable en el diagnóstico. El ultrasonido también es capaz, en ocasiones, de sugerir el diagnóstico.

La decisión final sobre qué técnica utilizar en colecistitis aguda, está hoy probablemente entre los ultrasonidos y el Tc-HIDA. Ello dependerá de la calidad del equipo que exista, la experiencia del radiólogo y la aceptación por parte del cirujano de una de ambas técnicas, como confirmación suficiente para realizar la cirugía, ya que su fiabilidad diagnóstica es muy parecida, 84,7 % para el Tc-HIDA y 88,1 % para el US. En el caso de existir ictericia acompañando a la colecistitis aguda, debe preferirse el ultrasonido dada su capacidad, muy superior a la escintigrafía, de analizar la dilatación de la vía biliar. La posibilidad de falsos positivos en la escintigrafía con Pipida, ocurre sobre todo en aquellos enfermos a los que se ha administrado morfina o meperidina, en los que se puede producir una imagen falsa de dilatación de la vía biliar.

Sin embargo, el mayor problema del HIDA es que, cuando el método no visualiza la vesícula biliar, ello no prueba la colecistitis aguda. Los fallos se deben a individuos en ayunas de más de 12 horas, alcoholismo, pancreatitis, nutrición parenteral, etc.

En la mayoría de los centros la ultrasonografía es hoy el método que con más frecuencia se usa. Los hallazgos que esta técnica detecta incluyen la determinación del dolor localizado, la presencia de una doble pared, esfacelos en el interior de la vesícula, abscesos pericolecistíticos, etc. La visualización de cálculos en el interior de la vesícula no es suficiente por sí sola para hacer el diagnóstico de colecistitis aguda.

La conducta radiológica queda resumida a continuación:

Cuadro 4

COLECISTITIS AGUDA

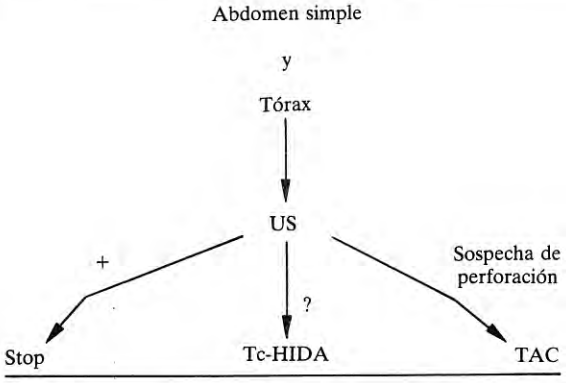

c) *Colecistitis crónica-Colelitiasis*

Aproximadamente un 10 % de la población adulta tiene colelitiasis. La frecuencia aumenta a medida que

la edad avanza, llegando a ser de un 30 % en los pacientes por encima de los 80 años. Las mujeres se afectan aproximadamente dos veces más que los hombres y existe también clara relación con el embarazo.

En las enfermedades que están en el cuadro siguiente hay aumento de la incidencia de colelitiasis:

Cuadro 5

ENTIDADES QUE PRESENTAN INCIDENCIA ELEVADA DE COLELITIASIS

— Anemia hemolítica.
— Cirrosis.
— Pancreatitis.
— Enfermedad de Crohn.
— Embarazo.
— Obesidad.
— Diabetes.
— Drogas (anovulatorios).

Aproximadamente del 80 al 90 % de los cálculos son radiotransparentes, siendo la mayoría de ellos de colesterol. La mayor parte de los cálculos radioopacos son pigmentarios, si bien aproximadamente un 15 % son radiotransparentes.

La *colecistitis crónica* se presenta habitualmente con colelitiasis. La existencia de ataques repetidos va produciendo pérdida de la función de la vesícula que al final se convierte en una vesícula contraída por cicatrices. Las complicaciones fundamentales de la colecistitis crónica calculosa son la pancreatitis, la ictericia obstructiva, el íleo biliar y probablemente el carcinoma de vesícula biliar.

El diagnóstico de colelitiasis se ha hecho tradicionalmente por colecistografía oral que tiene una fiabilidad diagnóstica muy alta. (Fig. 27-9.) El ultrasonido ha sustituido a la colecistografía oral como prueba de screening en casos de sospecha de colelitiasis.

La conducta actual queda resumida en el cuadro siguiente:

Cuadro 6

COLECISTITIS CRONICA-COLELITIASIS

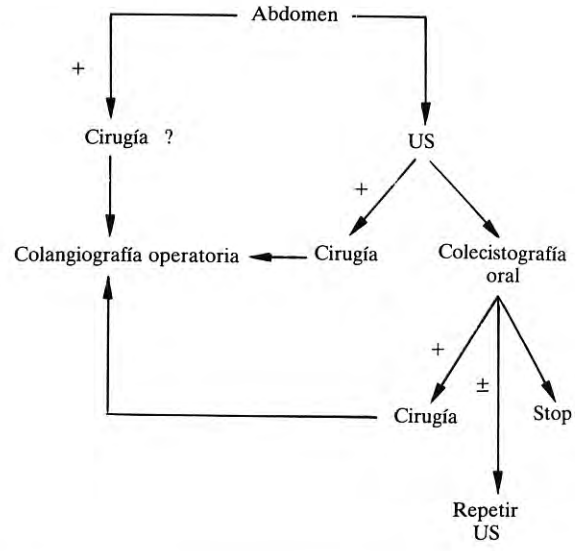

En el momento actual y en aquellos sitios donde ya existe ultrasonografía, el primer paso en la investigación de colelitiasis-colecistitis crónica son los US, con una fiabilidad diagnóstica entre el 90 y el 98 %. Los falsos positivos son muy raros, sobre todo si los exámenes de pobre calidad o incompletos se repiten en una segunda ocasión. Cuando la ultrasonografía es de calidad deficiente, equívoca o inconsistente con una evidencia clínica muy fuerte, debe realizarse la colecistografía oral.

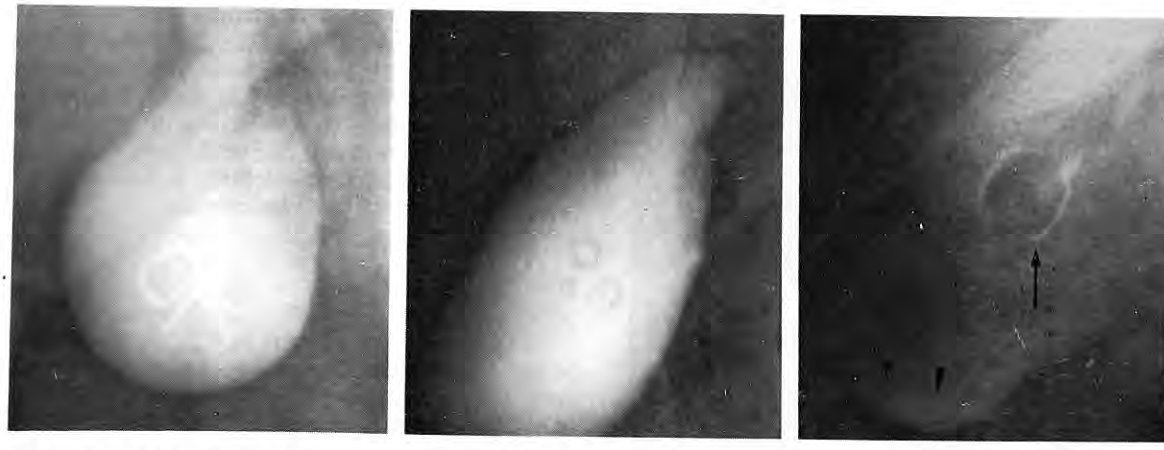

Fig. 27-9.—Colelitiasis. La colecistografía oral, hoy en franco descenso de utilización, puede sin embargo mostrar con una alta fiabilidad cálculos intravesiculares. Las imágenes corresponden a diferentes tipos de cálculos. En la imagen derecha puede verse leche de calcio en el fondo de la vesícula biliar (puntas de flechas) con un cálculo enclavado en el cístico (flecha).

d) *Colecistitis aguda alitiásica*

La mayor parte de las veces son secundarias a complicación de cirugía abdominal importante, traumatismos, quemaduras severas, fallo renal crónico o alteraciones vasculares de la vesícula biliar, tales como en las enfermedades del colágeno. (Fig. 27-10.)

Si bien, en estos casos, la existencia de una vesícula biliar que no se rellena en colecistografía oral, puede ser considerada una prueba diagnóstica indirecta, es más útil la realización de un ultrasonido. El TAC es muy útil, pues tras la inyección de un bolo de contraste se puede observar la opacificación importante de la pared con realce de la misma.

Fig. 27-11.—Coledocolitiasis en ecografía. La imagen muestra un cálculo (flechas grandes) en el interior de un colédoco dilatado (C) y acompañado de sombra acústica (flechas pequeñas) (P).

e) *Coledocolitiasis*

Aproximadamente entre el 10 y el 15 % de los pacientes con colelitiasis tienen cálculos en las vías biliares. Aproximadamente un 1 % de casos con cálculos en el colédoco no tienen cálculos en la vesícula biliar. Entre el 2 y el 10 % de los pacientes que tienen colecistectomía previa, presentan cálculos en el colédoco. La mayor parte son cálculos secundarios, es decir, formados en la vesícula biliar, que atraviesan del cístico y han pasado desapercibidos durante la cirugía. Los cálculos primarios del colédoco que se forman después de la colecistectomía, llamados también cálculos de estasis, son muy ligeros, ovoideos, muy blandos y se fragmentan fácilmente. La colangiografía operatoria demuestra 3-8 % de cálculos en el colédoco no conocidos previamente.

En el momento actual, la exploración de elección es el ultrasonido (fig. 27-11), que puede demostrar la presencia de un colédoco dilatado. El cálculo distal es difícil de ver. Un estudio prospectivo reciente muestra que la detección preoperatoria de cálculos en el colédoco es de un 13 %. La falta de detección se debe fundamentalmente a que los cálculos suelen impactarse en el colédoco distal, donde el gas del duodeno y del colon dificulta su visualización. La presencia de un colédoco de tamaño normal es probablemente el factor más importante en la negatividad de detección de cálculos distales.

El método más eficaz es la *colangiografía transhepática* o la *retrógrada endoscópica*. Estos métodos son utilizados indistintamente y dependiendo de la estructura de los servicios correspondientes. La ventaja de la colangiografía endoscópica retrógrada estriba en la posibilidad de extracción del cálculo a través del endoscopio, así como de la realización de papilotomía por esta vía para evitar estasis posterior en el colédoco. El éxito de la esfinterectomía o papilotomía endoscópica con extracción del cálculo, se sitúa en manos expertas en aproximadamente un 92 %. No está exenta de riesgos.

La coledocolitiasis puede tener como complicación la colangitis ascendente, la pancreatitis, los abscesos hepáticos y la cirrosis biliar con hipertensión portal. En estos casos, el US y el TAC pueden ayudar en la demostración de lesiones hepáticas secundarias, sobre todo abscesos hepáticos múltiples. En el caso de la existencia de pancreatitis secundaria a cálculos biliares, la extracción de los mismos produce curación de la pancreatitis en un 95 % de los casos.

En los pacientes a los que ha sido dejado un tubo en «T», después de la cirugía, la extracción de cálculos residuales del colédoco puede ser realizada bajo fluoroscopia por medio de la «técnica de Basket». El método utiliza un catéter con un dispositivo final que puede atrapar el cálculo y extraerlo. Su éxito se estima alrededor del 75-95 % de los cálculos.

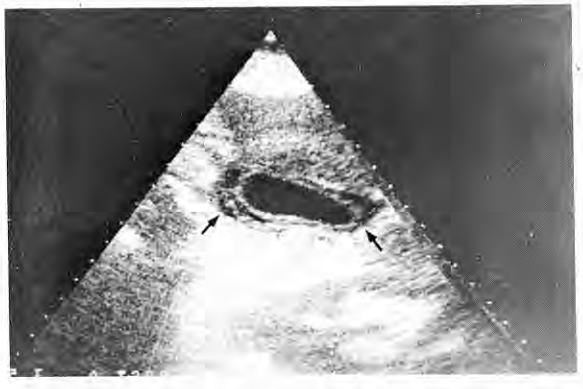

Fig. 27-10.—Colecistitis alitiásica. La figura corresponde al aspecto ecográfico de una colecistitis alitiásica, mostrando una vesícula libre de cálculos pero con una clara doble pared a su alrededor (flechas).

f) *Colangitis esclerosante*

La colangitis esclerosante ha sido descrita en asociación con colitis ulcerativa, enterocolitis regional, esclerodermia, púrpura trombocitopénica, estruma de Riedel, tumor retroorbitario y fibrosis retroperitoneal y mediastínica. Aproximadamente un 1 % de los pacientes con colangitis esclerosante tienen historia de colitis ulcerativa. Los hallazgos radiológicos funda-

mentales se obtienen por colangiografía percutánea, dada la escasa dilatación de las vías biliares entre las áreas de estenosis. Las imágenes muestran la existencia de estrecheces con aspecto arrosariado de las vías biliares. El procedimiento de elección es probablemente la colangiografía endoscópica retrógrada, ya que la colangiografía transhepática es, debido a las estrecheces existentes, difícil.

g) *Colecistosis*

Estas entidades se encuentran en aproximadamente el 5-10 % de todas las colecistografías orales, son enfermedades que aumentan con la edad y en un gran porcentaje de casos están asociadas a colelitiasis.

La *adenomiomatosis* es la más frecuente de las colecistosis. Generalmente se ven tres tipos, uno generalizado, otro segmentario y otro fúndico. Este último se conoce también con el nombre de *adenomioma* de la vesícula biliar. (Fig. 27-12.)

Los hallazgos radiográficos incluyen hipercontractilidad de la vesícula biliar, con hiperconcentración del medio de contraste y visualización de los senos de Aschoff-Rokitansky, que son pequeñas colecciones de contraste adyacentes a la pared de la vesícula biliar. En la forma fúndica de adenomiomatosis existe generalmente un nódulo más o menos redondeado, en el fundus de la vesícula biliar, que se visualiza como un defecto fijo.

La *colesterolosis* muestra depósitos anormales de colesterol en la lámina propia de la vesícula biliar; también se denomina vesícula en «fresa» («strawberry gallbladder»). Suelen presentar colelitiasis en 50-60 % de los pacientes. Generalmente la vesícula biliar se rellena bien y existe hipercontractibilidad después del Boyden.

h) *Tumores de la vesícula biliar y de las vías biliares*

El *carcinoma de la vesícula biliar* es raro, ocurre en enfermos mayores de 60 años de edad y es 3 veces más frecuente en mujeres que en hombres. Se asocia a cálculos en 50-90 % de los pacientes. También está descrito en combinación con vesícula en porcelana. Entre un 85 y un 95 % de los casos son adenocarcinomas.

La ictericia ocurre en 33 % de los pacientes debido a la invasión del hilio hepático con atrapamiento de los conductos biliares. Solamente un 30 % de los cánceres de vesícula biliar son resecables y la supervivencia a los 5 años está por debajo del 5 %.

La exploración de elección es hoy la ultrasonografía o la tomografía computarizada. (Fig. 27-13.) Por ambos métodos se puede demostrar la presencia de masas a nivel de la vesícula biliar, frecuentemente con cálculos visibles.

El *carcinoma primario de vías biliares* es muy raro. Aproximadamente en un 5 % de los casos está asociado a colitis ulcerativa. Un tercio de los pacientes tienen historia de cálculo y la ictericia ocurre en el 95 %. Cuando el tumor está situado en la parte distal del colédoco se puede conseguir una supervivencia del orden del 30 %. La exploración que mejor demuestra esta lesión es la colangiografía percutánea o la endoscópica. La ultrasonografía y la tomografía computarizada pueden mostrar en ocasiones este tumor.

La localización en la confluencia de los hepáticos derecho e izquierdo se conoce como «tumor de Klatskin». El ultrasonido puede mostrar masas pequeñas situadas en la encrucijada biliar con dilatación de los

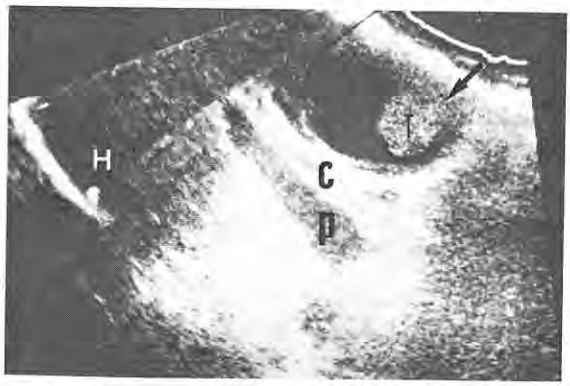

Fig. 27-13.—Carcinoma de vesícula. La imagen ecográfica muestra un tumor redondeado (T) adherido a la pared vesicular superior (flecha). Por debajo son visibles el colédoco (C) así como la porta (P).

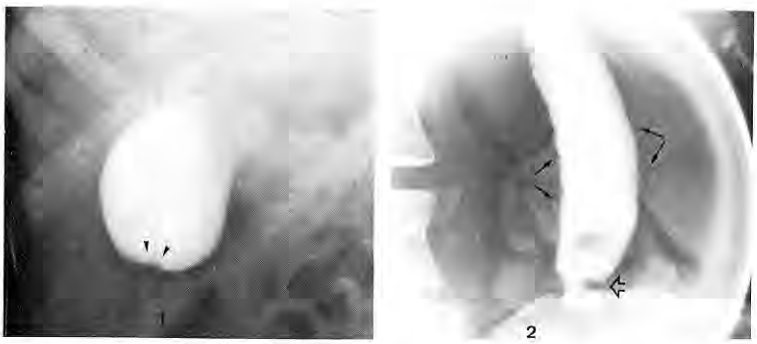

Fig. 27-12.—Colecistosis. La imagen 1 muestra un típico defecto fúndico de la vesícula biliar, correspondiente a un adenomioma (puntas de flechas). La imagen 2 corresponde a una adenomatosis diseminada típica con senos de Aschoff-Rokitanski visibles a lo largo de sus paredes (flechas). La parte distal de la vesícula biliar está claramente compartamentalizada por una banda o estrechez segmentaria (flechas huecas).

conductos biliares intrahepáticos y por debajo un hepatocolédoco normal. (Fig. 27-14.)

i) *Ictericia obstructiva*

El manejo radiológico de los pacientes con ictericia ha cambiado considerablemente en los últimos años debido a la aparición de los nuevos métodos de imagen que permiten diagnósticos más correctos que los estudios realizados en el pasado. En cualquier paciente ictérico las exploraciones deben pretender demostrar si la ictericia que presenta el enfermo es ictericia médica o por el contrario se debe a una causa obstructiva. En segundo lugar, si es obstructiva, es importante conocer la localización de la lesión, puesto que las causas obstructivas son diferentes, a diferentes niveles de la vía biliar. La causa etiológica de la obstrucción y la extensión de la enfermedad son la tercera meta de las exploraciones radiológicas. Por último, es importante para el cirujano obtener un mapa del árbol biliar con vistas a los procedimientos quirúrgicos que puede utilizar, sobre todo de tipo derivativo. (Fig. 27-15.) En el cuadro 7 pueden verse las causas más frecuentes.

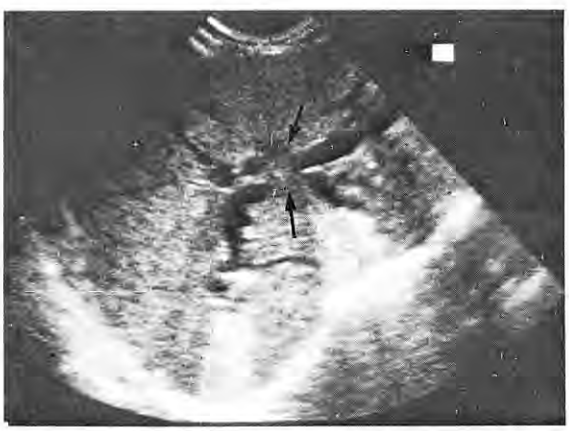

Fig. 27-14.—Tumor de Klatskin en ultrasonografía. La imagen muestra dilatación del árbol biliar de ambos lóbulos hepáticos confluyendo en una masa sólida (flechas).

Cuadro 7

ICTERICIA OBSTRUCTIVA. CAUSAS

1. Nivel hiliar (porta hepatis)	Adenopatías (Metástasis, Linfoma) Carcinoma de vesícula Colangiocarcinoma Hepatoma Estrechez postquirúrgica
2. Nivel suprapancreático	Colangiocarcinoma Carcinoma de vesícula Carcinoma avanzado de páncreas Adenopatías
3. Nivel pancreático	Carcinoma de páncreas Pancreatitis crónica Adenopatías (Metastásicas, Linfoma) Coledocolitiasis
4. Nivel ampular	Coledocolitiasis Ampuloma Carcinoma de páncreas

En el momento actual, la exploración básica en la detección de si un enfermo presenta ictericia obstructiva o médica, es el *ultrasonido*. La presencia de dilatación de las vías biliares intrahepáticas se obtiene de forma temprana por medio de la exploración ultrasonográfica. El US es capaz de detectar el hepatocolédoco dilatado prácticamente en el 100 % de los casos.

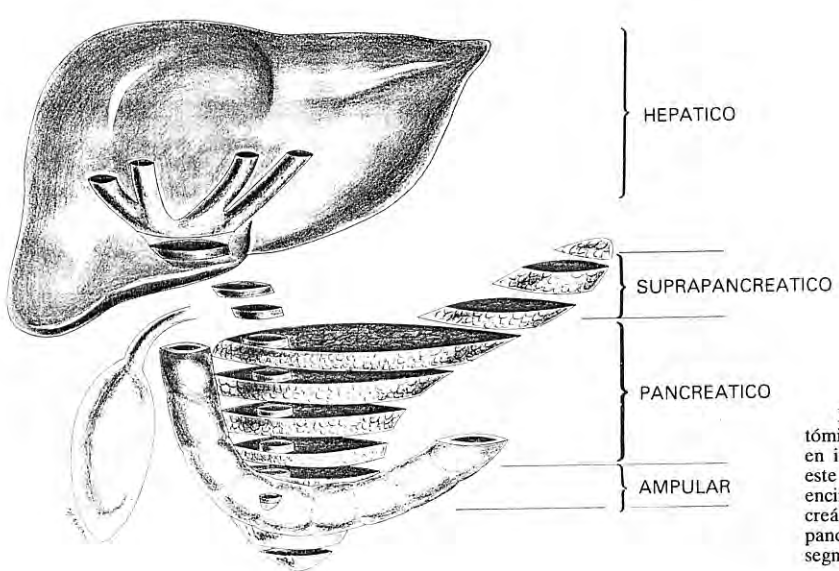

Fig. 27-15.—Esquema de los segmentos anatómicos de la vía biliar. El nivel de la obstrucción en ictericia obstructiva puede, de acuerdo con este esquema, dividirse en un nivel hepático, por encima de la porta hepatis, un nivel suprapancreático por encima del bulbo duodenal, el nivel pancreático que llega hasta la papila y el propio segmento ampular.

Debe hacerse notar sin embargo que puede existir ictericia obstructiva, en ausencia de dilatación de los radicales biliares intrahepáticos. Estos casos generalmente obedecen a cálculos pequeños enclavados en el colédoco distal. También puede existir dilatación del árbol biliar en ausencia de ictericia, si bien la mayoría de estos casos son enfermos con obstrucción mínima o intermitente en los que la fosfatasa alcalina es siempre anormal.

El US presenta una buena fiabilidad en detectar el *nivel de obstrucción*. La dilatación del árbol biliar intrahepático con colédoco normal, indica obstrucción a nivel de la porta hepatis. Por el contrario, cuando el hepatocolédoco está dilatado, el US puede detectar si ocurre en la porción proximal paralela a la vena porta, la porción denominada D-1, o por el contrario, en el segmento paralelo a la vena cava inferior, segmento D-2 del mismo. Debido a la existencia de gas en el intestino, el segmento distal del colédoco no es, en ocasiones, visible. La dilatación del conducto pancréatico señala que la obstrucción está por debajo del bulbo duodenal, ya sea a nivel pancréatico o a nivel ampular. La dilatación de la vesícula biliar no es un signo bueno de la presencia de obstrucción, ya que lesiones altas pueden presentar una vesícula pequeña por presencia de colecistitis crónica asociada. (Figura 27-16.)

El diagnóstico de dilatación de la vía biliar intrahepática se efectúa por *tomografía axial computarizada* en un gran porcentaje de casos, alrededor del 88-95 %, discretamente inferior al ultrasonido. En presencia de dilatación de la vía biliar intrahepática y extrahepática, el TAC es altamente diagnóstico en cuanto *al nivel de obstrucción*. En caso de dilatación de la vía biliar extrahepática, la sombra redondeada producida por el colédoco dilatado debe ser visualizada hasta el punto de obstrucción, dividiendo claramente las obstrucciones en cuatro diferentes niveles: hepático, pancreático, suprapancreático y ampular. (Fig. 27-17.)

La causa de obstrucción no es visualizada por el US más que en un 50-60 % aproximado de los casos. La presencia de masas a nivel del área de la obstrucción se detecta con facilidad a nivel de la porta hepatis y a nivel de la cabeza pancreática.

El US puede también demostrar la presencia de calcificaciones y seudoquistes que señalen a la pancreatitis crónica como causa de obstrucción. La forma del colédoco en su terminación a nivel de la causa obstructiva puede en ocasiones señalar el origen neoplásico de la lesión.

El contenido del colédoco es normalmente bilis libre de ecos, pero ocasionalmente se pueden encontrar estructuras en su interior, sobre todo cálculos que dejarán casi siempre una sombra sónica. Otras veces, las masas intracoledocianas sin sombra acompañante obedecen a la presencia de vesículas hijas de quiste hidatídico, coágulos de sangre en hemobilia, áscaris, etcétera.

En cuanto a la *causa de obstrucción,* el TAC es altamente fiable en demostrar la existencia de masas a lo largo del trayecto de la vía biliar. (Fig. 27-18.) La dilatación del conducto pancreático, presencia de calcificaciones, seudoquistes, etc., también se detecta por este método. (Fig. 27-19.) La forma del colédoco distal tal como ha sido descrita por nosotros, es un dato importantísimo en demostrar la etiología de la ictericia obstructiva. (Fig. 27-20.) Un colédoco altamente irregular o un stop abrupto distal son signos que sugieren la existencia de tumoración maligna obstruyendo la vía biliar. Por el contrario un afilamiento gradual del colédoco es altamente sugestivo de que la obstrucción es por pancreatitis crónica. Además la tomografía computarizada añade importantes datos adicionales, tales como metástasis hepáticas, coledocolitiasis, adenopatías generalizadas, etc. En la coledocolitiasis la detección de cálculos se estima entre 80-90 %, cifra muy superior a la del US. En conjunto,

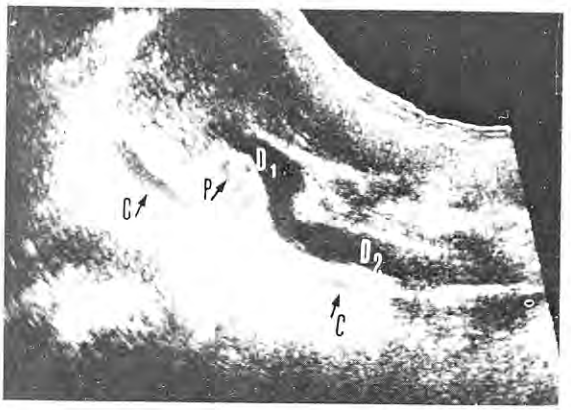

Fig. 27-16.—Nivel de la obstrucción en la exploración ecográfica. En la imagen puede apreciarse la disposición en un caso de ictericia obstructiva distal. Tanto D-1 como D-2 ambos dilatados son claramente diferenciables. Vena cava (C). Vena porta (P).

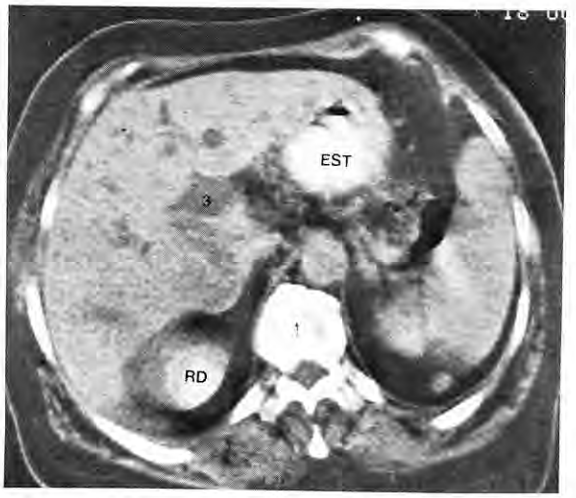

Fig. 27-17.—Nivel ampular de la obstrucción en tomografía axial computarizada. *(Continúa ilustración.)*

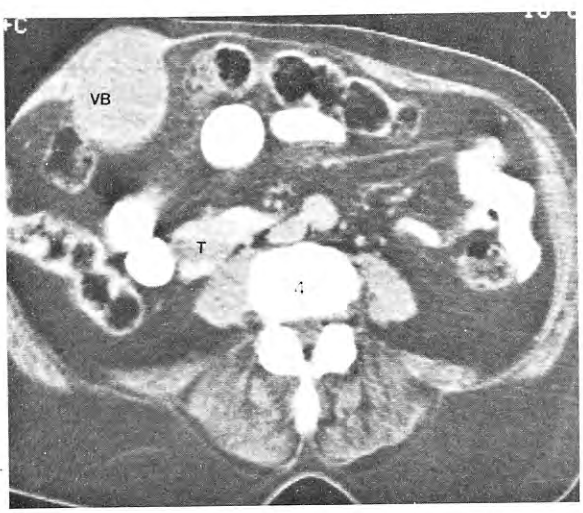

Fig. 27-17. *(Cont.)*—Los cuatro cortes axiales presentados en un caso de ampuloma muestran dilatación de las vías biliares, identificándose ocho anillos de colédoco, de los que se muestran seis, cortados axialmente que terminan a nivel de la rodilla inferior del duodeno (D). En el corte 4 puede apreciarse la masa sólida (T) del tumor. Colécodo (números pequeños 3, 5, 7).

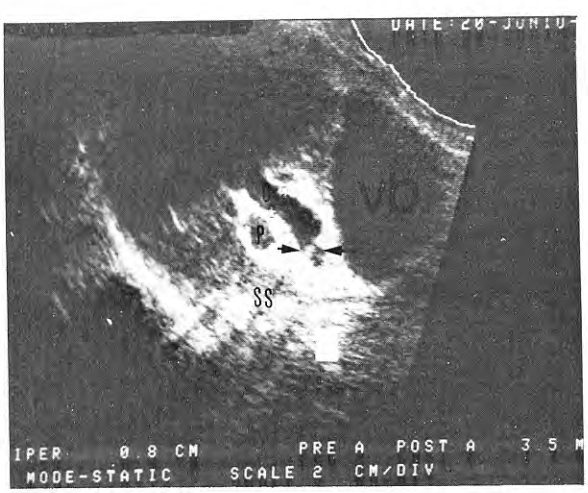

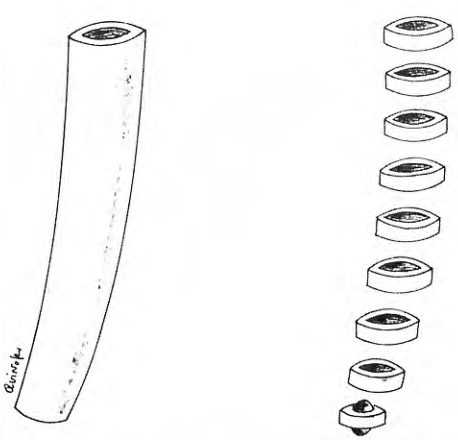

Fig. 27-18.—Métodos de imagen en coledocolitiasis. La figura 1 a un enfermo con litiasis distal del colédoco (flechas) que producen sombra sónica (SS). Son identificables la vesícula biliar (VB) dilatada, la vena porta (P). La figura muestra en esquema el aspecto típico de las coledocolitiasis en colangiografía percutánea y en TAC, en la que suelen verse numerosos anillos del colédoco dilatado simétricos y terminando en un anillo que contiene el cálculo. (Reproducido con permiso de César S. Pedrosa: «Computed tomography in Obstructive Jaundice. Part II: The cause of obstruction», *Radiology*, 139:635-645. 1981.) *(Continúa ilustración.)*

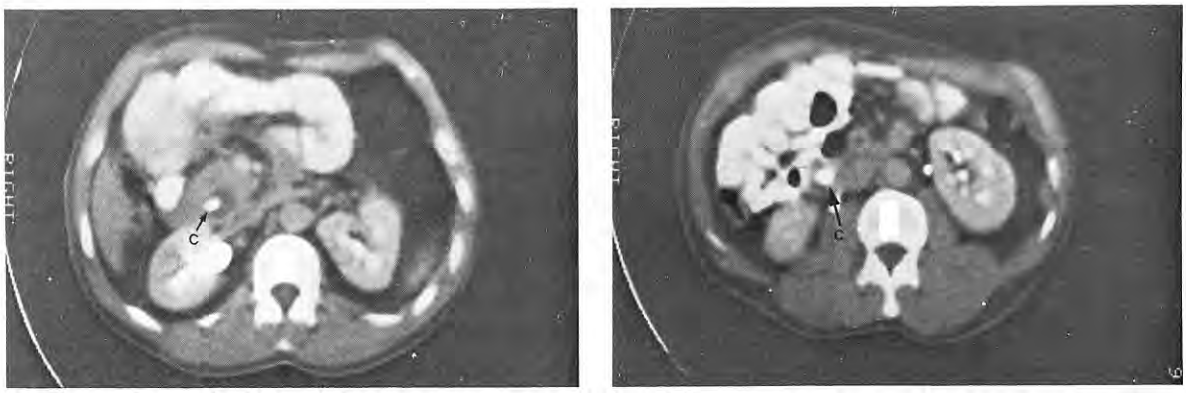

Fig. 27-18. *(Cont.)*—El paciente tenía dos cálculos (C) situados en la parte distal del colédoco. Las imágenes muestran la dilatación de la vía biliar (flechas) y cómo, en los cortes distales, el colédoco dilatado y relleno de bilis contiene dos imágenes densas en su interior (C).

la causa de la obstrucción se puede demostrar entre el 70 y el 90 % de los casos.

La detección de una masa produciendo ictericia obstructiva debe acompañarse de la delimitación de la *extensión* de la enfermedad. El TAC es superior a todos los otros métodos utilizados, detectando la invasión de los planos fasciales vecinos, del duodeno y de los vasos cercanos a la misma, la presencia de metástasis retroperitoneales, hepáticas, etc.

La *colangiografía percutánea transhepática* es un método de alta fiabilidad en la investigación de ictericia, puesto que demuestra perfectamente el nivel de la obstrucción y permite averiguar por la forma terminal del colédoco, la etiología de la misma. Otras ventajas adicionales incluyen la posibilidad de aspiración de la bilis para estudio citológico en caso de lesiones malignas, siendo su fiabilidad diagnóstica de alrededor del 60 %. La colangiografía percutánea también permite la introducción de un catéter a través de una guía manejable, para establecer un drenaje interno-externo o externo-interno y drenar la bilis de estos pacientes, reduciendo las complicaciones prequirúrgicas. En caso de enfermedad maligna inoperable, el drenaje realizado por esta vía permite mejorar sensiblemente la vida de los pacientes.

La *colangiografía endoscópica* es también un buen método de visualización de la vía biliar como anteriormente hemos dicho. Sus indicaciones fundamentales probablemente quedan restringidas a los cálculos de la región distal del colédoco, donde una papilotomía transendoscópica puede resolver el problema. El método también es útil en obtener biopsia en masas de la región de la ampula y en el examen citológico de la bilis para detección de lesiones tumorales. En presencia de ictericia obstructiva secundaria a pancreatitis crónica o carcinoma pancreático, este método produce en la pancreatografía imágenes muy fiables para el diagnóstico. Desde el punto de vista terapéutico es muy útil en cálculos coledocales residuales tras colecistectomía y estenosis ampulares.

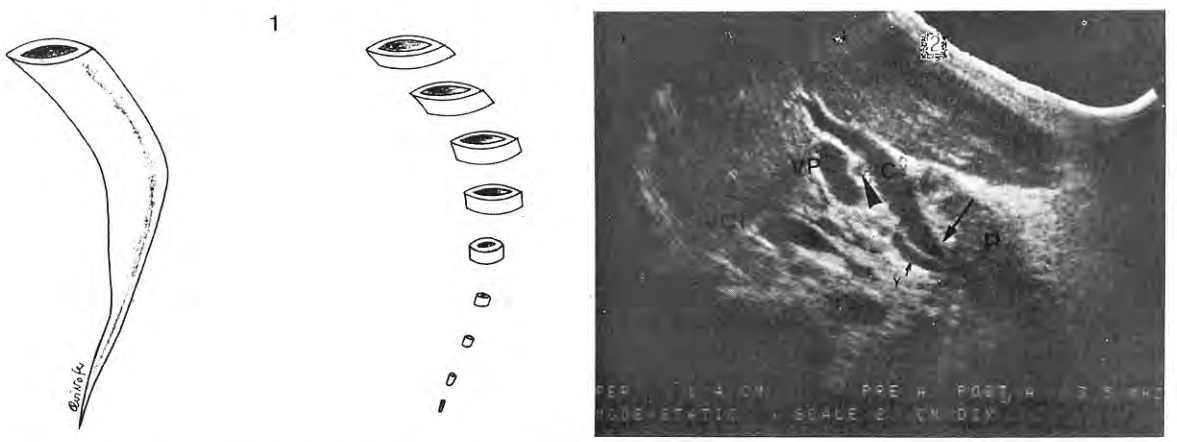

Fig. 27-19.—Métodos de imagen en pancreatitis crónica, produciendo ictericia obstructiva. La figura 1 muestra el aspecto colangiográfico y del TAC en esquema. (Reproducido con permiso de César S. Pedrosa: «Computed Tomography in Obstructive Jaundice. Part II: The cause of obstruction», *Radiology,* 139:635-645, 1981.) El afilamiento progresivo que sufre el colédoco en pancreatitis crónica es responsable de la aparición de anillos que progresivamente van disminuyendo de tamaño. La figura corresponde a un corte sagital ultrasonográfico en el mismo paciente mostrando el afilamiento progresivo del colédoco distal (flechas) antes de llegar a la cabeza pancreática (P). Puede verse un segmento del cístico dilatado (Y). Vena porta (VP). Vena cava inferior (VCI). Arteria hepática derecha (punta de flecha). *(Continúa ilustración.)*

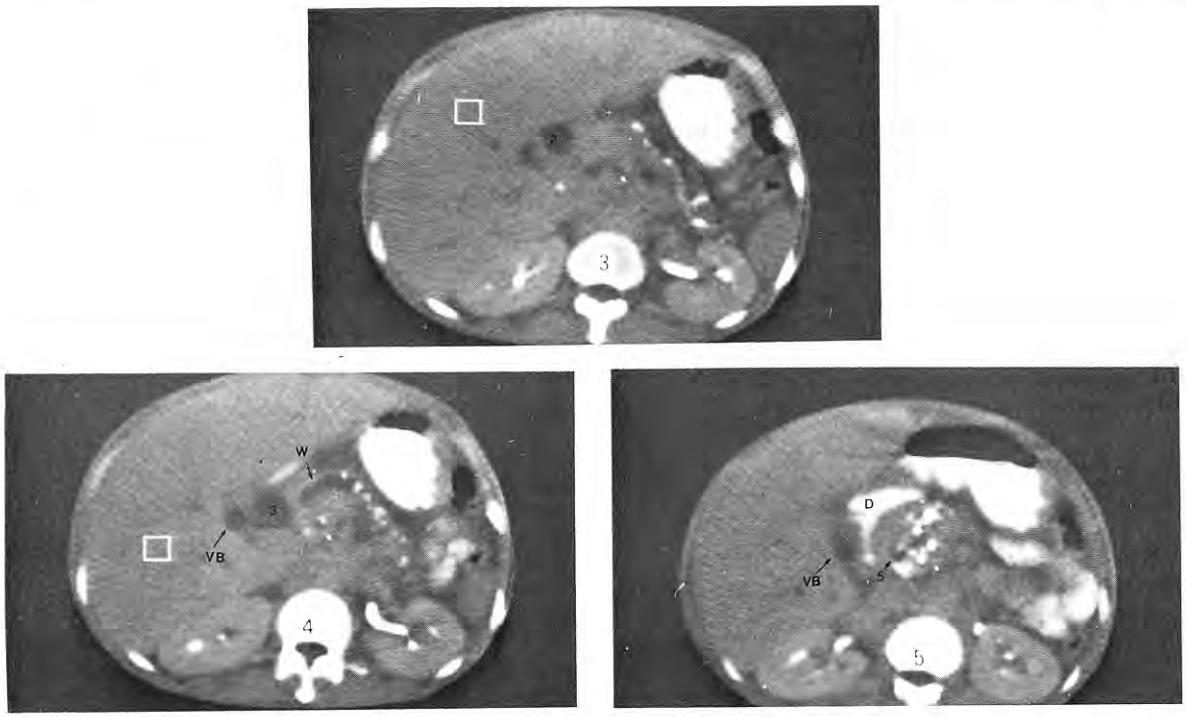

Fig. 27-19. *(Cont.)*—Las imágenes 3, 4 y 5 corresponden al TAC del mismo paciente, mostrando los anillos progresivamente más pequeños del colédoco dilatado (4 y 5), la dilatación del Wirsung (W) así como la presencia de calcificaciones en todo el territorio pancreático.

La *colescintigrafía con derivados HIDA del* Tc^{99} puede ser de utilidad cuando la ictericia obstructiva no es muy importante. Parece existir evidencia que en obstrucción aguda el estudio isotópico puede detectar la obstrucción antes que el ultrasonido.

En conclusión, en presencia de ictericia obstructiva, la realización de un ultrasonido debe suponer la posibilidad de detectar la presencia de ictericia médica u obstructiva. El método va a permitir un análisis de la causa de la obstrucción y su nivel en aproximadamente un 60 % de los casos. Aquellos que se confirmen debidos a la presencia de coledocolitiasis, no requieren más exploración, puesto que el cirujano va a obtener en cualquier caso una colangiografía operatoria, ya que pueden ser múltiples los cálculos existentes en el colédoco. En el caso de visualización de una masa a nivel del hilio, casi siempre secundaria a metástasis, carcinoma de vesícula biliar o linfoma, la biopsia de la zona indicará con claridad la naturaleza de la lesión. En estos casos se puede escoger entre la colangiografía percutánea confirmatoria y de guía para drenaje del árbol biliar del paciente o la laparotomía, que no está muy indicada pues los resultados son malos. La no demostración de dilatación de vías biliares por US debe ser seguida de biopsia hepática para confirmar ictericia de origen médico.

Cuando la causa de obstrucción no es evidente por ultrasonido, la tomografía computarizada ocupa un papel importante. La detección de una masa permite el estadiaje de ésta, lo que hace innecesaria la cirugía en casos de extensión de enfermedad más allá de los límites permisibles. En algunos casos, y en centros donde la calidad del explorador sea alta, la presencia de cálculos distales a nivel de la ampula puede estudiarse por medio de colangiografía retrógrada endoscópica, que permite su extracción por esta vía, siendo también útil en enfermos colecistectomizados con síntomas, en los que el US puede tener dificultades considerables.

Cuando el ultrasonido o el TAC muestran un tumor inoperable, la colangiografía percutánea es el método de elección, puesto que confirma el diagnóstico, sirve para localizar el punto de obstrucción y proceder a su biopsia con aguja de Chiba y, por último, permite el drenaje percutáneo de la vía biliar obstruida.

La conducta queda resumida en el cuadro 8.

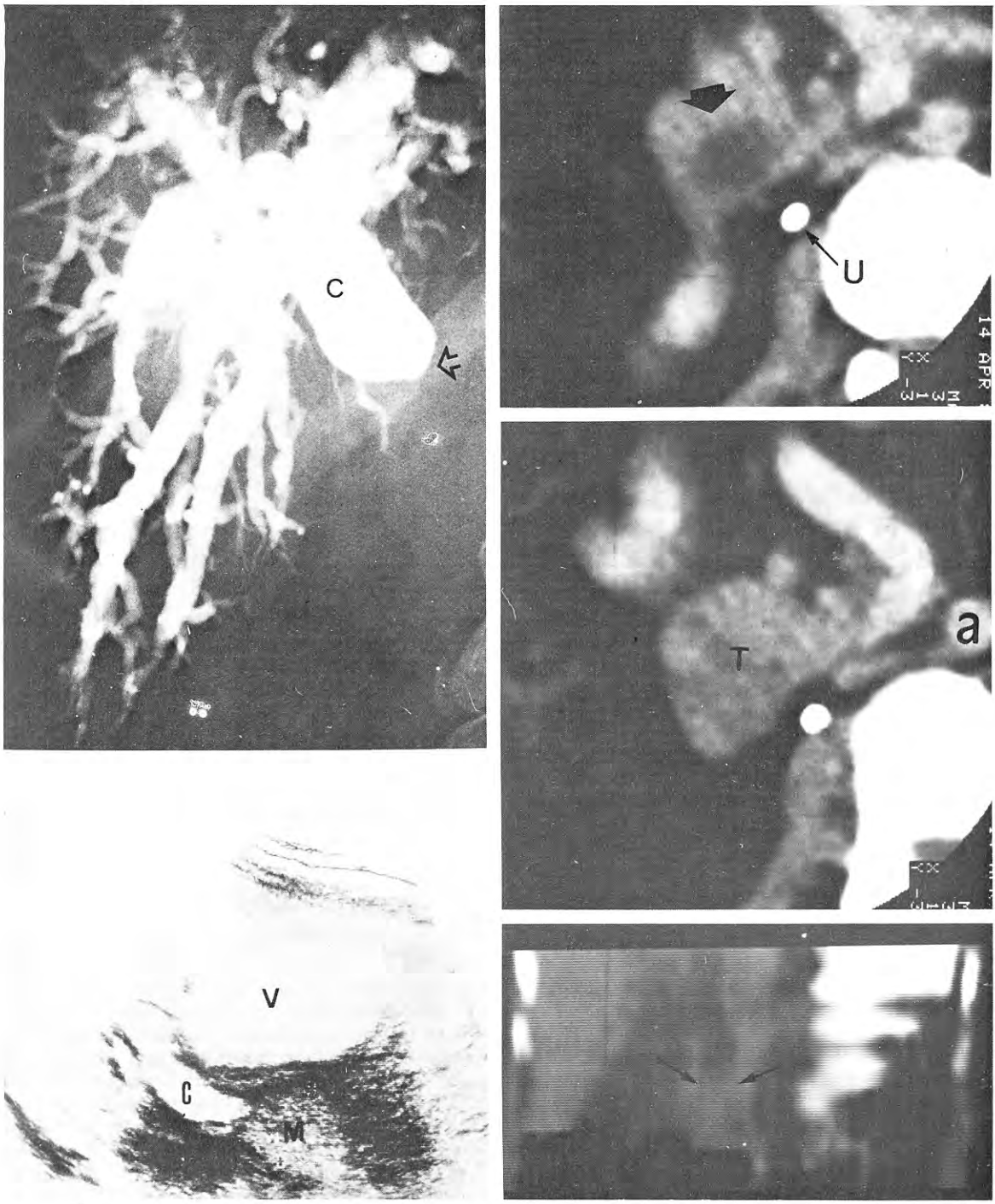

Fig. 27-20.—Los métodos de imagen en el diagnóstico de tumores produciendo ictericia obstructiva. 1) El esquema presentado en la parte superior de la página siguiente se corresponde con las terminaciones colangiográficas y de la tomografía axial computarizada típicas de los tumores malignos. La imagen A corresponde al stop abrupto que en TAC se corresponde con la visualización de anillos dilatados del colédoco que desaparecen rápidamente. La imagen B, terminación «irregular» del colédoco se corresponde con imágenes de anillos irregulares en el TAC. La imagen C corresponde a una terminación en «tetilla», que en el TAC aparece como anillo de tamaño grande seguido de un pequeño anillo a nivel de la «tetilla». (Reproducido con permiso de C. S. Pedrosa: «Computed tomography in Obstructive Jaundice. Part II: The cause of obstruction», *Radiology*, 139:635-645, 1981.) Las imágenes corresponden a la terminación abrupta del colédoco por un carcinoma de páncreas produciendo ictericia obstructiva. La dilatación del colédoco terminando abruptamente (flecha) es claramente visible en la colangiografía percutánea. El ultrasonido muestra asimismo un colédoco dilatado (C) que termina abruptamente en una masa pancreática (M). La tomografía axial computarizada muestra una masa pancreática (T) por delante del uréter (U). El colédoco dilatado (flecha) deja visualizarse repentinamente a nivel de la masa pancreática (T). Aorta (A). La reconstrucción del mismo caso mostrada en la imagen inferior derecha muestra el colédoco dilatado con su terminación abrupta a nivel de la masa (flechas). *(Continúa ilustración.)*

Cuadro 8

ICTERICIA OBSTRUCTIVA

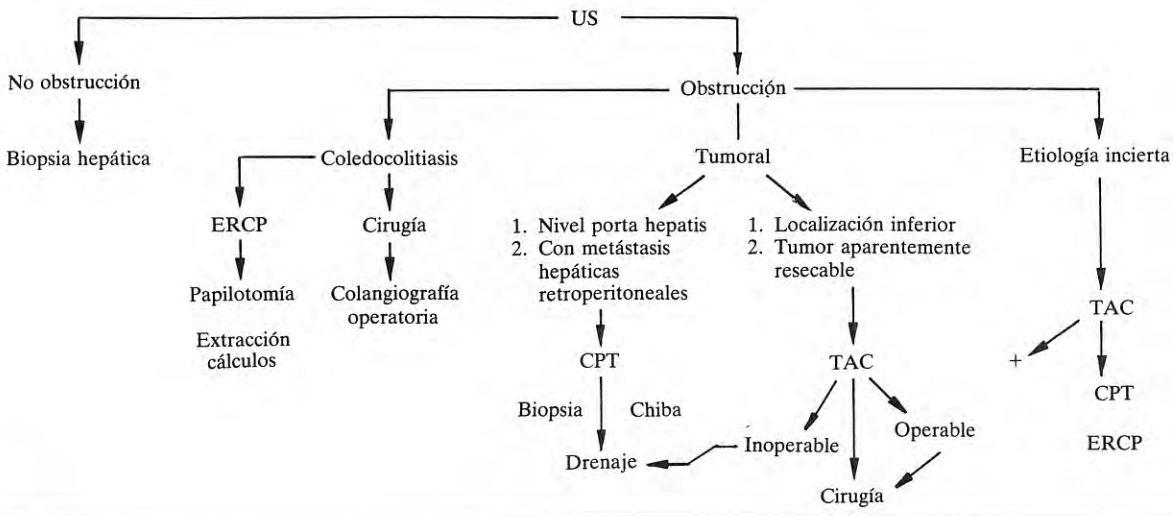

El drenaje percutáneo de la vía biliar se consigue en 94 % de los pacientes permitiendo la eliminación de la cirugía en 36 % de ellos. Las complicaciones severas del tipo de muerte, septicemia y hemorragia ocurren en aproximadamente el 8 %. Las complicaciones menores como fiebre, hemobilia, etc., ocurren en 20 % de los pacientes, con otro 22 % de las complicaciones posteriores secundarias al catéter, tales como colangitis, escapes del catéter, etc.

28
EL HIGADO. EL BAZO

http://booksmedicos.blogspot.com

EL HIGADO

DR. J. FERREIROS DOMINGUEZ
DR. C. S. PEDROSA

1. ANATOMIA
2. TECNICAS RADIOLOGICAS Y SUS INDICACIONES
3. GRANDES SINDROMES

1. ANATOMIA

El hígado se divide clásicamente en un lóbulo derecho y un lóbulo izquierdo. El lóbulo izquierdo está dividido por la cisura del ligamento teres en un segmento medial o lóbulo cuadrado y un segmento lateral que corresponde al lóbulo izquierdo «clásico». El lóbulo derecho, a su vez, está dividido por una cisura intersegmentaria en un segmento anterior y otro posterior. El lóbulo caudado debe considerarse una estructura independiente de los lóbulos izquierdo y derecho. Se trata de un segmento posterior del hígado, craneal a la bifurcación portal principal, situado ventralmente a la vena cava y separado del lóbulo izquierdo por la cisura del ligamento venoso hepático.

El hígado se irriga en un 70 a 80 % por el sistema venoso portal, en tanto que solamente un 20 a 30 % de su irrigación es suministrada por el sistema arterial. La vena porta se forma por la confluencia de la vena mesentérica superior y la vena esplénica a nivel aproximado de la segunda vértebra lumbar, ascendiendo oblicuamente hacia la porta hepatis. Allí se divide en una rama derecha, relativamente horizontal, y en otra izquierda, vertical, que se dirige al lóbulo izquierdo. La arteria hepática nace del tronco celíaco en aproximadamente el 80 % de los casos, mientras que en el 20 % restante la principal irrigación del lóbulo derecho hepático nace de la arteria mesentérica superior. Al llegar al hilio hepático, se forman las arterias hepáticas derecha e izquierda para ambos lóbulos. Las venas hepáticas procedentes de los lóbulos izquierdo y derecho, drenan en tres venas principales «suprahepáticas», que desembocan en la vena cava a nivel diafragmático. Las venas procedentes del lóbulo caudado drenan separadamente en la vena cava.

2. TECNICAS RADIOLOGICAS Y SUS INDICACIONES

A) **Abdomen simple**

1. *Hepatomegalia.*—El tamaño hepático se juzga mal por medio del abdomen simple.

2. *Calcificaciones.*—La presencia de calcificaciones en el área hepática es de importancia diagnóstica.

a) *Calcificaciones parenquimatosas.*—No son frecuentes. Siempre que sean visibles se debe sospechar la posible presencia de una masa hepática, y por tanto proceder a su despistaje con ultrasonido o con isótopos. En nuestro país, la calcificación más frecuente en el hígado es la debida a quiste hidatídico, ya sea en forma de una calcificación curvilínea de la pared, que muchas veces rodea completamente al quiste, o de las vesículas hijas en su interior, pudiendo encontrarse también calcificaciones irregulares debido a hemorragia y calcificación intraquística. (Fig. 28-1.)

En el cuadro 1 están resumidas las calcificaciones más importantes.

Fig. 28-1.—Calcificaciones hepáticas. Típicas calcificaciones esféricas en múltiples quistes hidatídicos.

Cuadro 1

CALCIFICACIONES DEL HIGADO Y VIAS BILIARES

1. INFECCIONES Y PARASITOSIS
   - — Granulomas (TB, sífilis, brucela).
   - — Absceso (piogénico, amébico).
   - — Cisticercosis.
   - — Toxoplasmosis.
2. QUISTES HEPATICOS
   - — Quiste hidatídico.
   - — Enfermedad poliquística.
3. TUMORES
   - — Primarios.
     - — Hepatoma.
     - — Hemangioma.
     - — Hepatoblastoma.
   - — Metastásicos.
     - — Carcinoma coloide del tracto gastrointestinal.
     - — Mama.
     - — Melanoma.
     - — Ovario.
     - — Neuroblastoma.
     - — Insulinoma.
4. CALCIFICACIONES DE LA VESICULA BILIAR Y VIAS BILIARES EXTRAHEPATICAS
   - — Cálculos vesiculares.
   - — Vesícula en porcelana.
   - — Leche de calcio.
   - — Cálculos en el colédoco.
5. CALCIFICACIONES BILIARES INTRAHEPATICAS
   - — Cálculos intrahepáticos primarios.
   - — Enfermedad de Caroli.
6. LESIONES VASCULARES
   - — Ateroma de arteria hepática.
   - — Trombosis portal.
   - — Seudocalcificaciones.
   - — Depósito de Thorotrast.

Tomado de McNulty

3. *Gas en el hígado y árbol biliar.*—En la región del hígado se puede observar gas.

Los hallazgos están resumidos en el cuadro siguiente:

Cuadro 2

GAS EN EL HIGADO Y EN LAS VIAS BILIARES

1. PARENQUIMA HEPATICO
   - A) Abscesos.
     - Piogénico.
     - Amébico.
     - Tuberculoso.
     - Quiste hidatídico infectado.
     - Hematoma infectado.
     - Infarto infectado.
   - B) Rotura hepática traumática.
   - C) Abscesos subhepáticos y subfrénicos.
2. GAS EN LA VENA PORTA
   - A) Enterocolitis necrotizante del lactante.
   - B) Infarto intestinal.
   - C) Coagulación intravascular diseminada.
3. GAS EN LA VIA BILIAR
   - A) Fístula biliar postperforación por cálculo.
   - B) Esfinter de Oddi incompetente.
   - C) Carcinoma de vesícula, vía biliar y órganos vecinos (duodeno, ampulla, etc.).
   - D) Postcirugía.
   - E) Colecistitis enfisematosa.
   - F) Gas en cálculo biliar.

De Goldberg y Koehler y McNulty

B) Ultrasonido (US)

Las indicaciones fundamentales de la ultrasonografía hepática (fig. 28-2) se resumen en el cuadro 3.

Cuadro 3

EXPLORACION ULTRASONOGRAFICA DEL HIGADO. INDICACIONES

1. LESIONES FOCALES HEPATICAS
   - — Tumores malignos: hepatomas, metástasis.
   - — Tumores benignos.
   - — Quistes.
   - — Abscesos.
   - — Hematoma.
2. LESIONES DIFUSAS HEPATICAS
   - — Cirrosis, hipertensión portal.
   - — Infiltración grasa.
   - — Hepatitis.
3. TROMBOSIS PORTAL
4. SEGUIMIENTO DE SHUNTS PORTOCAVA
5. LESIONES PERIHEPATICAS
   - — Abscesos subfrénico y subhepático.
   - — Metástasis en la porta hepatis.
6. HEPATOMEGALIA NO FILIADA
7. PUNCION-BIOPSIA GUIADA ULTRASONOGRAFICAMENTE
8. DRENAJE PERCUTANEO DE ABSCESOS CON GUIA ULTRASONOGRAFICA

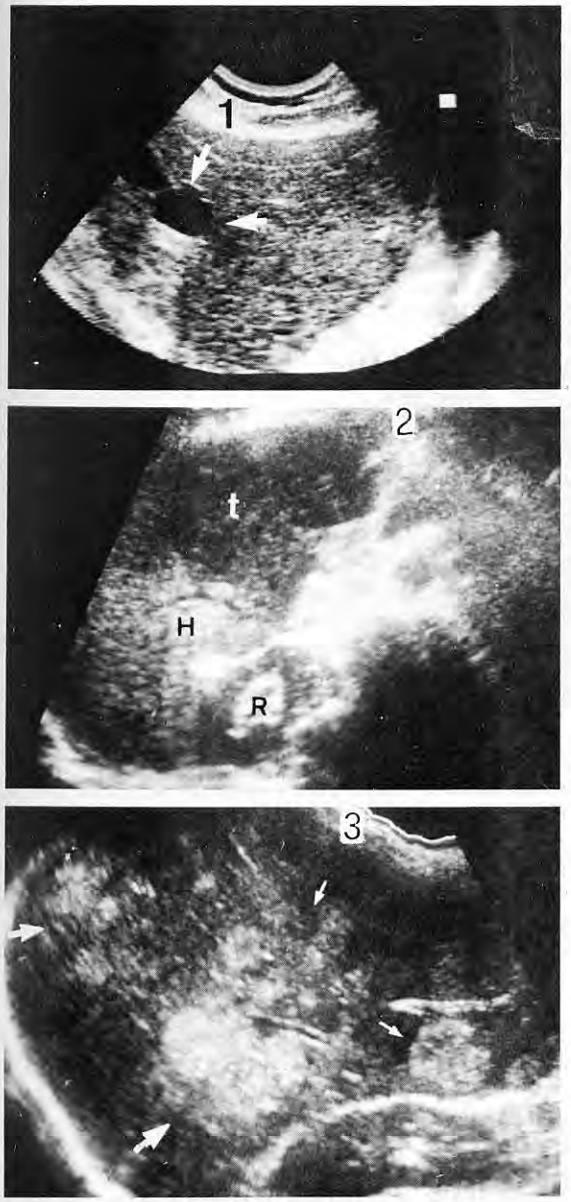

Fig. 28-2.—Semiología ecográfica. 1: Típica lesión sonotransparente, bien definida, producida por un quiste hepático congénito. 2: Imagen sonotransparente, mal definida (t), de lóbulo hepático izquierdo producido por un hepatoma. 3: Múltiples lesiones hiperecogénicas secundarias a la presencia de metástasis.

1. *Lesiones focales*

Los *hepatomas* producen en general lesiones de gran tamaño, unas veces únicas y otras multicéntricas, ocupando la mayor parte del órgano. Su patrón ecográfico es variable, pudiendo ser hipoecogénicos, complejos o hiperecogénicos. Su diferenciación de metástasis puede ser muy difícil.

Las *metástasis hepáticas* pueden ser únicas o múltiples, con una gran variedad de patrones ecográficos, sin que exista una correlación entre el tipo de tumor de origen y el patrón ecográfico.

El tumor benigno más frecuente es el *hemangioma cavernoso.* Otros son el *adenoma hepático* y la *hiperplasia nodular focal.* El patrón ecográfico de estos tumores no es específico. Así, el adenoma hepático y la hiperplasia focal constituyen generalmente masas hiperecogénicas, pudiendo presentar el adenoma áreas sonotransparentes debido a la hemorragia (frecuente en estos tumores), aunque también pueden verse en la hiperplasia nodular focal. El hemangioma cavernoso puede tener un patrón ecogénico variado, a menudo hiperecogénico, siendo típica una localización marginal o subcapsular. Es muy frecuente que los hemangiomas cavernosos hiperecogénicos presenten buena transmisión del ultrasonido, particularmente aquellos mayores de dos y medio centímetros de diámetro.

Los *quistes congénitos,* solitarios o múltiples, o formando parte de la enfermedad poliquística hepatorrenal, se ven como áreas anecogénicas nítidamente delimitadas, redondeadas, sin pared bien definida y con refuerzo ecogénico posterior. Los *quistes hidatídicos,* tan frecuentes en nuestro país, se detectan con facilidad, pudiendo analizarse sus características. Pueden diferenciarse quistes univesiculares, indistinguibles por ecografía de los quistes congénitos, o multivesiculares.

El aspecto ecográfico de los abscesos es el de una lesión focal con paredes irregulares y mal definidas, con cierto grado de refuerzo ecogénico posterior y con un contenido que puede ser anecoico, tener algunos ecos debidos a debris, o presentar un patrón complejo, dependiendo del grado de licuefacción. Si hay gas en su interior pueden ser hiperecogénicos con sombra posterior.

2. *Lesiones difusas*

Cirrosis.—Ultrasonográficamente se produce un aumento difuso de la ecogenicidad hepática, el llamado hígado «brillante», junto a alteraciones en el tamaño y forma hepáticos. Es característico el aumento del lóbulo caudado respecto al lóbulo derecho. En casos avanzados, el hígado está notablemente disminuido de tamaño.

Esteatosis.—Produce un aumento difuso del tamaño hepático, con un patrón hiperecogénico parecido al hígado «brillante» de las cirrosis, aunque generalmente con peor transmisión del sonido. La infiltración grasa suele ser asimétrica e incluso focal en ocasiones, viéndose entonces como áreas de aumento de la ecogenicidad.

3. *Trombosis portal.*—Se detecta fácilmente con el US como un contenido ecogénico en el interior de los vasos portales intra y/o extrahepáticos. Puede verse en procesos benignos y malignos, aunque la mayoría de las veces es secundaria a hepatoma con invasión tumoral portal y crecimiento intraluminal.

C) **Medicina nuclear**

La exploración isotópica hepática se hace actualmente con partículas coloidales marcadas con Tc^{99}, inyectadas por vía intravenosa. Las indicaciones fundamentales del estudio isotópico se expresan a continuación:

a) *Enfermedad parenquimatosa difusa.*—La distribución del coloide radiactivo en el hígado es irregular y disminuida en presencia de lesión difusa del parénquima hepático, ya sea por hepatitis, cirrosis, esteatosis o incluso en lesiones infiltrativas linfomatosas y leucémicas. Además puede demostrarse hepatomegalia u otras alteraciones en la morfología hepática. En estos casos, el coloide se capta en mayor medida por el bazo, médula ósea y, si existe enfermedad hepática muy severa, por el pulmón.

b) *Lesiones focales hepáticas.*—El estudio isotópico del hígado puede demostrar lesiones de hasta 2 cm de diámetro en la periferia del órgano, aunque las localizadas profundamente no se detectan en general tan precozmente. Esta buena sensibilidad en la detección de lesiones no se acompaña de una especificidad, ya que la imagen «fría» o defecto de captación del coloide puede causarse tanto por tumores primarios o metastásicos como por quistes, abscesos, o incluso en ocasiones por nódulos de regeneración en cirrosis. (Fig. 28-3.)

Los abcesos se comportan como áreas «calientes» cuando se emplea Ga. El hepatoma también puede captar ávidamente este isótopo, lo que puede hacer difícil el diagnóstico. No obstante, en el contexto clínico adecuado, es una exploración útil. Un área fría en la exploración con Tc^{99}, que capta el Ga^{67}, es muy sugestiva de hepatoma.

Podemos resumir las indicaciones del estudio isotópico hepático en el siguiente cuadro.

Fig. 28-3.—Estudio isotópico hepático, en un caso de metástasis hepática múltiple por un adenocarcinoma de colon. Estudio realizado con coloides —Tc^{99}— mostrando defectos de repleción intrahepáticos (flechas). (Cortesía del Dr. Arnaiz. Madrid.)

Cuadro 4

ESTUDIO ISOTOPICO HEPATICO. INDICACIONES

1. LESION FOCAL HEPATICA
   Metástasis.
   Hepatoma.
   Quistes.
2. LESIONES MULTIPLES
   Metástasis.
   Hepatoma difuso.
   Linfoma.
3. ENFERMEDAD HEPATOCELULAR DIFUSA

D) **Tomografía axial computarizada (TAC)**

La exploración del hígado por TAC se realiza primero en cortes sin contraste, y a continuación se administra contraste intravenoso en forma de infusión o, preferiblemente, en forma de embolada, seguida de cortes secuenciales en un nivel seleccionado. En nuestra experiencia, las lesiones hepáticas presentan características diferenciales.

Las indicaciones del TAC (fig. 28-4) en patología hepática son las siguientes:

a) *Lesiones focales.*—El TAC puede ser utilizado como método inicial para evaluar masas hepáticas, o como método complementario para clarificar la naturaleza de una lesión detectada previamente por otras modalidades. Su sensibilidad para la detección de lesiones focales hepáticas es similar a la del ultrasonido, por encima del 90 %, pero la especificidad del TAC es probablemente superior, tanto a la del ultrasonido como a la del estudio isotópico.

El *hepatoma* es el tumor maligno hepático más frecuente en adultos, con gran asociación a la cirrosis. Los hallazgos en TAC incluyen la presencia de lesiones de gran tamaño, solitarias o en pequeño número, con una densidad generalmente inferior, aunque muy próxima, a la del parénquima hepático normal, una tendencia a alterar el contorno hepático proyectándose más allá de la superficie hepática y un patrón irregular de opacificación después de la embolada de contraste, tendiendo a hacerse isodenso con el parénquima hepático normal en el tiempo transcurrido después de la inyección. El TAC es útil en la determinación de la extensión de la afectación tumoral hepática cuando se plantea la posibilidad de hepatectomía, pues si se detecta un segmento hepático libre de tumor, puede haber hepatectomía subtotal.

Las *metástasis* generalmente son lesiones de menor densidad que el parénquima hepático, y con un margen relativamente nítido. En casos raros pueden ser más densas que el hígado circundante, debido a calcificación o a hemorragia.

Abscesos.—Son lesiones bien delimitadas, con una densidad intermedia entre la del agua y la de los tumores (20-30 unidades Hounsfield), aunque puede

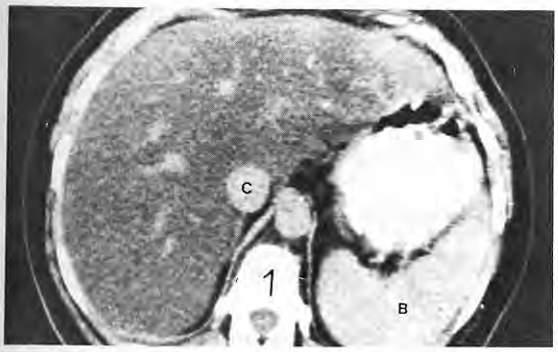

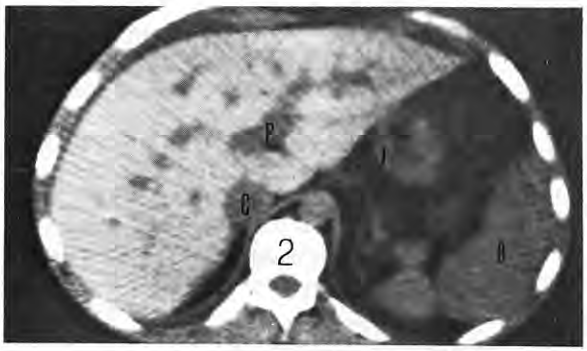

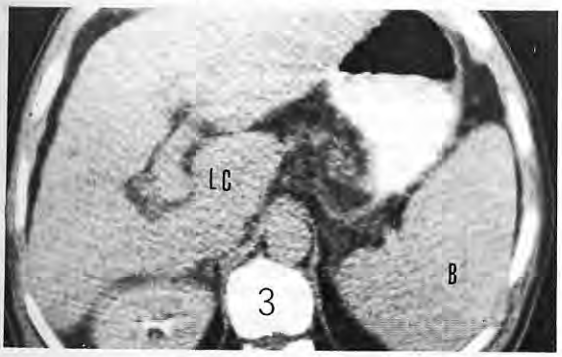

Fig. 28-4.—Semiología del TAC en lesiones hepáticas. 1: Degeneración grasa. Estudio sin contraste. La sombra de la vena cava (C) así como la de los vasos intrahepáticos destacan por la baja densidad de todo el hígado, que es francamente inferior a la del bazo (B). 2: Hemocromatosis. Estudio sin contraste. La sombra de la vena cava (C) y de la porta (P) destacan como áreas transparentes por la gran densidad del hígado secundario al depósito de hierro y que produce un aumento de densidad notable en comparación con el bazo (B). 3: Signos de cirrosis. El hígado presenta una morfología extraña con un lóbulo derecho francamente pequeño e hipertrofia considerable del lóbulo caudado (LC). El bazo también está aumentado.

haber superposición entre las densidades de quiste y abscesos, y entre éstos y tumores necróticos. La existencia de gas apoya el diagnóstico de absceso, aunque es un hallazgo infrecuente. El estudio de scan dinámico, tras embolada de contraste, resulta muy útil en el diagnóstico diferencial, ya que la periferia de los abscesos capta, típicamente, contraste en gran medida, conservando este realce largo tiempo, mientras que el centro de las lesiones no modifica su densidad. También puede efectuarse punción-aspiración percutánea, tanto para el diagnóstico y caracterización bacteriológica como para fines terapéuticos, dejando un catéter

una densidad algo mayor que la de un quiste cuando se ha producido la lisis del coágulo.

b) *Lesiones difusas.*—El TAC puede demostrar las alteraciones morfológicas de la *cirrosis hepática.*

La *degeneración grasa hepática* produce una disminución de la densidad del parénquima proporcional al grado de infiltración. Los casos leves son difíciles de apreciar si no se compara la densidad del hígado con la del bazo. Cuando la relación normal se invierte, es decir, cuando el hígado tiene menor densidad que el

mostrando defectos de repleo
el Dr. Arnaiz. Madrid.)

Cuadro 5

ARTERIOGRAFIA HEPATICA. INDICACIONES

1. MASAS HEPATICAS
   A) Estadiaje de hepatoma.
   B) Metástasis solitaria.
   C) Tumores benignos.
      1. Hemangioma cavernoso.
      2. Adenoma.
      3. Hiperplasia focal nodular.
2. TRAUMA HEPATICO
3. LESIONES VASCULARES
   A) Aneurisma, seudoaneurisma.
   B) Fístula arteriovenosa.
4. HIPERTENSION PORTAL
5. EMBOLIZACION Y QUIMIOTERAPIA
6. PRETRASPLANTE HEPATICO

ecografía o el TAC demuestran que un lóbulo, o al menos un segmento hepático, está libre de tumor, y se plantea la posibilidad de realizar una hepatectomía radical.

El *hemangioma cavernoso* aunque tiene un comportamiento típico en el estudio dinámico con contraste en el TAC, ocasionalmente, es preciso realizar angiografía para despistar la presencia de tumor maligno. En la fase arterial tardía se llenan de contraste una serie de espacios vasculares bien delimitados, que persisten con alta densidad durante la fase venosa e incluso hasta 30 segundos después, debido a que su flujo sanguíneo es muy lento.

Traumatismos.—Generalmente, es útil en casos en que se sospecha hemorragia abdominal catastrófica. En ellos, sirve no solamente para el diagnóstico sino, ocasionalmente, como método terapéutico mediante embolizaciones.

F) Venografía hepática

La presión hepática enclavada o en «cuña» se obtiene introduciendo el catéter en una vena hepática hasta que se detiene, y midiendo la presión a ese nivel. Se retira el catéter, hasta que se sitúa libremente en la vena hepática, y se mide la presión hepática libre. Restando ésta de la enclavada, se obtiene la *presión sinusoidal corregida,* que refleja la presión portal en pacientes con cirrosis. Por encima de 100 mm de agua, indica hipertensión portal.

La venografía hepática en cuña se obtiene inyectando de 4 a 8 cc de medio de contraste a través del catéter enclavado en la vena hepática. Normalmente se opacifica homogéneamente una pequeña área de parénquima hepático, drenando a través de venas hepáticas con escaso o nulo reflujo a venas portales. La venografía hepática libre se obtiene retirando el catéter e inyectando mayor cantidad de contraste, con lo que normalmente se opacifican la vena hepática y sus ramificaciones hasta de cuarto o quinto orden, así como un patrón reticular fino de llenado sinusoidal.

3. GRANDES SINDROMES

A) Masa hepática

Las principales causas de masa hepática se incluyen en el siguiente cuadro:

Cuadro 6

MASA HEPATICA

1. QUISTES
   — Quiste simple.
   — Enfermedad poliquística.
   — Quiste hidatídico.
   — Cistoadenoma multilocular.
2. TUMORES PRIMARIOS
   — *Benignos.*
      — Adenoma.
      — Hiperplasia focal nodular.
      — Hemangioma cavernoso.
      — Hemagioendotelioma infantil.
      — Hamartoma.
   — *Malignos*
      — Hepatocarcinoma.
      — Hepatoblastoma.
      — Colangiocarcinoma.
      — Hemangiosarcoma.
      — Otros sarcomas.
3. TUMORES SECUNDARIOS
   — Metástasis.
   — Linfoma.
4. ABSCESOS
   — Bacteriano
   — Amebiano.
5. HEMATOMA
6. NODULO DE REGENERACION EN CIRROSIS

Quistes.—El *quiste simple* es poco frecuente, generalmente solitario, y consta de una cápsula fibrosa y contenido acuoso. Más frecuentes en mujeres de mediana edad, pueden alcanzar 10 a 20 cm de diámetro.

En la *enfermedad poliquística* hay múltiples quistes en el hígado, similares a quistes simples en su estructura, pero de menor tamaño, sobrepasando raramente los 3 cm de diámetro.

El *quiste hidatídico* hepático es frecuente en diversas zonas de nuestro país. Primero son quistes uniloculares, compuestos de cutícula externa, membrana germinal interna y contenido acuoso. De la membrana germinal se desarrollan quistes hidatídicos hijos, originándose así quistes poliloculares, que contienen múltiples quistes hijos y arena hidatídica (escólex). Es frecuente su calcificación anular. También puede ocurrir infección, así como rotura al árbol biliar con ictericia obstructiva o cavidad peritoneal con disemi-

nación, al igual que rotura transdiafragmática. (Figura 28-5.)

Tumores benignos.—El *hemangioma cavernoso* es el tumor hepático benigno más frecuente. A menudo se origina bajo la cápsula de Glisson. El aspecto del hemangioma cavernoso es el de una lesión de menos densidad que el hígado, bien delimitada, a menudo situada en el segmento posterior del lóbulo derecho hepático, con un patrón de realce de contraste muy característico tras la embolada, consistente en captación periférica precoz, que va progresando concéntrica y lentamente hasta opacificarse la totalidad del tumor, haciéndose más denso que el parénquima hepático circundante. (Fig. 28-6.)

El *adenoma hepático* es un tumor muy raro, aunque su incidencia ha aumentado en mujeres que toman anticonceptivos orales; también se presenta en hombres que toman andrógenos. A menudo regresan tras el cese de ingesta de anticonceptivos. Son muy vasculares, nutriéndose de arterias pericapsulares con un flujo centrípeto. Pueden medir más de 10 cm. (Fig. 28-7.)

Fig. 28-5.—Radiología del quiste hidatídico. 1: Típico quiste hidatídico multivesicular hepático con una corona de imágenes sonotransparentes rodeando un centro más ecodenso (flechas). 2: La imagen corresponde a un quiste hidatídico calcificado del lóbulo hepático derecho, con un contenido mucho más radiotransparente en su interior (flechas).

Tumores malignos primarios.—El *hepatocarcinoma* es el tumor maligno hepático primario más frecuente. Un 85 % de los casos tienen lugar en hígados cirróticos o precirróticos. El 75 % de los hepatomas se comportan como tumores extensos, mal definidos, compuestos de múltiples nódulos confluentes, vascularizado cada uno por una rama arterial. El restante 25 % de hepatomas nacidos sobre hígados cirróticos, consisten en una masa que crece por expansión, pudiendo estar encapsulado en raras ocasiones y existiendo, a veces, nódulos satélites pequeños alrededor de la masa. Cuando se origina el tumor sobre un hígado normal, generalmente forma una masa solitaria no encapsulada. (Fig. 28-8.)

Ocurre invasión y trombosis portal en el 40 % de los hepatomas sobre cirrosis, y en el 25 % de hepatomas sobre hígado normal.

El linfoma de Hodgkin presenta afectación
tica, de tipo infiltrante periportal difuso, en el
de los pacientes. En los linfomas no-Hodgkin
haber infiltración de los espacios portales y,
nalmente, pueden llegar a formarse masas po
fluencia.

Las *metástasis* constituyen la causa más frec
con mucho, de tumor maligno hepático. Los tu
que con más frecuencia presentan metástasis hep
son: carcinoma de vesícula, páncreas, colon y
(Fig. 28-9.) Se considera que el hígado es el
diana primario de cánceres originados en el
gastrointestinal, así como de ciertos cánceres
món, melanoma, neuroblastoma y cánceres
gicos.

Conducta radiológica

Las exploraciones a efectuar y el orden de la
mas será diferente según se estudie la posible ex
cia de una masa hepática, se trate de una mas
pable, el enfermo sea cirrótico, se contemple la
bilidad de una intervención quirúrgica o se sos
un absceso hepático. (Fig. 28-10.)

Detección de posible masa hepática.—Si el p
ma clínico consiste en la sospecha de metástasis
ticas, o el enfermo tiene un tumor primario co
y se quiere descartar la posibilidad de metásta
estudio isotópico con partículas coloidales ma
con Tc^{99} debe ser la primera exploración a re
Este método puede detectar lesiones de 2-3
diámetro en la superficie del hígado, o de 3-4
el interior del órgano. Se trata, además, de un m
sencillo que tiene una elevada fiabilidad diagn
del orden del 85 al 90 %. No obstante, es un m
no específico, pues cualquier masa hepática
producir la misma imagen de defecto de captaci
coloide.

En casos de duda, tras el estudio con isóto
si se quiere afinar más en cuanto a diferenciar
de lesión, puede efectuarse un ultrasonido o un
Tanto uno como otro método tienen una fiabili
la detección de masas hepáticas del orden del

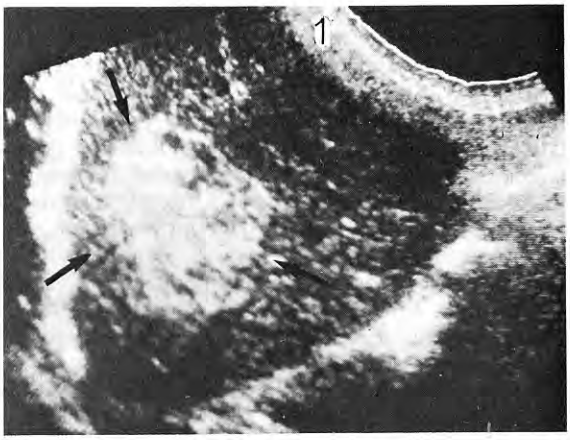

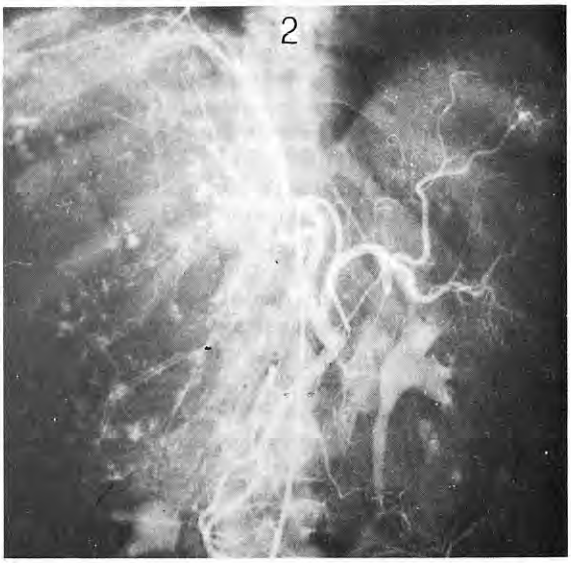

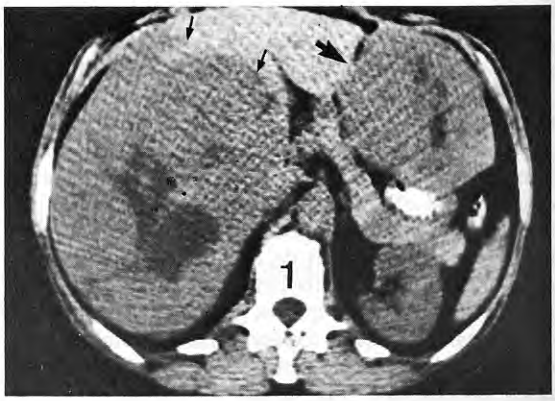

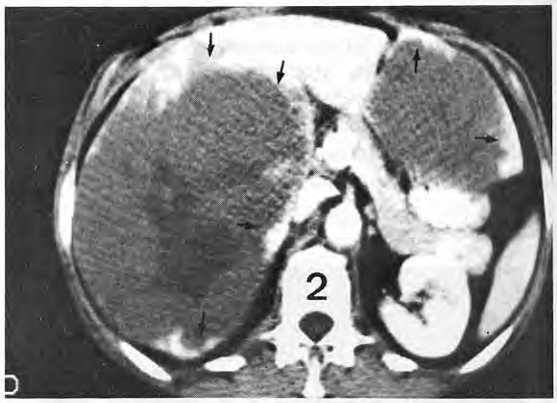

Fig. 28-6.—Radiología de los hemangiomas hepáticos. Hemangioma del lóbulo hepático derecho produciendo una imagen altamente ecogénica (flechas). 3: Angiografía de un gran hemangioma hepático mostrando desplazamiento de vasos así como el relleno de numerosos lagos en el seno de la tumoración. Tomografía axial computarizada en hemangioma. La imagen 1 corresponde al scan sin contraste, que muestra una lesión radiotransparente que ocupa todo el lóbulo hepático derecho (flechas finas) y otra en el lóbulo hepático izquierdo (flecha gruesa). 2: Imagen obtenida tras la inyección en bolo de contraste mostrando el relleno periférico de ambos hemangiomas (flechas).

y pueden detectar lesiones algo más pequeñas que los isótopos, hasta unos 2 cm de diámetro o incluso menores ocasionalmente. El US es muy útil para diferenciar masas quísticas y sólidas, llegando a una fiabilidad próxima al 100 % en este terreno. Esto es más importante en países como el nuestro, en el que hay gran frecuencia de quistes hidatídicos hepáticos que el estudio isotópico no puede diferenciar de otras masas, como metástasis. El US es poco específico en cuanto a diferenciar entre distintos tumores. El TAC puede diferenciar asimismo lesiones quísticas sólidas y, mediante el estudio con scan dinámico, puede aportar indicaciones acerca del tipo de tumor, como en el caso del hemangioma cavernoso, en el que el TAC es muchas veces diagnóstico.

Masa palpable en hipocondrio derecho o epigastrio. En este caso el US o el TAC son los procedimientos de elección. El US confirmará la localización intrahepática de la masa y discernirá si es quística o sólida, además de valorar si es única o múltiple y su extensión. Igualmente puede servir como guía para la biopsia percutánea. El TAC cumple estos mismos objetivos y puede aportar datos adicionales, como son una mejor valoración de extensión a territorios vecinos, adenopatías en retroperitoneo, etc. Por medio de embolada de contraste con scan dinámico puede aportar datos sobre la naturaleza de la masa, siendo diagnóstico en muchas ocasiones en el hemangioma cavernoso y permitiendo obviar exploraciones en estos casos en los que el ultrasonido no puede diferenciar otros tumores.

Si se valora la posibilidad de intervención quirúrgica, la arteriografía es necesaria como último método, después del US y/o TAC para proporcionar información acerca de la anatomía vascular y de la extensión del tumor en los diferentes segmentos hepáticos, además de la posible invasión de la vena porta y de la cava.

Cirrosis con sospecha de masa.—En enfermos con cirrosis es preciso, ante una masa hepática, diferenciar entre nódulo de regeneración o hepatoma.

El US puede ser el primer método diagnóstico, ya

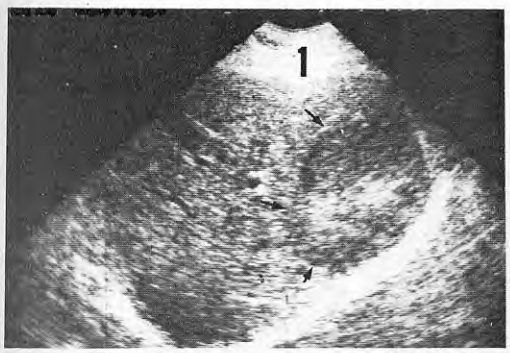

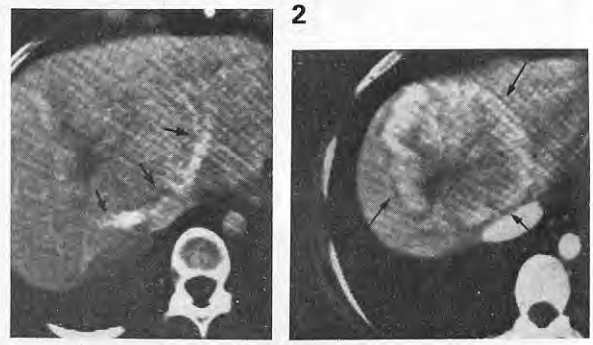

Fig. 28-7.—Radiología del adenoma hepático. (Enferma con historia de ingestión de anovulatorios de más de 10 años de duración.) 1: Ecografía hepática mostrando una masa bien delimitada del resto del parénquima hepático (flechas) con un centro más ecogénico. 2: Imágenes del scan dinámico del mismo paciente mostrando compresión de la vena suprahepática (flechas pequeñas) así como relleno progresivo del tumor, primero en forma de halo periférico y luego rellenándose hacia el centro. Obsérvese el patrón radiado del interior del tumor (flechas finas).

que confirmará la presencia de una o más masas, y puede dar una primera impresión acerca de si se trata de un hepatoma o nódulo de regeneración; además, puede valorar la dilatación de los conductos biliares y la trombosis portal, que sugieren hepatoma, permitiendo hacer biopsia percutánea del área o áreas sospechosas. El TAC con scan dinámico resulta de alta utilidad en la diferenciación de nódulo de regeneración y hepatoma, pues aquellos tienen un patrón de captación de contraste similar al resto del hígado. Actualmente, no se realiza arteriografía en estos pacientes, ya que el hepatoma sobre cirrosis no es indicación quirúrgica, y el diagnóstico puede hacerse, con ultrasonido y/o TAC, con biopsia percutánea con aguja fina.

Sospecha de absceso hepático.—El estudio isotópico con galio debería ser la primera exploración, en compañía de ultrasonido o TAC, para valorar el tamaño de la masa así como su naturaleza, seguido de punción percutánea diagnóstica y aspirativa del absceso, salvo que se sospeche que sea secundario a quiste hidatídico infectado, lo que usualmente puede valorarse por estos métodos. La punción aspirativa terapéutica percutánea de abscesos hepáticos, antes limitada a abscesos únicos, se ha realizado con éxito en los múltiples. El cuadro 8 resume la conducta radiológica.

B) Enfermedad hepática difusa

El estudio isotópico con Tc^{99} es muy sensible en la detección de enfermedad hepática difusa. En enfer-

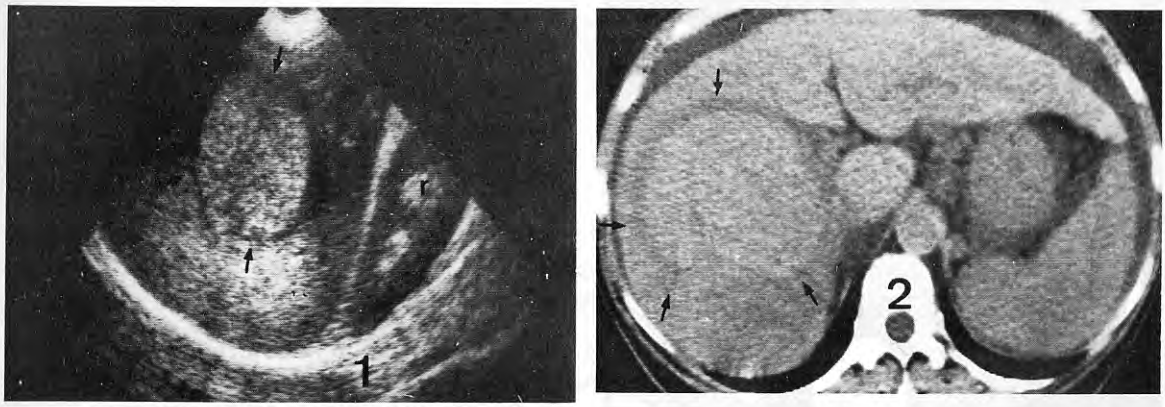

Fig. 28-8.—Radiología del hepatoma (hepatoma trabecular). 1: Masa ecogénica intrahepática delimitada por una clara banda sonotransparente (flechas). 2: El TAC sin contraste muestra una imagen superponible al ultrasonido con un halo radiotransparente que delimita la masa (flechas).

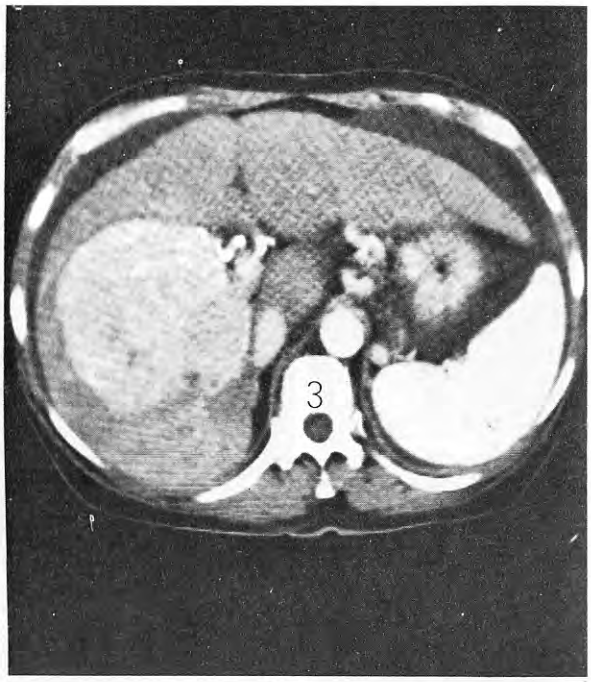

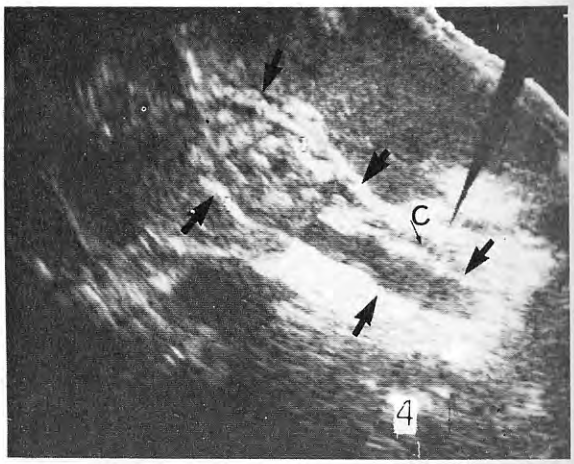

Fig. 28-8. *(Cont.)*—3: Scan dinámico del mismo tumor mostrando un relleno completo y uniforme de toda la tumoración. Trombosis portal secundaria a hepatoma. La imagen sagital muestra una porta marcadamente aumentada de tamaño y con un gran trombo en su interior (flecha). Por encima puede adivinarse el colédoco (C).

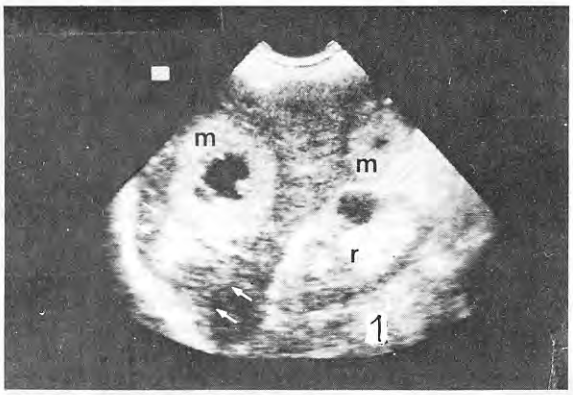

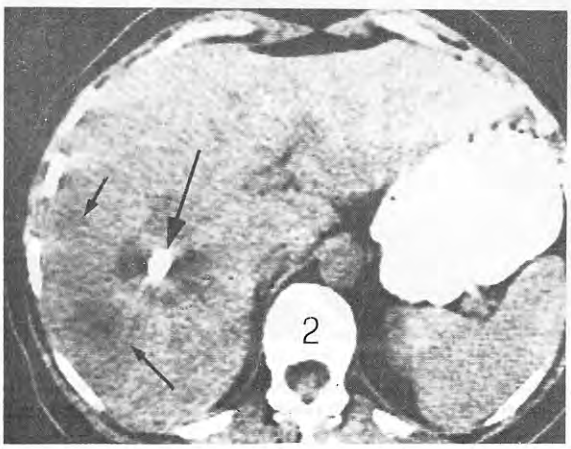

mos cirróticos hay una inhomogeneidad difusa en la captación hepática del coloide en más del 90 % de los casos. Además, la captación hepática global está disminuida, con un aumento de la esplénica y de la médula ósea, que se hace visible.

El US es un método muy eficaz para valorar el tamaño y forma del hígado, pudiendo demostrar cambios en la cirrosis, como hepatomegalia o hipertrofia del lóbulo caudado. Además, se produce en estos enfermos una alteración en el patrón ecogénico hepático, consistente en un aumento difuso de los ecos parenquimatosos, que se hacen más groseros debido a la fibrosis hepática. No obstante esta alteración en la ecogeneidad no es específica, pudiendo verse en la infiltración grasa. (Fig. 28-11.)

El TAC demuestra eficazmente las alteraciones morfológicas de la cirrosis cuando se efectúan estudios para valorar en estos enfermos la posibilidad de hepatoma. El TAC es específico en la hemocromatosis, ya sea primaria o secundaria, que produce un aumento difuso en la densidad del órgano, proporcional al contenido en hierro parenquimatoso. Otra causa de aumento de densidad del hígado son las enfermedades de almacenamiento del glucógeno en niños.

C) Hipertensión portal

Hay una serie de procesos patológicos que pueden producir un aumento de la presión en el sistema ve-

Fig. 28-9.—Radiología de las metástasis hepáticas. 1: Metástasis necrosadas (M) con buen refuerzo posterior (flechas): 2: Metástasis múltiples de un carcinoma mucoide de colon conteniendo calcio (flecha larga) mientras otras metástasis son completamente radiotransparentes (flechas cortas).

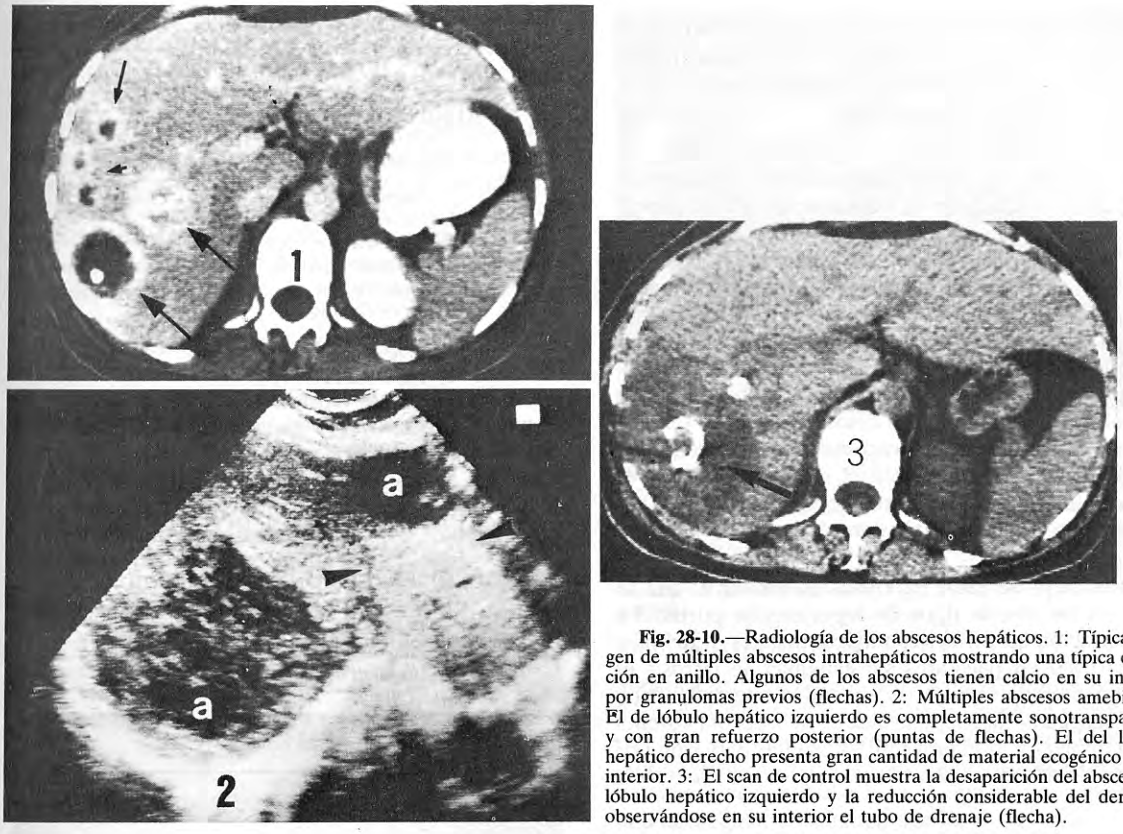

Fig. 28-10.—Radiología de los abscesos hepáticos. 1: Típica imagen de múltiples abscesos intrahepáticos mostrando una típica captación en anillo. Algunos de los abscesos tienen calcio en su interior por granulomas previos (flechas). 2: Múltiples abscesos amebianos. El de lóbulo hepático izquierdo es completamente sonotransparente y con gran refuerzo posterior (puntas de flechas). El del lóbulo hepático derecho presenta gran cantidad de material ecogénico en su interior. 3: El scan de control muestra la desaparición del absceso de lóbulo hepático izquierdo y la reducción considerable del derecho, observándose en su interior el tubo de drenaje (flecha).

noso portal, debido a obstrucción del flujo sanguíneo portal. La resistencia al flujo de sangre en el sistema portal produce un aumento de la presión, que lleva al desarrollo de venas colaterales portosistémicas, y generalmente conduce al de varices esofágicas y hemorragia gastrointestinal por rotura de las mismas.

Cuadro 7

LESION FOCAL HEPATICA

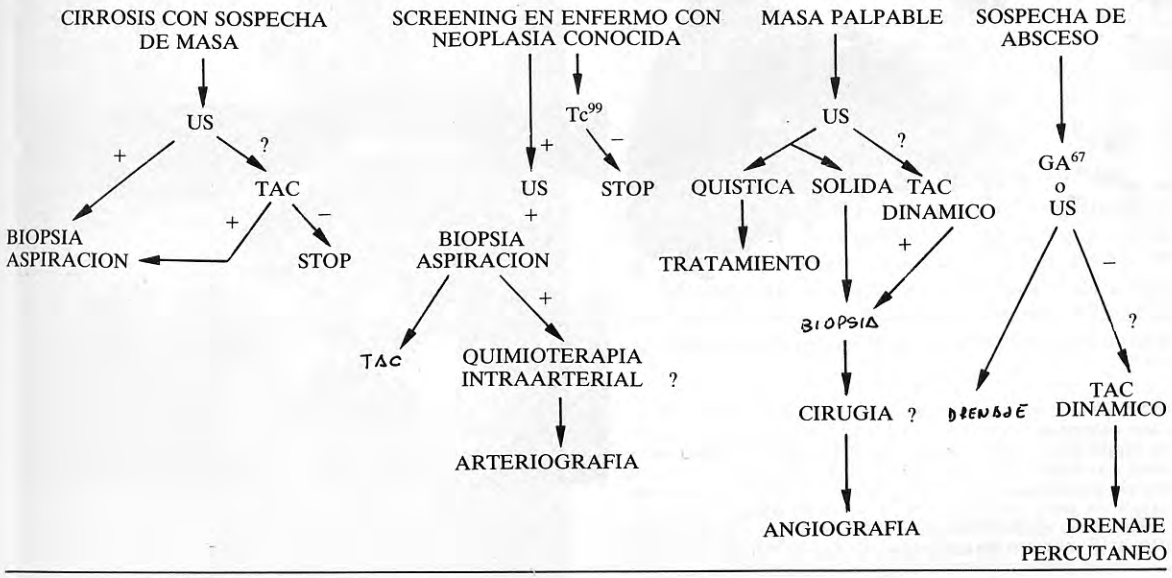

Dependiendo del nivel del obstáculo al flujo portal, pueden hacerse tres grupos: hipertensión portal presinusoidal, intrahepática por cirrosis y postsinusoidal por obstrucción venosa hepática, cuyas causas se reflejan en el cuadro 8.

a) *Hipertensión portal presinusoidal.*—Este grupo se subdivide a su vez en extrahepática e intrahepática.

1. *Hipertensión presinusoidal extrahepática.*—Se debe a obstrucción de la vena porta extrahepática o de la vena esplénica por causas diversas. (Fig. 28-12.) Cuando la obstrucción portal es de larga evolución, debido a un proceso patológico ocurrido en la infancia, como sepsis umbilical, absceso apendicular con pileflebitis, o anomalías del desarrollo, puede demostrarse un aspecto conocido como *transformación cavernomatosa de la porta,* en el que hay una red de venas colaterales en la porta hepatis sin vena porta reconocible, con hipertensión portal y colaterales portosistémicas.

El manejo de estos enfermos es similar al que se sigue en los demás tipos de hipertensión portal. La demostración de varices esofágicas distales, o del fundus gástrico en pacientes sin estigmas de cirrosis ni antecedentes de ingesta de alcohol o hepatitis, debe hacer sospechar la existencia de trombosis del sistema esplenoportal y, si el enfermo es además un varón por encima de 40 años, debe hacer sospechar trombosis

Cuadro 8

HIPERTENSION PORTAL

A) HIPERTENSION PRESINUSOIDAL EXTRAHEPATICA:
TROMBOSIS ESPLENICA Y/PORTAL
- — Tumor pancreático, gástrico, colon.
- — Pancreatitis.
- — Trauma.
- — Postpartum.
- — Onfalitis.
- — Anovulatorios.
- — Pileflebitis.
- — Policitemia.

INTRAHEPATICA
- — Fibrosis hepática congénita.
- — Esquistosomiasis.
- — Sarcoidosis.
- — Síndrome de Felty.
- — Intoxicación por cloruro de vinilo.

B) HIPERTENSION INTRAHEPATICA POR CIRROSIS

C) HIPERTENSION POSTSINUSOIDAL EXTRAHEPATICA: BUDD-CHIARI
- — Policitemia.
- — Anovulatorios
- — Invasión maligna tumoral.
- — Trauma.
- — (Pericarditis constrictiva, fallo cardíaco derecho)
- — Membranas congénitas.

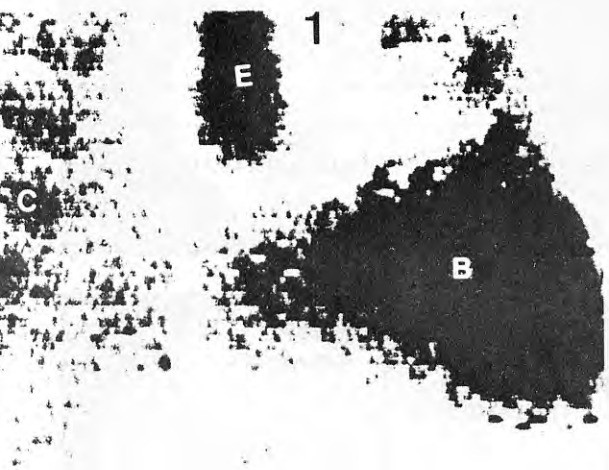

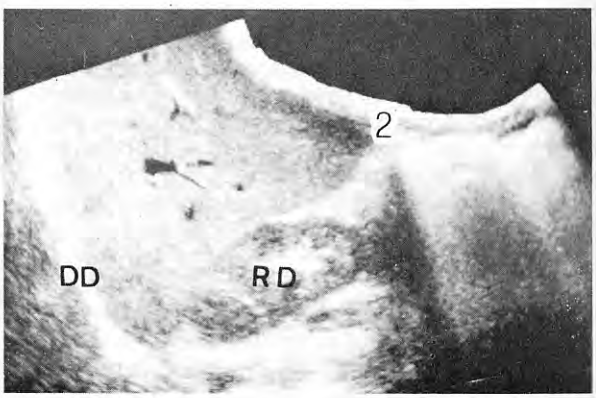

Fig. 28-11.—Métodos de imagen en cirrosis. 1: Estudio isotópico mostrando una gran captación del radiofármaco por el bazo (B) por el esternón (E) así como por las costillas. La captación hepática es mínima. 2: Típica imagen de «hígado brillante». La ecogeneidad está aumentada difusamente, produciendo una densidad muy superior a la del riñón derecho (RD). Diafragma derecho (DD).

secundaria a carcinoma de páncreas o pancreatitis. En estos casos, el US y/o el TAC pueden demostrar masa a nivel del páncreas o en la porta hepatis, así como valorar la permeabilidad o no del sistema venoso portal y posible circulación colateral portosistémica. La arteriografía del tronco celíaco o arteria esplénica, con visualización del retorno venoso, puede ser diagnóstica, demostrando la trombosis esplénica y/o portal con circulación colateral *hepatópeta,* es decir, en dirección hacia el hígado a través de los vasos cortos y de la coronaria estomáquica hacia la porta intrahepática.

2. *Hipertensión presinusoidal intrahepática.*—Se debe a obstrucción a nivel del sistema portal intrahepático, consecuente al depósito de huevos parasitarios en las radículas portales en la esquistosomiasis, o a la fibrosis periportal en la fibrosis hepática congénita. Esta enfermedad se asocia frecuentemente a enfermedad poliquística del riñón y del hígado, y por ello puede ser diagnosticada mediante ultrasonido o TAC al demostrarse los quistes en dichos órganos.

b) *Hipertensión intrahepática por cirrosis.*—El diagnóstico de cirrosis se basa fundamentalmente en la clínica, en las pruebas bioquímicas y en la biopsia hepática. Sin embargo, la prueba más sensible a enfermedad hepatocelular difusa es el estudio isotópico con Tc^{99} que, en la cirrosis, demuestra una captación inhomogénea del hígado con aumento de la captación del bazo y de la médula ósea, demostrando igualmente hepatomegalia y esplenomegalia.

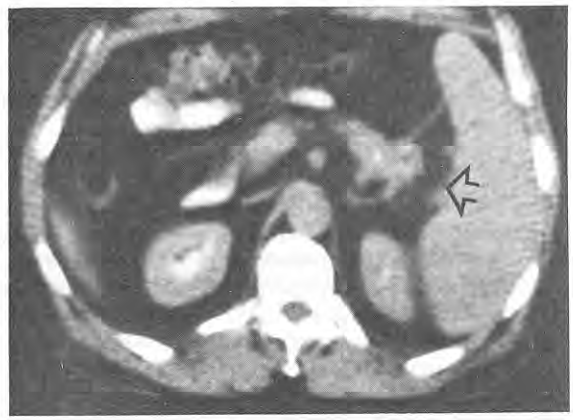

Fig. 28-12.—Hipertensión portal presinusoidal. Paciente con hemorragias digestivas altas, en el que se demostraron varices fundamentalmente en la región del cardias. Una portografía realizada mostró trombosis de la esplénica. El TAC realizado en este paciente muestra el crecimiento del bazo así como una cola de páncreas marcadamente irregular de contornos y conteniendo calcificaciones en su interior que probaron el diagnóstico de pancreatitis crónica. La resección de la cola pancreática y del bazo produjo la curación del paciente.

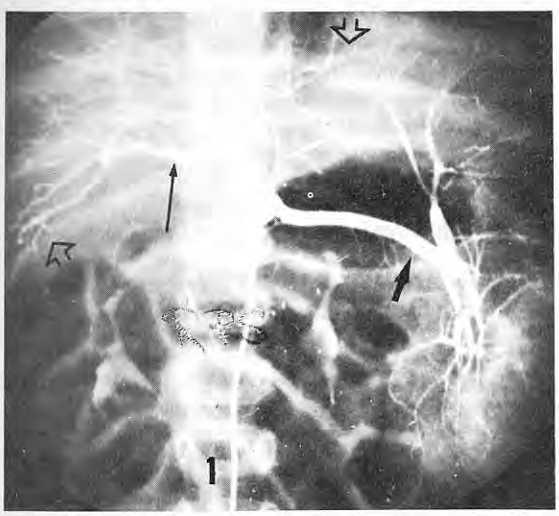

El estudio angiográfico es necesario cuando se considera la posibilidad de cirugía en estos enfermos, ya sea anastomosis portocava, mesentéricocava o esplenorrenal.

En la cirrosis, la arteriografía obtenida por el método descrito demuestra la presencia de un aumento en el flujo arterial hepático, con aumento de calibre de la arteria hepática y de sus ramas, que son, en casos avanzados de cirrosis, tortuosas, adoptando un aspecto en «tirabuzón». Las radiografías tardías, obtenidas de 10 a 20 segundos después del comienzo de la inyección, permiten generalmente ver las venas esplénica y porta y las varices esofágicas, que se rellenan en un flujo *hepatofugal,* es decir, contrario al flujo hacia el hígado. (Fig. 28-13.)

Otra indicación angiográfica en las cirrosis es la evaluación postoperatoria de los shunts portosistémicos efectuados. El ultrasonido puede ser útil, asimismo, en el seguimiento de las anastomosis portocava, particularmente si se emplea la ecografía de tiempo real, con la que se puede valorar la permeabilidad del shunt, haciendo que el paciente efectúe maniobras de

Fig. 28-13.—Angiografía en hipertensión portal intrahepática por cirrosis. 1: Inyección selectiva del tronco celíaco mostrando una arteria hepática de calibre pequeño (flecha larga) con un hígado muy pequeño y alteraciones de los vasos que tienen tendencia a presentarse en «tirabuzón» (flechas huecas). 2: Esplenografía por inyección directa en la pulpa esplénica (E) mostrando una porta verticalizada y medializada (flecha larga). Hay relleno a través de la coronaria estomática de varices esofágicas y gástricas (flechas cortas). El hígado es francamente pequeño.

Valsalva y observando las alteraciones resultantes en el tamaño de las venas.

c) *Hipertensión portal por obstrucción venosa hepática (síndrome de Budd-Chiari).*—Se trata de una causa rara de hipertensión portal.

Generalmente hay ascitis, que puede detectarse con estudios simples o ultrasonido. El ultrasonido puede ser en ocasiones diagnóstico, al mostrar el contenido ecogénico en las venas suprahepáticas, aunque el procedimiento de elección es la angiografía, al demostrar, mediante venografía de la cava inferior o de las venas hepáticas, la presencia de defectos en el interior de los vasos, compresiones, trombosis, etc. El TAC con embolada intravenosa de contraste y cortes consecutivos, demuestra un patrón heterogéneo y retrasado de captación del contraste por el hígado, con un realce prolongado de las estructuras venosas en la periferia hepática, excepto en el lóbulo caudado, que presenta un aclaramiento más rápido del contraste.

EL BAZO

DR. J. FERREIROS DOMINGUEZ

1. ANATOMIA RADIOLOGICA
2. TECNICAS DE EXPLORACION
3. GRANDES SINDROMES ESPLENICOS

1. ANATOMIA RADIOLOGICA

El bazo se sitúa en el hipocondrio izquierdo; su tamaño y peso varían ampliamente con unas dimensiones, por término medio, de 12 cm de longitud, 7 cm de anchura y 4 cm de grosor, y un peso de 150 gr (con un rango de 400-500 gr).

El bazo está rodeado normalmente por cierta cantidad de grasa, lo que hace que parte de su contorno, habitualmente sus bordes lateral e inferior, sea visible en *radiografía simple.*

Con el *ultrasonido,* el parénquima esplénico aparece como una estructura homogénea, de ecos finos, con una ecogeneicidad similar a la del hígado. En la región hiliar pueden distinguirse las estructuras vasculares.

En el TAC efectuado sin contraste intravenoso, el parénquima esplénico tiene una densidad homogénea, con medidas densitométricas algo inferiores a las del hígado del mismo paciente, encontrándose esta diferencia habitualmente entre 2 y 9 UH. Con TAC dinámico, y tras la inyección endovenosa rápida de contraste y cortes secuenciales a un mismo nivel, se aprecia en los primeros segundos y en aproximadamente el 50 % de los individuos normales, una opacificación inhomogénea del parénquima, lo que probablemente se debe a diferentes valores del flujo sanguíneo en la pulpa roja esplénica.

Por medio de la *arteriografía* se visualizan la arteria y vena esplénica, así como sus ramas, además de verse el parénquima y contornos del bazo. La arteria esplénica es tortuosa, sobre todo en personas mayores. La vena esplénica tiene un trayecto más o menos horizontal hacia la derecha, para recibir las venas mesentéricas inferior y superior, que forman la vena porta. En la arteriografía el teñido parenquimatoso es homogéneo o ligeramente moteado.

Variantes anatómicas

a) *De forma y posición.*—Es relativamente frecuente la existencia de una lobulación esplénica me-

Cuadro 9

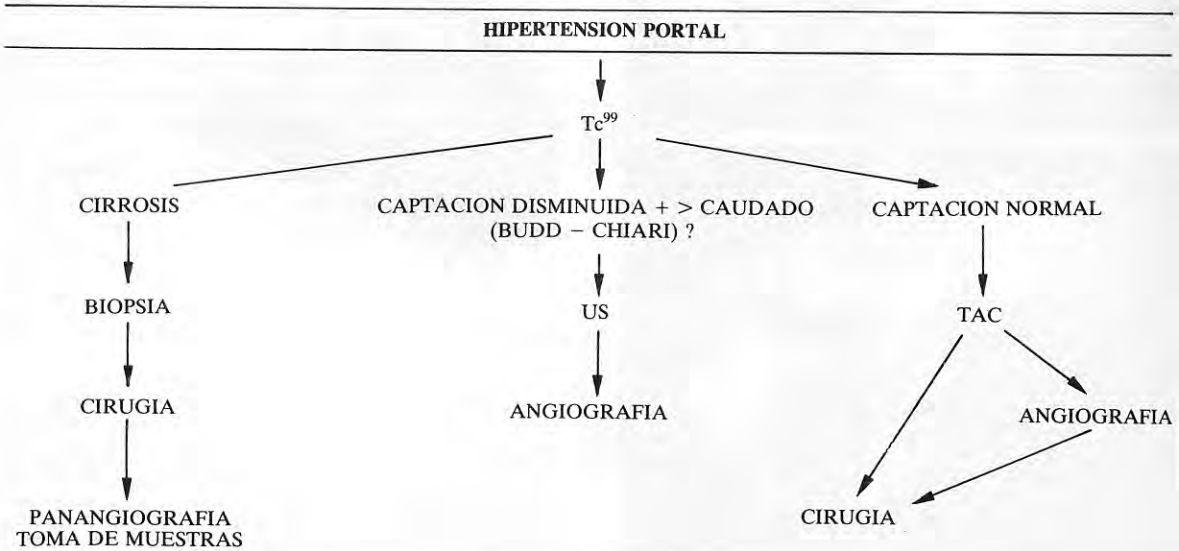

dial, que se sitúa entre la cola del páncreas y el polo superior del riñón izquierdo.

El «bazo errante» (wandering spleen) es una entidad rara, en la que hay una laxitud de las fijaciones ligamentosas del bazo, que adopta localizaciones extrañas en el abdomen, pudiendo simular masas o provocar síntomas por tensión ligamentosa con congestión, o por torsión del pedículo vascular, lo que puede provocar infarto esplénico. El diagnóstico es claro en angiografía y el TAC dinámico. Puede diagnosticarse con ultrasonidos.

b) *Bazos accesorios.*—Se deben a fallo en la fusión de una o más yemas esplénicas. Se encuentran entre el 10 y el 30 % de la población, variando en tamaño desde microscópicos hasta 4 cm de diámetro. Su localización más frecuente es el hilio esplénico, seguido del ligamento suspensorio, cola del páncreas y, raramente, en epiplón, mesenterio, pared gastrointestinal, pelvis y escroto.

c) *Poliesplenia.*—En este raro síndrome, existen múltiples bazos en hipocondrio derecho, hígado medialmente situado, con ausencia de la vesícula, anomalías cardiacas y otros defectos vasculares y de otros órganos. El TAC puede demostrar muchas de estas anomalías, y el estudio isotópico demuestra asimismo los bazos en el hipocondrio derecho y la situación anómala del hígado.

2. TECNICAS DE EXPLORACION

a) Abdomen simple

a) *Esplenomegalia.*—El tamaño del bazo debe juzgarse con precaución en la radiografía simple.

b) *Calcificaciones.*—Ocasionalmente pueden verse calcificaciones en el bazo o en la arteria esplénica. Las causas se resumen en el cuadro siguiente.

Cuadro 1

CALCIFICACIONES ESPLENICAS

1. Ateroma arteria esplénica.
2. Aneurisma arteria esplénica.
3. Flebolitos.
4. Granulomas: tuberculosis, brucelosis, histoplasmosis.
5. Quiste epidermoide.
6. Quiste hidatídico.
7. Seudoquiste hemorrágico traumático.
8. Infartos.
9. Abscesos.

c) *Gas en el bazo.*—Ocasionalmente la existencia de gas en forma de burbujas, o bien como un nivel hidroaéreo situado en el área del bazo, puede indicar la existencia de un absceso esplénico.

B) Medicina nuclear

El bazo se ve durante el estudio isotópico con partículas coloidales marcadas con Tc^{99}, que son captadas por el sistema reticuloendotelial de los sinusoides hepáticos y esplénicos.

Las *lesiones focales* aparecen como defectos focales en la imagen de la gammacámara. Requieren un tamaño mínimo de 2-2,5 cm para ser detectadas por este método. La imagen corresponde siempre a un defecto en la captación esplénica del isótopo y es inespecífica.

C) Ultrasonografía

El ultrasonido de tiempo real sectorial ha simplificado la ecografía esplénica. (Fig. 28-14.)

a) *Esplenomegalia.*—El US, además de valorar el tamaño del bazo, demuestra los desplazamientos y compresiones de órganos vecinos, como, por ejemplo, el riñón izquierdo.

A pesar de la inespecificidad de la imagen ecográfica, en cuanto a la causa de esplenomegalia, pueden verse signos que la sugieran, como, por ejemplo, un hígado pequeño, contraído, con borde nodular y ecogenicidad difusa aumentada, que sugiere cirrosis hepática, sobre todo si, además, se ve dilatación de la vena esplénica, porta y sus ramas, todo ello sugerente de hipertensión portal.

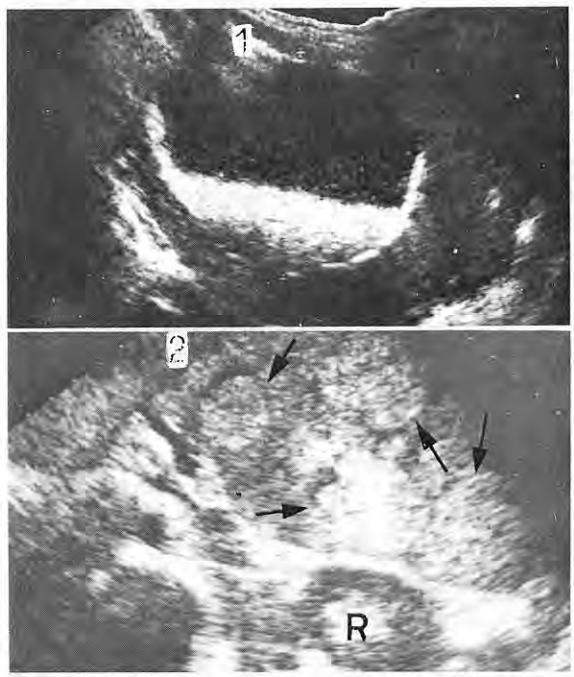

Fig. 28-14.—Semiología ecográfica esplénica. 1: Quiste intraesplénico de probable origen traumático. La imagen muestra una pared altamente ecogénica por contener calcio así como un nivel líquido —líquido en el interior de la cavidad en un niño con un claro antecedente traumático años antes—. 2: Múltiples imágenes hiperecogénicas del bazo (flechas) secundaria a depósitos localizados de grasa en una histiocitosis azul marino (lipoidosis). Riñón (R). (Cortesía Dra. Pastor. Santa Cruz de Tenerife.)

b) *Lesiones focales.*—Las lesiones quísticas se detectan como áreas anecoicas, redondeadas, con buena transmisión de sonido. Los tumores primarios o secundarios pueden afectar al bazo de forma focal, multifocal o difusa. Generalmente se detectan como áreas de diferente ecogenicidad que el bazo normal, sin presentar patrón específico, pudiendo ser hipoecoicas o hiperecoicas.

c) *Biopsia percutánea con guía ultrasonográfica.*—Esta técnica es muy útil y tiene elevado índice de acierto de diagnóstico definitivo, mediante la subsecuente citología. Los riesgos de la punción son muy escasos.

D) Tomografía axial computarizada (TAC)

El bazo se demuestra de forma constante en el TAC del abdomen superior, siendo esta técnica excelente en la evaluación de la forma y tamaño de este órgano y sus relaciones con órganos vecinos, así como en la demostración de variantes anatómicas. (Fig. 28-15.)

a) *Esplenomegalia.*—El TAC demuestra perfectamente el tamaño del bazo, llegando, incluso, a evaluarse precisamente su volumen mediante método de análisis por computador.

b) *Lesiones focales.*—Los quistes son lesiones redondeadas, con densidad similar al agua, márgenes agudos y no se realzan en absoluto con el TAC dinámico. La calcificación de su pared sugiere equinococosis. Los abscesos, en cambio, aunque también son áreas de baja densidad, más o menos bien delimitadas, demuestran en el TAC dinámico un realce precoz, intenso y muy sostenido en la periferia de las lesiones, sin realce de la zona central. Las lesiones focales tumorales, primarias o metastásicas, son áreas de menor densidad que el resto del órgano.

E) Arteriografía

Actualmente, la indicación principal de evaluación del bazo por angiografía es en los traumatismos con sospecha de rotura parenquimatosa o hematoma subcapsular, aunque los otros medios diagnósticos la han suplantado progresivamente en este campo.

3. GRANDES SINDROMES ESPLENICOS

A) Esplenomegalia

El bazo puede estar aumentado de tamaño debido a una serie de causas muy diversas, que se resumen en el cuadro 2.

En el adulto, la existencia de esplenomegalia prácticamente siempre tiene significación clínica.

a) *Detección de esplenomegalia.*—El ultrasonido es probablemente el método de elección, dada su fiabilidad, bajo coste y riesgo nulo. Además, el US puede emplearse para evaluar los posibles cambios en la esplenomegalia, a través de la exploración seriada.

b) *Causas de esplenomegalia.*—A menudo, el ultrasonido, y sobre todo el TAC, pueden detectar la causa de esplenomegalia.

Fig. 28-15.—Semiología esplénica en TAC. Quiste hidatídico intraesplénico mostrando algunas vesículas «hijas» en su interior (flechas).

Cuadro 2

ESPLENOMEGALIA. CAUSAS

1. Infecciones.
   — Endocarditis bacteriana.
   — Tuberculosis.
   — Mononucleosis.
   — Brucelosis.
   — Sífilis.
   — Malaria.
   — Histoplasmosis.
2. Sarcoidosis.
3. Colagenosis.
   — Lupus eritematoso.
   — Artritis reumatoide.
   — Síndrome de Felty.
4. Tumores.
   — Linfomas.
   — Leucemia.
   — Metástasis.
   — Hemangiomas.
5. Anemias.
6. Esplenomegalia congestiva.
7. Hipertensión portal.
8. Metaplasia mieloide.
9. Gaucher, Nieman-pick, amiloidosis.
10. Quistes.
11. Abscesos.

Cuadro 3

MASAS ESPLENICAS

1. Quistes.
   — Epidermoides.
   — Hidatídicos.
   — Seudoquistes.
2. Tumores benignos.
   — Linfangiomatosis.
   — Hemangiomas.
   — Hamartomas.
3. Tumores malignos.
   — Sarcomas.
   — Linfomas } Hodgkin / No Hodgkin
   — Metástasis (Melanoma, mama, pulmón).
4. Abscesos.
5. Infartos.

B) **Masas**

Las causas de lesiones focales en el bazo se resumen en el cuadro 3.

1. *Quistes.*—Los *quistes epidermoides* suelen encontrarse en pacientes jóvenes, se consideran congénitos, son esféricos y raramente calcifican su pared. Los *quistes hidatídicos* son raros, pueden ser uni o multiloculares, ocurriendo la calcificación de la pared con cierta frecuencia. Los *seudoquistes* carecen de pared verdadera, son esféricos y bien delimitados y pueden calcificar. Se piensa que corresponden a estadios finales en la evolución de un hematoma esplénico.

La diferenciación entre los distintos tipos de quiste puede ser imposible, a menos que se trate de quiste hidatídico multivesicular, con su aspecto ecográfico característico, al igual que en cualquier otra localización.

2. *Tumores malignos.*—Los tumores primarios malignos esplénicos son raros, siendo usualmente *sarcomas, y* demostrándose como masas sólidas en ultrasonidos o TAC.

En la *enfermedad de Hodgkin* es frecuente la afectación del bazo, generalmente de forma difusa, y, menos frecuentemente, en forma nodular. En caso de afectación difusa, el US y el TAC detectan como única anomalía la existencia de esplenomegalia en dos tercios de los casos, siendo el bazo de tamaño normal en el tercio restante.

En los *linfomas no Hodgkin* la afectación esplénica es frecuente. En caso de infiltración difusa, la demostración de esplenomegalia por US o TAC es muy sugerente de afectación del bazo, al contrario de lo que ocurrirá en el Hodgkin. La existencia de bazo con tamaño normal en US o TAC no excluye su afectación.

Los tumores con particular preferencia a metastatizar en el bazo son los melanomas, aunque también otros lo hacen, como los carcinomas de mama y de pulmón. Los estudios isotópicos demuestran lesiones focales. El ultrasonido detecta masas hipoecogénicas, diferenciándolas habitualmente con claridad de quistes. El TAC demuestra áreas hipodensas respecto al bazo normal, que captan contraste de una manera bastante característica en el TAC dinámico. (Figura 28-16.)

En el bazo pueden producirse *abscesos* como consecuencia de infartos, trauma, émbolos sépticos o por extensión local de infecciones vecinas. Pueden ser únicos o múltiples, y en la mayoría de los casos ocurren en el seno de una infección generalizada, sobre todo en pacientes inmunodeprimidos.

El estudio isotópico con coloides Tc^{99} muestra áreas de no captación del isótopo, pero no es específico.

El US demuestra los abscesos como áreas irregulares, mal definidas, anecoicas, con cantidades variables de ecogenicidad interna y de transmisión acústica. La presencia de gas en la cavidad del absceso puede producir sombra acústica acompañante.

El TAC demuestra los abscesos esplénicos como áreas hipodensas, con una densidad intermedia entre el agua y el parénquima esplénico, y que pueden contener en su interior burbujas de gas o un nivel aire-líquido, en cuyo caso se hace el diagnóstico específico de absceso. En TAC dinámico, la zona periférica de los abscesos, al igual que en otras localizaciones, se realza rápidamente y de forma sostenida hasta más de 15 minutos después de la embolada, mientras que el centro no capta contraste. Este patrón de realce en el tiempo es muy específico de abscesos. El TAC proporciona además información sobre otras regiones. (Fig. 28-17.)

3. *Infartos.*—Se demuestran como áreas hipoecoicas en el ultrasonido o hipodensas en el TAC, con una

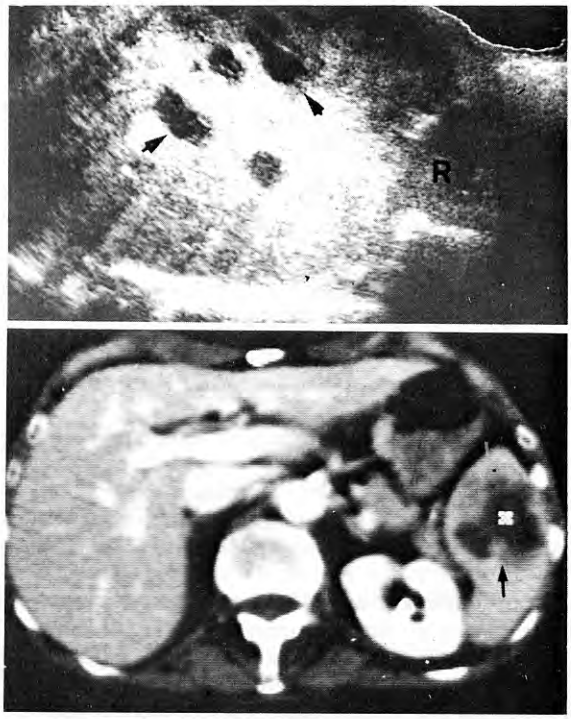

Fig. 28-16.—Metástasis esplénicas. Las figuras superior y central muestran múltiples defectos sonotransparentes en el interior del bazo (flechas) en un enfermo con melanoma (A). Vena esplénica (VE). Hígado (H) y riñón (R). La imagen inferior corresponde a un scan dinámico en un paciente con una metástasis esplénica (flecha) secundaria a un carcinoma del colon.

morfología triangular, con la base en la periferia del bazo y el vértice dirigido hacia el hilio. En el estudio isotópico con Tc^{99} puede no verse el bazo en estos

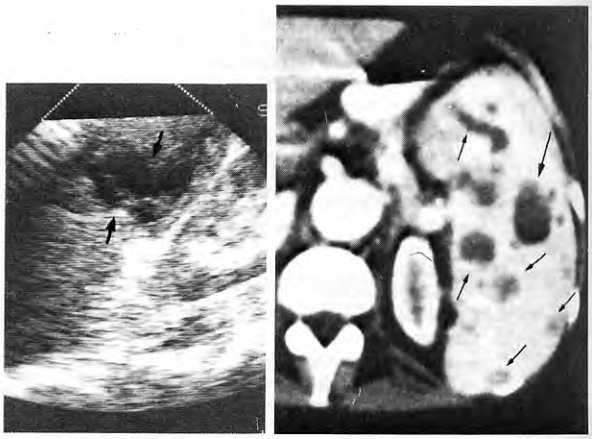

Fig. 28-17.—Abscesos sépticos intraesplénicos en paciente con endocarditis bacteriana. La imagen superior muestra un defecto irregular sonotransparente en el bazo (flechas). La imagen inferior muestra defectos radiotransparentes (flechas), que se muestran mucho más claramente tras la inyección del bolo del medio de contraste.

enfermos, constituyendo la llamada «asplenia funcional». El TAC demuestra bien las múltiples cicatrices de infarto y los depósitos de calcio y hierro.

En resumen, ante un enfermo con posible masa en el bazo, el ultrasonido y el TAC constituyen los métodos de elección en cuanto al diagnóstico de masa esplénica. La medicina nuclear es bastante sensible en la detección de lesiones focales esplénicas, aunque es un método inespecífico. En cualquier caso, la posibilidad de una punción-biopsia percutánea con guía ultrasonográfica o del TAC permite la caracterización citológica de las lesiones focales del bazo, sin llevar aparejada morbilidad importante al realizarse con aguja fina. (Cuadro 4.)

Cuadro 4

MASA ESPLENICA

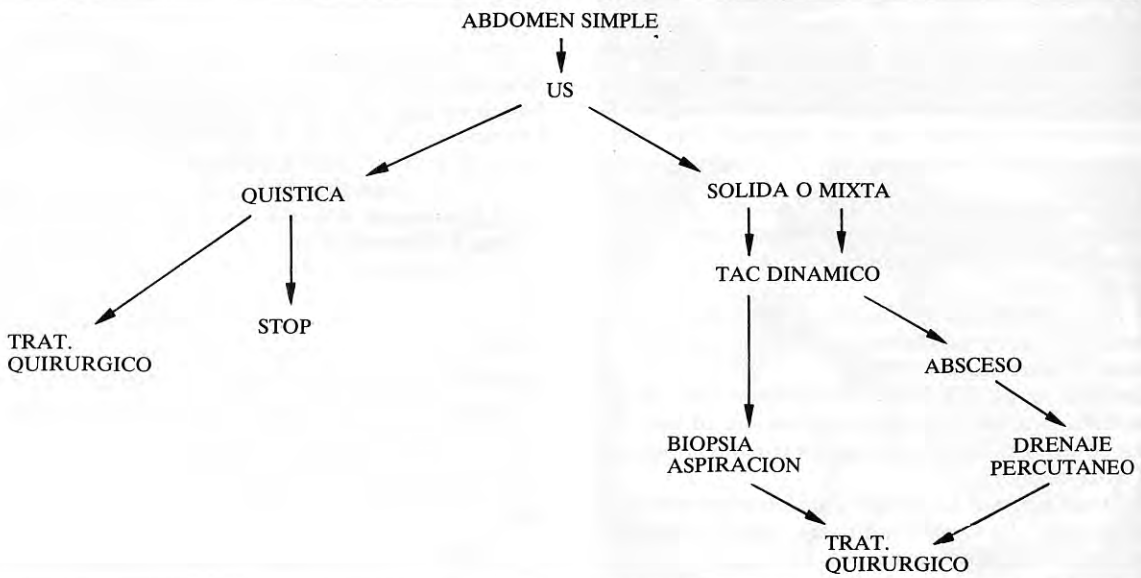

29
EL PANCREAS

DR. C. S. PEDROSA

http://booksmedicos.blogspot.com

1. ANATOMIA RADIOLOGICA
2. METODOS DE EXAMEN
3. GRANDES SINDROMES

1. ANATOMIA RADIOLOGICA

El páncreas se encuentra situado en el espacio pararrenal anterior, que también contiene las zonas retroperitoneales del duodeno y del colon.

A) Anatomía arteriográfica

El páncreas está irrigado por ramas de las arterias mesentéricas superiores y del tronco celíaco. La arteria gastroduodenal es la fuente principal de irrigación de la cabeza del páncreas, se origina en la arteria hepática común, en el 75 % de los casos, o en la arteria hepática accesoria que nace de la mesentérica superior (22,5 % de los casos).

La arteria pancreaticodorsal es usualmente el principal vaso del páncreas. La arteria izquierda fundamental es la pancreática transversa, que discurre a lo largo de la cara posterior del páncreas.

Sistema venoso esplenoportal.—Estas estructuras son muy importantes en el estudio del páncreas. Las venas mesentéricas superior y esplénica se unen detrás del cuello del páncreas y forman la vena porta.

La vena mesentérica superior, al llegar al territorio pancreático, pasa por delante de la porción horizontal del duodeno discretamente anterior y a la derecha de la arteria para unirse con la vena esplénica en la superficie dorsal del páncreas.

Las venas esplénicas, después de abandonar el hilio esplénico, forman una vena principal que discurre a lo largo del borde posterosuperior pancreático. (Fig. 29-1.)

La vena porta principal pasa posteriormente a la primera porción del duodeno y a la altura del ligamento hepatoduodenal, y está posterior a la arteria hepática y al colédoco.

B) Anatomía ultrasonográfica

La identificación del páncreas se basa en la de sus órganos vecinos así como de los vasos regionales. La cabeza está cercana al hilio del hígado y es inferior a la vena porta y al lóbulo caudado del hígado. El borde posterior está formado por la vena cava. La vena mesentérica superior cruza anterior al uncinado y después desciende posterior a la cabeza pancreática. La región del cuerpo es anterior a la vena esplénica y la arteria mesentérica superior. Por delante del cuerpo pancreático puede verse la pared posterior del estómago. La zona de la cola es la más difícil de ver. En individuos con buena visualización de la zona se puede ver la cola lateral a la vena esplénica y cercana al hilio del bazo. Aproximadamente un 65 % de los páncreas normales van a mostrar un patrón discretamente más ecogénico que el parénquima hepático. Suele ser menos ecogénico que la grasa retroperitoneal que lo rodea, si bien ocasionalmente está introducido en una textura similar a la de la grasa retroperitoneal y entonces no se puede identificar como un órgano definido. La visualización del páncreas alcanza una cifra cercana al 90 % de todos los sujetos, siendo el gas y la ausencia de un lóbulo hepático izquierdo considerable las causas de mayor dificultad de visualización. Ocasionalmente, en el seno de la glándula se puede ver una línea de ecos densos producidos por las paredes del conducto pancreático normal, que se considera debe ser inferior a 2 mm de diámetro, así como tener paredes paralelas y lisas.

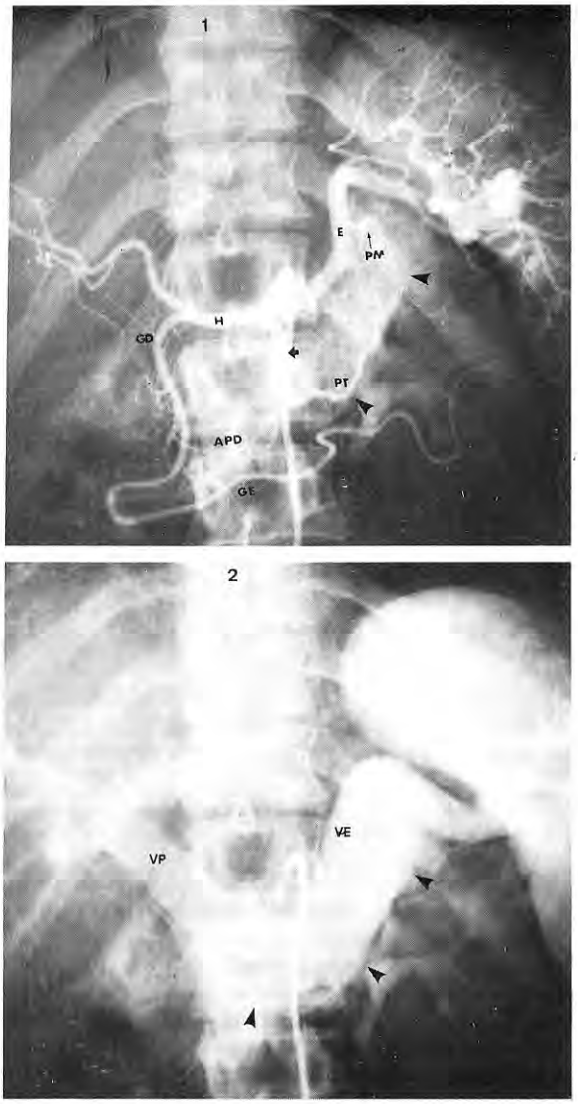

Fig. 29-1.—Anatomía arteriográfica del páncreas. 1: Fase arterial. El catéter (flecha) está colocado en el tronco celíaco. A. esplénica (E). A. hepática (H). A. gastroduodenal (GD). A. gastroepiploica (GE). A. pancreaticomagna (PM) A. pancreaticodorsal (APD). El parénquima pacreático aparece teñido de contraste (cabezas de flechas). 2: Fase de retorno venoso. Vena esplénica (VE). Vena porta (VP). El páncreas aparece completamente teñido («parenquimograma») (cabezas de flechas).

C) Anatomía pancreática en tomografía computarizada

Habitualmente se requieren varias secciones para visualizar el páncreas en su totalidad, dada la posición superior de la cola en relación con la cabeza. La forma pancreática es la de un «boomerang» abierto hacia atrás. El contorno del páncreas normal es ligeramente lobulado o perfectamente nítido. A medida que avanza la edad existe un aumento de grasa del mismo así como pérdida del tamaño por atrofia senil. La densidad normal es entre 30 y 45 UH, subiendo a 60-85 tras la inyección de contraste. (Fig. 29-2.)

Con scanner de alta resolución y cortes muy contiguos se puede visualizar una parte del conducto pancreático normal en aproximadamente 50 % de los casos.

D) Anatomía pancreática ductal

En pancreatografía normal el conducto pancreático principal comienza en la cola, dirigiéndose hacia delante y hacia abajo hasta entrar en el duodeno. Se divide en tres segmentos: cola, cuerpo y cabeza. La configuración frecuente parece ser la de un curso horizontal distal con una configuración en «S», sigmoidea en la región cercana a la papila. En pancreatografía la longitud media es de unos 17,2 cm, mientras que el calibre es de 3,6 mm en la cabeza; 2,7 mm en el cuerpo y 1,6 mm para la cola.

2. METODOS DE EXAMEN

A) Abdomen simple

El íleo intestinal paralítico es muy frecuente en pancreatitis aguda y afecta a veces al duodeno, a escasas asas del delgado (asa centinela) o a parte del colon transverso con stop abrupto (signo del colon cortado). La demostración de calcificaciones a nivel de la región pancreática es frecuente en pancreatitis crónica.

Cuadro 1

ENFERMEDADES PANCREATICAS. HALLAZGOS EN EL ABDOMEN SIMPLE

1. Ileo paralítico.
   A) Signo del colon cortado.
   B) Asa centinela.
2. Necrosis grasa.
3. Presencia de masa (seudoquiste).
4. Cálculos pancreáticos.
5. Cálculos biliares.
6. Gas extramural en absceso.

B) Estudios con bario

Las grandes masas pancreáticas, tales como seudoquistes, pueden producir compresiones diversas sobre el estómago y el duodeno. (Fig. 29-3.)

C) Angiografía

La angiografía pancreática sigue siendo el método de elección en el diagnóstico de tumores endocrinos

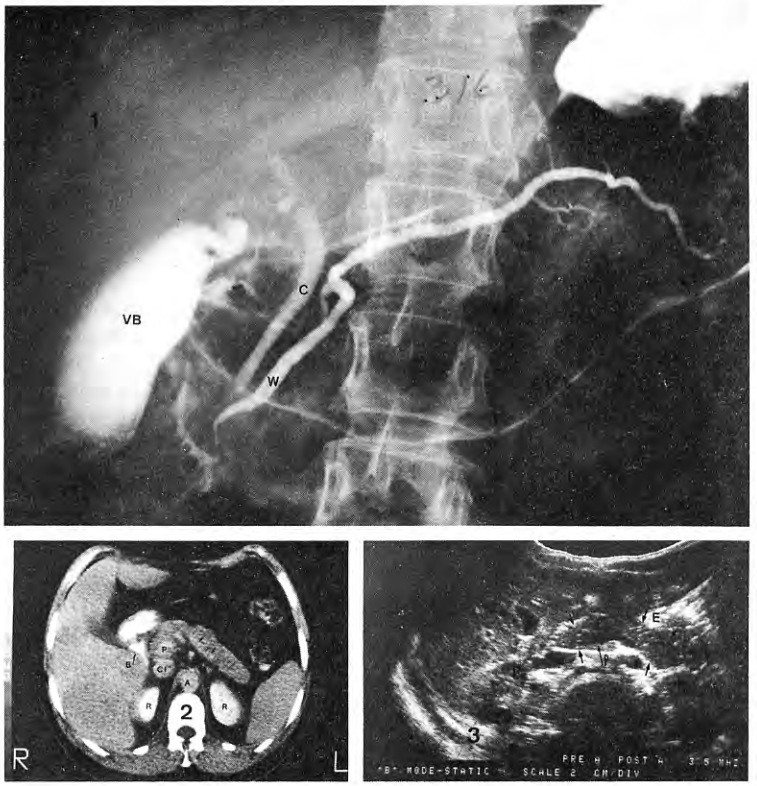

Fig. 29-2.—Anatomía radiográfica del páncreas. 1: Colangiografía retrógrada endoscópica normal. El conducto del Wirsung (W) normal aumenta paulatinamente de calibre desde la cola hacia la cabeza, donde cambia su curso para entrar en la papila. Vía biliar principal (D). Vesícula biliar (VB). 2: Corte de TAC realizado a nivel del polo superior de ambos riñones (R), mostrando el aspecto normal del páncreas. Se ve parcialmente rellena de contraste la vena esplénica (flecha), en íntima relación con la cara posterior del páncreas. Vena porta (P). Vena cava inferior (CI). Bulbo duodenal (B). Aorta (A). 3: Corte axial ultrasonográfico al mismo nivel, en el que que se identifican el páncreas normal (flechas) y las estructuras anatómicas con él relacionadas. Vesícula (V). Riñones (R). Vena cava (C). Eje esplenoportal (P). Aorta (A). Estómago (E).

del páncreas. Las indicaciones fundamentales de la angiografía se resumen en el cuadro siguiente:

Fig. 29-3.—Valor de los estudios convencionales. Placa simple de abdomen. Pancreatitis crónica. Se identifican múltiples calcificaciones en el territorio del páncreas (flechas).

Cuadro 2

ENFERMEDAD PANCREATICA. INDICACIONES

ARTERIOGRAFIA
- — Detección de tumores funcionantes.
- — Evaluación de la resecabilidad del carcinoma pancreático.
- — Obstrucción de vena esplénica.
- — Aneurismas y seudoaneurismas por pancreatitis.

D) Ultrasonidos

El US es muy útil en masas sólidas, especialmente de la cabeza. Se pueden detectar tumores de pequeño tamaño, pero además es la técnica de elección en la demostración de dilatación biliar intra y extrahepática que acompaña frecuentemente al carcinoma pancreático. Por otra parte, permite detectar con un alto grado de fiabilidad la presencia de metástasis hepáticas.

El US es importante en el diagnóstico del seudoquiste pancreático. La presencia de una masa líquida

y su localización en región peripancreática permite al US el diagnóstico por encima del 95 % de las veces. Otra gran aplicación del ultrasonido es el seguimiento de estos seudoquistes hasta su curación. (Fig. 29-4.)

Los problemas fundamentales de los US en la enfermedad pancreática incluyen: en la pancreatitis aguda, la presencia de gas en forma de íleo paralítico; que la pancreatitis crónica puede presentarse con un páncreas de tamaño normal y sin hallazgos en el ultrasonido. Por otra parte, el aumento de la cabeza pancreática con dilatación de vías biliares, puede ocurrir en pancreatitis crónica y aguda o incluso en cálculo enclavado en el colédoco distal. Las masas sólidas de la cabeza y del cuerpo pueden estar causadas por tumor o por pancreatitis crónica.

El US cobra especial valor en el estudio de la pancreatitis en niños, donde debe ser la técnica de elección. Por último, el US ha sido utilizado como guía para biopsias, opacificación del conducto pancreático, evaluación de pancreatoyeyunostomías, etc.

E) **Tomografía axial computarizada (TAC)**

El TAC ofrece una visión completa del páncreas. La fiabilidad del método está por encima del 90 % para la detección de lesiones tumorales, pancreatitis aguda y crónica así como abcesos, flemones y seudoquistes. El TAC ofrece detalles importantes en cuanto a la morfología de los tumores, permitiendo demostrar el tamaño y contorno, la presencia de necrosis, la afectación de órganos contiguos, la presencia de metástasis de los ganglios regionales o en el hígado, la dilatación del conducto pancreático y la afectación vascular. En el caso de la pancreatitis crónica, el TAC puede detectar calcificaciones en los conductos pancreáticos, la dilatación de los mismos, la atrofia parenquimatosa y el engrosamiento de las estructuras vecinas.

En el diagnóstico diferencial de la pancreatitis con el carcinoma el TAC puede aportar datos sobre la morfología del conducto pancreático que, en general, es irregular y con cálculos en la pancreatitis crónica, mientras que en los tumores suele tener bordes suaves.

El TAC juega un papel importante en la pancreatitis aguda, ya que, como el ultrasonido, define las alteraciones del propio páncreas, pero es superior en la demostración de colecciones líquidas a distancia. Por otra parte, la inyección del medio de contraste en forma de «embolada» permite una evaluación del parénquima pancreático residual después de pancreatitis severa (fig. 29-5.).

Las limitaciones del TAC en el diagnóstico diferencial de la enfermedad pancreática incluyen la presencia de tumores pequeños, ya que su densidad es similar a la del tejido pancreático normal. También tiene dificultades en la demostración de tumores endocrinos dado su pequeño tamaño.

F) **Toma de muestras venosas**

En los casos en que la arteriografía pancreática es negativa o equívoca y se sospecha la presencia de un tumor funcionante, se puede utilizar la toma de muestras sanguíneas venosas y el bioensayo hormonal en las mismas. Este método ha sido útil sobre todo en el síndrome de Zollinger-Ellison y en insulinomas. La técnica, aparte de las dificultades que puede presentar, puede tener errores si existen múltiples tumores.

G) **Exploración de las vías biliares**

Colangiografía percutánea.—En el momento actual en enfermos con dilatación biliar, la punción percutánea permite el relleno del árbol biliar en prácticamente el 100 % de los casos, descendiendo aproximadamente al 75-80 % cuando son de tamaño normal. La opacificación del colédoco permite el diagnóstico diferencial de lesiones obstructivas, así como evaluar

[redacted]

...as (flechas).

la longitud y diámetro del conducto con vistas a la cirugía. El uso fundamental de la colangiografía percutánea se aplica hoy en el drenaje percutáneo biliar.

H) **Biopsia dirigida**

Con el uso de los US y del TAC, la localización de masas pancreáticas es muy sencilla. Ambos métodos permiten medir la distancia exacta a la que la masa se encuentra de la piel así como la dirección óptima de la aguja. La fiabilidad diagnóstica de la citología así obtenida aproxima el 88-93 % en tumores pancreáticos.

I) **Pancreatografía retrógrada endoscópica**

Sus indicaciones fundamentales lo son en sospecha de carcinoma pancreático, en pancreatitis crónica y en problemas distales de la vía biliar. La fiabilidad del método es cercana al 90 % para el carcinoma pancreático y para la pancreatitis crónica. Los inconvenientes del método incluyen la dificultad de evaluar adecuadamente la extensión de los tumores con vistas a la cirugía, así como la posibilidad de encontrar hallazgos similares en la pancreatitis crónica y en el carcinoma pancreático. (Fig. 29-6.)

3. GRANDES SINDROMES PANCREATICOS

A) **Anomalías congénitas**

El *páncreas ectópico* es la aparición de tejido pancreático en sitios alejados del páncreas. Su frecuencia se estima en el 1 al 13 %, siendo en general un hallazgo asintomático que ocurre entre los 20 y 50 años de la vida. La localización más frecuente es en el estómago (25-40 %) y en el duodeno (10-40 %).

Radiográficamente son masas más o menos polipoideas, de base ancha, contorno nítido y recortado que aparecen como nódulos submucosos generalmente en el estómago o en el duodeno. Es frecuente la presencia de una umbilicación central que se rellena de bario y que representa el orificio de un conducto pancreático rudimentario.

El *páncreas anular* es una banda completa o parcial de tejido pancreático que rodea al duodeno por migración anormal del páncreas ventral. Cuando existe obstrucción parcial, como se ve en el adulto, suele ser una estenosis concéntrica con mucosa duodenal intacta que puede ocasionalmente presentar ulceración. La colangiopancreatografía endoscópica retrógrada puede mostrar el orificio del conducto que se comunica con el conducto principal pancreático en la mayoría de los casos (85 %).

La *fibrosis quística* es también llamada *mucoviscidosis* por la presencia de espesamiento del moco. La manifestación más temprana de la enfermedad es el *íleon meconial,* que ocurre en aproximadamente un 10 a 15 % de los enfermos, debido al espesamiento del meconio en el íleon.

Hallazgos radiológicos.—En el íleo meconial hay evidencia radiológica de obstrucción intestinal, generalmente asociada a la presencia de una masa de partes blandas en el abdomen inferior.

El íleon meconial se complica en el 50 % de los casos con perforación o vólvulo segmentario. La perforación puede ocurrir intraútero. Puede haber calcificaciones, en el abdomen, secundarias a la calcificación del meconio extraluminal.

En un porcentaje alto de pacientes ocurren alteraciones de la vesícula biliar y vías biliares (30-50 %), incluyendo colelitiasis y vesícula pequeña con bilis marcadamente espesa.

Puede haber calcificaciones diseminadas en la región del páncreas. Los hallazgos por ultrasonografía y por tomografía computarizada pueden ser similares a los de la pancreatitis crónica con dilatación ductal y litiasis. El hallazgo sin embargo más frecuente es el reemplazamiento graso de la glándula.

B) **Pancreatitis**

a) *Pancreatitis aguda*

La etiología de la pancreatitis aguda es, en probablemente el 75 % de los casos, secundaria a la presencia de enfermedad del árbol biliar. La segunda gran causa es el abuso alcohólico (en varones es probablemente el responsable de la pancreatitis aguda entre el 30 y el 70 % de los casos). La etiología está reflejada en el cuadro 3.

La presentación clínica reviste fundamentalmente dos formas, la llamada *pancreatitis edematosa* que es leve, generalmente asociada a enfermedad biliar y que remite sin dejar secuelas, y la *pancreatitis aguda hemorrágica* en la que hay destrucción del parénquima pancreático, hemorragia interstical, necrosis grasa y de los vasos sanguíneos, con reacción marcada tanto del páncreas como de los tejidos pancreáticos. Generalmente se asocia a abusos en la ingestión de alcohol.

Cuadro 3

ETIOLOGIA DE LA PANCREATITIS AGUDA

1. CAUSAS FRECUENTES
   - A) Abuso alcohólico.
   - B) Enfermedad del sistema biliar.
2. CAUSAS POCO FRECUENTES
   - A) Anomalías de los conductos pancreáticos y biliares.
   - B) Hiperparatiroidismo.
   - C) Trasplante renal.
   - D) Postoperatorio.
   - E) Trauma.
   - F) Post-ERCP.
   - G) Hereditaria.

Freeny y Lawson, 1983

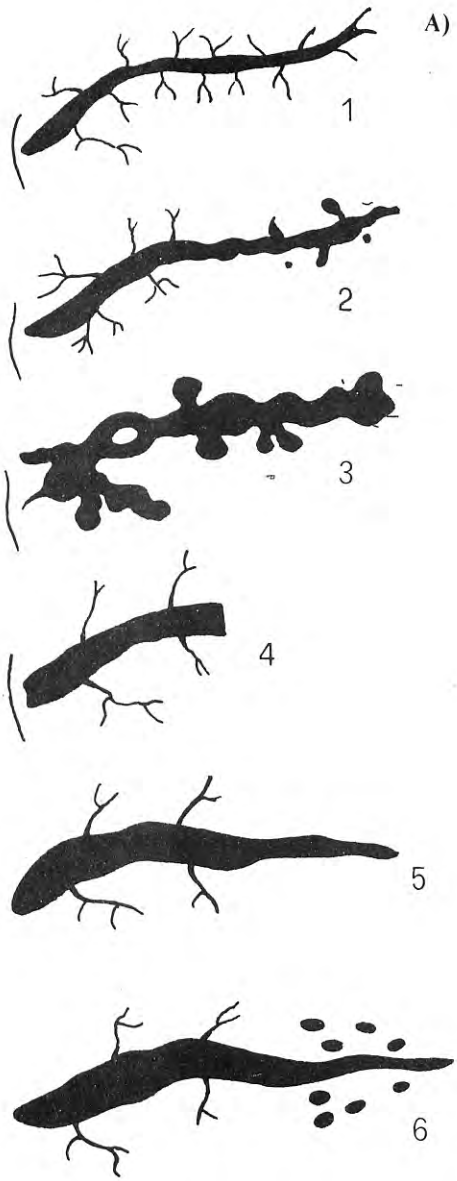

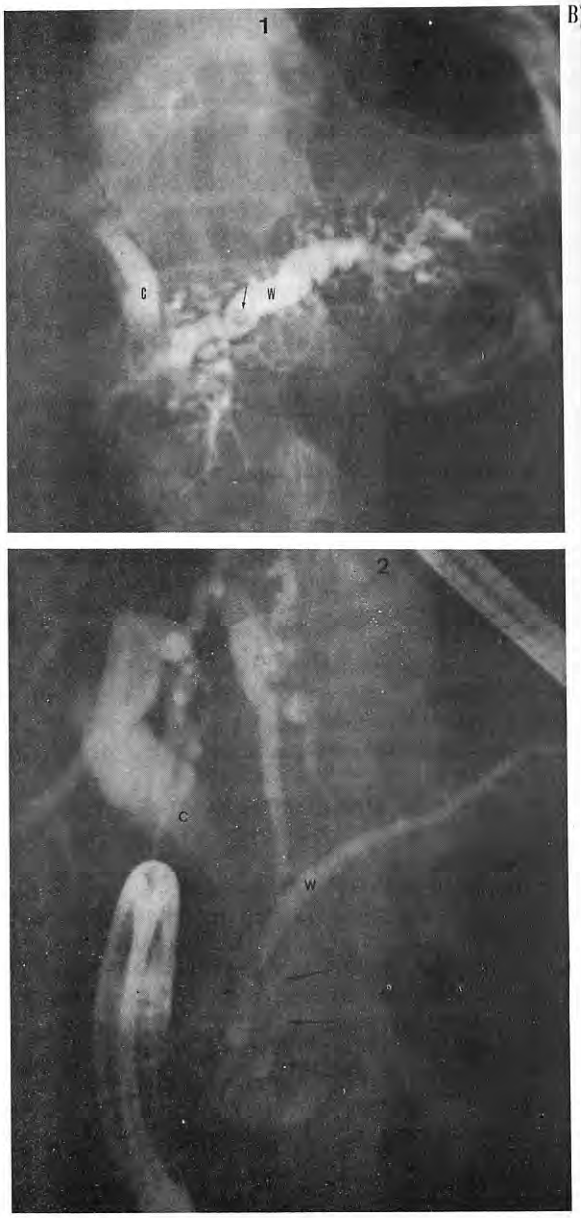

Fig. 29-6.—Semiología de la pancreatografía retrógrada endoscopica (ERCP). A) Esquemas. 1: ERCP normal. 2: Cambios mínimos en pancreatitis crónica. 3: Cambios severos de pancreatitis crónica con defecto de replección por cálculo. 4: Stop abrupto por carcinoma. 5: Terminación en «cola de rata» por carcinoma. 6: Estenosis en la papila con dilatación del conducto y extravasación del contraste en la cola. (Extractado con permiso de Bartram I. Clinical Radiology in Gastroenterology Blackwell Scientific Publications.) B) Ejemplos de pancreatografía. 1: Pancreatitis crónica. Se identifica un colédoco moderamente dilatado (C) y un Wirsung muy dilatado, tanto el conducto principal como los conductos accesorios (W). Hay irregularidades de calibre y un cálculo en el interior del conducto (flecha).

Hallazgos radiológicos.—La mayor parte de los pacientes con pancreatitis aguda tienen páncreas aumentado de tamaño y con una disminución generalizada de la ecogeneidad del parénquima. El conducto pancreático puede verse dilatado, siendo la forma habitual de presentación aproximadamente de 3 mm y retornando a su diámetro normal después de mejorar el cuadro clínico. (Fig. 29-7.)

Entre los hallazgos tempranos que deben ser buscados asiduamente está la demostración de mínimas colecciones de líquido rodeando al páncreas en la zona de la cabeza, entre el hígado y el páncreas o también en la vecindad de la cara anterior del páncreas, cercano a la transcavidad de los epiplones. Estas pequeñas colecciones son altamente fiables en el diagnóstico de pancreatitis aguda. El ultrasonido sirve asimismo para demostrar la existencia de enfermedad biliar.

El íleo duodenal se ha descrito hasta en un 40 % de los pacientes. La presencia de la llamada «asa cen-

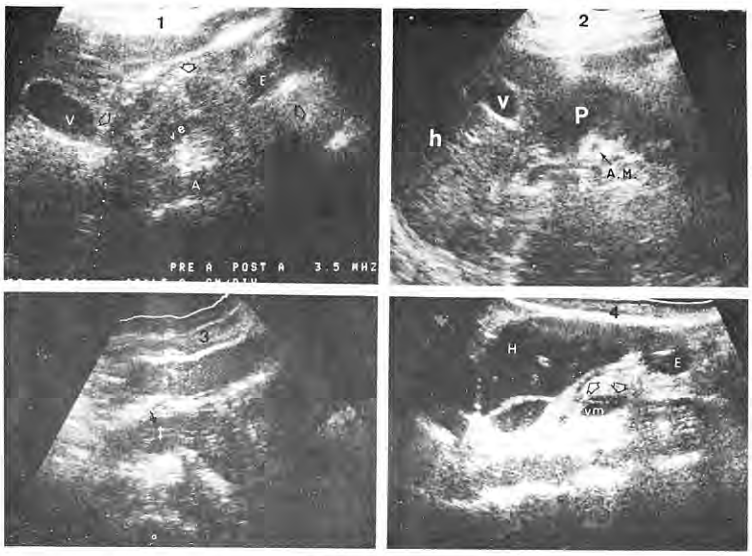

Fig. 29-7.—Manifestaciones ultrasonográficas diversas de la pancreatitis aguda. 1: Páncreas con contornos muy imprecisos (flechas huecas) y con una ecogenidad prácticamente normal. 2 y 3: Páncreas con disminución de la ecogenidad y discretamente aumentado de tamaño, en cuyo interior se identifica un Wirsung (flecha) ligeramente dilatado. 4: Pueden identificarse mínimas colecciones de líquido peripancreático (flechas huecas). Vesícula (V). Eje esplenoportal (VE). Estómago (E). Aorta (A). Hígado (H). Páncreas (P). Vena mesentérica (VM). Ant. mesentérica (AM).

tinela», un asa de intestino delgado distendida en el abdomen superior, se encuentra entre el 10 y el 50 % los casos.

La radiografía de tórax que debe acompañar siempre a la exploración inicial de estos pacientes muestra elevaciones diafragmáticas, más frecuentemente del lado izquierdo, atelectasias focales, consolidaciones de los lóbulos inferiores con derrame pleural, también más frecuentemente en el lado izquierdo. Estos hallazgos ocurren en aproximadamente un 20 % de los casos.

La *tomografía computarizada* rara vez se realiza en pacientes con pancreatitis edematosa.

La *ERCP* no tiene indicaciones en la pancreatitis aguda. Cuando el páncreas retorna a la normalidad puede ser útil sobre todo en la pancreatitis hemorrágica severa, para mostrar las alteraciones destructivas. En algunos pacientes, la endoscopia permitirá demostrar la presencia de anomalías ductales que pueden ser causantes de la pancreatitis. En el diagnóstico de la pancreatitis aguda la conducta radiológica a seguir está reflejada en el cuadro siguiente cuadro 4.

La conducta es completamente diferente en ambos tipos de pancreatitis. La pancreatitis edematosa simple es evaluada clínicamente y por los datos de laboratorio, sirviendo la ecografía para confirmar el diagnóstico y para detectar la presencia de alteraciones biliares. La vuelta a la normalidad en estos enfermos puede ser seguida de cirugía biliar en caso de litiasis, mientras que en otros casos se puede seguir al paciente clínicamente o por medio de ultrasonidos periódicos. Por el contrario, en la pancreatitis hemorrágica aguda e incluso en la recurrente, el TAC es técnica de elección puesto que puede ser la que mejor demuestra la presencia de complicaciones, aparte de confirmar el diagnóstico. (Fig. 29-8.)

Cuadro 4

PANCREATITIS AGUDA

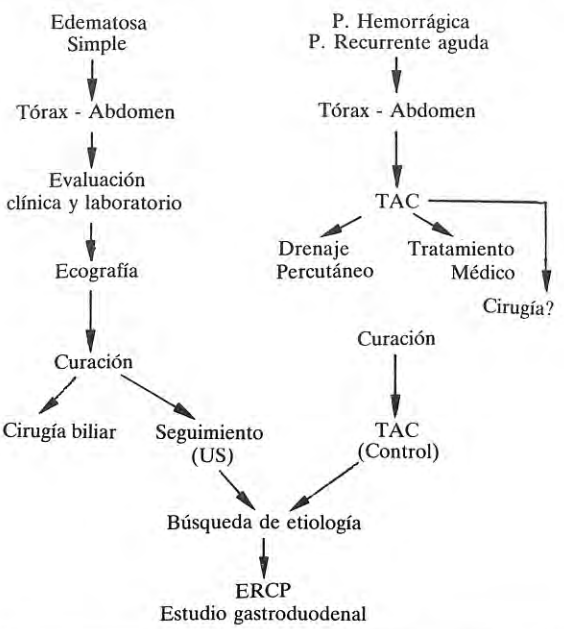

b) *Pancreatitis crónica*

Aproximadamente entre 10 y 40 % de las pancreatitis crónicas son idiopáticas. Sin embargo, por encima del 60 % de los casos el alcoholismo crónico es la causa de la misma. La frecuencia de litiasis biliar en estos enfermos está entre el 20 y el 29 % de los casos, pero la mayoría de los pacientes son también alcohólicos.

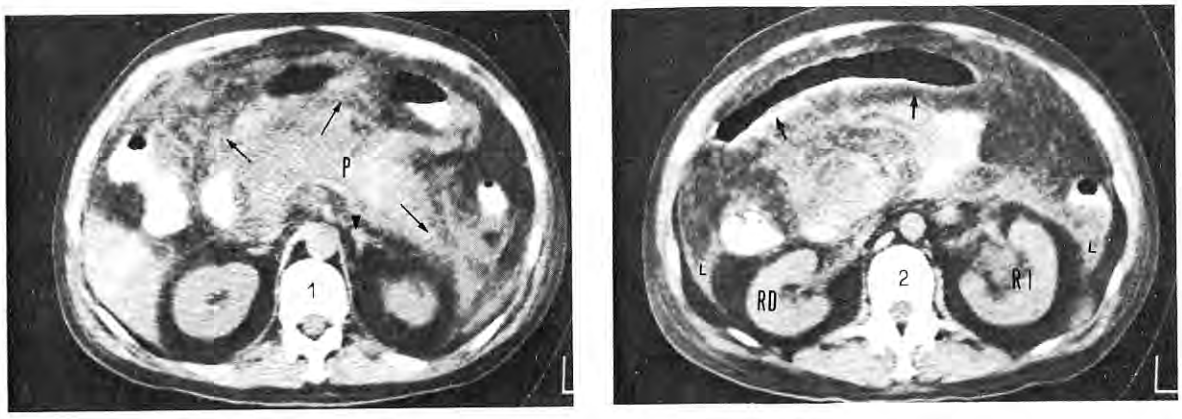

Fig. 29-8.—Pancreatitis aguda hemorrágica. Cortes seriados en TAC del mismo paciente. 1: Se identifica un páncreas (P) muy aumentado de tamaño, de contornos muy mal definidos, con extravasación de exudados hacia delante, llegando a la pared abdominal anterior y hacia el espacio pararrenal anterior izquierdo (flechas). Hay un discreto aumento de la suprarrenal izquierda (cabeza de flecha). 2: En el corte más inferior se identifica la infiltración de toda la grasa mesentérica, que aparece aumentada de densidad, llegando hasta el borde posteroinferior del colon transverso (flechas), así como a ambos espacios pararrenales con engrosamiento de las fascias lateroconales (L).

Los hallazgos radiológicos en el abdomen simple incluyen calcificaciones intraductales (40-60 % de los pacientes con pancreatitis crónica y alcoholismo). En sentido inverso, entre 85 y 90 % de los pacientes con calcificaciones pancreáticas son alcohólicos. La presencia de calcificaciones parece requerir no menos de 10 años de evolución. Suelen ser más o menos redondeadas o en forma de pequeños puntos y siguen la anatomía normal del páncreas por lo que se colocan en el abdomen superior en sentido oblicuo, de abajo hacia arriba y de derecha a izquierda.

En el esqueleto pueden aparecer infartos óseos medulares así como necrosis aséptica de las cabezas de los fémures o del húmero.

La ultrasonografía puede demostrar un contorno normal en aproximadamente 1/3 de los pacientes. El tamaño pancreático varía considerablemente desde normal hasta aumentado, pudiendo ser atrófico. Sin embargo, hay que recordar que el páncreas atrófico es normal en la vejez. El tejido pancreático puede presentar una textura normal aproximadamente entre 2 y 13 % de los casos, un patrón con aumento de densidad aproximadamente en 30 % de los casos y un patrón heterogéneo o mixto en la mayoría de los casos (60 %). La ultrasonografía puede demostrar calcificaciones pancreáticas que producen ecos brillantes con sombras sónicas visibles más allá del cálculo. (Figura 29-9.)

La visualización de un conducto superior a los 2 mm de diámetro es indicativa de la existencia de patología pancreática. Los seudoquistes son identificados por ultrasonografía en más del 95 % de los casos.

El principal problema de la ultrasonografía en pancreatitis crónica, igual que en la aguda, es que en aproximadamente un 15 % de los casos el estudio puede ser técnicamente no satisfactorio. El diagnóstico específico de pancreatitis crónica se puede realizar entre el 25 y el 50 % de los casos.

La *tomografía computarizada* puede demostrar aumento difuso de la glándula o aumento focal (23 % de los casos). En aproximadamente 11 al 15 % de los casos, la pancreatitis crónica se presenta con una glándula pequeña y atrófica. La demostración del conducto pancreático dilatado se realiza con los scanners actualmente utilizados, entre el 80 y el 90 % de los casos. Las calcificaciones también son fácilmente demostrables y con una sensibilidad muy superior a la de la radiografía convencional. La demostración de alteraciones de la vía biliar con ictericia secundaria también puede verse con esta técnica. El diagnóstico específico de pancreatitis crónica se sitúa alrededor del 85 % de los casos, ya que aproximadamente entre 10 y 15 % de los mismos van a presentar páncreas normal. (Fig. 29-10.)

La *colangiopancreatografía endoscópica retrógrada* se utiliza en el diagnóstico de pancreatitis crónica, en

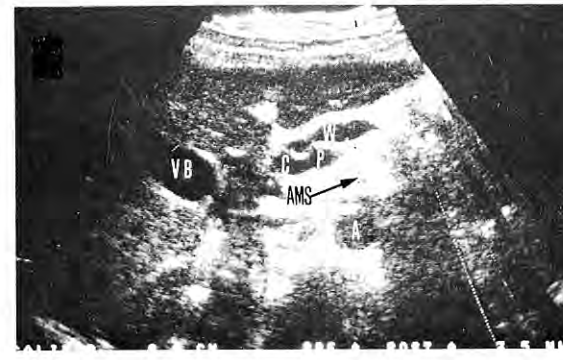

Fig. 29-9.—Pancreatitis crónica produciendo ictericia obstructiva. Estudio ultrasonográfico. Corte axial en el que se identifica un páncreas con un Wirsung enormemente dilatado (W). El colédoco dilatado (C) aparece cortado axialmente junto al eje esplenoportal (P). Vesícula (VB). Aorta (A). Arteria mesentérica superior (AMS).

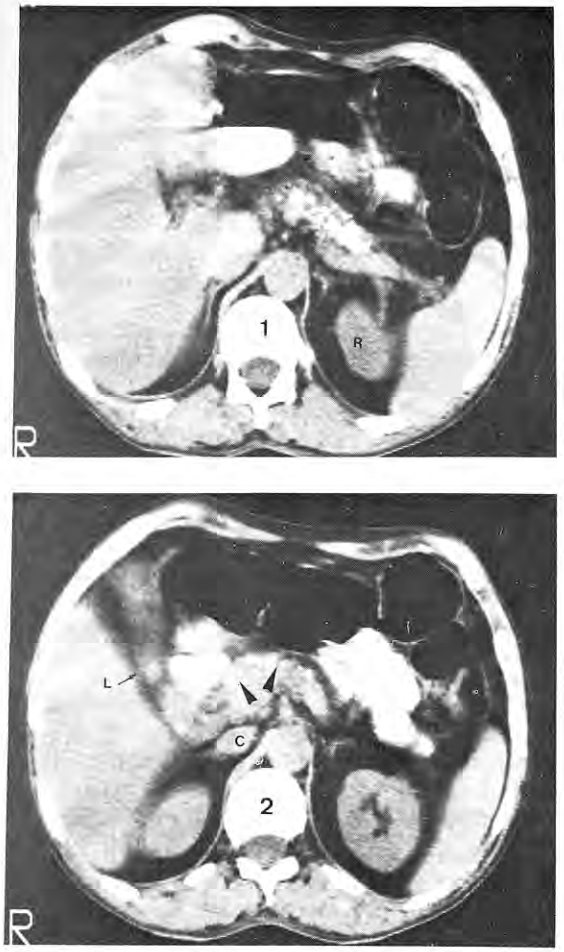

Fig. 29-10.—Pancreatitis crónica. Tomografía axial computarizada. Cortes sucesivos en el mismo paciente. El páncreas, de tamaño normal, presenta multitud de calcificaciones. Se identifica el Wirsung dilatado con cálculos en su interior (cabezas de flechas). La vesícula es visible, aumentada de densidad y con cálculos a nivel del infundíbulo (L). Riñón (R). Duodeno (D). Vena cava (C).

la definición de su posible etiología y también en la evaluación de estos pacientes antes y después de la cirugía. Los hallazgos en la ERCP son generalmente secundarios a la presencia de dilatación ductal de diferente grado. Los más tempranos son la ectasia de las ramas laterales, así como la irregularidad de la pared del conducto principal pancreático. En casos más avanzados pueden verse estenosis del conducto pancreático principal generalmente cortas, de menos de 1 cm de longitud. En los estadios finales puede haber marcadas alteraciones de todo el patrón ductal de la glándula, así como existencia de cálculos pancreáticos intraductales.

En la evolución de los pacientes con pancreatitis crónica, por tanto, el orden de las exploraciones está reflejado en el cuadro 5.

Cuadro 5

PANCREATITIS CRONICA

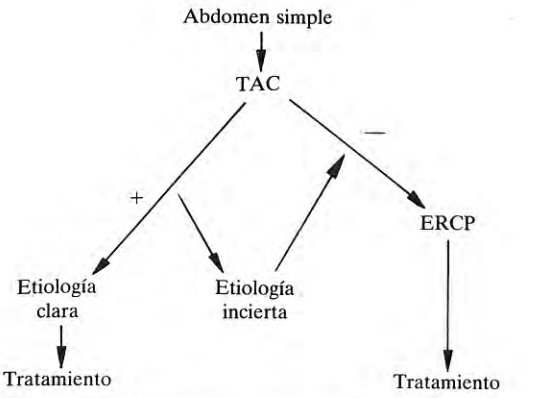

c) *Complicaciones de las pancreatitis*

Cuadro 6

COMPLICACIONES DE LAS PANCREATITIS

1. COLECCIONES LIQUIDAS
   - A) Aguda.
   - B) Crónica (seudoquiste).
   - C) Abscesos.
   - D) Flemón.
   - E) Afectación mesentérica.
2. COMPLICACIONES VASCULARES
3. COMPLICACIONES BILIARES
4. ASCITIS
5. COMPLICACIONES PULMONARES
6. TRACTO DIGESTIVO
7. OSEAS

1. *Colecciones líquidas.*—Hoy se distingue claramente entre colecciones líquidas *agudas* y las llamadas *crónicas* que vienen a corresponder a los antiguos *seudoquistes*. En las colecciones agudas los límites de la colección son generalmente imprecisos, mientras que los seudoquistes desarrollan una cápsula fibrosa inflamatoria que los limita. La incidencia de colecciones líquidas en la pancreatitis se estima entre 54 y 56 % de los casos.

Aproximadamente un 20 % de las colecciones líquidas en las pancreatitis se resuelven espontáneamente en las primeras 6 semanas después del episodio agudo.

Las colecciones líquidas se detectan fácilmente por ultrasonografía con una fiabilidad diagnóstica de alrededor del 96 % (fig. 29-11). Se exceptúa el seudoquiste cuya fiabilidad diagnóstica para el ultrasonido es del 100 % de los casos, demostrándose los hallazgos típicos del mismo.

La tomografía computarizada demuestra las colecciones en pancreatitis complicada mejor que ningún

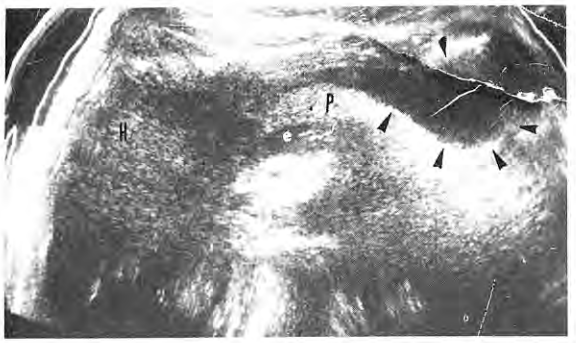

Fig. 29-11.—Colecciones líquidas extrapancreáticas. Estudio ultrasonográfico. Se indentifica una colección líquida entre la cola del páncreas y el estómago, en el saco menor (cabezas de flechas).

otro método. Estas colecciones pueden ser intrapancreáticas, pero también extrapancreáticas. (Fig. 29-12.) En general son áreas de características líquidas con valores de atenuación cercanos a las 0 unidades Hounsfield, pero en las que la presencia de sangre, necrosis o inflamación puede aumentar considerablemente estos valores. Aproximadamente el 50 % de estas colecciones ocurren fuera del propio páncreas, en el saco menor, en los espacios pararrenales anteriores y posteriores, subcapsulares renales, en el retroperitoneo, en el mediastino así como intrahepáticos e intraesplénicos. Los más frecuentes son en el saco menor y en el espacio pararrenal anterior.

La mayor parte de los *abscesos pancreáticos* son por infección de una colección de líquido intrapancreático por gérmenes de tipo Coli. Generalmente aparecen entre las 2 y 4 semanas siguientes al episodio de pancreatitis aguda.

Puede encontrarse gas ectópico entre 25 y 58 % de los pacientes. Generalmente hay colecciones de gas y material necrótico mezcladas dando una imagen «en miga de pan» muy típica de los abscesos.

La ultrasonografía no es específica en el diagnóstico de abscesos mostrando generalmente una colección más o menos sonotransparente, que puede contener ecos.

La tomografía computarizada es muy útil en la demostración de estas lesiones. Generalmente la densidad de las mismas es superior a la de los seudoquistes. Frecuentemente tienen una buena definición de su pared que es irregular y gruesa y se realza con el contraste.

El drenaje de estos pacientes es el tratamiento de elección. La mortalidad a pesar de la cirugía, etc., es cercana al 40 %. La reoperación de estos pacientes por recurrencia de absceso puede ser tan alta como el 30 %. Entre el 15 y el 20 % tienen complicaciones francamente graves en el postoperatorio, incluyendo sepsis, fallo renal, hemorragias masivas, etc.

El *flemón* es un aumento marcado del páncreas con edema y necrosis que se extiende a los tejidos vecinos. (Fig. 29-13.) El estudio, tanto por ecografía como por tomografía computarizada, muestra una glándula muy mal definida con planos fasciales obliterados, engrosamiento y edema de la fascia del espacio pararrenal anterior.

La *afectación mesentérica* ocurre en 35 % de las pancreatitis severas. Su coexistencia con afectación del saco menor y del espacio pararrenal anterior es de muy mal pronóstico.

2. *Complicaciones vasculares.*—La hemorragia masiva por erosión de un vaso pancreático peripancreático puede ocurrir en estos enfermos. La angiografía puede demostrar la fuente de la hemorragia y servir incluso para controlar por embolización la misma. La incidencia de la hemorragia es entre el 3 y el 30 % de los pacientes con pancreatitis.

3. *Complicaciones biliares.*—La obstrucción temporal de la vía biliar ocurre en pancreatitis aguda en un número pequeño de pacientes (alrededor del 10 %), siendo más frecuente la ictericia por enferme-

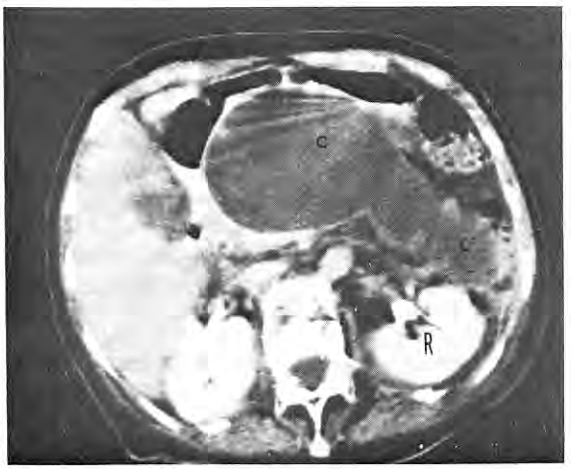

Fig. 29-12.—Colecciones líquidas intrapancreáticas. Tomografía axial computarizada. El tejido pancreático aparece prácticamente reemplazado por grandes loculaciones de líquido (C). Riñón (R). Aorta (A). Bazo (B).

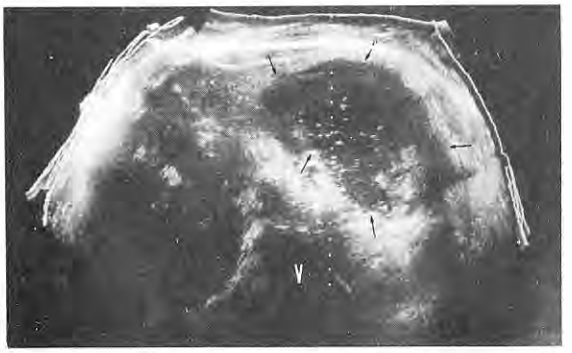

Fig. 29-13.—Flemón pancreático. Estudio ultrasonográfico. Se identifica un páncreas muy aumentado de tamaño, con disminución de la densidad, con límites mal definidos y obliteración de los planos fasciales peripancreáticos (flechas). Cuerpo vértebral (V).

dad primaria hepatocelular o por cálculos en la vía biliar. Radiográficamente puede verse un colédoco que tiene una estrechez con afilamiento gradual de la porción intrapancreática del conducto.

4. *Ascitis.*—La presencia de ascitis es aparentemente más frecuente en alcohólicos jóvenes y la mayoría de ellos no tienen historia previa pancreática. Se asocia a derrame pleural en 10 a 30 % de los casos.

5. *Complicaciones pulmonares.*—El derrame pleural es una complicación frecuente como ya queda dicho.

6. *Complicaciones del tracto digestivo.*—Puede encontrarse *estenosis* de la segunda a tercera porción duodenal generalmente de tipo anular y que ocurre en aproximadamente un 7 % de los casos de pancreatitis aguda y un 25 % de pancreatitis crónica.

7. *Complicaciones óseas.*—La pancreatitis aguda puede producir lesiones osteolíticas. En la pancreatitis también pueden ocurrir lesiones metafisarias o epifisarias con calcificación amorfa en el centro de la cavidad medular, generalmente del fémur distal o de la tibia distal, probablemente por infarto medular.

C) **Tumores**

a) *Adenocarcinoma*

El carcinoma pancreático es aproximadamente el 3 % de los cánceres.

El tumor más frecuente es el adenocarcinoma de células ductales que representa aproximadamente el 75 % de los casos.

Hallazgos radiológicos.—En el abdomen simple puede verse aumento de la vesícula biliar con una sombra de partes blandas, esplenomegalia, ascitis, etc. El tórax puede mostrar adenopatías mediastínicas o diseminación hematógena pulmonar. En este tumor pueden ser demostradas metástasis óseas de tipo osteolítico u osteoblástico. En algunos casos parece existir lesiones osteoblásticas por invasión directa de la columna a la altura de D_{10}-L_1.

La ultrasonografía puede demostrar masas generalmente por encima de los 2 cm. (Fig. 29-14.) A nivel de la cola pancreática es difícil su localización, siendo más fácil en la cabeza. Por ecografía los tumores pueden presentar patrones variados, la presencia de una ecogeneidad disminuida es el patrón más típico y probablemente ocurre en cerca del 65 % de los casos. La ultrasonografía puede demostrar metástasis hepáticas que son muy frecuentes (alrededor del 45-50 % en la primera visita del paciente).

La obstrucción de la vía biliar es muy frecuente (60-90 % de los casos de carcinoma de la cabeza). El US demuestra bien la presencia del signo del doble conducto con dilatación del colédoco y del Wirsung, aunque también puede ocurrir en pancreatitis crónica. La detección del carcinoma pancreático se estima por diferentes autores entre el 83 y el 90 % de los casos.

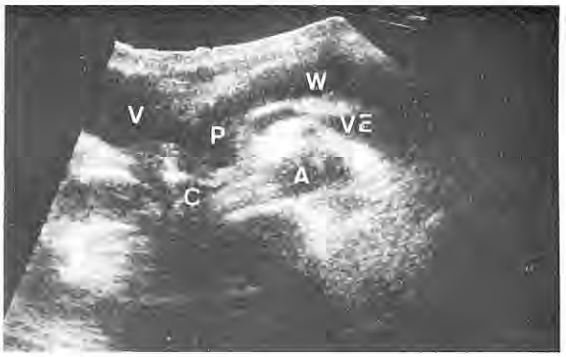

Fig. 29-14.—Carcinoma pancreático. Estudio ultrasonográfico en el que se identifica una masa pancreática a nivel de la cabeza, de ecogenidad disminuida (P). Se identifica un Wirsung muy dilatado (W). Vesícula (V). Cava (C). Aorta (A). Vena esplénica (VE).

El carcinoma pancreático produce una masa generalmente focal aunque entre el 13 y el 20 % de los casos puede presentarse un aumento difuso de toda la glándula.

La inyección de contraste y el scan dinámico permiten demostrar la presencia de lesiones hipovasculares en el seno del páncreas, compatibles con el tumor. El conducto pancreático también está dilatado con frecuencia. La tomografía computarizada además puede demostrar metastásis hepáticas en cifras similares a las de la ultrasonografía (47 %).

La extensión extrapancreática del tumor se identifica en un número alto de casos, probablemente alrededor del 60 %. Habitualmente el tumor pancreático se extiende hacia el espacio retropancreático obliterando los planos grasos fasciales posteriores. La afectación de los vasos mesentéricos puede ser demostrada por TAC. También pueden verse alteraciones sugestivas de obstrucción de la vena esplénica en aproximadamente 25 % de los casos. El carcinoma pancreático tiene ganglios metastásicos cercanos frecuentes, visibles por TAC en no menos de un cuarto de los casos. Generalmente se ven en el espacio preaórtico, en la región pericava y periaórtica. La extensión contigua del tumor ocurre habitualmente a nivel del estómago y del duodeno, aunque también puede ocurrir en el colon.

El TAC del páncreas tiene una fiabilidad diagnóstica entre el 83 y el 94 % para carcinoma pancreático. Sin embargo, entre el 15 y el 20 % de los pacientes tienen hallazgos no específicos de masa indeterminada, en los cuales el diagnóstico no puede hacerse sin otros métodos de diagnosis. (Fig. 29-15.)

El valor predictivo de una ERCP es del 99 %. Sin embargo, las indicaciones en el momento actual son exclusivamente en aquellos pacientes que tienen un estudio de TAC no satisfactorio o equívoco. La biopsia pancreática dirigida por ERCP parece ser de una alta fiabilidad diagnóstica. Los hallazgos radiográficos son los de obstrucción, que generalmente es irregular y excéntrica, del conducto pancreático, aunque pueden presentarse numerosas variantes, así como el atra-

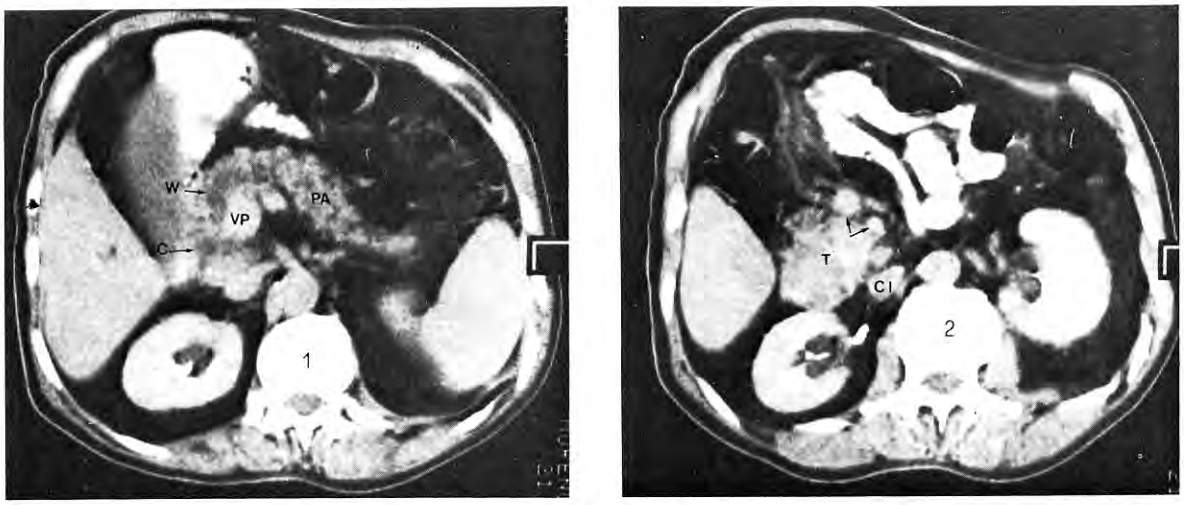

Fig. 29-15.—Carcinoma del proceso uncinado del páncreas. Tomografía axial computarizada obtenida en decúbito lateral. 1: Corte a nivel de la arteria mesentérica. Se identifica el colédoco dilatado e irregular (C) y un conducto Wirsung igualmente dilatado (W). 2: Corte a nivel del uncinado, donde se identifica la tumoración (T) situada detrás de los vasos mesentéricos (flechas). Vena cava inferior (CI).

pamiento del conducto pancreático que ocurre aproximadamente en el 40 % de los casos y que, ocasionalmente, se une también al atrapamiento del conducto colédoco.

El papel de la angiografía pancreática ha descendido en los últimos años. En general, se reserva para casos difíciles de diagnóstico y en la resecabilidad de un tumor previo a la cirugía. Los hallazgos fundamentales son la presencia de atrapamiento arterial (encasement) de los vasos pancreáticos o de los extrapancreáticos vecinos como la mesentérica superior. Hay oclusiones arteriales frecuentes, hasta un 40 %, así como desplazamientos, angulaciones, etc. La presencia de afectación venosa ocurre probablemente en 50-67 % de los pacientes.

La conducta radiológica está sumarizada en los cuadros 7 y 8.

Cuadro 7

CARCINOMA DE PANCREAS SIN ICTERICIA

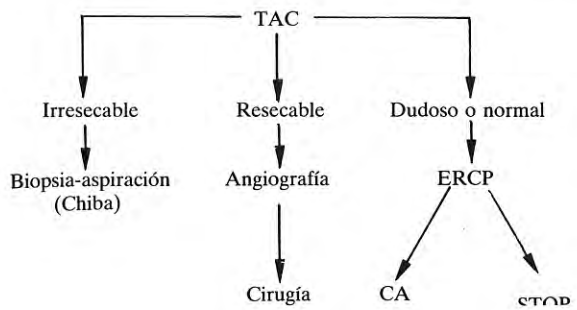

Modificado de Feeny y Lawson

Cuadro 8

CARCINOMA PANCREATICO CON ICTERICIA

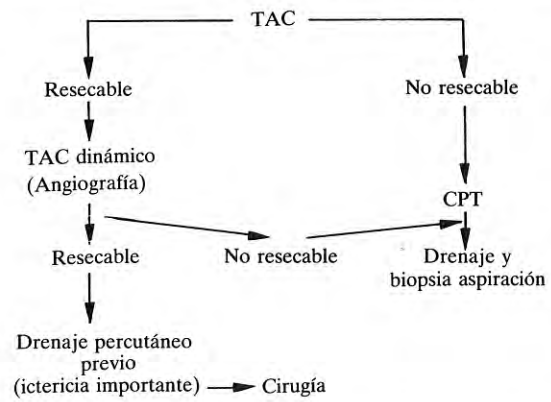

Modificado de Lawson y Freeny

b) *Cistoadenoma y cistoadenocarcinoma*

Son neoplasias quísticas del páncreas. Generalmente ocurren en el cuerpo y en la cola, aunque también existen en la cabeza pudiendo producir ictericia (alrededor del 30 %). Existe un tipo, el *adenoma microquístico,* que es benigno y que puede afectar a cualquier parte del páncreas. Ocurre más frecuentemente en la mujer. Los *tumores mucinosos* son prácticamente todos malignos.

Los *tumores mucinosos quísticos* suelen presentar calcificaciones amorfas, muchas veces periféricas, mientras en el adenoma microquístico suelen ser centrales y en forma estrellada o globular.

La tomografía computarizada puede confirmar la presencia de calcificaciones, pudiendo verse masas más o menos quísticas con pared gruesa. Puede demostrarse por medio de TAC dinámico, con inyección del medio de contraste, vascularidad aumentada del tumor. (Fig. 29-16.)

c) *Tumores funcionantes*

Los tumores funcionantes del páncreas son también conocidos con el nombre de apudomas e incluyen, *insulinomas, glucagonomas, gastrinomas, somatostatinomas* y *vipomas*.

Insulinoma.—El insulinoma es más frecuente en mujeres por encima de los 40 años. El diagnóstico de hiperinsulinismo se basa en la tríada de Whipple: síntomas espontáneos de hipoglucemia que se precipitan por el ayuno o el ejercicio, niveles de glucosa en sangre inferiores a los 50 mgr/ml y mejora de los síntomas por glucosa intravenosa u oral. Son tumores hipervasculares en la angiografía, que puede detectarse entre el 75 y el 80 % de los casos. Un 10 % son malignos. (Fig. 29-17.)

Como la mayoría de los tumores son de 1 a 2 cm, las posibilidades de demostración por ultrasonografía o por tomografía computarizada son escasas (30-40 %).

La toma de muestras localiza prácticamente todos los tumores que no se localizan por tomografía computarizada o angiografía.

Gastrinoma.—El gastrinoma da lugar al llamado síndrome de Zollinger-Ellison. Son más frecuentes entre los 20 y los 50 años, aunque pueden ocurrir en cualquier edad. Es frecuente la ulceración recurrente en enfermos operados de cirugía por úlcera gastroduodenal. Las ulceraciones pueden ser vistas en el estómago, en el duodeno y en el yeyuno, en localización postbulbar o incluso cercanas al ligamento de Treitz, donde deben ser reconocidas como muy sospechosas

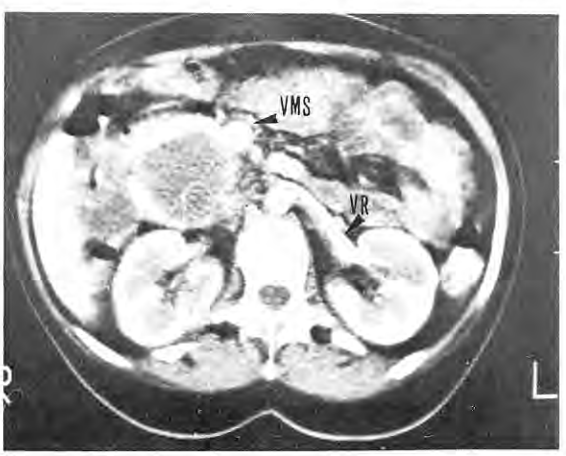

Fig. 29-16.—Cistoadenocarcinoma pancreático. Corte realizado después de la inyección en bolo, en el que hay una captación marcada periférica y un íntimo contacto con la vena mesentérica superior (VMS).

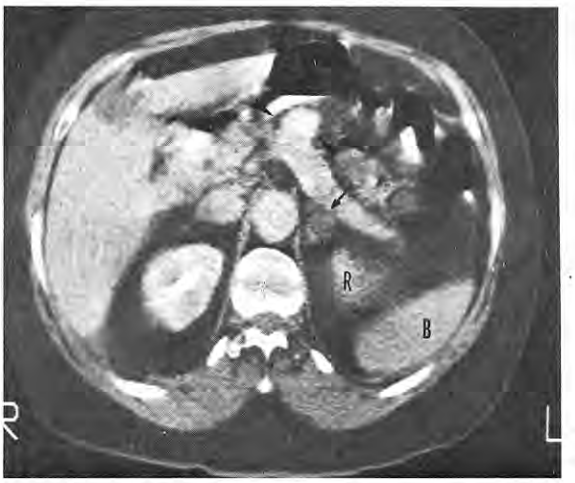

Fig. 29-17.—Insulinoma. Tomografía axial computarizada. Corte realizado después de la inyección en «bolo». La pequeña tumoración presenta un marcado realce por su carácter hipervascular. Existe el hallazgo incidental de un adenoma suprarrenal izquierdo no funcionante (flecha).

de pertenecer a este síndrome. En los enfermos operados son frecuentes las ulceraciones de boca anastomótica.

El estudio de estos enfermos puede ser realizado por US o TAC que demuestran la presencia de enfermedad metastásica. Sin embargo, el tumor primario se ve en escasas ocasiones ya que suele ser de pequeño tamaño.

La angiografía es el método de elección ya que detecta probablemente hasta un 88 % de los casos. Los hallazgos más clásicos son los de una masa hipervascular, pequeña, redondeada, con vasos irregulares y neovascularidad tumoral. Suele haber teñido (blush) persistente en el propio tumor. La toma de muestras es muy útil en estos enfermos con una fiabilidad diagnóstica de detección y localización cercana al 86 % de los casos. (Fig. 29-18.)

Glucagonoma.—Dado que son tumores bastantes grandes en tamaño, pueden ser demostrados por ultrasonografía o tomografía computarizada que a la vez puede demostrar la presencia de metástasis hepáticas en un porcentaje alto de los casos (90 %).

Cuadro 9

TUMORES FUNCIONANTES

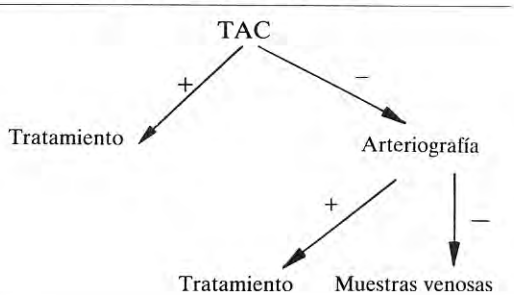

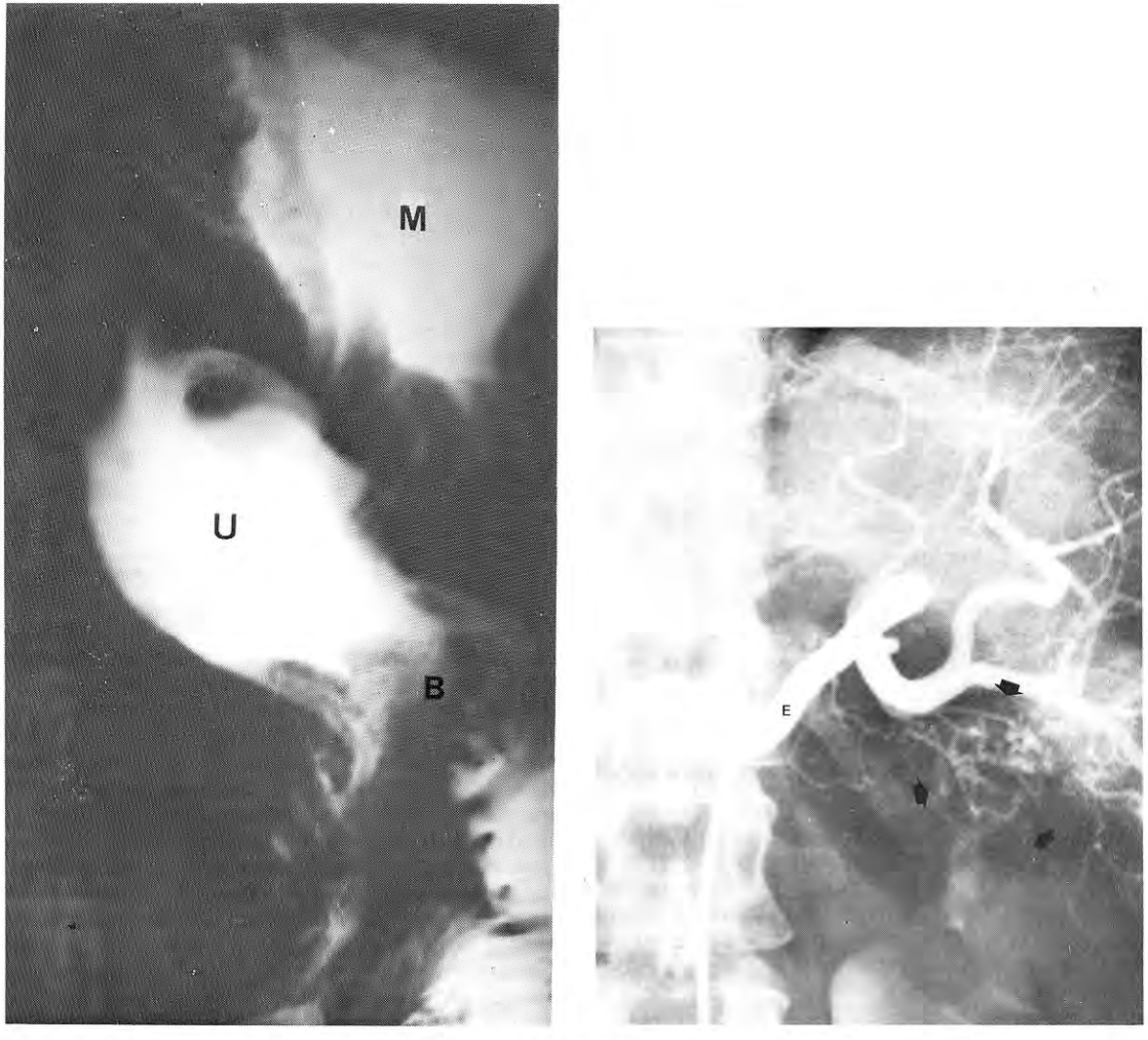

Fig. 29-18.—Síndrome de Zollinger-Ellison. Estudio gastroduodenal. Enfermo con gastrectomía previa que presenta una ulceración (U) de gran tamaño entre la boca anastomótica (B) y el muñón gástrico (M). Estudio angiográfico realizado en el mismo paciente. Hay una pequeña tumoración hipervascular (flechas), en la que se identifican vasos tortuosos e irregulares.

30

APARATO URINARIO: ANATOMIA Y TECNICAS DE EXAMEN

DRA. M. BERTOLEZ
DR. C. S. PEDROSA

http://booksmedicos.blogspot.com

1. RECUERDO ANATOMICO
2. TECNICAS DE EXPLORACION

1. RECUERDO ANATOMICO

Los riñones están situados en el retroperitoneo, a ambos lados de la columna vertebral. El polo superior del riñón se localiza generalmente a la altura de la duodécima vértebra dorsal. Su tamaño oscila entre 11 y 12 cm de longitud, de 5 a 8 cm de ancho y unos 2,5 cm de grosor. La posición de ambos riñones es oblicua, con el polo superior más medial que los polos inferiores, que se separan de la columna. En el borde medial de ambos riñones está situado el hilio renal, que comprende la pelvis renal, la arteria y las venas renales, linfáticos y plexos nerviosos.

El riñón se encuentra situado en el espacio perirrenal, con los vasos, las glándulas adrenales y abundante grasa. La pelvis renal recoge la orina de los cálices mayores, que a su vez se dividen en cálices menores y que reciben la orina de la papila o ápice de las pirámides renales. El drenaje de la pelvis se efectúa por ambos uréteres, que drenan la orina hasta la vejiga urinaria. Su recorrido se hace por encima del músculo psoas, en situación prácticamente paralela a la columna vertebral, hasta llegar a la pelvis menor, donde se abren ligeramente hacia fuera, para luego entrar posteriormente en la vejiga, en los bordes laterales del trígono. La vejiga urinaria es más o menos ovoidea, y cubierta por peritoneo en su cúpula. En los varones, la cara posterior de la vejiga está separada del recto por las vesículas seminales y los conductos deferentes. En la mujer, la relación inferior y posterior de la vejiga se hace con el cérvix y la pared anterior de la vagina.

2. TECNICAS DE EXPLORACION

A) Abdomen simple

La radiografía simple de abdomen es una exploración primordial en el estudio del aparato urinario. Su estudio permite demostrar la posición, tamaño y forma de las siluetas renales, la imagen de ambos músculos psoas y la presencia de alteraciones patológicas.

En relación con el aparato urinario, en el abdomen simple pueden encontrarse:

a) *Masas.*

b) *Calcificaciones.* (Fig. 30-1.)

c) *Cuerpos extraños.*

d) *Lesiones del esqueleto.*

B) Urografía intravenosa

La urografía intravenosa es el método de elección en el estudio del aparato urinario. La exploración se realiza habitualmente con una inyección de 50 cc de contraste intravenoso. Siguiendo esta inyección se suelen obtener cortes tomográficos de ambos riñones que, en los primeros 5 minutos, van a permitir visualizar un parenquimograma, que puede ser de interés en el diagnóstico de masas renales. En general se obtienen radiografías tempranas, a los 3 ó 5 minutos, para observar la función de ambos riñones. El estudio se suele completar con compresión de ambos uréteres para rellenar el sistema colector y poderlo estudiar con detalle. La exploración debe incluir la visualización de todo el sistema colector, por lo que posteriormente se obtienen radiografías, tras la suelta de la compresión, para intentar visualizar la totalidad del trayecto ureteral en ambos lados. La exploración suele completarse con radiografías de la vejiga antes y después de la micción.

Anatomía renal en la urografía y nefrotomografía.—El riñón derecho suele ser 0,5 cm más corto que

Fig. 30-1.—Valor del abdomen simple. Enfermo con historia de cólicos nefríticos, que muestra cálculos renales a la izquierda de la columna en el seno del itsmo de unión de un riñón en herradura cuyo contorno inferior es claramente apreciable (flechas). La disposición medial y verticalizada de los riñones es otro dato en el diagnóstico.

Fig. 30-2.—Anatomía urográfica normal. La imagen obtenida a los once minutos y después de retirar la compresión abdominal muestra claramente los cálices, pelvis renales así como ambos uréteres hasta su entrada en la vejiga.

el izquierdo. En las exploraciones urográficas, la longitud del riñón adulto normal está entre 11 y 15 cm, pero siempre en relación con el tamaño del paciente, ya que individuos más altos tendrán riñones más largos. El tamaño máximo del riñón se alcanza en la década de los 20 años, comienza a decrecer a partir de los 60 años, llega a reducirse hasta en un 20 % la masa renal y en 10 % la longitud de los riñones. El riñón derecho se visualiza ordinariamente uno o dos cm más bajo que el izquierdo. (Fig. 30-2.)

La pelvis renal tiene generalmente tres cálices mayores que, a su vez, se dividen en cálices menores, habitualmente en dos grupos, uno anterior y otro posterior. Los cálices menores forman una copa, donde se ajusta la pirámide renal. El número de cálices menores es variable para cada cáliz mayor. Generalmente está entre 4 y 6. Los cálices pueden ser múltiples en un porcentaje muy alto de personas (70 %), sobre todo en los polos superiores de ambos riñones. La pelvis renal es generalmente más o menos redondeada, pero puede ser hasta casi cuadrada. En urografía intravenosa, uniendo una línea que pase por la parte externa de todos los cálices, su distancia al córtex renal debe ser similar prácticamente en toda la superficie renal. Esta medida no debe ser inferior a 2 cm en las zonas laterales. Las zonas superiores e inferiores deben estar entre 2,5 y 3 cm.

El parénquima renal normal puede presentar abombamientos en ciertas áreas de su contorno, generalmente en la cara lateral, que hoy se cree son dismorfismos lobares. La persistencia de lobulaciones fetales en la vida del adulto no es infrecuente, sobre todo en el borde lateral del riñón izquierdo. En la zona central del riñón existe abundante grasa, que va aumentando con la edad, aunque también puede deberse a obesidad. En el viejo, generalmente con la disminución de la masa renal, existe un reemplazamiento graso bilateral y simétrico a nivel del hilio renal, «lipomatosis senil».

El uréter normal nace de la unión ureteropélvica y, cruzando las apófisis transversas de las vértebras lumbares, desciende hasta la pelvis. Hay tres áreas normales de estrechamiento del uréter: en la unión ureteropélvica, en el punto donde el uréter cruza el promontorio sacro, al cruzar sobre los vasos ilíacos, y una tercera a nivel de la unión ureterovesical.

A esta exploración rutinaria se agrega una serie de radiografías con propósitos específicos, para completar el estudio. Así, se pueden obtener:

a) *Radiografías oblicuas.*—Son muy útiles, sobre todo cuando no se puede realizar tomografía renal. Con ellas es posible separar las calcificaciones superpuestas a las siluetas renales.

b) *Radiografías en prono.*—Cuando en un estudio urográfico el uréter no es completamente visible, la realización de una radiografía con el paciente en posición prono ayuda muchas veces al relleno de todo el sistema colector, al estar en dicha posición los riñones más altos que la vejiga.

c) *Radiografías retrasadas.*—Dado que la meta de la exploración urográfica es la *completa visualización de los sistemas colectores,* cuando existe retraso en el funcionamiento de uno de los dos riñones, debido a la presencia de obstrucción, se pueden obtener radiografías retrasadas, de hora en hora, hasta las 24 horas. (Fig. 30-3.)

C) Pielografía retrógrada

La pielografía retrógrada se realiza mediante un catéter introducido en el uréter a través de un endoscopio. (Fig. 30-4.) Es un procedimiento, por tanto, semiquirúrgico, con riesgo importante de infección urinaria, y que, dependiendo de la presión con la que se inyecte el contraste, puede producir extravasación del mismo y paso al torrente circulatorio. Las indicaciones fundamentales son las de investigar lesiones del uréter o del sistema colector alto, no visibles adecuadamente por urografía intravenosa.

Fig. 30-3.—Valor del estudio retrasado en la urografía intravenosa. La radiografía obtenida a las tres horas muestra una anulación casi completa del riñón izquierdo, mientras el derecho presenta una enorme dilatación de cálices, pelvis y todo el uréter hasta su entrada en la vejiga. Esta última presenta irregularidad en su suelo producida por infiltración del carcinoma prostático del paciente.

Fig. 30-4.—Valor de la pielografía ascendente. Enfermo con anulación funcional del riñón izquierdo, en el que la pielografía ascendente demuestra numerosos defectos de repleción a nivel de los cálices y pelvis renal por urotelioma múltiple. La utilización de altas dosis de contraste en urografía intravenosa hace menos necesaria en la actualidad esta técnica.

D) Cistografía

Hay varios métodos para visualizar la vejiga urinaria:

a) *Cistografía por vía intravenosa.*—Al final de la urografía intravenosa se pueden realizar radiografías en anteroposterior, oblicuas, prono y lateral, así como tomografías.

b) *Cistograma retrógrado.*—Previa colocación de un catéter estéril en la vejiga urinaria, se evacua la orina residual después de la micción, introduciendo a continuación contraste hidrosoluble diluido en suero, y realizándose radiografías hasta la máxima repleción.

Las principales indicaciones del cistograma son:

1. Demostración de reflujo urinario.
2. Estudio de masas en la vejiga urinaria.

3. Detección de fístulas entre la vejiga y los tejidos blandos o vísceras pélvicas.
4. Relleno de quistes uracales persistentes.

E) Uretrografía retrógrada

Cuando no se consigue visualizar la uretra adecuadamente por vía intravenosa o se requiere mayor detalle, se puede proceder de forma retrógrada a su visualización. (Fig. 30-5.) Para ello, se coloca la punta de un catéter en el meato urinario y se procede en condiciones estériles a la inyección de contraste. La contraindicación más habitual es la existencia de uretritis aguda.

Las indicaciones fundamentales son las siguientes:
1. Demostración de estenosis uretrales traumáticas.
2. Estrecheces inflamatorias.
3. Falsas vías.
4. Abscesos periureterales, fístulas.
5. Compresión extrínseca prostática.
6. Evaluación del estado postquirúrgico.

Cistouretrografía de eliminación.—La técnica es similar a la cistografía retrógrada, en cuanto al relleno de la vejiga. Sin embargo, se utiliza fundamentalmente para visualizar cómo la vejiga urinaria vacía el contraste en ella contenido. Se aplica fundamentalmente en niños, aunque también puede ser utilizada en adultos. (Fig. 30-5.)

Las indicacions fundamentales son:
1. Infección urinaria recurrente.
2. Dificultades de evacuación.
3. Ascitis neonatal.
4. Fallo renal no explicado.
5. Anomalías congénitas, como atresia anorrectal.
6. Vejiga neurógena.
7. Estudio del reflujo activo.
8. Hidronefrosis.

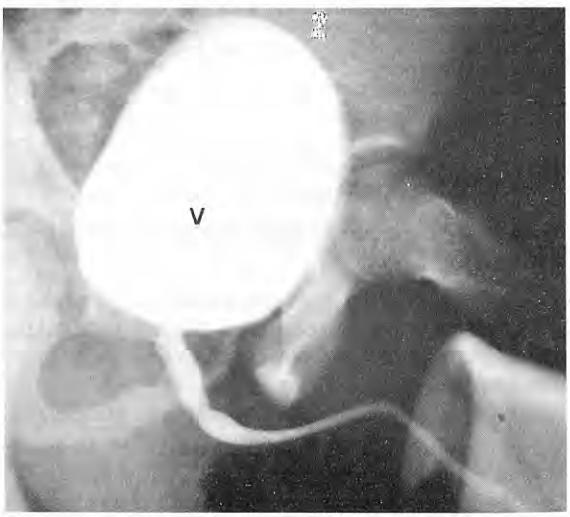

Fig. 30-5.—Uretrografía miccional en un niño con sospecha de reflujo. Tras la inyección del contraste por vía retrógrada y retirada de la sonda uretral pueden obtenerse durante la micción imágenes de gran calidad de la vejiga urinaria y de toda la uretra.

F) Deferentografía

La inyección de contraste en el conducto deferente se realiza para demostrar la permeabilidad del tracto genital, sobre todo en varones no fértiles. La exploración se efectúa previa exposición del conducto deferente, mediante la inyección de 2 a 4 cc de contraste a través del mismo. (Fig. 30-6.)

G) Cavernosografía

Se realiza previa inyección directa de contraste en los cuerpos cavernosos del pene. (Fig. 30-7.) Las principales indicaciones de la misma son las siguientes:
1. Induración del pene (enfermedad de Peyronie).
2. Priapismo.
3. Lesiones metastásicas.
4. Atrofia y fibrosis del pene.
5. Impotencia.
6. Trauma.

H) Estudios isotópicos

La evaluación con trazadores radiactivos se utiliza para estudios de función renal y para estudios morfológicos.

Fig. 30-6.—Deferenterografía normal. La inyección del medio de contraste en ambos conductos deferentes (puntas de flechas) permite demostrar ambas ampollas seminales (AS), así como las vesículas seminales (VS). La unión de ambas produce los conductos espermáticos (CE) que terminan en el veru montanum (V).

Fig. 30-7.—Cavernosografía normal. La inyección de contraste en el surco balanoprepucial muestra el relleno normal de ambos cuerpos cavernosos, visualizándose también el rafe intermedio.

Función renal.—El agente más comúnmente usado para realizar el renograma isotópico es el Hipurán marcado con I^{131} (orto-yodo-hipurato), que refleja una curva de tiempo-actividad. El Hipurán se elimina fundamentalmente por secreción tubular, luego el renograma es una manifestación de la actividad tubular.

Las indicaciones fundamentales para el renograma isotópico son las siguientes: (Fig. 30-8.)

1. En hipertensos, para detectar isquemia renal unilateral.
2. Detección de posibles obstrucciones en pacientes con uremia no explicada.
3. Pacientes con reacción a contraste urográfico.
4. Evaluación periódica de enfermos con enfermedad renal conocida.
5. Evaluación de la función del riñón transplantado.
6. Obstrucción del tracto urinario.
7. Estudios diversos de función renal.
8. En pediatría, fundamentalmente en neonatos, para:

a) Hipertensión.
b) Dilatación obstructiva versus no obstructiva.
c) Función renal mal «separada».
d) Seudotumores (columna de Bertin).

Imagen renal.

Los agentes radiográficos que se usan para imágenes del riñón, se localizan en los túbulos renales, glomérulos o ambos, dependiente del tipo de agente usado. Existe hoy un gran número de agentes radioactivos para obtención de imagen renal. Los más usados son el Hipurán y los agentes quelantes ligados al Tc^{99},

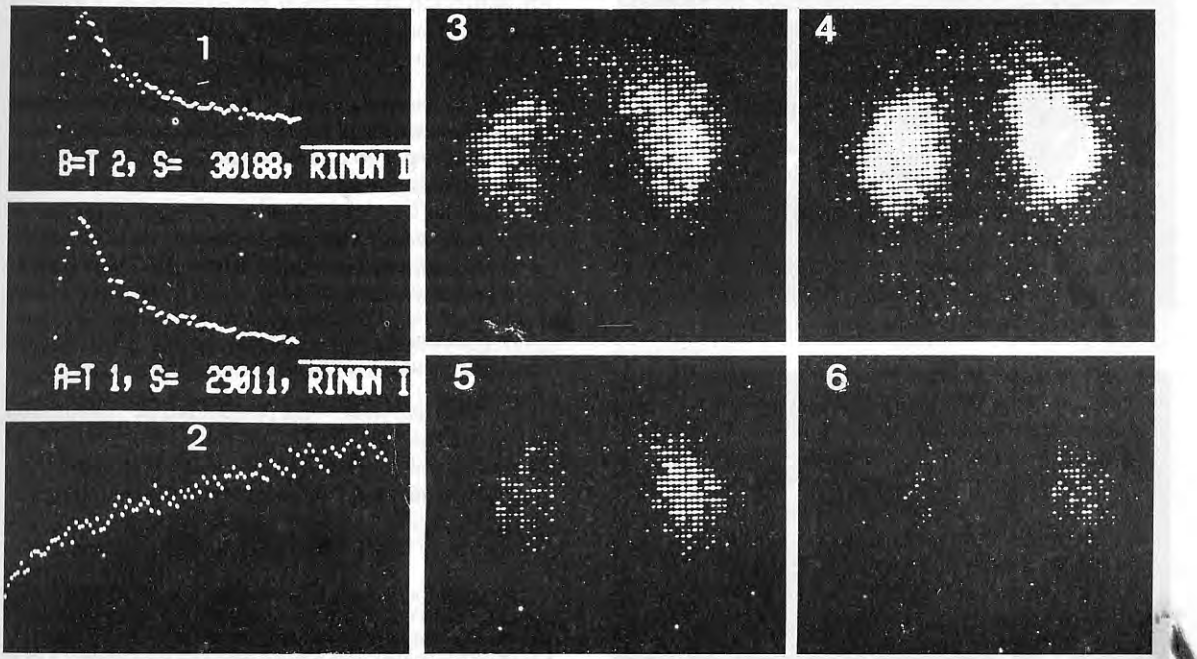

Fig. 30-8.—Valor de los isótopos en patología renal. La imagen 1 muestra la eliminación normal del isótopo por ambos riñones con un pico de ascendencia máxima y un descenso progresivo de la curva en ambos lados. La imagen 2 corresponde a una hidronefrosis izquierda, que muestra una ascensión lenta de la captación del isótopo sin existencia de fase de excreción. 3, 4, 5 y 6: Gammagrafía normal mostrando el relleno progresivo del parénquima renal y la desaparición del parénquima.

y de ellos, el DTDA (ácido dietilenotriaminopentacético) y el DMSA (ácido dimercaptosuccínico).

Las indicaciones fundamentales para el estudio morfológico renal son:

1. Localización para biopsia renal.
2. Medidas de tamaño renal, cuando no se puede hacer por otros métodos radiográficos.
3. Ptosis renal.
4. Viabilidad de los túbulos renales en lesiones focales, como infartos.
5. Monitorización de trasplantes renales.
6. Pacientes con reacción a contrastes urográficos.
7. Ayuda para diagnóstico de algunas lesiones ocupantes de espacio.

I) Ultrasonografía

El uso de los ultrasonidos (US) en el diagnóstico del tracto genitourinario es cada vez más frecuente.

Anatomía normal.—La cápsula renal puede delimitarse por sus ecos densos. (Fig. 30-9.) Ocasionalmente puede ser visualizada por fuera la grasa perinefrítica. En la corteza renal se producen ecos bajos, menos intensos que aquellos del parénquima hepático visible. Los espacios medulares son sonotransparentes, por lo que aparecen como áreas de densidad menor, protruyendo en la zona central. En estas zonas hipodensas pueden verse a veces los vasos arcuatos. En la porción central del riñón puede verse una zona de ecos muy densos, que representa las estructuras del sistema colector, los vasos y la grasa del seno renal. En el normal no se pueden ver los sistemas colectores dentro de este aumento de densidad. En secciones transversas pueden visualizarse tanto arterias como venas renales. Los uréteres no son habitualmente visibles. La vejiga urinaria, si está bien repleta de orina, es fácilmente estudiable. La visualización de su interior permite demostrar la normalidad de la pared.

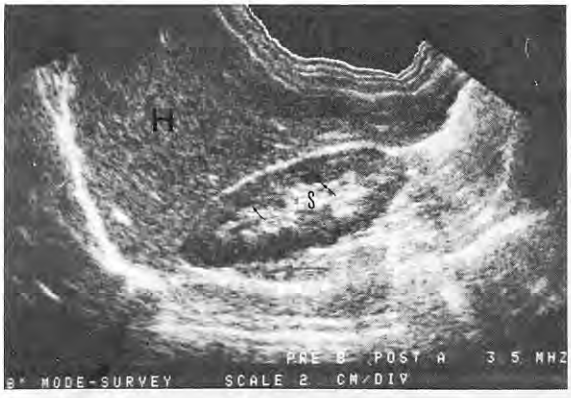

Indicaciones de los ultrasonidos

a) *Masa renal.*—La indicación fundamental del US en masas renales es la diferenciación de masas sólidas de líquidas, así como la demostración de los llamados «seudotumores». (Fig. 30-10.)

Una buena indicación de la ecografía son los llamados *seudotumores,* generalmente producidos por la hipertrofia de una columna de Bertin, que, aunque es un tejido normal, aparece urográficamente como masa. Estos «seudotumores» pueden ser estudiados con isótopos radioactivos, pero el US permite también demostrar la presencia de tejido renal normal comprimiendo el sistema colector.

b) *Masas quísticas.*—La demostración de cavidades quísticas dentro del riñón o en su contorno es muy fácil en el estudio ecográfico.

c) *Enfermedad médica renal.*—En algunos casos de enfermedad renal parece existir un aumento en la intensidad de los ecos corticales renales, con una mejor definición de la unión corticomedular y aumento de la densidad total del riñón, que llega a parecerse a la del hígado.

d) *Hidronefrosis.*—El US es altamente sensible para demostrar la presencia de dilataciones del sistema colector, por lo que se utiliza hoy como el método inicial de «screening».

e) *Uremia.*—En enfermos en los que existe insuficiencia renal, el US permite demostrar ciertas causas de la misma.

f) *Trasplante renal.*—La evaluación del riñón trasplantado es una indicación básica del US.

g) *Patología fetal.*—La posibilidad de visualización de los riñones en el feto permite reconocer ciertas anomalías del tracto urinario en el vientre de la madre, fundamentalmente en el tercer trimestre.

Fig. 30-9.—Anatomía ultrasonográfica normal del riñón. Imagen sagital y coronal del riñón derecho. Hígado (H). Los ecos densos del seno renal (S) son claramente visibles rodeados del parénquima renal. Las imágenes redondeadas sonotransparentes corresponden a las pirámides (flechas). En la imagen inferior puede verse la vena renal (puntas de flecha) drenando en la cava (C). Aorta (A) músculo (P), vértebras (V).

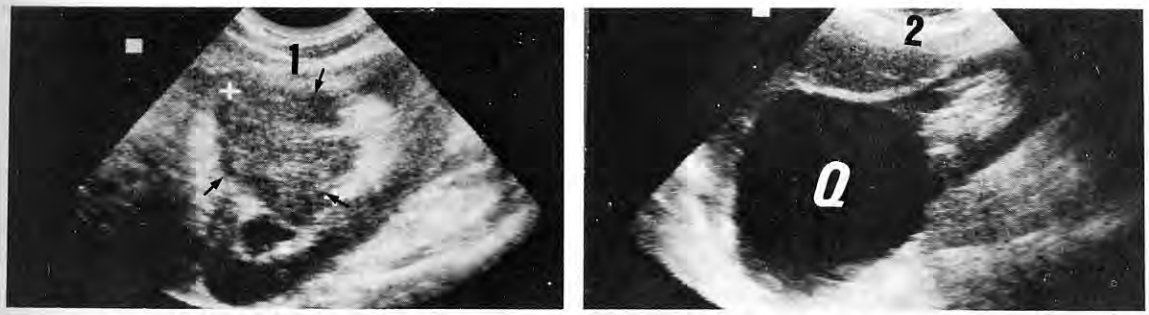

Fig. 30-10.—Valor de la ultrasonografía en patología genitourinaria. 1: Típico ejemplo de masa sólida (flechas) que produce compresión sobre el borde anterior del sistema colector renal, lo separa y produce discreta uropatía obstructiva secundariamente a la presencia de un hipernefroma. 2: Imagen quística del polo superior del riñón con las características clásicas de los quistes (Q).

CAUSAS DE FALSOS NEGATIVOS

1. Cálculo coraliforme llenando los sistemas colectores (la sombra acústica obscurece la dilatación).
2. Obstrucción aguda (los sistemas colectores no están aún dilatados).
3. Descompresión espontánea de un sistema obstruido.
4. Quistes superpuestos a hidronefrosis.
5. Mala interpretación de hidronefrosis como enfermedad quística.
6. Fibrosis retroperitoneal.
7. Confusión de calicectasias con grandes pirámides sonotransparentes.
8. Pacientes deshidratados con obstrucción parcial.
9. Obstrucción intermitente.
10. Factores técnicos:
    Obesidad,
    Gas intestinal adyacente,
    Malabsorción del paciente.

Amis

h) *Anomalías congénitas.*

i) *Evaluación del espacio perirrenal.*—La ultrasonografía permite la visualización del espacio perirrenal con facilidad, demostrando la presencia de masas o colecciones líquidas a su nivel. El US detecta colecciones líquidas perirrenales de menos de 2 cm, pero no define con exactitud la naturaleza del fluido.

Las adenopatías retroperitoneales pueden detectarse por medio del US cuando los ganglios son mayores de 2 cm. Esta técnica permitirá también visualizar tumores retroperitoneales primarios, sarcomas de la cápsula renal, etc. El método es de gran utilidad en pacientes muy delgados, en los que la tomografía axial computarizada tiene dificultades.

j) *Próstata.*—El US puede demostrar los tumores vesicales, incluso cuando son de pequeño tamaño. La hematuria sin causa demostrada y su probable origen vesical es una buena indicación para la ultrasonografía.

k) *Testículo.*—La ultrasonografía se utiliza para demostración de anormalidades, tanto del propio testículo como del conducto seminal.

l) *Guía para la radiología intervencionista.*

J) **Pielografía anterógrada percutánea**

La exploración se realiza por punción percutánea de la pelvis renal, con extracción de orina e introducción de un medio de contraste que permite una visualización muy buena de todo el sistema colector, a la vez que permite estudiar la orina para cultivos y citología. Las indicaciones fundamentales son las siguientes:

1. En niños, por las dificultades para hacer pielografía retrógrada.
2. Estudio-evaluación de procedimientos quirúrgicos, como la vejiga ileal.
3. Obstrucciones e infecciones en los que está contraindicada la pielografía retrógrada.
4. Riñón no funcionante de etiología desconocida.
5. Como método guía para radiología intervencionista.

Una variante es la *nefrostomía percutánea,* que consiste en la punción de la pelvis renal o sistema colector con fines de drenaje.

Estas técnicas se hacen bajo control fluoroscópico y actualmente se están usando los ultrasonidos para control, principalmente por su gran rapidez.

Las principales indicaciones de la nefrostomía percutánea son:

1. Obstrucción del sistema urinario, con o sin infección.
2. Recogida de muestras para citología, cultivo o bioquímica.
3. Fístulas ureterales.
4. Evaluación de uréteres reimplantados.
5. Estudios urodinámicos (test de Whitaker).
6. Drenajes renales y perirrenales:
   a) Externos.
   b) Internos.
7. Perfusión de drogas:
   a) Antibióticos.
   b) Disolventes de cálculos.
   c) Quimioterapia tumoral.
8. Inserción instrumental:
   a) Colocación de prótesis.

b) Biopsia por cepillado.
c) Extracción de cálculos y cuerpos extraños.
d) Nefroscopia.

Obstrucción.—Es la indicación más común de nefrostomía percutánea. Puede salvar la vida de pacientes en estado crítico con uremia y/o sepsis sin intervención quirúrgica, y suele ser una medida temporal para la mejora de la función renal o disminución de una pionefrosis, aunque ocasionalmente puede constituir un tratamiento a largo plazo o ser el medio para tratar la causa primaria.

La morbilidad y mortalidad con estas técnicas es mínima (0,2 %), y las complicaciones que pueden ocurrir son:

Las *hemorragias,* que suelen ceder espontáneamente en 24 horas.

La *infección o sepsis* es muy rara en riñones que no están previamente infectados y algo más elevada en los que lo están.

K) Tomografía axial computarizada (TAC)

Las principales indicaciones para el TAC se reflejan a continuación:

1. Masas renales complejas no claramente definidas por ultrasonido.
2. Hidronefrosis de origen indeterminado.
3. Riñón no funcionante.
4. Desplazamientos renales por probables masas.
5. Complicaciones de la cirugía renal y del trasplante renal.
6. Lesiones del espacio perirrenal.
7. Estadiaje de tumores renales.
8. Trauma renal.
9. Recidiva de hipernefroma.
10. Cálculos dudosos (pediatría).

El TAC no se utiliza en la evaluación de los quistes renales, ya que el ultrasonido los define perfectamente. Sin embargo, ocasionalmente, los quistes, sobre todo aquellos que están infectados, presentan imágenes complejas que pueden inducir a error. Por tanto, la principal indicación para el TAC es la presencia de quistes complicados.

El estudio de las masas sólidas renales también se realiza normalmente con ultrasonido. Sin embargo, el carcinoma de células renales debe estudiarse adecuadamente para tener un factor pronóstico exacto. (Figura 30-11.)

El TAC, además de evaluar la extensión a estruc-

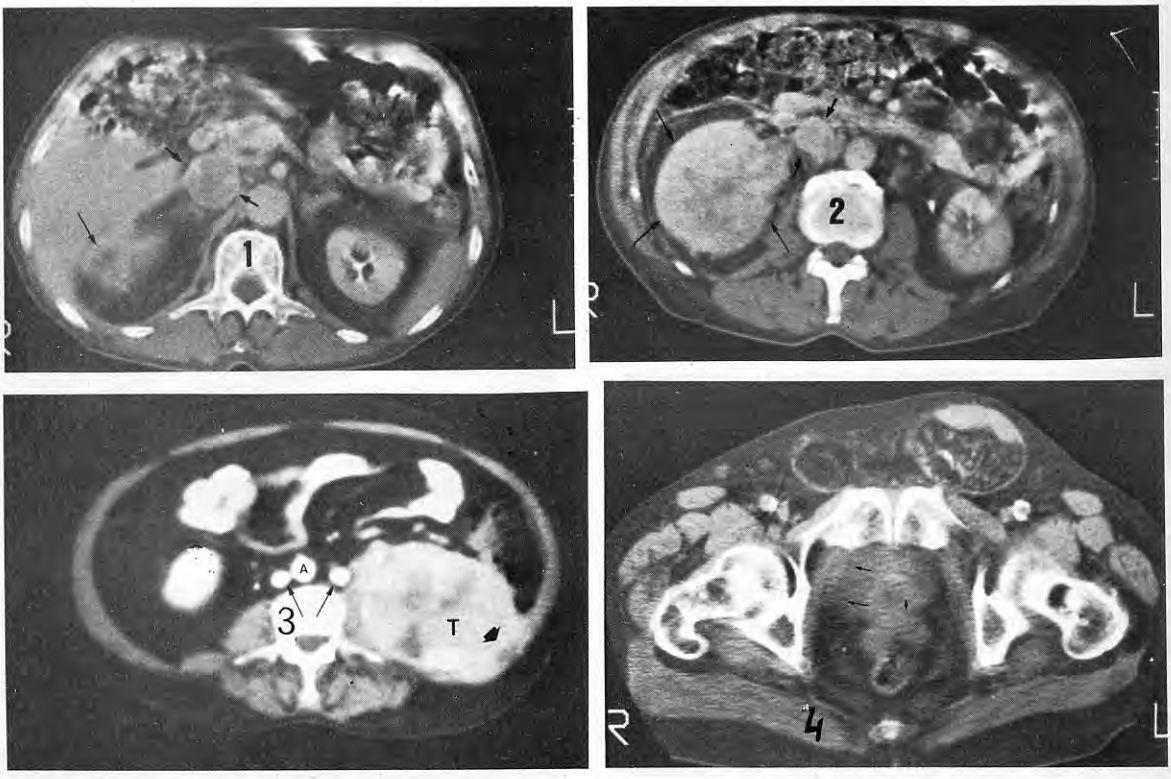

Fig. 30-11.—Valor del TAC en patología urinaria. Las imágenes 1 y 2 corresponden a un hipernefroma del lado derecho (flechas largas) en las que se muestra claramente la presencia de una trombosis tumoral de la cava (flechas cortas), caracterizada por la presencia de un defecto de repleción en el interior de una cava aumentada de tamaño y a la que llega una vena renal derecha también trombosada. La imagen 3 corresponde a recidiva de hipernefroma (T) que invade la pared posterior del tronco (flecha) en una enferma operada cinco años antes. A ambos lados de la aorta (A) se ven dos estructuras rellenas de contraste simétricas, correspondientes con una vena cava inferior doble (flechas largas). La imagen 4 corresponde a un paciente con hernia inguinal izquierda (flechas largas), cuya próstata (P) invade el plano graso del lado derecho (flechas) así como las vesículas seminales (cabeza de flecha) secundariamente a la presencia de un carcinoma prostático.

turas vecinas, puede valorar la afectación de los vasos de la zona (vena renal y cava). Es también de utilidad en casos de recidivas tumorales, que pueden ser susceptibles de tratamiento, o para valorar complicaciones de la cirugía, como abscesos del psoas o retroperitoneales, que se detectan fácilmente, siendo también la técnica de elección para evaluar la fosa renal vacía.

El TAC es de gran importancia en trauma renal, sobre todo en aquellos casos en los que la urografía no es normal.

Tomografía computarizada de la pelvis.—La evaluación de los tumores de la pelvis, ya sean de la próstata, vejiga, ovario, útero o recto, se realiza hoy por medio de TAC, que es útil fundamentalmente en estadios avanzados cuando la enfermedad no está localizada en el órgano de origen, ya que, si lo está, puede ser detectada por ultrasonidos u otras técnicas. El TAC muestra con mayor exactitud la extensión del tumor y, por tanto, puede evitar cirugías innecesarias, así como ayuda a planificar el campo de radioterapia.

Las indicaciones para la tomografía computarizada en la pelvis se resumen a continuación:

1. Estadiaje de tumores de vejiga, próstata, ovario, útero y recto.
2. Demostración de adenopatías pélvicas.
3. Hemorragia retroperitoneal baja.
4. Fibrosis retroperitoneal baja.
5. Abscesos pélvicos.
6. Lipomatosis pélvicas.
7. Lesiones óseas de la pelvis menor.
8. Recidiva de tumores de recto, útero, etc.

L) Linfografía

Se usa frecuentemente en la evaluación de los tumores del tracto genitourinario. Las principales indicaciones incluyen:

1. Tumores de testículo.
2. Tumores de vejiga urinaria.
3. Tumores de próstata.
4. Tumores de pene.
5. Tumores de cérvix y útero.

M) Angiografía

Angiografía renal.

Las indicaciones de la arteriografía renal se incluyen a continuación:

1. Tumores parenquimatosos renales.
2. Tumores de células transicionales del sistema colector.
3. Seudotumores.
4. Tumores benignos.
5. Trauma renal.
6. Lesiones vasculares renales:
   a) Aneurismas.
   b) Displasia fibromuscular.
   c) Fístulas arteriovenosas.
   d) Embolismo de la arteria renal.
   e) Hipertensión arterial.
   f) Trasplantes renales.

La angiografía ha sido utilizada con frecuencia en el *trauma renal.* En el momento actual, la tomografía computarizada ofrece una alternativa suficiente en muchos casos.

Flebografía renal.—La flebografía renal se utiliza fundamentalmente cuando se sospecha la presencia de alteración de la vena renal, cuya causa fundamental es la trombosis, secundaria a numerosas etiologías. En el recién nacido es habitualmente secundaria a deshidratación, pero en el adulto puede ser secundaria a trombos debidos a tumores renales, lesiones inflamatorias renales, etc.

Las indicaciones de la flebografía renal se indican a continuación:

1. Carcinoma renal.
   a) Extensión a la cava.
   b) Extensión a la vena renal.
2. Tumores retroperitoneales.
3. Hipertensión renovascular (bioensayo para reninas).
4. Trombosis de la vena renal.
5. Varices pelviuretéricas.
6. Riñón no funcionante.
7. Evaluación pre y postoperatoria.
8. Enfermedad parenquimatosa.

Arteriografía intervencionista del sistema genitourinario.

1. *Embolización.*—Consiste en la oclusión arterial realizada mediante la introducción, a través de catéteres vasculares, de sustancias embolígenas. Las principales indicaciones son:

a) *Tumores renales.*—La embolización reduce la red venosa tumoral y hace más fácil y breve la intervención quirúrgica, con menor pérdida sanguínea. En otros casos, cuando el tumor es inoperable, se realiza para aliviar al enfermo de sus síntomas y disminuir el tamaño del tumor, alargando así la vida del paciente.

b) *Traumatismos renales con hemorragia importante.*—Se emboliza generalmente con coágulo autólogo, por tener éste una vida más corta y permitir la recanalización ulterior del vaso lacerado.

c) *Fístulas arteriovenosas congénitas o producidas por biopsia renal.*

d) *Aneurismas intrarrenales.*

e) *Hipertensión severa incontrolable,* fundamentalmente en casos concretos de hipertensión vasculorrenal consecutiva a estenosis de ramas segmentarias renales, que no permiten la cirugía reparadora.

f) *Hematuria incontrolada,* tanto por trauma pélvico como por tumores malignos de la vejiga, próstata, etc., embolizando superselectivamente arterias hipogástricas.

g) *Tratamiento del varicocele.*

La oclusión de las venas espermáticas mediante embolización, en pacientes con esterilidad y sospecha de varicocele, se ha convertido en los últimos años en la gran alternativa de la cirugía, por su menor morbilidad y mortalidad.

2. *Angioplastia transluminal.*—Ha sido útil en la dilatación de arterias renales que presentaban estenosis debidas a arteriosclerosis, displasia fibromuscular y estenosis de la arteria renal del riñón trasplantado.

N) **Punción-biopsia**

La utilización de agujas finas para la punción aspirativa biópsica ha facilitado la obtención de material de lesiones diversas por el radiólogo. En el tracto urinario la presencia de masas retroperitoneales es una indicación, pero en el caso de tumores renales, la biopsia se limita generalmente a nódulos tumorales sospechosos de malignidad o lesiones óseas sugerentes de metástasis.

31
APARATO URINARIO: ANOMALIAS CONGENITAS. CALCIFICACIONES

http://booksmedicos.blogspot.com

ANOMALIAS CONGENITAS

DRA. C. PIMENTEL
DR. C. S. PEDROSA

1. ANOMALIAS DE NUMERO
2. ANOMALIAS DE POSICION
3. ANOMALIAS DE FUSION
4. ANOMALIAS DE TAMAÑO
5. ANOMALIAS DE FORMA
6. ANOMALIAS DE ESTRUCTURA
7. ANOMALIA DE LA PELVIS RENAL

Aproximadamente un 10 % de todos los fetos nacidos vivos presenta anomalías urinarias. Muchas de ellas serán asintomáticas, pero otras pueden ser causa de muerte en el primer año de la vida.

1. ANOMALIAS DE NUMERO

Agenesia

La *agenesia bilateral* es muy rara, suele ir acompañada de anomalías que afectan otros órganos y no es compatible con la vida. El síndrome de Potter incluye anomalías asociadas en la cara y en los miembros.

La *agenesia unilateral* ocurre en 1/500 a 1/4.000 nacidos vivos, con una mayor incidencia en varones y en el riñón izquierdo. Generalmente el uréter está ausente (60 %), así como la mitad correspondiente del trígono (90 %). La glándula adrenal está ausente en 10 % de los casos. Es también frecuente hallar anomalías genitales asociadas en 50 % de los casos de niñas con ausencia de vagina, duplicación vaginal y/o uterina, y en un 20 % de los varones, ausencia o hipoplasia de todo o parte del tracto seminal y testículos, además de malformaciones externas.

En los estudios radiológicos se puede sospechar la agenesia renal izquierda por el desplazamiento medial anormal de la flexura esplénica y la agenesia renal derecha por la situación anómala del duodeno y del intestino delgado proximal. El riñón único es aproximadamente el doble del tamaño renal normal por hipertrofia compensadora, y puede manifestarse clínicamente como una masa abdominal.

2. ANOMALIAS DE POSICION

A) Ectopia simple

El ascenso excesivo origina un riñón de situación alta que se conoce como «riñón torácico» o ectopia superior, situándose prácticamente a la altura del diafragma, produciendo una lobulación posterior en el mismo.

La mayor parte de los riñones ectópicos se sitúan inferiormente en la región lumbar baja y pelvis menor. La frecuencia es de 1/800 nacimientos. Generalmente la glándula adrenal correspondiente permanece en situación normal. Hay una mayor incidencia de hidronefrosis, cálculos e infecciones. La longitud del uréter se adapta a la posición del riñón ectópico, al igual que la vascularización, que en el riñón torácico sale de la aorta torácica o abdominal superior, y en el riñón sacro procede de la aorta abdominal baja o de las arterias ilíacas. (Fig. 31-1.)

B) Ptosis

El riñón se encuentra descendido por una pérdida de los soportes anatómicos del mismo y a veces por un aumento de la longitud de los vasos renales.

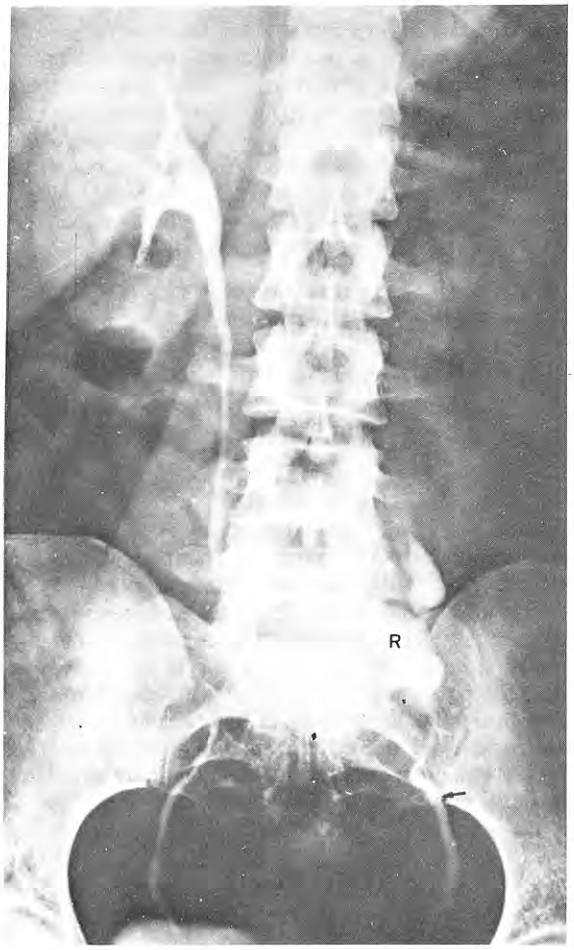

Fig. 31-1.—Ectopia simple. La urografía muestra la posición pélvica del riñón izquierdo (R) cuyo uréter es corto pero de situación normal (flecha).

Fig. 31-2.—Ectopia cruzada con fusión. La urografía intravenosa muestra los sistemas colectores de los dos riñones en el lado derecho (1 y 2), viéndose el uréter del riñón ectópico cruzando hacia la izquierda y entrando en su posición normal (flechas).

C) Ectopia cruzada

Se presenta en 1/2.000 nacimientos. Se origina cuando uno de los riñones se sitúa en el lado contrario cruzando la línea media. El riñón ectópico suele ser más pequeño, y en la mayor parte de los casos se fusiona al riñón del lado contrario, denominándose «ectopia cruzada con fusión». En un 10 a 20 % de los casos la ectopia se presenta sin fusión.

La fusión más frecuente es la del polo superior del riñón ectópico con el polo inferior del otro riñón. (Fig. 31-2.)

fusión puede ser a expensas del parénquima funcionante de ambos polos inferiores o bien limitarse a un delgado cordón fibroso. Hay un aumento de la incidencia de obstrucción, litiasis e infección, aneurisma abdominal y tumor de Wilms.

El diagnóstico radiológico puede hacerse en el abdomen simple, por la modificación de los ejes renales con medialización de los polos inferiores, y confirmarse con la urografía intravenosa que mostrará: a) malrotación bilateral; b) cálices inferiores medializados y c) generalmente dilatación del sistema pielocalicial, debido a la situación anterior de la unión ureteropiélica y a la posición angulada del uréter, que pasa por delante de los polos inferiores y favorece la hidronefrosis proximal. (Fig. 31-3.)

3. ANOMALIAS DE FUSION

Riñón en herradura

Se considera la forma más frecuente de fusión contralateral, ocurriendo en 1/600-1/800 nacimientos. La

4. ANOMALIAS DE TAMAÑO

Hipoplasia renal

La forma unilateral se encuentra en 1/500 autopsias; es un riñón pequeño, menor en 2/3 del riñón

Fig. 31-3.—Métodos de imagen en el riñón en herradura. La urografía intravenosa muestra la disposición anómala del eje vertical de ambos riñones, las alteraciones de los sistemas colectores y de la salida de ambos ureteres así como la densidad producida por el istmo de tejido que une a ambos riñones (flechas). La ultrasonografía en proyección axial muestra por delante de la columna vertebral (CV) la sombra en «herradura» de ambos riñones fundidos (flechas), con el sistema colector visible en el centro (S). Esta imagen puede confundirse por el no iniciado con adenopatías retroperitoneales.

normal, y presenta menos de la mitad de los cálices y nefromas, con funcionamiento renal conservado.

5. ANOMALIAS DE FORMA

Seudotumor es el término utilizado para referirnos a tejido renal normal que puede simular una masa renal. Tres son las anomalías más frecuentes:

a) La *columna de Bertin* consiste en tejido cortical que se extiende inferiormente entre las papilas renales, pudiendo producir un efecto de masa. Suele ocurrir en el doble sistema colector, localizándose en la unión del tercio superior y medio del riñón.

b) Las áreas del parénquima renal que contornean el seno renal pueden ser muy protuberantes y simular una masa renal. Ocurre más comúnmente en la zona suprahiliar, puede asociarse con arterias accesorias y ocasionalmente cierto grado de malrotación.

c) En el *dismorfismo cortical* se incluye la lobulación fetal que aparece en un 4 % de los riñones normales. La más frecuente es la joroba esplénica o riñón con forma de dromedario. Se observa en un 10 % de las urografías intravenosas. Es más frecuente que aparezca en el riñón izquierdo.

6. ANOMALIAS DE ESTRUCTURA

La enfermedad quística congénita incluye varias entidades que cursan como quistes renales sin que sea clara la etiología de las mismas. Existen múltiples clasificaciones al respecto; una de ellas, útil por su claridad y sencillez, se expone a continuación:

Cuadro 1

ENFERMEDAD QUISTICA RENAL CONGENITA

1. ENFERMEDAD QUISTICA DIFUSA
   a) Riñón poliquístico infantil (tipo Potter I).
      1. Forma del neonato.
      2. Forma infantil.
   b) Riñón poliquístico del adulto (tipo Potter III).
2. QUISTES MEDULARES
   a) Ectasia tubular («riñón en esponja»).
   b) Enfermedad quística nódula o nefroptisis.
3. QUISTES DEL CORTEX
   a) Quistes secundarios a una obstrucción urinaria baja (Tipo Potter IV).
   b) Quistes asociados con síndrome, que engloban malformaciones múltiples.
4. DISPLASIAS
   a) Riñón multiquístico (tipo Potter II).
   b) Quiste multiloculado.
5. QUISTE PIELOGENICO (divertículo calicial).

Pollack

1. *Enfermedad quística difusa*

a) *Riñón poliquístico infantil.*—Es poco frecuente. Su incidencia es de 1/6.000-1/14.000 nacimientos. Es de carácter autosómico recesivo. Suele dividirse en dos formas:

1. *Forma del recién nacido.*—Se presenta en los primeros días de la vida.

En la placa de abdomen simple pueden verse riñones grandes. En la urografía intravenosa aparecerá un nefrograma estriado y moteado radiotransparente,

que se radia hacia la periferia desde las papilas, existiendo una mala visualización del contraste en el sistema colector.

2. *Forma infantil.*—Se observa en la infancia tardía, pero varía ampliamente en cuanto a la edad de aparición y la severidad de la patología renal y hepática. Hay hepatoesplenomegalia, el hígado no tiene quistes y hay una dilatación de los conductos biliares interlobulares con fibrosis periportal, que cuando es muy severa conduce a la hipertensión portal con varices esofágicas.

En la urografía intravenosa el sistema pielocalicial es normal, pudiendo presentar los cálices efecto de compresión extrínseca por las formaciones quísticas. A nivel de las papilas puede verse una imagen en «borde de cepillo», producida por estriaciones medulares que corresponden a túbulos dilatados.

b) *Riñón poliquístico del adulto.*—Esta forma, con un carácter hereditario autosómico dominante, es más frecuente que la infantil.

En la urografía intravenosa es característico el aspecto de la fase nefrográfica en «queso de Gruyère» por las múltiples radiotransparencias que producen los quistes de diferente tamaño.

El US, dada su sencillez de manejo, que no precisa contrastes yodados, tiene un papel fundamental en el diagnóstico del riñón poliquístico. (Fig. 31-4.)

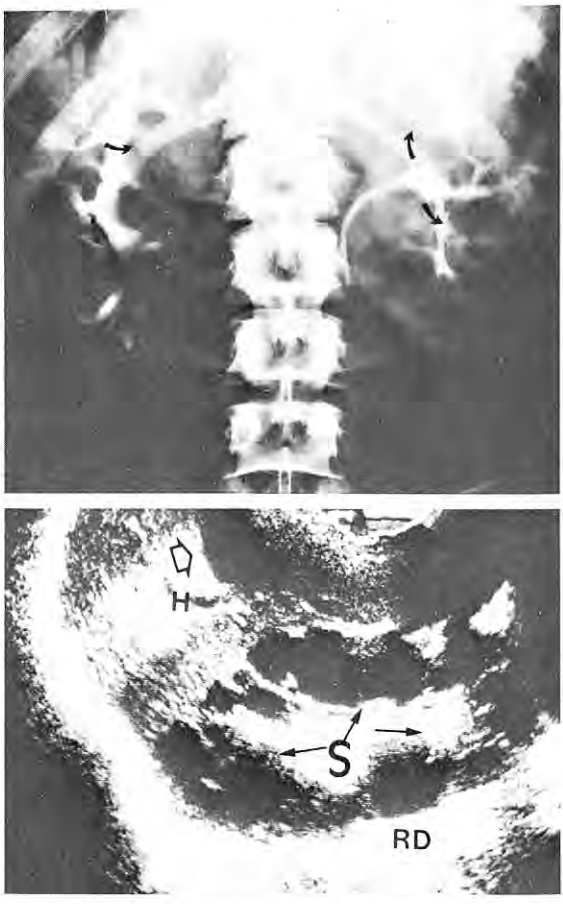

Fig. 31-4.—Enfermedad poliquística del adulto. La urografía intravenosa muestra múltiples defectos de repleción (flechas) sobre los sistemas colectores de ambos riñones. El corte ultrasonográfico sagital del hipocondrio derecho muestra numerosísimos quistes (flechas largas) rodeando el seno renal (S) del riñón derecho. En la parte superior puede verse un quiste (flecha hueca) en el seno del hígado (H).

2. *Quistes medulares*

a) *Riñón medular en esponja.*—La etiología no está clara. No tiene carácter hereditario. La incidencia es menor de 0,5 %, siendo más frecuente en varones jóvenes o adultos de edad media.

La urografía, cuando la ectasia tubular es moderada, muestra a nivel de la papila áreas lineales conocidas como «rayos de sol» y áreas con pequeñas formaciones quísticas. En estas últimas pueden precipitarse sales de calcio formando cálculos («nefrocalcinosis medular»).

b) *Enfermedad quística medular y nefronoptisis.*

3. *Quistes del córtex*

a) *Quistes secundarios a obstrucción baja urinaria.*—Suelen aparecer en niños con válvulas a nivel de la uretra posterior o ureteroceles. Los quistes generalmente son subcapsulares.

b) *Quistes asociados con síndromes de malformaciones múltiples.*—Aquí se muestran algunos de los síndromes que cursan con quistes renales, la mayoría situados en el córtex.

— Esclerosis tuberosa.
— Enfermedad de Von Hippel-Lindau.
— Síndrome de Down.
— Síndrome de Turner.
— Síndrome de Ehlers-Danlos.
— Síndrome de Jeune.

Pollack

4. *Displasia*

a) *Riñón multiquístico.*—Está considerado como la forma más severa de displasia renal.

En el abdomen simple puede verse un riñón grande o una masa abdominal que en el adulto a veces muestra calcificaciones curvilíneas. El ultrasonido confirmará que la masa corresponde al riñón, mostrará numerosas estructuras quísticas que no confluyen entre sí y que tienen distintos tamaños, mientras el riñón hidronefrótico muestra numerosas áreas poco ecogénicas, simétricas, que comunican con la pelvis renal dilatada.

La urografía intravenosa es importante para valorar el riñón afectado y el riñón y uréter contralaterales. El riñón multiquístico se mostrará con una total falta de visualización cuando no haya ninguna función renal.

b) *Quiste multilocular.*—Se trata de patología rara no hereditaria, generalmente unilateral, consistente en una masa renal con una cápsula fibrosa bien desarrollada, compuesta por múltiples quistes no comunicados entre sí, y claramente delimitado del resto del riñón que tiene un normal funcionamiento.

Radiológicamente puede verse en el abdomen simple una masa algunas veces con calcificaciones amorfas, aunque para algunos autores existe una mayor incidencia de éstas en la forma del adulto. La urografía descendente muestra una masa renal redondeada, avascular, que distorsiona los cálices y la pelvis. El ultrasonido demostrará un gran tumor renal con múltiples masas fluidas, separadas entre sí por septos altamente ecogénicos. A veces el diagnóstico no es claro y son necesarios otros estudios, como TAC y angiografía.

5. *Quiste pielogénico o divertículo calicial.*—Es un quiste que comunica con el sistema pielocalicial que asienta próximo al extremo del cáliz. El cáliz adyacente es de apariencia normal.

Con la urografía intravenosa se rellena de contraste, comunicando con el sistema colector por un fino conducto que frecuentemente no se consigue visualizar.

Un resumen de los hallazgos ultrasonográficos en los diferentes tipos de quistes renales se expone en el cuadro 2.

7. ANOMALIAS DE LA PELVIS RENAL Y DEL URETER

A) Duplicación piélica y ureteral

Estas anomalías son más frecuentes en las hembras que en los varones. La pelvis bífida se observa en un 10 % de la población. Esta entidad es tan común que prácticamente se la considera como una variante normal. Cuando hay una trifurcación o más divisiones se denominan «pelvis trífidas» o «multífidas». (Figura 31-5.)

En las duplicaciones completas, el uréter que drena el polo y la pelvis renal superiores, tiene su orificio ureteral situado medial e inferiormente y se produce una mayor incidencia de ureteroceles ectópicos o bien un drenaje ectópico. El uréter que drena el polo y la pelvis renal inferiores tiene un orificio de salida en situación más craneal y lateral que el otro. Suele verse complicado con reflujo vesicoureteral. (Fig. 31-6 A.)

El uréter del polo superior puede verse complicado con uropatía obstructiva dada la mayor incidencia de un orificio ectópico de salida que puede estar localizado en el cuello vesical, la uretra o incluso en órganos genitales. (Fig. 31-6 B.)

Cuadro 2

CARACTERISTICAS ULTRASONOGRAFICAS DE LOS QUISTES RENALES

1. DISPLASIA MULTIQUISTICA	:	Unilateral. Masas de tamaño variable llenas de líquido (anecogénicas), separadas entre sí por septos ecogénicos, en toda el área renal.
2. POLIQUISTICO INFANTO-JUVENIL	:	Bilateral. Túbulos colectores ectásicos, pequeñas luces separadas por paredes que producen un incremento de la ecogenicidad en la corteza y médula.
3. QUISTE MULTILOCULAR	:	Unilateral. Afecta la corteza y la médula de un gran segmento renal, es grande, bien encapsulado, lleno de líquido (anecogénico) loculado por septos altamente ecogénicos en su interior.
4. POLIQUISTICO ADULTO	:	Bilateral. Múltiples masas llenas de líquido (anecogénica) en toda el área renal.
5. QUISTE SIMPLE	:	Unilateral. Unico o múltiple, pared fina, anecogénico con una transmisión del sonido incrementada.
6. QUISTE UREMICO MEDULAR	:	Ambos riñones son pequeños. Quistes en la médula y unión córticomedular llenos de líquido (anecogénicos). Su tamaño oscila desde microscópico a 2 cm.
7. QUISTE PARAPIELICO	:	Masas llenas de líquido (anecogénicas) en el seno renal que desplazan el sistema pielocalicial, que es muy ecogénico por la grasa existente en el seno renal.

De Grossman

Fig. 31-5.—Multiplicidad pélvica. La imagen urográfica muestra una pelvis bífida en el lado derecho, mientras el riñón izquierdo muestra un ejemplo de pelvis trífida con tres sistemas colectores juntándose prácticamente en el uréter lumbar.

La ecografía renal puede realizarse ante la sospecha de una masa del polo superior y evidenciar su naturaleza quística con ausencia de ecos o disminución de los mismos en su interior, lo que confirma la existencia de duplicación renal con hidronefrosis superior.

B) Megauréter

En el *megalouréter primario* no hay una etiología obstructiva. Se origina al haber un segmento aperistáltico, generalmente en la porción distal del uréter, pero puede ocurrir a cualquier nivel. Suele tener un carácter unilateral, pero puede ser bilateral. El uréter está dilatado pero no hay elongaciones. La pelvis y los cálices pueden ser normales. No existe reflujo vesicoureteral. El *megalouréter secundario* tiene múltiples etiologías, reflujo vesicoureteral con infecciones repetidas, estenosis inflamatoria y tumoral, etc.

C) Uréter retrócavo

Con situación normal de los órganos intraabdominales, esta anomalía siempre acontece en el lado derecho. El uréter que normalmente se sitúa en su tercio superior lateralmente a la vena cava, se desvía bruscamente a nivel de L_3-L_4 o L_4-L_5 hacia el lado medial y pasa por detrás de la cava, para cruzar luego anterior a la misma y proseguir por su trayecto lateral habitual.

Cuando se visualiza dilatación del sistema colector y una disposición horizontal del tercio proximal dilatado hay que sospechar un uréter retrócavo. La prueba más aclaratoria es la venocavografía con contraste en el uréter para delimitar su posición respecto a la cava.

Fig. 31-6 A.—Duplicación pieloureteral. Radiografía efectuada a los 10 minutos de la inyección de un medio de contraste mostrando dos sistemas colectores en ambos riñones. En el lado derecho, el segundo uréter es tenuemente visible en la pelvis (flecha larga). En el lado izquierdo, ambos ureteres son visibles en toda su longitud. El uréter del grupo colector inferior está moderadamente dilatado y termina en la imagen típica de un ureterocele (flechas huecas).

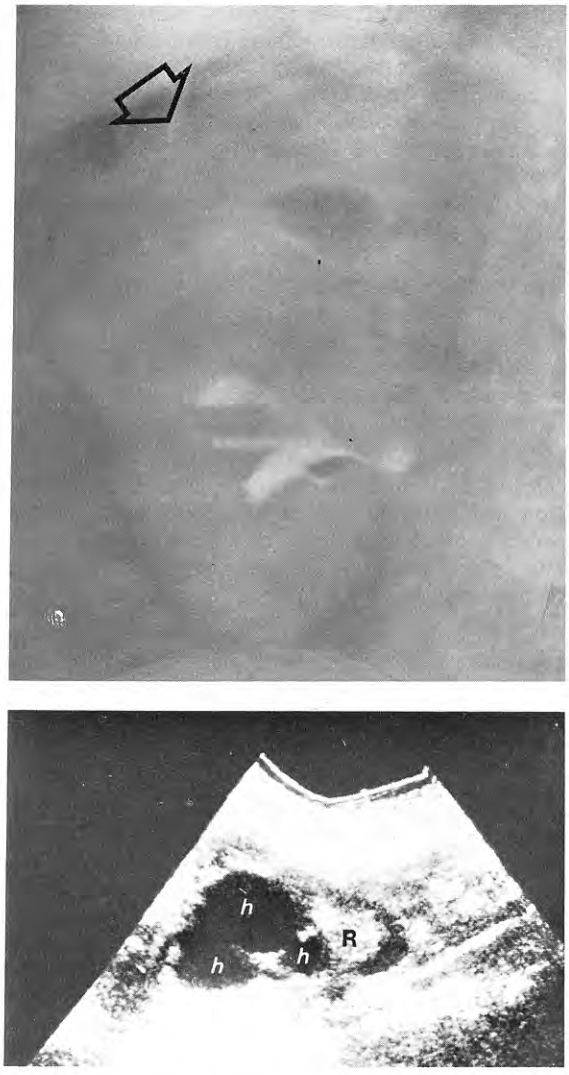

Fig. 31-6 B.—Uropatía obstructiva en duplicación derecha. La mitad inferior del sistema colector es de características normales. El polo superior está agrandado y su sistema colector presenta anulación funcional (flecha). La ecografía confirma la naturaleza hidronefrótica del sistema colector (h), mientras la mitad inferior del riñón es normal (R).

D) Ureterocele

Se define como una dilatación quística congénita de la porción final del uréter; suele ser de tamaño pequeño, viéndose con más frecuencia en mujeres que en hombres.

El ureterocele simple suele pasar inadvertido, pero puede complicarse con la presencia de cálculos en su interior, uropatía obstructiva, junto con infecciones. Se visualiza con facilidad en los estudios con contraste intravenoso. En el interior vesical aparece una imagen sacular que se rellena de contraste, separada del resto de la vejiga contrastada por un halo radiotransparente. (Fig. 31-6 A.)

Al contrario que el ureterocele simple, el ectópico es menos frecuente y tiene una mayor incidencia en la infancia (1/3.500 autopsias pediátricas), con mayor incidencia en las niñas. Se denominan ectópicos porque están en relación con un uréter que tiene un orificio localizado en situación anormal, suelo vesical próximo al cuello vesical, en la uretra, etc. Casi siempre está presente en la duplicación renal, dependiendo del uréter que drena el polo superior, con las complicaciones ya mencionadas de obstrucción con manifestaciones radiológicas de uropatía obstructiva. (Figura 31-7.)

El ultrasonido puede demostrar los ureteroceles, aunque estos sean pequeños y no presenten dilatación ureteral.

Fig. 31-7.—Ureterocele. Radiografía anteroposterior de un niño mostrando un defecto de repleción en la base de la vejiga por ureterocele ectópico.

CALCIFICACIONES

DRA. C. PIMENTEL
DR. C. S. PEDROSA

1. CALCULOS
2. NEFROCALCINOSIS
3. CALCIFICACIONES CANALICULARES
4. CALCIFICACIONES EN MASAS

1. CALCULOS

La litiasis renal es el problema más frecuente dentro de la patología del tracto urinario.

La *composición de los cálculos y su frecuencia* es: fosfato y oxalato cálcico (66 %), fosfato de magnesio y amonio (15 %), urato, ácido úrico y cistina (10 %), xantina, silicatos y matriz (9 %).

Cuadro 1

CLASIFICACION DE LA UROLITIASIS

1. LITIASIS RENAL IDIOPATICA

   Cuando existen cálculos que contienen calcio y no existe una enfermedad sistémica subyacente, se denominan idiopáticos. Representan un 70-80 % dentro de la litiasis renal en general. Es mucho más frecuente en el sexo masculino (5:1).

   a) *Hipercalciuria idiopática.*—Representa el 50-80 % de los casos de formación recurrente de cálculos con calcio.
   b) *Urolitiasis idiopática sin hipercalciuria.*—Representa un 20-50 %.

2. SINDROMES RENALES TUBULARES
3. DESORDENES ENZIMATICOS
4. ESTADIOS HIPERCALCEMICOS
5. LITIASIS DE ACIDO URICO
6. ENFERMEDAD GASTROINTESTINAL
7. OTRAS CAUSAS QUE PRODUCEN HIPERCALCIURIA

Sintetizado de Malek

La radiografía simple de abdomen y la urografía intravenosa son los métodos más importantes de diagnóstico radiológico.

Sólo el 90 % de los cálculos son lo suficientemente opacos para mostrar una imagen visible en la radiografía simple.

Los cálculos puros de ácido úrico o uratos y xantina son radiotransparentes, pudiendo ser débilmente radiopacos cuando tienen impurezas. (Fig. 31-8.)

La urografía intravenosa aporta la identificación y la localización de los cálculos. El cálculo puede mostrarse con un defecto de repleción en el sistema pielocalicial o ser enmascarado totalmente por el contraste y no visualizarse, en cuyo caso hay que recurrir a la tomografía y a diferentes proyecciones.

Los cálculos coraliformes se adaptan como un molde a la morfología de las estructuras que componen el sistema pielocalicial.

La existencia de cálculos puede suponer como complicación más frecuente la presencia de estasis por obstrucción calicial, piélica o ambas. La urografía permite confirmar que el cálculo es el responsable de la posición del mismo, el grado de estasis, la repercusión funcional renal con la existencia o no del denominado nefrograma obstructivo y la obstrucción aguda o subaguda, así como la extravasación espontánea perirrenal del contraste.

1. El ultrasonido puede demostrar la existencia de cálculos no radiopacos, puesto que producen un patrón ecogénico muy denso, con una fuerte sombra acústica, que los diferencia de los tumores y coágulos que no la producen. También demuestra la presencia de uropatía obstructiva. (Fig. 31-9.)

2. El TAC es muy útil porque los cálculos no opacos tienen unos valores de densidad mucho más altos que los tumores y los coágulos sanguíneos. Los valores para los diversos tipos de cálculos son, de acuerdo con diferentes autores, entre 180 y 600 unidades Hounsfield.

Cálculos ureterales.—Los cálculos ureterales raramente se forman de una manera primaria en el uréter, procediendo habitualmente del riñón y pasando posteriormente al uréter. Los cálculos primariamente ureterales aparecen en casos de: obstrucción parcial ureteral (ureterocele, tumores, estenosis), anomalías congénitas del uréter (divertículos, uréter ciego, uréter ectópico) o en lesiones inflamatorias o parasitarias que afectan al uréter. (Fig. 31-10.)

Los cálculos se sitúan en el uréter en las zonas de estrechamiento anatómico como la unión ureteropiélica, donde el uréter cruza el promontorio sacro y los vasos ilíacos, y en el uréter distal en su segmento intramural. Los cálculos mayores de 1 cm tienden a alojarse en el tercio superior o medio ureterales, mientras que los de tamaño inferior a 0,5 cm suelen hacerlo en el tercio distal. En general, la mayor parte de los cálculos emigra distalmente bajo la influencia de la peristalsis, situándose en el uréter más distal, en su tercio inferior. La mayoría de los cálculos se expulsan espontáneamente, dependiendo del flujo urinario y del tamaño, pero por encima de los 6 mm es difícil que esto suceda y hay un riesgo considerable de complicaciones.

En el abdomen simple la inmensa mayoría de los cálculos ureterales son radiopacos, siendo entre un 90 a 95 % de oxalato cálcico y el resto de ácido úrico o xantina. Para que un cálculo sea visible debe ser de unos 2 mm de tamaño, y es importante la ausencia de gas y hueso que puedan ocultar su presencia. Los flebolitos situados en la pelvis menor son difíciles de diferenciar con pequeños cálculos ureterales distales,

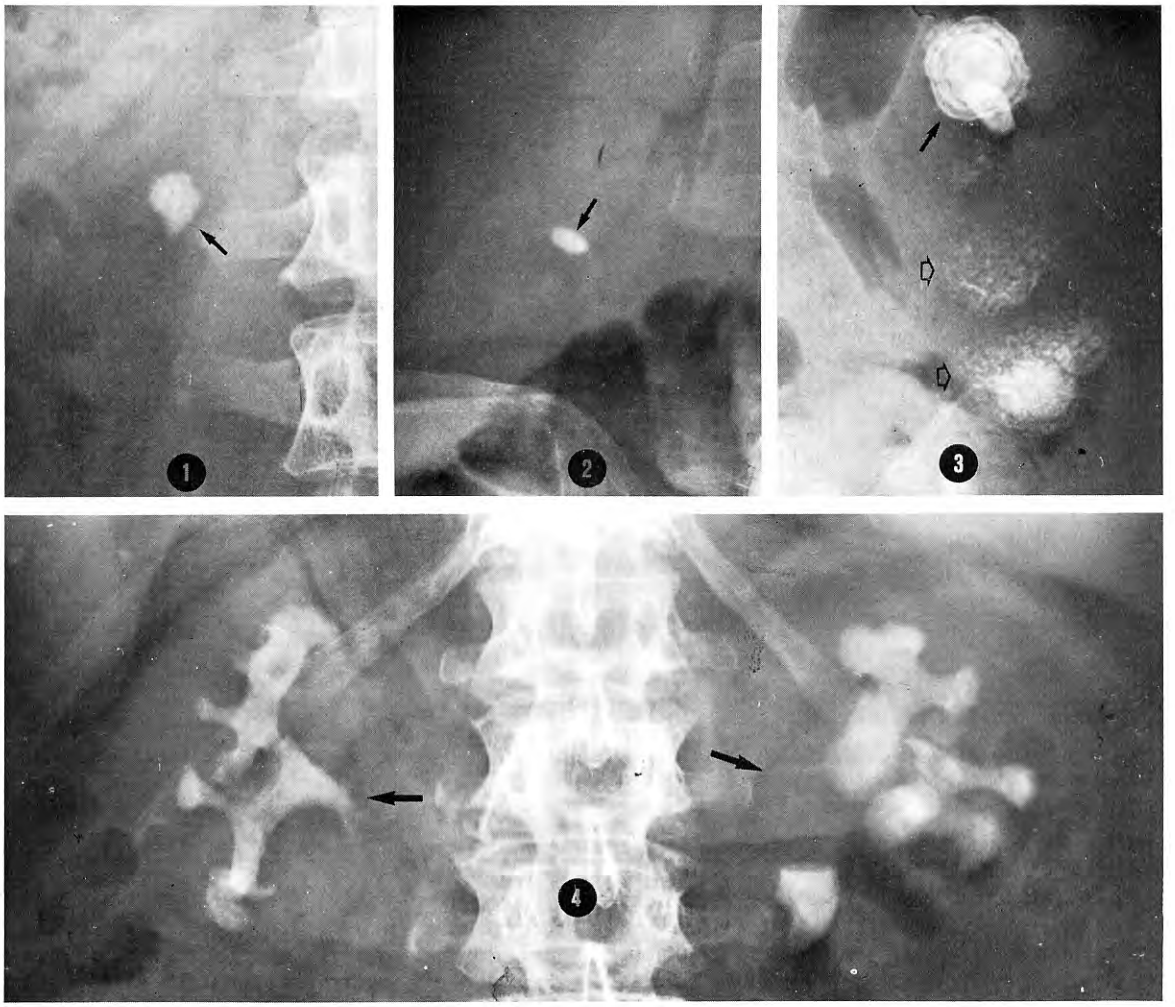

Fig. 31-8. —Litiasis renal. Las imágenes 1 y 2 muestran diversos tipos de cálculos renales. La imagen 3 muestra un cálculo laminado, grande, en la parte superior del riñón izquierdo, mientras en la parte inferior existen numerosas calcificaciones de pequeño tamaño en un sistema colector dilatado. La imagen 4 es el típico ejemplo de los cálculos coraliformes de ambos riñones. En el lado izquierdo hay una clara fragmentación de un segmento del resto del cálculo.

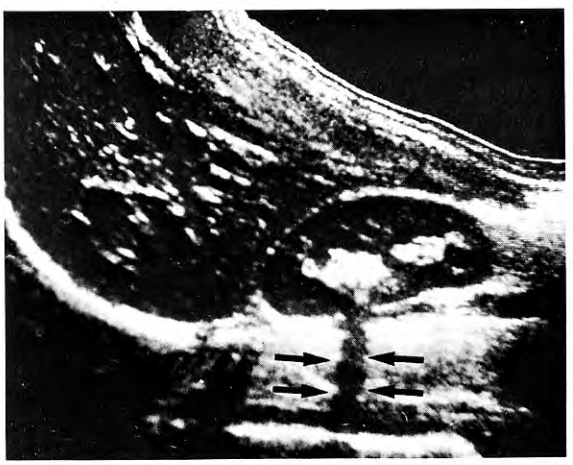

siendo útil el hecho de que los flebolitos pueden mostrar un área central de mayor radiotransparencia. La urografía intravenosa es la prueba más definitiva ante la sospecha de un cálculo ureteral posible. Si hay clínica de cólico ureteral, aunque no sea visible en el abdomen simple, debe realizarse la urografía intravenosa por la existencia de cálculos no opacos o por la posibilidad de un coágulo o neoplasia, como puede ser un pólipo pedunculado, que sean responsables de la clínica. El hallazgo más común es la dilatación más o menos intensa del uréter situado por encima de la obstrucción, que generalmente no es completa, permitiendo el paso de orina de forma intermitente y

Fig. 31-9.—Ultrasonografía en litiasis renal. La imagen superior muestra un eco denso en el seno renal del riñón derecho con una sombra sónica distal (flechas) por un pequeño cálculo.

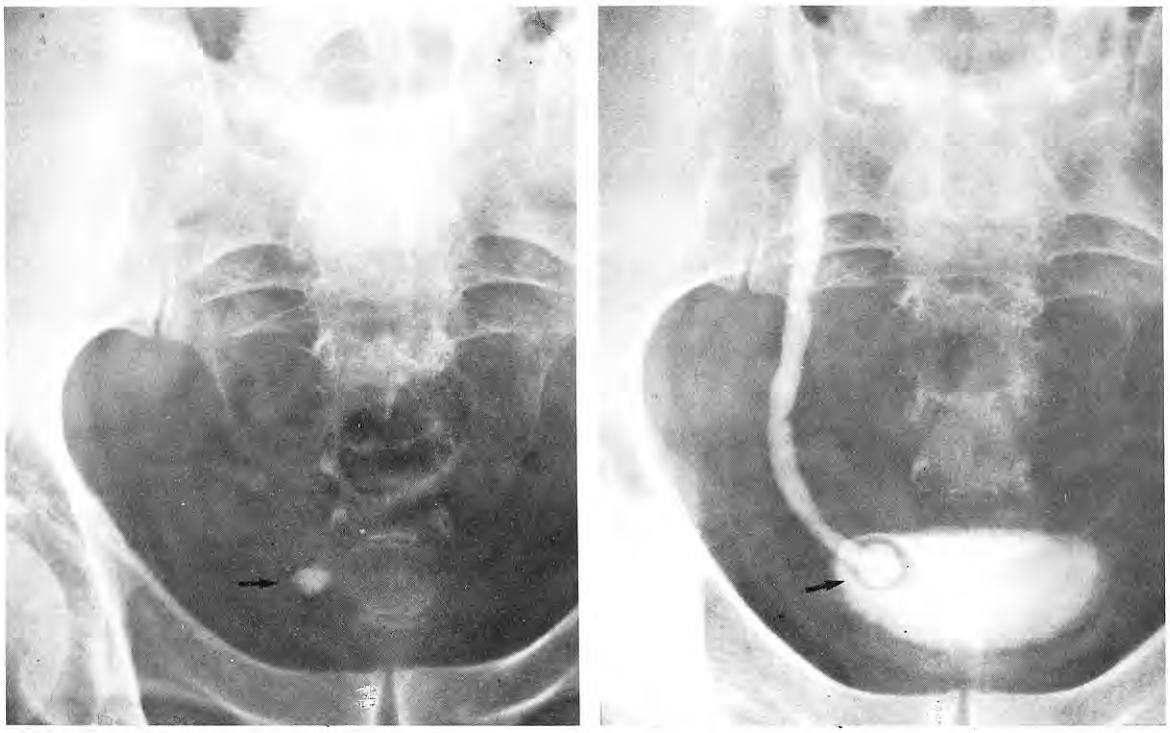

Fig. 31-10.—Cálculos ureterales. Las imágenes corresponden a un cálculo distal del uréter derecho, que al efectuarse la urografía intravenosa se comprueba que está situado en el interior de un ureterocele (flecha).

lenta hacia la vejiga. Si la obstrucción es muy severa, el nefrograma será denso y persistente y hay un retraso en la aparición del contraste a nivel del sistema pielocalicial y en alcanzar el punto de obstrucción a nivel del uréter. Los cálculos situados en la zona intramural pueden quedar enmascarados por el contraste vesical, y la radiografía postmiccional realizada en ap. y oblicuas puede demostrarlos correctamente. En ocasiones se requerirán controles radiológicos de hasta 24 horas, con intervalos variables para valorar de forma correcta el uréter con contraste.

El ultrasonido, tan útil en el cálculo renal, se puede ver limitado por la interposición de gas intestinal. Puede mostrar la dilatación ureteral y del sistema pielocalicial, y en raras ocasiones mostrar la porción distal del uréter en su zona intramural con el cálculo en el interior del mismo. Es enormemente útil en el cólico renal en mujeres embarazadas, donde debe sustituir a estudios radiográficos. La conducta queda resumida en el cuadro 2.

2. NEFROCALCINOSIS

Con esta denominación se conocen las calcificaciones que asientan en el parénquima renal con o sin calculosis asociada. Las calcificaciones pueden ocurrir en la cortical, en la médula (incluyendo la papila) o en ambas áreas.

A) Calcificaciones corticales

Necrosis cortical.—La necrosis cortical aguda aparece secundariamente a situaciones isquémicas (shock, abruptio placentae). En estos procesos se suele producir una necrosis tubular aguda. Las calcificaciones en líneas de tranvía confinadas al córtex aparecen de forma tardía. (Fig. 31-11.)

B) Calcificaciones medulares

Cuadro 3

CALIFICACIONES MEDULARES

A) CON HIPERCALCEMIA
- Hiperparatiroidismo.
- Sarcoidosis.
- Neoplasias (pulmón, riñón).
- Hipervitaminosis D.
- Síndrome de leche y alcalinos.
- Paget, Cushing, Wilson.
- Hipertiroidismo.

B) OTROS
- Acidosis tubular renal.
- Riñón en esponja.
- Necrosis papilar, TB.

Davidson, Elkian, Lalli, Rausch

Cuadro 2

LITIASIS RENOURETERAL

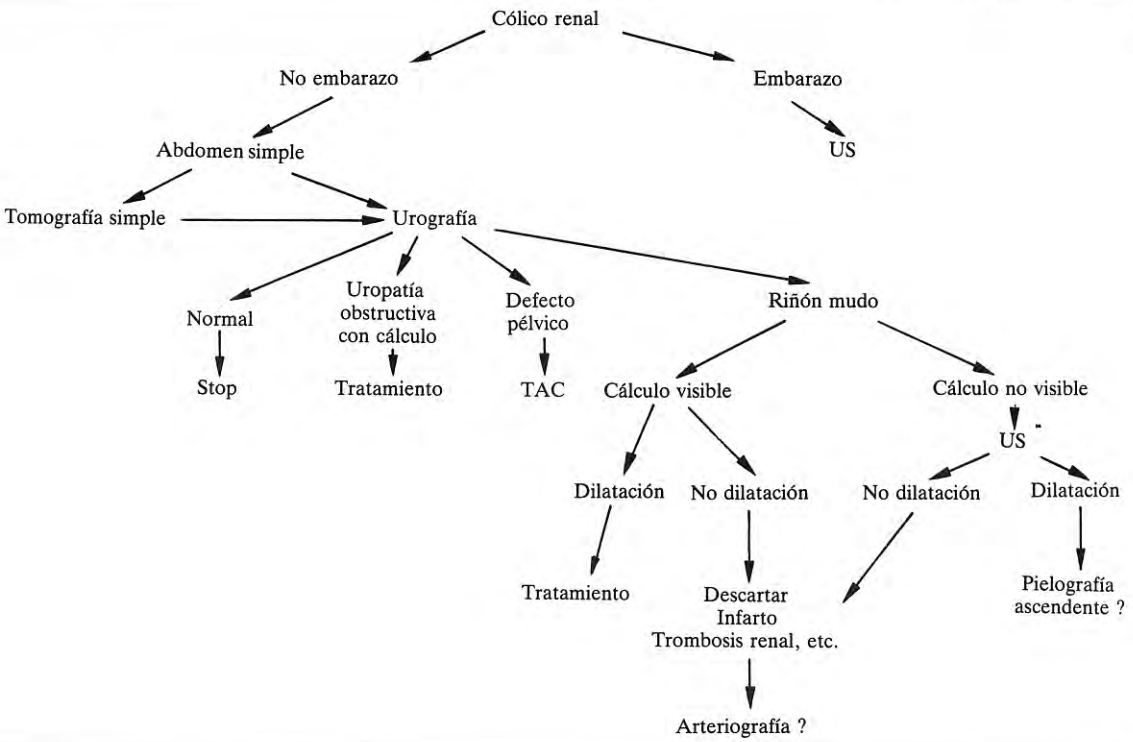

Manifestaciones radiológicas de las nefrocalcinosis.—En la placa de abdomen simple se observan imágenes de calcio sobre el área renal. En la urografía intravenosa estas calcificaciones quedan localizadas en el parénquima renal, fuera del sistema pielocalicial, con la excepción de aquellas calcificaciones que sean cálculos renales, frecuentemente asociados en alguna de las causas de nefrocalcinosis. Los riñones suelen tener un tamaño normal. Ocasionalmente pueden verse aumentados (en el riñón en esponja). El contorno renal no está alterado. La distribución de la nefrocalcinosis suele ser bilateral, pero hay excepciones (riñón medular en esponja). (Fig. 31-11.)

Fig. 31-11.—Nefrocalcinosis. La radiografía simple muestra la presencia de numerosísimas calcificaciones de pequeño tamaño diseminadas por el parénquima del riñón izquierdo. El riñón derecho presentaba una imagen similar.

3. CALCIFICACIONES CANALICULARES

Se pueden ver calcificaciones en las paredes de las *arterias renales*. Generalmente son curvilíneas y delgadas, pero pueden ser bastante groseras, frecuentemente en forma paralela, y pueden extenderse a los vasos intrarrenales.

A nivel de la pared del uréter, la calcificación es prácticamente siempre secundaria a la *esquistosomiasis* (esquistosoma hematobium), que produce habitualmente una calcificación lineal de toda la pared.

4. CALCIFICACIONES EN MASAS

A) Sólidas

Ocurre en tumores, pero también en otro tipo de alteraciones, tales como granuloma, tumores benignos, etc. Radiográficamente las calcificaciones pueden ser moteadas, en forma amorfa, como pequeñas rayas o combinación de las mismas. Sin embargo, ocasionalmente, pueden verse calcificaciones anulares tipo «quístico».

La incidencia de calcificaciones en el carcinoma renal se estima entre el 10 y 15 % de los casos, habiendo llegado en algunas series hasta el 18 %. La calcificación del carcinoma renal puede ser, en casos raros, fina y curvilínea, simulando la que se ve en un quiste. En estudios de masas renales se ha mencionado que, aunque la calcificación en cáscara se asocia frecuentemente con quistes simples, el riesgo de tumores malignos es de un 20 %. (Fig. 31-12.)

La *tuberculosis* produce frecuentemente calcificación similar a cualquier otra de tipo sólido, amorfa, moteada, en pequeños puntos o en pequeños segmentos lineales. La calcificación más típica de la tuberculosis es la amorfa de distribución lobar. La destrucción completa del riñón (autonefrectomía) se acompaña de calcificación masiva con disminución del tamaño renal (riñón mastic). (Fig. 31-13.)

Fig. 31-12.—Calcificación en hipernefroma. El polo superior renal derecho está marcadamente ensanchado (flechas grandes) y contiene calcificaciones amorfas en su seno (flechas finas).

B) Quísticas

Las calcificaciones en las paredes de los quistes son frecuentes. Radiográficamente aparece como un anillo, más o menos completo, siendo en ocasiones visible solamente un pequeño segmento curvado. La calcificación en quistes renales simples ocurre aproximadamente en 2 % de los casos.

En nuestro país la calcificación curvilínea aparece en el *quiste hidatídico,* viéndose en ocasiones no solamente la calcificación del quiste principal, sino también de las vesículas hijas, produciendo una imagen bastante típica.

Se pueden ver calcificaciones de tipo anular en los *aneurismas de la arteria renal* o de sus ramas.

Fig. 31-13.—Riñón mastic tuberculoso. La calcificación extensa del parénquima renal izquierdo reproduce la sombra de un riñón de pequeño tamaño (R) por autonefrectomía. La radiografía incluye otros estigmas tuberculosos, como son: la sacroileítis izquierda (flechas huecas) así como la destrucción de la cabeza femoral izquierda (flechas cortas) por tuberculosis de la cadera. El enfermo presenta calcificaciones arteriales tubulares extensas en la arteria esplénica (flechas curvas) así como en las arterias de la pelvis (flechas largas).

32

APARATO URINARIO: UROPATIA OBSTRUCTIVA. INFECCION URINARIA

http://booksmedicos.blogspot.com

UROPATIA OBSTRUCTIVA

DRA. C. PIMENTEL
DR. C. S. PEDROSA

1. INTRODUCCION
2. CLASIFICACION DE LAS CAUSAS DE UROPATIA OBSTRUCTIVA
3. TECNICAS DE EXPLORACION
4. CONDUCTA RADIOLOGICA ANTE LA UROPATIA OBSTRUCTIVA

1. INTRODUCCION

Mecanismo fisiopatológico

La obstrucción del tracto urinario produce cambios anatómicos y funcionales, dependiendo de la rapidez del comienzo, el grado de oclusión y la distancia existente entre el punto de obstrucción y el riñón. Cuando la obstrucción es aguda, generalmente debido a un proceso reversible, como un cálculo ureteral, se producen anomalías funcionales transitorias, sin que ocurran mayores cambios estructurales, con un ligero aumento del tamaño renal por edema intersticial y dilatación tubular, fundamentalmente de los túbulos distales. Por otro lado, cuando la obstrucción se desarrolla de forma silente, pueden producirse daños en la estructura renal y un profundo deterioro funcional.

2. CLASIFICACION DE LAS CAUSAS DE UROPATIA OBSTRUCTIVA

A) **Mecánica**

1. *Congénita* (válvulas, etc.).
2. *Inflamatorias*
   a) Estenosis ureteral (Tb, etc.).
   b) Estenosis uretral (gonorrea).
3. *Traumática*
   a) Estenosis ureteral.
   b) Estenosis del cuello vesical.
   c) Estenosis uretral.
4. *Tumoral*
   a) Tumores intrínsecos (vejiga, uretra, etc.).
   b) Tumores extrínsecos.
   — Por infiltración y/o compresión extrínseca.
   1. Adenoma o carcinoma prostático.

B) **Funcional**

1. *Mecanismo de vaciamiento deficiente*
   a) Aperistalsis o hiperistalsis (Prune-Belly, etc.).
   b) Mala contracción vesical (vejiga neurógena).
2. *Reflujo*
3. *Polidipsia psicogénica*

3. TECNICAS DE EXPLORACION

Las indicaciones generales son:

1. Confirmar la existencia de uropatía obstructiva uni o bilateral.
2. Detectar la causa y el nivel de la obstrucción.
3. Aportar un mapa urológico.
4. Definir la extensión («staging»).
5. Intervención: biopsia y/o drenaje.

A) Urografía intravenosa

El *abdomen simple* se debe realizar previamente a la *urografía intravenosa* (UIV), constituyendo ambos los métodos diagnósticos de elección en la uropatía obstructiva. El abdomen simple puede mostrar un riñón grande por hidronefrosis, y también hallazgos incluso fuera del área renal, que pueden sugerir la etiología del proceso obstructivo, como calcificaciones, masas pélvicas, metástasis óseas, obliteración del psoas, etc.

La *urografía intravenosa* pretende demostrar el grado de obstrucción, la extensión del daño, la localización y la etiología de la obstrucción, para lo que se recomiendan altas dosis de contraste. En ocasiones son precisos controles radiográficos, con intervalos que oscilan entre 6 y 8 horas, en un plazo que puede alcanzar las 24 o incluso las 48 horas.

Hallazgos en la obstrucción aguda.—El tamaño renal puede ser normal o grande, mientras que el contorno se mantiene liso. El nefrograma en la obstrucción aguda se va haciendo paulatinamente más denso, observándose el parénquima renal completamente blanco, y pudiendo persistir con estas características durante minutos e incluso horas. (Fig. 32-1.) A este nefrograma denso y persistente se le conoce como «nefrograma obstructivo».

Otra característica de la uropatía obstructiva aguda es el retraso en la opacificación del sistema pielocalicial, que aparece moderadamente dilatado. La forma normal de los cálices se asemeja a una «U», una «Y» o una «V». En principio el extremo del cáliz se aplana, posteriormente se hace convexo y su base se ensancha, presentando en su conjunto un aspecto de maza o porra.

El uréter aparecerá afectado cuando el nivel de la obstrucción se encuentre situado por debajo de la unión ureteropiélica. Puede aparecer moderadamente dilatado, mostrándose elongado, tortuoso, con atonía del segmento situado por encima del nivel de la obstrucción, o bien se verá afectado en toda su longitud cuando la obstrucción ocurra en la región ureterovesical o en un punto del tracto urinario distal a la misma.

Los hallazgos en la *uropatía obstructiva crónica* muestran un riñón que suele estar aumentado de tamaño, presentando un contorno liso del parénquima, que aparece disminuido de grosor; el contraste se acumula de forma más lenta y con menor densidad de lo normal. Cuando la uropatía obstructiva es muy avanzada, estos hallazgos son dramáticos y el parénquima renal funcionante se ve extremadamente reducido, con un marcado adelgazamiento del diámetro transversal, enmarcando un sistema pielocalicial marcadamente dilatado. Como hay retardo en la opacificación del sistema colector dilatado, que se encuentra repleto de orina, se produce, en las fases iniciales de la urografía intravenosa, un «pielograma negativo», al quedar contrastado por el nefrograma circundante. Después se rellena lentamente con el contraste, llegando a visualizarse todo el sistema colector dilatado hasta el punto de la obstrucción. (Fig. 32-2.)

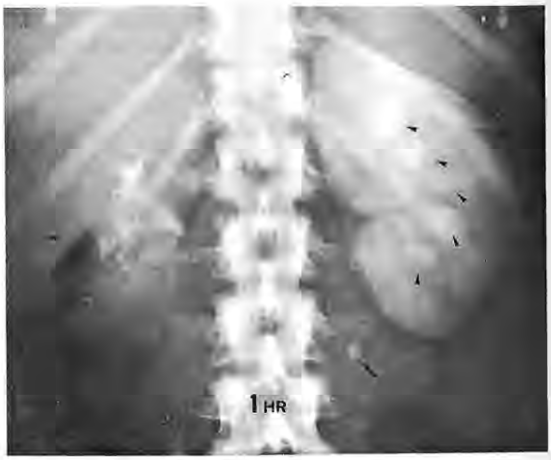

Fig. 32-1.—Manifestaciones de la uropatía obstructiva aguda. La imagen muestra un nefrograma obstructivo izquierdo con un riñón completamente blanco en comparación con el derecho, y en el que puede demostrarse una moderada dilatación del sistema colector (puntas de flecha). El cálculo obstructor es visible a nivel del uréter lumbar (flecha).

El signo de los «cálices en semiluna» *(crescent sign)* fue descrito primeramente por Dunbar, por lo que también se le conoce como «anillos de Dunbar». Radiológicamente aparecen unas líneas difusas, finas, curvilíneas, que corresponden a los túbulos dispuestos paralelamente a los cálices dilatados.

Cuando cede el cuadro obstructivo, el riñón puede presentar una «atrofia renal postobstructiva», que suele manifestarse por una disminución global de su tamaño, aunque también se dan casos en que está aumentado y hasta tener tamaño normal. Su contorno es liso y el sistema pielocalicial se encuentra dilatado, existiendo un grosor disminuido del parénquima renal.

B) Pielografía retrógrada

Su utilización es menos frecuente gracias a los avances de la urografía intravenosa con alta dosis de contraste, del ultrasonido, la tomografía axial computarizada y los estudios isotópicos y la pielografía anterógrada mediante nefrostomía percutánea.

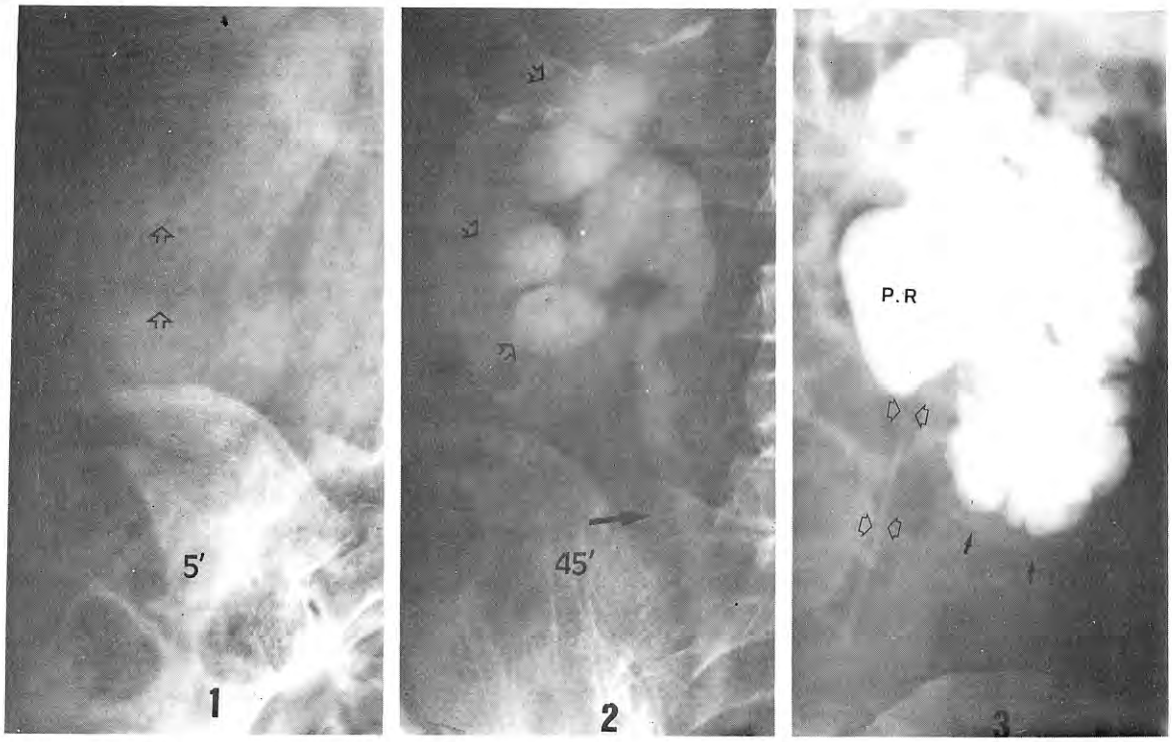

Fig. 32-2.—Hallazgos urográficos en la uropatía obstructiva crónica. 1: Pielograma negativo. Las imágenes de los sistemas colectores dilatados y sin contraste son claramente visibles en medio del nefrograma (flechas). 2: Mismo enfermo que la imagen 1 a los 45 minutos, mostrando el relleno de los sistemas colectores dilatados (flechas huecas) así como del uréter (flecha). 3: Hidronefrosis marcada mostrando dilatación de la pelvis renal (PR) y de los sistemas colectores por estenosis de la unión ureteropélvica (flechas huecas). Obsérvese la disminución marcada de la cortical renal (flechas sólidas) en el polo inferior.

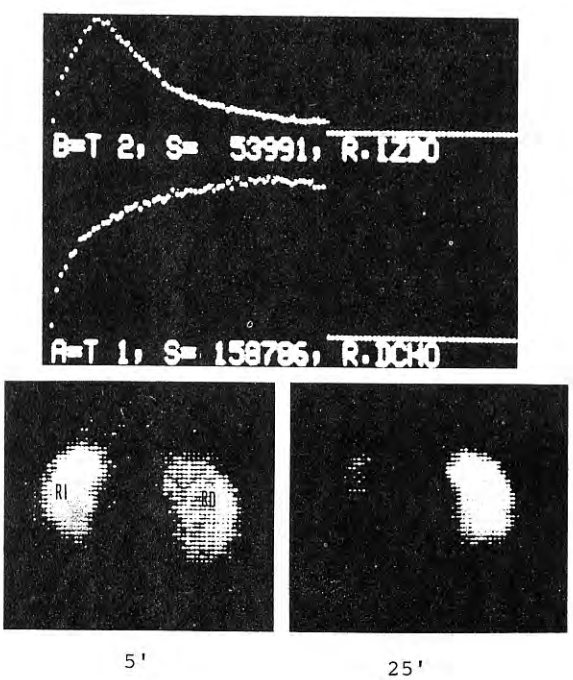

C) Medicina nuclear

Los isótopos, fundamentalmente el Hipurán^{131}, en la tercera fase de la curva, pueden mostrar los cambios renales producidos por la uropatía obstructiva, y asesorar mejor que la urografía intravenosa sobre el grado de deterioro de la función renal. (Fig. 32-3.)

D) Ultrasonidos (US)

Una de las grandes posibilidades de la ecografía la constituye el diagnóstico de la dilatación del sistema colector, ya sea por causa obstructiva o por otra etiología. Las causas de lesiones no obstructivas que pueden simular hidronefrosis en el estudio con US están en el cuadro 1.

Fig. 32-3.—Valor de los isótopos radiactivos en la uropatía obstructiva. Las curvas efectuadas tras la inyección de Hipurán-I^{135} muestra una excreción normal por el riñón izquierdo, mientras el riñón derecho muestra una curva anormal caracterizada por ascenso lento y progresivo del isótopo sin caída en la tercera fase de la curva. La gammagrafía del mismo paciente realizada en posición prono muestra un riñón derecho mayor que el izquierdo, manteniéndose la concentración del isótopo en el mismo durante 25 minutos.

Cuadro 1

ENFERMEDADES NO OBSTRUCTIVAS QUE PUEDEN SIMULAR OBSTRUCCION EN EL ESTUDIO ULTRASONOGRAFICO. FALSOS POSITIVOS.

1. VARIANTES NORMALES
   - — Sistema colector distensible
   - — Pelvis extrarrenal
   - — Vejiga urinaria a repleción
   - — Megacaliosis
   - — Divertículo calicial
2. FLUJO URINARIO AUMENTADO
   - — Hiperhidratación
   - — Diuresis
3. ENFERMEDAD INFLAMATORIA
   - — Pielonefritis aguda (dilatación generalizada)
   - — Pielonefritis crónica
   - — Tuberculosis
     - *a)* Cavidades
     - *b)* Hidronefrosis localizada
     - *c)* Necrosis papilar
4. ENFERMEDAD QUISTICA RENAL
   - — Quiste simple (único o múltiple)
   - — Quiste parapiélico
   - — Enfermedad poliquística del adulto
   - — Enfermedad quística medular
   - — Riñón multiquístico displásico

De Amis

El sistema colector dilatado muestra una separación de los ecos densos centrales del área hiliar («splitting») por áreas ecogénicas, que adquieren un aspecto radial desde el centro hiliar. El área anecogénica presenta una especie de prolongaciones, también anecogénicas, llamadas «seudópodos», correspondientes a la pelvis dilatada, con los cálices también dilatados. En algunas ocasiones, el ultrasonido también puede distinguir la etiología de la obstrucción: cálculos, tumores intrínsecos (uroteliomas) o extrínsecos (adenopatías), etc., pudiendo visualizar también el uréter dilatado si la causa de la obstrucción es distal a la unión ureteropiélica. (Fig. 32-4.) Sin embargo pueden existir falsos negativos en la exploración por causas obstructivas que no son detectadas (cuadro 2).

Cuadro 2

CAUSAS DE OBSTRUCCION QUE PUEDEN NO SER DETECTADAS POR ULTRASONIDOS. FALSOS NEGATIVOS

- — CALCULO CORALIFORME
  (La sombra acústica «tapa» la dilatación).
- — OBSTRUCCION AGUDA
  (Sin dilatación todavía)
- — DESOBSTRUCCION ESPONTANEA
  (Flujo retrógrado)
- — QUISTES MULTIPLES
  (Con obstrucción asociada)
  (Confundidos con hidronefrosis)
- — FIBROSIS RETROPERITONEAL
- — CALICES DILATADOS
  (Interpretados como pirámides grandes sonotransparentes)
- — OBSTRUCCION INTERMITENTE
- — OBSTRUCCION PARCIAL
  (En paciente deshidratado)
- — FACTORES TECNICOS
  Obesidad
  Asas intestinales
  Paciente no cooperador
- — HIDRONEFROSIS NEONATAL
  (Estudio demasiado cerca del parto)

Modificado de Amis

La *pionefrosis* se manifiesta en su comienzo como una cavidad con un nivel producido por los debris, con ecos sólidos en el interior del sistema colector, mientras que, en una fase más avanzada, el exudado purulento produce un aumento de los ecos densos dentro del sistema dilatado, con pobre transmisión del sonido.

La ecografía materna es importante para valorar los riñones del feto. La detección de hidronefrosis u otras anomalías urinarias permitirá tomar medidas terapéuticas de forma precoz, inmediatamente después

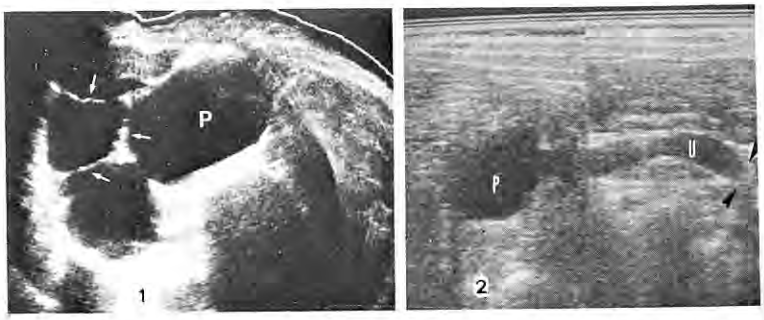

Fig. 32-4.—Manifestaciones ultrasonográficas de la uropatía obstructiva. 1: Hidronefrosis marcada mostrando múltiples cavidades quísticas en un riñón de gran tamaño con septos que la separan (flechas) y pelvis renal dilatada (P). 2: Uropatía obstructiva por obstrucción a nivel lumbar mostrando la dilatación de la pelvis renal (P) así como de todo el uréter superior (U), terminando a nivel lumbar (puntas de flecha).

del parto, antes que se produzcan infecciones u otras complicaciones.

En los últimos años, el US ha ido ganando aceptación como método inicial de exploración con la radiografía simple en enfermos con cólico renal agudo. El US puede mostrar dilatación del sistema colector, el cálculo ofensor o la presencia de urinoma secundario a la rotura del sistema colector. El método es una técnica alternativa esencial para el cólico en la mujer embarazada.

Por último, el ultrasonido puede servir como guía para la realización de la nefrostomía percutánea-pielografía anterógrada.

E) Tomografía axial computarizada (TAC)

El TAC es excelente cuando se sospecha que la causa de la uropatía obstructiva es una compresión extrínseca del uréter, pudiendo explorar correctamente el retroperitoneo y demostrando la presencia de tumores, abscesos, aneurismas, fibrosis retroperitoneal, etc. También es útil en la pelvis menor, mostrando la presencia de tumores o de recidivas tumorales, tanto genitourinarias como del tracto digestivo, lipomatosis pélvica y procesos inflamatorios.

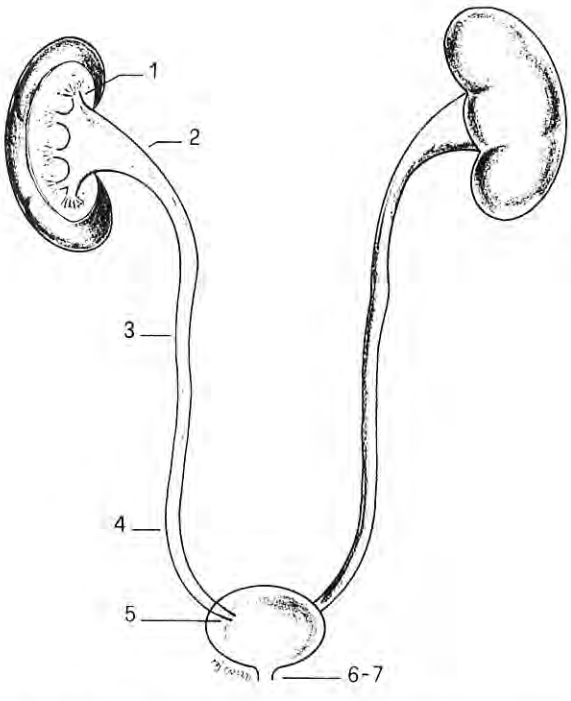

Fig. 32-5.—Esquema de los niveles de obstrucción en uropatía obstructiva. 1: Cáliz e infundíbulo. 2: Unión ureteropiélica. 3: Uréter lumbar. 4: Uréter pélvico. 5: Unión ureterovesical. 6 y 7: Tracto de salida vesical-uretra.

F) Uretrocistografía retrógrada y permiccional

Es de gran utilidad para evaluar el reflujo vesicoureteral, en la valoración de la uretra, mostrando lesiones obstructivas, como las válvulas uretrales en los niños y las estenosis yatrogénicas, inflamatorias o traumáticas en los adultos.

4. CONDUCTA RADIOLOGICA ANTE LA UROPATIA OBSTRUCTIVA

Las etiologías más frecuentes serán reflejadas para cada nivel. (Fig. 32-5.)

Es fundamental obtener una radiografía «simple» de abdomen y/o pélvica antes de proceder con otras técnicas exploratorias. En el adulto, la urografía intravenosa es el primer estudio que se debe realizar, y suele ser suficiente, pero en ocasiones es preciso recurrir a la realización posterior de otras técnicas. En el período neonatal y en la infancia, la ecografía asume el primer puesto como prueba diagnóstica.

En pacientes con uremia, la ultrasonografía es diagnóstica de enfermedad renal intrínseca crónica si muestra riñones pequeños sin hidronefrosis. Sin embargo, la presencia de riñones normales, sin o con mínima dilatación, puede deberse a *«nefropatía obstructiva»*, y debe tratar de aclararse el proceso, pues la nefrostomía derivativa puede ser muy útil.

Nivel 1.—Cáliz/infundíbulo (Fig. 32-6.)

a) Frecuentes
- — Inflamatorio (*tuberculosis*, pielonefritis crónica).
- — Cálculo impactado.
- — Tumores benignos o malignos (urotelio, parénquima).
- — Compresión vascular.
- — Congénita (estenosis infundíbulo-pélvica).

b) Otros
- — Fibrosis postcirugía.
- — Pielonefritis focal por reflujo.
- — Coágulo
- — Megacáliz.

Nivel 1.—La urografía intravenosa habitual o realizada con alta dosis de contraste suele ser suficiente. En ocasiones, hay que efectuar ecografía, que visualiza mejor los defectos de repleción, distinguiendo los cálculos radiotransparentes de otras tumoraciones sólidas o de coágulos.

Nivel 2.—Unión ureteropiélica (Fig. 32-6.)

- — Estenosis congénita (más común, principal causa de hidronefrosis en el niño y chicos jóvenes, es bilateral en un tercio de los casos).

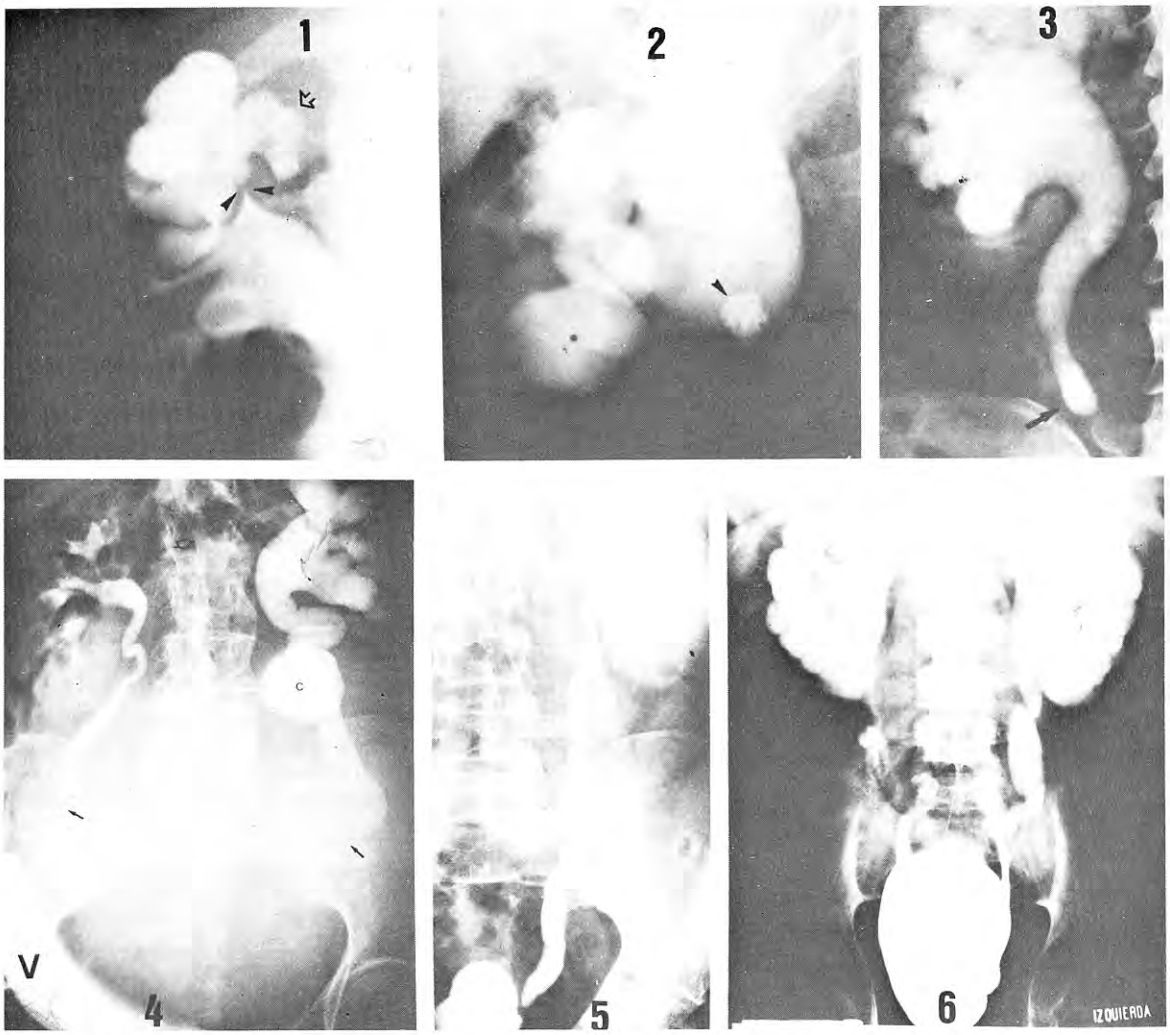

Fig. 32-6.—Niveles de obstrucción. 1: Cáliz e infundíbulo. Uropatía obstructiva del grupo calicial superior derecho mostrando dilatación de todos los cálices (flechas) así como la estenosis del infundíbulo (puntas de flecha), en un caso de tuberculosis. 2: Unión ureteropélvica. Estenosis congénita de la unión ureteropélvica (flecha larga) produciendo marcada uropatía obstructiva. Existe un cálculo libre en la pelvis (puntas de flecha). 3: Uréter lumbar. Uropatía obstructiva izquierda por un gran cálculo lumbar (flecha) que obstruye el uréter y dilata todo el sistema colector por encima. 4: Uréter pélvico. Una gran masa de un cistoadenocarcinoma ovárico que asciende hasta el epigastrio (flecha hueca), desplaza la vejiga (V) y presenta calcificaciones (C) produciendo uropatía obstructiva bilateral a nivel pélvico (puntas de flecha). 5: Unión ureterovesical. Carcinoma de vejiga que presenta una vejiga pequeña produciendo uropatía obstructiva izquierda a nivel de la unión ureterovesical. 6: Nivel uretral. Niño con válvulas uretrales y uropatía obstructiva crónica bilateral mostrando dilatación de la vejiga, uréteres y los sistemas colectores de ambos riñones, que muestran atrofia importante.

— Atresia.
— Estenosis inflamatoria (TB, pielonefritis xantogranulomatosa, ureteritis eosinofílica).
— Cruce vascular.
— Tumores benignos (pólipos, quistes renales, etc.) y malignos (urotelio, neuroblastoma, hipernefroma, etc.).
— Aneurisma aórtico.
— Inserción alta del uréter.
— Cálculos.

Nivel 2.—En la mayor parte de los casos, la UIV es diagnóstica, excepto cuando la afectación de la función renal es severa. En estos casos puede reali-

zarse el ultrasonido, que demostrará la dilatación del sistema pielocalicial, hasta la unión ureteropiélica. Otra técnica muy utilizada es la nefrostomía percutánea para introducir contraste, realizando una *pielografía anterógrada,* y rellenando el sistema pielocolector dilatado hasta el punto de estenosis, y, posteriormente, incluso efectuar un drenaje derivativo y descompresivo. En el momento actual existe un enorme interés en la utilización de la vía percutánea para resolver las litiasis, ya sea con la litotripsia ultrasónica, extracción con «cestillo» o métodos combinados con resultados excelentes (95 %).

El TAC puede realizarse cuando existe un tumor renal, como el hipernefroma, que haya infiltrado la unión ureteropiélica, o uno extrarrenal, como el neuroblastoma.

Nivel 3.—Uréter lumbar (Fig. 32-6.)

— Inflamatorias (TB, etc.) del uréter, abscesos paravertebrales.
— Cálculos.
— Uréter retrócavo.
— Tumores benignos o malignos ureterales.
— Neoplásicos retroperitoneales.
— Linfoma.
— Metástasis de otros tumores (mama, pulmón, estómago, colon, próstata y ovario).
— Fibrosis retroperitoneal idiopática o de otra etiología.
— Aneurisma aórtico.

Nivel 4.—Uréter pélvico (Fig. 32-6.)

— Inflamatorios (TB, etc.), extrínsecos (endometriosis, enteritis regional, diverticulitis).
— Cálculos.
— Linfoceles.
— Colecciones líquidas (pus, sangre).
— Lipomatosis pélvica.
— Tumores ureterales benignos y malignos.
— Linfoma.
— Invasión directa por neoplasia del aparato genital (cáncer de cérvix, vejiga) o digestivo (rectosigmoides).
— Yatrogénicas.

Niveles 3 y 4.—Si la afectación es *unilateral,* la urografía intravenosa es la primera exploración. Si no es diagnóstica, puede hacerse una ecografía, sobre todo si hay un efecto de masa extrínseca. Si la causa parece estar a nivel del propio uréter, la pielografía ascendente o retrógrada está indicada.

Si la afectación *bilateral* implica los uréteres en su trayecto lumbar, suele estar producida por masas de gran tamaño, que asientan en el retroperitoneo (sarcomas, linfomas o fibrosis retroperitoneal); si la compresión se fija en la porción pélvica del uréter, la causa reside en tumores que asientan en la pelvis menor (de origen ginecológico, del tracto digestivo, linfoma), o en la presencia de colecciones líquidas (hematoma, linfocele, abscesos, etc.), siendo la tomografía axial computarizada la prueba principal, tanto en el nivel 3 como en el 4. Cuando no es posible su realización, podemos recurrir a la ecografía, que también puede ser muy demostrativa.

Nivel 5.—Unión ureterovesical (Fig. 32-6.)

— Estenosis congénita.
— Inflamatorio (TB, brucelosis, etc.).
— Cistitis intersticial y bullosa.
— Cálculos.
— Tumores vesicales.
— Hipertrofia del músculo detrusor.
— Fibrosis secundaria a cálculos o a infecciones.
— Ureteroceles.

Nivel 5.—En principio, la urografía intravenosa suele ser suficiente.

Una excepción es la uropatía aguda por sospecha de cálculo, en la que la ecografía puede mostrar dilatación hidronefrótica del sistema colector e incluso el cálculo en el uréter distal. La exploración puede completarse con el abdomen simple, siendo la urografía necesaria sólo en los casos de duda.

Nivel 6.—Cuello vesical (Fig. 32-6.)

— Adenoma o carcinoma prostático.
— Sarcoma prostático.
— Carcinoma de vejiga.
— Cálculos.
— Disfunción del cuello vesical.
— Anomalías congénitas.
— Yatrogénicas.
— Esclerosis del cuello.

Nivel 7.—Uretra (Fig. 32-6.)

— Estenosis inflamatoria.
— Estenosis traumática.
— Estenosis congénita.
— Válvulas.
— Epidermiolitis bullosa.
— Adenoma o carcinoma prostático.
— Yatrogénicas.

Niveles 6 y 7.—La urografía intravenosa se realiza, en primer lugar, pudiendo recurrir a la uretrocistografía, tanto retrógrada como permiccional. Cuando hay evidencia de una tumoración, bien propia de la vejiga o prostática, el ultrasonido puede ser útil, pero el TAC valora de forma más precisa el estadiaje tumoral, mostrando si hay afectación de órganos vecinos o presencia de masas adenopáticas.

INFECCION URINARIA

DRA. C. PIMENTEL

1. INTRODUCCION
2. PIELONEFRITIS AGUDA
3. PIELONEFRITIS CRONICA
4. PIELONEFRITIS TUBERCULOSA
5. PIELONEFRITIS BRUCELOSICA
6. PIELONEFRITIS XANTOGRANULOMATOSA
7. NECROSIS PAPILAR

1. INTRODUCCION

La *pielonefritis* puede definirse como una nefritis intersticial producida por infección.

2. PIELONEFRITIS AGUDA

El germen etiológico más común es el Escherichia coli. La vía de entrada es habitualmente ascendente, desde la vejiga y a través de la orina infectada. Las mujeres entre los 14 y 40 años son las más afectadas.

Los hallazgos radiológicos aparecen en un 25 % de las pielonefritis agudas no complicadas.

En la *urografía intravenosa,* el nefrograma puede ser normal, pero habitualmente está disminuido en densidad, pudiendo presentarse, con menor frecuencia, un nefrograma persistente. A nivel del sistema colector, se observa un retraso en la aparición y una disminución de la densidad del contraste. Pueden estar presentes calectasia y pieloectasia. El tamaño renal puede ser normal o aumentado.

Los *estudios isotópicos,* con Ga^{67} son útiles, pues éste aumenta su concentración en el riñón afectado por pielonefritis aguda.

A) Nefritis aguda bacteriana o pielonefritis aguda supurativa

Es una variante rara y una forma más avanzada y grave de la nefritis intersticial infecciosa. Suele estar producida por gérmenes Gran negativos y ocurre con mayor incidencia en mujeres con diabetes mellitus no descubierta previamente.

En la *urografía intravenosa* hay un aumento generalizado del tamaño renal por el edema; el nefrograma suele ser débil y disminuido, y, en casos muy severos, puede estar ausente.

La *nefritis bacteriana aguda focal* (NBAF) o *nefronia lobar* aguda representa una masa renal causada por infección aguda localizada sin formación de abscesos.

Se manifiesta en el estudio urográfico como una área de nefrograma alterado, de forma localizada y a veces con un claro efecto de masa, que puede sugerir la presencia de una neoplasia.

La NBAF aparece en el US como una masa sólida mal delimitada, hipoecogénica, con menor ecogenicidad que el parénquima renal normal circundante. (Fig. 32-7.)

El «absceso» se puede presentar como una masa anecogénica puramente líquida, o bien hipoecogénica, con márgenes irregulares, pero mejor delimitada y con una transmisión relativamente mejor que la NBAF. Cuando tiene mayor ecogenicidad, con el aspecto de una masa semisólida, puede deberse a que contiene en su interior una mezcla de pus y exudados grumosos organizados. A veces existen ecos muy densos en el interior del absceso, correspondientes a la presencia de burbujas de aire.

Las posibilidades del ultrasonido también abarcan la «punción con aspiración», que aporta una citología y/o bacteriología concretas, para una mejor selección del tratamiento con antibióticos. Cuando se trata de un absceso, se puede colocar, mediante una guía controlada por US, un tubo de drenaje (nefrostomía percutánea) que, combinado con la antibióticoterapia, pueden curar el absceso sin tener que recurrir a la cirugía.

B) Absceso renal

En el TAC, realizado como medio de contraste intravenoso, el *absceso* aparece como un área delimitada, pero no tanto como los quistes renales, con menor densidad que el parénquima renal normal y una gruesa pared irregular, que tiene una mayor captación del contraste, mientras que la parte central del mismo no lo capta.

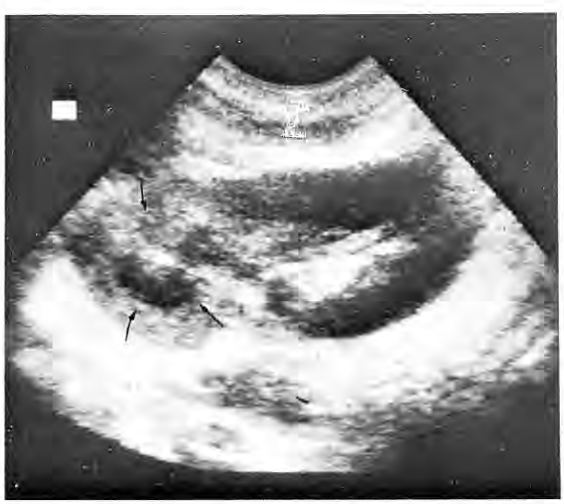

Fig. 32-7.—Absceso renal. Ecografía mostrando una masa del polo superior renal derecho con áreas ecodensas y sonotransparentes mezcladas por absceso renal agudo.

En la urografía intravenosa, el tamaño renal puede estar aumentado y el nefrograma puede estar disminuido, en todo o en parte. Los cálices pueden contrastarse débilmente o estar comprimidos por la vecindad del absceso. La cavidad de éste se puede rellenar de contraste cuando ha erosionado un cáliz y se comunica con el sistema pielocalicial. El absceso situado muy periféricamente, próximo a la cortical, puede producir un efecto de masa en el contorno renal, y si perfora la cápsula, originar un absceso perirrenal, que provocará una mala visualización del contorno renal, aumento del espacio y alteración de la grasa perirrenales, y posible engrosamiento y desplazamiento de la fascia de Gerota. (Fig. 32-8.)

C) **Pionefrosis**

La pionefrosis es definida como la presencia de pus en un sistema colector renal dilatado.

El abdomen simple muestra el psoas borrado, un aumento del tamaño renal y frecuentemente cálculos radiopacos. Los hallazgos urográficos son los de una obstrucción urinaria, bien sea la existencia de un nefrograma denso con la excreción del contraste al interior de los sistemas colectores dilatados retrasada o bien la aparente pérdida de la función del riñón afectado.

El ultrasonido es útil para el diagnóstico diferencial de la sepsis urinaria, que puede deberse a pielonefritis aguda, nefritis aguda bacteriana focal, absceso renal y pionefrosis. Como esta última suele ir asociada con obstrucción del tracto urinario, el ultrasonido muestra la dilatación del sistema pielocalicial, el grosor de la corteza renal y si existen cálculos renales. A menudo, muestra ecos internos de bajo nivel y menos frecuente en nivel líquido-debris desplazable, dentro del sistema colector dilatado. También tiene valor para detectar si hay extensión extrarrenal.

La tomografía axial computarizada ayuda para el diagnóstico de la pionefrosis demostrando una capa de material de contraste por encima del material purulento en el sistema pielocalicial dilatado, valorando la afectación perinefrítica y retroperitoneal.

La pielografía anterógrada es el método diagnóstico más eficaz para el drenaje.

D) **Pielonefritis enfisematosa**

Es una infección necrotizante rara que puede ser el resultado de una pielonefritis aguda. Suele ocurrir en personas diabéticas o en aquellas sometidas a terapéutica inmunosupresora. El germen causal más común es el Escherichia coli, que puede fermentar el azúcar, produciendo dióxido de carbono. La mortalidad se aproxima al 40-50 %.

La urografía intravenosa evidencia un pobre funcionamiento renal, con anulación funcional en un 75 % de los casos. Todos los casos presentan gas en el parénquima, visible como burbujas distribuidas radialmente a lo largo de las pirámides. En los casos más avanzados aparece en el espacio perinefrítico, contorneando el riñón (85 % de los casos). (Figura 32-9.)

Un resumen de la conducta radiológica en la infección aguda puede verse en el cuadro número 1.

Fig. 32-8.—TAC en un enfermo con absceso renal izquierdo. La tomografía axial muestra el absceso renal (A) así como una extensión del mismo hacia el espacio pararrenal posterior (puntas de flecha).

Fig. 32-9.—Pielonefritis enfisematosa. La urografía muestra una masa renal importante conteniendo abundante gas (flechas). Existe asimismo gas en la vejiga urinaria (flechas huecas).

Cuadro 1

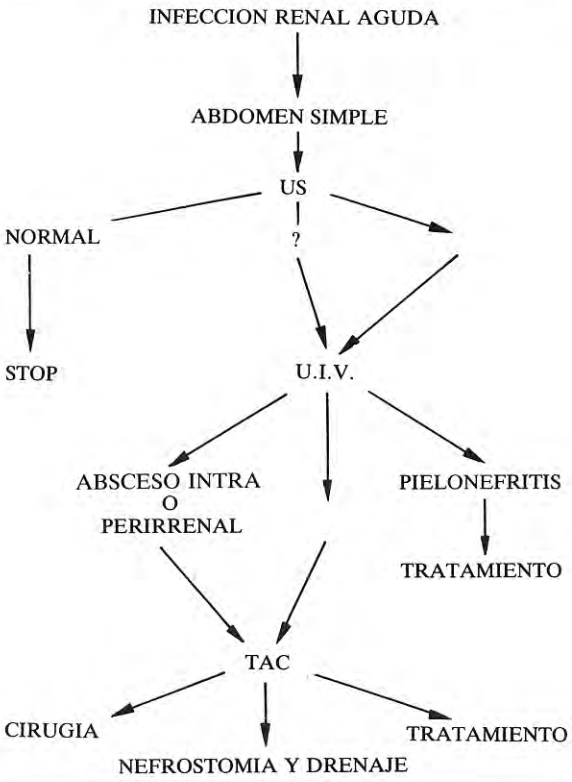

3. PIELONEFRITIS CRONICA

Se trata de un proceso no supurativo producido por bacterias que, procedentes de las heces, contaminan el periné y, a través de la uretra, la orina, pudiendo afectar el riñón por vía ascendente. Las bacterias son de tipo Gran negativo, principalmente Escherichia coli.

Aproximadamente el 80 % de las pielonefritis crónicas están asociadas con un reflujo vesicoureteral moderado o severo, que conduce al reflujo intrarrenal (RII). (Fig. 32-10.)

Los casos avanzados de pielonefritis crónica atrófica se ven generalmente en adultos jóvenes, fundamentalmente del sexo femenino, que cursan con hipertensión y fallo renal crónico. Esto es el resultado de un proceso que comenzó en la infancia.

Conducta. En los niños y lactantes con infecciones urinarias, se debe realizar una exploración radiológica que incluya:

1. *Uretrocistografía retrógrada miccional,* realizada después de transcurridas al menos dos semanas, con la orina estéril, para evitar un mayor riesgo de infección renal. Con esta prueba se pretende valorar la existencia de reflujo vesicoureteral y, si lo hay, su grado. Se clasifica:

Fig. 32-10.—Pielonefritis crónica por reflujo. Cistografía que muestra reflujo masivo de ambos uréteres, que asciende hasta ambos riñones que presentan pérdida de la copa habitual de todos los cálices, pérdida de tamaño del izquierdo y reflujo intrarrenal del contraste en ambos riñones (flechas). En el lado derecho el reflujo intrarrenal masivo produce una imagen en «rayos medulares».

Grado 0: No hay reflujo.

Grado I: Reflujo en el uréter, pero no en la pelvis.

Grado II: Reflujo al uréter y a la pelvis, pero sin dilatación de los mismos.

Grado III: Reflujo al uréter y a la pelvis, con dilatación de ambas estructuras.

Se denomina reflujo intrarrenal cuando el contraste se visualiza en el interior del parénquima renal, a nivel del espacio intratubular. La severidad de las cicatrices renales tiende a ser paralela a la severidad del reflujo. El reflujo vesicoureteral suele desaparecer en el niño mayor y en el adulto.

2. *Urografía intravenosa.* La valoración del tamaño renal es fundamental en los niños, pues el signo más precoz de afectación renal es la detención del crecimiento renal, de forma total o en una área localizada, que se visualiza como una disminución en el

grosor del parénquima y, frecuentemente, en el polo superior. Como el centro del proceso inflamatorio es la médula, hay destrucción del parénquima, con formación de zonas retráctiles. Estos se reflejan en cicatrices, que a su vez pueden englobar todo el grosor del parénquima y, radiológicamente, aparecen como «depresiones» irregulares en el contorno renal, con disminución del parénquima, pudiendo alcanzar una importante atrofia, dependiendo la intensidad de la afectación. (Fig. 32-11.)

3. *La cistografía miccional con radionúclidos* es un método más sensible para detectar episodios transitorios de reflujo, y presenta una disminución importante en la radiación que recibe el niño, en comparación con otras pruebas.

Conclusiones

a) Cuando la uretrocistografía retrógrada miccional y la UIV son normales no son precisos otros controles radiológicos o isotópicos, aunque la infección urinaria se presente posteriormente.

b) Si la uretrocistografía miccional es normal, aunque la UIV muestra cicatrices focales, tampoco son necesarios otros controles.

c) Unicamente si la uretrocistografía miccional ha demostrado el RVU son necesarios exámenes periódicos, realizándose uretrocistografía miccional, radiológica o isotópica, y control de los riñones mediante UIV o con examen renal nuclear.

A la vista de la evolución de RVU y del estado renal se suspenderá o proseguirá con tratamiento médico, o bien será necesario un enfoque quirúrgico del problema. (Ver cuadro número 2.)

Fig. 32-11.—Manifestaciones radiológicas de la pielonefritis crónica. 1: Deformidad en «porra» del grupo calicial superior (flechas). Los cálices han pérdido su copa habitual, como puede verse en la comparación con el grupo calicia inferior.

4. PIELONEFRITIS TUBERCULOSA

El tracto genitourinario es el lugar más común de afección tuberculosa extrapulmonar. La vía de llegada es hematógena y el foco primario suele ser de origen pulmonar, aunque la tuberculosis pulmonar asociada, bien activa o curada, sólo se observa por medio de radiografías de tórax en un 50 % de los pacientes, y sólo entre el 10 y el 15 % de las tuberculosis urinarias tienen enfermedad pulmonar activa al mismo tiempo.

Hallazgos radiológicos. En el abdomen simple, un dato importante es la presencia de calcificaciones que adoptan diversas apariencias.

En la urografía intravenosa, el hallazgo más precoz de la tuberculosis es la irregularidad en el extremo papilar y del cáliz subyacente a la misma con una pequeña cavidad rellena de contraste, en conexión con un extremo de un cáliz. En fases más avanzadas, varios granulomas pueden confluir, originando un «absceso tuberculoso».

Cuando aparece la fibrosis, los infundíbulos pueden verse estrechados con caliectasia. Esto ocurre con más frecuencia en los sistemas caliciales de los polos renales, pudiendo respetarse los otros grupos caliciales. Cuando la obstrucción es muy intensa puede verse una área radiotransparente, bien delimitada en el nefrograma, con aumento del tamaño renal debido a la hidronefrosis localizada. Cuando la fibrosis afecta a la pelvis ésta aparecerá estenosada, originando una dilatación generalizada de todo el sistema colector. (Figura 32-12.)

La obstrucción total producirá una atrofia renal, que se manifiesta como un riñón irregular, disminuido de tamaño y con anulación funcional y calcificaciones por todo el área renal, en la fase terminal. La presencia de estenosis ureterales, calcificaciones, etc., confirman el diagnóstico radiológico de tuberculosis renal.

El ultrasonido es un buen método diagnóstico complementario, principalmente en el diagnóstico diferencial de la uropatía obstructiva, con las imágenes producidas por las cavidades de los abscesos tuberculosos.

El TAC puede ser útil. Frecuentemente define mejor las cavidades parenquimatosas sospechadas en la UIV o en el US. La existencia de hallazgos asociados tales como un absceso del psoas o afectación espinal puede sugerir o confirmar la etiología tuberculosa.

Cuadro 2

INFECCION URINARIA EN NIÑOS

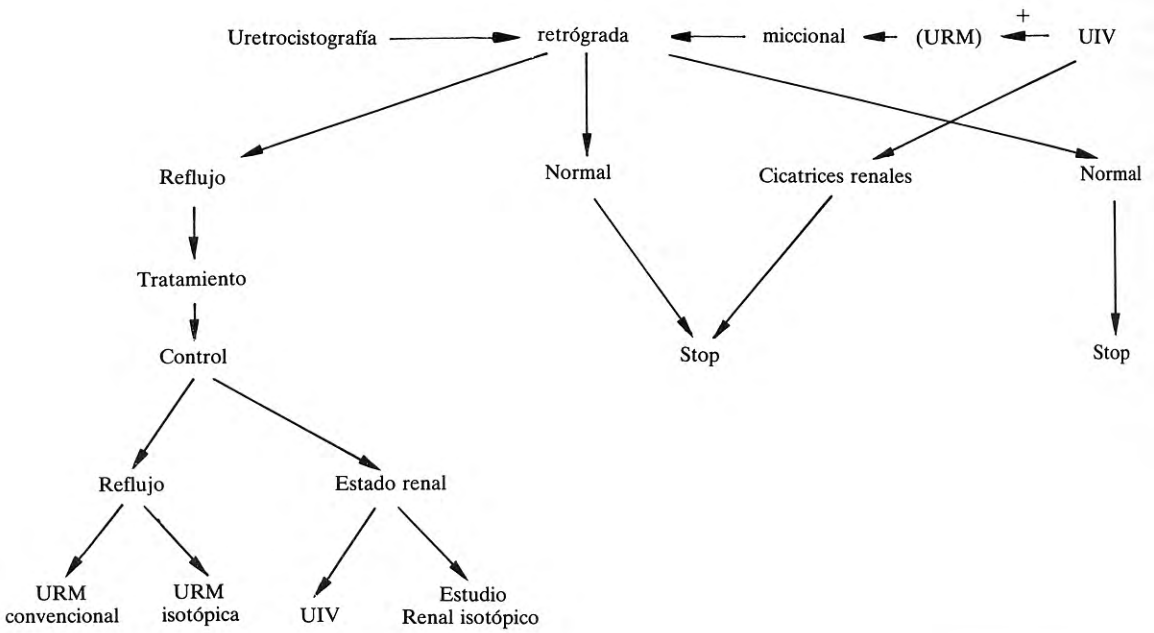

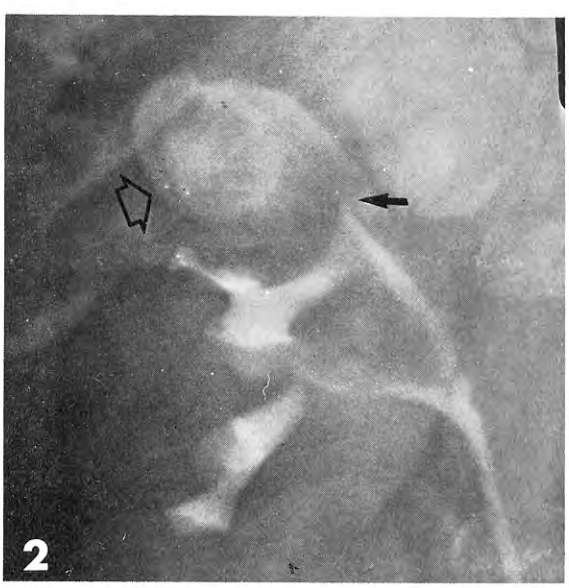

Fig. 32-12.—Manifestaciones radiológicas de la tuberculosis renal. 1: Cavidad irregular mínima del polo inferior derecho (flecha) que hace en el borde lateral del cáliz (C). 2: Reemplazamiento del sistema colector del polo superior por un sistema cavitario que se rellena de contraste (flecha-hueca) debido a pionefrosis obstructiva por estenosis del infundíbulo (flecha sólida).

5. PIELONEFRITIS BRUCELOSICA

La brucelosis del tracto urinario es muy parecida a la tuberculosis. Los hallazgos radiológicos son asimismo muy parecidos a los encontrados en la tuberculosis.

6. PIELONEFRITIS XANTOGRANULOMATOSA

Se trata de una forma poco frecuente de infección renal crónica.

Radiológicamente existe nefrolitiasis, bien como un cálculo que obstruye el sistema colector, del tipo coraliforme, bien como calcificación dentro del parénquima. El riñón se encuentra generalmente aumentado de tamaño, y aparece sin función o pobremente funcionante.

En la forma difusa de pielonefritis xantogranulomatosa, el US presenta un aumento del tamaño renal con múltiples sonotransparencias corticales, que representan los abscesos, visualizándose no infrecuentemente los cálculos.

En el TAC se observan múltiples áreas redondeadas de baja atenuación (+ 10 a 15 H.), reemplazando casi en su totalidad al parénquima renal, pudiendo corresponder a cálices dilatados y/o áreas de parénquima destruido que contienen pus y/o debris. Con el contraste yodado intravenoso las paredes de las cavidades se realzan, motivadas por el aumento de la vascularización y por la compresión del parénquima circundante en esas áreas.

7. NECROSIS PAPILAR

Las causas de necrosis papilar son múltiples:

a) Los *analgésicos,* fundamentalmente la fenacetina y la aspirina. Está descrita una mayor incidencia de carcinoma de células transicionales en los pacientes con nefropatía por analgésicos, que en el resto de la población.

b) La pielonefritis.

c) La necrosis papilar ha sido descrita asimismo en varias enfermedades:

— Anemia de células falciformes.
— Obstrucción del tracto urinario.
— Hipotensión.
— Trombosis de la vena renal.
— Deshidratación.
— Fallo cardíaco crónico.
— Cirrosis.
— Riñones trasplantados.
— Diabetes.

Manifestaciones radiológicas

La *urografía intravenosa* es el método de elección.

La necrosis aparece, en un estado temprano, como una débil estriación, orientada paralelamente a lo largo del eje de la papila, que en general se extiende desde el fórnix. Se visualiza mejor cuando existe una cavitación central en la papila, que se rellena de contraste al comunicar con el cáliz, y esto se conoce como «necrosis medular». Cuando hay una destrucción con desprendimiento de toda la papila y del epitelio que la recubre los bordes del cáliz se destruyen, comunicando ampliamente con la cavidad de la pirámide. Este proceso se denomina «necrosis papilar».

33

APARATO URINARIO: MASAS RENALES

DR. C. S. PEDROSA
DRA. E. RAMIREZ

http://booksmedicos.blogspot.com

1. INTRODUCCION
2. QUISTES RENALES
3. TUMORES
4. MASAS INFLAMATORIAS
5. MASAS DE ORIGEN TRAUMATICO
6. SEUDOTUMORES
7. CONDUCTA ANTE UNA MASA RENAL UNILATERAL
8. CONDUCTA ANTE UNA MASA RENAL BILATERAL

1. INTRODUCCION

Se agrupan aquí, dentro de las masas renales, todos los procesos ocupantes de espacio en el parénquima renal y sistema colector alto, independientemente de su tamaño o etiología.

2. QUISTES RENALES

A) Quistes corticales

a) *Quiste simple.* Se localizan más frecuentemente en el polo inferior (50 a 75 %) o en el superior (15 a 30 %) y con menor frecuencia en la zona media (10 a 20 %), siendo muy comunes en la cara anterior y posterior. Es una lesión frecuente, que alcanza en autopsias una incidencia del 50 %, y es un hallazgo frecuente en exploraciones radiológicas y ecográficas realizadas por otras causas.

La *radiografía abdominal simple* suele mostrar una masa de partes blandas relacionada con un contorno renal. La calcificación es rara (1-5 %).

Cuadro 1

CLASIFICACION DE LOS QUISTES RENALES

1. QUISTES CORTICALES
   - *a)* Quiste simple
   - *b)* Quiste hemorrágico
   - *c)* Quiste multilocular
2. QUISTES MEDULARES
   - *a)* Riñón en esponja o ectasia tubular
   - *b)* Quiste pielogénico
   - *c)* Enfermedad quística medular
   - *d)* Necrosis medular
3. ASOCIACION DE TUMORES
4. ENFERMEDAD POLIQUISTICA
   - *a)* Del recién nacido
   - *b)* De la infancia
   - *c)* Del adulto
5. DISPLASIA RENAL
   - *a)* Riñón multiquístico
   - *b)* Displasia renal focal o segmentaria
   - *c)* Quistes múltiples asociados a Obstrucción del tracto urinario Uremia
6. QUISTES PARASITARIOS
   - *a)* Quiste hidatídico
7. QUISTES EXTRAPARENQUIMATOSOS
   - *a)* Quiste parapélvico
   - *b)* Urinoma o seudoquiste urinífero

Modificado de Ney y Friedenberg

La *nefrotomografía* muestra una masa de contornos nítidos y bien definidos, que generalmente protruye fuera del contorno renal, de densidad homogénea y radiotransparente, claramente diferenciada por una buena interfase del parénquima que la rodea, lo que justifica los signos descritos como típicos de «pico» o «lengüeta», y pared fina de menos de 2 mm. (Fig. 33-1 A).

Los *criterios ultrasonográficos* clásicos para el quiste renal simple no complicado son:

Fig. 33-1 A.—Quiste renal simple. Nefrotomografía mostrando una masa hipovascular (Q) con relación al parénquima renal (P). El sistema colector presenta compresión (flechas huecas). La masa produce en su contacto con el parénquima denso un pico o «signo de la lengüeta» (flechas sólidas).

1. Masa con ausencia de ecogeneidad en su interior.
2. Paredes lisas y nítidamente definidas.
3. Refuerzo acústico más allá de la pared posterior.
4. Sombras acústicas estrechas más allá de los bordes externos del quiste, justo en los bordes del refuerzo posterior.

El diagnóstico de quiste simple puede hacerse con una fiabilidad del 95 % cuando se respetan todos estos criterios ultrasonográficos. (Fig. 33-1 B.)

Existe una serie de masas que pueden confundirse sonográficamente con un quiste renal simple, reflejadas en el cuadro siguiente:

Cuadro 2

— Hidronefrosis
— Tumor quístico/necrótico.
— Pionefrosis.
— Cavidad tuberculosa
— Linfoma.
— Absceso.
— Duplicación (polo superior obstruido).
— Divertículo calicial.

Amis

Aproximadamente el 37 % de los casos que no cumplen con criterios de quiste van a ser neoplasias, fundamentalmente carcinomas de células renales con

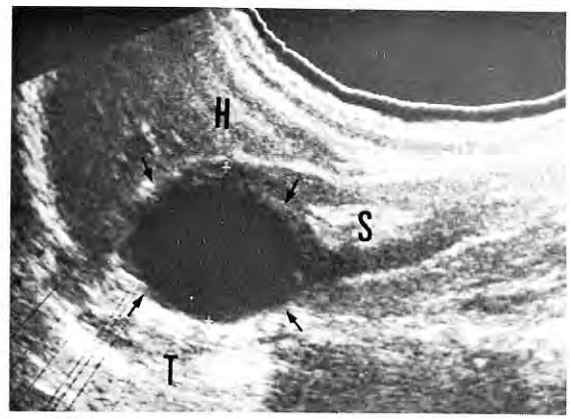

Fig. 33-1 B.—La imagen muestra los típicos hallazgos ecográficos de un quiste del polo superior derecho (flechas). Nótese la buena transmisión del sonido (T). Hígado (H). Seno renal (S).

necrosis o incluso un carcinoma que crece en un quiste preexistente.

La *tomografía computarizada* (TAC) también presenta unos requisitos para poder realizar el diagnóstico de quiste renal simple, que son: una densidad homogénea cercana al agua, es decir, entre − 10 y + 10 unidades Hounsfield, pared no detectable, superficie interior lisa en su contacto con el parénquima y ausencia de realce del interior de la lesión con la inyección del material del contraste.

Los *quistes infectados* son raros y suelen presentar síntomas de un absceso renal, con dolor en el flanco y fiebre. El TAC puede mostrar una masa con una pared que se tiñe con el contraste y cuyo contenido es alrededor de las 15-20 unidades Hounsfield.

b) *Quiste hemorrágico.* Es importante la detección del quiste hemorrágico, porque, pese a su rareza, se asocia con frecuencia a tumor (25-30 %). Su contenido es fácilmente detectable en la actualidad por ultrasonido y TAC. (Fig. 32-2.)

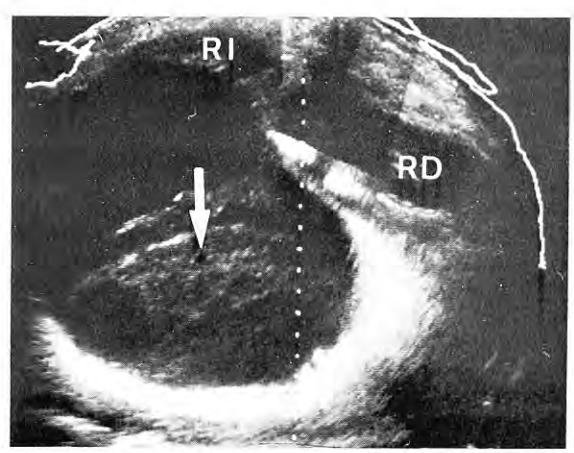

Fig. 33-2.—Quiste hemorrágico. La gran masa quística (Q) presenta contenido denso en su interior (flechas), que se movilizaba con los cambios de posición. Riñón izquierdo (RI). Riñón derecho (RD). Columna (C). Aorta (A).

El estudio con ultrasonido muestra ecos internos en los quistes, así como una falta del refuerzo posterior. Sin embargo, no es posible la diferenciación por TAC entre un quiste hemorrágico benigno y uno con una tumoración maligna en su interior, por lo que se requiere punción y eventualmente cirugía.

c) *Quiste multilocular.* Son tumores que se descubren siempre como masa abdominal, aunque, en raras ocasiones, pueden producir hipertensión o hematuria.

El *ultrasonido* muestra un agrupamiento de masas rellenas de líquido, separadas por áreas altamente ecogénicas, correspondientes al tejido fibroso intermedio. Dado que el componente ecogénico es frecuentemente el más importante y domina el cuadro, es común la aparición de un patrón de áreas sólidas complejas, viéndose solamente como tales quistes los más grandes.

La *tomografía computarizada* muestra, en el nefroma quístico multilocular, una masa de paredes gruesas con septaciones, pudiendo aparecer como zonas densas entremezcladas con áreas quísticas.

B) **Quistes medulares**

No se presentan clínicamente como masa renal.

C) **Enfermedad poliquística**

La *enfermedad poliquística del adulto* es frecuente, ocurriendo en uno de cada mil nacimientos. Los enfermos con esta entidad tienen quistes hepáticos en aproximadamente el 43 % de los casos. También puede ocurrir en el páncreas, en el bazo, en los pulmones, en los ovarios, en el útero y en la vejiga. Aproximadamente entre el 10 y el 20 % de los casos de enfermedad poliquística del adulto tienen aneurismas de las arterias basales del cerebro. La radiografía simple muestra, generalmente, siluetas renales no claramente demostrables. Con la inyección de contraste hay elongación de los sistemas colectores y deformidad en media luna de los cálices. No infrecuentemente se puede ver en el nefrograma la presencia de numerosas áreas de radiotransparencia, en el seno del contraste, con una apariencia que ha sido denominada de «queso de Gruyere».

La exploración por TAC demuestra quistes múltiples con densidad cercana al agua, aunque algunos pueden tener valor de atenuación más alto, probablemente debido a contenido mucoide espesado. La afectación asimétrica es muy frecuente, y es común la visualización de quistes a nivel del hígado, páncreas, etc. Sin embargo, el ultrasonido debe ser el procedimiento de elección. (Fig. 33-3.).

Existen varias enfermedades que se asocian con enfermedad quística renal. La más interesante es la de *Von-Hippel-Lindau,* que presenta afectación quística renal, adenomas y hemangiomas. La coexistencia con carcinoma de células renales es frecuente (14 %). El TAC es francamente útil en esta enfermedad, ya que demuestra no solamente la afectación quística, sino que puede distinguir los hipernefromas por medio del estudio dinámico, a la vez que sirve para evaluar la presencia de quistes a nivel de los otros órganos descritos.

Fig. 33-3.—Enfermedad poliquística renal. Urografía intravenosa mostrando riñones marcadamente aumentados de tamaño con buena función renal y múltiples compresiones sobre los sistemas colectores (flechas).

D) **Displasia quística renal**

La *displasia quística renal*, también llamada *riñón multiquístico,* es una lesión habitualmente unilateral y causa frecuente de masa en el recién nacido.

La radiografía simple muestra masas que, en ocasiones, pueden presentar calcificaciones. La urografía intravenosa demuestra habitualmente una ausencia de excreción por el riñón. En la fase inicial de la inyección de contraste puede verse un área de radiotransparencia marcada en el seno de la densidad, que produce el contraste en los órganos vecinos (efecto de la opacificación completa del cuerpo). (Fig. 33-4.) La ecografía puede ser muy útil al demostrar la presencia de *múltiples* quistes en el interior del riñón. Sin embargo, el diagnóstico diferencial con hidronefrosis severa puede ser muy difícil. La punción controlada por urografía o ultrasonido puede ayudar en el diagnóstico de esta enfermedad.

E) **Quistes parasitarios**

La afectación renal parece ser de un 2 %. La implantación renal ocurre secundariamente a la infestación por vía arterial. La lesión es habitualmente una masa única en pacientes muchas veces asintomáticos o con dolor en el flanco. La eosinofilia sólo está presente en el 50 % de los casos.

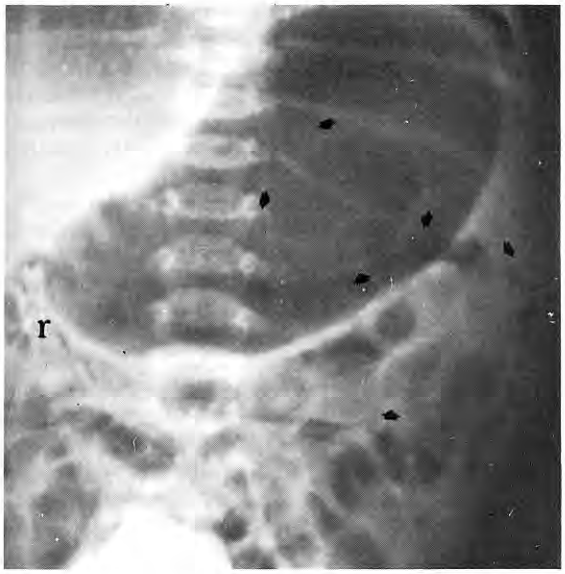

Fig. 33-4.—Riñón multiquístico. Urografía en un recién nacido con masa palpable izquierda. Se aprecian numerosos septos finos (flechas) en el seno de un riñón funcionante izquierdo. El riñón derecho (r) presentaba una morfología normal.

La radiografía simple puede demostrar calcificación anular en el área renal. La urografía intravenosa es la de una masa renal con compresión del sistema colector. Los cortes tomográficos pueden mostrar una pared quística gruesa en una masa avascular cuyo anillo exterior puede presentar realce por el contraste y que probablemente representa la pared externa del quiste.

La ultrasonografía suele mostrar una lesión quística con ecogeneidad mixta. En ocasiones, el quiste se rompe en el sistema colector, dando lugar a dolor cólico agudo, seguido de la eliminación por orinas de quistes hijos o de los excolex. (Fig. 33-5.)

La tomografía computarizada tiene un aspecto muy típico, al mostrar quistes con valores de atenuación alrededor de 0-10 UH.

F) Asociación con neoplasia

La coexistencia de quiste-tumor en el mismo riñón parece ocurrir entre el 2,1 y el 3,5 % de los casos. Algunos de estos tumores creciendo en el interior del quiste pueden verse en US o en TAC.

G) Quistes extraparenquimatosos

Son quistes que ocurren en la región del hilio renal. Habitualmente se denominan quistes parapiélicos. Pueden ser serosos, pero algunos son de tipo linfático, probablemente por ectasia linfática secundaria a inflamación. Radiográficamente son masas centrales que desplazan el riñón lateralmente y lo pueden rotar. Hay una zona de menor transparencia que comprime la pelvis renal y puede producir discreto grado de obstrucción. El TAC confirma los hallazgos. La ultrasonografía es muy importante, ya que permite el diagnóstico diferencial con masas grasas por reemplazamiento lipomatoso del hilio, como ocurre en individuos adultos.

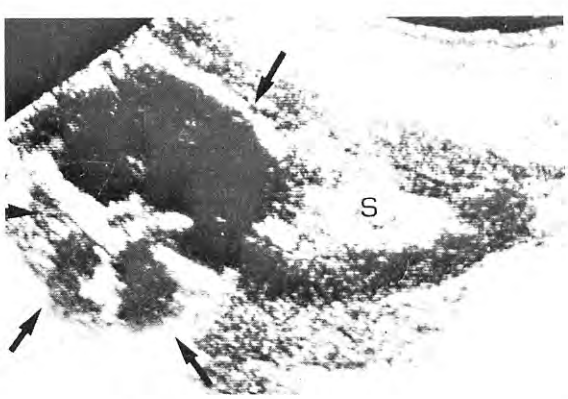

Fig. 33-5.—Quiste hidatídico renal. La imagen superior es una nefrotomografía que muestra un quiste del polo superior renal con una corteza gruesa en su periferia (flechas). La imagen inferior corresponde a un corte ecográfico sagital que muestra por encima del seno renal (S) una masa quística con numerosos septos gruesos en su interior (flechas).

3. TUMORES

Los tumores del riñón pueden dividirse en tumores parenquimatosos, de la pelvis renal y de la cápsula del riñón.

A) **Tumores parenquimatosos**

Los tumores parenquimatosos más frecuentes se recogen en el cuadro 3.

Cuadro 3

TUMORES PARENQUIMATOSOS

a) Benignos.

1. Tumores epiteliales.
   — Adenoma.
2. Tumores mesenquimatosos.
   — Lipoma.
   — Hamartoma.
3. Otros.

b) Malignos.

1. Tumores epiteliales.
   — Adenocarcinoma de cclulas claras.
2. Tumores mesenquimales.
   — Sarcoma.
   — Teratoma.
3. Tumores embrionarios (Wilms).
4. Metastásicos.

a) *Benignos*

1. Epiteliales

Adenoma. El adenoma tubular proximal, también llamado *oncocitoma,* es un tumor benigno, de crecimiento lento, más frecuente en varones y que ocurre entre los 50 y 60 años. Es habitualmente asintomático. Radiográficamente es una masa bien definida, como una zona hipotransparente a su alrededor, probablemente producida por la cápsula y que angiográficamente es muy vascular. La apariencia radiada de los vasos periféricos que tienen este tumor (spoke wheel) ha sido considerada muy sugestiva.

Los hallazgos en sonografía o en los estudios isotópicos son indistinguibles de los del carcinoma de células renales. El TAC puede ser útil demostrando masas sólidas, que muestran un realce homogéneo con el medio de contraste.

2. Mesenquimatosos

a) *Benignos.* El *hamartoma renal o angiomiolipoma* puede ser un hallazgo incidental en la autopsia, ocurrir asociado a esclerosis tuberosa, ser un tumor aislado o ser bilateral. Aproximadamente el 80 % de los pacientes con esclerosis tuberosa tienen hamartoma renal.

Los hallazgos radiológicos incluyen:

La presencia de grasa, que hace que la radiografía simple pueda mostrar radiotransparencia en la zona de la masa, lo que parece ocurrir hasta en un 57 % de los casos. La *urografía* y la *nefrotomografía* pueden mostrar la presencia de una masa sin características especiales.

La *ultrasonografía* muestra en la inmensa mayoría de los casos un tumor con ecogeneidad aumentada.

El TAC es marcadamente útil en este tipo de tumor, ya que puede demostrar la presencia de una masa que contiene grasa. Los valores de atenuación están en general alrededor de − 50 UH o incluso menores. (Fig. 33-6.)

La angiografía todavía tiene cierto papel en el estudio de los angiolipomas. El patrón angiográfico característico se ve hasta en un 40 % de los casos. Este patrón está compuesto por vasos tortuosos y aneurismáticamente dilatados, con aneurismas saculares pequeños en zonas localizadas del riñón.

El *nefroma mesoblástico,* también llamado hamartoma fetal renal o tumor congénito de Wilms, es un tumor de los primeros meses de la vida. Son tumores no capsulados y con hipervascularidad demostrable en angiografía y TAC. En US aparecen sólidos, con ecos de bajo nivel y en ocasiones pequeñas áreas quísticas.

Los *tumores yuxtaglomerulares* o *reninomas* son una causa rara, pero curable, de hipertensión arterial. Es un tumor de gente joven (edad media, treinta y un años) y algo más frecuente en la mujer que en el hombre.

Aproximadamente el 75 % de los casos hasta ahora estudiados no se veían en el urograma intravenoso. Los hallazgos en tomografía axial computarizada no son específicos. Los tumores yuxtaglomerulares son pequeños e isodensos antes de la inyección de contraste.

b) *Malignos.*

Hipernefroma. Aproximadamente el 90 % de los tumores renales son tumores malignos. El carcinoma

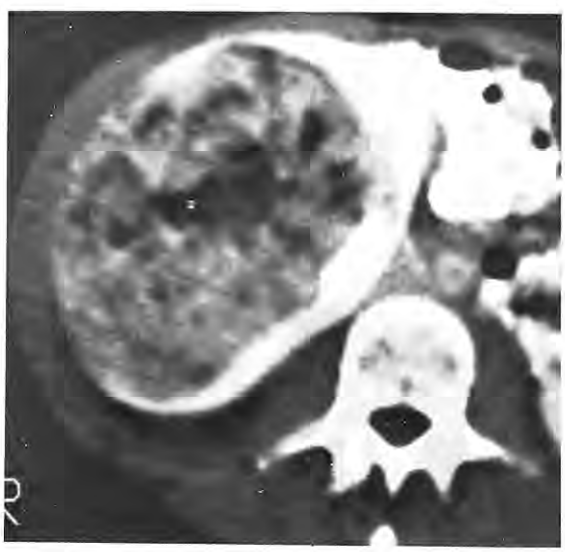

Fig. 33-6.—Semiología del angiomiolipoma renal. Corte de TAC mostrando una masa bien encapsulada que presenta una densidad no homogénea en su interior, en la que se aprecian numerosísimas áreas hipodensas que medían menos 90-110 UH, compatible por tanto con grasa.

afecta más a varones que a hembras, y la variedad de «adenocarcinoma de células claras» es la más frecuente. Puede ser bilateral (1,9 % de los casos).

Las metástasis a distancia de este tumor son frecuentes, ocurriendo al pulmón en 55 % de los casos, a los ganglios linfáticos en 38 %, al hígado en 35 %, a los ganglios linfáticos en 38 % al hígado en 35 %, 18 %.

La *radiografía simple* puede mostrar la presencia de la masa. Las calcificaciones están presentes en aproximadamente del 10 al 15 % de los tumores renales. Pueden ser periféricas o amorfas y centrales. Aproximadamente el 20 % de las masas con calcificación periférica anular son tumores. Por el contrario, la presencia de calcificaciones moteadas o en forma de pequeños puntos representa un tumor maligno en 85-90 % de los casos.

En *nefrotomografía* la masa, que capta contraste de forma irregular, produciéndose lagos de contraste, se hace más densa que en la radiografía simple. Cuando está cavitada, las paredes interiores son altamente irregulares y gruesas. Puede verse irregularidad de la cápsula alrededor del riñón, secundaria a la gran circulación venosa acompañante (signo de las venas colaterales). (Fig. 33-7.)

La *urografía intravenosa* muestra elongación del sistema colector en la zona de la masa, que frecuentemente se acompaña de terminación anormal del cáliz correspondiente, que está obliterado, estenosado o es de forma irregular. Puede haber compresión del resto de los cálices e hidronefrosis secundaria, así como de la pelvis renal. No infrecuentemente el tumor puede invadir ésta, produciendo masa en su interior, que debe diferenciarse de un coágulo acompañante.

Arteriográficamente la mayor parte de estos tumores son hipervasculares, con vasos irregulares y anormales, vascularización exagerada, fístulas arteriovenosas y captación marcada del contraste en la periferia del tumor. No infrecuentemente todo el tumor se tiñe de forma marcada. Cuando se extiende a la región retroperitoneal, puede verse canibalización de vasos vecinos por el tumor.

La *ultrasonografía* muestra una masa totalmente rellena de ecos internos. Los patrones de los ecos internos en hipernefroma varían considerablemente. Aquellos que son muy vasculares tienen ecos fuertes, mientras que los hipovasculares son relativamente sonotransparentes. La pared también presenta un aspecto variable y si tienen calcificación, existen áreas de ecos muy fuertes con sombra acústica posterior. La invasión de la vena cava inferior ocurre en aproximadamente el 5 % de los casos, y es más frecuente en lesiones del riñón derecho que con hipernefroma del lado izquierdo. La invasión de la vena renal con trombosis ocurre entre el 14 y el 50 % de los casos. (Fig. 33-8.)

Las masas sólidas visibles en ultrasonido no son siempre carcinomas renales.

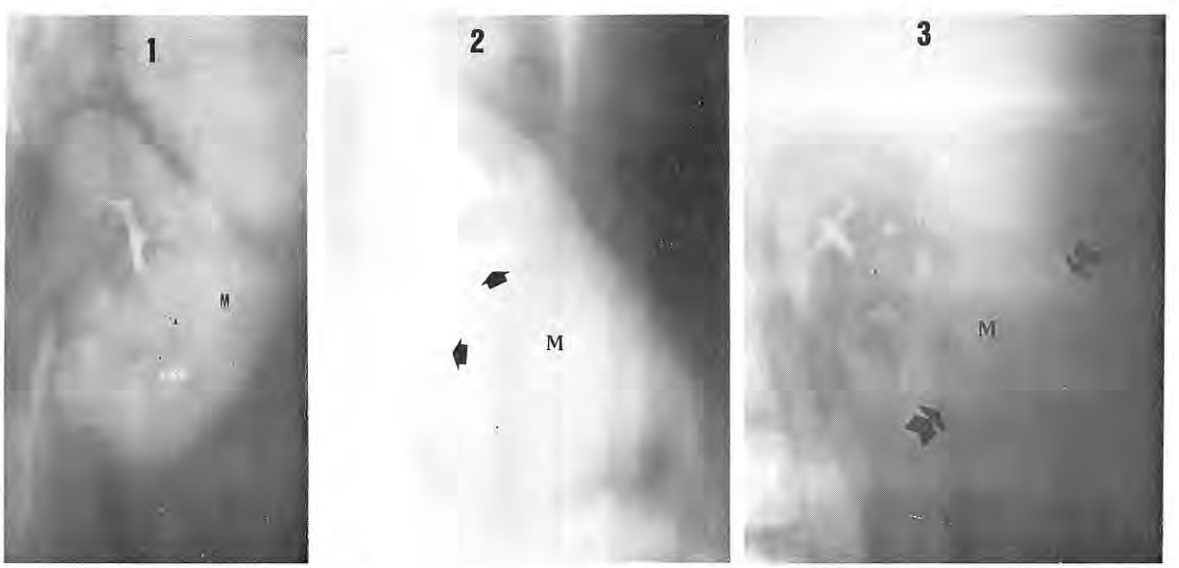

Fig. 33-7.—Semiología nefrotomográfica de las masas renales. 1: Seudomasa del borde renal izquierdo producido por una lobulación fetal (M) cuya densidad es similar al resto del parénquima renal. 2: Masa hiperdensa (M) que hace compresión sobre el sistema colector (flechas cortas) producida por un hipernefroma hipervascular. 3: Masa necrótica (M) con una pared gruesa (flechas) producida por un hipernefroma necrótico.

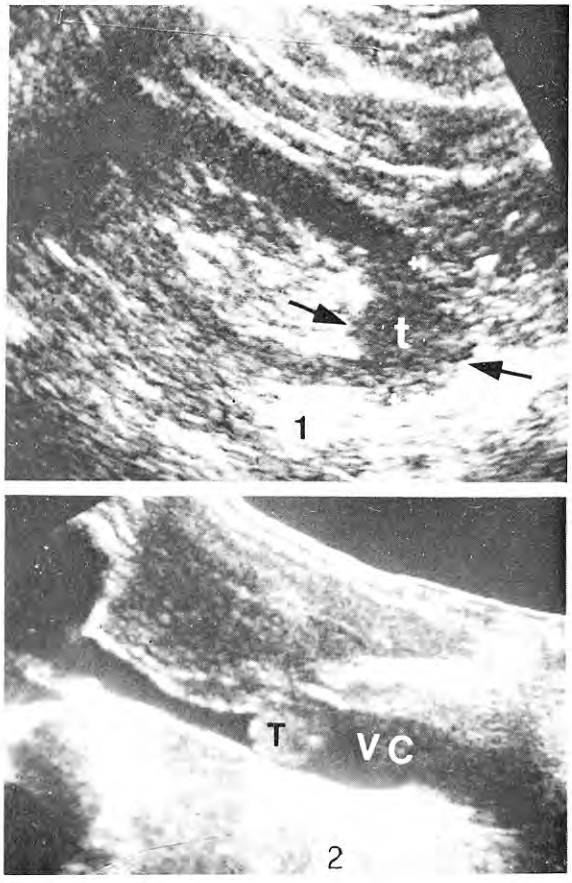

Fig. 33-8.—Ultrasonografía del hipernefroma. 1: Pequeña tumoración sólida (T) del polo inferior renal (flechas). 2: Corte sagital en un caso de hipernefroma mostrando un trombo tumoral (T) en el interior de la vena cava (VC).

El hipernefroma es un tumor que aparece en TAC sin contraste, con valores cercanos al parénquima renal o habitualmente un poco menos denso. La introducción de un medio de contraste produce un realce definido de la masa, pero siempre menor que el parénquima normal circundante. La interfase con el tejido que le rodea suele estar mal definida, aunque ocasionalmente puede verse una capsulación del tumor, habitualmente gruesa e irregular. (Fig. 33-9.)

El estadiaje del carcinoma renal se estudia hoy por tomografía axial computarizada mejor que por ningún otro método. Los estadios del mismo pueden verse a continuación:

Estadio I: Confinado al parénquima renal.

Estadio II: Invasión de la grasa perirrenal. Confinado a fascia renal.

Estadio III: *a)* Invasión de la vena cava. *b)* Invasión de los ganglios linfáticos regionales. *c)* Invasión de vena cava y ganglios linfáticos regionales.

Estadio IV: *a)* Invasión de órganos vecinos. *b)* Metástasis a distancia.

La afectación de la vena cava inferior se detecta fácilmente por TAC.

La presencia de recidiva local se detecta mejor por TAC que por ninguna otra técnica. Los hallazgos son habitualmente los de masa de partes blandas en la fosa renal, con frecuente irregularidad o aumento del psoas por afectación, así como invasión de las áreas vecinas tales como colon, piel, etc.

B) Tumores de la pelvis renal

1. *Tumores epiteliales benignos.* Entre ellos figuran la *leucoplaquia* y el *colesteatoma,* que son lesiones más bien raras.

2. *Tumores malignos.* a) *Carcinoma de células transicionales.* El carcinoma de pelvis renal represen-

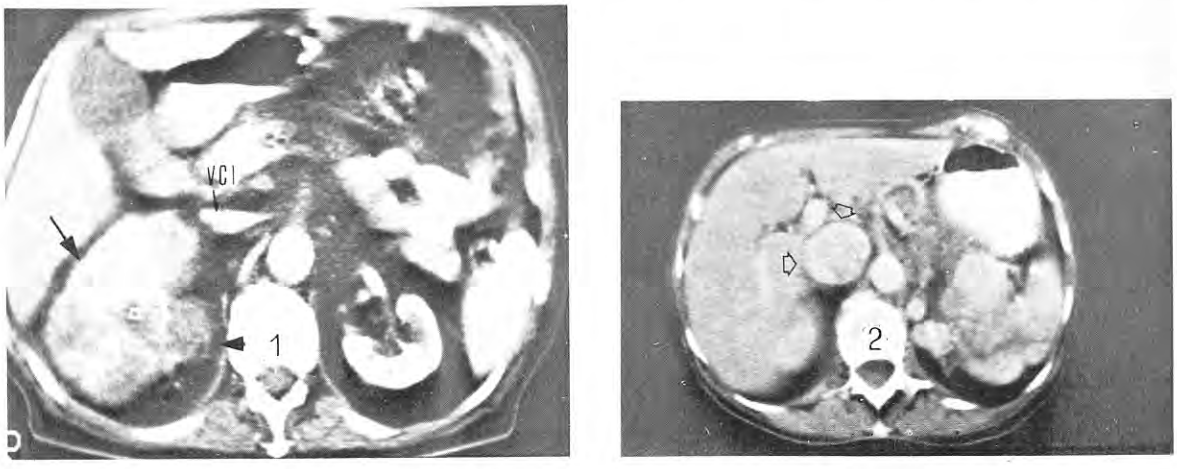

Fig. 33-9.—TAC en hipernefroma. 1: Corte más inferior del mismo paciente mostrando el teñido altamente irregular e hipervascular de la tumoración renal (flecha): la vena cava inferior (VCI) presenta un relleno irregular. 3: Trombosis tumoral de la cava mostrando una cava de gran tamaño y con interior altamente irregular (flechas).

ta aproximadamente entre el 7 y el 8 % de las neoplasias renales. Es tres veces más frecuente en varones que en hembras y ocurre generalmente por encima de los sesenta años. Aproximadamente el 80 % de todos los tumores de la pelvis renal son de tipo transicional.

Los hallazgos radiográficos en la urografía intravenosa incluyen la presencia de una masa en la pelvis renal. Puede ser desde un defecto de repleción bien definido hasta irregularidad marcada de la pelvis renal, llegando incluso a la aparición de masa parenquimatosa por extensión tumoral. (Fig. 33-10.)

El US permite demostrar la masa intrapélvica y la ausencia de movimiento del defecto de repleción intrapélvico, para diferenciarlo del cálculo.

El TAC es útil por la posibilidad que tiene de medir la densidad del defecto intrapélvico. La masa tumoral tiene un valor de 40 UH, sin realce importante, a menos que se utilicen dosis altas de contraste.

La *arteriografía* muestra la hipovascularidad de estos tumores, si bien, ocasionalmente, pueden verse vasos finos, neovasculares, alrededor de las arterias pelviuretéricas.

Fig. 33-10.—Tumores de células transcionales. La urografía intravenosa muestra un defecto de repleción a nivel del grupo calicial superior derecho producido por un carcinoma de células transicionales (flecha). Existe un segundo tumor en el extremo distal del uréter derecho (flechas).

El diagnóstico diferencial incluye numerosas entidades:

Cuadro 5

DEFECTO DE REPLECION EN LA PELVIS RENAL. CAUSAS

1. *Tumor*
   a) Maligno
      1. Cáncer de células transicionales.
      2. Cáncer epidermoide.
      3. Hipernefroma (invadiendo el sistema colector).
      4. Wilms (invadiendo el sistema colector).
      5. Otros.
   b) Benigno
      1. Leucoplaquia.
      2. Colesteatoma.
      3. Fibroma.
      4. Quiste parapiélico.
2. *Cálculo.*
3. *Coágulo.*
4. *Compresión vascular.*
5. *Burbujas de aire.*
6. *Cuerpos extraños.*
7. *Seudotumores.*
8. *Infecciones.*
9. *Gas intestinal.*
10. *Lipomatosis.*

Extractado de Ney y Fiedenberg

b) *Carcinoma epidermoide.* Es más raro, ocurriendo fundamentalmente en varones y representando aproximadamente el 15 % de los tumores de la pelvis renal. Se asocia con frecuencia a cálculos (33 % de los casos), a infección (90 %) y a leucoplaquia. Los hallazgos radiográficos son similares a todos los tumores infiltrativos de la pelvis renal, con masas que generalmente invaden la pared. La angiografía muestra frecuentemente los vasos periuretéricos que rellenan el tumor.

La fig. 33-11 muestra los defectos de repleción intrapélricos.

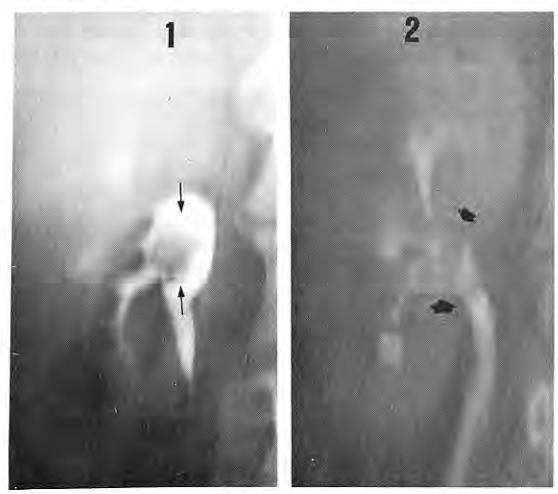

Fig. 33-11.—Semiología urográfica de los defectos de repleción del sistema colector renal. 1: Coágulo intrapélvico (flechas). 2: Cálculo intrapélvico (flechas).

C) **Tumores mesenquimales**

Pueden ser rabdomiosarcomas, hemangiopericitomas malignos o incluso sarcomas osteogénicos. Hay calcificación en aproximadamente el 10 % de ellos. El aspecto radiográfico es el de una gigantesca masa situada en la región del retroperitoneo, que no puede distinguirse de otros tumores de la zona.

D) **Tumores embrionarios**

El *tumor de Wilms* es la neoplasia más frecuente en niños. Habitualmente es un tumor unilateral, si bien es bilateral en aproximadamente el 5 % de los casos. Es un tumor que metastatiza frecuentemente al hígado y a los pulmones, aunque también a otras glándulas, incluido el corazón. El tumor ha sido asociado con hemihipertrofia, aniridia, seudohermafroditismo y síndrome de Beckwith-Wiedemann, así como con riñón en herradura.

La radiografía simple muestra calcificaciones en aproximadamente el 10 % de los casos. La *urografía intravenosa* muestra la presencia de una masa bien definida, que produce alteraciones de los cálices cercanos, con compresión, obliteración completa e irregularidades, etc.

El tumor de Wilms produce afectación de la función renal en aproximadamente el 9-25 % de los casos, con un 6 % de los mismos en los que no existe excreción alguna. La distorsión de los sistemas pelvicaliciales ocurre en más del 50 % de los casos, la pérdida de la silueta en el 66 % y el aumento global del riñón en el 33 %. (Fig. 33-12.)

La *ultrasonografía* es francamente útil en el diagnóstico del tumor de Wilms. Ecográficamente la mayor parte de los tumores son sólidos y bien circunscritos. (Fig. 33-13.) Las masas son bien definidas, con borde nítido que puede ser sonotransparente o sonodenso, e incluso, en ocasiones, puede tener alrededor un halo hipoecoico.

Los tumores de Wilms son en el TAC en general redondeados, bien definidos, con un contorno liso y con densidad inhomogénea, con valores de atenuación más bien bajos. Es frecuente que la masa tenga una densidad central inferior al parénquima normal renal. El tumor muestra realce por la inyección de contraste, aunque no tanto como el parénquima normal funcionante.

El tumor de Wilms se estadía generalmente en cinco fases:

Estadio I: Tumor limitado al riñón, con la cápsula intacta.

Estadio II: El tumor sobrepasa al riñón, llegando incluso a la vena cava, pero no afecta a órganos vecinos.

Estadio III: Afectación abdominal, sin incluir el hígado.

Fig. 33-12.—Urografía y nefrotomografía en tumor de Wilms. Una gran masa renal izquierda (M) comprime y separa el sistema colector renal (flechas).

Estadio IV: Metástasis al pulmón, hígado, etc.
Estadio V: Afectación renal bilateral.

E) **Tumores metastásicos y linfomatosos**

Los tumores metástasicos del riñón son generalmente múltiples y bilaterales, pero de tamaño tan

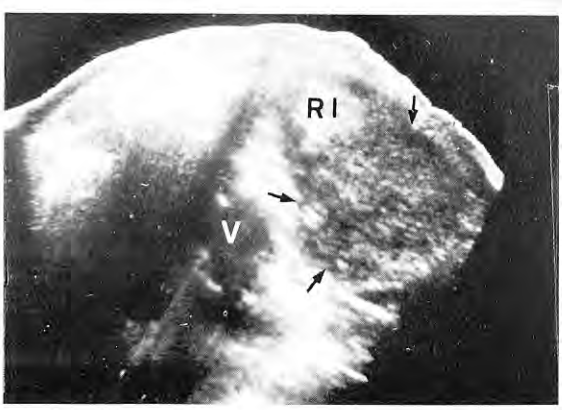

Fig. 33-13.—Ultrasonografía en tumor de Wilms. El riñón izquierdo (RI) presenta una gran masa de consistencia mixta en su polo inferior (flechas) columna vertebral (V).

pequeño que rara vez se diagnostican por urografía intravenosa.

4. MASAS INFLAMATORIAS

A) Absceso renal

En su forma aguda (carbunco o pielonefritis supurativa severa) se caracteriza por múltiples pequeños focos corticales, que al coalescer forman una cavidad de pared mal delimitada, con pus en su interior, que se comporta como radiotransparente en la nefrotomografía, TAC y arteriografía, mientras en el US presenta paredes mal definidas, irregulares y ecos internos. En su forma crónica se organiza una pared gruesa que capta contraste. (Fig. 33-14.)

B) Pielonefritis xantogranulomatosa (PX)

Las calcificaciones están presentes entre el 75 y el 85 % de los casos, generalmente en forma de cálculos coraliformes parciales o totales (70 %). Existe anulación funcional parcial o total, y en su evolución natural siempre existe finalmente afectación perirrenal, no siendo infrecuentes las perforaciones retroperitoneales y fístulas. El ultrasonido muestra un riñón difusamente aumentado, con foco ecogénico grande central, debido a los cálculos coraliformes existentes. Pueden verse múltiples áreas anecoicas correspondientes a las colecciones purulentas. La tomografía axial computarizada es también útil, puesto que puede demostrar los cálculos intrapélvicos o en el sistema colector, la ausencia de excreción del contraste por el riñón o la afectación focal. (Fig. 33-15.)

C) Pionefrosis

Es fácilmente detectable por el grosor de la pared de la pelvis renal que se tiñe de contraste, haciéndose visible en nefrotomografía, TAC y angiografía. En el US es frecuente la presencia de ecos internos dentro del sistema colector, lo que permite un diagnóstico diferencial con hidronefrosis en el 96 % de los casos.

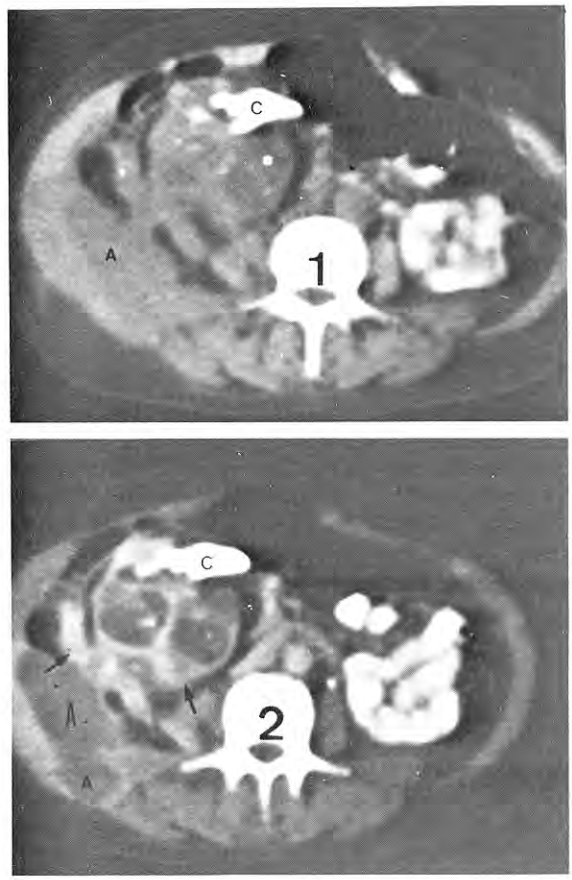

Fig. 33-15.—TAC en pielonefritis xantogranulomatosa. 1: Cortes sin contraste demostrando un gran cálculo en (C) la pelvis renal derecha. El riñón es grande. El espacio perirrenal está ocupado y toda el área derecha del abdomen se encuentra edematosa con áreas de diferente densidad correspondiente a un absceso (A). 2: Tras la inyección del medio de contraste se realizan los bordes de las cavidades inflamatorias del riñón así como toda el área perirrenal y las partes blandas de la pared abdominal donde se encuentran los abscesos (A).

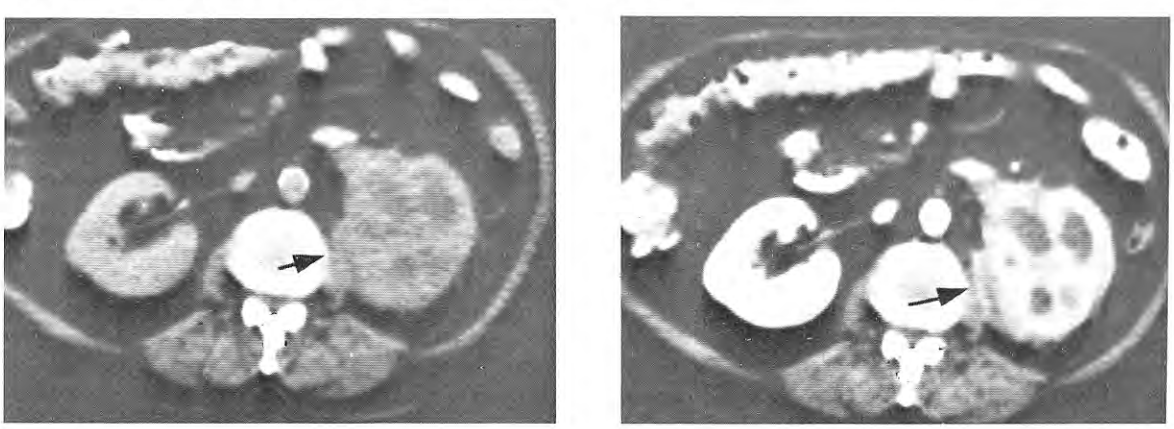

Fig. 33-14.—Radiología del absceso renal. TAC sin y con contraste de un paciente con abscesos múltiples en el riñón izquierdo mostrando cavidades en el parénquima que se tiñen intensamente en su periferia tras la administración del medio de contraste (flechas).

5. MASAS DE ORIGEN TRAUMATICO

A) Hematoma

En su forma *intrarrenal* se comporta como una masa avascular, no siendo posible su diagnóstico diferencial con el infarto hemorrágico, más que por el antecedente traumático.

En su forma *subcapsular* es fácilmente diagnosticable por su comportamiento avascular, con compresión del parénquima, que aparece más denso, y conservación del contorno y tamaño renal normales. En su forma *perirrenal* existe aparente aumento del tamaño renal y borramiento parcial del contorno.

B) Quiste urinífero

Es una cavidad encapsulada extrarrenal, también conocida como «urinoma», derivada de la extravasación de orina secundariamente a obstrucción aguda. Es visible en el abdomen simple como una masa perirrenal, con borramiento parcial del contorno renal y psoas. En su forma aguda se ve extravasación y desplazamiento del riñón. Es fácilmente detectable por US y TAC.

6. SEUDOTUMORES

Las de origen congénito incluyen la *hipertrofia de las columnas de Bertin*. El scan isotópico es uno de los métodos más adecuados para mostrar que se trata de tejido renal normal. El ultrasonido también es muy útil, puesto que se trata de tejido renal normal.

La *lipomatosis de «reemplazamiento»* ocurre en riñones que sufren un proceso inflamatorio o litiásico con atrofia secundaria. Existe litiasis renal en más del 70 % de los casos. El tejido renal destruido es reemplazado por grasa.

7. CONDUCTA ANTE UNA MASA RENAL UNILATERAL

Las masas abdominales del recién nacido y del niño ya se han discutido en el capítulo 19. Las masas, entre la pubertad y los cuarenta años, suelen ocurrir en mujeres y ser de origen ovárico, por lo que se discutirán en el capítulo de Ginecología. (Ver cuadro 6.)

Masas renales en población superior a cuarenta años. En este grupo la decisión más importante es la diferenciación entre quiste renal simple (la lesión más frecuente y benigna) y carcinoma renal.

El procedimiento inicial de elección es hoy la urografía intravenosa. La fiabilidad diagnóstica de este método está alrededor del 75 %.

El paso siguiente es la *ultrasonografía*, que permite diferenciar claramente las lesiones líquidas de las sólidas. La fiabilidad diagnóstica del ultrasonido en la detección de quistes es aproximadamente del 90 % de los casos. En el momento actual la mayor parte de los quistes no se puncionan, realizándose solamente la punción si existen alteraciones del contenido de los mismos, demostrables por ultrasonido o tomografía computarizada o por la presencia de síntomas asociados a la masa, como puede ser hipertensión no atribuible a otras causas, molestias abdominales, etc.

La fiabilidad diagnóstica de la angiografía es del orden del 97 %. Por otra parte, la angiografía es útil previa a la intervención para embolizar la masa renal con vistas a reducir el gran lecho venoso que rodea al riñón y facilitar la cirugía. En los casos en los que existen metástasis diseminadas, la *embolización* puede utilizarse como procedimiento definitivo de tratamiento.

La tomografía computarizada puede ser útil para demostrar la densidad elevada, en caso de quiste hemorrágico o cuando está infectado. La densidad disminuida de los hamartomas hace innecesaria la angiografía e incluso la cirugía en muchos casos. Es muy importante también para determinar la extensión extrarrenal de los tumores, sobre todo la afectación de

Cuadro 6

ETIOLOGIA DE LAS MASAS RENALES EN POBLACION MAYOR DE CUARENTA AÑOS

BENIGNAS

INFLAMATORIAS
- — Abscesos.
- — Pielonefritis xantogranulomatosa.
- — Malacoplaquia.

TRAUMATICAS
- — Hematoma.

QUISTES
- — Quiste simple.
- — Enf. poliquística del adulto.
- — Displasia segmentaria renal.
- — Quiste multilocular.
- — Quiste hidatídico.

HIDRONEFROSIS

TUMORES
- — Adenoma tubular (Oncocitoma).
- — Lipoma.
- — Leiomioma.
- — Angiomiolipoma.
- — Hemangioma.
- — Fibroma medular benigno.
- — T. yuxtaglomerular (hemangiopericitoma).

MALIGNAS

TUMOR PRIMARIO
- — Carcinoma de células renales.
- — Carcinoma de células transicionales (pelvis renal).
- — Leiomiosarcoma.
- — Nefroblastoma del adulto (Wilms).
- — Histiocitoma fibroso maligno.
- — Carcinoma epidermoide.

TUMOR SECUNDARIO
- — Linfoma-leucosis.
- — Mieloma.
- — Metástasis de carcinoma, melanoma, sarcoma.

los ganglios de la región paraórtica y de la cava, la invasión de la fascia de Gerota, la invasión posterior de los tejidos paraespinales y los músculos psoas. Por tanto, el TAC se utiliza hoy fundamentalmente para evaluar la extensión de los tumores y en quistes complejos. Esta técnica es la más útil para demostrar la recidiva local del hipernefroma operado. Las masas que se descubren en el TAC y que no presentan características definidas de quiste deben considerarse como «indeterminadas». En ellas el ultrasonido y la punción aspiradora darán el diagnóstico hasta en el 84 % de los casos. En aquéllas con calcificación, el TAC puede mostrar la hiperdensidad en casos de tumores.

La conducta diagnóstica ante una masa renal queda resumida en el cuadro siguiente:

Cuadro 7

CONDUCTA ANTE UNA MASA RENAL SOLITARIA

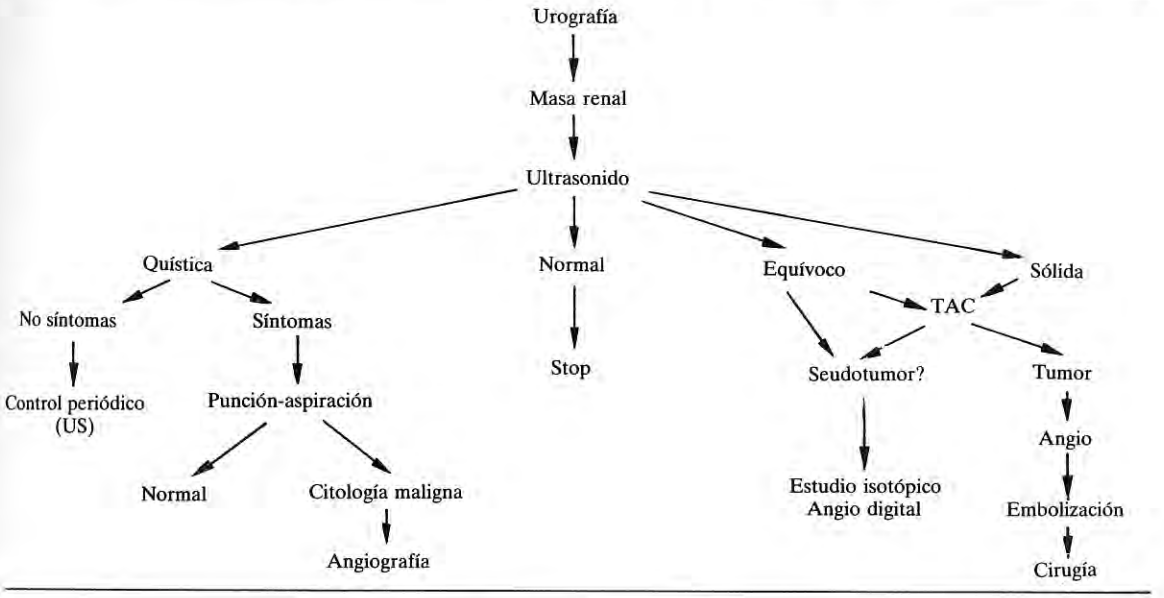

8. CONDUCTA ANTE UNA MASA RENAL BILATERAL

Las masas renales bilaterales pueden ser secundarias a la presencia de quistes, como en la enfermedad poliquística, pero también pueden obedecer a la presencia de tumores.

En el cuadro 8 se analiza la conducta entre una masa renal bilateral.

La mayor parte de las lesiones producidas por metástasis, linfoma o, incluso, adenoma, tienen importancia clínica secundaria, ya que rara vez tienen tamaño suficiente para producir síntomas o signos radiográficos en el urograma.

La ultrasonografía y la tomografía computarizada son francamente útiles para demostrar las masas renales.

En la práctica, la mayor parte de las combinaciones de masas grandes renales bilaterales, ocurren en presencia de quistes, aunque ocasionalmente se pueden encontrar tumores en un riñón y quistes en el caso contrario.

Cuadro 8

CONDUCTA ANTE MASAS RENALES BILATERALES

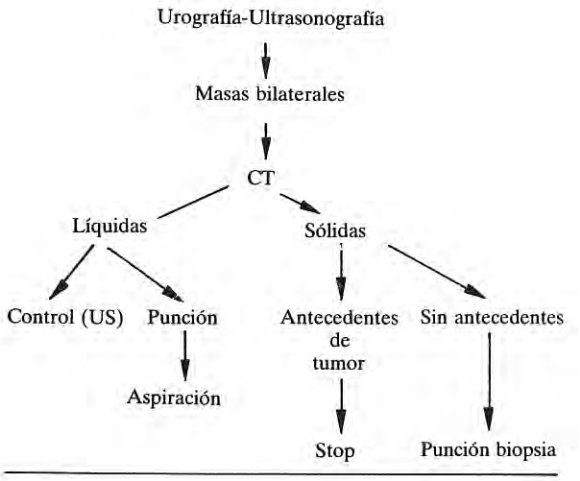

34

APARATO URINARIO: HIPERTENSION VASCULORRENAL. INSUFICIENCIA RENAL. TRASPLANTE RENAL

http://booksmedicos.blogspot.com

HIPERTENSION VASCULORRENAL

DRA. M. BERTOLEZ

1. INTRODUCCION
2. CAUSAS
3. TECNICAS DE EXAMEN

1. INTRODUCCION

Bajo este nombre se engloba una serie de casos de hipertensión en los que existen alteraciones de la circulación vascular renal y, por tanto, pueden ser susceptibles de tratamiento quirúrgico. La incidencia de este tipo de lesiones es escasa, considerándose entre el 1 y el 5 % de todos los pacientes que tienen hipertensión.

Fig. 34-1.—Causas de hipertensión vasculorrenal. Estenosis marcada de arteria renal izquierda de origen arterioesclerótico. La sustracción muestra una marcadísima disminución del calibre de la arteria renal izquierda (puntas de flecha).

2. CAUSAS

a) *Arterioesclerosis.* Es la causa más frecuente de hipertensión vasculorrenal (H.V.R.) en pacientes mayores. Esta lesión afecta fundamentalmente al tercio proximal de las arterias renales, a su ostium o a la propia aorta, siendo bilateral en 1/3 de los casos. (Fig. 34-1.)

b) *Displasia fibromuscular.* Es la causa más frecuente de hipertensión vasculorrenal en edad joven (edad media, 36 años). Aproximadamente los 4/5 de los pacientes son mujeres.

La *fibroplasia de la media* es la más frecuente, constituyendo aproximadamente el 60 % de todas las displasias fibromusculares. Es bilateral en el 60 % de los casos y esta forma raramente progresa. La falta de elasticidad de la pared produce dilataciones aneurismáticas, que luego se verán en la angiografía como las típicas imágenes arrosariadas. (Fig. 34-2.)

La *fibroplasia perimedial* es el segundo tipo más frecuente (aproximadamente el 20 % de los casos). La lesión afecta fundamentalmente a la mitad externa de la media, produciendo estenosis irregulares que, angiográficamente, producen una apariencia «en acordeón» de la arteria.

La *hiperplasia medial* constituye aproximadamente un 10 % de estas lesiones y aparece secundariamente a la hiperplasia de los músculos lisos arteriales. En angiografía produce estenosis largas y de contornos suaves.

Fig. 34-2.—Displasia fibromuscular. Típica imagen arrosariada en la arteria renal derecha (flecha).

c) *Aneurisma de la arteria renal.* Es la causa de hipertensión vasculorrenal en aproximadamente el 2,5 % de los casos.

d) *Embolismo de la arteria renal.*

e) *Fístula arteriovenosa renal.*

3. TECNICAS DE EXAMEN

Teniendo en cuenta que el 75 % de toda la población hipertensa está representada por aquellos que padecen hipertensión esencial que puede ser controlada con tratamiento médico, los esfuerzos deben ir encaminados a diagnosticar ese pequeño porcentaje de menos del 5 % que padecen hipertensión vasculorrenal susceptible de tratamiento quirúrgico.

Son susceptibles de presentar hipertensión vasculorrenal: 1) pacientes jóvenes, fundamentalmente mujeres, con cifras de tensión diastólica mayores de 110 mm Hg, sin tratamiento, y sobre todo aquéllas cuyas cifras se mantienen a pesar de tratamiento médico adecuado; 2) los pacientes que repentinamente presentan un incremento brusco de su tensión arterial; 3) pacientes mayores de 45-50 años, de cualquier sexo, que sufren incremento de tensión de forma maligna o acelerada; 4) los pacientes que presentando estigmas de arterioesclerosis generalizada sufren un empeoramiento de su hipertensión preexistente; 5) aquellos que sólo responden a drogas que bloquean la angiotensina II (captopril) o β-bloqueantes (propanolol); 6) presencia de soplo, «bruit» abdominal; 7) hipopotasemia.

A) Test de Saralasin

Consiste en administrar una infusión intravenosa de este agente, previa depleción discreta de sodio, bien con furosemida o restricción de Na^{++} en la dieta, produciéndose una caída de la presión sanguínea en las hipertensiones hiperreninémicas, por bloqueo de la angiotensina. El test se considera positivo cuando se produce un descenso de la tensión diastólica, al menos de 7 mm de Hg (7-9 mm de Hg), indicando hipertensión mediada por renina. Este test tiene un 86 % de fiabilidad en distinguir hipertensión esencial de vasculorrenal, y debe usarse como primer paso de «screening» de hipertensión vasculorrenal.

B) Estudio isotópico

Cuando no se dispone de Saralasin, el estudio isotópico puede utilizarse como primer test de screening, ya que es fácil de realizar y supone muy poca radiación.

La combinación de renograma isotópico con Hipurán I^{131} y la secuencia rápida de imágenes, obtenidas tras la inyección en bolo de Tc^{99}-DTPA, ofrecen una buena evaluación funcional del flujo sanguíneo y contornos renales comparativamente entre ambos riñones. El renograma isotópico tiene una sensibilidad del 75 % para detectar enfermedad vasculorrenal, pero su especificidad baja considerablemente por la alta tasa de falsos negativos, aproximadamente un 25 %.

C) Angiografía digital

En los últimos tiempos, muchos autores proponen la angiografía digital como técnica de «screening» de hipertensión vasculorrenal, ya que su coste equivale al de la urografía intravenosa y el estudio isotópico y su riesgo no es mayor que el de la urografía.

El acierto diagnóstico de la angiografía digital en detectar lesión arterial renal está por encima del 90 %, con muy pocos falsos positivos y negativos.

D) Toma de reninas

Las reninas periféricas están elevadas en un 15 % de los pacientes con hipertensión esencial y en un 25 % de las hipertensiones vasculorrenales. Sin embargo, el método más adecuado es la toma de reninas de *ambas venas renales.*

El propósito de este test es determinar si existen diferencias en la liberación de renina entre ambos lados, y se acepta que una diferencia igual o mayor de 1,5 de un lado respecto al otro es un hallazgo positivo, acercándose los éxitos tras cirugía al 90 %.

E) Angioplastia transluminal

La introducción de técnicas radiológicas intervencionistas, fundamentalmente la angioplastia translu-

Cuadro 1

MOMENTO ACTUAL EN EL MANEJO DE LA HIPERTENSION VASCULORRENAL

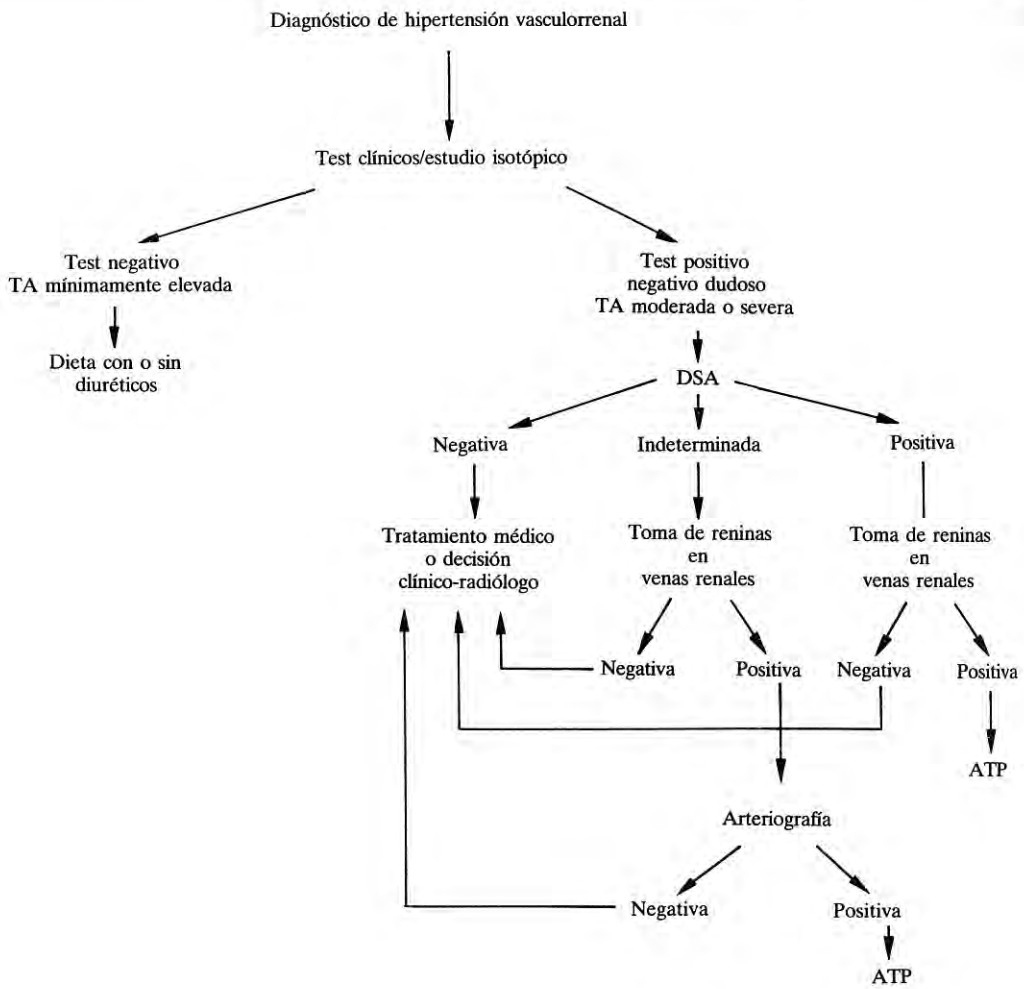

minal percutánea (ATP), para tratamiento de la hipertensión vasculorrenal ha supuesto una gran ventaja y amplia aceptación, ya que no requiere anestesia general y se evitan riesgos de la cirugía, por lo que hoy en día se considera el procedimiento de elección para el tratamiento de la hipertensión causada por estenosis de la arteria renal.

Los éxitos de la angioplastia transluminal se cifran alrededor del 95 %, siendo máxima, de casi el 100 %, en fibrodisplasia, arteritis y estenosis postquirúrgicas (by-pass, etc.) y teniendo los mayores fallos en estenosis proximales, ostiales y neurofibromatosis. (Figura 34-3.)

F) **Embolización**

Sus principales indicaciones son: riñones hipertensores en estadios terminales, estenosis u oclusiones de ramas segmentarias, fístulas arteriovenosas y aneurismas congénitos de fibrodisplasia.

G) **Urografía intravenosa**

La urografía intravenosa no tiene lugar en el esquema moderno de hipertensión vasculorrenal y únicamente se utiliza cuando se sospecha hipertensión

secundaria a patología renal (pielonefritis, glomerulonefritis, tumor, etc.), ya que el paciente presenta clínica urológica (piuria, hematuria, proteinuria, etc.) aparte de hipertensión.

H) **Ultrasonido**

El papel del ultrasonido en la evaluación de la hipertensión vasculorrenal es muy escaso, salvo en aquellos pacientes que presentan insuficiencia renal importante, en los que puede visualizarse forma y tamaño renal además de alteraciones parenquimatosas.

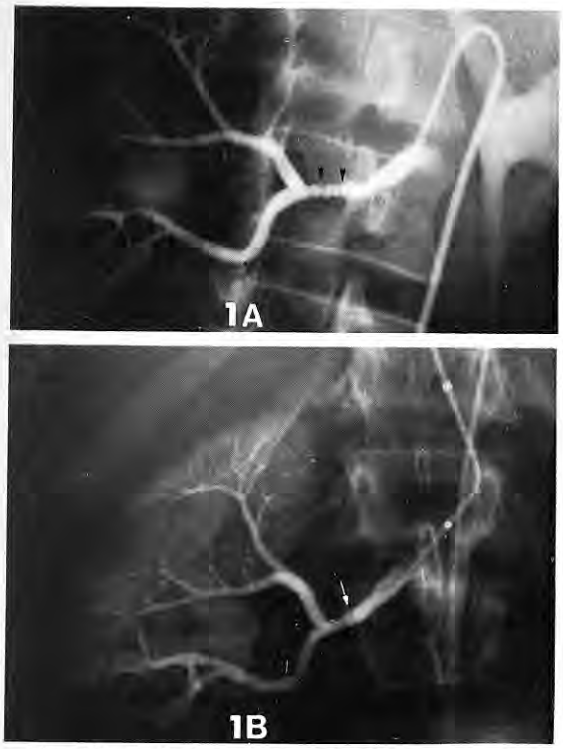

Fig. 34-3.—Angioplastia transluminal. 1A: Inyección selectiva de la arteria renal derecha mostrando la imagen típica de una angiodisplasia (puntas de flecha). 1B: Inyección selectiva tras la dilatación transluminal de la lesión con recuperación del calibre normal (flecha) y retorno a cifras tensionales normales.

INSUFICIENCIA RENAL

DRA. C. PIMENTEL

1. INTRODUCCION
2. TECNICAS DIAGNOSTICAS
3. OSTEODISTROFIA RENAL

1. INTRODUCCION

El fracaso renal es la disminución bilateral de la función renal. Se clasifica como agudo o crónico dependiendo de la rapidez con la que se instaure la pérdida de la función renal. Las enfermedades y los estados fisiopatológicos que originan el fallo renal agudo o crónico pueden situarse en tres niveles:

Prerrenal. Es el resultado de una perfusión renal disminuida, como ocurre en situaciones de hipovolemia, función cardiaca disminuida, vasodilatación periférica prolongada. Generalmente estos procesos son funcionales y reversibles.

Renal. Motivado por una enfermedad del parénquima renal propiamente dicho o que refleja una afectación del pedículo vascular.

Postrenal. La causa es un proceso que obstruye el flujo de la orina de ambos riñones.

A) Fracaso renal agudo

El fracaso renal agudo es un síndrome clínico en el que ocurre una disminución de la función, de forma brusca y con frecuencia transitoria, generalmente asociado con oliguria o anuria.

B) Fracaso renal crónico

El fracaso renal crónico es el resultado final de la pérdida bilateral del parénquima renal, de forma progresiva, producido por enfermedades como:

— Glomerulonefritis crónica.
— Pielonefritis crónica.
— Obstrucción renal crónica bilateral o unilateral, en el caso de que exista enfermedad renal crónica bilateral.
— Nefroesclerosis.
— Riñones poliquísticos.
— Enfermedad del colágeno.
— Enfermedad de la arteria renal principal.
— Arteritis.

Por regla general, en el fallo renal agudo, los riñones son de tamaño normal o grande, mientras que en el fallo renal crónico pueden existir diferentes formas, tanto en tamaño como en contorno, dependiendo de la patología renal, pero hay un claro predominio de los riñones con tamaño renal disminuido, con borde liso o contorno irregular.

A continuación, pueden verse los cuadros 1 y 2 con la clasificación radiológica de las enfermedades del parénquima renal, valorando el tamaño y el contorno renal, así como la afectación uni o bilateral.

Cuadro 1

RIÑONES GRANDES BILATERALES

Contorno liso

1. Glomerulonefritis aguda.
2. Poliarteritis nodosa (forma microscópica).
3. Lupus eritematoso sistémico.
4. Enfermedad de Wegener.
5. Angeítis alérgica.
6. Síndrome de Schonlein-Henoch.
7. Púrpura trombótica-trombocitopénica.
8. Glomeruloesclerosis diabética.
9. Amiloidosis.
10. Mieloma múltiple.
11. Necrosis tubular aguda.
12. Necrosis cortical aguda.
13. Leucemia y linfoma.
14. Nefritis intersticial aguda.
15. Uropatía aguda por uratos.
16. Acromegalia.
17. Nefromegalia asociada con cirrosis.
18. Hemofilia.
19. Uropatía obstructiva bilateral.
20. Respuesta fisiológica al material de contraste y diurética.
21. Hemorragia renal aguda.

Multifocales

1. Enfermedad poliquística del adulto.
2. Linfoma.

Modificado de Davidson

Cuadro 2

RIÑONES PEQUEÑOS BILATERALES

Contorno liso	Contorno irregular
1. Arterioesclerosis generalizada.	1. Pielonefritis.
2. Nefroesclerosis benigna y maligna.	2. Infartos.
3. Enfermedad renal ateroembólica.	3. Tuberculosis.
4. Glomerulonefritis crónica.	
5. Necrosis papilar.	
6. Hipotensión arterial.	
7. Nefropatías hereditarias.	
— Nefritis crónica hereditaria (síndrome de Alport).	
— Enfermedad quística medular.	

Modificado de Davidson

2. TECNICAS DIAGNOSTICAS

A) Abdomen simple

El abdomen simple puede mostrar calcificaciones a nivel del parénquima renal, sistema colector o vasos sanguíneos.

B) Ultrasonidos

El US ha reemplazado a la urografía intravenosa con altas dosis de contraste como modalidad de imagen inicial en el diagnóstico del fallo renal, pues evita la radiación ionizante y la nefrotoxicidad del contraste, siendo además menos costoso y más rápido en su realización.

La primera finalidad del ultrasonido es precisar si el fallo renal es corregible. El hallazgo de dos riñones pequeños atróficos, sin dilatación del sistema colector, generalmente descarta esa posibilidad. Por el contrario, la presencia de uropatía obstructiva plantea la posible resolución de la misma.

La causa más común del fallo renal agudo es la enfermedad renal intrínseca, pero es difícil, únicamente con criterios clínicos, diferenciarla de la obstrucción bilateral, que es responsable del fallo renal agudo solamente en un 5 % de los casos, o bien unilateral, cuando el riñón contralateral está ausente o anulado. En este diagnóstico diferencial el US juega un papel muy importante, pues se ha demostrado que es extremadamente sensible, entre 93 y 98 %, para detectar la obstrucción.

La enfermedad médica renal presenta riñones ecogénicos (más que el hígado) y pérdida de la línea corticomedular. (Fig. 34-4.)

C) TAC

La tomografía computarizada puede ser empleada cuando el paciente, por su constitución obesa, hace imposible la realización del ultrasonido o cuando éste fracasa (como en presencia de gas) y no puede precisar la causa ni el nivel de la uropatía obstructiva. El TAC tiene gran importancia para diagnosticar la causa intrínseca o extrínseca de la obstrucción, como los defectos de repleción no radiopacos intraluminales, pues los cálculos tienen un alto valor de atenuación, en contraste con los del tumor o coágulo de sangre. También determina si existe una masa adyacente a la vía excretora, de origen tumoral primario o metastático, de origen inflamatorio, fibrosis retroperitoneal, hematoma, etc.

En la *trombosis renal,* el TAC muestra, tras la embolada rápida de contraste, un riñón grande, con una captación inhomogénea, evidenciando un defecto

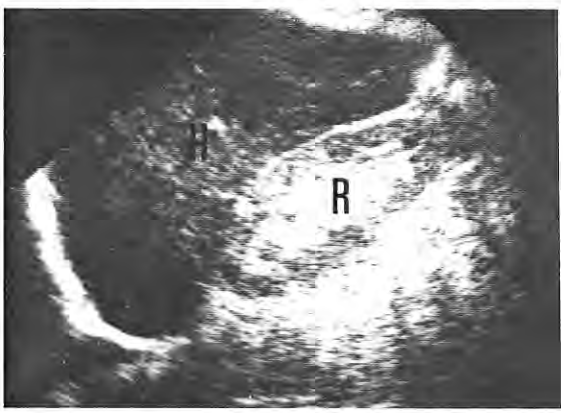

Fig. 34-4.—Ultrasonidos en insuficiencia renal. Imagen sagital que muestra aumento considerable de la ecogeneidad del riñón (R), muy superior a la del hígado (H) con pirámides muy sonotransparentes.

de repleción de baja densidad en el interior de la vena renal, que corresponde al trombo, o bien el atrapamiento de la vena por un proceso neoplásico adyacente a la misma.

En el *infarto renal agudo* el TAC con contraste intravenoso puede mostrar el signo del «anillo o borde cortical», que corresponde a un área hiperdensa, que rodea a otra área de muy baja atenuación que corresponde al resto del parénquima renal.

D) **Medicina nuclear**

Los estudios con radionúclidos pueden desempeñar un papel importante en la investigación del fallo renal. Se utilizan cuando los pacientes han presentado reacciones adversas al contraste y también cuando la ecografía, el TAC o la urografía no han sido diagnósticas.

E) **Urografía intravenosa**

Ha perdido prácticamente todo su valor. El uso de una gran dosis de contraste en la urografía en pacientes con la función renal disminuida y fracaso renal, puede dañar el tejido renal ya alterado o precipitar efectos no deseados, cardiovasculares o tóxicos, en pacientes azotémicos.

F) **Angiografía**

No ha resultado fiable ni concluyente respecto al diagnóstico exacto de las diversas causas de enfermedad parenquimatosa renal, aguda o crónica.

G) **Radiología intervencionista**

La fluoroscopia y el ultrasonido y, en ocasiones, el TAC, son utilizados para localizar el riñón y realizar biopsia renal percutánea, o bien para colocación de catéteres para drenajes percutáneos, en la hidronefrosis y/o realización de pielografía anterógrada.

3. OSTEODISTROFIA RENAL

Se emplea para describir las anomalías óseas y de los tejidos blandos que aparecen en asociación con la insuficiencia renal crónica. Las alteraciones en la osteodistrofia renal incluyen el hiperparatiroidismo (osteítis fibrosa quística), osteomalacia, raquitismo (si el esqueleto no es maduro), osteoporosis, osteoesclerosis y calcificaciones de partes blandas y vasculares.

La osteomalacia puede predominar en la fase temprana del fracaso renal. Aparecen las «seudofracturas», produciendo deformidad del tórax con múltiples fracturas costales, así como en la escápula, fémur, pubis e isquion. En algunas ocasiones tiene distribución simétrica. En el esqueleto inmaduro, la osteomalacia se manifiesta con raquitismo, con el típico ensanchamiento de la placa epifisaria, irregularidades epifisarias con mala definición o deshilamiento del hueso adyacente y ensanchamiento y deformidad en copa de la metáfisis.

Las manifestaciones radiológicas del hiperparatiroidismo son las siguientes:

1. *Reabsorción del hueso subperióstico.* Es frecuente en la cara radial de las falanges proximal y medial y, en especial, del segundo y tercer dedos. Tiene aspecto de «encaje», que puede progresar hacia una erosión festoneada. Otros puntos donde ocurre la reabsorción son las caras internas de los extremos proximales de la tibia, húmero y fémur, márgenes superiores de las costillas y lámina dura de los dientes. El penacho de la falange terminal se ve afectado, presentando una pérdida del margen cortical, con frecuencia acompañándose de una apariencia espiculada y desgastada del extremo de la falange. (Fig. 34-5.)
2. *«Tumores pardos» u osteoclastomas.*
3. *Osteoporosis.*
4. *Osteoesclerosis.* Su etiología no está clara. Se observa principalmente a nivel de la pelvis, columna vertebral, en donde la osteoesclerosis aparece como

Fig. 34-5.—Lesiones óseas de la insuficiencia renal. Signos de hiperparatiroidismo secundario, con reabsorción del lado radial de múltiples falanges (flechas finas) así como calcificaciones vasculares en las partes blandas (flechas largas).

bandas horizontales en los márgenes superior e inferior del cuerpo vertebral y se le denomina «columna en jersey de rugby». (Fig. 34-6.)

5. *Calcificaciones de los tejidos blandos.*
6. *Calcificación arterial.*
7. La *epifisiolisis.*

Cuadro 3

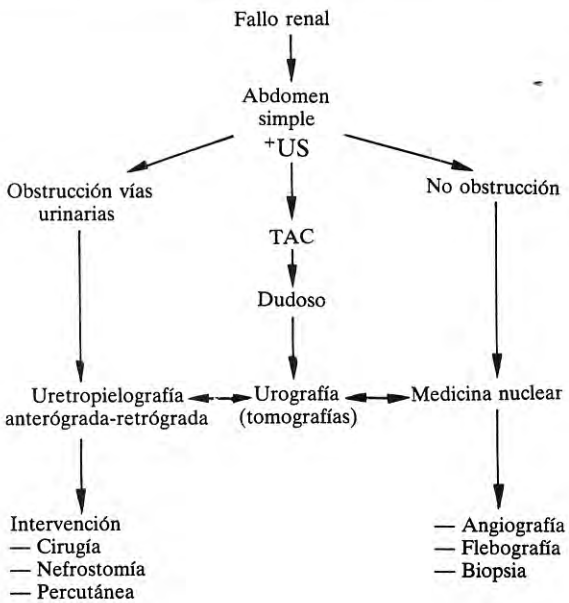

Modificado de McClennan, B. L. Denton, I.

Fig. 34-6.—Osteodistrofia renal. Típica imagen en Rugged-Jersey producida por aumento de densidad de los platillos vertebrales con menos densidad de la zona centra (puntas de flecha).

TRASPLANTE RENAL

DRA. E. RAMIREZ

1. INTRODUCCION
2. PROCEDIMIENTOS DIAGNOSTICOS
3. COMPLICACIONES
4. RADIOLOGÍA INTERVENCIONISTA

1. INTRODUCCION

El trasplante renal se considera el método de elección en el tratamiento de los enfermos con fallo renal crónico.

La causa fundamental por la que se realiza un trasplante renal se debe a la insuficiencia renal crónica, causada en aproximadamente el 54 % de los casos por la glomerulonefritis crónica, por pielonefritis en un 12 %, nefroesclerosis en 5 % y enfermedad poliquística otro 5 % de los casos.

2. PROCEDIMIENTOS DIAGNOSTICOS

A) Previos al trasplante

Las exploraciones a realizar antes de la cirugía son:

a) *En el receptor.* Es necesario el conocimiento de algunos aspectos del tracto urinario inferior, antes de proceder al trasplante, para detectar la presencia de alteraciones neuromusculares u obstrucción de la vejiga y reflujo vesicoureteral. Es preciso recordar que el 25 % de los enfermos en la fase final de fallo renal, muestran un cierto grado de reflujo vesicoureteral; por lo tanto, sólo en aquellos casos en que exista un reflujo vesicoureteral de alto grado, éste puede considerarse como un problema real para el trasplante.

b) *En el donante.* Es precisa una evaluación radiológica del tracto urinario para excluir los procesos patológicos que impedirán la donación, tales como riñón único, pielonefritis crónica por reflujo, tuberculosis renal, tumores, ectopia renal cruzada o riñón en herradura.

También es necesario un mapa vascular, para excluir aquellos donantes con arterias renales múltiples.

B) **Postrasplante**

1. *Radiografía simple.* La radiografía simple puede demostrar la presencia de masas perirrenales, así como cambios en la posición del riñón, secundarios a la acumulación de líquido por fuera de él.

2. *Urografía intravenosa y retrógrada.* En urografía intravenosa, los riñones trasplantados, debido a su posición anterior, parecen mayores que un riñón normal. La presencia de rechazo produce disminución de la función renal. El sistema colector puede mostrar signos de compresión, debido al edema del riñón, pudiendo no ser visibles los cálices y sí el contraste en la pelvis y en el uréter, lo cual, aunque raro, es bastante característico de los fenómenos de rechazo. La urografía también sirve en la demostración de extravasación del medio de contraste, así como en los desplazamientos secundarios a la presencia de masas.

3. *Medicina nuclear.* La exploración isotópica es muy importante en la evaluación postoperatoria del riñón trasplantado.

Para la evaluación del flujo se utiliza fundamentalmente el Tc^{99} DPTA. (Fig. 34-7.) La actividad máxima del riñón debe ocurrir no más tarde de 6 segundos después de verse en la arteria correspondiente. La función renal se evalúa con yodohipurato (OIH) y estudia el tiempo de llegada al riñón del hipurán y su punto más alto. La presencia de un renograma OIH normal excluye necrosis tubular o rechazo. La evaluación excretora se utiliza por la mezcla de ambas exploraciones anteriores y el estudio de ambas curvas.

4. *Ultrasonido.* En los últimos años ha crecido su importancia en la evaluación de los pacientes con trasplantes renales, dada la facilidad con la que puede estudiarse un riñón trasplantado tan superficialmente. El hallazgo más concreto del rechazo agudo es la ausencia de una separación corticomedular definida. Los hallazgos incluyen la mala definición de los ecos del seno renal, llegando a alcanzar, en los casos más graves, una falta de delimitación entre éste y el parénquima adyacente. En el trasplante también existen áreas de infarto hemorrágico sobreañadidas, que aparecerán como imágenes sonotransparentes confluentes y múltiples que pueden confundirse con masas, aunque son de pequeño tamaño y no distorsionan los sistemas colectores ni el contorno renal. Estos hallazgos se han encontrado tanto en fases agudas como en la crónica. Es importante, por tanto, tener un ultrasonido de base o previo a la iniciación del proceso de rechazo, para poder compararlo posteriormente. (Fig. 34-8.)

5. *Tomografía axial computarizada.* Las principales indicaciones de la tomografía computarizada en el trasplante renal están en función de las masas perirrenales existentes. El TAC es útil para la demostración de las diferencias de atenuación entre hematomas agu-

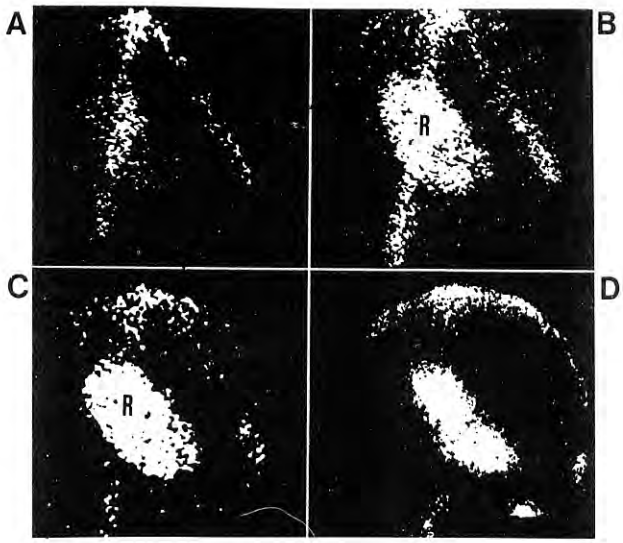

Fig. 34-7.—Métodos de examen post-trasplante. A) Vascularización normal de un riñón trasplantado estudiado con pernectato de tecnecio^{99m}. A) 0-10 segundos. B) 10-14 segundos. C) 14-18 segundos. D) 60 segundos. Puede verse el progresivo relleno del riñón (R) a partir de la arteria ilíaca derecha.

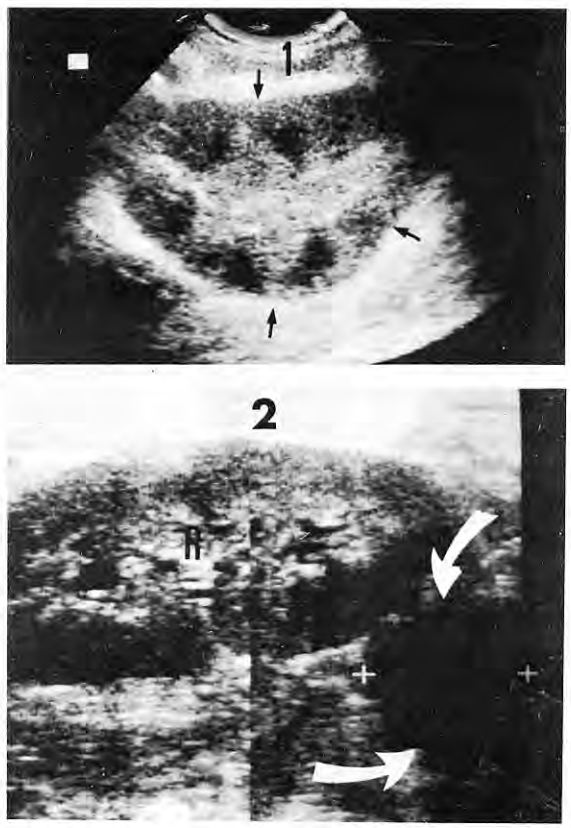

Fig. 34-8.—Ultrasonido. 1: Rechazo crónico. Riñón aumentado de tamaño y con pirámides marcadamente sonotransparentes (flechas). 2: Linfocele. La exploración sagital muestra un riñón trasplantado normal (R) y una colección líquida adyacente a su polo inferior (flechas curvas) correspondiente a un linfocele.

dos y crónicos, así como colecciones de orina y linfoceles. La búsqueda de abscesos en la región pélvica en el paciente trasplantado, también se puede hacer perfectamente por este método, que además permite demostrar, mediante la inyección del medio de contraste, el típico realce de los abscesos, en comparación con las otras lesiones mencionadas. (Fig. 34-9.)

6. *Angiografía renal.* La angiografía renal es un método diagnóstico muy importante en el estudio de los enfermos con trasplante renal. Por un lado, existen las complicaciones mecánicas de la arteria renal, que producen estenosis o trombosis y que la inyección angiográfica pone de manifiesto, y por otro, la posibilidad de estudiar tanto el rechazo agudo como el crónico. Los hallazgos angiográficos en el rechazo agudo incluyen, como signo más temprano, el retraso en la fase arterial, acompañado de un riñón grande.

3. COMPLICACIONES

A) Del injerto

El *rechazo renal* se clasifica en hiperagudo, agudo, acelerado y crónico.

El *rechazo hiperagudo* se detecta habitualmente ya en el acto operatorio, pero ocasionalmente no se manifiesta hasta doce a cuarenta y ocho horas después del trasplante. En estos enfermos, el renograma isotópico con Hipurán-I^{131} muestra pobre captación del isótopo en los casos de rechazo, mientras que el fallo renal agudo generalmente muestra una buena captación del isótopo.

El *rechazo agudo* se manifiesta clínicamente por dolor local a nivel del injerto, hipertensión, fiebre y oliguria.

El *rechazo crónico* es la complicación más grave y tardía del trasplante renal. El diagnóstico se puede efectuar por la presencia de deterioro progresivo y lento de la función renal. Suele existir hipertensión y proteinuria. El ultrasonido puede ser muy útil en su detección mostrando aumento de tamaño renal, sonotransparencia de las pirámides y pérdida de la reparación corticomedular.

B) Urológicas

Se presentan entre 3 y 25 % de los trasplantes.

La *extravasación* puede ser secundaria a la presencia de una fístula vesicocutánea, que ocurre fundamentalmente a nivel de la línea de sutura de la vejiga, aunque también puede ocurrir a nivel de la uretero-

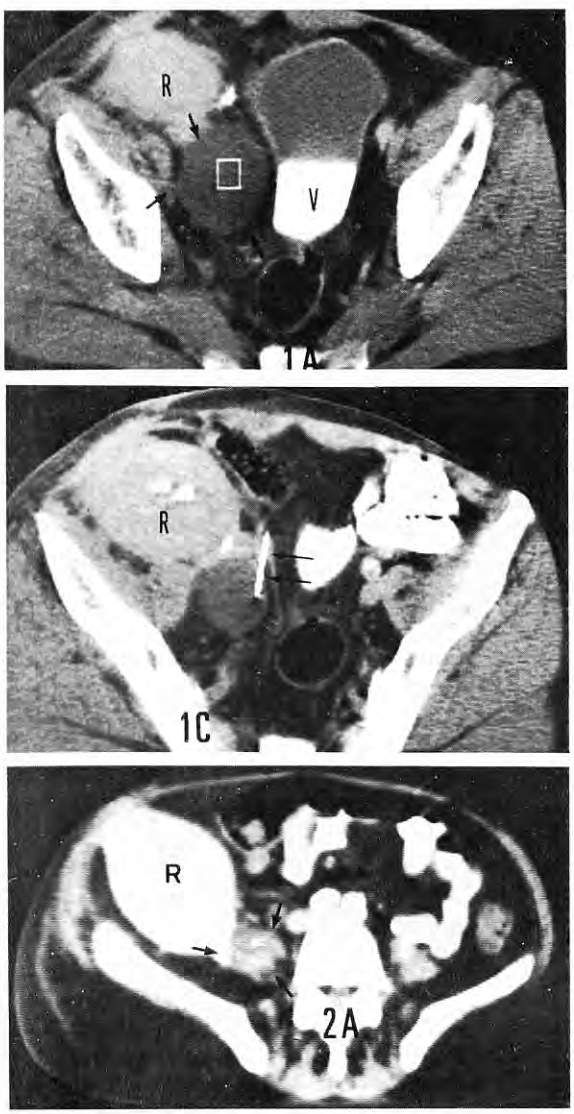

Fig. 34-9.—TAC en trasplante. 1A: Linfocele. (El enfermo corresponde al de la fig. 34-12 B3.) Corte a nivel de la vejiga urinaria (V) y del polo inferior del riñón trasplantado (R) mostrando una colección claramente líquida (flechas). 1C: Control de la punción-aspiración del linfocele mostrando el extremo de la aguja en el interior de la cavidad (flechas). 2A y 2B: Absceso pararrenal. Los cortes muestran una colección de densidad media (flechas) por debajo del riñón trasplantado (R). En el corte inferior puede verse el uréter en todo su trayecto (flechas largas).

neocistostomía, por problemas vasculares del uréter distal trasplantado.

La utilización de ultrasonidos parece ser muy útil en estos casos, demostrando extravasación días o semanas antes de que puedan hacerlo los estudios de contraste. También pueden utilizarse los isótopos. (Fig. 34-10 A.)

Las *fístulas ureterocutáneas* son complicaciones serias, secundarias casi siempre a necrosis ureteral distal con formación de fístula. Si bien el cistograma sirve para descartar la presencia de fístula vesical, es la urografía intravenosa la que mejor muestra la extravasación ureteral.

La *obstrucción ureteral* puede ser debida a necrosis distal ureteral, pero también a compresión del uréter por abscesos, linfoceles, hematomas y estrecheces propias del uréter. El cuadro siguiente muestra las causas más importantes.

Cuadro 1

CAUSAS DE OBSTRUCCION URETERAL EN EL RIÑON TRASPLANTADO

— Compresión del uréter por el riñón
— Estrechez postquirúrgica
— Obstrucción por el cordón espermático
— Fibrosis retroperitoneal
— Absceso
— Linfocele
— Micetoma
— Cálculos

La primera exploración, sin embargo, debe ser el ultrasonido (fig. 34-10 B), que muestra la presencia de hidronefrosis, confirmando así la naturaleza obstructiva del proceso, si bien, en la mayoría de los casos,

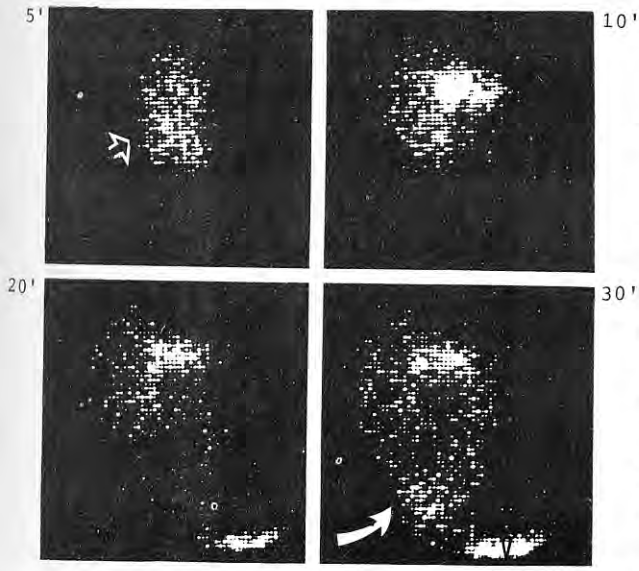

Fig. 34-10 A.—Fístula de la vía excretora en riñón trasplantado. El isótopo captado por el riñón trasplantado (flecha hueca) se extravasa (flecha curva) por encima de la vejiga (V).

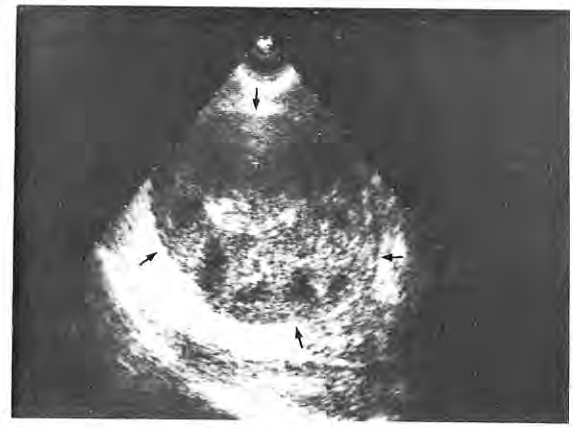

Fig. 34-10 B.—Complicaciones del trasplante. Rechazo agudo. La ultrasonografía muestra un riñón marcadísimo aumentado de tamaño globuloso y con áreas sonotransparentes (flechas).

no es capaz de demostrar la localización ni la etiología de la lesión.

Las *colecciones extraurinarias* son muy frecuentes en el postoperatorio del trasplante renal. La colección de líquido más frecuente en el trasplantado es el «linfocele», que suele ser tardío y se suele presentar con un espisodio de rechazo. El linfocele es secundario a la interrupción de los linfáticos en la cirugía. El estudio isotópico puede demostrar la captación del isótopo por la masa, en cuyo caso el diagnóstico de urinoma es claro. Cuando no se capta el isótopo, la masa puede ser un absceso, un hematoma o un linfocele. En ocasiones puede utilizarse el US como guía para localización, ya que algunas de estas colecciones pueden tratarse terapéuticamente con drenaje percutáneo.

Las *complicaciones vasculares* se han descrito hasta en el 30 % de los pacientes. Las complicaciones incluyen estenosis y oclusiones arteriales, dehiscencia de la anastomosis y trombosis venosa.

C) Médicas

1. *Infección.* Es la causa más frecuente de muerte en los trasplantados (entre el 60 y 70 % de todas las muertes postrasplante). Si bien la infección del aparato urinario es la más frecuente, su mortalidad es baja (entre el 3 y 5 %), mientras que la neumonía y las sepsis generalizadas son las causas más frecuentes de muerte.

2. *Cardiovasculares.* Estos enfermos suelen tener hiperlipidemia en un alto porcentaje (entre 22 y 73 %). Por ello, el 4 % de los casos mueren de accidentes cerebrovasculares. La hipertensión es también muy frecuente en estos enfermos, ocurriendo en el 36 % de los pacientes con trasplantes de donante vivo, mientras que llega a subir hasta el 83 % de los pacientes con trasplantes de cadáver. La estenosis de la arteria renal es una complicación frecuente del trasplante que puede ocurrir hasta en el 25 % de los pacientes. Si el paciente ya era hipertenso antes del

trasplante, la posibilidad de estenosis de la arteria renal asciende hasta el 33 %.

3. *Gastrointestinales.* Ocurren en aproximadamente un tercio de los pacientes trasplantados.

La *úlcera péptica* ocurre en más del 16 % de estos pacientes.

La *perforación cólica* está relacionada con enfermedad diverticular del colon.

La *colitis aguda* ocurre entre el 0,9 y el 3,8 % de los pacientes trasplantados. Tienen mortalidad muy alta. La mayor parte de los casos se deben a colitis isquémicas.

La *pancreatitis* ocurre entre el 2 y el 6 % de los pacientes trasplantados y presenta una mortalidad cercana al 50 %. El diagnóstico radiológico es similar a las otras pancreatitis y se basa fundamentalmente en estudios de ultrasonografía y tomografía computarizada.

4. *Otras complicaciones.* La causa más frecuente de muerte en las primeras 24 horas del trasplante es el tromboembolismo pulmonar, secundario frecuentemente a hipercoagulabilidad.

D) **Tardías**

1. *Neoplasias.* La incidencia de nuevos tumores en pacientes trasplantados es 100 veces más frecuente que en la población general. En la población general, de los tumores más frecuentes, un 3-4 % son linfomas, mientras que en los enfermos con trasplante renal la proporción sube al 33 %.

Los linfomas que se ven en pacientes trasplantados son fundamentalmente linfomas no Hodgkin (62 %), Estos linfomas presentan la particularidad de afectar al sistema nervioso central en aproximadamente el 42 % de los casos, mientras que la posibilidad de afectación del SNC en la población general es sólo del 2 %. El hallazgo radiológico más importante es la presencia de masas con un área de radiotransparencia central por necrosis, afectando fundamentalmente la sustancia blanca.

Fig. 34-11.—Radiología intervencionista en riñón trasplantado. Pielografía anterógrada mostrando la dilatación del uréter por estenosis de la unión ureterovesical (flecha). El paciente fue tratado con la colocación de una endoprótesis por vía percutánea.

4. RADIOLOGIA INTERVENCIONISTA

a) *Pielografía anterógrada.* Esta técnica puede utilizarse en aquellos casos en que aparece hidronefrosis progresiva y elevación progresiva de los niveles de creatinina, que sugieren la presencia de obstrucción ureteral, cuyas causas se reflejan en el cuadro siguiente:

Cuadro 3

— Cálculo
— Estrechez ureteral
— Necrosis ureteral
— Coágulo
— Micetoma
— Compresión del cordón espermático
— Fístula urinaria
— Linfocele

b) *Nefrostomía percutánea.* Cuando se detecta obstrucción urinaria o una fístula con pérdida de orina, la pielografía anterógrada puede utilizarse para hacer una nefrostomía de descarga temporal. Por otra parte, la presencia de esta nefrostomía permite dilatar a través de ella estrecheces ureterales y extraer cálculos presentes en el sistema colector. (Fig. 34-11.)

c) *Aspiración y drenaje de colecciones líquidas.* La aspiración percutánea de estas colecciones está indicada para hacer un análisis bacteriológico y químico del líquido, así como para producir un efecto descompresivo de la masa sobre el sistema colector.

d) *Angioplastia transluminal percutánea.* La estenosis de la arteria renal ocurre en aproximadamente el 10 % de los casos de riñones trasplantados. Las estenosis ocurren en el área de anastomosis y pueden estudiarse perfectamente por angiografía convencional o digital. En estos casos, la corrección quirúrgica no es sencilla, por lo que la angioplastia transluminal ha abierto un camino importante en estos pacientes. Se puede esperar una reducción de la medicación o la eliminación de la misma en prácticamente un 76 % de los casos.

35

APARATO GENITOURINARIO: VEJIGA Y URETRA. PROSTATA. PENE. TESTICULO

http://booksmedicos.blogspot.com

VEJIGA Y URETRA

DR. C. S. PEDROSA

1. VEJIGA URINARIA
2. URETRA

1. VEJIGA URINARIA

La vejiga urinaria tiene forma variable, siendo más ovalada en mujeres que en hombres, si bien puede ser redonda. En la mujer es frecuente la compresión ligera del techo de la misma por el útero normal.

A) Anomalías congénitas

Se conoce como el «complejo extrofia-epispadias», ya que el defecto existente puede variar en severidad desde la apertura completa cloacal hasta un epispadias simple. La extrofia clásica se presenta con ausencia de la parte anterior de la vejiga y de la porción correspondiente de la pared abdominal anterior. La uretra es epispádica, existe separación anormal de los huesos de la sínfisis del pubis (suele ser de ± 10 cm a cualquier edad) (fig. 35-1), hernias bilaterales inguinales frecuentes y los testículos no están descendidos. La extrofia se complica con adenocarcinoma, tanto en la que no es operada como en aquellos pacientes en los que se practica vesicoplastia.

En la radiografía simple de abdomen aparece una rotación hacia afuera de los huesos innominados y de los huesos del pubis en su unión con el isquion y el íleon.

La urografía intravenosa mostrará la presencia de un tracto urinario superior, a veces normal, pero que frecuentemente presenta cierta dilatación uni o bilateral, con obstrucción en la unión ureterovesical, por el prolapso de la mucosa.

B) Cálculos

Los cálculos suelen verse en enfermos que padecen de hipertrofia prostática benigna, divertículos de la vejiga, lesiones neurogénicas, estrechez uretral, cuerpos extraños e infecciones producidas por organismos capaces de desdoblar la urea. Los cálculos pueden no verse bien en la radiografía simple de abdomen, debido a que no sean opacos o lo sean muy poco, además de poder ser oscurecidos por las heces intestinales. Por último, si son muy grandes pueden simular una vejiga llena de contraste (fig. 35-2). Producen defectos de repleción en la urografía.

C) Desplazamiento y compresión extrínseca

La vejiga urinaria puede ser desplazada o comprimida en cualquier dirección, aunque generalmente ocurre en sentido psoteranterior o lateralmente (fi-

Fig. 35-1.—Extrofia de la vejiga urinaria. Los sistemas colectores no presentan alteraciones significativas. La vejiga tiene una forma prácticamente normal (V). Nótese la marcada separación de los huesos del pubis (flechas).

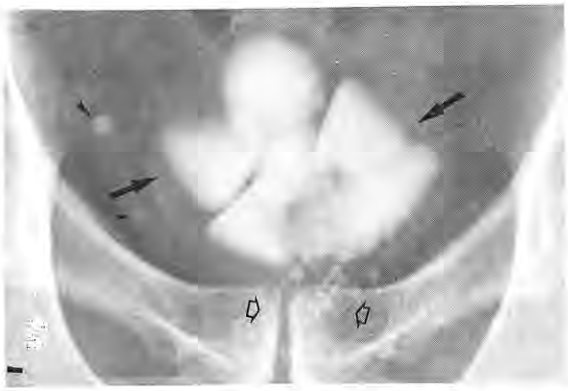

Fig. 35-2.—Radiología de la litiasis vesical. Litiasis vesical y prostática. Los cálculos múltiples de la vejiga son de tipo facetado (flechas grandes). Por debajo pueden verse calcificaciones más amorfas (flechas huecas) correspondientes a calcificaciones prostáticas. En el lado derecho pueden verse flebolitos (cabezas de flecha).

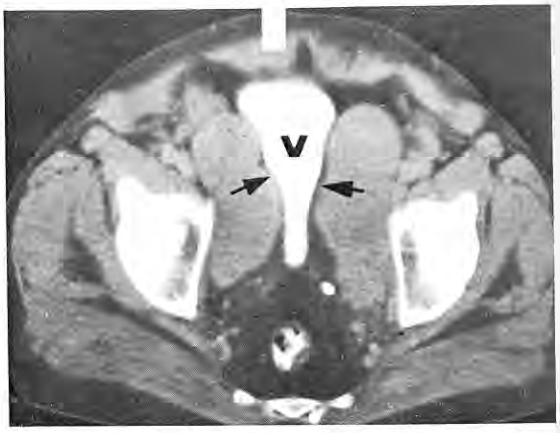

Fig. 35-3.—Compresión extrínseca de la vejiga urinaria. «Vejiga en lágrima» por compresión extrínseca bilateral por masas adenopáticas en linfoma (flechas).

gura 35-3). Las causas más frecuentes del desplazamiento de la vejiga urinaria son las siguientes.

Cuadro 1

DESPLAZAMIENTO DE LA VEJIGA. CAUSAS

— Masas uterinas (miomas).
— Tumores ováricos.
— Ganglios perivesicales.
— Abscesos perivesicales.
— Tumores presacros o retrorrectales.
— Impacto fecal.
— Aneurismas de la arteria ilíaca.
— Hematoma perivesical o de la vaina del recto.
— Lipomatosis pélvica.
— Distensión gaseosa o masa tumoral del colon o intestino delgado.
— Aumento prostático.
— Embarazo.
— Ureterectasia masiva.
— Hipertrofia del íleo-psoas con pelvis estrecha (varones de raza negra).

Sty, Parker, Korobin, Ney y Friedenberg

Los tumores presacros, también llamados tumores de Middlethorp, son masas extraperitoneales que, a menudo, desplazan u obstruyen los uréteres y la vejiga, en su salida o en la uretra. En la zona presacra, los tumores más frecuentes son de tipo congénito (32-39 %), siendo el cordoma el más habitual.

La radiografía simple de abdomen puede mostrar calcificaciones, sobre todo en miomas uterinos, tumores ováricos, teratomas, quistes dermoides. Pueden verse lesiones destructivas de los huesos de la pelvis en cordomas, ependimomas, neurofibromas, meningoceles anteriores y teratomas.

La ultrasonografía es un método útil que muestra los tumores sólidos y los diferencia de las lesiones quísticas, y es de la máxima utilidad en mujeres embarazadas y en niños, en los que hay que hacer estudios repetidos. La tomografía computarizada es la técnica de elección para evaluar bien los tumores, puesto que puede demostrar su origen y la afectación de las partes blandas, delimitando así su extensión.

El *desplazamiento simétrico de la vejiga urinaria* produce una elevación de la vejiga urinaria, que se ha dado en llamar vejiga en «lágrima» (tear drop). Esta elevación se debe a múltiples causas, de las cuales vamos a señalar las más importantes (Fig. 35-3.):

1. *Lipomatosis pélvica,* secundaria a la presencia de infiltración grasa de la pelvis menor. Es más frecuente en hombres. La tomografía computarizada permite hacer el diagnóstico diferencial con otras lesiones, al demostrar la presencia de grasa.
2. *Hemorragia perivesical.* Fundamentalmente secundaria a trauma.
3. *Tumores pélvicos.* Ocasionalmente, la presencia de adenopatías puede presentar una imagen similar. (Fig. 35-3.)
4. *Linfocele.*
5. *Obstrucción de la vena cava.*

D) Lesiones inflamatorias

Las lesiones inflamatorias de la vejiga urinaria o «cistitis» ocurren generalmente en mujeres adultas y pueden ser causadas por numerosos organismos.

La *cistitis enfisematosa* se presenta con gas en la pared o en la luz de la vejiga. Generalmente, es secundaria a la presencia de *E. coli.* Un 50 % de los pacientes tienen diabetes mellitus. Las radiografías muestran la presencia de gas en el interior de la luz vesical, que debe diferenciarse de otras causas.

Cuadro 2

GAS EN LA VEJIGA URINARIA

Instrumentación urológica.
Fístula vesicovaginal.
— Neoplasias ginecológicas.
— Neoplasias vesicales.
— Radioterapia.
Fístula vesicocolónica.
— Diverticulitis.
— Tumores de vejiga.
— Tumores del colon.
Fístula vesicoentérica.
— Enfermedad de Crohn.
— Neoplasia.
— Radioterapia.
Absceso pélvico.
Cistitis enfisematosa.
Agenesia anorrectal con fístula rectouretral o vesical.

De Parker

La *tuberculosis de la vejiga urinaria* se presenta fundamentalmente en adultos. La radiografía simple puede mostrar calcificaciones en el área renal. Es importante descartar la presencia de afectación ósea, sobre todo a nivel de la columna vertebral y de las sacroilíacas o caderas. Pueden verse calcificaciones en las vesículas seminales o en los deferentes.

La urografía puede mostrar una vejiga pequeña con estenosis de ambos uréteres en su porción distal y lesiones altas que sugieren la presencia de tuberculosis. (Fig. 35-4.) La presencia de una vejiga pequeña obliga a un diagnóstico diferencial con otras entidades que también pueden producirla.

Cuadro 3

CAUSAS DE VEJIGA PEQUEÑA

Desórdenes neurovasculares de la vejiga con hiperreflexia.
Uropatía obstructiva distal.
Cistitis severa.
Posradiación.
Hematoma pélvico.
Cistectomía parcial.
Tumor infiltrante.
Otras causas:
Tuberculosis.
Esquistosomiasis.
Lipomatosis pélvica.
Adenopatías pélvicas.
Incontinencia total.
Enfermedad inflamatoria pélvica.

De Parker, Ney y Friedenberg, Reeder y Felson

De las *infecciones micóticas* la más frecuente es la *candidiasis,* que produce un «micetoma» en el interior de la vejiga urinaria.

La *esquistosomiasis urinaria* está producida por el esquistosoma hematobium. La vejiga urinaria se afecta en el 85 % de los casos, y el uréter en el 44 %. Existe una incidencia elevada de carcinoma. Los hallazgos radiográficos pueden ser muy característicos. Existe calcificación de la pared, de aproximadamente entre 1 y 3 mm de anchura. (Fig. 35-5.)

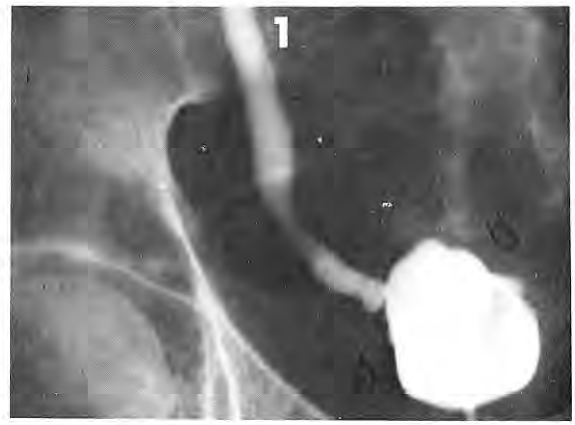

Fig. 35-4.—Semiología de la vejiga pequeña. Cistografía retrógrada. Vejiga pequeña tuberculosa (flechas huecas) con reflujo masivo en uréter dilatado.

La *cistitis bullosa,* también llamada cistitis por catéter, cistitis polipoidea, cistitis papilar, o edema bulloso, es frecuente en individuos viejos con catéteres permanentes.

La cistitis bullosa puede presentarse como defectos de repleción en la urografía intravenosa y simular tumores vesicales. La sonografía muestra grados variables de engrosamiento, desde milímetros a centímetros, localizado o difuso, generalmente en la cara posterior, ya que es la zona en que más frecuentemente contacta el catéter con la pared. La mucosa engrosada es habitualmente hipoecoica.

La *cistitis incrustante de alcalinos* puede ser secundaria a la fulguración de la mucosa, a radiación o por drogas. Las calcificaciones se pueden confundir a veces con cálculos en los hallazgos radiográficos. El diagnóstico diferencial de las calcificaciones de la pared vesical puede verse en el cuadro 4.

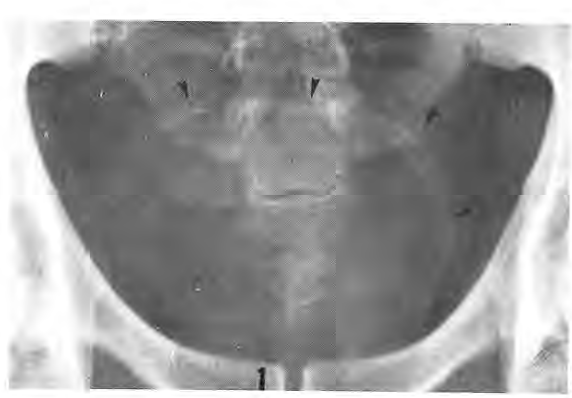

Fig. 35-5.—Calcificaciones de la pared vesical. Esquistosomiasis. Nótese la calcificación fina de la pared vesical (puntas de flecha). (Cortesía del Dr. V. Estrada. Madrid.)

Cuadro 4

CALCIFICACIONES DE LA PARED DE LA VEJIGA

1. Cálculo.
2. Cálculo en divertículo.
3. Neoplasia con incrustaciones.
4. Tuberculosis.
5. Esquistosomiasis.
6. Cistitis.
   — Ciclofosfamida.
   — Síndrome de Stevens-Johnson.
7. Postirradiación.
8. Invasión de neoplasia cólica o pélvica con tendencia a la calcificación.
9. Seudocalcificaciones.
   — Cabeza fetal incompleta.
10. Hemangioma cavernoso (niño).

Modificado de Parker

La *cistitis por ciclofosfamida* es de tipo hemorrágico y ocurre entre el 3 y el 40 % de los pacientes que han sido sometidos a este tratamiento. Los exámenes radiográficos muestran irregularidad mucosa importante con «huellas de dedo», ocasionalmente calcificaciones y volumen muy disminuido.

La *cistitis por radiación* ocurre entre unos meses y varios años después de la radiación. Los hallazgos radiográficos muestran una vejiga contraída, pequeña, que puede ser de paredes lisas o irregulares.

E) Trauma

La rotura puede ser intraperitoneal o extraperitoneal, siendo combinada en un 10 % de los casos.

La *rotura extraperitoneal* se asocia prácticamente siempre con fracturas pélvicas. Aproximadamente el 50 % de los traumatismos del tracto urinario inferior con fractura pélvica afecta a la uretra, un tercio a la vejiga y un 10 % a ambas.

La evaluación de los traumatismos se realiza habitualmente con cistografía retrógrada (fig. 35-6), que es superior a la urografía intravenosa por la dilución que el contraste sufre en ésta y porque si la presión vesical es escasa, pueden pasar desapercibidas roturas pequeñas. Incluso con cistografía retrógrada puede no verse hasta un 10 % de las roturas. Si existe sospecha de lesión uretral, es preferible hacer una uretrografía.

F) Disfunción neuromuscular

La disfunción neuromuscular del sistema de la uretra y vejiga es muy frecuente, ya que es una zona «diana» para muchas drogas, así como para alteraciones neuromusculares.

Las personas normales tienen la sensación de vejiga llena aproximadamente a partir de los 100 cc de orina, y sienten deseos muy imperiosos de vaciarla cuando ésta contiene entre 400 y 500 cc. La contracción de la vejiga es un movimiento voluntario que incluye la contracción de la pared vesical y la relajación del esfínter uretral.

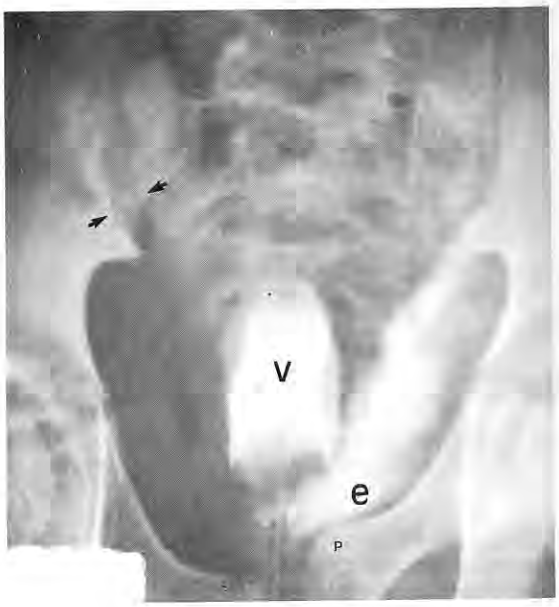

Fig. 35-6.—Trauma vesical. Rotura extraperitoneal. La radiografía muestra diástasis de la sacroilíaca derecha (flechas) y la sínfisis del pubis, estando el lado izquierdo (P) mucho más alto que el derecho. La inyección de contraste muestra una vejiga pequeña (V), elevada fuera de la pelvis por el hematoma perivesical, observándose la extravasación extraperitoneal del medio de contraste (E).

Cuadro 5

ALTERACIONES NEUROLOGICAS FRECUENTES QUE PRESENTAN DISFUNCION VESICAL

1. VEJIGA NO INHIBIDA
   — Maduración del SNC retrasada (en la niñez).
   — Arterioesclerosis cerebral (en viejos).
   — Esclerosis múltiple temprana.

2. VEJIGA REFLEJA
   — Lesiones de la médula espinal.
   — Neoplasias espinales primarias o secundarias.
   — Siringomielia.
   — Esclerosis múltiple avanzada.
   — Neoplasias cerebrales extensas.
   — Traumatismos cerebrales extensos.

3. VEJIGA ARREFLEXICA
   — Lesiones y tumores de la cauda equina.
   — Mielitis transversa aguda.
   — Carcinoma rectal extenso.
   — Resección abdominoperineal por ca. de recto.
   — Fibrosis perivesical postcirugía.
   — Hernia de disco.
   — Poliomielitis.
   — Mielodisplasia y espina bífida.
   — Diabetes mellitus.
   — Tabes dorsalis.
   — Síndrome de Guillain-Barré.

Modificado de Perkash

Efectos por drogas. Existen numerosísimas drogas que pueden producir alteraciones en la función vesical.

Cuadro 6

DROGAS QUE ALTERAN LA FUNCION VESICAL

1. RETENCION AGUDA Efedrina. Anticolinérgicos. Antihistamínicos. Amitriptilina.	2. VACIAMIENTO VESICAL COMPLETO Clorfemidramina. Fenilpropanolamina. Mexilatobenzotropina. Difenilhidantoína.
3. INCONTINENCIA DE STRESS Monosulfa. Fenotiazinas.	4. VEJIGA HIPERDISTENDIDA (Diabetes insípida nefrogénica). Sales de litio.

Resumido de Perkash

Lesiones medulares. Los traumatismos por accidentes de tráfico son la causa más frecuente de paraplejía. Estas lesiones parapléjicas o tetrapléjicas prácticamente siempre se acompañan de disfunción neuromuscular severa de la vejiga.

Mielodisplasia. La complicación más frecuente de la mielodisplasia es la hidronefrosis, que ocurre fundamentalmente en pacientes que tienen incoordinación detrusor-esfínter.

Estudios radiológicos. La investigación completa de los pacientes con alteraciones neuromusculares de la vejiga se realiza hoy por medio de estudios urodinámicos con cistometrograma para tratar de demostrar la función vesical, así como electromiografía del esfínter, cistourograma de eliminación y estudios isotópicos.

La urografía intravenosa es útil en estos pacientes porque detecta la presencia de cálculos que se producen debido a la inmovilización brusca, con osteoporosis aguda y excreción de cantidad importante de calcio por la orina. (Fig. 35-7.)

Fig. 35-7.—Vejiga neurógena por meningocele. La vejiga presenta una forma piriforme, se acompaña de numerosísimos divertículos que la rodean y de uropatía obstructiva bilateral. Nótese los defectos de los arcos posteriores de la última vértebra lumbar y primera sacra con espinas bífidas ocultas (flechas).

G) Alteraciones de la pared: fístulas, divertículos, hernias

a) Las *fístulas* de la vejiga urinaria puede ocurrir entre diferentes vísceras.

Fístulas vesicointestinales. Las variedades congénitas son aquellas que se asocian a ano imperforado. Las más frecuentes son las *adquiridas.* Están representadas en el cuadro siguiente:

Cuadro 7

FISTULAS VESICOINTESTINALES

Diverticulitis	51 %
Carcinoma colorrectal	16 %
Enfermedad de Crohn	12 %
Carcinoma de vejiga	5 %

Sintetizado de Ney y Friedenberg

La mayoría de las fístulas están situadas en la región posterior de la vejiga, siendo la cúpula el segundo lugar de localización.

Las *fístulas vesicovaginales* suelen ser secundarias a cirugía ginecológica, sobre todo la histerectomía total por enfermedad genital benigna o la histerectomía radical por carcinoma genital. Ocurren siempre altas, en la pared anterior de la cúpula vaginal, un poco por encima del trígono vesical.

b) *Hernias.* La vejiga urinaria puede estar afectada en el 3 % de todas las hernias inguinales, porcentaje que probablemente llega al 10 % en hombres mayores de 50 años.

Los hallazgos radiográficos incluyen la presencia de una hernia claramente visible en posición supino, si bien las lesiones pequeñas hay que demostrarlas en posición prono o en radiografías en bipedestación.

Las «orejas de la vejiga» ocurren en aproximadamente el 5 al 10 % de los niños menores de 6 meses de edad. Se trata de una protrusión de la parte infe-

rolateral de la vejiga en el anillo inguinal, habitualmente de tipo bilateral.

c) *Divertículos vesicales.* Los divertículos *congénitos* son raros.

Los *divertículos adquiridos* ocurren más tarde en la vida y se asocian con obstrucción del cuello vesical o infección. Son generalmente múltiples y ocurren en cualquier parte de la vejiga, pero más frecuentemente en la cúpula vesical. Los divertículos adquiridos no tienen pared muscular o muy poca, representando en realidad auténticas saculaciones de la mucosa o seudodivertículos.

El US es particularmente útil, ya que permite demostrar el cuello del divertículo e incluso su vaciamiento, pudiendo confirmar así aquellos casos en que el vaciamiento vesical no se sigue de vaciamiento del divertículo.

H) Incontinencia urinaria

Se conoce con este término la pérdida involuntaria de la orina, existiendo diversas variedades:

a) *Incontinencia apremiante* (urge-incontinence). En esta variedad existe, previo a la micción, un deseo incontrolable, intenso e inmediato de evacuar. La etiología incluye la cistitis tuberculosa, la cistitis por radiación, la intersticial, el carcinoma vesical «in situ» y ciertos tipos de vejiga neurogénica. La evaluación radiológica en estos casos se realiza generalmente con cistografías.

b) *Incontinencia de rebosamiento.* Ocurre en pacientes que tienen marcada dificultad para vaciar. La retención urinaria se puede producir por obstrucciones del tracto de salida, ya sean alteraciones neuropáticas o anatómicas, tales como aumento de la próstata, contractura del cuello vesical, válvulas ureterales, ureterocele gigante ectópico, estrechez de uretra, etc. La mayor parte de los pacientes con incontinencia de este tipo tienen vejiga marcadamente distendida, que se aprecia claramente ya en el examen físico, y que requiere la descompresión de la vejiga.

Cuadro 8

CAUSAS DE VEJIGA GIGANTE

1. OBSTRUCCION
   - — Hipertrofia prostática.
   - — Contractura del cuello vesical.
   - — Vejigas neurogénicas.
   - — Atonía idiopática.
   - — Vejiga histérica.

2. NIÑOS
   - — Obstrucción por válvulas.
   - — Estrecheces uretrales.
   - — Contractura del cuello vesical.
   - — Vejigas neurogénicas.
   - — Síndrome de megacistis.
   - — Ausencia de la musculatura abdominal.

Ney y Friedenberg

c) *Incontinencia de postvaciamiento.* En esta entidad existe una pérdida de pequeña cantidad de orina, muy poco tiempo después que ha cesado el vaciamiento normal. El síntoma es típico de los divertículos uretrales, que ocurren más frecuentemente en mujeres y que se asocian habitualmente con uretritis crónica.

La uretrografía retrógrada puede ser suficiente para demostrar el divertículo, así como el área de comunicación con la uretra

d) *Incontinencia continua.* En la edad pediátrica, si una niña joven tiene incontinencia continua desde el nacimiento, se debe tratar de un uréter ectópico que se inserta en la vagina o en la uretra. Generalmente se asocia a un sistema colector doble, en el que la mitad superior está afectada. De manera característica, estas niñas también vacían de forma normal. La urografía intravenosa puede mostrar el doble sistema colector y el uréter ectópico.

En las mujeres adultas la incontinencia continua obedece generalmente a fístulas. La investigación radiológica debe hacerse por medio de la urografía intravenosa.

e) *Incontinencia de stress.* En varones, la causa más frecuente es la afectación del esfínter después de prostatectomía.

En la mujer, la incontinencia de stress resulta de la pérdida de las relaciones anatómicas normales entre la uretra y la porción posterior de la vejiga, a la vez que se produce un descenso del cuello de la misma.

I) Tumores

En la vejiga urinaria los tumores son fundamentalmente *epiteliales,* ya que sólo un 10 % son de origen no epitelial. Los tumores epiteliales son fundamentalmente del *tipo de células transicionales,* siendo más raros los adenocarcinomas y los tumores epidermoides.

Los tumores de células transicionales se dividen habitualmente en tres grandes tipos: I, II y III. Los tumores de tipo I tienen una recurrencia del orden del 65-75 %. Los de grado II son invasivos, y los de grado III son marcadamente invasivos, con pronóstico pobre y recurrencia frecuente.

La *urografía intravenosa y cistografía* puede demostrar a veces la presencia de rigidez de la pared de la vejiga, así como la afectación ureteral por atrapamiento tumoral. En ocasiones se puede ver la uropatía obstructiva completa de un riñón, secundaria a la obstrucción del uréter, a nivel de la unión ureterovesical. La demostración de una masa en el interior de la vejiga urinaria es un dato fidedigno de la presencia de una neoplasia. (Fig. 35-8.)

La utilización de la *angiografía* mejora el estadiaje de los tumores pélvicos en el 18 % de los casos, pero ha perdido valor actualmente.

La *linfografía* es útil en el diagnóstico de la extensión de tumores de la vejiga urinaria. Para muchos

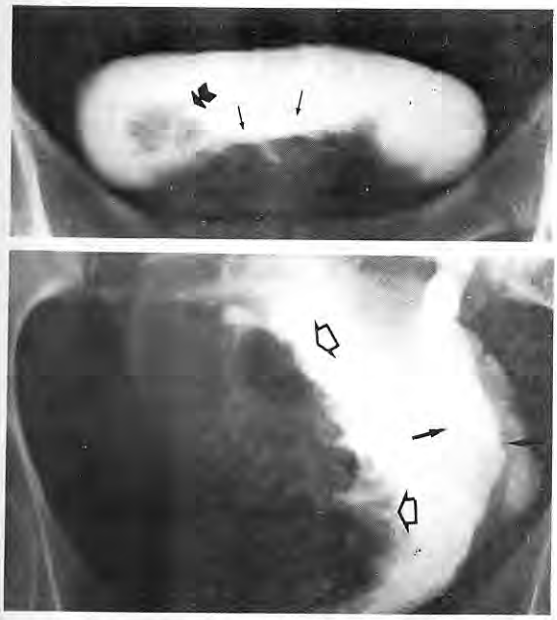

Fig. 35-8.—Semiología urográfica de los tumores de vejiga. 1: Papiloma vesical produciendo un defecto de repleción (flecha) de bordes mal definidos con aspecto de «esponja». El paciente presenta hipertrofia prostática elevando el suelo vesical (flechas finas). 2: Carcinoma de vejiga extenso. La tumoración invade la mitad derecha de la vejiga, que no se rellena de contraste (flechas huecas.) A pesar de la situación derecha hay dilatación del sistema colector izquierdo (flecha sólida) que indica invasión ureteral izquierda.

autores, mejora el estadiaje de los tumores en el 85-95 % de los casos. La fiabilidad del diagnóstico de enfermedad ganglionar metastásica es del 77,7-89 %.

Cuadro 9

DEFECTOS DE REPLECION INTRAVESICALES

Carcinoma.	Hipertrofia prostática.
Coágulo.	Edema por paso de cálculo (trígono).
Cálculo.	Hemorragia mural.
Catéter de Foley.	
Rabdomiosarcoma (niños).	
Ureterocele.	
Invasión de neoplasia vecina.	

Sintetizado de Parker, Wieder, Komolafe

La *tomografía axial computarizada,* y sobre todo la efectuada con CT dinámico, ha mejorado considerablemente el estadiaje de estas lesiones, aunque tiene dificultades en las lesiones A y B_1. Aparte de la extensión a la grasa perivesical (estadio C), el engrosamiento localizado de la pared y la pérdida de la definición del plano graso son claramente demostrados por esta técnica. La invasión en vísceras vecinas o en la próstata o vesícula seminal se obtiene rápidamente con esta técnica. Así mismo, la técnica es muy útil en la demostración de la invasión del espacio anterior de Retzius. Los ganglios linfáticos de la región presacra, hipogástrica y de la cadena del obturador, difíciles de visualizar por linfografía, se ven bien en TAC.

La *ultrasonofrafía* es muy útil para identificar las masas intravesicales, así como su extensión, a través de la muscularis en la grasa perivesical. Con esta técnica puede demostrarse la invasión de la próstata o de las vesículas seminales. También es útil para diferenciar hiperplasias prostáticas unilobulares de auténticos tumores intravesicales. (Fig. 35-9.) Sin embargo, la diferenciación de una masa neoplásica de una inflamatoria no es fácil.

El estadiaje de los tumores epiteliales de la vejiga se realiza de la siguiente manera:

No infiltrante:	Localizado en la mucosa.
Infiltrante:	Localizado en la mucosa.
Estadio A:	Las células tumorales han invadido la lámina propia, pero no se extienden al músculo.
Estadio B_1:	La invasión llega a menos de la mitad del músculo.
Estadio B_2:	Se extiende más allá de la mitad del músculo o más.
Estadio C:	El tumor invade la grasa perivesical o linfáticos.
Estadio D:	Hay metástasis conocidas del tumor.
Estadio D_1:	Localizadas en la pelvis.
Estadio D_2:	Más allá de la pelvis.

La infiltración es el factor más importante en el estadiaje de estos tumores, ya que cuando existe extensión perivesical los tumores tienen metástasis en el 74 % de los casos, mientras que aquellos que están confinados a las capas musculares sólo las tienen en el 13 % y ningún tumor limitado a la mucosa tiene habitualmente metástasis. La evaluación de estos pacientes incluye la *urografía intravenosa.* Cuando la urografía intravenosa y el renograma isotópico son normales, aproximadamente el 87 % de los pacientes están vivos a los tres años, mientras que cuando son anormales, sólo el 24 % de los pacientes están vivos a los tres años. Sin embargo, el estadiaje convencional, incluyendo la urografía intravenosa, cistoscopia y biopsia, así como el examen bimanual bajo anestesia, parece presentar un error entre el 30-50 % de los casos, debido, en la mayoría de ellos, a estadiaje in-

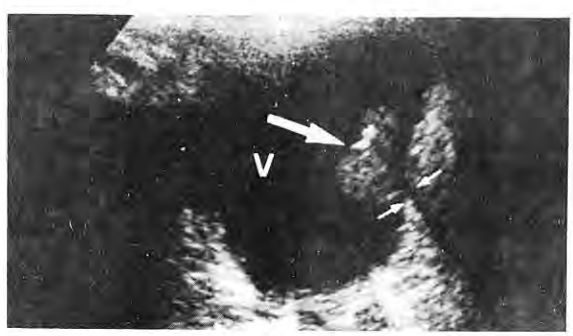

Fig. 35-9.—Ecografía de los tumores vesicales. Tumoración de pequeño tamaño de la cara izquierda de la vejiga (flecha grande) que contiene calcio, produciendo una sombra sónica (flechas pequeñas).

suficiente, ya que las biopsias tomadas por cistoscopia no siempre lo son del área de mayor infiltración profunda.

La *linfografía* sigue teniendo un cierto valor en los tumores vesicales. En general existe una correlación cercana al 90 % entre la linfografía y la confirmación histológica de afectación ganglionar. Ello lleva a que la supervivencia de pacientes con linfogramas negativos sea aproximadamente del 36 % a los cinco años, mientras que sobrevive un 1 % de aquellos pacientes que tienen linfograma positivo.

La aparición de la *tomografía axial computarizada* ha significado el uso de esta técnica en el estadiaje de estos tumores. Dado que los carcinomas de vejiga son operados por cistectomía total, cuando no existe fijación lateral del tumor o ganglios linfáticos por encima de la bifurcación aórtica, se entiende la necesidad de estadiar estos tumores. (Fig. 35-10.) El problema fundamental del TAC ocurre en los tumores tempranos, ya que en los avanzados la fiabilidad del método es del 100 % para demostrar extensión extravesical.

Fig. 35-10.—TAC en carcinoma vesical. Gran tumoración vesical que reduce la parte de la vejiga que se rellena de contraste (V). Puede verse infiltración del borde posterior vesical que borra la línea de unión con ambas vesículas seminales (S) que además están aumentadas de tamaño. Mientras en el lado derecho los planos grasos son claramente visibles, en el lado izquierdo hay borramiento parcial de la grasa por infiltración (flechas grandes).

2. URETRA

A) Anomalías congénitas

El *hipospadias* es una anomalía frecuente que ocurre en 1,4 al 2 % de todos los varones nacidos. La cistouretrografía puede mostrar la curvadura inferior de la uretra, así como la localización ventral del meato. (Fig 35-11.)

Las *válvulas uretrales* son una causa frecuente de obstrucción del tracto de salida vesical en niños varones. Las válvulas pueden encontrarse también en adultos jóvenes. El tipo I de Young, que es el más frecuente, aparece en la zona distal al veru montanum y se inserta en las paredes laterales de la uretra prostática próxima al esfínter externo. Son conocidas también como válvulas en «vela de barco», porque se distienden cuando la uretra prostática se rellena con orina.

Fig. 35-11.—Alteraciones congénitas uretrales. Válvulas uretrales tipo I de Young. Pequeñas valvas radiotransparentes que son visibles en la uretra posterior (flecha).

En la uretrografía de eliminación la uretra posterior está dilatada y elongada hasta el nivel de la membrana urogenital. En ocasiones, las líneas finas radiotransparentes de las propias válvulas son visibles en placas bien penetradas. Es frecuente que la uretra anterior esté colapsada y filiforme en el estudio.

B) Lesiones inflamatorias

La *gonorrea* produce afectación de las glándulas parauretrales de Littré. En las fases tardías puede presentar estenosis, sobre todo en la uretra bulbosa, con lesiones extensas de varios centímetros (en comparación con las estrecheces traumáticas, que se suelen ver locales). Las glándulas dilatadas pueden ser visibles en la cistouretrografía.

C) Tumores de la uretra

La mayoría son carcinomas epidermoides, pero puede existir también adenocarcinoma y carcinoma de células transicionales. Los hallazgos en uretrografía son la presencia de un defecto de repleción, irregular, con estrechez y frecuentemente con extravasación del medio de contraste. Los defectos en la uretra pueden deberse a múltiples causas:

Cuadro 10

DEFECTOS DE REPLECION URETRALES

Cálculos radiotransparentes.
Coágulos.
Micetomas.
Tumores de células transicionales.
Papilomas.
Pólipos granulomatosos (infección crónica).
Condilomata.
Pólipo carcinomatoso.
Burbujas de aire.
Veru montanum (normal).

PROSTATA

DR. C. S. PEDROSA

A) Hipertrofia benigna de la próstata
B) Tumores prostáticos
C) Lesiones inflamatorias
D) Cálculos prostáticos

La próstata está introducida en una cápsula bien definida, compuesta de tejido fibroso y de músculo liso. La próstata tiene cinco lóbulos que no se pueden separar unos de otros: anterior, posterior, mediano y dos lóbulos laterales. En general, la hiperplasia prostática benigna se desarrolla en la porción periureteral del lóbulo mediano y de los lóbulos laterales, mientras que el carcinoma suele ser del lóbulo posterior.

En ultrasonidos, la glándula prostática es una estructura triangular, simétrica, con una cápsula bien definida. Presenta numerosos ecos homogéneos, finos, menos ecogénicos que la cápsula. En el TAC, la glándula es de estructura sólida, con una densidad muy homogénea y similar a los músculos esqueléticos.

A) Hipertrofia benigna de la próstata

La hipertrofia benigna prostática, también conocida como adenoma prostático, es un aumento nodular de la glándula que produce cambios importantes en el aparato urinario. El crecimiento del lóbulo medio produce angulación anterior del cuello vesical. Por el contrario, cuando son los lóbulos laterales los que aumentan, la uretra se comprime por ambos lados, produciéndose una forma de hendidura en proyección anteroposterior, mientras que está ensanchada y elongada en proyección oblicua. El suelo de la vejiga está levantado y, ocasionalmente, ésta puede estar desplazada lateralmente.

La obstrucción por hipertrofia prostática produce dilatación de los sistemas colectores, cálices, pelvis y uréteres, generalmente de forma bilateral, aunque puede ser unilateral. La región distal del uréter se desvía por el levantamiento del suelo vesical, produciendo una horizontalización del extremo distal del mismo, que avanza hacia una forma de «anzuelo» en las fases terminales. (Fig. 35-12.)

En la hipertrofia benigna prostática, la ultrasonografía muestra una glándula esférica en el 54 % de los casos, mientras que el 46 % es de tipo ovoide, con el eje largo paralelo al diámetro anteroposterior de la pelvis. (Fig. 35-13.) Los márgenes son nítidos en el 90 % de los casos y la vejiga muestra una indentación marcada en el 75 % de ellos. La textura de la glándula es homogénea en prácticamente todos los casos. En casi la mitad de los casos, se pueden detectar ecos intensos debidos a calcificaciones.

B) Tumores prostáticos

El *carcinoma de la próstata* es un tumor frecuente en el varón. Aproximadamente el 95 % de los tumores malignos prostáticos son adenocarcinomas, siendo el resto carcinomas de células transicionales, epidermoides y sarcomas.

La exploración de la uretra posterior con contraste muestra frecuentemente estrechez de la misma, sin la

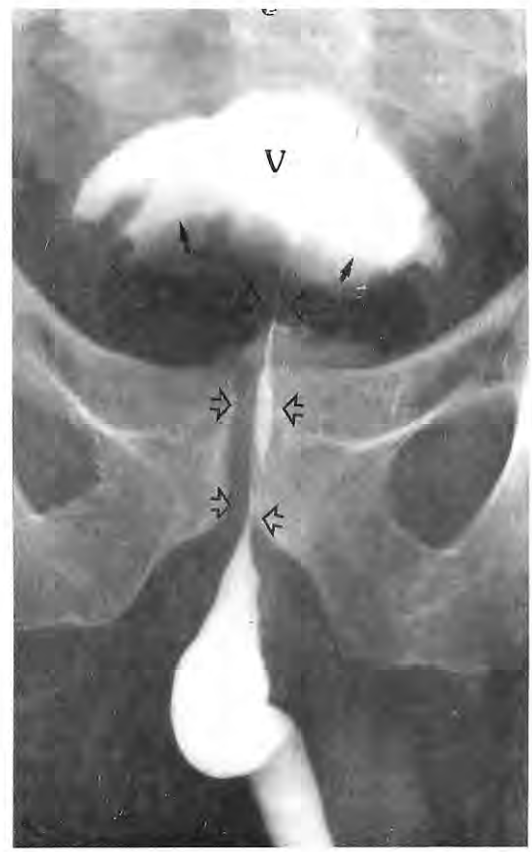

Fig. 35-12.—Semiología urográfica de la hipertrofia prostática. Aspecto uretográfico típico con elongación y aplastamiento de la uretra prostática (flechas huecas) así como elevación marcada del suelo vesical (flechas sólidas).

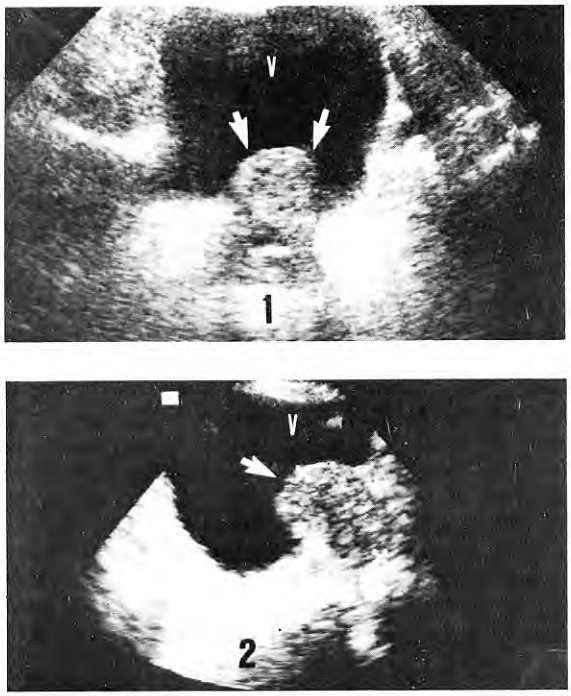

Fig. 35-13.—Semiología prostática en ecografía. 1 y 2: Hipertrofia del lóbulo mediano de la próstata produciendo una masa ecodensa que hace prominencia en el interior de la vejiga (flecha).

elongación característica de las hipertrofias prostáticas, y, a menudo, con irregularidad de la uretra y del suelo de la vejiga. La hidronefrosis uni o bilateral aparece hasta en un 30 % de los casos y tiene importancia considerable en el pronóstico de estos pacientes. El signo más importante, desde el punto de vista ultrasonográfico, es un área focal con una zona más o menos ecogénica que el tejido normal adyacente. Otro signo importante es el margen irregular. Aproximadamente un 75 % de los carcinomas ocurre en el lóbulo posterior, lo que explica la ausencia de la forma esférica u ovoide que existe en la hipertrofia benigna.

Las lesiones metastásicas óseas son típicamente osteoblásticas.

El estadiaje de los tumores prostáticos se realiza de acuerdo con el cuadro 1. (Fig. 35-14.)

Los *sarcomas prostáticos* representan entre el 0,1 y el 0,2 % de los tumores, tienen un pico de presentación en la edad pediátrica y luego otro entre los 40 y los 70 años de edad. Los más frecuentes y de peor pronóstico son los rabdomiosarcomas. Son tumores que invaden la vejiga, el recto, así como los huesos pélvicos, con metástasis a distancia, en cerebro, pulmones, hígado y huesos (líticas).

C) Lesiones inflamatorias

La *prostatitis aguda* es una inflamación que rara vez presenta problemas radiográficos. El US muestra

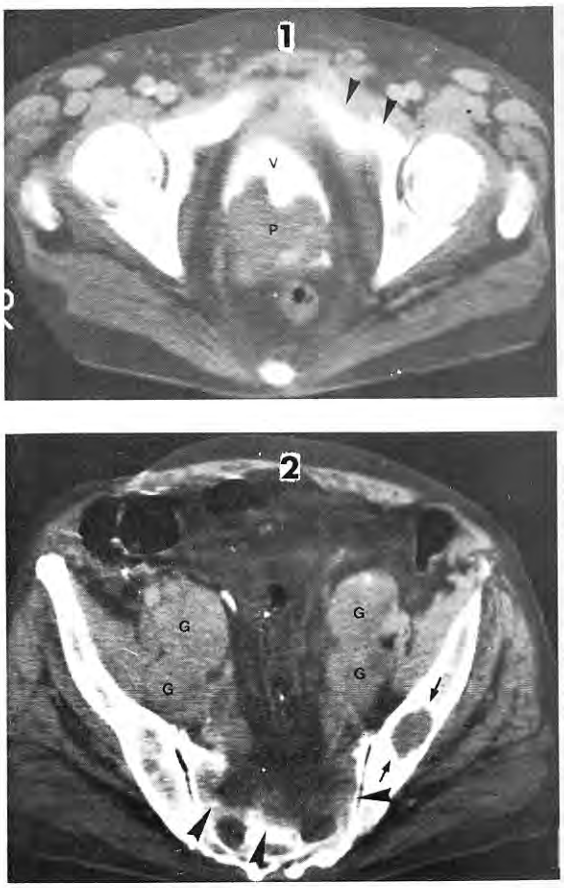

Fig. 35-14.—TAC en carcinoma prostático. 1: La próstata presenta un considerable aumento de tamaño (P). Existe destrucción del ramo púbico izquierdo (puntas de flecha). La masa prostática produce infiltración de la vejiga (V). A un nivel superior pueden verse los ganglios linfáticos afectados (G) destrucción sacra (puntas de flecha) y metástasis en la pala del ilíaco izquierdo (flechas).

áreas de ecogeneidad disminuida. Cuando la prostatitis se hace crónica, pueden encontrarse áreas focales pequeñas de ecogeneidad aumentada, secundaria a fibrosis y calcificaciones en áreas previamente inflamadas, que son difíciles de distinguir de las anormalidades focales que causa el carcinoma.

El *absceso prostático* es una supuración localizada, por lo general secundaria a infecciones urinarias con *E. coli* o *Proteus,* si bien antiguamente el gonococo era el agente más frecuente. En el adulto, hasta el 50 % de los casos de abscesos prostáticos aparecen en diabéticos. La *ultrasonografía* es, en el momento actual, el método de elección para demostrar las características típicas de los mismos.

La *prostatitis crónica* afecta frecuentemente a los varones, estimándose hasta en el 35 % de los varones por encima de 35 años. Casi la mitad de los casos tienen cultivos negativos del líquido prostático. Los hallazgos radiológicos incluyen la estrechez y la rectificación de la uretra prostática, viéndose en ocasiones relleno de los conductos prostáticos dilatados y de los acini.

Cuadro 1

ESTADIAJE DE TUMORES PROSTATICOS

TX	No se encuentran los requerimientos mínimos para demostrar tumor.
TO	No hay tumor presente.
T_1	No hay tumor palpable. En secciones histológicas, no más de tres campos visibles con carcinoma.
T_1-B	No hay tumor palpable, secciones histológicas con más de tres campos encontrados con carcinoma.
T_2-A	Nódulo palpable menor de 1,5 cm de diámetro, con tejido normal compresible alrededor en al menos tres lados.
T_2-B	Nódulo palpable mayor de 1,5 - 10 cm de diámetro, o nódulo o induración en ambos lóbulos.
T_3	Nódulo palpable que se extiende de la cápsula prostática o más allá.
T_3-A	Tumor palpable que se extiende en los tejidos preperiprostáticos o afectando una glándula seminal.
T_3-B	Tumor palpable que se extiende en los tejidos periprostáticos, afectando una o ambas vesículas seminales, y el tamaño del tumor mayor de 6 cm de diámetro.
T_4	Tumor fijo o afectando estructuras vecinas.
AFECTACION GANGLIONAR:	
NO	No afectación.
N_1	Afectación de un ganglio homolateral regional único.
N_2	Afectación de ganglios regionales múltiples, bilaterales.
N_3	Masa fija en la pared pélvica, con un espacio libre entre ella y el tumor.
METASTASIS A DISTANCIA:	
MO	No metástasis a distancia.
M_1	Metástasis distantes presentes.

D) **Cálculos prostáticos**

En general se asocian con la hipertrofia benigna, aunque también se ven en prostatitis. Suelen ser múltiples, variando en tamaño desde 1 mm hasta 2 ó 3 cm.

Desde el punto de vista radiográfico pueden verse placas calcificadas y homogéneas e irregularidades. La inyección de los cuerpos cavernosos muestra indentación aguda en ambos lados, con estrechez de los cuerpos cavernosos y con un drenaje francamente prolongado. El ultrasonido puede confirmar la presencia de placas calcificadas por la visualización de sombras acústicas o placas altamente ecogénicas, sin sombra acústica. (Fig. 35-15.)

PENE

DR. C. S. PEDROSA

A) Enfermedad de Peyronie
B) Priapismo
C) Impotencia
D) Trauma

A) **Enfermedad de Peyronie**

Es una cavernitis fibrosa o plástica, en la que aparecen placas fibrosas, separadas o confluentes a lo largo del pene, afectando fundamentalmente el dorso. La calcificación es frecuente. La enfermedad de Peyronie ha sido asociada a diabetes, síndrome de carcinoide, fibroma subcutáneo, contractura de Dupuytren (10 %), fibrosis plantar y espondilitis anquilopoyética.

B) **Priapismo**

Es una erección prolongada y persistente del pene, no acompañada de deseo o excitación sexual. Trabajos recientes señalan la posibilidad de la existencia real de dos tipos de priapismo. El tipo I, llamado priapismo de «bajo flujo», se caracteriza clínicamente por un pene doloroso y marcadamente duro. En este tipo existe compresión de las arterias profundas, con flujo arterial reducido y obstrucción significativa del tracto de salida venoso, con estasis del medio de contraste demostrable en la cavernosografía. El tipo II, o priapismo de «alto flujo», se caracteriza clínicamente por un aumento no doloroso con erección del pene, pero con persistencia de una elasticidad más normal que en el tipo anterior. En estos casos, la radiografía muestra flujo arterial masivo a través de arterias profundas, marcadamente permeables, en los cuerpos cavernosos.

C) **Impotencia**

La impotencia tiene causas definidas que incluye los traumatismos, la diabetes, la deficiencia en aldosterona, el síndrome de Leriche y los casos psicológicos. En la actualidad, la enfermedad ateromatosa de pequeños vasos es probablemente la causa más importante de impotencia.

De las técnicas que se pueden realizar para descubrir estos casos, la más usada como screening es la «tumescencia penil nocturna», con un equipo que permite hacer un gráfico de las erecciones nocturnas en dos noches seguidas. También se utilizan estudios isotópico de flujo con Xenón[133], pletismografía, velocimetría de Dopler y angiografía de la arteria pudenda interna.

D) **Trauma**

La fractura peneana o rotura del cuerpo cavernoso está causada en un tercio de los casos por traumatismos durante la actividad sexual. En general se forma un hematoma localizado, que se asocia con equimosis marcada y deformidad. Hay hematuria en el 30 % de los casos por traumatismo uretral. La cavernosografía pude demostrar el efecto compresivo del hematoma y la rotura asociada del cuerpo cavernoso.

EL TESTICULO

DR. C. ALEXANDER

1. ANATOMIA TESTICULAR
2. METODOS DE EXAMEN
3. ENTIDADES MAS IMPORTANTES

1. ANATOMIA TESTICULAR

En su desarrollo embriológico, los testículos van descendiendo hacia la pelvis inferior hasta ocupar su posición normal definitiva en el escroto, habitualmente al nacimiento (8 mes)

Los testículos se hallan protegidos por una membrana conjuntiva resistente, llamada túnica albugínea, y formada por la aposición de dos hojas: la visceral, revestida de epitelio peritoneal, que se aplica al testículo, epidídimo y pared escrotal posterior, y la parietal, ambas delimitando un espacio potencial que en condiciones normales contiene una pequeña cantidad de líquido. A través de este espacio se puede herniar el intestino o el epiplón, o acumularse líquido, pus, sangre, etc.

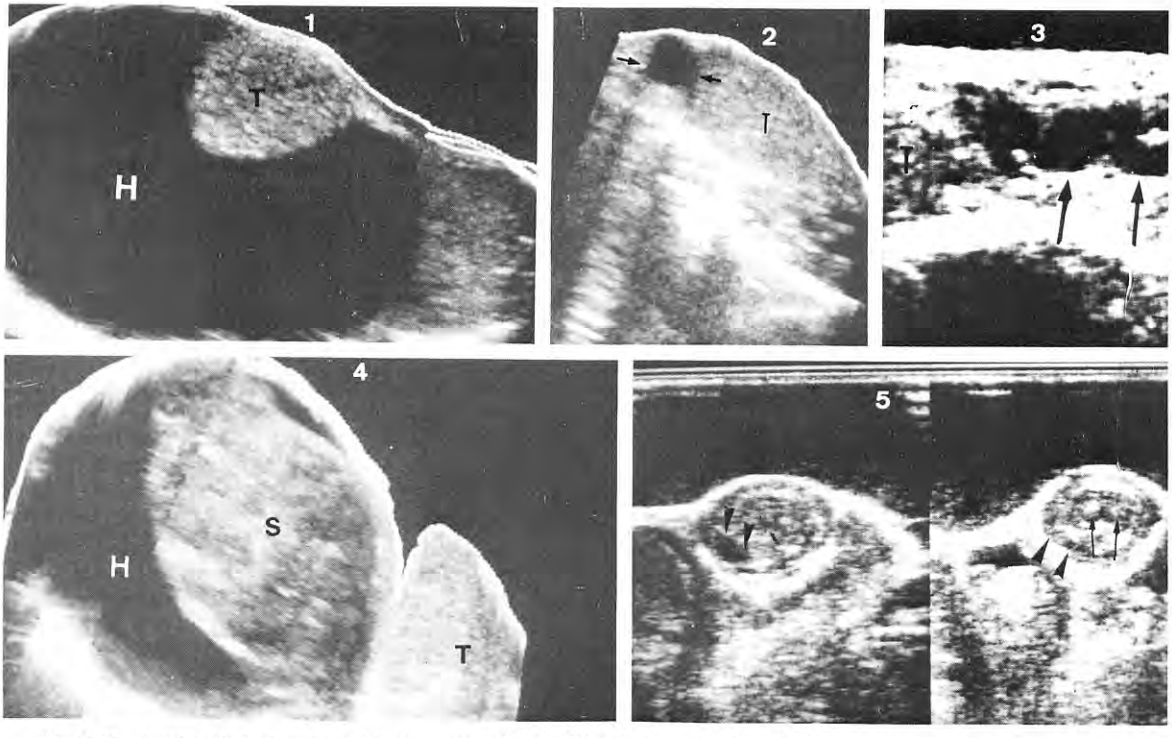

Fig. 35-15.—Semiología testicular y del pene en ecografía. 1: Hidrocele. La gran colección líquida (H) rodea el testículo (T). 2: Espermatocele. Pequeña colección líquida (flechas) con buena transmisión posterior, situada lateral al testículo (T). 3: Varicocele. A la derecha del testículo (T) se aprecia una colección de vasos con aspecto cirsoideo (flechas). 4: Seminoma testicular. Una gran masa sólida del testículo derecho (S) se acompaña de hidrocele (H). Nótese la normalidad del testículo izquierdo (T). 5: Traumatismo peneano. La ecografía pone de manifiesto un pequeño hematoma (puntas de flecha) por fuera de los cuerpos cavernosos (flechas).

2. METODOS DE EXAMEN

Pueden dividirse en tres grupos:

1. *Métodos diagnósticos de anomalías o lesión*
— Ultrasonidos. (Fig. 35-15.)
— Tomografía axial computarizada (criptorquídea, etc.).
— Estudios isotópicos (como torsión).
— Flebografía.
— Otros.

2. *Métodos diagnósticos de extensión tumoral*
— Ultrasonidos.
— Tomografía computarizada.
— Linfografía.
— Linfadenectomía.

3. *Métodos de monitorización de respuesta al tratamiento*
— Ultrasonidos (en patología testicular diversa).
— Tomografía computarizada (tumores testiculares).

3. ENTIDADES MAS IMPORTANTES

A) Masa escrotal

Los ultrasonidos pueden en la actualidad diferenciar la patología testicular de la extratesticular con una fiabilidad superior al 90 %.

Las masas intratesticulares aparecen generalmente en ecografía como lesiones hipoecoicas focales, pero también puede haber una afectación difusa o incluso aparecer como zonas ecogénicas.

Lesiones hipoecoicas focales o difusas	*Lesiones ecogénicas*
— Infarto o hemorragia.	— Granulomas.
— Edema	— Tumores (algunos).
— Hematoma.	— Neoplasias sobre cicatriz calcificada.
— Granuloma.	— Metástasis.
— Torsión.	
— Absceso.	
— Tumor.	

Se ha intentado establecer criterios ecográficos para el diagnóstico diferencial de lesiones testiculares, que resumimos a continuación.

a) Lesiones inflamatorias y vasculares, que aparecen muy ecogénicas o como un aumento unilateral de ecogenicidad del parénquima testicular.

b) Los tumores suelen presentarse como lesiones redondeadas, anecoicas o hipoecoicas.

c) La afectación del epidídimo sugiere fuertemente proceso no neoplásico.

d) La unilateralidad de la lesión no ayuda a diferenciar una lesión neoplásica de la no neoplásica.

B) Tumores malignos

Aproximadamente el 90 % de las neoplasias testiculares son de origen germinal.

La afectación *leucémica y por linfoma* no tiene características específicas. El aspecto sonográfico es el de un testículo grande con áreas focales o difusas de ecogenicidad disminuida. A diferencia de otros tumores, la leucemia suele producir afectación bilateral.

Los *seminomas* son las neoplasias germinales más frecuentes (50 %), las menos agresivas, se suelen dar por encima de los 50 años y son las más habituales en los testículos no descendidos. El patrón ecográfico suele ser hipoecoico. Le siguen en frecuencia los *carcinomas embrionarios* (25 %), que son los más agresivos del grupo y mucho menos sensibles a la radioterapia que los anteriores; distorsionan mucho la arquitectura testicular y aparecen en ultrasonidos hipoecoicos, mal definidos, con áreas de necrosis o cambios quísticos.

La tomografía computarizada juega un papel preponderante en la extensión tumoral, ya que permite evaluar el estado del retroperitoneo y de los órganos abdominales, tórax (sobre todo áreas subpleurales) y cerebro. (Fig. 35-16.)

El panorama de muchos de los enfermos portadores de neoplasias testiculares ha cambiado de forma espectacular con los métodos de imagen (TAC y US), con la utilización de marcadores tumorales (gonodotropina coriónica y antígeno carcinoembrionario o CEA), con la linfadecnectomía reglada y el mejor conocimiento e incorporación de drogas quimioterápicas.

En el cuadro siguiente se reseñan los distintos estadios de los tumores testiculares.

Estadio I:	Tumor limitado clínicamente al testículo.
Estadio I-A:	Sin evidencia histológica de metástasis en ganglios ilíacos y paraórticos en el momento de la linfadenectomía.
Estadio I-B:	Evidencia histológica de metástasis en ganglios ilíacos y paraórticos en el momento de la linfadenectomía.
Estadio II:	Evidencia clínica o radiológica de metástasis en ganglios femorales, inguinales, ilíacos o paraórticos.
Estadio III:	Extensión supradiafragmática, pero aún confinada al mediastino o linfáticos supraclaviculares.
Estadio IV:	Metástasis viscerales.

C) Lesiones testiculares benignas

Son mucho menos frecuentes que las malignas y se reseñan en el cuadro 1.

Los *abscesos* suelen presentarse como una masa hipoecoica o con áreas de ecogenicidad mixta. La causa más frecuente que los produce es una orquiepididimitis, sobre todo en diabéticos.

Cuadro 1

— Absceso testicular.
— Infarto.
— Granuloma sarcoidiótico.
— Defectos postbiopsia.
— Restos adrenales.
— Tumores benignos del estroma.
  — Células Sartoli (estrógenos).
  — Células Leydig (testosterona).

Los *infartos* se presentan como masas focales o difusas hipoecoicas que disminuyen de tamaño después del episodio agudo, siendo incluso más pequeño el testículo afectado que el sano. Su etiología puede ser diversa: torsión, trauma, vasculitis, endocarditis.

D) Lesiones extratesticulares

Las masas extraparenquimatosas son generalmente benignas. (Fig. 35-16).

El *varicocele* es el resultado de dilataciones varicosas del plexo pampiniforme. Se encuentra presente en más del 15 % de individuos adultos y por su frecuente asociación se le ha implicado como causa de infertilidad. Suelen aparecer en ultrasonidos como masas quísticas multiloculadas, de más de 5 mm (el calibre normal es de 1,5 mm); con estudios Doppler se puede detectar en su interior flujo desde el canal inguinal al escroto, cosa que no sucede con el espermatocele, que no posee flujo y permanece en el escroto. Es mandatorio excluir la presencia de neoplasia como causa de varicocele si aparece después de los 40 años o bruscamente a cualquier edad. Un varicocele derecho aislado sugiere fuertemente una neoplasia renal.

La flebografía espermática permite establecer el diagnóstico del varicocele, y lo que es más importante, su tratamiento mediante emboloterapia y oclusión con balón.

Fig. 35-16.—Extensión del seminoma. Tomografía axial computarizada mostrando numerosísimas metástasis pulmonares del seminoma. En la imagen abdominal se aprecia la aorta abdominal (A) rodeada de un manguito adenopático importante (flecha).

Masas quísticas	*Masas sólidas*
— Hidrocele.	— Epididimitis crónica.
— Hematocele (hematoma de apéndices o túnicas).	— Granuloma de epidídimo.
	— Cicatrices.
— Piocele.	— Adenoma.
— Varicocele*	— Linfoma.
— Espermatocele**	— Mesotelioma de túnicas.
— Quiste de epidídimo	— Sarcoma.
— Hernias escrotales***	— Lipoma.

* En general, multiseptados. Pueden ser sólidos.
** Debris en su interior y, a veces, septos (los grandes).
*** Pueden ser complejas, multiseptadas y con sombras acústicas por presencia de aire en su interior.

El *hidrocele* es la colección de líquido seroso entre las hojas de la vaginalis, pudiendo ser uni o bilateral. En general es idiopático. Más del 50 % de los secundarios son reactivos a traumatismos. Un 10 % de las neoplasias malignas se asocia a *pequeños* hidroceles.

El *hematocele* es la colección de sangre en el mencionado espacio. Se presenta en ultrasonidos como una masa quística, con frecuencia septada y con engrosamiento variable de la piel escrotal. Puede estar causado por traumatismos, cirugía, diabetes, arterioesclerosis y neoplasia.

El *espermatocele* es una dilatación quística del conducto deferente y se presenta después de la pubertad. Si se presenta con septos es indistinguible ecográficamente del varicocele y hay que recurrir a otros medios para diferenciarlos. No deforma el testículo y ocurre secundariamente a traumatismos o epididimitis crónica.

Los *quistes de epidídimo,* a diferencia del varicocele y del espermatocele, si son grandes pueden deformar el testículo adyacente. Son quistes de retención, idiopáticos o secundarios a epididimitis.

E) Traumatismo

Los traumatismos pueden producir rotura testicular con formación de un hematoma, que lo separa de

la albugínea, o simplemente asociarse a edema. Como en otras zonas, el hematoma agudo aparece en ultrasonidos habitualmente anecoico, mientras que el organizado es hiperecogénico y puede simular otras lesiones complejas o sólidas (tumor o infarto).

F) El «escroto agudo»

Se trata de un escroto agudamente hinchado y doloroso, cuyas dos principales causas son la torsión testicular y la orquiepididimitis. La importancia de su diferenciación estriba en que existe entre un 60 y un 90 % de posibilidades de salvar quirúrgicamente el testículo antes de las 24 horas de iniciado el dolor de la torsión, y sólo un 20 % si se interviene después de pasado este período.

a) *Torsión testicular.*—En los niños, la torsión es la anomalía escrotal más frecuente, y en la edad postpuberal representa un 20 % de la patología escrotal.

Los cambios ecográficos son muy precoces. El aspecto habitual consiste en un aumento del tamaño testicular y del epidídimo, engrosamiento escrotal o hidrocele.

En muchas ocasiones, el diagnóstico se tiene que apoyar en otros métodos, y el más sensible de ellos y que proporciona hallazgos diferenciales de inestimable valor es el estudio con radioisótopos. En el lado enfermo demuestra una perfusión disminuida del radionúclido, y en la fase de acúmulo sanguíneo, aparecen áreas «frías» testiculares, a diferencia de la orquiepididimitis.

G) Testículos no palpables

Se ha atribuido a varias causas la ausencia uni o bilateral de testículos en su localización normal en el escroto; criptorquidismo, agenesia, hipoplasia y atrofia secundaria. La mayoría se debe a criptorquidia y se puede palpar a nivel del canal inguinal (80 %). Alrededor de un 20 % no se palpa, aunque muchos se localicen en el conducto. Algunos casos se encuentran en el abdomen. La localización es importante, debido al aumento muy considerable en las posibilidades de malignización en estos testículos ectópicos (48 veces más) que en la población normal.

Los ultrasonidos y la tomografía computarizada son hoy día los métodos no invasivos de elección en el diagnóstico de ectopia testicular. Con los ultrasonidos se obtienen excelentes resultados si los testículos se hallan en el canal inguinal, pero su efectividad es sensiblemente más baja si se encuentran situados en el abdomen. El TAC tiene una sensibilidad mayor en este último caso. (Fig. 35-17.)

Cuando el TAC muestra estructuras cordales sin testículo adyacente, o cuando éste no puede determinarse con fiabilidad por el TAC, se deben asociar métodos más invasivos, tales como la flebografía espermática o la laparoscopia.

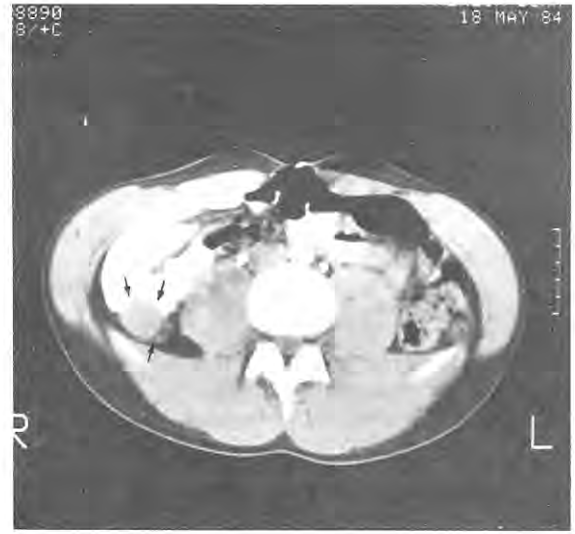

Fig. 35-17.—Testículo ectópico. Un corte tomográfico a nivel del polo inferior renal muestra el testículo derecho situado por detrás del colon ascendente (flechas). En su borde medial parece identificarse el epidídimo (flecha fina).

36
LAS ADRENALES

DR. J. GALLEGO BEUTER
DR. C. S. PEDROSA

http://booksmedicos.blogspot.com

1. ANATOMIA
2. TECNICAS DE EXAMEN
3. GRANDES SINDROMES

1. ANATOMIA

Las glándulas adrenales tienen una forma triangular, siendo de un tamaño entre 3 y 5 cm de longitud por 2-3 cm de ancho. Están situadas a la altura de la 11.ª-12.ª costillas. Las glándulas están fijas a la cara interna de la fascia de Gerota y rodeadas de un tejido areolar graso que las separa de las estructuras vecinas.

La forma de las glándulas varía desde el neonato hasta la edad adulta. En el feto son más o menos redondeadas para luego arrugarse y aplastarse hasta tener la forma del adulto, que suele ser la de un triángulo equilátero en aproximadamente el 70 % de los casos y de un triángulo isósceles en el resto.

La vascularización es variable. La irrigación arterial se hace fundamentalmente por una serie de 50-60 arterias finas, llamadas arterias comitantes, que como los dientes de un peine entran por las caras superior, medial e inferior de la glándula, a partir de tres grupos: el grupo superior nace de la arteria frénica inferior, el grupo medio de la adrenal media, que nace directamente de la aorta, y el grupo inferior de la adrenal inferior, que es rama de la arteria renal.

El drenaje venoso es fundamentalmente a través de una vena central, única, que sigue el eje largo de la glándula y emerge a la altura del hilio. En el lado derecho entra directamente en la vena cava inferior, teniendo una longitud aproximada de 12 mm, mientras que en el lado izquierdo se junta a la vena frénica inferior para drenar en la vena renal izquierda. Su longitud media es de aproximadamente 18 mm.

2. TECNICAS DE EXAMEN

A) Abdomen simple

Puede demostrar la presencia de *masas* en la región de las adrenales, si bien el origen de las mismas es muy difícil de diferenciar de otras que nacen en vísceras vecinas, riñón, páncreas, bazo, estómago, etc. El desplazamiento del riñón hacia abajo y hacia afuera ocurre en 40-50 % de los tumores adrenales. La detección de *calcificaciones* es el hallazgo más útil, pudiendo ser debidas a múltiples causas. (Cuadro 1.)

Cuadro 1

CALCIFICACIONES ADRENALES

1. FRECUENTES	PRESENTE EN
Neuroblastoma.	(50 %)
Hemorragia neonatal.	
Quistes.	(15 %)
2. POCO FRECUENTES	
A) Neoplasias.	
Feocromocitoma.	(10-14 %)
Carcinoma.	
Adenoma.	
Ganglioneuroma.	
B) Enfermedad de Addison.	(23 %)
C) TB.	
3. RARAS	
Mielolipoma.	
Enfermedad de Wolman.	
Hemangioma.	
Idiopática (normales).	

Mitty y Yeh, 1982

Las calcificaciones en quistes son generalmente curvilíneas y se encuentran en la periferia de las masas. Por el contrario, los tumores presentan calcificaciones de tipo punteado, excepto el adenoma que suele presentarlas en forma de cáscara de huevo. En

niños, la calcificación más frecuente ocurre en el neuroblastoma, siendo finas, punteadas o en forma de pequeños granos de arena. La enfermedad de Addison se acompaña de calcificaciones densas. (Fig. 36-1.)

B) **Urografía intravenosa y nefrotomografía**

Las glándulas normales o los tumores de pequeño tamaño rara vez se ven con esta técnica. En lactantes, la opacificación total que sigue a la inyección de contraste opacifica el parénquima del hígado, bazo y riñones sirviendo de marco para áreas hipovasculares que no captan el contraste, como ocurre con la hemorragia adrenal del neonato, casi siempre secundaria a traumatismos del parto.

Las masas del lado derecho tienen tendencia a indentar el borde superior del riñón derecho a la vez que lo desplazan hacia abajo. En el lado izquierdo, las masas tienen tendencia a rotar el polo superior del riñón hacia afuera de manera que el eje longitudinal del riñón pierde su paralelismo con el músculo psoas.

C) **Ultrasonido (US)**

La visualización de las adrenales por ultrasonido es difícil, aunque en manos expertas la glándula derecha puede ser localizada en un 78,5 % y la izquierda en un 44 %, con una localización bilateral de aproximadamente el 31 % de los casos.

Las masas por encima de 6 cm de diámetro parecen ser fácilmente demostrables.

D) **Estudios isotópicos**

Se consigue con derivados del iodocolesterol (Iodo^{131} 19 iodo colesterol). La concentración máxima en las glándulas ocurre 2 ó 3 días después de la administración. Puede combinarse para diferenciar hiperplasia de tumores, con dexametasona oral que suprime el ACTH de origen hipofisario. (Fig. 36-2.) Recientemente se ha señalado una correlación con la histología del 97 %. Más recientemente se utiliza la metaiodobencil guanidina (MIBG-^{131}I) para el diagnóstico del feocromocitoma.

E) **Tomografía axial computarizada (TAC)**

Es el método de elección si el paciente no es muy delgado. Con scanners modernos la visualización de las adrenales ocurre prácticamente en 100 % de los casos. La derecha es lineal como una «V» invertida o como las raíces de un molar que estuviera apoyado en la cava. La izquierda es de forma triangular, como una «Y» invertida. (Fig. 36-3.)

Cuadro 2

FIABILIDAD DEL TAC EN MASAS	
Aldosteronoma	61-75 %
Feocromocitoma	83-91 %
Cushing (tumor)	100 %

F) **Angiografía**

La *aortografía* tiene uso limitado, pues la superposición de múltiples vasos hace difícil la visualización de las suprarrenales. Su indicación fundamental es en la detección de lesiones hipervasculares como el feocromocitoma o el carcinoma.

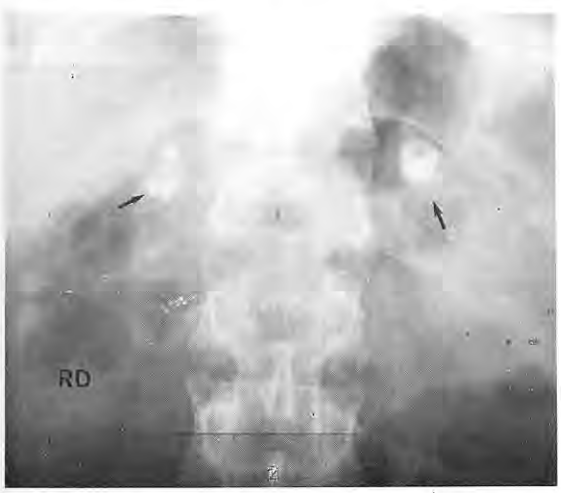

Fig. 36-1.—Calcificación de las glándulas adrenales. La relación de las calcificaciones (flechas) con el polo superior renal las sitúa en la glándula adrenal.

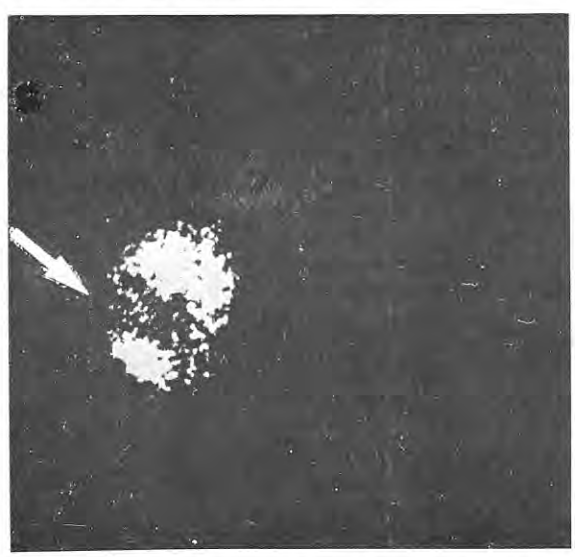

Fig. 36-2.—Valor de los estudios isotópicos en enfermedad adrenal. La figura muestra un feocromocitoma izquierdo con calcificaciones intratumorales (flecha) en un estudio isotópico realizado con Iodo^{131} metaiodoguanidina (MIBG). (Cortesía del Dr. Arnaiz. Madrid).

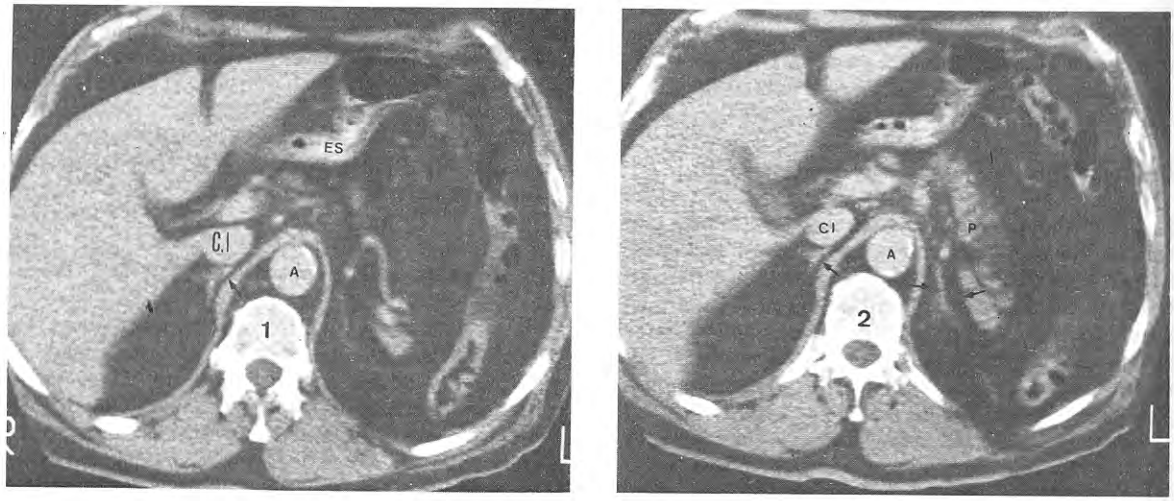

Fig 36-3.—Anatomía normal de las adrenales en TAC de alta resolución. El corte 1 muestra la adrenal derecha (flecha) por detrás de la cava inferior (CI). La aorta (A) es claramente visible en el espacio retrocrural. El estómago relleno de contraste (ES), es visible en la parte superior. En el corte 2 comienza a visualizarse la adrenal izquierda (flechas), lateral a la crura diafragmática izquierda y medial a la cola del páncreas (P).

G) Flebografía suprarrenal

Es muy útil en tumores de pequeño tamaño (hasta de 5-10 mm). La cateterización es difícil sobre todo en el lado derecho, donde se consigue sólo en alrededor del 80 % de los casos. La técnica permite la aspiración de sangre para el estudio de hormonas como el cortisol, aldosterona, etc. (Fig. 36-4.)

H) Punción-biopsia aspiración

La punción-biopsia por aspiración de las adrenales controlada por TAC es bastante sencilla. (Fig. 36-5.) La técnica tiene una enorme utilidad sobre todo en pacientes con tumores conocidos y que presentan una masa adrenal o lesiones bilaterales en carcinoma broncogénico, etc. La fiabilidad diagnóstica del método parece estar por encima del 90 %.

3. GRANDES SINDROMES ADRENALES

La glándula adrenal está compuesta de corteza (80 % en peso) y de médula. La corteza tiene tres capas definidas: la exterior es la glomerulosa, donde se forma aldosterona; su exceso dará lugar al hiperaldosteronismo. La zona fasciculada, la mayor de las tres, es donde se forman los corticosteroides. Su se-

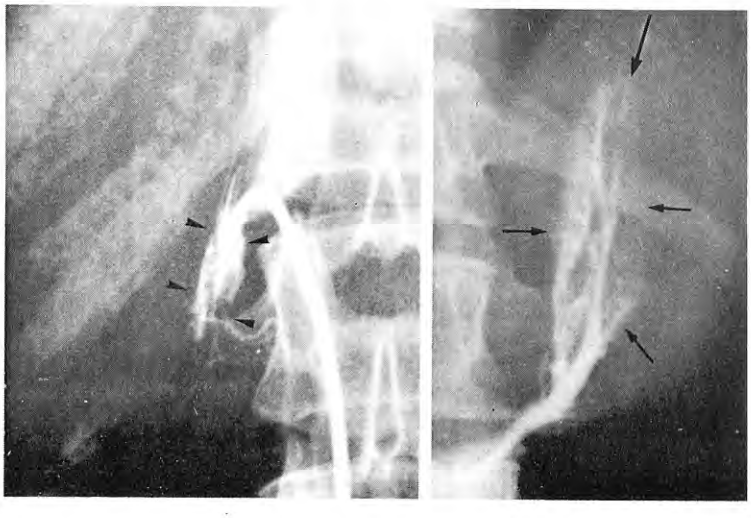

Fig. 36-4.—Venografía normal de ambas adrenales. La cateterización selectiva de las venas adrenales muestra el relleno retrógrado de las glándulas, con un patrón arborizado normal en un área perfectamente definida por las flechas para ambas glándulas.

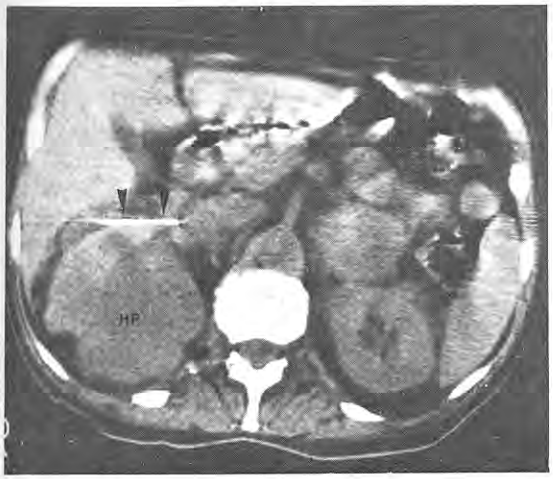

Fig. 36-5.—Valor de la biopsia de adrenales en enfermo con hipernefroma. El corte axial muestra una gran masa en el riñón derecho por un hipernefroma (HP) así como masas redondeadas en ambas adrenales (M). El estudio sirvió para la realización de la biopsia confirmatoria del hipernefroma así como la confirmación de las metástasis adrenales.

creción excesiva lleva consigo el síndrome de Cushing. La zona interna de la corteza es la zona reticularis, responsable de la biosíntesis de las hormonas sexuales. Su exceso llevará al síndrome adrenogenital. La médula es una zona vascular con células cromofines que darán lugar al feocromocitoma, y con células de los ganglios simpáticos que pueden dar lugar al neuroblastoma y al ganglioneuroma. (Fig. 36-6.)

A) Síndrome de Cushing

Producido por el aumento de hidrocortisona y de corticosterona. Los datos clínicos sobresalientes son hirsutismo, diabetes resistente a la insulina, estrías cutáneas, hipertensión y cara redonda de «luna llena». La etiología más frecuente del síndrome de Cushing está reflejada en el cuadro 3.

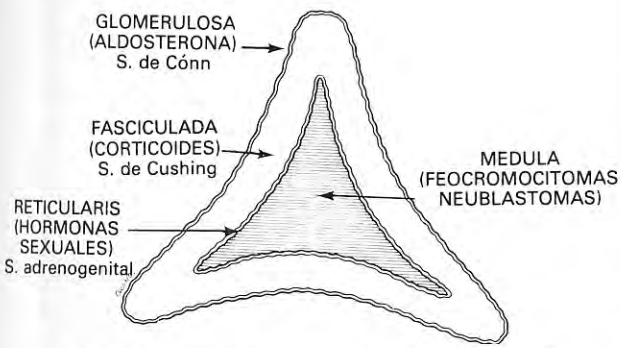

Fig. 36-6.—Esquema representativo de la estructura de la glándula adrenal. El esquema muestra la disposición de las capas de la cortical así como la propia medular, la producción de las hormonas correspondientes y su relación con los síndromes clínicos. (Siguiendo a Meyers.)

En el adulto puede existir el síndrome por producción ectópica de ACTH a nivel de tumores malignos extraadrenales, siendo el más frecuente el carcinoma broncogénico anaplásico.

Cuadro 3

SINDROME DE CUSHING

PACIENTE	ETIOLOGIA	%
< de 1 año	Carcinoma	40
	Adenoma	40
	Hiperplasia bil.	20
< de 10 años	Carcinoma	
> de 10 años	Hiperplasia bil.	60 - 85
	Adenoma	10 - 25
	Carcinoma	10 - 25

Meyers

Hallazgos radiológicos.—El problema fundamental es la diferenciación entre hiperplasia bilateral y tumor. La exploración de elección es hoy el TAC, que puede diferenciar neoplasia adrenal de hiperplasia en más del 90 % de los casos. Los tumores son habitualmente unilaterales, sólidos y entre 2 y 10 cm de diámetro. En la hiperplasia puede verse aumento difuso y bilateral de las adrenales (± 50 %), pero más frecuentemente las adrenales son normales. (Fig. 36-7.) La flebografía suprarrenal es muy fiable, pudiendo demostrar la presencia de una masa redondeada que desplaza las venas glandulares, así como aumento difuso en las hiperplasias. La toma de muestras permite analizar la concentración del cortisol. (Fig. 36-8.)

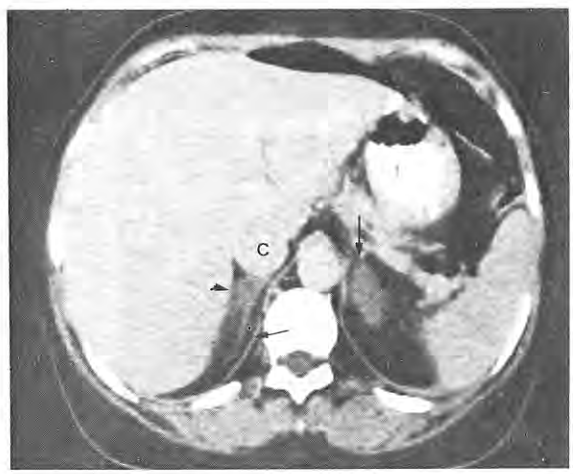

Fig. 36-7.—Hiperplasia nodular en síndrome de Cushing. Adrenal derecha de gran tamaño (flechas) y una adrenal izquierda francamente globulosa. La evaluación de adrenales grandes por tomografía axial computarizada no está exenta de dificultades. En ausencia de nodulación como en el presente caso, la visualización de las adrenales en numerosos cortes consecutivos puede sugerir el aumento de las mismas.

Cuadro 4

SINDROME DE CUSHING

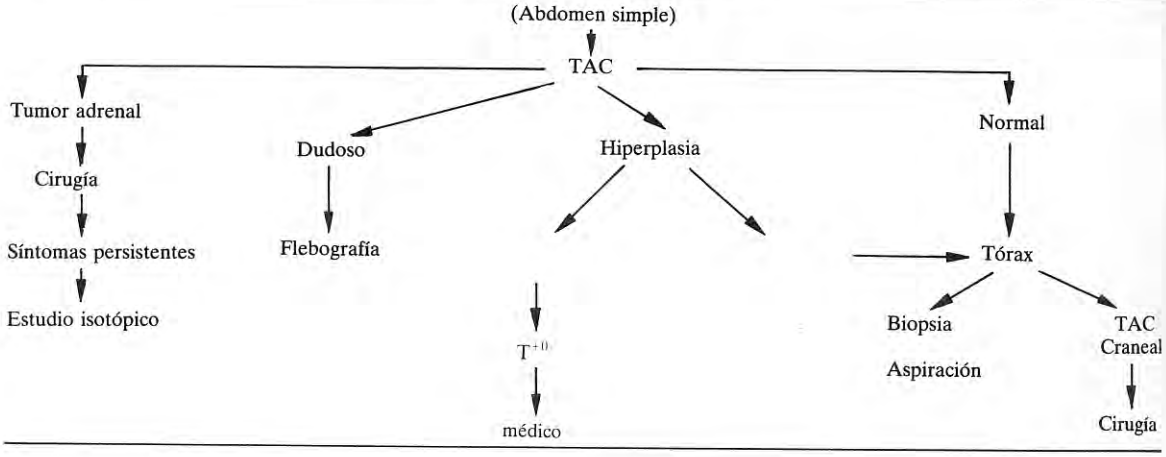

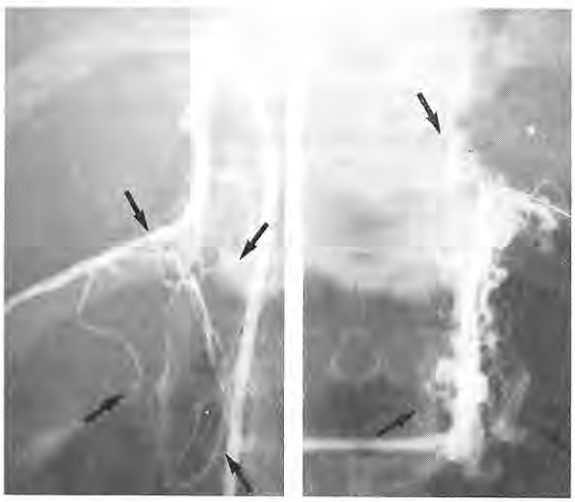

Fig. 36-8.—Flebografía en síndrome de Cushing. Ambas adrenales están marcadamente aumentadas de tamaño (flechas). La izquierda presenta además un patrón abigarrado e irregular de los vasos, muy típico de las hiperplasias suprarrenales.

La exploración radiológica general demuestra en el enfermo de Cushing *osteoporosis,* más acusada en el esqueleto central y cráneo (40 %). Se ven *fracturas patológicas* afectando a cuerpos vertebrales, pero también a las costillas (65 % de los pacientes), arcos del pubis, manos y pies. No infrecuentemente se ven callos hipertróficos en las fracturas. También puede verse *necrosis aséptica,* fundamentalmente a nivel del fémur en sus dos extremos, y del húmero. El depósito de grasa en mediastino no debe confundirse con un tumor mediastínico (se diferencia fácilmente con TAC). Según algunos autores, en los pacientes con hipertensión y adrenales normales se pueden demostrar microadenomas hipofisarios en el 18 al 22 % de los casos, por lo que se debe incluir en la evaluación de estos casos, TAC craneal con inyección de medio de contraste.

Tras la adrenalectomía bilateral, años después puede aparecer un síndrome de Nelson con tumores pituitarios e hiperpigmentación.

Conducta radiológica.—En el cuadro 4 señalamos la senda diagnóstica más habitual en enfermos con este síndrome.

B) Síndrome adrenogenital

Afecta a hembras en el 80 % de los casos. Se ha descrito como un «síndrome por el que las niñas pequeñas se convierten en niños y viceversa». El síndrome se da más a menudo en hermanos. La causa más frecuente de la *hiperplasia adrenal congénita* es la ausencia de 21-hidroxilasa, que constituye aproximadamente el 90 % de los casos. Este síndrome es el motivo más usual de seudohermafroditismo femenino.

En adultos el síndrome obedece prácticamente siempre a tumores malignos.

Los hallazgos radiológicos a nivel de las adrenales son similares a los descritos para el síndrome de Cushing. La tomografía computarizada mostrará el adenoma o carcinoma causante en un elevado número de casos. Sin embargo, la venografía con tomas de muestras (en las que debe incluirse una toma de la vena ovárica izquierda y si es posible de la derecha) es el método mejor para demostrar hiperplasia adrenal, sobre todo en pacientes con glándulas de tamaño normal, por tomografía computarizada.

La conducta radiológica está resumida en el cuadro 5:

Cuadro 5

SINDROME ADRENOGENITAL

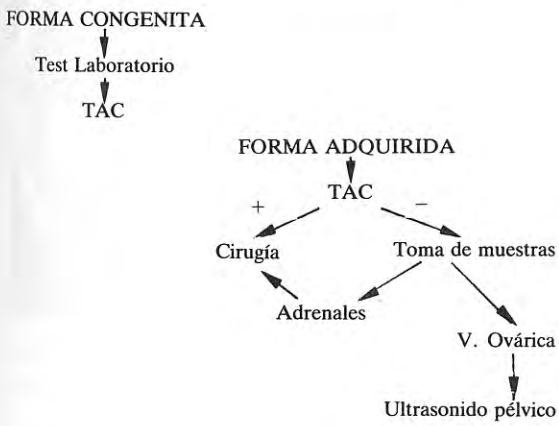

C) Hiperaldosteronismo (síndrome de Conn)

Síndrome caracterizado por hipertensión y pérdida renal de potasio con parálisis periódicas, poliuria, polidipsia, tetania y parestesias (80-90 %). La causa más frecuente es un adenoma generalmente inferior a 3 cm de diámetro (media: 1,6 cm). (Fig. 36-9.) La hiperplasia adrenal es la causa en 15-35 % de los casos de síndrome de Conn. Si el tumor no es visible con TAC (aproximadamente un 75 % de fiabilidad diagnóstica), la flebografía adrenal es el método mejor, pues a la imagen radiológica puede unirse el bioensayo de aldosterona para localizar el tumor. Los hallazgos radiológicos son iguales a otros adenomas corticales, con venas circunferenciales desplazadas, que definen la masa. Los isótopos también pueden ser de interés en combinación con el test de supresión con dexametasona, que es positivo en la hiperplasia y en la glándula normal y negativo en la glándula con un adenoma. El método tiene una fiabilidad diagnóstica de aproximadamente el 75 %.

La conducta radiológica en el síndrome de Conn puede resumirse como sigue:

Cuadro 6

HIPERALDOSTERONISMO

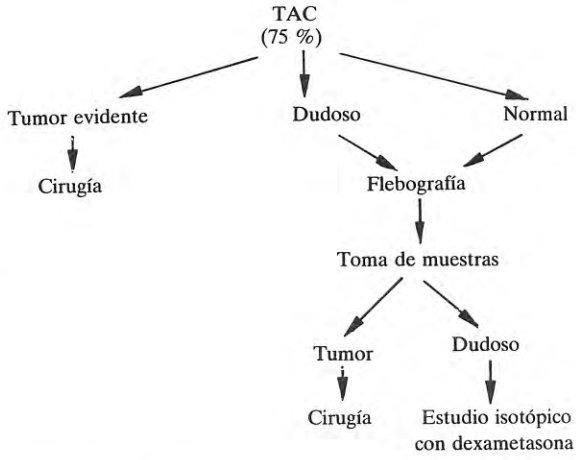

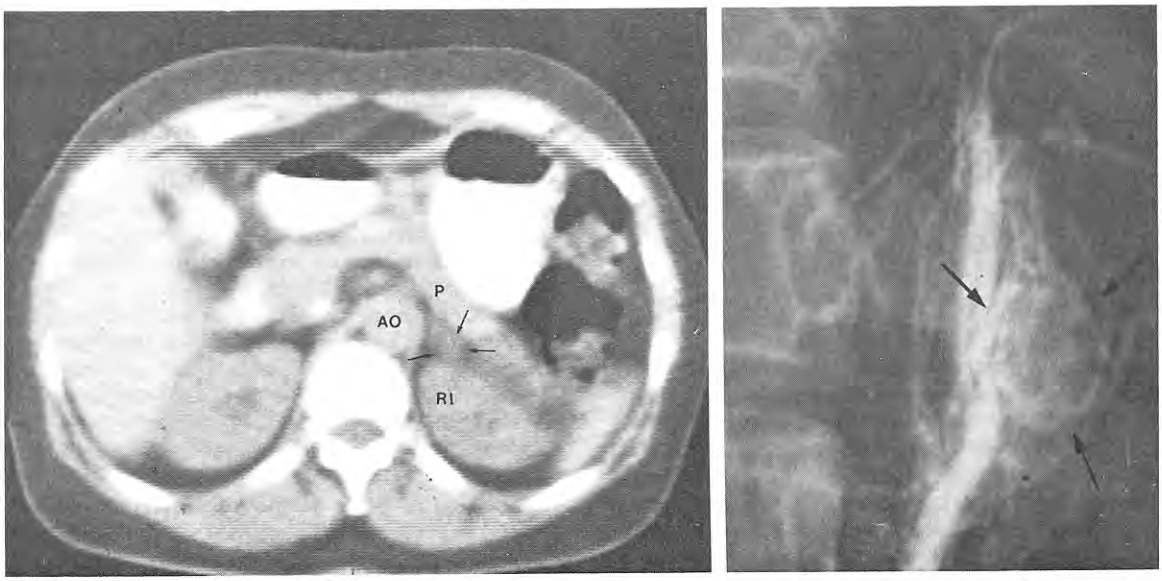

Fig. 36-9. —Síndrome de Conn. La tomografía axial computarizada muestra un pequeño nódulo de 0,7 cm en la parte posterior de la adrenal izquierda (flechas) claramente dibujado entre la cola del páncreas (P) y el polo superior renal izquierdo (RI). La flebografía del mismo paciente muestra claramente el adenoma adrenal (flechas).

D) **Síndrome del feocromocitoma**

La presencia de hipertensión, la mayoría de las veces paroxística, asociada a hiperglucemia e hipermetabolismo, es el resultado de la suelta al torrente sanguíneo de catecolaminas, principalmente norepinefrina, por un *feocromocitoma* de las células cromafines de las adrenales (90 %), si bien puede ser extraadrenal.

Cuadro 7

LOCALIZACION DEL FEOCROMOCITOMA

ADRENALES	%
Derecha	48-50
Izquierda	33-53
Bilateral	10
EXTRAADRENALES	5-10 (Frecuencia más alta en niños) (Sólo 1 % en el tórax)
MALIGNOS	10
BENIGNOS	4

Hay numerosas enfermedades asociadas a este tumor:

Cuadro 8

— Estenosis de arteria renal	
— Neurofibromatosis	(1 %)
— Carcinoma de tiroides	
— Adenoma de paratiroides	
— Síndrome ectópico de ACTH	
— Tumores cerebrales	
— Von Hippel - Lindau	(10 %)
— Colelitiasis	
— Ganglioneuroma	
— Hamartoma hepático	
— Hibernoma	

La asociación de feocromocitoma con carcinoma medular de tiroides se conoce con el nombre de síndrome de Sipple, o también como adenomatosis endocrina múltiple «MEN». Debe señalarse la existencia de feocromocitoma familiar con alta incidencia (47 %) de tumores bilaterales. (Fig. 36-10.)

Hallazgos radiológicos

El abdomen simple. Sólo muestra ocasionalmente, calcificaciones en cáscara o anulares.

El TAC es la técnica de elección puesto que tiene la posibilidad de estudiar el área adrenal y si ésta es negativa, la pelvis y el tórax. La fiabilidad diagnóstica en cuanto a detección es cercana al 91 % de los casos. Los hallazgos radiológicos son masa unilateral, poco homogénea, a menudo con componente quístico. Con el bolo de contraste los feocromocitomas funcionantes se realzan (50 ± 20 UH) así como los no funcionantes (35 ± 15 UH).

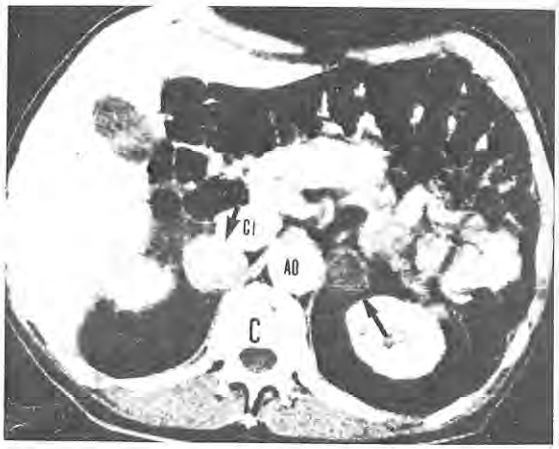

Fig. 38-10.—Feocromocitoma bilateral familiar. TAC mostrando las dos masas adrenales (flechas).

Si el TAC es negativo, la *arteriografía* es muy útil, aunque debe realizarse con cuidado, ya que puede desencadenarse una crisis catecolamínica tras la inyección de contraste. Un aortograma con el catéter en la aorta es muchas veces suficiente. Los hallazgos incluyen aumento de arterias adrenales con visualización de un tumor hipervascular, relleno de capilares, aunque a veces muestra un centro avascular por formación de seudoquiste hemorrágico. La angiografía también puede mostrar tumores extraadrenales en la pelvis, región paraaórtica o en el tórax. Aproximadamente un 10-30 % de los feocromocitomas son avasculares.

La *venografía suprarrenal* puede utilizarse para ver las glándulas, pero también para obtener muestras de sangre venosa para catecolaminas, que pueden ayudar a localizar los tumores extraadrenales. La fiabilidad diagnóstica de la flebografía en feocromocitoma intraadrenal es francamente alta.

La toma de muestras se realiza a lo largo de la cava inferior, de las venas adrenales así como de las renales y/o de las venas yugulares, lo que aumenta considerablemente la fiabilidad del método. Con este sistema se pueden encontrar múltiples lesiones así como excluir la presencia de un feocromocitoma desde el cuello al tórax.

De los feocromocitomas extrarrenales sólo un 1 % son torácicos. Los abdominales están habitualmente localizados en la región paraaórtica por debajo del hilio renal y generalmente en el lado izquierdo. El TAC puede ser muy útil en las recidivas del feocromocitoma pudiendo demostrar masas adrenales, lesiones óseas y de partes blandas.

Los síndromes de *neoplasias endocrinas múltiples* (MEN) se presentan en pacientes con múltiples tumores o hiperplasias de varias glándulas endocrinas, simultáneamente o en épocas diferentes de la vida. Se consideran todos ellos parte del sistema de células «APUD» (viene de «Aminas by Precursor Uptake

Decaraboxilation»). Por ello, estos tumores han sido denominados apudomas.

Men Tipo I.—Hay lesiones en la hipófisis anterior, paratiroideas, islotes pancréaticos y córtex adrenal. Ocasionalmente hay bocios adenomatosos.

Men Tipo II.—También llamado síndrome de Sipple, presenta feocromocitoma familiar y carcinoma medular de tiroides. Tienen hiperparatiroidismo aproximadamente un 50 % de los casos.

Men Tipo III.—Tiene feocromocitoma, carcinoma medular de tiroides, neuromas mucosos y ocasionalmente un hábito marfanoide. Los neuromas ocurren a nivel de la boca, ojos, conjuntivas y córnea. La ganglioneuromatosis difusa intestinal produce aumento de las haustras, pliegues mucosos engrosados, divertículos así como dilatación del colon.

La conducta radiológica en el feocromocitoma está reflejada en el cuadro siguiente:

Cuadro 9

FEOCROMOCITOMA

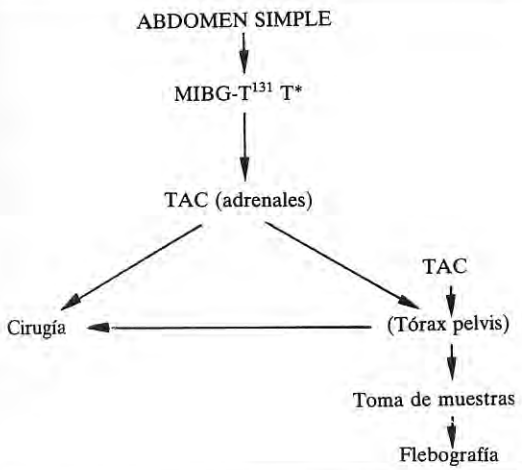

* El isótopo metaiodobencilquanidina (I^{131}-MIBG) es hoy el método de elección de Screening dada su alta especificidad (94-99 %) y una sensibilidad de 79-89 %). Mc Ewan y col. Semin. Nuc. Med. 15-132, 1985.

E) Insuficiencia adrenal

Son enfermos con anorexia, pérdida de peso, debilidad y frecuentemente pigmentación, sobre todo de las membranas mucosas. En la fase aguda puede haber colapso con hipotensión, pulso rápido, vómitos y diarrea.

Las causas están reflejadas en el cuadro 10.

Síndrome de Addison.—Enfermedad debida en el pasado a tuberculosis y que hoy se atribuye a una enfermedad autoinmune (75 % atrofia idiopática, 25 % tuberculosis y otras infecciones como histoplasmosis). Los hallazgos radiológicos incluyen: calcificaciones adrenales visibles en 25 % de los pacientes, esplenomegalia en 25 %, calcificación del pabellón de la oreja y corazón pequeño que se normaliza con tratamiento.

Cuadro 10

CAUSAS DE INSUFICIENCIA ADRENAL

Muy frecuente	:	Yatrogénica (administración de esteroides)
Frecuente	:	Addison
		Síndrome de Sheehan
Poco frecuentes	:	Síndrome de Waterhouse-Friderichsen
		Hipocorticismo neonatal
		Leucodistrofia adrenal
Raras	:	Metástasis.

Mitty y Yeh, 1982

F) Masa abdominal

La presencia de una masa palpable de origen adrenal es frecuente en la edad pediátrica.

La *hemorragia adrenal neonatal* parece estar en relación con traumatismo del parto, si bien han sido también involucradas las discrasias sanguíneas, quemaduras, sepsis así como transfusiones incorrectas.

La urografía intravenosa suele confirmar la presencia de una masa. La ultrasonografía es el método de elección para la visualización de estas lesiones. En las fases tempranas suele apreciarse una masa sin ecos, aunque a veces puede tener algunos en su interior debido a la presencia de coágulos, pudiendo aparecer sólida.

La presencia de masa palpable en el niño, debe hacer pensar en el *neuroblastoma.* Es el segundo tumor en frecuencia después de la leucemia. Más del 60 % aparecen antes de los tres años de la vida (un tercio de los cuales aparecen en el primer año). La mitad aproximadamente ocurren en los adrenales, un 20 % en la cadena simpática del abdomen superior y un 10 % son intratorácicos. En el momento del diagnóstico están presentes, en más del 60 % de los casos, metástasis a distancia en huesos largos, cráneo, hígado, etc. La variante benigna de este tumor es el *ganglioneuroma*, que es probablemente el resultado de la maduración espontánea de un neuroblastoma.

Hallazgos radiológicos.—El abdomen simple revelará frecuentemente la presencia de masa (40-47 %). Pueden encontrarse calcificaciones en 50 % de los tumores, pudiendo verse también en las metástasis del hígado o de los ganglios. El ensanchamiento de las líneas paraespinales puede ser la clave para detectar la extensión intratorácica (20 %).

La urografía intravenosa es útil en el 75 % de los casos. En la fase nefrográfica, el tumor puede verse con relleno irregular. Con el sistema colector renal relleno, pueden verse desplazamientos hacia abajo y

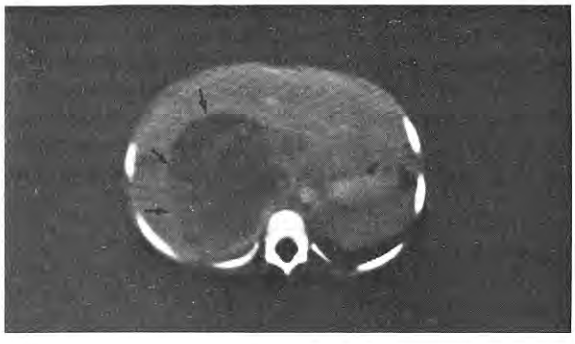

Fig. 36-11.—Neuroblastoma izquierdo. Urografía intravenosa demostrando calcificaciones finas en la región de la glándula adrenal y descenso del riñón izquierdo (RI), cuyo polo inferior llega casi a la cresta ilíaca (puntos de flecha). La extensión paravertebral se aprecia por el ensanchamiento de la línea paraespinal izquierda (flecha curva). Tomografía axial computarizada de otro paciente con neuroblastoma derecho mostrando una imagen de densidad mixta que hace prominencia sobre la parte inferior del hígado y que rechaza medialmente el riñón derecho (RD). A la derecha pueden apreciarse lesiones extensas en los huesos largos por metástasis del neuroblastoma (flechas largas). En la metáfisis distal izquierda hay reacción perióstica en «cepillo» (flechas huecas) que simula un tumor osteogénico primitivo.

afuera, ocasionalmente con hidronefrosis moderada por compresión.

El US muestra masas sólidas con ecogeneidad variable, mal definidas y calcificaciones. Las metástasis hepáticas también son vistas con facilidad.

El uso del metildiofosfonato de Tecnecio (Tc^{99}-MDP) es muy útil en la demostración de las metástasis esqueléticas de este tumor.

La extensión del tumor se estudia mejor con TAC, que analiza la presencia de metástasis hepáticas, extensión intratorácica o la retroperitoneal. (Fig. 36-11.) El TAC es el método de elección en la detección de recidiva tumoral (85 %), que se eleva al 100 % para la recidiva en la localización del primario. También permite el diagnóstico de las metástasis al hígado, ganglios linfáticos, cerebro, cráneo, etc.

Los carcinomas adrenales son tumores frecuentes, habitualmente funcionantes (50 % se asocian con síndrome de Cushing, 20 % con síndrome adrenogenital y el 4 % con una combinación de ambos). Habitualmente, cuando se descubren son de gran tamaño (de 7 a 20 cm). El CT asesora sobre la extensión así como de la presencia de metástasis. (Fig. 36-12.)

G) Crecimiento adrenal asintomático

La demostración de adrenales grandes o masas adrenales sin sintomatología clínica evidente, es bastante frecuente desde la aparición del ultrasonido y la tomografía axial computarizada. Las causas más frecuentes están analizadas a continuación:

a) *Enfermedad quística.*—Es poco frecuente. El tipo más común es el seudoquiste producido tras la hemorragia. Calcifican en el 15 % de los casos.

Fig. 36-12.—Tomografía axial computarizada de un carcinoma adrenal izquierdo. El corte corresponde a la inyección en bolo mostrando vascularización irregular de la tumoración. El tronco celíaco (TC) es claramente visible.

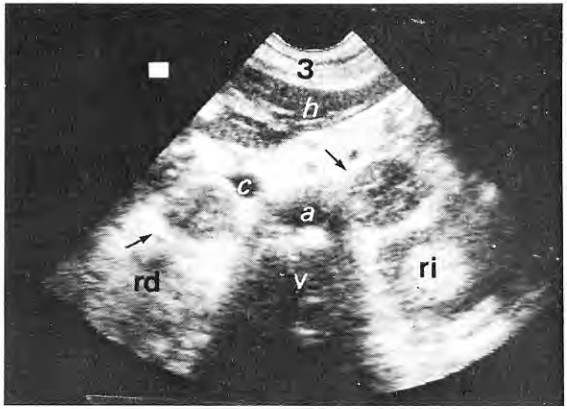

Fig. 36-13.—Metástasis adrenales. La figura corresponde a un corte axial en enfermo con metástasis bilaterales (signo de los «faros de coche»). Se aprecian masas bilaterales (flechas) ventrales al riñón derecho (RD) y al riñón izquierdo (RI). Hígado (H). Aorta (A). Cava inferior (C). Columna vertebral (V).

b) *Metástasis adrenales.*—Los tumores que más frecuentemente metastatizan a las adrenales son: pulmón, mama, riñón y melanoma. (Fig. 36-13.)

c) *Tumores primitivos no funcionantes.*—Cabe destacar el *mielolipoma,* tumor raro que contiene abundante grasa por lo que se detecta muy bien con el TAC, lo que permite punción biopsia dirigida con observación periódica sin necesidad de cirugía. El *adenoma* no funcionante suele tener entre 1 y 6 cm de diámetro (50 % de ellos están por debajo de 2 cm). Parecen ser más frecuentes en diabéticos obesos y viejos (30 %), mujeres viejas (29 %) e hipertensos (20 %). También parecen asociarse a tumores malignos de endometrio, riñón y vejiga . Los criterios para el diagnóstico incluyen: una masa de contorno suave, bien definido, de menos de 5 cm de diámetro y que no cambia de tamaño en estudios seriados.

37
RADIOLOGIA OBSTETRICA

DR. J. MADRIGAL
DR. J. MARTIN GARCIA

http://booksmedicos.blogspot.com

1. INTRODUCCION
2. RADIOLOGIA CONVENCIONAL
3. ULTRASONOGRAFIA OBSTETRICA

1. INTRODUCCION

Los órganos genitales internos femeninos están situados en la cavidad pelviana. En posición central se encuentra el útero, un órgano de pared gruesa muscular y con forma de pera, que en la mujer multípara tiene unas dimensiones aproximadas de 8 cm de longitud por 4 de anchura y 3 de espesor anteroposterior. Normalmente tiene cierto grado de inclinación anterior con respecto a la vagina, conocida como anteroflexión, pero también puede estar dirigido hacia atrás en retroflexión. En el plano sagital, el útero se relaciona por delante con la vejiga y por detrás con el recto, del que le separa el fondo del saco de Douglas. A lo largo del borde superior del ligamento ancho corren las trompas, que se dirigen desde el cuerno uterino hasta la pared lateral de la pelvis, donde su extremo fimbrado se pone en íntima relación con el ovario.

Los ovarios están situados en el compartimento posterior de la cavidad pelviana, alojados en la fosa ovárica de la pared lateral de la pelvis. Su diámetro longitudinal máximo varía entre 2,5 y 5 cm.

2. RADIOLOGIA CONVENCIONAL

La ultrasonografía ha reemplazado casi totalmente a los estudios radiológicos convencionales, por el peligro que supone para el feto el uso de radiaciones ionizantes y porque la misma información proporcionada por los rayos X se obtiene generalmente de forma más precoz y fidedigna mediante el uso de los ultrasonidos.

Pelvimetría.—En la actualidad es prácticamente la única indicación de la radiología en obstetricia, ya que la ultrasonografía no ha resuelto aún la determinación de si la pelvis ósea de la madre es adecuada o no para el paso del feto. Las indicaciones para realizar una pelvimetría son las siguientes:

1. Sospecha de deformidad pelviana.
2. Sospecha de presentación de cara o de frente.
3. Presentación de nalgas en primíparas.
4. Feto de tamaño inusualmente grande.
5. Progresión anormal del parto.

3. ULTRASONOGRAFIA OBSTETRICA

Los ultrasonidos (US), técnica no invasiva y carente de radiación ionizante, se han convertido en la primera exploración dentro del campo de la obstetricia. No se conocen efectos nocivos del US sobre el feto.

A) Anatomía ultrasonográfica

El estudio de los órganos pelvianos femeninos, con la vejiga a distensión, muestra un útero con forma piriforme, de contornos lisos, que impronta discretamente la cara posterior vesical. La posición más habitual del útero es en ligera anteversión.

El tamaño normal del útero en una mujer nulípara se considera entre 6 y 8 cm de eje mayor, por 3 y 5 cm de anchura y 2 y 3 cm de diámetro anteroposterior. (Fig. 37-1.)

La ecoestructura del útero presenta variaciones. El miometrio presenta una estructura con ecos de nivel medio de distribución uniforme y con bordes lisos. En la porción distal del útero se presenta una zona de alta ecogeneidad como resultado de la aposición de las dos paredes de la cavidad virtual del endometrio. La zona

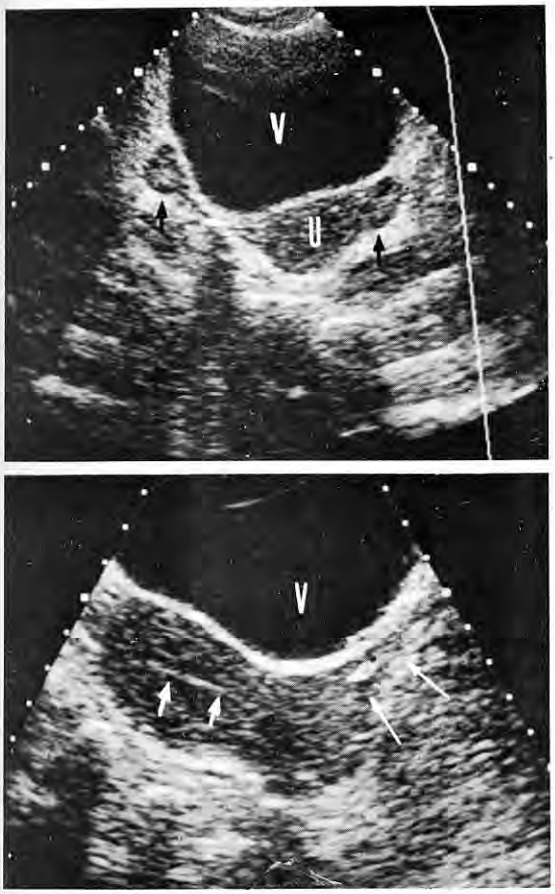

Fig. 37-1.—Anatomía ultrasonográfica normal. La imagen superior corresponde al corte coronal a nivel de la vejiga repleta (V) mostrando la cavidad uterina (U) y ambos ovarios (flechas). La imagen inferior corresponde a un corte sagital en línea media mostrando el eco central de la cavidad endometrial (flechas cortas) así como la vagina (flechas largas).

del cérvix puede distinguirse ecográficamente como una línea más ecorrefringente, que hace posible su diferenciación con el cuerpo uterino.

La demostración ecográfica de los ovarios se consigue con mayor facilidad efectuando barridos a través de la vejiga urinaria, desde el lado opuesto al ovario que se quiere explorar, efectuando al mismo tiempo una ligera angulación lateral del transductor. Los ovarios se visualizan nítidamente como dos formaciones de mayor ecogeneidad que el útero, a ambos lados del mismo, situándose entre el parametrio y el ligamento redondo.

B) Alteraciones funcionales ováricas y uterinas a lo largo del ciclo

La actividad endocrina normal en la mujer produce cambios durante el ciclo menstrual, que pueden hacerse visibles ecográficamente. Dichos cambios terminarán con la ovulación y la formación del cuerpo lúteo.

El folículo aparece como una formación quística, de forma redondeada, que crece paulatinamente durante la fase folicular. La ovulación aparece aproximadamente cuando el folículo mide entre 18 y 35 mm, considerándose su tamaño medio alrededor de los 22 mm. Durante el ciclo se producen rupturas foliculares; el líquido resultante de dicha ruptura será demostrable ecográficamente casi en un 40 % de las mujeres normales, durante la etapa de fase secretora, como líquido libre (hemoperitoneo) en el saco de Douglas.

C) Ultrasonografía de la gestación normal

En el momento actual, la ultrasonografía representa el medio de exploración más idóneo para la valoración de la gestación a partir de la cuarta o quinta semanas del embarazo, siempre contando a partir del primer día de la fecha de la última regla (FUR) hasta la finalización de la gestación.

a) *Gestación normal durante el primer trimestre del embarazo.*

A modo de resumen, se incluye una tabla cronológica de los cambios uterinos durante el primer trimestre del embarazo. (Fig. 37-2.)

CRONOLOGIA ECOGRAFICA DESCRIPTIVA DE LA GESTACION

Cuarta-quinta semanas:	A partir de la FUR: aparición del saco gestacional
Sexta semana:	Aparición de la placa fetal.
Séptima semana:	Aparición del latido cardiaco.
Octava semana:	Presencia de movimientos embrionarios, visualización del saco vitelino y esbozo de partes pequeñas.
Novena semana:	Desplazamiento de la vesícula vitelina. Alargamiento de la placa fetal.
Décima semana:	Crecimiento del embrión, ocupando la tercera parte del saco gestacional. Aparición de movimientos activos.
Undécima semana:	Desaparición del saco gestacional e iniciación del esbozo cefálico.
Duodécima semana:	Aparición de la calota fetal.

Cuarta-quinta semanas a partir del FUR.—La aparición de un saco gestacional intrauterino marca el primer dato ecográfico que confirma con absoluta fidelidad la existencia de una gestación. La imagen ecográfica del saco gestacional es la de una pequeña estructura redondeada, sonotransparente, limitada por un anillo hiperecogénico producido por la decidua.

Sexta semana.—Aparición de la placa fetal o polo embrionario como una estructura ecogénica dentro

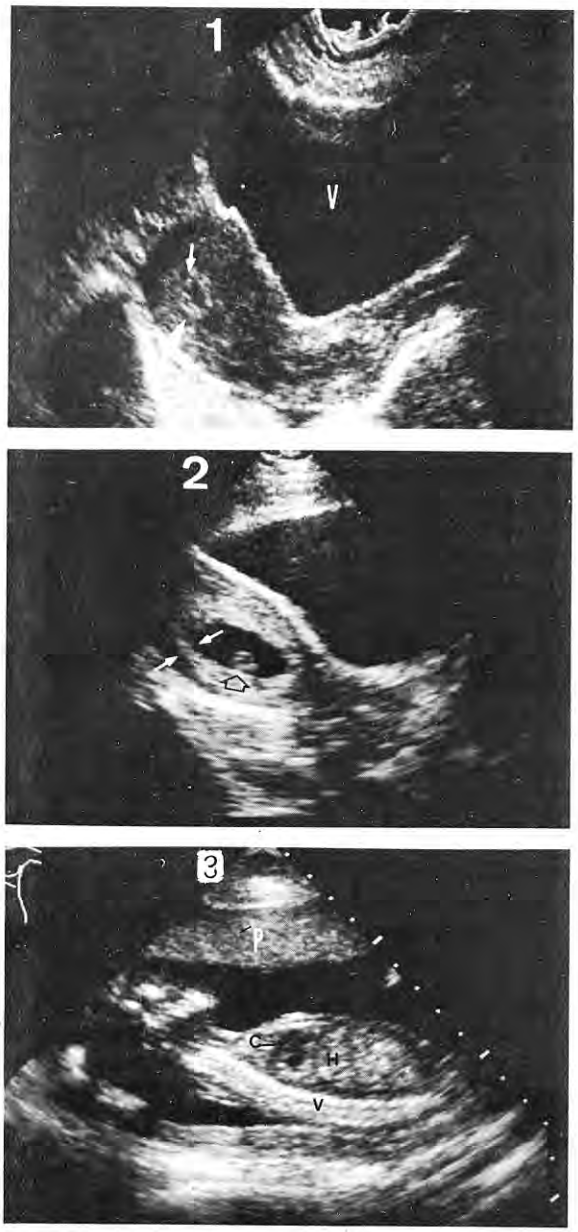

Fig. 37-2.—Semiología ultrasonográfica del embarazo. 1: Embarazo de cinco semanas mostrando un saco gestacional (flechas), en el que parece adivinarse el polo fetal en la parte más alta (flecha pequeña). 2: Embarazo de 7 semanas (flecha hueca). Parece existir un pequeño desprendimiento de las membranas en la parte posterior (flechas sólidas). 3: Embarazo en el segundo trimestre. Es ya reconocible la imagen del corazón (C) y la del hígado (H), con el diafragma entre ambos, así como la columna vertebral (V).

del saco gestacional, lo que excluye la presencia de saco anembrionado.

En la sexta semana podrá efectuarse el diagnóstico de embarazo gemelar mediante la visualización de dos sacos gestacionales, en el caso de gemelos bivitelinos, o bien de un saco gestacional único con septo de separación, en el caso de gemelos monovitelinos.

El diagnóstico cierto de embarazo gemelar incluye necesariamente la visualización de dos placas fetales. Un 10 % de las gestaciones múltiples diagnosticadas ecográficamente antes de la décima semana, resultan ser fetos únicos en el momento del parto, debido a la muerte y reabsorción del otro feto (aborto del gemelo).

Séptima semana.—La placa fetal es claramente visible, con una medida aproximada de su longitud céfalo-nalgas de 1 cm.

Como dato cronológico importante durante la séptima semana, hay que señalar la visualización del latido cardiaco, con una frecuencia aproximada de unos 140 latidos/minuto. Se observan movimientos tanto espontáneos como provocados en la placa fetal.

Octava semana.—La placa fetal presenta claros movimientos y se visualizan esbozos de partes pequeñas. La longitud céfalo-nalgas nos proporcionará una correcta fecha de gestación.

Novena y décima semanas.—El crecimiento de la placa fetal hace que ésta ocupe en este momento casi un tercio del saco gestacional. El embrión adopta una forma alargada. El saco gestacional tendrá unas medidas aproximadas de 6 cm.

En la décima semana, el saco vitelino desaparecerá al insertarse en el trofoblasto. Los movimientos fetales se visualizan en este momento con movimientos lentos y armónicos, pudiendo visualizarse extremidades superiores e inferiores.

Semana once.—Acaece la llamada destrucción del saco gestacional, producida por la fusión de las dos caducas, la parietal y la visceral. El embrión ocupa en este momento más del 50 % de la cavidad. Se aprecia rudimento de la calota fetal.

Semana doce.—Visualización de la calota fetal, pudiendo efectuar la primera medición del diámetro biparietal (DBP).

b) *Gestación normal en el segundo y tercer trimestres.*

De entre los métodos de medida, por su utilidad práctica, destacaremos (Fig. 37-3):

1. *Medición del DBP.*—En la práctica, la correcta medición del DBP se realizará en aquel plano en el que su longitud es máxima.

Con anterioridad a las 26 semanas, una medida única del DBP predice la edad gestacional con una exactitud de ± 11 días, dependiendo de la variación biológica del crecimiento craneal. Entre las semanas 28 y 36, la medición del DBP es eficaz, pero a partir de este momento, debido a la mayor variación biológica del crecimiento, la precisión del método disminuye.

Si además de realizarse una medición del DBP antes de las 26 semanas de gestación, se procede a realizar otra medición entre las semanas 30 y 33; se podrá efectuar una clasificación que cataloga al feto como pequeño, normal o grande, con lo que la precisión del método pasa de ± 11 días a ± 3 días. Este método de doble medida del DBP, denominado

GASA, traduce la edad gestacional sonográfica adaptada al patrón de crecimiento del feto.

2. *Longitud femoral.*—El fémur fetal se hará visible ecográficamente a partir de la octava semana, y su medición podrá efectuarse aproximadamente a partir de la décima semana. Si la medición femoral se efectúa antes de la semana 24 de gestación, predice la edad con una precisión de ± 7 días. Después de la semana 24, hay una amplia variación biológica de la longitud del fémur.

Los riñones fetales podrán visualizarse a partir de la semana 20. La exclusión de uropatía obstructiva o de tumoración renal intraútero facilita poder efectuar la terapéutica adecuada en el momento del parto. El diagnóstico del sexo fetal puede efectuarse con una fiabilidad cercana al 90 % a partir de las 25 semanas de gestación. En los varones se visualiza frecuentemente un pequeño hidrocele fisiológico.

La visualización del cordón umbilical flotando en el líquido amniótico hace posible la detección de las dos arterias umbilicales y de la única vena umbilical. El descubrimiento de una arteria umbilical única hará sospechar la posibilidad de presencia de enfermedad renal o cardiopatía congénita.

3. *Edad gestacional.*—Para la valoración de la biometría se emplean numerosos parámetros:

Durante el primer trimestre del embarazo, consideramos como método de medición clásica el de la medida de la longitud máxima del feto o diámetro céfalo-nalgas (CRL). Durante este período de la gestación, el CRL tendrá una precisión de ± 5 días. La medición es aplicable desde la séptima semana de gestación, en la que el embrión mide aproximadamente 1 cm, hasta la decimocuarta semana, en la que alcanza una longitud de 8 cm.

4. *Posición y presentación fetal.*—El diagnóstico de la presentación fetal se efectuará observando la zona del embrión que se sitúa en relación con el cuello uterino, así como la relación entre el dorso fetal y la porción anterior, transversa o posterior de ambos lados de la madre. La posición fetal se reconocerá visualizando la columna vertebral del feto en corte longitudinal, efectuando entonces una relación con el eje longitudinal de la glándula uterina.

La estática final de la presentación fetal sólo podrá afirmarse a partir del octavo mes, y aun así, la evolución de las presentaciones podrá ser variable.

5. *Placenta.*—Las principales indicaciones del estudio ecográfico de la placenta son las siguientes:

1. Visualización de su morfología, grosor y volumen.
2. Implantación.
3. Evolución placentaria relacionada con el tiempo de gestación.
4. Valoración de la migración de la placenta.
5. Diagnóstico de la patología propia de la placenta.

El grosor de la placenta se mantendrá homogéneo, exceptuando los bordes de la misma, que disminuyen progresivamente. Puede verse grosor placentario mayor de 4 cm en pacientes con diabetes gestacional,

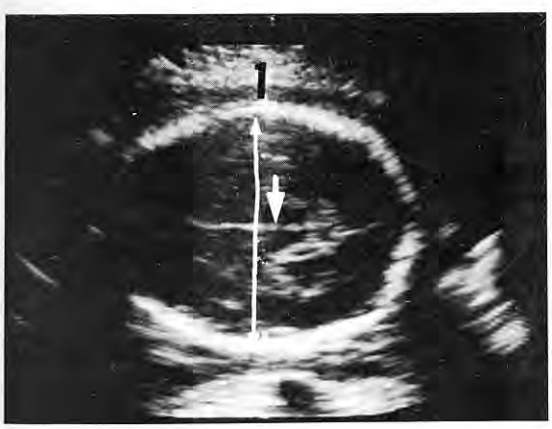

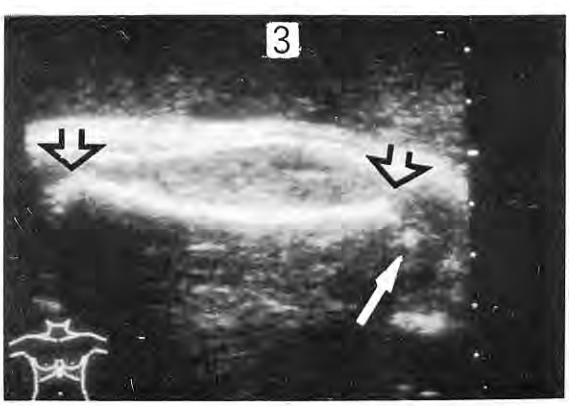

Fig. 37-3.—Biometría fetal. 1: El diámetro biparietal se mide del borde interno de un hueso parietal al borde externo del otro. En el centro de la imagen puede apreciarse el eco de la línea media (flecha grande). 2: Medida céfalo-nalgas. El trazo muestra la medida desde la parte más alta del cráneo a la región de las nalgas. 3: Longitud del fémur. El fémur es claramente demostrable y mensurable (flechas huecas). El centro de osificación de la epífisis también es visible (flecha sólida).

anomalías congénitas o sensibilización al Rh. Placentas delgadas aparecerán en pacientes con diabetes juvenil, retardo del crecimiento intrauterino o preeclampsia.

En base a los cambios de la textura placentaria, a medida que progresa la gestación se ha desarrollado un sistema de clasificación de la placenta en diferentes grados de 0 a III, para predecir la madurez funcional de la misma. (Fig. 37-4.)

En el embarazo temprano, todas las placentas corresponden al grado 0. Un pequeño porcentaje de embarazos normales presentarán, a su término, placenta en grado III. La mayoría presentan un aspecto que corresponde al grado I o II.

Las zonas más habituales de inserción placentaria serán las caras anterior y posterior del fundus uterino.

El fenómeno de la migración placentaria hacia el fundus uterino, que aparece en un 67 % de las inserciones placentarias bajas, hace que el diagnóstico de placenta previa oclusiva o marginal no pueda realizarse con anterioridad a las 36 semanas. Hacerlo antes de esta fecha puede inducir a la realización de una cesárea innecesaria.

6. *Líquido amniótico.*—Debido a que el volumen del líquido amniótico depende en gran medida de su producción renal y de su absorción a través del tubo gastrointestinal, el oligoamnios y el polihidramnios pueden ser clave de detección de anomalías congénitas, como agenesia renal o atresia intestinal.

Sin embargo, gran parte de los casos de polihidramnios será de naturaleza benigna, resolviéndose espontáneamente durante el tercer trimestre del embarazo. Ese tipo de polihidramnios, denominado idiopático, parece estar en relación con el llamado síndrome del feto perezoso, ocasionado por el desarrollo del mecanismo de la deglución fetal.

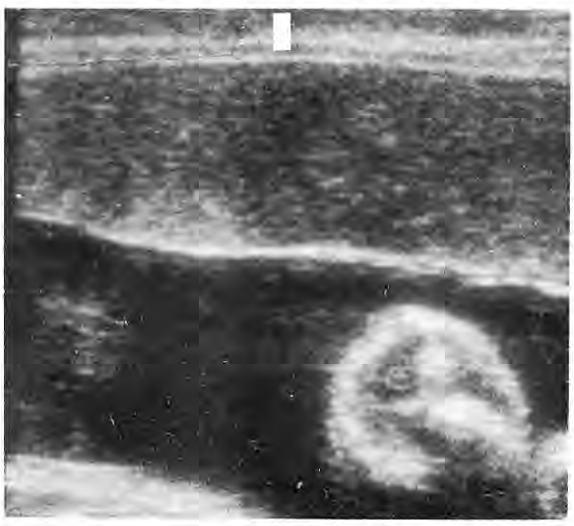

Fig. 37-4.—Ecografía de la placenta. La placenta presenta un aspecto uniforme y denso con una placa coriónica perfectamente delimitada. A medida que avanza la gestación se va produciendo la rarefacción del tejido placentario y la irregularidad de la placa coriónica hasta su desaparición total.

D) **Gestación patológica**

a) *Primer trimestre del embarazo*

La gestación patológica en el primer trimestre del embarazo puede presentar patología del saco gestacional, de la zona de implantación del saco embrionario y de la placa fetal.

1. *Patología del saco gestacional.*—La alteración en la forma del saco gestacional es indicativa de degeneración del huevo, si bien pueden existir, en ocasiones, alteraciones de la forma debidas a compresiones intrínsecas por tumoraciones uterinas y, a veces, por excesiva repleción vesical.

La causa más frecuente de patología en el primer trimestre de la gestación, será la ausencia de embrión en el seno del saco gestacional, el denominado «huevo anembrionado». Esta situación suele acompañarse de un crecimiento excesivamente rápido y disarmónico del saco gestacional, sin visualización de la placa fetal.

La detención de la gestación es la complicación más frecuente del embarazo temprano. Dependiendo de si existe o no evidencia de pérdida de producto de la concepción, podremos hablar de aborto consumado o de amenaza de aborto.

En el caso de *aborto consumado,* el papel de la ecografía se limita a decidir si éste es completo o incompleto. En el aborto completo se pone de manifiesto un útero vacío, en el que únicamente serán visibles pequeños ecos a nivel endometrial como traducción de una hemorragia en esta zona. El *aborto incompleto,* con embrión muerto y retenido, muestra una reabsorción parcial del líquido amniótico con alteración estructural de la placa fetal. Se define clásicamente como *aborto retenido* la muerte y retención del producto de la gestación por un tiempo superior a dos meses.

El papel fundamental de la ecografía será el afirmar con seguridad si el feto vive o no. Si la exploración ecográfica demuestra feto vivo, el pronóstico es favorable, progresando normalmente la gestación hasta en el 80 % de los casos. (Fig. 37-5.)

Enfermedad trofoblástica.—Entre las causas de hemorragias en el primer trimestre del embarazo aparece la enfermedad trofoblástica, que incluye la mola hidatiforme, el corioadenoma destruens y el coriocarcinoma.

a) *Mola hidatiforme.*—El diagnóstico ecográfico de la mola se basa en el hallazgo de un útero mayor que el esperado para el tiempo de amenorrea, con un patrón ecográfico uterino vesicular característico, en «tormenta de nieve», y áreas sonotransparentes de degeneración hemorrágica. Es frecuente la asociación

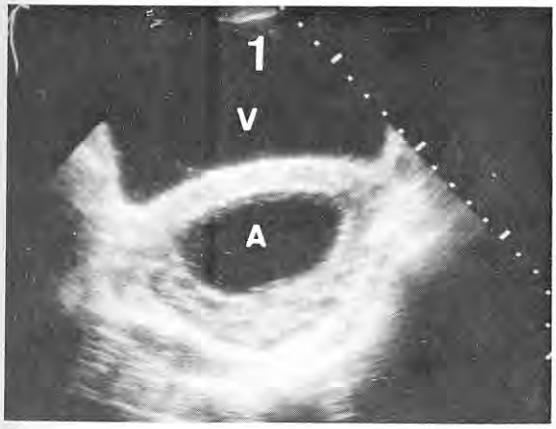

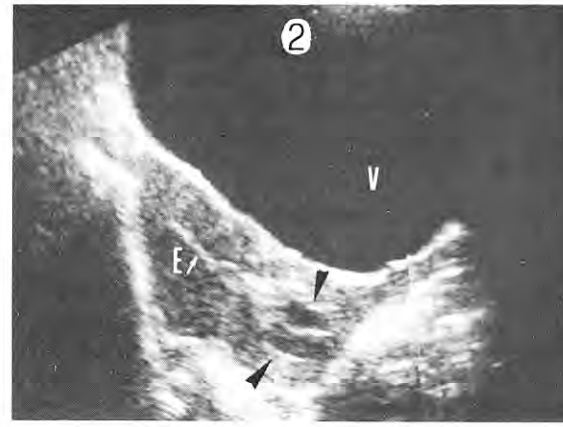

Fig. 37-5.—Alteraciones del huevo. 1: Huevo anembrionado. El saco gestacional (A) es grande y no contiene polo fetal. 2: Aborto incompleto. El corte sagital muestra la línea endometrial (E). Los restos del aborto se encuentran en el canal cervical (puntas de flecha).

de mola con la presencia de quistes tecaluteínicos bilaterales.

b) *Enfermedad trofoblástica invasiva.*—Por lo general, su detección ecográfica se basa en la presencia de zonas sonotransparentes en el miometrio, que traducirán la existencia de invasión del mismo, con áreas de necrosis hemorrágica. Su diagnóstico ecográfico es difícil, ya que los hallazgos pueden ser inespecíficos y van desde el patrón típico de mola hasta aquellos tan sutiles que dificultan ser detectados por ultrasonidos.

2. *Alteraciones de la implantación del saco gestacional.*—Se considera *implantación baja* del saco gestacional cuando ésta se realiza sobre el orificio cervical interno, siendo necesario que la decidua esté en contacto con éste. La incidencia de abortos en el caso de implantación baja es claramente más elevada que en el caso de implantación fundal. La implantación baja se asocia frecuentemente con una más alta incidencia de inserción placentaria previa o marginal.

La *implantación cervical* es la más infrecuente y produce prácticamente con toda seguridad una gestación inviable.

La incidencia de *gestación ectópica o embarazo extrauterino* es aproximadamente del 0,1 al 0,5 % de todos los nacimientos. El diagnóstico de embarazo extrauterino reviste una gran importancia, ya que la hemorragia intraperitoneal masiva secundaria a la ruptura de la trompa que contiene el saco gestacional, es capaz de provocar la muerte de la paciente gestante (26 % de las muertes de las gestantes).

Entre los signos clínicos de interés para la sospecha del diagnóstico de embarazo ectópico, el más frecuente, con mucho, será el dolor pélvico de intensidad variable. La tríada clínica clásica del embarazo extrauterino, dolor, sangrado vaginal y masa ginecológica, sólo aparecerá en el 45 % de los casos.

La implantación ectópica del saco gestacional se sitúa, en el 95 % de los casos, a nivel de la trompa de Falopio. El embarazo ectópico podrá cursar con ruptura tubárica o con implantación del saco gestacional en una trompa íntegra. La ruptura tubárica suele producirse entre la cuarta y sexta semanas de la gestación. La asociación de embarazo ectópico o extrauterino con saco anembrionado se sitúa por encima del 60 % de los casos.

En caso de embarazo ectópico con zona tubárica íntegra, a veces se aprecia una pequeña imagen quística, sin imagen de placa fetal en su interior, pues hay que recordar que casi un 70 % de los embarazos extrauterinos cursan con saco anembrionado. La masa extrauterina anexial es generalmente de aspecto ecográfico complejo. (Fig. 37-6.)

En caso de embarazo ectópico con ruptura tubárica, a los signos diagnósticos anteriormente descritos se unen todos aquellos indirectos sugerentes de hemorragia libre o hemoperitoneo en el saco de Douglas.

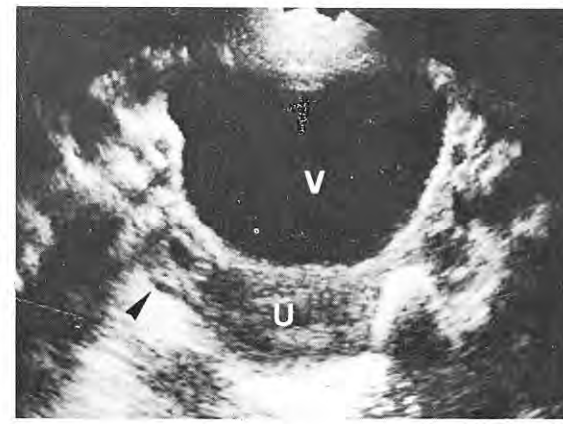

Fig. 37-6.—Embarazo extrauterino. Corte coronal mostrando a la derecha del útero (U) un saco gestacional fuera del mismo (puntas de flecha).

3. *Discordancia entre el tamaño uterino y el tiempo de amenorrea*

Incluiremos dos diferentes circunstancias:

A) Utero pequeño en relación con el tiempo de amenorrea. Las causas más frecuentes son las siguientes:

a) Cálculo incorrecto de la edad gestacional basado en la FUR.

b) Oligoamnios. Es fácilmente reconocible por la escasez de líquido amniótico en torno al feto, lo que produce una mala visualización ecográfica del mismo, así como una considerable disminución de su movilidad

Entre las causas más frecuentes de oligoamnios tenemos:

— Anomalías fetales, tales como agenesia renal o válvulas uretrales que produzcan una considerable disminución de la producción de orina o impidan el flujo libre de la misma por el sistema excretor urinario.

— Ruptura prematura de membrana.

— Postmaduridad. La cantidad de líquido amniótico alcanzará su volumen máximo aproximadamente a las 38 semanas de gestación, para después disminuir progresivamente, de tal manera que a las 42 semanas, la disminución es tan acusada que apenas se detecta líquido amniótico en torno al feto.

B) Utero grande, en relación con el tiempo de amenorrea.

a) La causa más frecuente es el cálculo incorrecto de la edad gestacional basada en la FUR. (Fig. 37-7.)

b) Gestación múltiple.

c) Enfermedad trofoblástica.

d) Masas asociadas con embarazo normal. Las masas que con mayor frecuencia se asocian con embarazo normal son las siguientes:

— Masas quísticas: quistes del cuerpo lúteo y cistoadenoma de ovario.

— Masas complejas: quiste dermoide.

— Masas sólidas: leiomiomas y cuerpo no grávido del útero bicórneo.

e) Polihidramnios. El diagnóstico se efectuará de forma subjetiva en base a la visualización de la gran cantidad de líquido amniótico que normalmente hace que el feto se sitúe en la porción más posterior de la cavidad amniótica, generalmente apoyado sobre su dorso y con sus partes pequeñas flotando en el abundante líquido. Las causas de polihidramnios pueden dividirse en: fetales, maternas y placentarias, además del polihidramnios idiopático anteriormente mencionado.

4. *Retardo del crecimiento intrauterino.*—El retardo del crecimiento intrauterino (Intrauterine Growth Retardation) (IUGR) se define por un peso de 2.500 gr menor del percentil para la edad gestacional.

La exploración ultrasonográfica es muy importante, ya que aproximadamente la mitad de los casos de IUGR no se diagnostican utilizando sólo parámetros clínicos, tales como historia clínica, ganancia de peso materno, altura del fondo uterino y peso fetal estimado. En la detección ultrasonográfica del IUGR podemos utilizar los siguientes parámetros:

Diámetro biparietal.—El método de doble medida del diámetro biparietal desarrollado por Sabbagha, que ya hemos comentado anteriormente, permite clasificar a los fetos en tres grupos: grande, normal y pequeño, cada uno de los cuales se asocia a distinto porcentaje de riesgo de sufrir IUGR.

Volumen intrauterino total. (Total Intrauterine Volume, TIUV).—Esta determinación se basa en el hecho de que, en caso de IUGR, no sólo se ve afectado el desarrollo del feto, sino que hay también disminución de la cantidad de líquido amniótico y del tamaño de la placenta.

Circunferencia abdominal (Abdominal Circunference, AC).—Esta determinación se basa en el hecho que la medida se realiza en un plano que incorpora el hígado fetal, un órgano especialmente afectado por el IUGR.

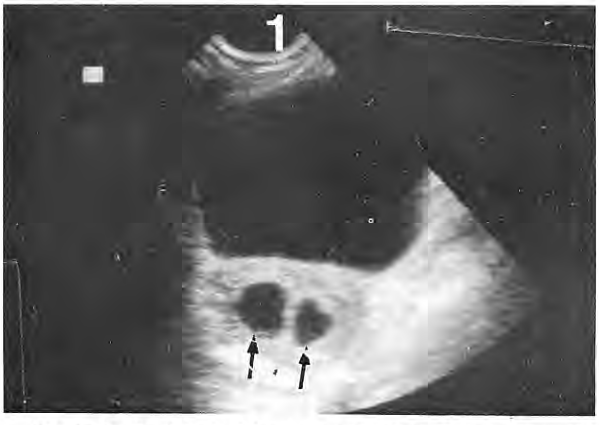

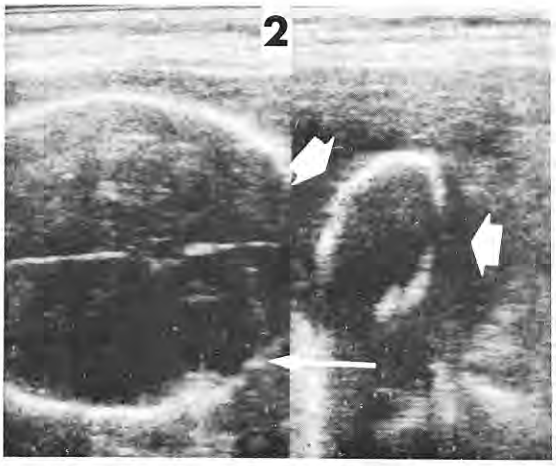

Fig. 37-7.—Semiología del saco gestacional. 1: Embarazo gemelar temprano. Se aprecian dos sacos gestacionales claramente separados (flechas). 2: Embarazo gemelar con muerte de un feto. El corte muestra un feto normal a la izquierda (flecha larga) mientras que el feto de la derecha presenta marcado acabalgamiento y aplastamiento de los huesos craneales (flechas cortas).

b) *Segundo y tercer trimestres*

1. *Hemorragia.*—La hemorragia del tercer trimestre de embarazo se debe fundamentalmente a placenta previa o abruptio placentae. (Fig. 37-8.)

a) *Placenta previa.*—El diagnóstico sonográfico de placenta previa, se basa en la demostración de tejido placentario cubriendo parcial o totalmente el orificio cervical interno. Si la placenta está implantada en el segmento inferior del útero (que se identifica arbitrariamente como la parte del útero situada caudal a una línea que une la sínfisis con el promontorio), pero sin alcanzar el orificio cervical interno, se habla de placenta de inserción baja.

Es conocido el hecho que la placenta de inserción baja en el segundo trimestre se visualiza frecuentemente en el tercero como placenta de inserción normal. Este fenómeno, conocido como «migración placentaria», probablemente no presenta un desplazamiento verdadero del sitio de implantación de la placenta, sino un cambio posicional debido a un mayor crecimiento del segmento inferior en relación con el resto del útero.

b) *Abruptio placentae.*—El diagnóstico clínico de desprendimiento prematuro de una placenta de implantación normal, puede confirmarse por ultrasonido, si bien un examen negativo no excluye su diagnóstico. El diagnóstico de confirmación se basa en la existencia de un área sonotransparente que representa la hemorragia interpuesta entre la placenta y la propia pared del útero, o bien: localizada a distancia de la placenta, separando y elevando las membranas de la pared del útero.

2. *Anomalías congénitas.*—La La exploración ecográfica se convierte en la primera exploración, desde un punto de vista pediátrico, del feto aún no nacido.

Las anomalías congénitas de mayor relevancia que pueden diagnosticarse por ultrasonido sin excesiva dificultad son las siguientes: (Fig. 37-9.)

a) *Anomalías del sistema gastrointestinal.*—Prácticamente todas las anomalías del tracto gastrointestinal se asocian frecuentemente con polihidramnios.

La presencia de polihidramnios con asas intestinales prominentes en las que no hay evidencia de cambios en su configuración, alertará sobre el diagnóstico de obstrucción intestinal.

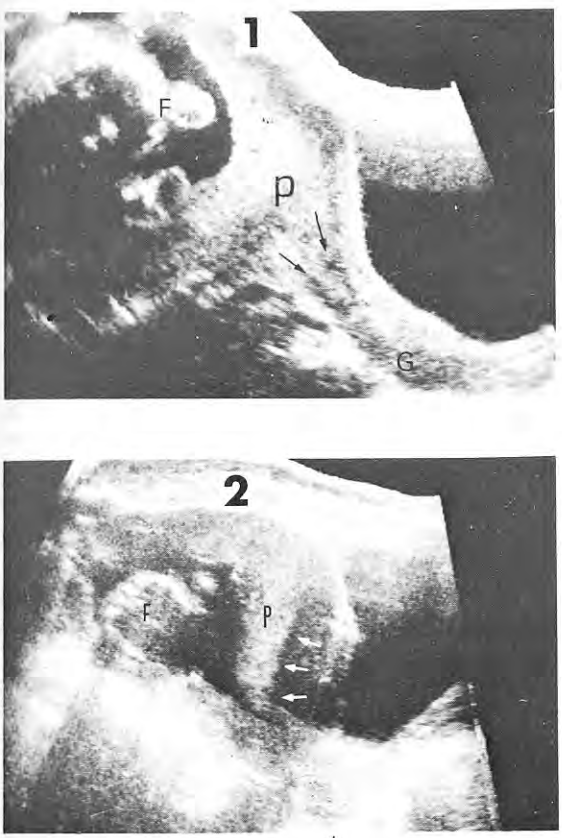

Fig. 37-8.—Ecografía de la placenta. Placenta previa. 1: La placenta (P) llega a ocluir el orificio cervical (flechas). La vagina es también claramente visible (G). Las partes fetales (F) son visibles en la parte alta de la figura. 2: Abruptio placentae. La placenta (P) está despegada claramente de la pared (flechas). Cabeza fetal (F).

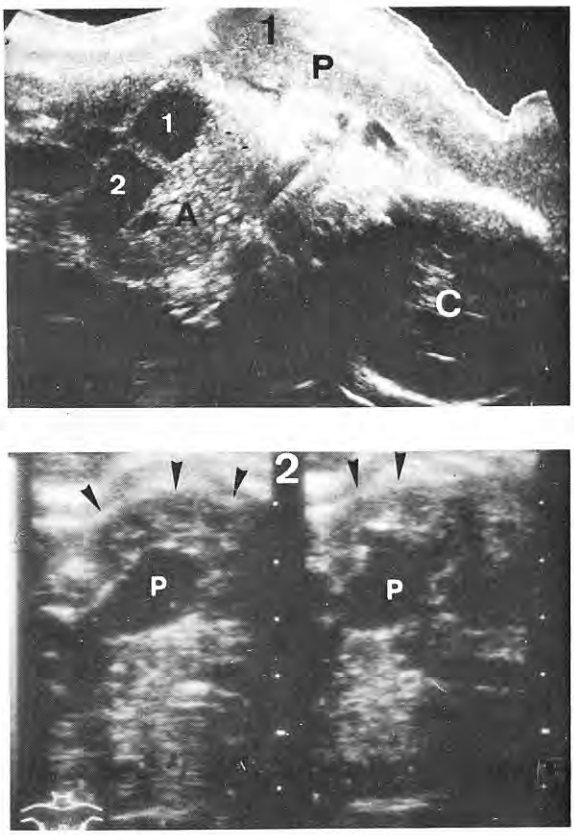

Fig. 37-9.—Patología fetal. 1: Estenosis duodenal congénita. El abdomen (A) del feto presenta dos grandes burbujas gaseosas (1 y 2). Cabeza fetal (C). Placenta (P). 2: Hidronefrosis. La sonografía intraútero muestra un riñón normal con la pelvis renal marcadamente dilatada (P).

b) *Anomalías del sistema genitourinario.*—La detección de oligoamnios entre las semanas 16 y 28 de la gestación, sugerirá anormalidad fetal renal, ya que las lesiones congénitas renales frecuentemente se asocian a escasez de líquido amniótico, excepto la hidronefrosis

c) *Anomalías torácicas.*—Ecográficamente pueden diagnosticarse con cierta facilidad tanto el derrame pleural como el derrame pericárdico, así como anomalías congénitas.

d) *Ascitis fetal.*—Las cantidades pequeñas de líquido ascítico pueden ser de difícil diagnóstico. Las grandes cantidades de líquido libre intraabdominal son más fácilmente visualizadas rodeando las asas intestinales, el hígado y el bazo.

e) *Alteraciones congénitas de la región cervical.*—Dividiremos la patología de la región cervical en aquellas de características sólidas o quísticas. Entre las primeras habrá que mencionar fundamentalmente al teratoma, que aunque puede adquirir cualquier patrón ecográfico, tanto sólido como quístico o mixto, por su frecuencia lo incluimos en los de características líquidas. Suelen localizarse estas lesiones en la zona anterior del cuello y no es infrecuente que se asocien con polihidramnios. El diagnóstico se hará más fácilmente si se visualizan pequeñas calcificaciones dentro del tumor.

f) *Anencefalia.*—Normalmente se descubre esta importante alteración fetal al intentar efectuar la primera medición del DBP. La imposibilidad de la identificación de la calota fetal normal, así como del tejido cerebral situado cranealmente a las órbitas, es el signo fundamental para el diagnóstico de anencefalia. Ante una ecografía dudosa respecto a este diagnóstico, puede efectuarse una placa radiológica de abdomen simple. (Fig. 37-10.)

Fig. 37-10.—Anencefalia. Radiografía del feto mostrando una columna vertebral normal y un rudimento de cabeza en el lado derecho (flecha).

g) *Hidrocefalia.*—Los ventrículos laterales fetales podrán ser identificados a partir de las 12 semanas de gestación, por lo que el diagnóstico de hidrocefalia puede realizarse precozmente. Es preciso no confundir unos ventrículos laterales de desarrollo normal (habitualmente grandes) con una hidrocefalia incipiente. En todo feto con sospecha de hidrocefalia, habrá que efectuar una búsqueda rutinaria de anormalidades asociadas, como espina bífida, encefalocele o meningocele.

E) Ultrasonografía intervencionista

Como ya hemos comentado, los ultrasonidos se usan comúnmente para la realización de aminocentesis o transfusiones intrauterinas. Más recientemente, se han desarrollado técnicas percutáneas bajo control ecográfico, para drenar la vejiga, la cavidad amniótica en caso de válvulas ureterales, así como para drenaje en casos de hidrocefalia.

F) Muerte fetal

En el segundo y tercer trimestre, el signo más precoz y fidedigno de muerte fetal será la ausencia de actividad cardiaca detectada por medio de aparato de tiempo real.

Cronológicamente el signo más precoz es mala definición de contorno fetal debido a penetración del líquido amniótico en la piel del feto. A medida que la piel es separada de las estructuras subyacentes, aparece un doble contorno que es fácil de detectar en el cráneo (signo del «halo»), pero que también podrá observarse en la pared del tronco. Este signo no es específico de muerte fetal, ya que puede observarse en edema fetal de otras causas, como incompatibilidad Rh, anemia, diabetes, etc. Por último, aparece deformidad y colapso del feto, con acabalgamiento de los huesos de la calota fetal (signo de Spaulding) y distorsión marcada de la configuración fetal. (Fig. 37-11.)

G) Complicaciones del puerperio

Las indicaciones fundamentales a efectuar en una exploración con ultrasonidos después del parto serán las siguientes:

Productos de la concepción retenidos.—Su diagnóstico es muy fácil cuando se detectan estructuras con características inequívocamente fetales o placentarias en el interior del útero.

Hematoma uterino y parauterino.—Se desarrollan con cierta frecuencia después de cesárea, ocupando comúnmente la pared anterior del abdomen; a veces, aparece sobre la propia pared del útero o en el fondo del saco de Douglas, y en otras ocasiones podrá incluir a los anejos. La hemorragia secundaria a la episiotomía puede producir hematomas paravaginales.

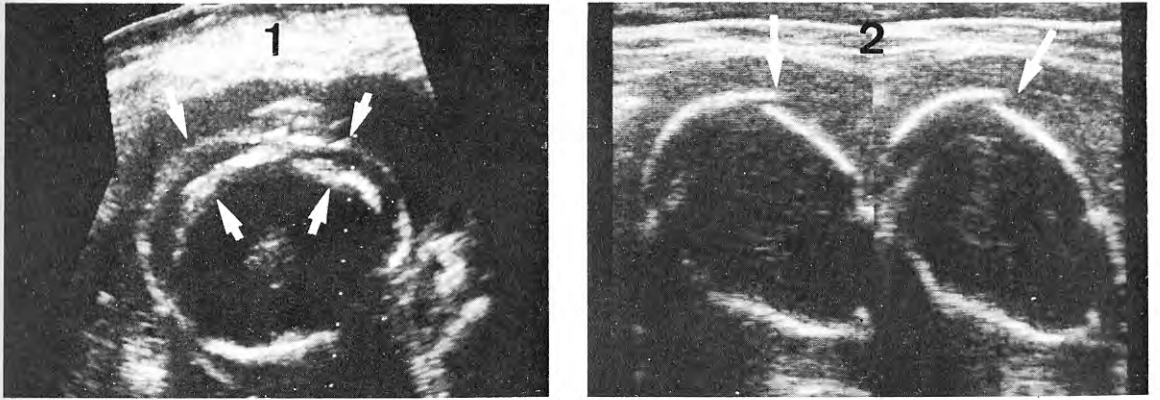

Fig. 37-11.—Muerte fetal. 1: Signo del «halo». La ecografía muestra un doble contorno de la cabeza fetal (flechas). 2: Signo de «Spaulding». Se aprecia claramente el acabalgamiento de los huesos de la bóveda craneal (flechas) que además está marcadamente deformada.

38
RADIOLOGIA GINECOLOGICA

DR. J. MARTIN GARCIA

http://booksmedicos.blogspot.com

1. TECNICAS DE EXPLORACION
2. GRANDES SINDROMES GINECOLOGICOS

1. TECNICAS DE EXPLORACION

A) Abdomen simple

La radiografía simple sigue siendo de gran utilidad en patología ginecológica. Los hallazgos más importantes incluyen la existencia de masas pelvianas, ascitis, dispositivos intrauterinos, calcificaciones, destrucción ósea, etc.

Calcificaciones. La presencia de *calcificaciones* en la pelvis menor en una mujer puede obedecer a múltiples causas, reflejadas en el cuadro 1.

Las calcificaciones en los *miomas,* también llamados fibroides uterinos, suelen ser parcheadas o modulares, pudiendo agruparse en acúmulos más o menos redondeados, de bordes bien definidos, a veces en forma de coliflor o de «palomitas de maíz».

Los *teratomas y dermoides ováricos* presentan calcificaciones y grasa en su interior, pero es más típica la presencia de dientes bien formados o simplemente de tipo rudimentario. (Fig. 38-1 A y B.)

Cuadro 1

CALCIFICACIONES DE LA PELVIS FEMENINA

1. TUMORES BENIGNOS
   - *a)* Ovario.
     - — Cistoadenoma papilar o seudomucinoso
     - — Fibroma.
     - — Quiste dermoide.
   - *b)* Utero.
     - — Leiomioma.
   - *c)* Columna vertebral.
     - — Cordoma.
2. TUMORES MALIGNOS
   - *a)* Ovario.
     - — Cistoadenocarcinoma papilar o seudomucinoso.
     - — Teratoma maligno.
   - *b)* Utero.
     - — Leiomiosarcoma.
   - *c)* Tubo digestivo.
     - — Carcinoma coloide de colon.
     - — Adenocarcinoma mucinoso de apéndice.
   - *d)* Columna vertebral.
     - — Tumores malignos sacros.
3. INFECCIONES
   - *a)* Ganglios linfáticos calcificados.
4. VASCULARES
   - *a)* Flebolitos.
   - *b)* Calcificaciones arteriales.
5. MISCELANEAS
   - *a)* Ginecológicas.
     - — Cuerpo extraño (DIU, suturas, pesario, etc.).
   - *c)* Urinarias.
     - — Litiasis en tracto urinario inferior.

Modificado de Stein

B) Urografía intravenosa

La urografía sigue teniendo utilidad en la valoración previa y posterior al tratamiento de las pacientes con masas ginecológicas.

a) *Valoración pretratamiento.* En la hidronefrosis, generalmente se requiere la urografía para conocer la localización de la obstrucción. Sin embargo, el TAC puede proporcionar suficiente información acerca de la morfología y de la función del aparato urinario, así como del nivel de la obstrucción, como para poder prescindir de la urografía intravenosa.

b) *Complicaciones postcirugía.* Son mucho más frecuentes después de una histerectomía radical (Wertheim) que después de una histerectomía simple por lesiones benignas del útero.

La *lesión del uréter* es frecuente y puede deberse a sección, ligadura, clampaje, punción y necrosis isquémica.

Las manifestaciones en la urografía incluyen dilatación transitoria de la vida excretora, una estenosis

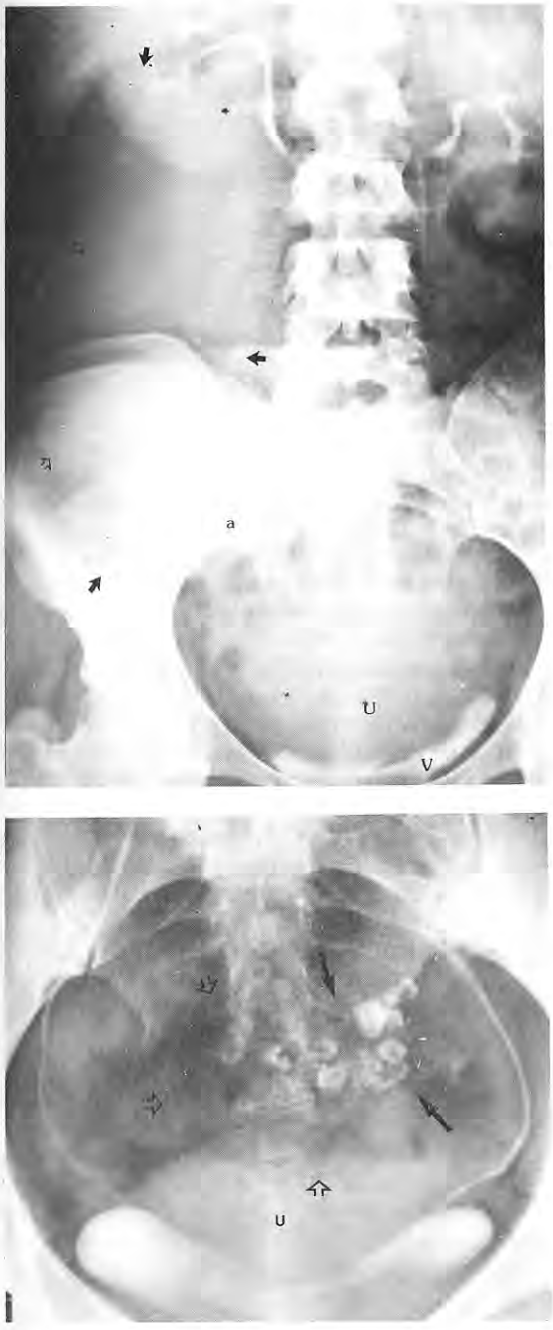

Fig. 38-1 A y B.—Valor de la radiología convencional. Dermoide ovárico. La radiografía obtenida en el transcurso de una urografía intravenosa muestra una masa pélvica por encima del útero (U), que contiene restos dentarios (flechas sólidas) así como una zona peor definida de radiotransparencia aumentada (flechas huecas) compatible con grasa en el seno de la masa.

de longitud variable del uréter pelviano, paso de contraste a la vagina y extravasación de contraste. La lesión más importante de la vejiga es la fístula *vesicovaginal,* en la que se puede observar cómo se tiñe de contraste la vagina en el curso de la urografía. La cistografía puede utilizarse para confirmar la fístula.

c) *Complicaciones posradioterapia.* Las complicaciones de la radioterapia son, en general, más tardías que las debidas a cirugía, con una incidencia máxima entre los 2 y 4 años después de la terapia. Sin embargo, la aparición de complicaciones muy tardías, después de 10 años del tratamiento, son debidas habitualmente a recurrencia tumoral. Las complicaciones más importantes son el desarrollo de comunicaciones fistulosas y de obstrucción ureteral.

C) Cistografía

La indicación fundamental para realizar una cistografía en patología ginecológica es la incontinencia urinaria, que puede ser por causa orgánica, en relación con la existencia de fístulas urogenitales, o funcional, la denominada incontinencia de esfuerzo (stress incontinence).

D) Enema opaco

El tumor ginecológico que más frecuentemente invade el colon es el carcinoma de ovario. La invasión directa del tumor primario afecta característicamente el borde inferior del sigma, en tanto que los depósitos metastásticos afectan fundamentalmente el borde anterior del rectosigma (56 %), las últimas asas del íleon y el borde medial del ciego (41 %), el borde superior del sigma (21 %) y el borde lateral del ciego y colon ascedente (18 %).

E) Histerosalpingografía

La histerosalpingografía (HSG) consiste en la introducción de contraste yodado en el útero a través de una cánula insertada en el canal cervical.

Las indicaciones fundamentales de la HSG son el estudio de la infertilidad, la investigación de sangrado uterino y los casos de aborto repetido, para descartar malformación uterina e incompetencia cervical. Las contraindicaciones fundamentales de la exploración son el embarazo, la hemorragia uterina activa, el curetaje reciente y la enfermedad inflamatoria pelviana aguda.

a) *Histerosalpingografía normal.* En la HSG el canal cervical normal aparece de forma ahusada, con bordes serrados debido a los pliegues mucosos del mismo. La cavidad del cuerpo muestra una forma triangular, de bordes rectos o ligeramente cóncavos y contorno liso. El istmo puede visualizarse ocasionalmente como un área distinta, situada entre el cuerpo y el cuello.

Las trompas se visualizan como estructuras tubulares que se extienden lateralmente a partir de los cuernos uterinos. En ellas se reconocen tres segmentos. El segmento intraparietal, la porción ístmica, de

aspecto filiforme, y el ampular. El paso de contraste a peritoneo está indicado por la presencia de contraste más allá del extremo lateral de las trompas, disponiéndose con un aspecto característico en torno al ovario y las asas intestinales.

b) *Histerosalpingografía anormal.* Las principales alteraciones puestas de manifiesto por la HSG son las siguientes:

1. *Obstrucción tubárica.* El hidrosalpinx, la secuela más común de la enfermedad inflamatoria pelviana, se diagnostica fácilmente por la existencia de dilatación de la trompa con bloqueo del paso de contraste a peritoneo. (Fig. 38-2.)

2. *Anomalías congénitas del útero.*

3. *Defecto de repleción de la cavidad uterina.* Las causas patológicas más comunes de defectos de repleción de la cavidad uterina son: hipoplasia endometrial, endometriosis, pólipos endometriales, miomas submucosos, sinequias uterinas y carcinoma de endometrio.

F) Linfografía

Antes de la introducción del US y del TAC, la linfografía era el único método para valorar la diseminación linfática de los tumores ginecológicos. Este tipo de diseminación es particularmente importante en el carcinoma de cérvix, y de menor importancia en el de ovario, en el que la extensión local y diseminación intraperitoneal son los factores determinantes del tratamiento, y en el de endometrio, excepto cuando éste invade el cérvix o alcanza un tamaño considerable.

G) Ultrasonografía

El ultrasonido es una exploración fundamental en la investigación de patología ginecológica, especialmente en la valoración de masas pelvianas, dispositivos intrauterinos y abscesos pelvianos. (Fig. 38-3.)

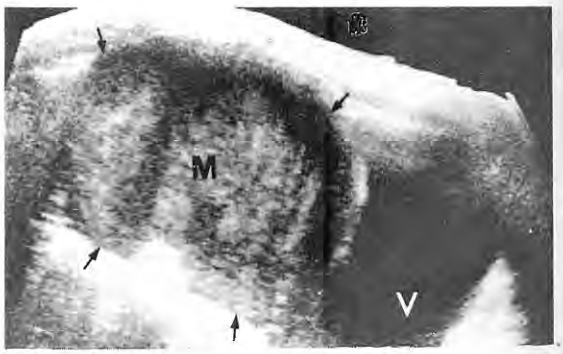

Fig. 38-3.—Semiología ecográfica. Masa sólida intrauterina de ecogeneidad mixta (M) secundaria a la presencia de miomas uterinos (flechas).

1. *Masa pelviana.* La principal indicación para realizar ultrasonografía pelviana en la mujer no gestante, es la presencia o sospecha de una masa en la exploración física.

El estudio de ciertas características de las masas, como su localización, consistencia interna, tamaño, forma y contorno serán de gran utilidad en la valoración de las mismas, aunque la exploración con US no proporciona habitualmente un diagnóstico histológico específico.

En la mayoría de los casos, es posible determinar si la masa es uterina o extrauterina, dato muy importante ya que el diagnóstico diferencial y manejo clínico es completamente distinto.

2. *Dispositivo intrauterino (DIU).* La exploración con US es la forma actual más sencilla de confirmar la correcta situación de un DIU y de evaluar todas las posibles complicaciones del mismo.

3. *Absceso pélvico.* La ultrasonografía es la exploración fundamental en la valoración de abscesos pel-

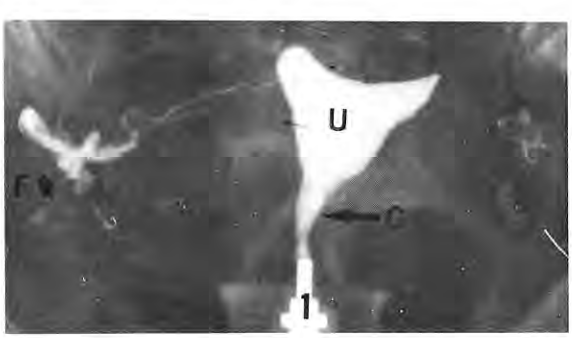

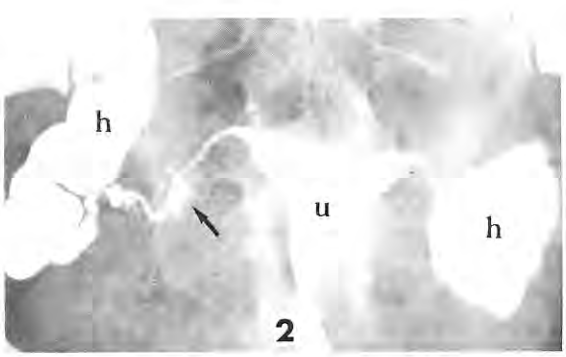

Fig. 38-2.—Semiología histerosalpingográfica. 1: Histerosalpingografía normal. Puede distinguirse claramente el cuello uterino (C), la cavidad uterina con su forma normal (U) así como ambas trompas rellenas de contraste. A través del extremo fimbriado de la trompa derecha (F) puede apreciarse el comienzo de la salida del contraste del peritoneo. 2: Hidrosalpinx bilateral. Existe una marcada dilatación de ambas trompas (H) sin paso de contraste a la cavidad peritoneal. En el lado derecho puede apreciarse irregularidades con relleno glandular (flecha).

vianos, particularmente los secundarios a enfermedad inflamatoria pelviana.

H) **Tomografía axial computarizada (TAC)**

El TAC es el método de elección para detectar invasión tumoral local, gracias a la visualización normal de la grasa parametrial, paravaginal y retroperitoneal, así como de los músculos y estructuras óseas de la pelvis.

El TAC tiene la ventaja, con respecto a la linfografía, de poder detectar afectación de grupos ganglionares normalmente no opacificados por la linfografía, como los ganglios hipogástricos y presacros a nivel pelviano, y los ganglios retrocrurales, mesentéricos y del hilio renal, esplénico y hepático a nivel abdominal. Asimismo permite detectar ganglios aumentados de tamaño que, cuando están completamente infiltrados por un tumor, no son opacificados por la linfografía.

2. *Absceso pelviano.* El TAC puede ser superior al US en el estudio de los abscesos pelvianos (particularmente los secundarios a cirugía o traumatismo), sobre todo cuando se sospecha la existencia de múltiples abscesos intraperitoneales o cuando la exploración con US está limitada por la presencia de heridas y apósitos o por la incapacidad del paciente de rellenar adecuadamente su vejiga.

I) **Radiología intervencionista**

a) *Punción biópsica bajo control radiológico.* La técnica se aplica fundamentalmente en el diagnóstico de recurrencia tumoral y de metástasis ganglionares.

b) *Perfusión y oclusión arterial vía catéter percutáneo.* La perfusión bilateral de las arterias ilíacas internas con agentes quimioterápicos ha sido utilizada con éxito en el tratamiento de cánceres de cérvix y ovario.

c) *Absceso pelviano.* El drenaje percutáneo de abscesos intraperitoneales, utilizando una combinación de fluoroscopia, US y TAC, ofrece una alternativa real al drenaje quirúrgico de los mismos, con una efectividad superior incluso a lo logrado por la cirugía.

2. GRANDES SINDROMES GINECOLOGICOS

A) **Anomalías congénitas**

Las anomalías congénitas del aparato genital femenino son muy variadas y pueden ser clasificadas en cuatro grupos: anomalías uterinas por defecto de desarrollo o fusión de los conductos de Müller, anomalías que resultan en obstrucción del tracto genital, anomalías por persistencia de los conductos de Wolff y ausencia congénita de diversos órganos del aparato genital. (Fig. 38-4.)

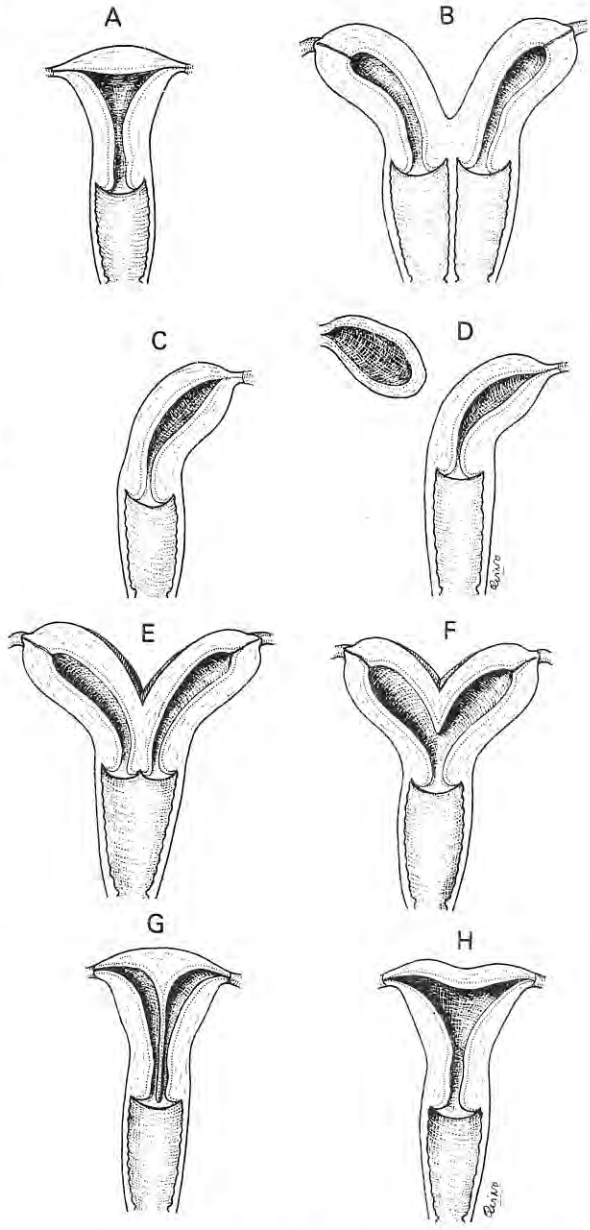

Fig. 38-4.—Anomalías del útero. A: Utero normal. B: Utero didelfo. Vagina septada. C: Utero unicorne. D: Utero unicorne con hemiútero contralateral rudimentario. E: Utero bicorne bicollis. F: Utero bicorne unicollis. G: Utero septo. H: Utero subsepto. (Siguiendo a Jarcho, 1946).

1. A partir de *remanentes de los conductos de Wolff* pueden desarrollarse los llamados quistes del paraovario y quistes del conducto de Gartner.

a) Los quistes del paraovario ocurren más frecuentemente en la cuarta y quinta décadas de la vida. Ecográficamente se presentan como masas anexiales y quísticas, de tamaño variable entre 1,5 y 18,8 cm, con una media de 6,4 cm de diámetro.

b) Los quistes del conducto de Gartner suelen ser pequeños y asintomáticos. Pueden reconocerse ecográficamente por su localización característica.

2. Las *anomalías* por fallo del desarrollo o fusión de los conductos de Müller ya han sido comentadas al hablar de la histerosalpingografía, que es el método diagnóstico de elección.

3. La *obstrucción del tracto genital* es el resultado de diversas anomalías del desarrollo de los conductos de Müller y del septo urogenital.

a) *Hidrocolpos.* Las causas de la obstrucción incluyen himen imperforado y diversas lesiones, que van desde un simple diafragma hasta atresia completa del cérvix, la vagina o ambos. El hidrometrocolpos se asocia con frecuencia a otras anomalías congénitas severas, como ano imperforado o agenesia renal, excepto en el caso en el que la etiología sea un simple himen imperforado.

b) *Hematocolpos.* La mayor parte de los casos de himen imperforado no se descubren hasta la menarquía, momento en el que la sangre menstrual se acumula en la vagina (hematocolpos), útero (hematometra), trompas (hematosalpinx) e incluso pasa a la cavidad peritoneal (hematoperitoneo). En la actualidad, la ultrasonografía es la exploración de elección. El diagnóstico se hace por la detección de una masa situada en la línea media, de forma más o menos tubular y de características quísticas, aunque con ecos ocasionales en su interior, debidos a debris, material mucoso o sangre. (Fig. 38-5.)

B) Defectos del soporte del suelo pélvico

El *cistocele* ocurre por falta de soporte del septo vesicovaginal, con herniación de la pared anterior vaginal y descenso y protrusión de la parte posterior de la vejiga dentro de la vagina. En las radiografías hechas con contraste intravenoso puede verse una vejiga urinaria que está por detrás, o incluso por debajo, de la sínfisis del pubis.

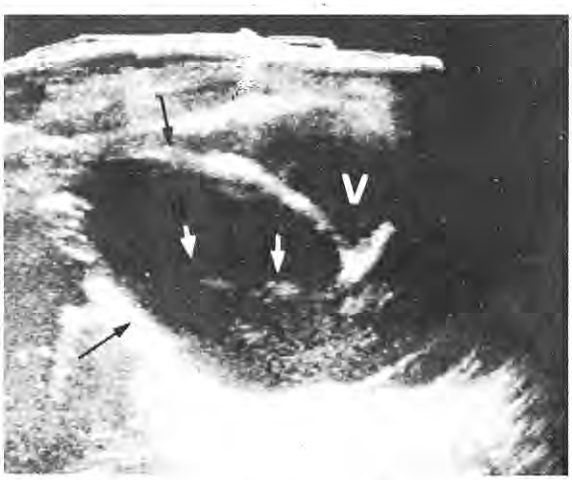

Fig. 38-5.—Ultrasonografía de anomalías congénitas. Hidrometrocolpos. La imagen en corte sagital muestra por detrás de la vejiga urinaria (V) una masa líquida a tensión (flechas largas) con claros residuos en el interior (flechas cortas).

C) Masa pelviana

La fiabilidad del US en determinar la existencia, tamaño, localización y consistencia de una masa pelviana está en torno al 90 %, muy superior a su fiabilidad en determinar su diagnóstico específico histológico, situada en torno al 55 %, con la notable excepción del cistoadenoma/carcinoma mucinoso de ovario y el leiomioma uterino, cuyo patrón ecográfico tiene una especificidad superior al 85 %.

Cuadro 3

MASAS PELVICAS

1. MASAS UTERINAS

Masas quísticas.
— Hidrometra.
— Hematometra.

Masas sólidas.
— Leiomioma.
— Enfermedad trofoblástica.
— Sarcoma.

2. MASAS ANEXIALES

Masas quísticas.
— Quistes.
— Cistoadenoma seroso.
— Quiste dermoide.
— Hidrosalpinx.
— Endometrioma.

Masas complejas.
— Endometrioma.
— Piosalpinx/absceso tuboovárico.
— Embarazo ectópico.
— Cistoadenoma/carcinoma mucinoso.
— Cistoadenocarcinoma seroso.
— Quiste dermoide.

Masas sólidas.
— Adenocarcinoma.
— Fibroma.
— Dermoide sólido.
— Endometrioma.

3. MASAS EXTRAGINECOLOGICAS

1. *MASAS UTERINAS.*

La gran mayoría de las masas de origen uterino son de *naturaleza sólida* y benignas.

a) *Tumores benignos.* El *leiomioma* es el tumor más frecuente del aparato genital femenino. Ocurre en un 20 % de las mujeres mayores de 30 años. Suele ser múltiple y puede ser intramural, subseroso o submucoso, siendo éstos los menos frecuentes (5 %), aunque suelen ser los que más síntomas producen.

El *estudio convencional* muestra masas que pueden producir compresión sobre el colon o la vejiga. Cuan-

do son grandes, pueden producir hidronefrosis. La presencia de calcificaciones irregulares, groseras, dispersas o en agregados, son típicas del fibroide uterino.

La *ultrasonografía* identifica los leiomiomas en aproximadamente el 90 % de los casos. El aspecto ecográfico típico es el de una masa sonotransparente que produce deformidad del contorno de un útero aumentado de tamaño e inhomogéneo. Su ecogeneidad depende de la presencia o ausencia de cambios secundarios, y así el aumento de la ecogeneidad ocurre en presencia de degeneración grasa y calcificaciones que pueden producir sombras acústicas, mientras que la hemorragia y necrosis pueden resultar en disminución de la ecogeneidad y aumento de la transmisión del sonido. Además estos tumores tienen la particularidad de hacerse más sonotransparentes durante el embarazo. (Fig. 38-6.)

El *TAC* muestra estas masas como hallazgos incidentales cuando se estudia la pelvis por otros motivos.

b) *Tumores malignos.* El *carcinoma de cérvix* rara vez se presenta como masa, y generalmente se diagnostica por su clínica.

Solamente los estadios III y IV, en los que existen masas afectando el cérvix y el parametrio, con aumento de los ganglios linfáticos pelvianos, se demuestran por ultrasonido. (Fig. 38-7.)

El *TAC* puede demostrar el tamaño del tumor, así como el del útero, la presencia de afectación parametrial, de los ganglios pélvicos y la extensión hacia la pared pélvica.

La afectación de los ganglios de la región del obturador, hipogástricos, ilíaca externa y primitiva, que son los sitios habituales de metástasis, puede demostrarse si los ganglios son mayores de 1,5 cm. La fiabilidad del TAC para detectar metástasis ganglionares del carcinoma de cérvix está en torno al 75 %.

La *linfografía* es una exploración de gran utilidad en el carcinoma de cérvix, ya que es un tumor que metastatiza fundamentalmente por vía linfática. La fiabilidad de la linfografía para detectar metástasis ganglionares varía entre un 57 % y un 87 %, siendo esta fiabilidad mayor en aquellos centros donde mayor número de linfografías se practican.

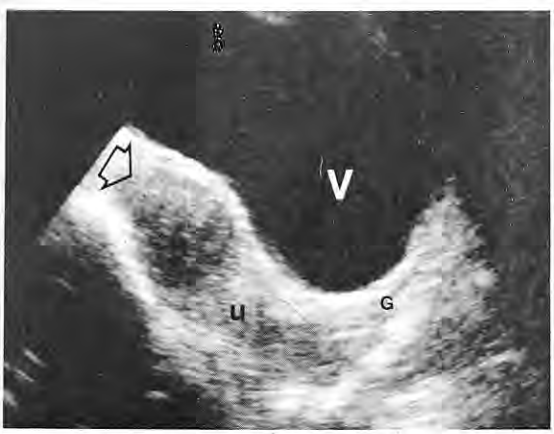

Fig. 38-6.—Semiología de los miomas uterinos. Mioma del fundus. El útero (U) contiene una formación redondeada en su fundus (flecha) de menor ecogeneidad que el resto del útero.

Fig. 38-7.—Ecografía de un carcinoma uterino avanzado que muestra una masa irregular (flechas cortas) con uropatía obstructiva derecha (flecha hueca).

El estadiaje del carcinoma de cérvix se realiza de acuerdo con la clasificación de la Federación Internacional de Ginecología y Obstetricia (FIGO) de la siguiente manera:

ESTADIAJE DEL CARCINOMA DE CERVIX

Estadio	0:	Carcinoma in situ.
Estadio	I:	Carcinoma limitado exclusivamente al cérvix.
	IA:	Lesiones de menos de 2 cm.
	IB:	Lesiones mayores de 2 cm.
Estadio	II:	Carcinoma que se extiende más allá del cérvix pero que no ha alcanzado la pared pélvica o que afecta a la vagina pero no al tercio inferior.
	IIA:	Con extensión parametrial medial.
	IIB:	Con extensión parametrial lateral.
Estadio	III:	Carcinoma que se ha extendido a la pared pélvica o al tercio inferior de la vagina.
Estadio	IV:	Carcinoma que afecta la mucosa de la vejiga, recto o que se extiende más allá de los límites de la pelvis verdadera.

El tumor maligno más frecuente del cuerpo uterino es el *adenocarcinoma* (95 %), que supone el 13 % de todos los tumores malignos de la mujer.

El estadiaje del carcinoma de endometrio se realiza de la siguiente forma (FIGO):

ESTADIAJE DEL CARCINOMA DE UTERO

Estadio	I:	Carcinoma confinado al cuerpo del útero.
Estadio	II:	Carcinoma que afecta al cuerpo del útero y al cuello.
Estadio	III:	Carcinoma que se extiende por fuera del útero pero confinado a la pelvis verdadera.
Estadio	IV:	Carcinoma que se extiende más allá de la pelvis verdadera o que infiltra la mucosa de la vejiga o recto.

La *tomografía computarizada* no tiene gran valor en este tumor, debido a que la mayoría de las pacientes tiene un tumor que se mantiene limitado al útero.

En algunas instituciones se utiliza la *HSG* en la evaluación de estas pacientes

La *enfermedad trofoblástica* la componen la mola hidatiforme, el corioadenoma destruens, o mola invasiva, y el coriocarcinoma. El tumor trofoblástico se desarrolla después de un embarazo molar (50 %), embarazo previo, aborto o embarazo ectópico. Es un tumor que puede regresar espontáneamente, invadir localmente (15 %) o diseminarse. Las metástasis ocurren entre 5 y el 10 % de los casos, y sus localizaciones más frecuentes son los pulmones (80 %), vagina (30 %), pelvis (20 %), cerebro (10 %), hígado (10 %) e intestino, riñón y bazo (menos del 5 %). La subunidad β de la gonadotropina coriónica humana (sub β-GCH) es el indicador más sensible de la existencia de tumor, de la respuesta al tratamiento y de la recidiva del mismo.

La *ultrasonografía* es la técnica de elección en el diagnóstico de la mola hidatiforme. (Fig. 38-8.) En general, se puede ver una masa intrauterina de aspecto vesicular y homogénea. El saco gestacional es raras veces visible. La enfermedad invasiva muestra la presencia de grupos de ecos de alta amplitud dentro del miometrio, que se asocian frecuentemente con áreas sonotransparentes por hemorragias. Los US son el método de elección para detectar la presencia de quistes tecaluteínicos, que se asocian con la enfermedad trofoblástica hasta en un 47 % de los casos.

Las *radiografías simples* del abdomen pueden demostrar masa uterina, e incluso masa pélvica, debido a los quistes tecaluteínicos asociados. La radiografía de tórax puede mostrar la presencia de metástasis redondeadas.

La presencia de metástasis cerebrales (10 %) hace necesario el uso del TAC craneal en estas enfermas. Tienen hemorragia asociada frecuentemente, por lo que, en los estudios sin contraste, se ven como áreas de atenuación aumentadas y que se realzan con la infusión de contraste.

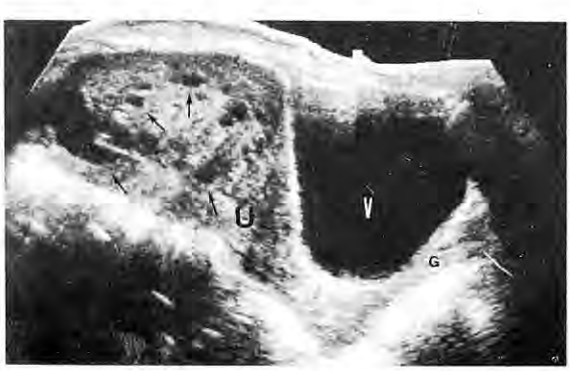

Fig. 38-8.—Mola hidatiforme. La imagen sagital muestra una gran masa de ecogeneidad mixta con áreas de densidad aumentada repartidas por toda la masa y zonas más sonotransparentes (flechas). Vejiga (V). Vagina (G). Utero (U).

2. *MASAS ANEXIALES.* a) *Masas ováricas no neoplásicas. Quistes funcionales.*

La mayoría de los quistes foliculares con significación clínica miden de 6 a 8 cm. En la exploración con US se comportan como masas quísticas uniloculares de forma redondeada y pared lisa (fig. 38-9), si bien pueden presentarse como masas complejas por hemorragia o torsión de los mismos. Suelen regresar en controles repetidos.

Ovarios poliquísticos. Esta entidad fue descrita originalmente por Stein y Leventhal, como un síndrome clínico caracterizado por oligomenorrea, hirsutismo, obesidad e infertilidad, siendo el común denominador la anovulación.

La apariencia sonográfica de los ovarios también es variable, si bien en la mayor parte de los casos los ovarios están aumentados de tamaño. Sin embargo, un 29 % de las pacientes presentan ovarios de tamaño normal. El otro hallazgo característico en la exploración con US es la presencia de múltiples quistes de tamaño variable, entre 2 y 6 mm, en disposición periférica subcapsular o distribuidos difusamente por todo el ovario.

b) *Neoplasias ováricas.*

Cuadro 4

TUMORES OVARICOS

1. NEOPLASIAS DEL EPITELIO DE SUPERFICIE (70 %)
   - — T. seroso.
   - — T. mucinoso.
   - — T. endometroide.
   - — T. de células claras.
   - — T. de Brenner.
   - — T. epitaliales mixtos.
   - — T. indiferenciados.
   - — T. no clasificados.
2. NEOPLASIAS DEL ESTROMA GONADAL
   - — T. de células tecagranulosas.
   - — T. de células de Sertoli-Leydig.
3. NEOPLASIAS DE CELULAS GERMINALES (15 %)
   - — Disgerminoma.
   - — T. del seno endodérmico.
   - — Carcinoma embrionario.
   - — Coriocarcinoma.
   - — Teratoma.
4. NEOPLASIAS MIXTAS DE CELULAS GERMINALES Y ESTROMA GONODAL
   - — Gonadoblastoma.
5. NEOPLASIAS DEL MESENQUIMA
   - — Fibroma.
6. NEOPLASIAS METASTASICAS (10 %)

Sintetizado de la OMS

Los *carcinomas epiteliales o mullerianos* constituyen aproximadamente el 88 % de las neoplasias malignas del adulto. Un 40 % de los tumores epiteliales

son cistoadenomas y cistoadenocarcinomas serosos, con una proporción de 1 a 9 entre benignos y malignos. Pueden ser bilaterales. Los tumores mucinosos son menos frecuentemente malignos (12 %), con una proporción de 7 a 1 entre benignos y malignos. La rotura de estos tumores puede producir *pseudomixoma peritonei*.

El tumor de Krukenberg, originalmente descrito como metástasis bilaterales sólidas de un carcinoma gástrico, hoy, sin embargo, se acepta como producido por cualquier carcinoma del tracto gastrointestinal.

El *ultrasonido* es el método más adecuado para el estudio de las masas ováricas. (Fig. 38-9.)

Los hallazgos ultrasonográficos que sugieren la presencia de enfermedad maligna incluyen masas multiloculadas, por encima de 5 cm de diámetro, septos gruesos, especialmente si coexisten con nódulos sólidos, masas complejas inseparables del útero, ascitis, la presencia de metástasis en epiplón, y metástasis hepáticas. El ultrasonido es capaz de demostrar ascitis entre el 37 y el 41 % de las pacientes, enfermedad extrapélvica en el 40 %, hidronefrosis en el 14 % y afectación peritoneal o del epiplón hasta en el 20 % de los casos.

La *tomografía axial computarizada* es útil para valorar la extensión local de la tumoración que se reconoce por la invasión de las vísceras pelvianas y de la pared de la pelvis. (Fig. 38-10.) La extensión extrapelviana incluye la presencia de metástasis ganglionares retroperitoneales, implantes peritoneales y ascitis y metástasis hepáticas.

El estadiaje del carcinoma de ovario se hace de acuerdo con la Federación Internacional de Ginecología y Obstetricia (FIGO) de la siguiente manera:

Estadio	I:	Tumor limitado a los ovarios.
Estadio	IA:	Un ovario, no ascitis.
Estadio	IB:	Ambos ovarios, no ascitis.
Estadio	IC:	Estadio IA o IB con ascitis o lavado peritoneal positivo.
Estadio	II:	Tumor afectando uno o ambos ovarios con extensión pélvica.
Estadio	IIA:	Extensión y/o metástasis al útero y/o trompas solamente.
Estadio	IIB:	Extensión a otros órganos pelvianos.
Estadio	IIC:	Estadio IIA o IIB con ascitis o lavado peritoneal positivo.
Estadio	III:	Tumor afectando uno o ambos ovarios con metástasis intraperitoneales diseminadas o metástasis ganglionares retroperitoneales o ambas.
Estadio	IV:	Tumor afectando uno o ambos ovarios con metástasis hepáticas o fuera de la cavidad peritoneal.

En general, parece que el TAC no va a desempeñar un papel primordial en la valoración inicial del carcinoma de ovario, ya que, una vez que este diagnóstico es sugerido (generalmente en base a un estudio con US), es mandatoria una laparotomía exploradora para estadiaje y tratamiento.

Muchos autores propugnan una actitud agresiva en el manejo de estas pacientes, lo que implica una laparatomía «second-look» para confirmar la remisión o extirpar la tumoración residual. En general, se acepta que es improbable que el TAC pueda reemplazar una operación de «second-look», si bien puede disminuir su número o hacerla más eficaz.

Un tumor ovárico que merece una consideración especial es el *teratoma*. Los teratomas quísticos (quiste

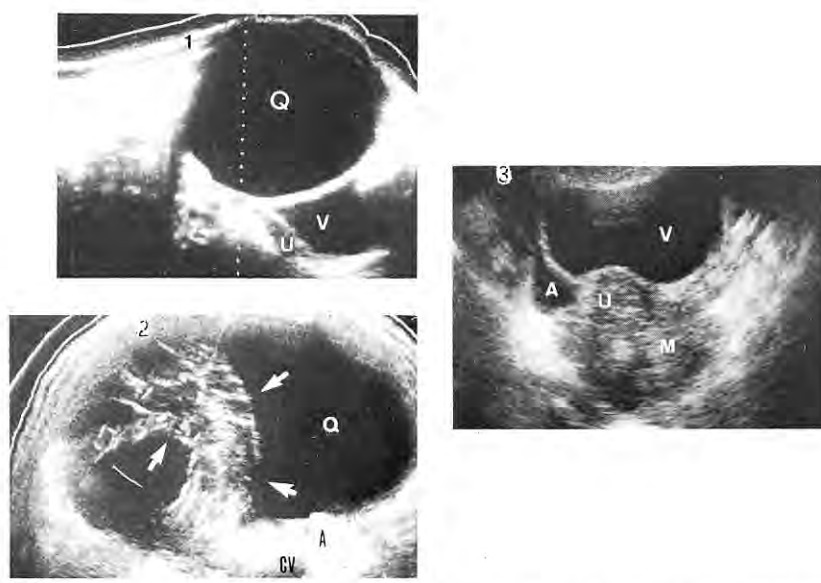

Fig. 38-9.—Semiología de las tumoraciones ováricas. 1: Cistoadenoma seroso del ovario. Gran cavidad quística (Q) por encima de la vejiga (V) y del útero (U). 2: Cistoadenocarcinoma. Gran cavidad quística (Q) con septos marcadamente engrosados (flechas) en el interior. Aorta (A). Columna vértebral (CV). 3: Carcinoma sólido del ovario. La imagen coronal muestra una masa inhomogénea (M) que produce indefinición del borde uterino (U) y que se acompaña de una pequeña cantidad de ascitis (A). Vejiga (V).

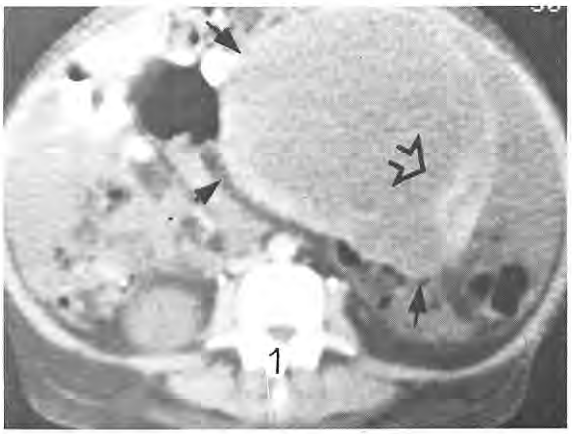

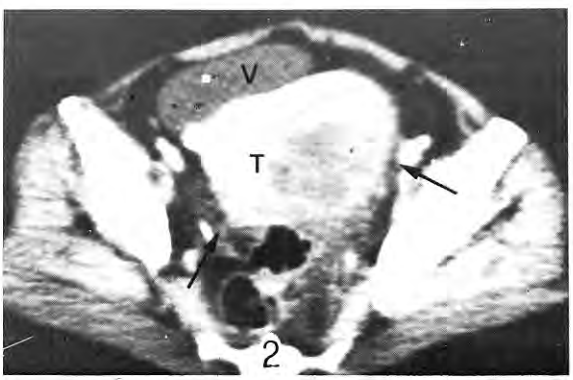

Fig. 38-10.—TAC en tumores ováricos. 1: Cistoadenocarcinoma. La masa quística (flechas) contiene claramente un polo sólido (flechas huecas). 2: Carcinoma sólido de ovario. Aunque existen algunas áreas quísticas la masa (T) situada por detrás de la vejiga urinaria (V) presenta un aspecto sólido inhomogéneo y que se tiñe con el contraste (flechas).

dermoide) ocurren con relativa frecuencia y representan aproximadamente entre el 10 y el 20 % de todas las neoplasias ováricas. Son bilaterales en el 10 % de los casos y su tamaño es variable, aunque en más del 90 % de los casos miden menos de 15 cm.

La apariencia clásica del quiste dermoide en *radiografía simple,* es la de una masa radiotransparente situada en la pelvis o abdomen inferior y que contiene dientes (la mayoría de las veces rudimentarios), estructuras óseas o calcificaciones. La incidencia de calcificación u osificación varía (50-68 %), mientras que la presencia de dientes ocurre entre el 22 y el 29 %.

La apariencia *ecográfica* es también muy variable, y va desde una masa puramente quística a una masa sólida, a veces difícil de identificar, pasando por todo tipo de masas complejas con septos, polos sólidos, niveles líquidos, etc. Probablemente, la apariencia ecográfica más específica sea la de una masa compleja con componentes ecogénicos, líquidos y sólidos, que producen una sombra acústica que oscurece la mayor parte de la masa (signo de la «punta del iceberg»). (Fig. 38-11.)

El TAC puede ser de gran utilidad debido a su capacidad de detectar los variados componentes del quiste dermoide. Un patrón específico es el uso de una masa predominantemente grasa con calcificaciones en una protuberancia sólida. La demostración de

Cuadro 6

MASA PELVICA

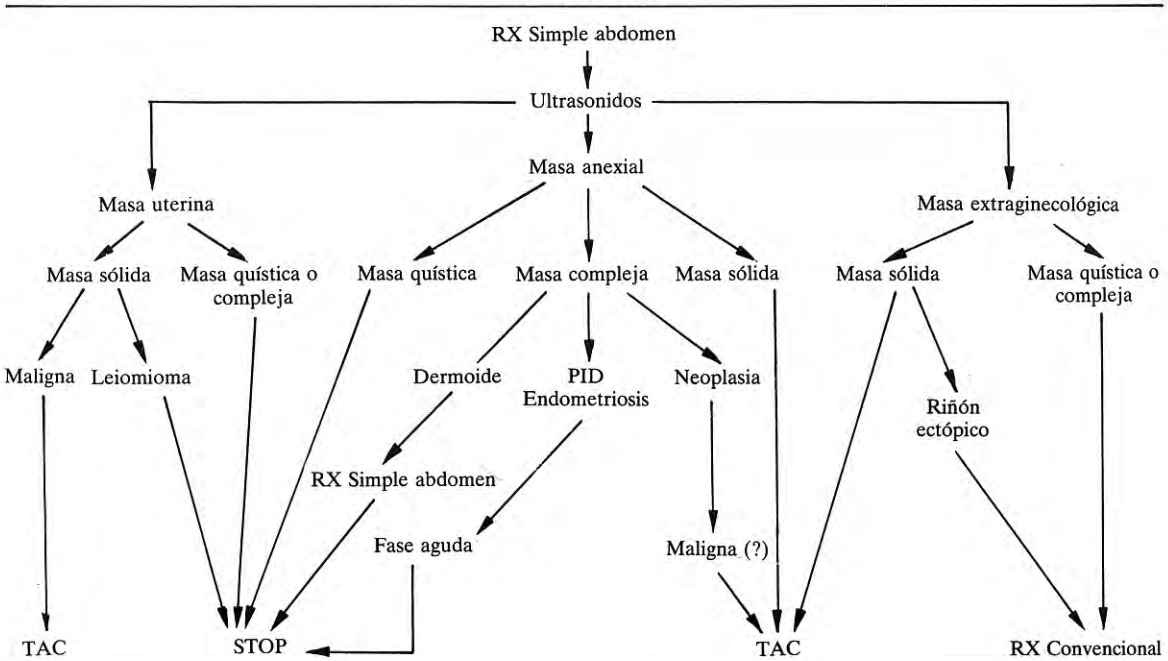

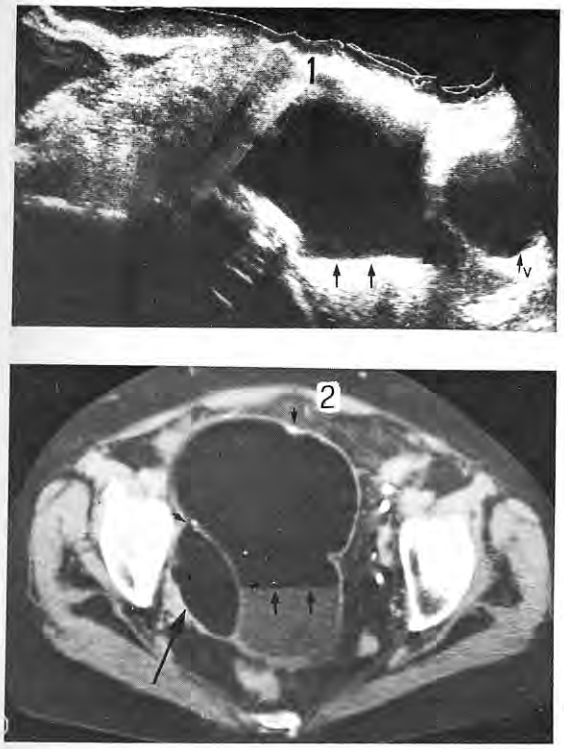

Fig. 38-11.—Semiología del dermoide uterino. 1: Imagen quística por encima de la vejiga urinaria (V) que presenta un nivel líquido-líquido (flechas). 2: El TAC del mismo paciente confirma un claro nivel líquido-líquido (flechas intermedias), la loculación separada de líquido (flechas largas) y algunas áreas de calcio (flechas cortas).

un nivel dependiente de la gravedad es patognomónico.

3. *MASAS EXTRAGINECOLOGICAS.* La clave del diagnóstico, como en el caso de las masas anexiales, no ováricas, es identificar los ovarios independientes de las masas, lo que no siempre es posible.

Las *masas sólidas* pelvianas extraginecológicas son de origen muy variado. Con la excepción del riñón ectópico pelviano, que se diagnostica fácilmente por US, y de los tumores del tubo digestivo, cuya apariencia de «seudorriñón» es muy sugerente, en el resto de las masas (linfoma, sarcoma pelviano, tumores óseos primitivos o metastásicos) el TAC es, en general, superior al US, especialmente cuando son grandes y mal definidas y hay afectación ósea concomitante.

La exploración con US va a permitir determinar en la mayor parte de los casos el origen uterino, anexial o extraginecológico de una masa pelviana.

Las *masas uterinas* de consistencia quística o compleja están en relación, bien con obstrucción del tracto genital o con el embarazo, y la exploración US es, en general, suficiente para establecer el diagnóstico. La mayoría de las masas uterinas sólidas son miomas y su patrón ecográfico suele ser bastante específico.

Las *masas anexiales* de consistencia quística más frecuentes con los quistes funcionales del ovario, y, en general, el US es suficiente para su diagnóstico. La valoración de las masas de consistencia compleja es más problemática, por lo que la historia clínica y la exploración ginecológica previa son fundamentales. Si el aspecto ecográfico es sugerente de quiste dermoide, la correlación con los hallazgos en la radiografía simple de abdomen, en general, es suficiente para el diagnóstico. Si hay sospecha clínica, o la exploración con US sugiere signos de malignidad, es preciso realizar un TAC complementado con linfografía cuando sea necesario para conocer el estadio del tumor.

Las *masas extraginecológicas* de consistencia quística o compleja requieren en general el empleo de radiología convencional (urografía, enema, tránsito) para confirmar el diagnóstico de sospecha ecográfico.

La conducta radiológica ante una masa pélvica se resume en el cuadro 6.

D) Dispositivo intrauterino

La exploración con US es la forma más sencilla de confirmar la correcta situación del dispositivo en la posición fundal de la cavidad uterina y de valorar todas las posibles complicaciones. El hallazgo de un halo sonotransparente en torno al dispositivo, presente en el 72 % de los casos, es diagnóstico de su correcta situación intracavitaria.

Malposición. Un DIU está correctamente situado cuando asienta en la porción fundal de la cavidad uterina. Si el US demuestra un DIU situado en la porción media o inferior de la cavidad, su extracción está indicada, ya que en esta situación aumenta el riesgo de embarazo y puede provocar dolor y sangrado.

Enfermedad inflamatoria pelviana. A diferencia de la causada por gonococo, la relacionada con el DIU se caracteriza por ser unilateral en la mayoría de los casos.

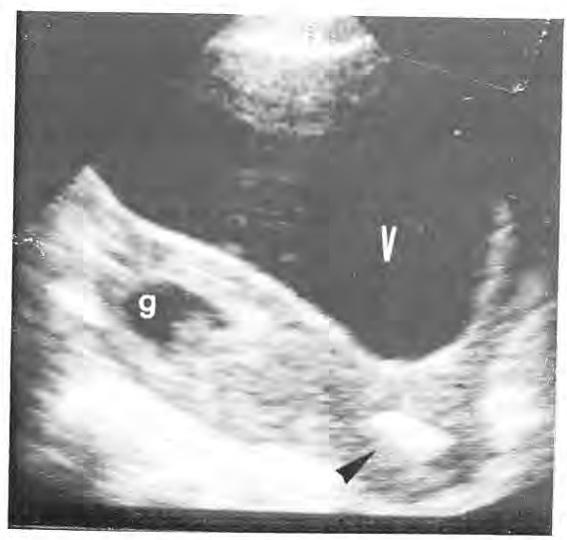

Fig. 38-12.—Patología del DIU. Embarazo en el fundus uterino (G), observándose el DIU en el canal cervical (puntas de flecha).

Embarazo. Cuando coexisten embarazo y dispositivo, el DIU se identifica con facilidad sólo en el primer trimestre, ya que después es difícil distinguirlo de los ecos producidos por estructuras fetales. (Figura 38-12.)

E) Infertilidad

Los dos métodos radiológicos fundamentales de evaluación de las pacientes infértiles son la histerosalpingografía y la ultrasonografía.

Histerosalpingografía. Sigue siendo el procedimiento de elección en la investigación de las causas tubáricas y uterinas de infertilidad.

Un porcentaje variable de mujeres se quedan embarazadas después de realizada la HSG sin ningún tipo de tratamiento.

Ultrasonografía. Los US se han utilizado en la monitorización del desarrollo folicular para determinar el momento en el que ocurre la ovulación.

Un grupo está compuesto por pacientes que ovulan normalmente y cuya infertilidad está producida por un problema de transporte. La monitorización de estas pacientes es un método eficaz para programar el momento adecuado de la recogida laparoscópica de óvulos maduros y para determinar en qué ovario tiene lugar la maduración folicular.

El otro grupo está compuesto de pacientes cuya infertilidad está producida por el fallo de la ovulación. La monitorización de estas pacientes es de gran importancia para valorar la eficacia del tratamiento y para programar el momento adecuado para realizar la inseminación.

F) Enfermedad inflamatoria pelviana. Absceso pelviano.

1. El término *enfermedad inflamatoria pelviana* (pelvic inflamatory disease, PID) abarca, en sentido general, todos los procesos inflamatorios pelvianos, incluso de origen extraginecológico, como apendicitis y diverticulitis. Sin embargo, en sentido estricto se aplica a la inflamación del aparato genital femenino, de origen venéreo, que resulta de infección ascendente del mismo y que generalmente es producida o iniciada por el gonococo.

En fases precoces, la *exploración con US* puede no detectar cambios, a excepción de aumento de tamaño y mala definición del contorno uterino (signo del «útero indefinido»), con disminución de la ecogeneidad del útero y de los anejos. Sin embargo, estos cambios son, en general, difíciles de detectar. Sólo cuando se desarrollan abscesos (piosalpinx, absceso tuboovárico, absceso pelviano) la exploración detecta la presencia de masas quísticas situadas a nivel de los anejos y del fondo de saco de Douglas, generalmente de pared irregular y con material ecogénico en su interior, que a veces adopta un nivel. (Fig. 38-13.)

2. *Absceso pelviano.* La pelvis es un sitio frecuente de localización de abscesos, debido a que es la porción más declive de la cavidad peritoneal.

Su apariencia ecográfica es indistinguible de los abscesos, complicando la PID.

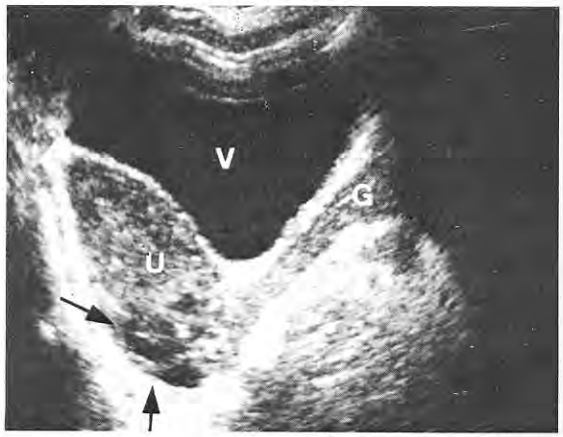

Fig. 38-13.—Ecografía de la enfermedad inflamatoria pélvica. 1: Absceso pélvico. En el corte sagital puede apreciarse, por debajo y detrás del útero (U), una colección de ecogeneidad mixta (flechas). Vagina (G). Vejiga (V).

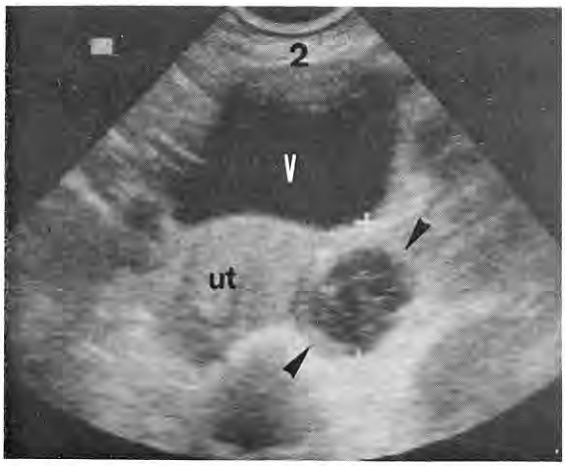

Fig. 38-14.—Sonografía de la endometriosis. 1: Gran formación quística con contenido en su interior (flechas) por detrás del útero. (U). 2: Formación quística de ecogeneidad mixta con una corteza en la periferia claramente definida (puntas de flecha). Utero (ut).

G) **Endometriosis. Adenomiosis**

1. La *endometriosis* es una entidad frecuente que afecta aproximadamente al 15 % de las mujeres durante su vida menstrual activa y que se caracteriza por la presencia de tejido endometrial funcional en situación ectópica. La enfermedad se localiza fundamentalmente en la pelvis y afecta por orden de frecuencia los ovarios, los ligamentos uterinos, el septo rectovaginal y el resto del peritoneo pelviano.

La forma de *afectación difusa,* generalmente sintomática, se caracteriza por la presencia de múltiples implantes de pequeño tamaño en las vísceras pelvianas y su revestimiento peritoneal. En general, esta forma de presentación es indiagnosticable por ultrasonidos.

La forma de *afectación focal,* generalmente asintomática, se caracteriza por la presencia de una o varias masas quísticas denominadas «quistes de chocolate» o «endometriomas», generalmente situadas en los ovarios y el fondo de saco. (Fig. 38-14.) Su aspecto ecográfico es muy variable, lo que probablemente esté en relación con el grado de organización de la hemorragia y el depósito de fibrina. Las lesiones «quísticas» generalmente se pueden diferenciar de los quistes funcionales de ovario por su pared engrosada e irregular. Las lesiones «complejas» son particularmente difíciles de diferenciar de la enfermedad inflamatoria pelviana, más aún teniendo en cuenta que ambas entidades producen frecuentemente dolores e infertilidad. Las lesiones con apariencia «sólida» pueden ser difíciles de diferenciar de tumores sólidos ováricos.

2. La *adenomiosis* se caracteriza por el crecimiento de tejido endometrial funcionante en el espesor de la pared muscular del útero. La *forma difusa* se caracteriza, en la exploración con US, por aumento de tamaño del útero y, sobre todo, por la existencia de áreas quísticas irregulares debidas a la presencia de sangre en su interior. La forma focal puede ser indistinguible del mioma.

39
LA MAMA

DRA. A. PEINADOR
DR. C. S. PEDROSA

http://booksmedicos.blogspot.com

1. ANATOMIA NORMAL
2. TECNICAS DE EXPLORACION
3. SEMIOLOGIA GENERAL
4. ENTIDADES MAS IMPORTANTES
5. RADIOLOGIA INTERVENCIONISTA
6. BUSQUEDA DE CANCER MAMARIO EN MUJERES ASINTOMATICAS

1. ANATOMIA NORMAL

El *parénquima glandular* lo integran de 15 a 20 lóbulos glandulares; cada lóbulo contiene pequeños lobulillos en los cuales se encuentran los acinis glandulares. Los lobulillos son las unidades estructurales de la glándula. Cada lobulillo está formado por varios acinis, túbulos y tejido conjuntivo.

La *mamila* se eleva en el seno de la areola mamaria. En el pezón desembocan los conductos galactóforos. La secreción por el pezón, fuera de las épocas de gestación y lactancia, es patológica.

La *grasa* rodea al parénquima glandular. Tanto la cantidad de tejido graso como la de parénquima mamario varían con la edad. En una mama joven hay abundante tejido glandular, mientras que en la mama de la anciana aparece reemplazamiento del tejido glandular por tejido graso y fibroso. (Fig. 39-1.)

El drenaje linfático es hacia la axila, ganglios intercostales y ganglios mediastínicos (cadena de la mamaria interna).

2. TECNICAS DE EXPLORACION

A) Mamografía

Es la técnica ideal de exploración radiográfica de la mama.

Las indicaciones están resumidas en el cuadro 1.

B) Xerorradiografía

El uso de la xerorradiografía está limitado, ya que desde el punto de vista de fiabilidad del método no hay diferencia apreciable con la mamografía tradicional, siendo la dosis de radiación superior. Las indicaciones son las mismas que la mamografía.

Cuadro 1

INDICACIONES DE LA MAMOGRAFIA

A) Masa mamaria
B) Cambios en el pezón y la piel
C) Dolor e inflamación
D) Secreción por el pezón
E) Búsqueda de un primario por enfermedad metastásica
F) Evaluación periódica del tratamiento de un carcinoma de mama tratado con resección local o radioterapia
G) Evaluación de la mama contralateral (mastectomía previa)
H) Anormalidades detectadas previamente que no son clínicamente evidentes

C) Galactografía

El examen de la mama, previa inyección de contraste a través del sistema ductal, se utiliza fundamentalmente en la investigación de pacientes con secreción hemorrágica de la mama. Tras la canalización del ducto que presenta la secreción, se inyecta contraste, con cuidado de no introducir aire, realizando posteriormente mamografías en anteroposterior y lateral. (Fig. 39-2.) La lesión más frecuentemente demostrada es el papiloma intraductal.

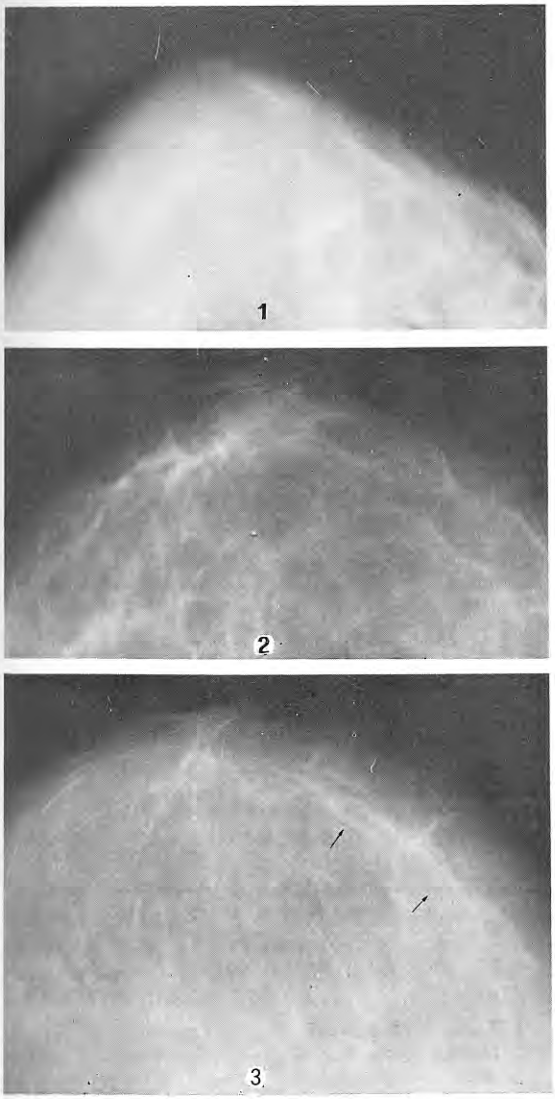

Fig. 39-1.—Mamografía normal. Mamografía de joven de 19 años. Obsérvese la marcada densidad de toda la mama, especialmente en la región retroareolar. En la imagen 2 puede verse la mamografía normal de una mujer de 35 años con abundante tejido mamario en la región retroareolar y densidad media distribuida por toda la mama. En la figura 3, correspondiente a la mama de una mujer de 60 años, existe atrofia importante del parénquima mamario con reemplazamiento graso de toda la mama, excepto en la región retroareolar y de la cola, donde persiste una pequeña cantidad de tejido mamario (flechas).

D) **Ultrasonografía**

El uso de la ultrasonografía en el diagnóstico de la mama está limitado a masas superiores a 1 cm de diámetro. Su principal valor, al igual que en otras partes del organismo humano, es en el diagnóstico diferencial de masas sólidas y líquidas. (Fig. 39-3.) Por ello es útil, después que una masa es detectada en mamografía, para tratar de aclarar su naturaleza.

Fig. 39-2.—Galactografía normal en una paciente con secreción serosa por el pezón.

E) **Tomografía axial computarizada**

Se han intentado de hacer equipos específicamente diseñados para este propósito, pero sin resultados superiores a los obtenidos por otros métodos.

F) **Termografía**

Ha sido considerada durante muchos años como un método prometedor, aunque en los últimos ha sido menos usada por falta de especificidad.

G) **Medicina nuclear**

Es un buen método para valorar los ganglios de la cadena mamaria interna en pacientes con estadios I y II del carcinoma de mama.

3. SEMIOLOGIA GENERAL

A) **Signos primarios**

Son fundamentalmente tres:
1. Masa única o múltiple del seno de la glándula.
2. Enfermedad difusa de la mama.
3. Presencia de microcalcificaciones.

1. *Masa*

Para su diagnóstico diferencial es necesario analizar la densidad y las características del borde de las masas.

En general, el *carcinoma medular* y el *carcinoma coloide* son masas circunscritas de alta densidad. El *carcinoma intraquístico* también muestra alta densidad, pudiendo sólo demostrarse la masa después de la extracción por punción del contenido del quiste.

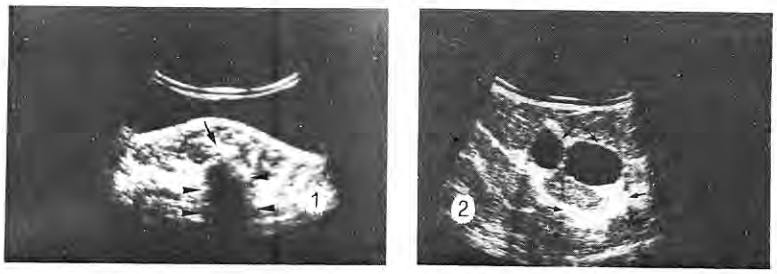

Fig. 39-3.—Semiología ultrasonográfica. 1: Carcinoma. Area de ecogenidad aumentada (flecha) con clara sombra acústica posterior (puntas de flecha). 2: Quistes de la mama. Se visualizan dos masas anecogénicas (flechas) con claro refuerzo ecogénico posterior (flechas cortas).

Cuadro 2

LESIONES CIRCUNSCRITAS

RADIOTRANSPARENTES	BAJA DENSIDAD	ALTA DENSIDAD	RADIOTRANSPARENTE Y RADIOPACO COMBINADO
— Lipoma	— Fibroadenoma (menos frecuente)	— Carcinoma	— Fibroadenolipoma
— Quiste oleoso	— Fibroadenoma gigante	— Sarcoma	— Galactocele
— Galactocele	— Quiste sebáceo	— Metástasis	— Ganglio linfático intramamario
	— Papiloma	— Cistosarcoma filoides	— Hematoma
	— Hemangioma	— Quiste	
	— Absceso	— Absceso	
	— Carcinoma papilar	— Hematoma	
	— Carcinoma mucinoso	— Ganglios	
		— Quiste sebáceo	

Tabar, L., y Dean, P. B.: *Teaching atlas of mamography Georg Thieme.* Sttugart, 1983.

El *fibroadenoma gigante* es una lesión benigna, aunque, en ocasiones, también puede ser maligna; es una tumoración de gran tamaño y baja densidad, que ocupa toda la mama y de superficie más o menos biselada.

Los *quistes* son redondeados u ovoides, aunque también pueden ser lobulados. Son densos y de borde bien definido. Ocasionalmente puede encontrarse un halo radiotransparente alrededor de la lesión.

Cuadro 3

BORDE DE LA MASA SOLITARIA

BORDE IRREGULAR	BORDE REGULAR
— Carcinoma	— Fibroadenoma
— Abscesos	— Lipoma
— Adenosis esclerosante	— Quiste
— Necrosis grasa traumática	— Galactocele
— Fibroadenoma hialinizado con fibrosis	— Hematoma
	— Carcinoma medular y coloide

Evans, Tabar y Dean

La causa más frecuente de lesiones solitarias de borde irregular es el *carcinoma.* Habitualmente la presencia de espículas radiadas demuestran la existencia de una reacción escirra muy frecuente en el carcinoma. (Fig. 39-4.)

Cuadro 4

MASAS MULTIPLES.

DENSIDAD

DENSAS	RADIOTRANSPARENTES
1. Carcinoma multifocal	1. Lipomas
2. Mastitis células plasmáticas	2. Galactoceles
3. Adenosis fibrosante	
4. Quistes	
5. Seudoadenomas	
6. Hematomas	
7. Abscesos	

BORDE

BORDE IRREGULAR	BORDE REGULAR
— Carcinoma multifocal	— Fibroadenoma
— Mastitis de células plasmáticas	— Lipomas
— Adenosis fibrosante	— Galactocele
— Abscesos	— Quistes
— Metástasis	— Hematomas

Evans

2. *Enfermedad difusa de la mama*

Pueden ser debidas a la existencia de lesiones diversas (cuadro 5):



Fig. 39-4.—Semiología radiológica. Borde de la mama. 1: Borde nítido y definido, típico de las lesiones benignas. 2: Borde indeterminado, cuyos límites son muy poco precisos, más frecuentemente visto en lesiones malignas. 3: Borde espiculado con seudópodos que avanzan hacia el tejido circundante, típico de las lesiones malignas.

Cuadro 5

ENFERMEDAD DIFUSA DE LA MAMA

1. Infiltración carcinomatosa
2. Linfoma
3. Fibroadenosis
4. Infección
5. Hematomas difusos
6. Adenosis
7. Papilomatosis

Evans

En la enfermedad difusa de la mama es importante detectar la presencia de formaciones circunscritas, microcalcificaciones, el tipo y grado de infiltración de tejido adiposo, así como la densidad y contorno de la piel engrosada, ya que es difícil una diferenciación radiológica entre infiltración carcinomatosa, mastitis, edema mamario u otras causas como un hematoma difuso.

3. *Calcificaciones*

La presencia de calcificaciones en una mamografía es de suma importancia, ya que puede ser uno de los signos directos existentes de la presencia de un tumor maligno.

Cuadro 6

CALCIFICACIONES

MALIGNAS	BENIGNAS
— Pequeñas e irregulares	— Groseras de borde nítido
— Alargadas (rectas o curvas)	— Posición periférica o central
— Serpinginosas	— Redondeadas u ovoides
— En «grano de avena»	— Pequeñas y de borde nítido

Las calcificaciones malignas generalmente son de forma puntiforme, granular o como en «grano de avena». Ocasionalmente pueden ser groseras o incluso como pequeños copos. Por el contrario, en la enfermedad benigna, independientemente de que las calcificaciones sean finas o groseras, su borde suele ser en general nítidamente recortado. La mayor dificultad existe cuando hay calcificaciones benignas de tipo fino, como puede ocurrir en adenosis esclerosante o hiperplasia epitelial. Generalmente suelen ser calcificaciones distribuidas en toda la mama o incluso bilateralmente.

El agrupamiento de una área de calcificaciones pequeñas sin visualización de masa, es una situación con alto riesgo de carcinoma (21 %), por lo cual en estos casos se debe recurrir a la biopsia de la zona. En un estudio reciente se señala que una lesión mamográfica de 15 mm^2 o menos, densidad irregular y 5 o más calcificaciones, especialmente si es palpable, es muy probablemente un «carcinoma invasivo». (Figura 39-5.)

B) Signos secundarios

1. *Estado de la piel*

El engrosamiento de la piel, localizado o generalizado, puede ser visto en presencia de lesiones de la mama. (Fig. 39-6.) En el cuadro siguiente se indican las causas más frecuentes:

Cuadro 7

ENGROSAMIENTO DE LA PIEL. CAUSAS

LOCALIZADO	DIFUSO
— Carcinoma	— Carcinoma
— Absceso	— Metástasis
— Mastitis plasmocitarias	— Linfoma
— Traumatismos	— Colagenosis
	— Mastitis



Fig. 39-5.—Semiología general. Calcificaciones de la mama. La figura 1 muestra calcificaciones en adenoma viejo degenerado. La figura 2 representa calcificaciones alargadas en una mastitis de células plasmáticas, además de una calcificación arterial (puntas de flecha). La imagen 3 es de calcificación típica de carcinoma.

2. *Densidad asimétrica*

La asimetría de la densidad de ambas mamas cuando además se asocia a masa palpable, es indicación de biopsia-aspiración.

3. *Vascularidad*

Es difícil valorar la vascularidad, si bien es verdad que en presencia de enfermedad maligna existe un aumento en el número y tamaño de las venas. Sin embargo, conviene recordar que aproximadamente un 45 % de las mujeres normales tienen la mama izquierda más vascular que la derecha.

Fig. 39-6.—Semiología general. Engrosamiento localizado de la piel. La piel muestra un engrosamiento localizado (flechas) debido a infiltración por un carcinoma (T) que muestra tractos densos tumorales que llegan hasta la zona infiltrada.

4. *Disociación del tamaño de la lesión*

El llamado «signo de Leborgne» indica cómo en las lesiones malignas, el tamaño de la lesión por palpación es superior al que se detecta por mamografía. La causa probablemente reside en el edema peritumoral existente.

5. *Retracción del pezón*

El pezón puede estar retraído congénitamente en algunas mujeres. Sin embargo, la presencia de retracción unilateral debe hacer pensar siempre en la posibilidad de la existencia de carcinoma. En la ectasia ductal es frecuentemente bilateral.

6. *Adenopatías axilares*

La realización de radiografías de la axila puede mostrar la existencia de adenopatías regionales, lo cual es un signo indirecto de la existencia de lesión maligna en la mama.

4. ENTIDADES MAS IMPORTANTES

A) Enfermedades benignas

1. *Ginecomastia.*—Se llama ginecomastia al aumento de la mama en el varón secundaria a hiperplasia de los conductos lactíferos, así como del tejido conectivo. Es frecuente en varones jóvenes y generalmente unilateral, regresando espontáneamente. La palpación demuestra un nódulo bien definido y desplazable por detrás del pezón. Radiológicamente aparece un

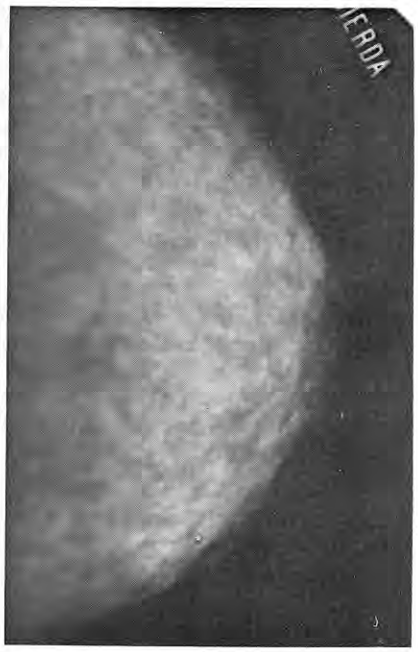

Fig. 39-7.—Enfermedad fibroquística. La figura muestra una forma difusa o múltiples nódulos más o menos redondeados, distribuidos por toda la mama.

nódulo por detrás de la areola, simétrico con respecto al pezón.

En individuos de edad adulta casi siempre obedece a la estimulación del crecimiento por drogas. Han sido directamente implicados, en primer lugar los estrógenos utilizados en el tratamiento del cáncer prostático, pero también los andrógenos, la reserpina, la digital y la metildopa, así como la fenotiacina.

2. *Enfermedad fibroquística.*—La mastopatía fibroquística es un estado proliferativo benigno del tejido glandular mamario. Es una alteración muy frecuente entre los 20 y los 50 años, como consecuencia de influencias hormonales. Suelen regresar con los embarazos, con la edad, y después de la menopausia.

Radiológicamente la mama es muy densa, bilateral y simétricamente, existiendo estructuras nodulares irregularmente delimitadas.

El diagnóstico es más sencillo cuando existen quistes de gran tamaño, ya que se pueden observar bien las características del quiste, como un nódulo redondeado u ovalado de bordes definidos que desplaza a su alrededor al tejido mamario. (Fig 39-7.) Frecuentemente hay un halo radiotransparente llamado «halo de seguridad» que sugiere la benignidad del proceso. La punción de estos quistes permite llegar a un diagnóstico del mismo.

3. *Fibroadenoma.*—Es un tumor frecuente en mujeres jóvenes, siendo raro después de los 30 años y siendo típica su estimulación por el ciclo menstrual, el embarazo y la lactancia.

Radiológicamente tienen forma redondeada, de contorno liso con halo de seguridad. Por debajo de los 30 años una masa redondeada y densa es más frecuentemente un fibroadenoma que un quiste, siendo lo contrario la regla por encima de esta edad. La calcificación de fibroadenoma, que ocurre en un 3 % de los casos, comienza como pequeñas manchas irregulares en el interior del nódulo y son claramente diferenciables de las microcalcificaciones del carcinoma o de la adenosis fibrosante, puesto que son groseras en tamaño. (Fig. 39-8.)

4. *Fibroadenoma gigante o cistosarcoma filoides.*—Es frecuente en mujeres de mediana edad y extraordinariamente raros después de la menopausia. Pueden crecer rápidamente hasta convertirse en una masa enorme que ocupe toda la mama. Es una tumoración dura pero que se moviliza por debajo de la piel, no existiendo piel de naranja aunque puede existir ulceración de la piel.

En general es benigno, si bien puede presentarse

Fig. 39-8.—Fibroadenoma de la mama. En la parte externa de la mamografía se aprecian dos nódulos de tamaño considerable, bordes nítidos y recortados, en íntimo contacto uno con el otro y con numerosas calcificaciones bizarras y groseras en su interior. En la zona media de la mama puede apreciarse otra agrupación de calcificaciones groseras (punta de flecha) correspondiente a otro fibroadenoma.

degeneración sarcomatosa en un 5 % de los casos. Radiológicamente el tumor es muy denso, de bordes definidos que desplaza el estroma mamario y que no presenta microcalcificaciones.

5. *Fibrolipoma o hamartoma.*—Aparecen en mujeres de mediana edad y en edad postmenopáusica. Radiológicamente presenta una cápsula conjuntiva bien definida. No presenta calcificaciones. Es una lesión bien definida, encapsulada, con densidades no homogéneas que contiene abundante grasa. (Fig. 39-9.) El cuadro radiológico recuerda a un corte de «embutido».

6. *Papilomatosis* (papilomas intraductales).

Aparecen en mujeres de mediana edad y postmenopáusicas, siendo la causa más frecuente de galactorrea.

Fig. 39-9.—Hamartoma. Mamografía tras infección de aire mostrando cápsula definida y un interior que recuerda un «corte de embutido».

El diagnóstico radiológico del papiloma intraductal y la papilomatosis se hace por galactografía, apareciendo un defecto de repleción dentro del conducto galactóforo con dilatación del mismo. Con frecuencia el conducto galactóforo se obstruye y el contraste sólo llega hasta el papiloma. (Fig. 39-10.)

7. *Adenosis.*—Forma parte del cuadro general de la mastopatía y es una hiperplasia de los lóbulos y de los pequeños conductos galactóforos. Radiológicamente producen múltiples imágenes nodulares muy pequeñas, en mujeres de mediana edad y premenopáusicas. Una forma especial es la adenosis fibrosante o esclerosante. Radiológicamente en las zonas con adenosis fibrosante aparecen calcificaciones diseminadas, no agrupadas y bilaterales, a diferencia de las microcalcificaciones tumorales que suelen ser unilaterales.

8. *Ectasia mamaria ductal.*—La ectasia presenta en las mamografías un patrón ductal prominente y unas calcificaciones cilíndricas, lineales, de forma nodular, generalmente en la región retroareolar o central de la mama. Las calcificaciones están situadas en la pared de los conductos dilatados. Una complicación de la ectasia ductal es la *mastitis de células plasmáticas* (MCP), típica de la senectud.

Radiológicamente aparece una opacificación densa e irregular trabeculada. En la fase inicial puede existir engrosamiento de la piel, edema localizado e ingurgitación venosa, siendo difícil el diagnóstico diferencial con tumor maligno. Puede existir retracción bilateral del pezón y calcificaciones como en todas las enfermedades excretoras. Típicamente las calcificaciones son en forma de «lanceta», y se disponen diseminadas por el parénquima mamario.

9. *Procesos inflamatorios de la mama.*—La *mastitis aguda* se presenta casi exclusivamente en el período de la lactancia. Radiológicamente son zonas muy densas. Si la inflamación es superficial, tiene lugar infiltración de la piel, que está enrojecida, y debido al edema adopta el aspecto de «piel de naranja». El diagnóstico diferencial es fundamental en el carcinoma inflamatorio de la mama.

10. *Procesos traumáticos de la mama.*—El *hematoma* puede aparecer radiológicamente como una masa circunscrita o en forma difusa. Las formas circunscritas aparecen como nódulos que no se reabsorben, con tendencia a organizarse. En las formas difusas, hay aumento de la densidad generalizada de la mama y engrosamiento de la piel. Se reabsorben en un corto plazo.

Las causas más frecuentes son:

a) Traumatismo: biopsia abierta, aspiración por punción.

b) Trombopenia.

c) Trastornos de la coagulación.

d) Tratamiento con anticoagulantes.

Fig. 39-10.—Papiloma intraductal. Galactografía que muestra un galactóforo dilatado terminando de forma abrupta en una masa redondeada (cabezas de flecha) correspondiente a un papiloma intraductal que bloquea totalmente al galactóforo.

B) **Tumoraciones malignas**

Cuadro 8

CLASIFICACION

1. CARCINOMA DEL PEZON (enfermedad de Paget)
2. CARCINOMA DUCTAL INFILTRANTE
   a) Papilar
   b) Comedocarcinoma
   c) Escirro
   d) Medular
   e) Coloide
3. CARCINOMA LOBULAR
   a) Carcinoma in situ no infiltrante
   b) Carcinoma infiltrante
4. CARCINOMA INFLAMATORIO
5. SARCOMA
6. CARCINOMA DEL VARON
7. CARCINOMA METASTASICO DE LA MAMA
8. LINFOMA

Modificado de Snyder

1. *Enfermedad de Paget*

Ocurre en personas de edad avanzada. Clínicamente siempre hay alteración en el pezón con eczema de mama.

Radiológicamente casi siempre se descubre un carcinoma del conducto galactóforo en la profundidad de la mama o en la zona retroareolar, representado frecuentemente por calcificaciones en forma lineal a lo largo de los conductos galactóforos o en forma de carcinoma infiltrante difuso. (Fig. 39-11.)

2. *Carcinoma ductal (infiltrante)*

a) *Carcinoma papilar infiltrante.*—Es raro; constituye el 1,5 % de los carcinomas de mama. Suele crecer lentamente siendo de buen pronóstico, ya que tiene una supervivencia a los 10 años del 65 % de los casos. Puede alcanzar un buen tamaño y necrosarse centralmente.

b) *Comedocarcinoma.*—Es un carcinoma intraductal. Los de tipo no invasivo muestran secreción serosa o blanquecina por el pezón, mientras que en la forma

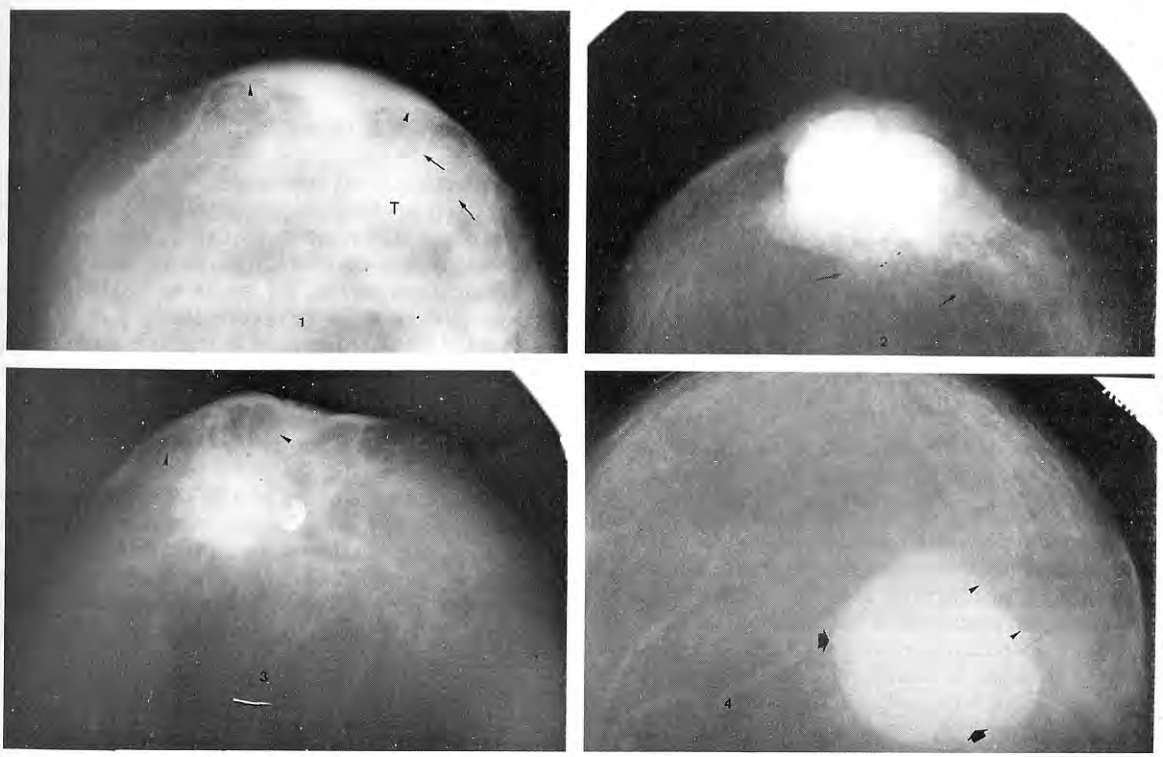

Fig. 39-11.—Carcinoma de la mama. 1: Enfermedad de Paget. Existe marcado engrosamiento de toda la región de la areola mamaria (puntas de flecha) así como tractos densos que unen la piel (flechas) con el tumor profundo (T). 2: Comedocarcinoma. Masa retroareolar de gran tamaño conteniendo calcificaciones amorfas en su interior y con un borde posterior mal definido que se continúa hacia atrás con tractos finos extensos (flechas). 3: Escirro de la mama. Masa de bordes irregulares y mal definidos con espiculaciones en todo su contorno, algunas de las cuales son claramente visibles (cabezas de flecha) llegando hasta la piel que está marcadamente infiltrada. Cercano al carcinoma existe un adenoma antiguo de la mama. 4: Carcinoma coloide. La masa de densidad media tiene un borde posterior bien definido (flechas). En la parte externa de la masa el borde se hace mal definido (cabezas de flecha).

invasiva es frecuente la palpación de una masa. Radiológicamente aparecen microcalcificaciones de densidades diferentes en la zona tumoral. Son de tipo bizarro como «arborizadas». Puede verse dilatación de los canalículos, lo que sólo permite un diagnóstico de sospecha, siendo las microcalcificaciones el dato seguro de diagnóstico. El pronóstico de supervivencia a los 10 años es del 77 %. (Fig. 39-11.)

c) *Carcinoma escirro o carcinoma infiltrante ductal con fibrosis productiva.*—Representa el 75 al 80 % de todos los carcinomas de mama, siendo la forma más frecuente.

Radiológicamente aparece un nódulo difuso, mal definido con márgenes radiados de forma espiculada. A veces, algunas de estas estrías llegan hasta el pezón formando el signo clásico de la «cola de cometa». Las venas están aumentadas de calibre y la piel aparece engrosada. Las calcificaciones tumorales son en pequeños «granos de avena», si bien, ocasionalmente, pueden ser irregulares. Suele existir disociación del tamaño tumoral entre la palpación y la mamografía, pareciendo mayores en la palpación que el tamaño detectado mamográficamente. La supervivencia a los diez años es del 47 %. (Fig. 39-11.)

d) *Carcinoma medular.*—Es un carcinoma poco frecuente. Representa un 5 % de los carcinomas de mama.

Radiológicamente es una masa densa de bordes definidos, aunque a veces algunas zonas del borde no se definen bien por el edema peritumoral. Se acompaña generalmente de otros signos radiológicos malignos secundarios.

e) *Carcinoma coloide o carcinoma mucosecretor.*—Constituye un 2-3 % de los carcinomas mamarios, si bien a veces, puede haber un componente coloide en otros tipos de carcinoma ductal.

Radiológicamente aparece un nódulo denso de contorno definido, sin calcificaciones ni signos de infiltración, si bien, frecuentemente, presenta «cola de cometa» que emerge de los bordes y que confirma la sospecha de malignidad. (Fig 39-11.)

3. *Carcinoma lobular*

a) *Carcinoma lobular in situ.*—También llamado «neoplasia lobular»; se trata de una forma precoz del carcinoma. Constituye un especial problema la tendencia de este carcinoma a ser bilateral (un 10 % de los casos), apareciendo entre los 40 y 50 años de edad. Aunque es difícil de demostrar en la mamografía, la presencia de dos o tres pequeñas calcificaciones en un área concreta pueden alertar al radiólogo.

b) *Carcinoma lobular infiltrante.*—Es un carcinoma raro. Constituye el 5-8 % de los carcinomas mamarios. Los carcinomas lobulares avanzados muestran los signos típicos de los carcinomas, palpándose nódulos firmes, adheridos a la piel y con retracción del pezón. Radiológicamente, son nódulos de contornos irregulares con espículas en forma de «cola de cometa». La supervivencia a los 10 años es del 42 %. (Fig. 39-12.)

Fig. 39-12.— Carcinoma lobular infiltrante. La lesión posterior mal definida tiene tractos prolongados hacia la región del pezón (cabezas de flecha).

4. *Sarcoma de la mama*

La frecuencia es menor del 1 %, siendo más frecuentes en los hombres que en las mujeres. Son de crecimiento muy rápido y aproximadamente un 30 % presentan metástasis en los ganglios axilares.

Radiológicamente, los sarcomas aparecen como masas lobulares, a veces redondeadas y con halo de seguridad a consecuencia de su rápido crecimiento que desplaza el parénquima mamario antes de infiltrarlo.

5. *Carcinoma en el varón*

Es aproximadamente un 1 % de todos los carcinomas de la mama. Aparece una masa densa, excéntrica al pezón, que raramente muestra calcificaciones. En contraste, la ginecomastia es simétrica en relación con el pezón. Parece existir una clara asociación entre cáncer de la mama en el varón y el síndrome de Klinefelter.

6. *Carcinoma inflamatorio*

Se acompaña de enrojecimiento de la piel y extenso edema cutáneo, la llamada «piel de naranja». El carcinoma inflamatorio se desarrolla de forma muy rápida y supone un pronóstico muy negativo, ya que un 90 % tienen metástasis en ganglios linfáticos. (Figura 39-13.)

7. Metástasis

Son generalmente el resultado de un carcinoma en la otra mama con diseminación linfática. El cuadro radiológico es muy similar al carcinoma inflamatorio, con infiltración difusa de la mama y aspecto reticular por debajo de la piel que está engrosada.

C) La mama operada e irradiada

En los casos de *irradiación de la mama* sin cirugía, con el inicio de la radiación, el nódulo tumoral pierde su contorno. Si es un carcinoma medular o sólido puede regresar por completo. Con el tiempo, al disminuir la densidad del tumor las microcalcificaciones se hacen claramente visibles pudiendo llegar a desaparecer.

Tras la radiación, la piel está engrosada y el tejido adiposo subcutáneo infiltrado en forma de red trabecular.

La conducta radiológica ante una lesión mamaria está resumida en el cuadro siguiente:

Cuadro 9

MAMOGRAFIA

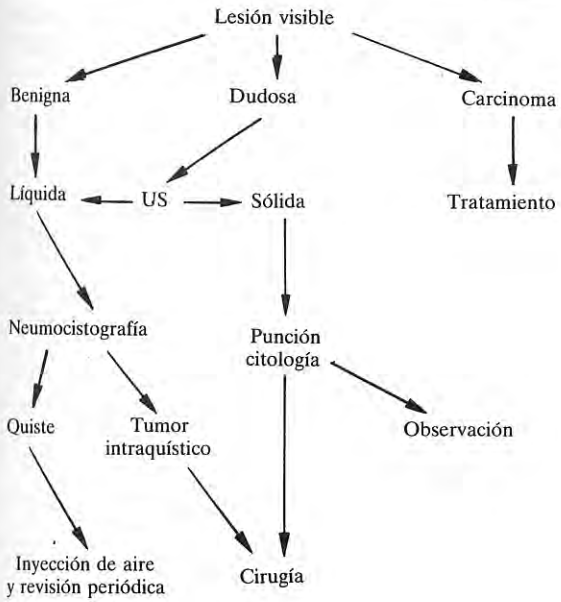

5. RADIOLOGIA INTERVENCIONISTA

A) Radiografía de bloques quirúrgicos

Es frecuente la necesidad de radiografiar el bloque extirpado por el cirujano para tratar de visualizar las lesiones que han sido descritas en mamografía. Cuando las lesiones no son palpables esta técnica es de alta utilidad, ya que se puede informar al cirujano de que la lesión no ha sido incluida en la muestra obtenida, y proceder a la extirpación de más tejido mamario.

Fig. 39-12.—Carcinoma lobular infiltrante. La lesión posterior mal definida tiene tractos prolongados hacia la región del pezón (cabezas de flecha).

B) Localización por aguja

Es frecuente también la colocación de aguja a través de la piel para localización quirúrgica. Esta técnica puede completarse con inyección de medio opaco para localización radiográfica, y de un colorante azul que sirva para localización quirúrgica.

C) Neumocistografía

En presencia de masas con bordes bien definidos y densidad alta, que sugieren el quiste, se puede practicar una «neumocistografía», es decir, una punción del quiste con aspiración de su contenido. La inyección de aire permitirá el estudio de la masa y descartar la presencia de tumores intraquísticos, cuya frecuencia se estima alrededor del 6 % de los casos estudiados con esta técnica. (Fig. 39-14.) El líquido extraído puede demostrar células tumorales en el estudio citológico.

D) Punción-aspiración biopsia

El mismo proceder anteriormente mencionado puede ser utilizado en las masas sólidas que se sospecha son benignas, para obtener una citología por aspiración. La técnica es muy sencilla y puede dar grandes resultados en áreas concretas de la mama, mejor que en lesiones difusas.

La inyección de aire en las masas sólidas «pneumooncografía», descrita por Gómez, puede demostrar un «ductograma aéreo» en el interior de los fibroadenomas, así como demostrar su cápsula mientras los

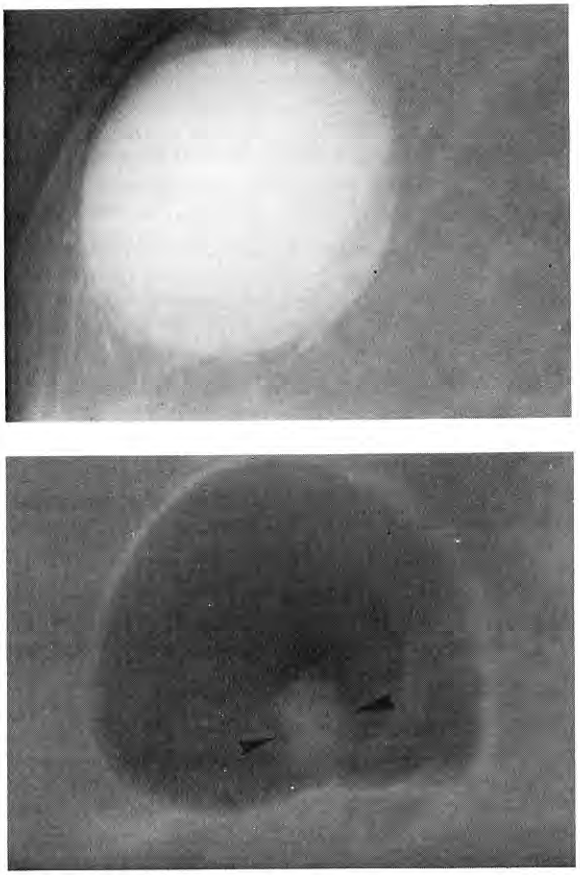

Fig. 39-14.—Papiloma intraquístico. La imagen superior muestra una típica imagen quística, de bordes bien definidos y densidad homogénea. Tras la aspiración de su contenido y la inyección de aire puede apreciarse una masa sólida (cabezas de flecha) en el seno de la cavidad rellena de aire.

carcinomas permanecen sólidos, destacándose mejor las espiculaciones de su periferia por la ausencia de cápsula.

6. BUSQUEDA DE CANCER MAMARIO EN MUJERES ASINTOMATICAS

La búsqueda indiscriminada de tumores malignos en la población femenina mediante mamografía es prácticamente imposible por su coste prohibitivo. Los intentos con termografías no han sido satisfactorios; no obstante, los carcinomas que se encuentran mediante el método de la búsqueda indiscriminada suelen tener estadio I, no presentan metástasis y tienen mejor pronóstico que los que se detectan en pacientes sintomáticos.

Signos radiológicos del cáncer «temprano» de mama

a) *Signos directos*

1. *Masa pobremente definida.*—La segunda característica es la presencia de una lesión de contorno irregular mal definida. La presencia de un borde multinodular o espiculado es excepcional en estos tumores pequeños, siendo mucho más frecuentemente mal definidos y sin ningún signo radiográfico que sugieran la malignidad.

2. *Agrupación de calcificaciones.*—La mayoría de los cánceres «tempranos» y no palpables se detectan por la demostración en mamografía de una agrupación de calcificaciones. Estas calcificaciones son menores de 0,5 mm. (Fig. 39-15.)

b) *Signos indirectos*

1. *Dilatación de un conducto galactóforo aislado.*—La demostración mamográfica de un conducto dilatado aislado en la región retroceolar puede ser la única indicación de la existencia de un carcinoma intraductal, ya que estos carcinomas, en general, no son palpables ni causan secreción por el pezón.

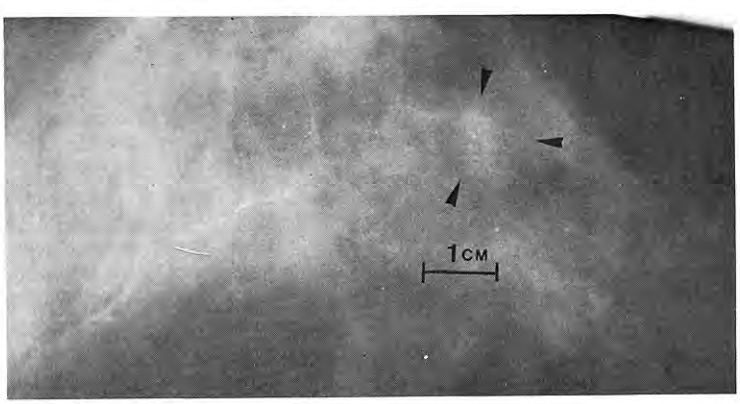

Fig. 39-15.—Cáncer «temprano» de mama. Mamografía de una mujer de 47 años, sin masa palpable. Pequeño nódulo de menos de 1 cm, con contorno mal definido, con un pequeño acúmulo de «microcalcificaciones» (cabezas de flechas).

2. *Distorsión arquitectural.*—Los carcinomas invasivos distorsionan las interfases que existen entre el parénquima normal de la mama y la grasa, debido a la respuesta dermoplástica de la lesión maligna.

3. *Asimetría.*—En ocasiones una masa mal definida en una mama muy densa, puede ser localizada por el hecho de existir una asimetría sustancial entre ambas mamas.

4. *Densidad visible de «novo».*—Este signo se detecta cuando existen radiografías previas de una paciente y comienza a aparecer una densidad que se desarrolla en mamografías sucesivas en un punto donde previamente no existía.

Indicaciones de la mamografía en la práctica médica.—En general se utiliza en dos tipos de pacientes: mujeres con problemas clínicos y mujeres que se consideran con alto riesgo de desarrollar carcinoma de mama.

Mujeres sintomáticas.—Las indicaciones son:

a) Cirugía previa de la mama.

b) Exploración física con masa mamaria o cambios en el pezón.

c) Síntomas persistentes unilaterales.

d) Mamas difíciles de examinar.

e) Enfermedad metastásica sin primario conocido.

f) Cancerofobia.

Mujeres asintomáticas.—La American Cancer Society recomienda varios métodos con respecto a la detección precoz del carcinoma en mujeres asintomáticas:

a) Aprendizaje y práctica del autoexamen.

b) Un examen físico al año, realizado por un clínico, a partir de los 40 años.

c) Una mamografía de base entre los 35 y 40 años.

d) La mamografía será rutinaria en una exploración médica si la mujer es mayor de 50 años.

e) Las mujeres menores de 50 años consultarán con el médico sobre las indicaciones para exploración radiológica.

f) Las mujeres de alto riesgo (historia personal de cáncer, antecedentes familiares, mayores de 50 años), serán examinadas periódicamente y en el «screening» se les practicará mamografía. (Cuadro 11.)

Cuadro 11

FACTORES DE RIESGO DE CARCINOMA DE MAMA EN MUJERES

Población general	1 x
Nulípara	1,30 x
Menopausia natural después de 55 años	1,48 x - 2,17 x
Obesidad (peso superior a 155 lb)	1,51 x
Más de una biopsia de mama	2,05 x
Primer nacimiento después de los 30 años	2,15 x
Historia personal de cáncer de ovario, endometrio, colon, recto, glándula salivar	3 x
Historia familiar de cáncer de mama	3 x - 5 x
— Madre solamente	3,88 x
— Madre y abuela	4,87 x
— Madre o hermana, cáncer de mama bilateral, premenopáusica	9 x
Cambios proliferativos patológicos en biopsia de mama:	
— Hiperplasia ductal diagnóstica después de los 45 años	2 x
Hiperplasia lobular atípica:	
— Diagnóstico por biopsia antes de los 45 años	6 x
— Diagnóstico por biopsia después de los 45 años	3 x
Carcinoma lobular en situ:	
— Carcinoma lobular in situ solo	7 x - 9 x
— Carcinoma lobular in situ más historia personal o familiar de carcinoma de mama	14 x
Historia personal de cáncer de mama	6 x

Tomado de Stelling

Conclusiones

De todo lo anteriormente expuesto puede afirmarse que:

1. La reducción en la mortalidad del cáncer de mama se consigue con la combinación de examen clínico y mamografía.

2. La sensibilidad de ambos métodos (verdaderos positivos) es de 91 %.

3. Los métodos no efectivos en «screening» son los US, la termografía y la diafanoscopia.

4. Si la mamografía puede hacerse a un precio razonable, el «screening» de mujeres por encima de los 40 años estaría justificado.

40

SISTEMA MUSCULOESQUELETICO: TECNICAS DE EXAMEN

DR. C. S. PEDROSA

http://booksmedicos.blogspot.com

1. RADIOGRAFIA SIMPLE
2. TOMOGRAFIA
3. ULTRASONIDOS (US)
4. ARTROGRAFIA
5. MEDICINA NUCLEAR
6. TOMOGRAFIA COMPUTARIZADA
7. ANGIOGRAFIA
8. BIOPSIA OSEA

1. RADIOGRAFIA SIMPLE

A) Técnica estándar

La regla básica de la exploración radiográfica del sistema musculoesquelético, especialmente en traumatismos, es la necesidad ineludible de *obtener al menos dos radiografías perpendiculares una a la otra* de la región a examinar. Ocasionalmente, las oblicuas en vez de laterales pueden ser de utilidad. (Fig. 40-1.)

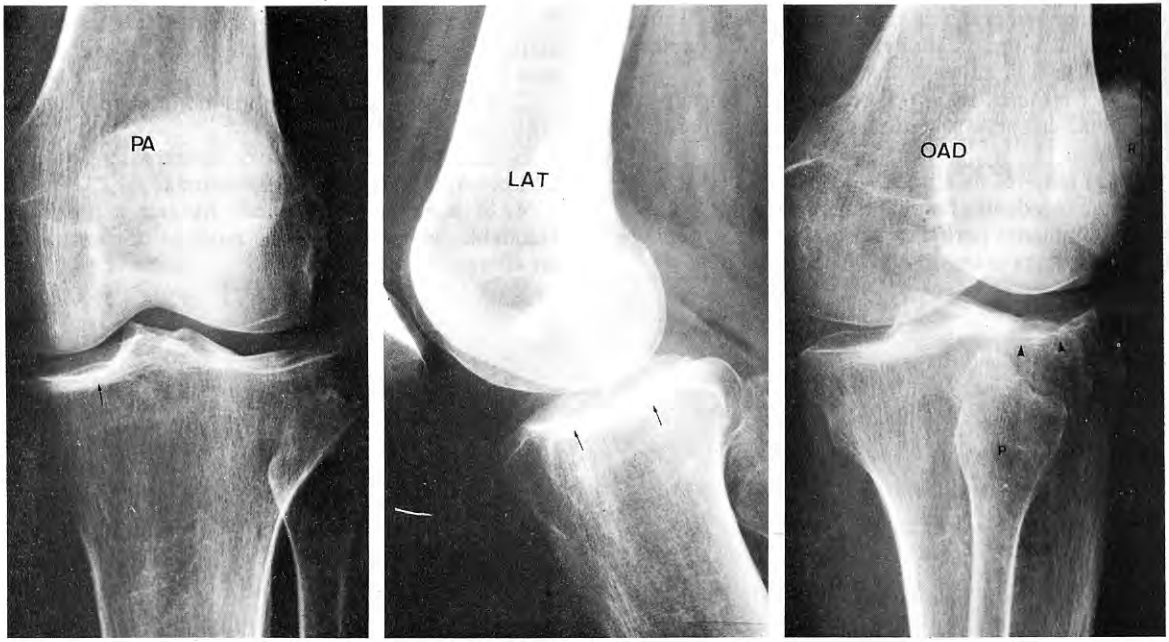

Fig. 40-1.—Valor de las proyecciones múltiples en patología ósea. Enfermo traumatizado en el que la proyección pa. y la lateral solamente demuestran una ligera esclerosis del platillo tibial interno (flechas). La oblicua anterior derecha (OAD) muestra claramente la fractura de platillo tibial interno (puntas de flecha). Peroné (P).

B) **Bajo kilovoltaje**

Se entienden por radiografías de bajo kilovoltaje aquellas realizadas por debajo de 35 kv.

Este tipo de radiografías son muy útiles para detectar la presencia de engrosamiento o la atrofia de los tejidos blandos, pequeñas calcificaciones o pequeños cuerpos opacos no visibles en radiografías ordinarias.

C) **Magnificación**

Han sido muy utilizadas en los últimos tiempos debido sobre todo al avance de los tubos radiográficos.

Las aplicaciones fundamentales de la magnificación son en las artrítides, sobre todo en la artritis reumatoide y alteraciones similares, en las cuales se detecta más fácilmente la presencia de enfermedad erosiva e hinchazón de las partes blandas de la articulación.

D) **Series óseas**

Serie metastásica.—Las radiografías del esqueleto y del tórax para la detección de metástasis pueden limitarse a un número concreto de ellas, para no tener que radiografiar el esqueleto completo. Normalmente las metástasis ocurren en los huesos con médula roja, por lo que una serie metastásica adecuada y suficiente es aquella que además del tórax incluye *una radiografía lateral de cráneo, anteroposterior del esqueleto torácico, anteroposterior de la columna dorsal, lateral de la columna lumbar más la pelvis, incluyendo el tercio superior de los fémures.*

2. TOMOGRAFIA

La mayor parte de las estructuras esqueléticas pueden detectarse perfectamente con radiografías de rutina. Sin embargo en algunas áreas del esqueleto, debido a su grosor, la tomografía puede tener utilidad. Esto es evidente a nivel de la columna vertebral así como las articulaciones temporomandibulares, sacroilíacas, esternoclaviculares, macizo facial, caderas, etc. En la mayoría de los casos, las técnicas tomográficas usadas son de *barrido complejo* para conseguir imágenes de alta calidad. (Fig. 40-2.)

3. ULTRASONIDOS

La ecografía no tiene mucho valor debido a su dificultad para atravesar hueso. Sin embargo, puede

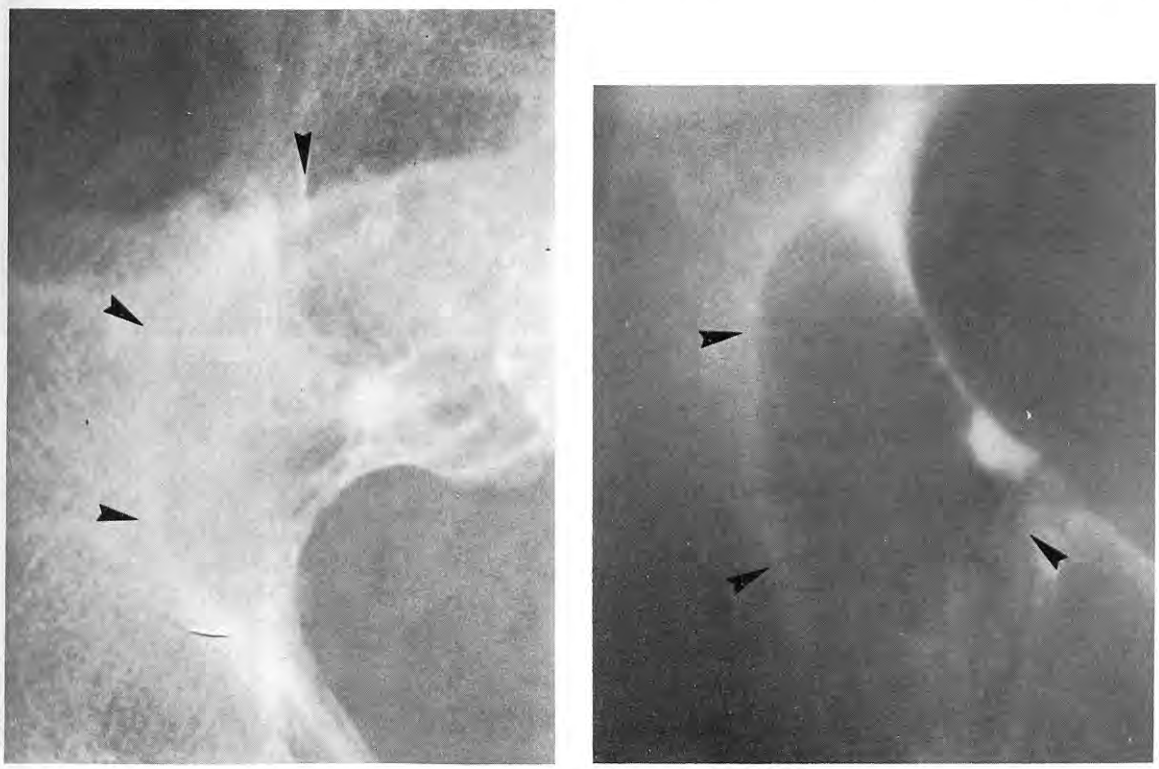

Fig. 40-2.—Valor de la tomografía convencional. Radiografía simple imagen superior mostrando un defecto lítico mal definido por debajo de la sacroiliaca derecha (puntas de flecha). La tomografía convencional muestra claramente una lesión lítica, de borde ligeramente escleroso y bien definido en un tumor de la pala ilíaca, de características benignas, histológicamente etiquetado de tumor de células gigantes.

ser de utilidad en lesiones de las partes blandas y musculares.

En el cuadro siguiente resumimos las indicaciones del ultrasonido:

Cuadro 1

INDICACIONES DEL ULTRASONIDO

1. Tumores de las partes blandas.
2. Infección de las partes blandas y del hueso.
3. Alteraciones de la coagulabilidad.
4. Evaluación del espacio poplíteo.
5. Búsqueda de lesión paratiroidea.
6. Evaluación de fístulas para diálisis por fallo renal.

Scheible

4. ARTROGRAFIA

El relleno de las cavidades articulares por contraste, ya sea yodado o mezcla de yodado y aire, se realiza para la detección de numerosas alteraciones de las mismas.

A) Artrografía de rodilla

Las indicaciones fundamentales de la artrografía de rodilla están reflejadas en el cuadro siguiente:

Cuadro 2

ARTROGRAFIA DE RODILLA. INDICACIONES

1. Roturas meniscales.
2. Menisco doloroso.
3. Rodilla dolorosa postmeniscectomía.
4. Lesiones ligamentosas.
5. Fracturas transcondrales.
6. Enfermedad degenerativa de la articulación.
7. Alteraciones sinoviales.
8. Enfermedad de Blount.
9. Cuerpos intraarticulares.
10. Masas de partes blandas.
11. Derrames articulares recurrentes.

Modificado de Resnick

a) *Técnica de examen.*—La técnica más utilizada es la inyección de doble contraste con aire y con contraste hidrosoluble.

Artrografía normal.—El menisco interno es una sombra triangular bien definida, siendo el cuerno posterior grande, con unos 14 mm de ancho, mientras que el cuerno anterior es pequeño, midiendo aproximadamente 6 mm de ancho.

El menisco externo es más circular que el medio. Se proyecta como una sombra triangular también rodeada por el contraste. Suele tener una anchura de unos 10 mm, siendo prácticamente igual en el cuerno anterior que en el posterior. (Fig. 40-3.)

b) *Hallazgos radiográficos*

1. *Rotura del menisco.*—Las roturas meniscales se reconocen en general por la introducción del contraste en el interior del menisco. Las roturas verticales producen una línea densa que se extiende a través del menisco. Las roturas verticales son más frecuentes en atletas jóvenes con episodios agudos de trauma. Las roturas horizontales son más frecuentes en individuos viejos; generalmente se ve una línea radiopaca de contraste superpuesta a la sombra meniscal con pérdida de la forma triangular del menisco. (Fig. 40-4.)

El *quiste meniscal* parece ser secundario a traumatismos y se presenta más frecuentemente en la cara lateral de la rodilla, localizándose en el margen meniscal periférico sin comunicarse con la cavidad.

2. *Alteraciones ligamentosas.*—La *rotura del ligamento colateral* produce en la radiografía simple ensanchamiento del espacio articular, sobre todo cuando se produce stress sobre el mismo, así como calcificaciones, fundamentalmente a nivel de la inserción femoral del ligamento colateral medial (enfermedad de

Fig. 40-3.—Semiología artrófica de la rodilla. Imágenes en diferentes grados de rotación mostrando en la fila superior el menisco interno (flechas) y en la fila inferior el menisco externo en diferentes grados de rotación (flechas).

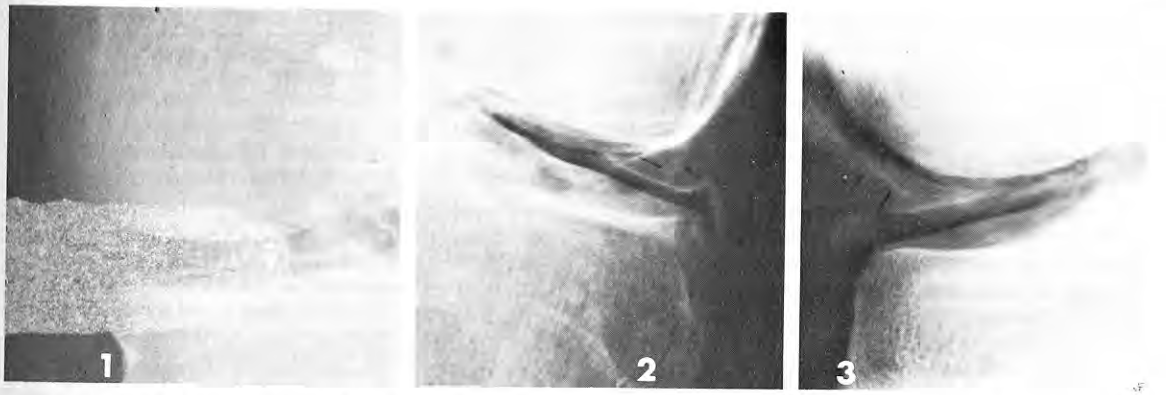

Fig. 40-4.—Tipos de patología meniscal. 1: Rotura vertical del menisco interno (puntas de flecha). 2: Rotura vertical del menisco externo. 3: Rotura oblicua del menisco interno.

Pellegrini-Stieda). Las roturas recientes pueden ser demostradas por artrografía.

Las *alteraciones de los ligamentos cruzados* parecen poder ser demostradas por artrografía entre 75 y 90 % de los casos. Los hallazgos radiográficos demuestran una superficie ligamentosa.

La *condromalacia* de la rótula puede ser demostrada también por esta técnica, viéndose absorción del material de contraste por el cartílago rotuliano, defectos irregulares, elevaciones, así como adelgazamiento cartilaginoso difuso.

En enfermos con *lesiones difusas* de la rodilla pueden encontrarse en la artrografía múltiple defectos de repleción. Las enfermedades que más frecuentemente los producen son:

— Artritis reumatoide.
— Sinovitis vellosonodular pigmentaria.
— Osteocondromatosis sinovial.
— Hemangioma.
— Lipoma arborescens.

Resnick

3. *Quistes sinoviales.*—En aproximadamente el 50 % de las personas existe una bursa posteromedial llamada la «bursa del gastronecmio-semimembranoso», que se comunica con la articulación de la rodilla. La hinchazón de esta bursa es el denominado «quiste de Baker», para el que se han buscado varias etiologías, siendo la más aceptada la rotura de la cápsula articular posterior. (Fig. 40-5.) La artrografía y la ultrasonografía son los métodos habituales de diagnóstico. La artrografía demuestra una estructura lobulada, bien definida, que se rellena con el material de contraste. Algunos de estos quistes no se rellenan ni producen cambios óseos. El TAC puede mostrar cambios típicos de masa de partes blandas con valores cercanos al agua.

B) Artrografía del hombro

La artrografía de la articulación del hombro se realiza bajo control fluoroscópico. La técnica puede ser de contraste simple o de doble contraste.

Las indicaciones fundamentales son las siguientes:

1. Roturas del manguito de los rotadores.
2. Capsulitis adhesiva.
3. Alteraciones del tendón bicipital.
4. Luxaciones crónicas.
5. Evaluación de inflamación sinovial.
6. Hombro congelado.

Modificado de Resnick

Anatomía normal.—El contraste rellena el espacio entre la cabeza humeral y la cavidad glenoidea. En rotación externa, el contraste termina abruptamente, lateralmente al cuello anatómico del húmero. Se puede rellenar en esta posición una bursa axilar en la región inferior de la cabeza humeral. En rotación in-

Fig. 40-5.—Quistes sinoviales. Típico quiste de Baker (flechas) relleno en artrografía lateral de la rodilla. Hay relleno con contraste y aire de la bolsa suprarrotuliana (SR).

terna se puede ver un receso subcapsular prominente que se superpone a la cavidad glenoidea y a la parte lateral de la escápula. El tendón de la cabeza larga del bíceps se visualiza como un defecto de repleción dentro de la vaina del tendón que se rellena de contraste, hasta el surco bicipital, llegando a la metáfisis del húmero. (Fig. 40-6.)

La *rotura completa del manguito de los rotadores* muestra una comunicación anormal entre la cavidad glenoidea y la bursa subacromial o subdeltoidea. El contraste se identifica como una colección grande, superior y lateral a la tuberosidad mayor del húmero, por debajo de la superficie inferior del acromium. El contraste en la bolsa se separa de la cabeza articular por un defecto de repleción que es el propio manguito.

Cuadro 3

ARTROGRAFIA DE CADERA. INDICACIONES

ADULTO
- — Investigación de prótesis dolorosa.
- — Posible infección.
- — Dolor no explicado.
- — Alteraciones sinoviales.

NIÑOS
- — Luxación congénita de la cadera.
- — Enfermedad de Legg-Calvé-Perthes.
- — Artritis y osteomielitis con separación epifisaria.
- — Displasia epifisaria y osteonecrosis.
- — Masas de partes blandas.

Modificado de Resnick y Pudlwoski

C) **Artrografía de la cadera**

Se utiliza tanto en adultos como en niños para la investigación de numerosos problemas, como puede verse en el cuadro 3.

Artrografía normal.—En adultos puede apreciarse una pequeña colección de contraste, fina y delgada, entre las superficies articulares del acetábulo y de la cabeza femoral, llamado el receso capitis. Este receso está interrumpido en el sitio en que el ligamento teres

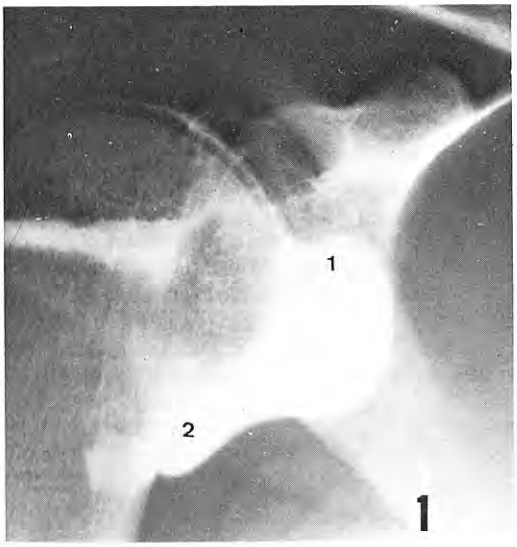

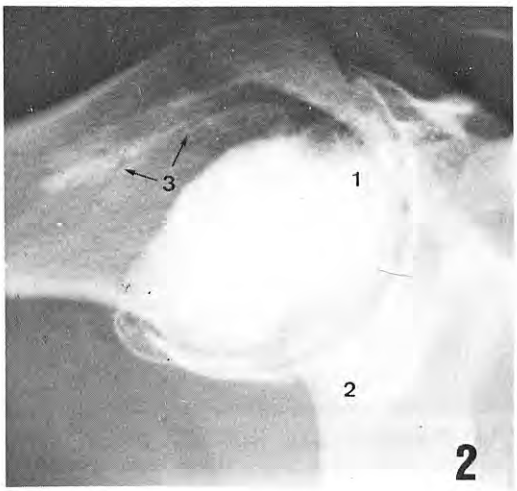

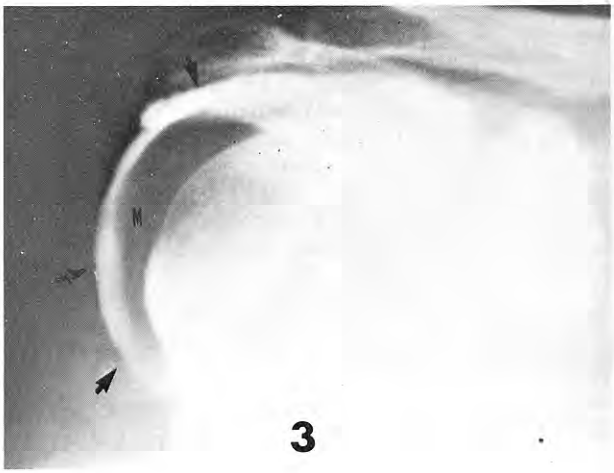

Fig. 40-6.—Artrografía del hombro. 1 y 2: Anatomía normal. Las radiografías muestran una cavidad de bordes lisos, bien definida, rellena de contraste, en la que es claramente visible el receso subescapular (1), la bursa o receso axilar (2) y la vaina tendinosa bicipital (3). 3: Capsulitis adhesiva. La inyección de contraste en la articulación muestra una cavidad francamente reducida, incapaz de distenderse, no admitiendo más que unos pocos cc de contraste.

penetra en la fóvea central de la cabeza femoral. Produce una muesca en el borde inferior del acetábulo. Este ligamento continúa alrededor de todo el margen acetabular para producir el anillo fibrocartilaginoso o labrum. Existe un receso articular inferior, como una bolsa, en la parte inferior de la base de la cabeza femoral, por debajo de la muesca acetabular y del ligamento transverso. Hay otro receso articular superior que se extiende hacia arriba alrededor del labrum acetabular. Este último se ve como una sombra triangular radiotransparente cercana al borde superolateral del acetábulo. La zona orbicularis es una banda radiotransparente circunferencial alrededor de la cabeza femoral que cambia de forma durante la rotación femoral. El receso colli superior y el inferior se visualizan como lagos de contraste por debajo de la zona orbicularis, entre las partes alta y baja de la línea intertrocantérea. (Fig. 40-7.)

Luxación congénita de cadera.—Esta técnica se utiliza con frecuencia para ver la reducción de la cabeza femoral dislocada, sobre todo en lactantes mayores y niños, demostrándose la presencia de un limbus invertido que se interpone entre el acetábulo y la cabeza e impide la reducción completa. (Fig. 40-7.)

D) **Artrografía del tobillo**

Las indicaciones fundamentales son en la evaluación de lesiones ligamentosas, fracturas transcondrales, cuerpos intraarticulares óseos y cartilaginosos y capsulitis adhesiva.

La lesión que más frecuentemente se encuentra es la rotura del ligamento taloanterior, en la que, en la fase aguda, el contraste se extravasa anterolateralmente y superiormente. Otras lesiones frecuentes son la rotura combinada talo-peronea anterior y calcáneo-peronea con extravasación supero-lateral del contraste. (Fig. 40-8.)

5. MEDICINA NUCLEAR

La exploración con isótopos es de gran utilidad en la demostración de lesiones óseas. La técnica de scan óseo es muy sensible, si bien es poco específica. La acumulación de un radioisótopo en una zona de hueso depende fundamentalmente de la irrigación sanguínea así como del propio proceso de formación ósea. (Cua-

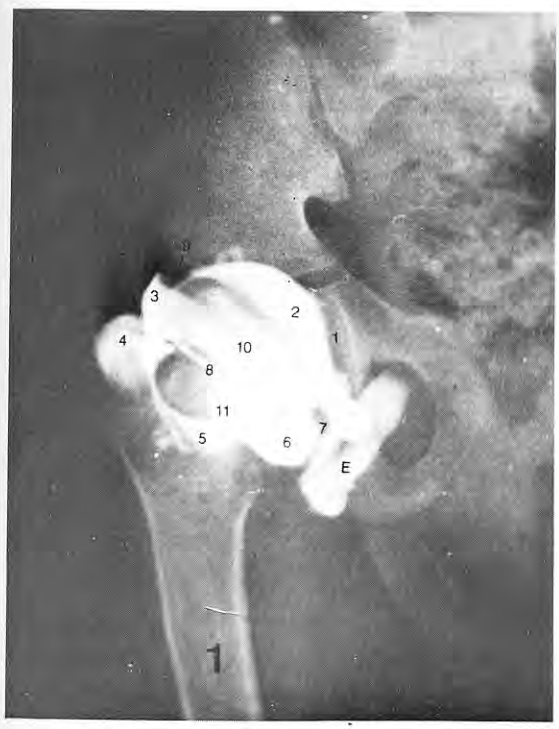

Fig. 40-7.—1: Anatomía artrográfica normal de la cadera. 1) Espacio articular. 2) Receso acetabular. 3) Receso sublímbico. 4) Receso cervical superior. 5) Receso cervical inferior. 6) Receso capilar inferior. 7) Septo del ligamento teres. 8) Anillo de Weber. 9) Labrum acetabular. 10) Cámara cefálica. 11) Cámara cervical. 2: Artrografía en luxación de la cadera. La cabeza femoral (C) está luxada. El labrum se introduce entre la cavidad acetabular y la cabeza femoral (flechas), impidiendo su reducción.

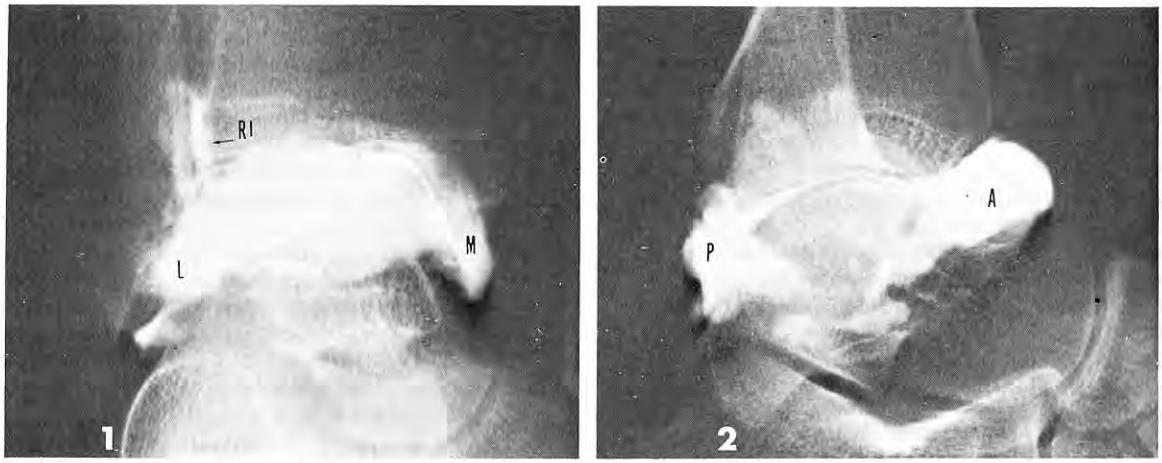

Fig. 40-8.—Artrografía de tobillo. 1: Artrografía normal en proyección anteroposterior. La cápsula intacta presenta un receso medial (M) y un receso lateral (L). Hacia arriba se introduce contraste en el receso interóseo (RI). 2: Proyección lateral, el artrograma normal muestra el receso anterior (A) y el receso posterior (P).

dro 4.) La irrigación sanguínea es muy importante ya que, si existe ausencia de perfusión sanguínea a una zona de hueso, se encontrará un área fría en el estudio isotópico. Los isótopos utilizados en la actualidad son fosfatos marcados con Tc^{99m}.

Cuadro 4

ESTUDIO ISOTOPICO OSEO.
ZONAS NORMALES DEL ESQUELETO OSEO QUE PUEDEN DAR «AREAS CALIENTES»

Suturas craneales.
Base del cráneo.
Protuberancia occipital externa.
Articulaciones esternoclaviculares.
Angulo inferior de la escápula.
Apófisis espinosas vertebrales.
Epífisis en esqueleto en crecimiento.

Basset

La gran utilidad del estudio isotópico radica en que las radiografías convencionales pueden ser normales en presencia de enfermedad ósea importante. En metástasis concretamente, hasta un 25 a 50 % de lesiones pueden no ser visibles, mientras que el estudio isotópico solamente es negativo en 5 % de ellas. (Fig. 40-9.) Lo mismo podría decirse de la osteomielitis aguda, en la que la radiografía no suele ser positiva hasta después de 10-15 días de la infección, mientras que el estudio isotópico es anormal generalmente 1 ó 2 días después del inicio de la infección. Hay, sin embargo, una excepción importante a recordar que es el *mieloma múltiple* que, habitualmente, causa muy poca o ninguna formación de hueso reactivo y que por tanto no capta a menudo, aunque existan lesiones líticas importantes.

Las indicaciones fundamentales del estudio isotópico en el sistema musculoesquelético son las siguientes:

Cuadro 5

ESTUDIO ISOTOPICO.
INDICACIONES

1. Método de screening para metástasis óseas.
2. Osteomielitis temprana.
3. Evaluación de la extensión de la afectación articular en artrítrides.
4. Análisis de dolor óseo de causa desconocida.
5. Análisis y manejo de la necrosis aséptica de hueso.
6. Diagnóstico de la miositis osificante.
7. Trauma.
8. Enfermedades metabólicas.
9. Enfermedad de Paget.
10. Enfermedades vasculares.
11. Osteítis post-radiación.
12. Síndrome del niño maltratado.
13. Prótesis de cadera dolorosa.

Modificado de Alazraki

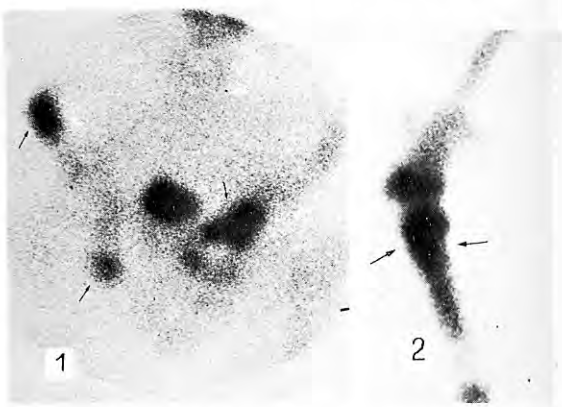

Fig. 40-9.—Valor de los isótopos en lesiones óseas. 1: Múltiples imágenes metastáticas visibles y huesos pélvicos (flechas), en un carcinoma de próstata diseminado. 2: Varón joven con fiebre de origen desconocido en el que el estudio isotópico muestra una captación anormal de contraste en la metáfisis tibial derecha (flechas) secundaria a una osteomielitis aguda con estudio radiográfico negativo. (Cortesía del Dr. F. Arnaiz. Madrid.)

Conviene sin embargo recordar la posibilidad que lesiones «benignas» produzcan áreas calientes en el estudio isotópico.

Cuadro 6

ESTUDIO ISOTOPICO OSEO.
ALTERACIONES BENIGNAS CON «AREAS CALIENTES»

- Trauma.
- Artritis.
- Artrosis.
- Osteomielitis.
- Islotes óseos.
- Zona de biopsia.
- Paget.
- Infarto óseo.
- Hiperostosis frontal interna.
- Osteoartropatia pneumica.

Basset

6. TOMOGRAFIA COMPUTARIZADA

La aparición de la tomografía computarizada ha desarrollado numerosas indicaciones de este método en el estudio de las enfermedades osteoarticulares. Un resumen de las indicaciones fundamentales puede verse en el cuadro 7.

Cuadro 7

TOMOGRAFIA COMPUTARIZADA.
INDICACIONES

1. TUMORES OSEOS PRIMARIOS
   A) Localización.
   B) Extensión intra y extraósea.
   C) Afectación neurovascular.
2. TUMORES DE PARTES BLANDAS
   A) Diagnóstico específico.
   B) Extensión.
   C) Diagnóstico diferencial con absceso.
3. ENFERMEDAD METASTASICA
   A) Extensión Intraósea. Extraósea.
   B) Localización.
   C) Prerradioterapia.
4. DESCARTAR ENFERMEDAD
   A) Variantes anatómicas.
   B) Asimetrías musculares.
   C) Abscesos.
5. EVALUACION DE TRAUMA
   A) Fractura - Luxación de cadera.
   B) Columna vertebral
   C) Fracturas acetabulares
6. LESION MEDULAR Y RADICULAR
   A) Secuela traumática.
   B) Anomalías congénitas.
   C) Estenosis del canal.
   D) Enfermedad discal.
7. ANALISIS CUANTITATIVO DEL HUESO
   A) Osteoporosis.
8. LOCALIZACION BIOPSICA

De Genart

Los *tumores primarios* son una buena indicación para el estudio con TAC. En los huesos largos, el TAC permite demostrar la exacta localización del tumor, su extensión extraósea y si existe afectación de los vasos vecinos. En la región de la pelvis el TAC permite demostrar la presencia de afectación de las partes blandas a un lado y a otro de las estructuras óseas. (Fig. 40-10.)

Dentro de los traumatismos el TAC es particularmente útil en la evaluación de las fracturas de la columna vertebral y su repercusión sobre el canal medular. Asimismo muy útiles en la evaluación de fracturas acetabulares, donde el TAC puede demostrar fragmentos intraarticulares no detectables por otra técnica.

7. ANGIOGRAFIA

La angiografía sólo es útil en la investigación de enfermedades musculoesqueléticas aisladas. Sin embargo existen algunas indicaciones que conviene recordar y que están reflejadas en el cuadro siguiente.

Cuadro 8

ENFERMEDADES OSTEOARTICULARES.
INDICACIONES DE LA ANGIOGRAFIA

- Traumatismo agudo.
- Aneurisma secundario a lesión musculoesquelética.
- Neoplasias, fundamentalmente vasculares.
- Lesiones isquémicas secundarias a enfermedades autoinmunes.
- Lesiones termales.

Bookstein

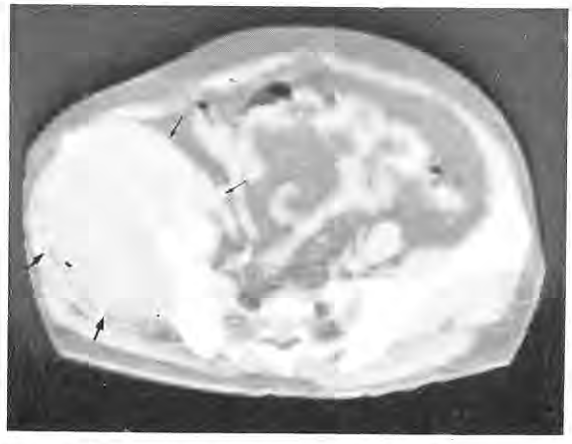

Fig. 40-10.—Valor del TAC en patología ósea. Sarcoma osteogénico en enfermedad de Paget. Los cortes axiales permiten, además de demostrar la destrucción ósea, visualizar el componente intrapélvico de partes blandas (flechas finas) así como el componente de la región glútea (flechas gruesas), esencial para una evaluación correcta del volumen tumoral.

En traumatismos, la arteriografía solamente se utiliza cuando existe la sospecha de afectación arterial acompañando a trauma esquelético. Este es frecuente en algunas lesiones concretas como pueden ser las fracturas supracondilares en niños, así como fracturas alrededor de la rodilla. Por otra parte, los traumas penetrantes con heridas por arma blanca o arma de fuego pueden producir *seudoaneurismas* secundarios, que deben ser explorados desde el punto de vista angiográfico.

Con frecuencia se ha utilizado la angiografía en algunas indicaciones de tipo terapéutico, así se puede hacer *hemostasia por embolización* a través del catéter en hemorragias importantes, como por ejemplo en las fracturas de los huesos púbicos de la pelvis en los que una embolización de las ramas de la arteria ilíaca interna puede detener la hemorragia. Asimismo ha sido utilizada en malformaciones arteriovenosas de las extremidades para controlar la hemorragia o para controlar el dolor.

8. BIOPSIA OSEA

La realización de biopsia percutánea bajo control radioscópico o de tomografía computarizada se utiliza con frecuencia en el diagnóstico de enfermedades del hueso. Las indicaciones fundamentales son:

1. Cuando existe la sospecha de enfermedad metastásica por la presencia de múltiples lesiones destructivas y/u osteoblásticas.
2. Para el diagnóstico de osteomielitis o de artritis séptica (también se puede obtener material para cultivo a través de la punción-aspiración).
3. Puede ser utilizada en enfermedades múltiples como la enfermedad de Paget, granuloma eosinófilo o sarcoidosis, displasia fibrosa, etc.

Las contraindicaciones fundamentales residen en las lesiones que sean muy vasculares, como ocurre por ejemplo en las metástasis del carcinoma renal y del tiroides. La fiabilidad diagnóstica del método está probablemente cercana al 94 %, siendo la fiabilidad de la confirmación o exclusión del cáncer del 95 %, y para inflamación del 97 %. (Fig. 40-11.)

Fig. 40-11.—Valor de la biopsia percutánea. La imagen muestra la aguja de punción biópsica en el seno de la lesión (flecha), que resultó ser una metástasis de hipernefroma.

41

SISTEMA MUSCULOESQUELETICO. FRACTURAS Y LUXACIONES: PRINCIPIOS BASICOS

DR. S. DE LA TORRE
DR. C. S. PEDROSA

http://booksmedicos.blogspot.com

1. MECANISMO - ESTUDIO RADIOLOGICO
2. TIPOS DE FRACTURAS
3. FORMAS DE PRESENTACION
4. CURACION DE LA FRACTURA
5. COMPLICACIONES
6. LUXACIONES Y SUBLUXACIONES

1. MECANISMO

Una fractura es la solución de continuidad de un hueso o cartílago generalmente secundaria a traumatismo sobre la zona en cuestión, si bien, como luego se verá, existen otras posibilidades.

El área de iniciación de una línea de fractura está determinado por la distribución de las fuerzas aplicadas y por factores relacionados con el propio hueso. Una vez iniciada la fractura se propaga a lo largo de las líneas de stress impuestas por las fuerzas aplicadas, en el mismo sitio de la fractura (fuerzas directas) o transmitidas desde otro lugar del cuerpo que las sufrió directamente (fuerzas indirectas). En muchas ocasiones la fractura es el resultado de la aplicación simultánea de ambos tipos de fuerzas.

La forma y dirección de la línea de fractura puede ayudar a dilucidar qué tipo de fuerzas son las que actuaron, y que pueden dividirse en: tensión, compresión, rotación, angulación. (Fig. 41-1.)

Tensión.—Las fracturas son transversales.

Rotación.—Son fracturas espirales.

Compresión.—Las fracturas por compresión son característicamente oblicuas.

Angulación.—Son fracturas transversas.

Angulación más compresión.—Esta combinación de fuerzas genera una fractura con dos componentes: uno transversal y otro oblicuo de 45°, pudiendo aparecer un tercer fragmento que por su forma triangular recibe el nombre de «alas de mariposa».

Rotación más angulación.—El tipo de fractura generada es oblicua de 45°, ya que es equivalente a una fractura con angulación sobre un eje oblicuo.

Las fracturas con múltiples líneas de fractura o

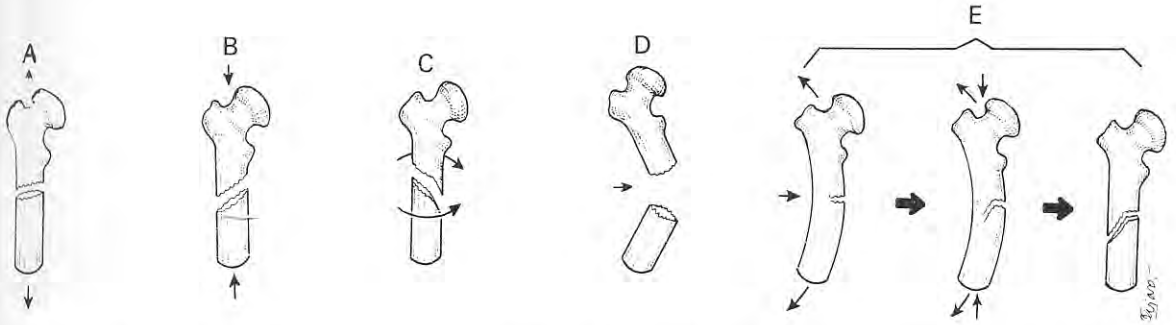

Fig. 41-1.—Tipos de fractura según el mecanismo de producción. A: Mecanismo de tensión que genera fractura transversa. B: Mecanismo de compresión generando fractura oblicua. C: Mecanismo de rotación, produciendo fractura espiroidea. D: Mecanismo de angulación produciendo fractura transversa. E: Mecanismo de angulación más compresión produciendo una combinación de fractura transversa y oblicua.

«conminutas» se generan por la aplicación de fuerzas múltiples, ya sean directas o indirectas.

Dependiendo de la edad del paciente, varía el sitio de máxima debilidad, el llamado «eslabón débil» de la cadena donde puede ocurrir una fractura. En el niño, la placa epifisaria es la zona más débil, por ello son frecuentes las fracturas epifisarias. Por el contrario, en jóvenes atléticos en los que las placas epifisarias están cerradas, generalmente las estructuras ligamentosas son las más débiles, lo que genera frecuentemente esguinces. En el paciente de edad avanzada que presenta a menudo huesos osteoporóticos, el eslabón débil es la trabécula ósea, por lo que las fracturas son frecuentes (por ej.: la cadera).

ESTUDIO RADIOLOGICO

En el estudio radiológico de los pacientes con traumatismos hay que tener en cuenta algunas reglas fundamentales.

1. Ninguna zona de sospecha de fractura debe tener menos de dos proyecciones con 90° entre sí.
2. En los huesos largos, que forman pareja en las extremidades, se deben incluir ambos en su totalidad.
3. En fracturas de las extremidades son a veces necesarias proyecciones del lado normal, sobre todo en niños.
4. El mecanismo de dolor referido puede equivocar en cuanto a la situación de la fractura. Esto es muy importante en lesiones de la cadera y de la rodilla.
5. Las proyecciones tangenciales son importantes en algunos huesos, sobre todo los de tipo plano.
6. Deben incluirse las dos articulaciones más próximas a la fractura.
7. En fracturas articulares, el estudio deberá incluir radiografías en proyección anteroposterior, lateral y ambas oblicuas para detectar posibles fracturas verticales que pueden afectar a la superficie articular.

2. TIPOS DE FRACTURAS

De acuerdo con su etiología, las fracturas pueden dividirse en tres grandes grupos:

A) Fractura acorde

Son fracturas causadas por traumatismo brusco en un hueso que estaba previamente libre de enfermedad. A este tipo de fractura es al que habitualmente no suele ponérsele apellido, y se conoce simplemente por «fractura».

B) Fractura de stress

Son aquellas fracturas por traumatismo debido a stress repetitivo sobre la zona; se conocen también como fracturas de fatiga o de marcha. Generalmente existe una historia clara de traumas pequeños y repetitivos previos al comienzo del dolor local. Puede ser marcha prolongada, danza, etc. (Cuadro 1.) Los estudios radiográficos pueden ser al principio negativos, ya que tardan entre 2 y 4 semanas en aparecer los hallazgos. Las radiografías mostrarán la presencia de una línea fina, radiotransparente, en dirección transversa y prácticamente siempre sin desplazamiento de fragmentos. Los estudios isotópicos son más precoces.

Cuadro 1

FRACTURAS DE STRESS. CAUSAS

ACTIVIDAD	LOCALIZACION
Atletas.	Pubis, tibia (espinilla).
Bailarinas de ballet.	Tibia (tercio medio).
Tosedor crónico.	Costillas bajas.
Golfista.	Costillas.
Cargador de bultos.	Primera costilla.
Corredor de larga distancia.	Peroné distal, tibia.
Fractura de marcha.	Metatarsianos.
Paracaidista.	Peroné proximal.
Trabajador de pala.	A. espinosas cervicodorsales.

C) Fractura patológica

Todo proceso que provoca debilitamiento del hueso, conlleva el riesgo de presentar fracturas patológicas.

Las fracturas por causa local son generalmente secundarias a carcinoma metastático, más frecuentemente del pulmón, mama, próstata, tiroides o riñón. Suelen ocurrir a nivel de los cuerpos vertebrales, en el tercio proximal del fémur y en la mitad proximal del húmero. (Fig. 41-2.) Por el contrario, las causas de fractura patológica por enfermedades generalizadas del esqueleto incluyen, entre otras, la osteoporosis senil con afectación fundamentalmente en los cuerpos vertebrales dorsales y lumbares, así como el cuello del fémur.

Las causas están reflejadas en el cuadro 2.

3. FORMAS DE PRESENTACION

A) Tipos

Es importante reconocer los diferentes tipos de fracturas que pueden aparecer. (Fig. 41-3.)

1. *Fracturas cerrada y abierta.*—La mayor parte de las fracturas son de tipo *cerrado,* es decir, no existe comunicación con el exterior. Por el contrario, una

Cuadro 2

FRACTURAS PATOLOGICAS. CAUSAS

1. ENFERMEDAD LOCAL DEL HUESO
   - A) *Tumores benignos.*
     Encondroma.
   - B) *Tumores malignos.*
     Carcinoma metastático.
   - C) *Infección.*
     Osteomielitis.
   - D) *Otros.*
     Quiste simple.
     Displasia fibrosa.
     Granuloma eosinófilo.

2. LESIONES DIFUSAS DEL ESQUELETO
   - A) *Congénitas.*
     Osteogénesis imperfecta.
   - B) *Adquiridas*
     Osteoporosis senil.
     Enfermedad de Paget.
     Mieloma múltiple.
     Carcinoma metastásico difuso.
     Osteomalacia.
     Osteodistrofia renal.

fractura *abierta* es aquélla en la cual existe herida comunicante con el exterior.

2. *Fractura incompleta.*—Se conocen por este nombre fracturas estables con una rotura cortical, en las que la solución de continuidad del hueso no es completa.

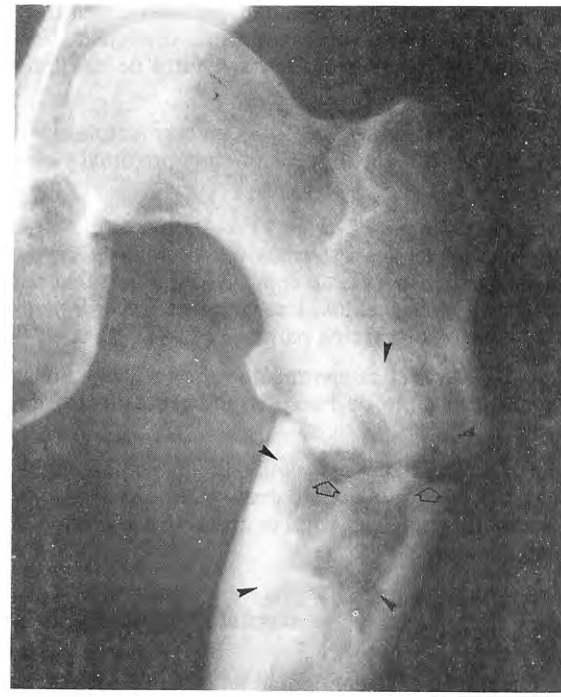

Fig. 41-2.—Fractura patológica. La fractura transversa del fémur superior (flechas huecas) se ha producido a través de una lesión lítica, extensa (cabezas de flechas), con engrosamiento cortical marcado por osteomielitis crónica.

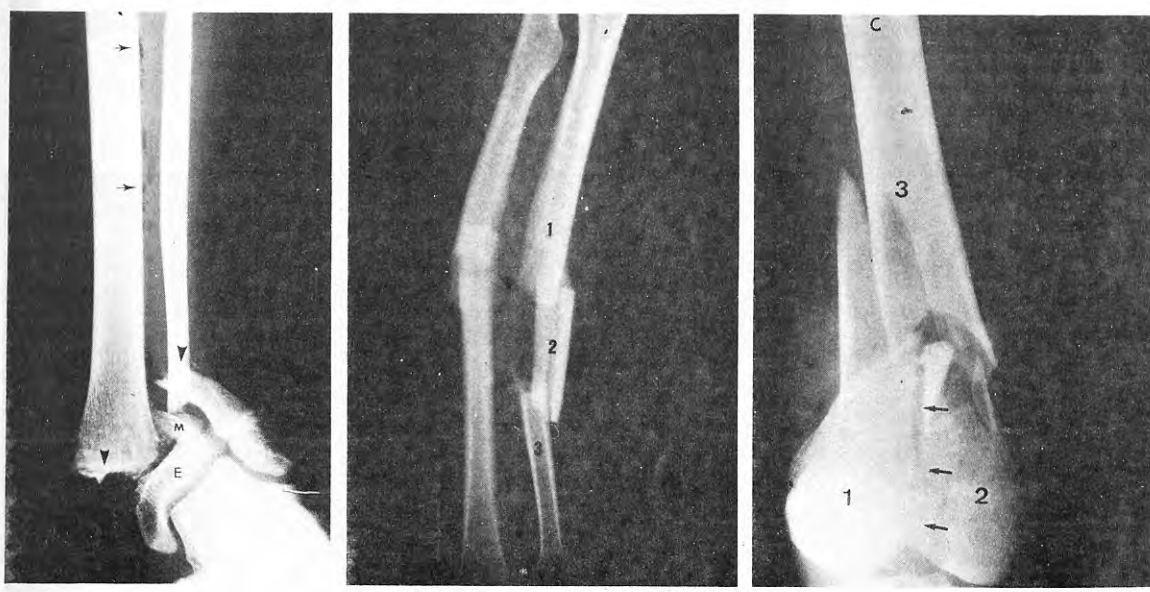

Fig. 41-3.—Tipos de fractura. Fractura abierta de tibia y peroné. Puede verse aire a lo largo del borde interno de la tibia (flechas). La fractura tibial es de tipo metafisario con desplazamiento de la epífisis (E) acompañada de un fragmento de la metáfisis (M) y que se acompaña de una fractura transversa del extremo distal del peroné (punta de flecha).

3. *Fractura conminuta.*—Se entiende por fractura conminuta la que tiene más de dos fragmentos. Estas fracturas han generado una nomenclatura específica:

a) *Fragmento en «alas de mariposa».*—Es un fragmento de hueso cortical, con forma triangular, desprendido de los dos grandes fragmentos de una fractura.

b) *Fractura segmentaria.*—Es un segmento aislado de la diáfisis con una línea de fractura proximal y otra distal.

c) *Fracturas en «T» o en «Y».*—Son fracturas que tienen lugar en los extremos de los huesos largos, originadas por fuerzas de compresión, y que generan tres grandes fragmentos. Las líneas de fractura mantienen una configuración parecida a la «T» o a la «Y».

4. *Fracturas con impactación.*—Son aquéllas en las que un fragmento de hueso se introduce dentro del fragmento opuesto.

5. *Fracturas por avulsión.*—Son aquéllas en las que un pequeño fragmento óseo, en el que se inserta un músculo o un ligamento, es arrancado del resto del hueso.

B) Configuración

Las fracturas se configuran en cuatro tipos fundamentales. (Fig. 41-4.)

1. *Transversas.*—Son relativamente raras en la diáfisis y se presentan por golpe directo o por fuerzas de angulación.

2. *Oblicuas.*—La oblicuidad de la línea de fractura viene a ser de 45° con respecto al eje longitudinal del hueso.

3. *Espiral.*—Aquí la fuerza aplicada al hueso es rotacional. La línea de fractura rodea a la diáfisis, siendo esta más larga que en las fracturas oblicuas.

4. *Vertical.*—Son de presentación intraarticular y poco frecuentes, suceden cuando por fuerzas de compresión un hueso es impactado sobre otro, pudiendo generarse una fractura vertical incompleta.

C) Posición de los fragmentos

El *alineamiento* de los fragmentos de una fractura se describe como la posición del fragmento distal en relación al fragmento proximal. Las fracturas en las que no existe desviación, se dice que tienen un buen «alineamiento». Si existe desviación hablamos de angulación, ya sea en varo o en valgo. Angulación en varo es la inclinación hacia dentro del fragmento distal. En valgo es la inclinación hacia afuera del fragmento distal, separándose de la línea media. (Figura 41-5.)

Aposición.—Cuando los dos fragmentos contactan perfectamente se habla de una «buena aposición».

Fig. 41-4.—Configuración de las fracturas. 1: Fractura transversa. La sección horizontal fracturaria es típica (flechas). 2: Fractura espiroidea del extremo distal del fémur. 3: Fractura vertical de la extremidad superior de la tibia (flechas huecas). Existe una rótula bipartita como variante anatómica (flecha sólida).

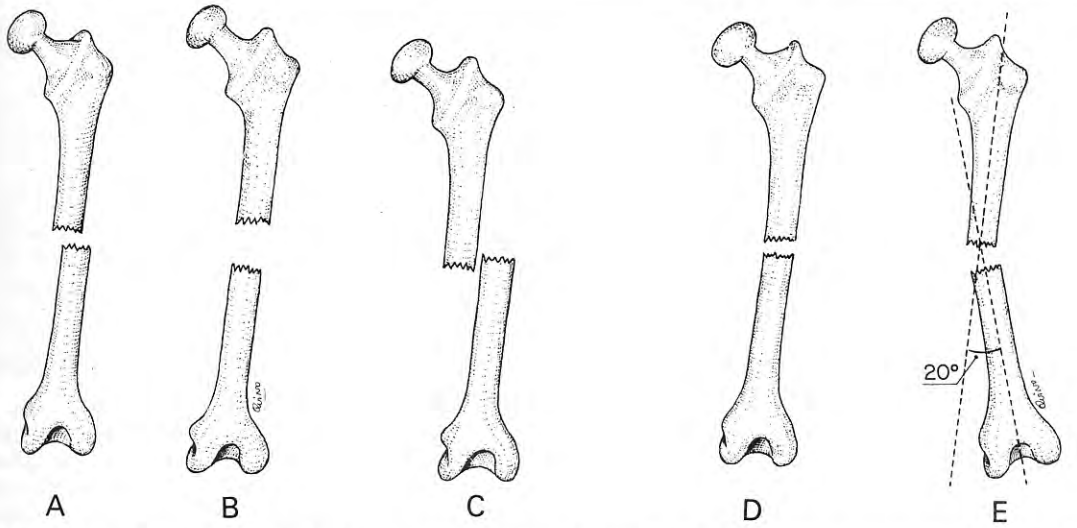

Fig. 41-5.—Posición de los fragmentos. A: Aposición. Los fragmentos no están perfectamente apuestos, presentando el fragmento distal un ligero desplazamiento lateral. B: Distracción. Los fragmentos están separados entre sí por tejidos blandos. C: Acabalgamiento. No existe aposición entre los fragmentos con acortamiento de la extremidad. D: Buen alineamiento. El eje longitudinal del fragmento proximal coincide en su dirección con el eje longitudinal del fragmento distal. E: Angulación. Los ejes longitudinales de los fragmentos proximal y distal no coinciden, presentando una angulación de 20 grados.

Cuando los extremos de la fractura se sobrepasan el uno al otro, se habla de «acabalgamiento». Cuando los fragmentos están separados y existe hueco entre ambos extremos se habla de «distracción» de los fragmentos.

D) **Localización**

Los huesos largos se dividen a efectos prácticos en tercio proximal, medio y distal. Es importante mencionar la existencia de una fractura intraarticular. También se puede hablar de fracturas epifisarias o diafisarias.

E) **Fracturas de la infancia**

El esqueleto de los niños es menos frágil que el de los adultos y presenta diferencias apreciables con respecto a ellos, lo que va a condicionar algunos tipos de fracturas que no se dan en los adultos. (Fig. 41-6.)

1. *Fracturas diafisarias*

a) *Fractura en tallo verde.*—Las fuerzas que generan esta fractura son fuerzas de angulación, lo que condicionará la rotura transversal incompleta de aproximadamente la mitad de la sección del hueso, y

Fig. 41-6.—Fracturas de la infancia. 1: Típica fractura en «tallo verde» con un área franca de fractura (flecha larga) y la cortical superior de ambos huesos conservada (flechas cortas). 2: Fractura en «torus». La línea de fractura es casi invisible en la proyección anteroposterior (flechas finas), mientras que el abultamiento de la misma es visible en los bordes del hueso (flechas gruesas). 3: Fractura en tubo de plomo, mostrando el arrugamiento de la cortical por compresión en el borde superior (flecha corta), mientras que la fractura franca por tensión es visible en la parte ventral de los huesos (flechas largas).

llegado a este punto, la línea de fractura se abre en ángulo recto a lo largo del eje longitudinal del hueso, tanto proximal como distalmente.

b) *Fractura en «torus».*—Es una fractura por arrugamiento del córtex del hueso generada por fuerzas de compresión.

c) *Fractura en «tubo de plomo».*—Es una combinación de una fractura transversa incompleta en un lado del hueso, con una fractura en torus en el lado contrario.

d) *Fracturas por curvamiento.*—Es el resultado de aplicar fuerzas de angulación y compresivas, generando una deformidad del hueso, que va a resultar abombado a lo largo de toda su longitud.

2. *Fracturas epifisarias*

En los niños, un tercio de las fracturas son epifisarias. El 80 % de estas fracturas se dan entre los 10 y los 16 años. La localización más frecuente es la extremidad distal del radio, que viene a representar del 30 al 50 %, siguiendo el extremo distal de la tibia(20 %). En general, en este tipo de lesión se afecta con mayor frecuencia la epífisis distal que la proximal. (Fig. 41-7.)

4. CURACION DE LA FRACTURA

A) Formación del callo

Se distinguen habitualmente tres fases en la curación de una fractura (Fig. 41-8):

1. *Fase inflamatoria.*—La presencia de fractura produce un hematoma que posteriormente se coagula. A las 18-20 horas de haber sufrido la lesión, la capa más profunda del periostio comienza a proliferar, formando osteoblastos. En la zona endosteal ocurren cambios similares pero de menor cuantía. Hay hiperemia en todo el hueso afectado y proliferación de osteoblastos.

2. *Fase reparativa.*—Se inicia con la reorganización del coágulo y a la vez existe una gran proliferación de células en la capa profunda del tejido perióstico cercano a la fractura. Estas células precursoras de los osteoblastos rodean cada fragmento y crecen hacia el otro fragmento. Hay también actividad celular en el canal medular, aparentemente a partir del endostio y de la médula ósea, que también crece hacia el otro fragmento. Los osteoblastos van a producir osteoide que se deposita sobre el hueso subyacente. En la parte más central de la fractura el hematoma se ha transformado en tejido de granulación, sufriendo los fibro-

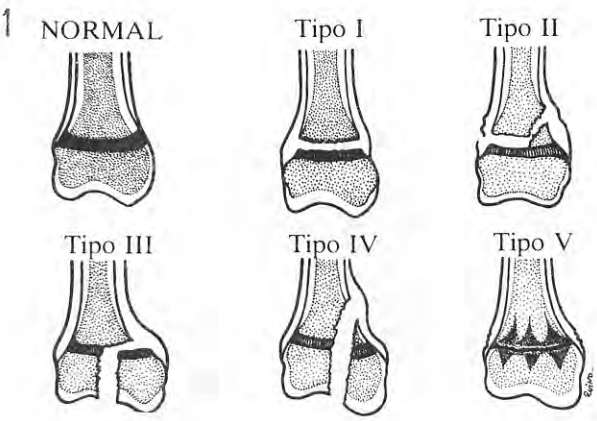

Fig. 41-7.—Fracturas epifisarias de la niñez. 1) Clasificación de Salter-Harris. Tipo I: Fractura a través del cartílago de crecimiento sin rotura del periostio. Tipo II: Fractura epifisaria incluyendo un pequeño fragmento de la metáfisis. El periostio está interrumpido. Tipo III: La línea de fractura atraviesa verticalmente la epífisis y el cartílago de crecimiento hasta su periferia. Tipo IV: La línea de fractura se orienta verticalmente, atravesando la epífisis del cartílago de crecimiento y la metáfisis. Tipo V: Es una lesión del cartílago de crecimiento por compresión e impactación del cartílago. En el momento inicial no hay evidencia radiológica de fractura. 2) Ejemplo de fractura epifisaria tipo II, de Salter-Harris. La línea de fractura es claramente visible en la proyección lateral (flechas). Obsérvese el marcado desplazamiento de la epífisis (E) y del fragmento metafisario acompañante (M).

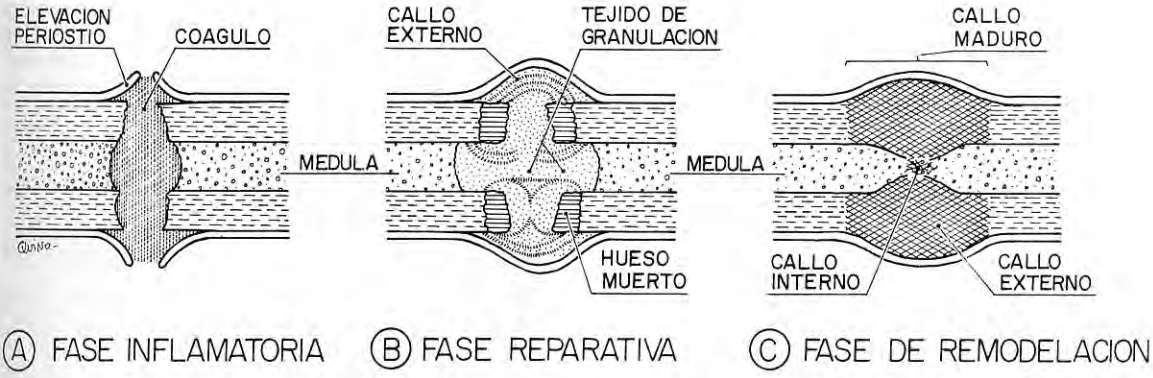

Fig. 41-8.—A) Fases de curación de las fracturas. 1: Fase inflamatoria. 2: Fase reparativa en la que se organiza el coágulo y se forma el callo primario. 3: Fase de remodelación con la formación del callo maduro.

blastos metaplasia y transformándose en condroblastos. Según avanza la fase reparativa, el cartílago sufre transformación en hueso. En este momento el callo está constituido por un hueso primario, es decir, por hueso en el que no existe una *ordenación precisa* entre sus componentes.

En la fase inicial de curación predomina la formación cartilaginosa, mientras que posteriormente aparece el hueso primario. Este hueso inicial entrelazado *sin orientación precisa* recibe el nombre de «callo primario».

3. *Fase de remodelación.*—La arquitectura del esqueleto se corresponde bien con las necesidades mecánicas del sistema. Por ello, cuando la unión es completa, el hueso nuevo forma una especie de collarete redondeado, alrededor de la fractura, que va gradualmente alargándose siguiendo las líneas de stress del hueso de forma muy lenta. Este proceso es muy llamativo en los niños en los que la remodelación de una fractura llega a hacerla desaparecer, pese a que hubiera una mala aposición inicial, al ir desapareciendo lentamente el callo primario. (Fig. 41-8.)

B) Factores que influyen en el ritmo de reparación

1. *Edad.*—Las fracturas curan tanto más rápidamente cuanto más joven es el individuo afectado.

2. *Grado de traumatismo local.*—Cuanto mayor sea la conminución del hueso y la afectación de los tejidos blandos, mayor será el tiempo necesario para la curación.

3. *Vascularización de los fragmentos fracturarios.*—La curación de la fractura está directamente relacionada con la vascularización de los fragmentos; cuanto mejor sea su vascularización, más rápido consolidará la fractura.

4. *Separación de los fragmentos.*—Retrasa considerablemente la formación de un buen callo.

5. *Inmovilización.*—El movimiento lesiona los tejidos encargados de la reparación de la fractura.

6. *Situación intraarticular de la fractura.*—Las fibrinolisinas presentes en el líquido sinovial dificultan la formación del coágulo.

7. *Infección.*—Retrasa y en ocasiones imposibilita la curación.

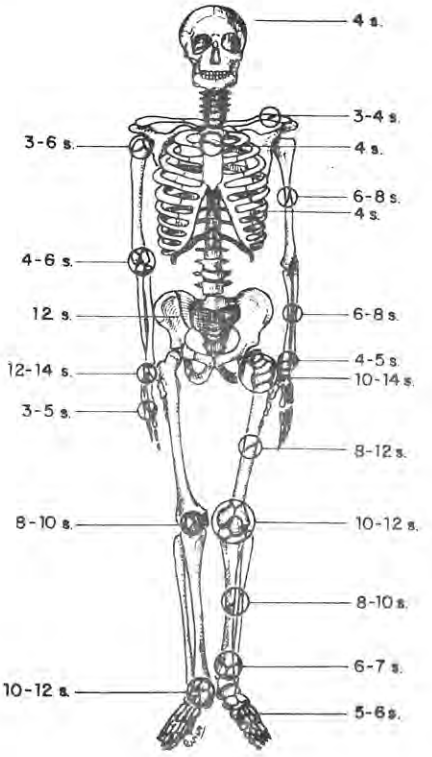

Fig. 41-9.—Esquema del tiempo medio de curación de las fracturas dependiendo de su localización (en semanas). (Con permiso de V. Schlosser: *Traumatologie*. Stuttgart. Thieme, 1968.)

5. COMPLICACIONES

A) De la propia fractura

1. *Unión retrasada.*—En la figura 41-9 aparecen los tiempos medios de curación de las fracturas dependiendo de su localización. Radiológicamente se pone de manifiesto por la unión retrasada la persistencia de la línea de fractura y la escasez o ausencia de callo. En ocasiones esta unión retrasada se evidencia haciendo radiografías de esfuerzo, donde veremos la movilidad de los fragmentos.

2. *No unión.*—La diferencia fundamental con la unión retrasada es que aquí existen cambios radiológicos que sugieren que la unión nunca va a ocurrir. En general, cuando no hay unión de la fractura, las partes distales de los fragmentos se vuelven densas y redondeadas y las fracturas son más claramente visibles. El hueco entre ambos fragmentos se rellena con tejido fibroso, adaptándose sus formas terminales, sugiriendo la presencia de una articulación («seudoartrosis»). (Fig. 41-10.)

3. *Mala unión.*—Cuando la aposición entre los fragmentos queda imperfecta, se habla de mala unión.

4. *Necrosis aséptica.*—La presencia de necrosis avascular ocurre cuando la irrigación sanguínea a un hueso está interrumpida, dando como resultado una necrosis estéril.

Las manifestaciones radiológicas son esclerosis del hueso o zonas alternando mayor y menor densidad; el hueso necrótico se puede colapsar y la superficie articular se vuelve irregular. Es típica la lesión radiotransparente subcondral.

Las localizaciones más frecuentes son: la cabeza del fémur, cuando se fractura el cuello o cuando se disloca la cadera; en la mitad proximal del escafoides, después de una fractura a nivel de la cintura del hueso, y el cuerpo del astrágalo cuando se fractura el cuello del mismo. (Fig. 41-10.)

5. *Acortamiento.*—El acortamiento de un hueso después de una fractura puede ocurrir debido: *a)* la pérdida de hueso si la fractura ha sido muy conminuta; *b)* después de fracturas por arma de fuego en que hay fragmentos que son separados a distancia; *c)* por alteraciones del crecimiento epifisario sobre todo en niños; *d)* por solapamiento o angulación de los huesos. El acortamiento es especialmente importante en la extremidad inferior, siendo crítico por encima de los 2 cms.

6. *Infección.*—Es una de las complicaciones más temidas debido al retraso que origina en la consolidación de la fractura y a su evolución crónica, afectando en ocasiones al hueso de forma tan importante que puede llegar a ser necesaria la amputación. (Fig. 41-10.) La frecuencia de osteomielitis en fracturas abiertas está alrededor de 15 %.

Los primeros hallazgos radiológicos aparecen a los 15 días del comienzo de la infección. Los hallazgos incluyen destrucción y rarefacción ósea, reacción perióstica y lesión de partes blandas con obliteración de los planos fasciales. La aparición de esclerosis ósea y secuestros siempre indica cronicidad.

Fig. 41-10.—Complicaciones de la propia fractura. 1: Necrosis aséptica del escafoides de la muñeca. En la figura puede apreciarse la intensa densidad del fragmento proximal (flechas cortas) por necrosis aséptica, mientras el fragmento distal parece presentar algunos cambios quísticos de la misma naturaleza (flecha larga). La imagen 2 muestra un ejemplo típico de no unión de fragmentos con la formación de una seudoartrosis (puntas de flecha). 3: Osteomielitis. Radiografía de un enfermo con antigua fractura del tercio medio de tibia y peroné que desarrolla osteomielitis en el foco de fractura. Puede verse la intensa densidad de la cortical de ambos huesos. El enfermo presenta además una fractura patológica (flecha) por refracturación del segmento afectado por la osteomielitis. Existe además sinóstosis de los segmentos afectados de tibia y peroné.

B) Complicaciones de lesión asociada

1. *Lesión vascular.*—Existen áreas en las que debido a la proximidad entre la arteria y el hueso las lesiones vasculares son más frecuentes. (Fig. 41-11.)

2. *Contractura isquémica de Volkmann.*—Es una complicación rara de las fracturas.

3. *Gangrena gaseosa.*—Es una infección bacteriana en el músculo producida por diversas especies de Clostridium. Radiológicamente se manifiesta por gas en los tejidos blandos de disposición lineal, en múltiples bandas paralelas entre los planos musculares.

Fig. 41-11.—Complicaciones de las fracturas. Trombosis arterial traumática. La imagen izquierda muestra una trombosis completa de la arteria humeral acompañando a una fractura transversa del húmero. En la imagen derecha pueden verse los resultados quirúrgicos tras la colocación de una placa a nivel de la fractura y la reanastomosis de la arteria humeral trombosada.

4. *Enfermedad tromboembólica.*—El embolismo pulmonar es un hallazgo frecuente en los enfermos con fracturas de las extremidades inferiores y de la pelvis. Constituye una causa frecuente de muerte en estos enfermos.

5. *Embolismo graso.*—El embolismo graso es originado por la liberación de partículas grasas al torrente sanguíneo, a nivel del foco fracturario, que embolizarán primeramente los vasos pulmonares y posteriormente los vasos sistémicos. Generalmente es secundario a fracturas del fémur y de la tibia. Suele presentarse en los dos primeros días después del traumatismo y clínicamente se caracteriza por la presencia de lesión cerebral con irritabilidad, confusión y coma. Suele haber disnea y taquipnea. La radiografía muestra opacidades difusas, bilaterales, de tipo más o menos nodular distribuidas por ambos pulmones. (Figura 41-12.)

C) Complicaciones tardías

1. *Atrofia de Sudeck.*—También llamada osteoporosis traumática dolorosa, ocurre después de fracturas de las extremidades. Se caracteriza por dolor, hiperestesia, edema de tejidos blandos, cambios distróficos en piel, inestabilidad vasomotora y rigidez articular. La radiología muestra osteoporosis marcada, rarefacción ósea localizada, hinchazón periarticular y erosiones subcondrales yuxtaarticulares.

2. *Miositis osificante.*—Cuando un hematoma no se reabsorbe de forma completa, y es invadido por osteoblastos, puede convertirse en un área osificada. La complicación aparece más frecuentemente a nivel del codo después de fractura o luxación. Puede ocurrir también en otras localizaciones. Radiológicamente es muy típica la presencia de formación ósea en las partes blandas en conexión con una zona de fractura previa.

Fig. 41-12.—Embolia grasa. Radiografía obtenida 4 días después de un traumatismo severo del fémur, mostrando un infiltrado alveolar difuso bilateral con tendencia a la confluencia.

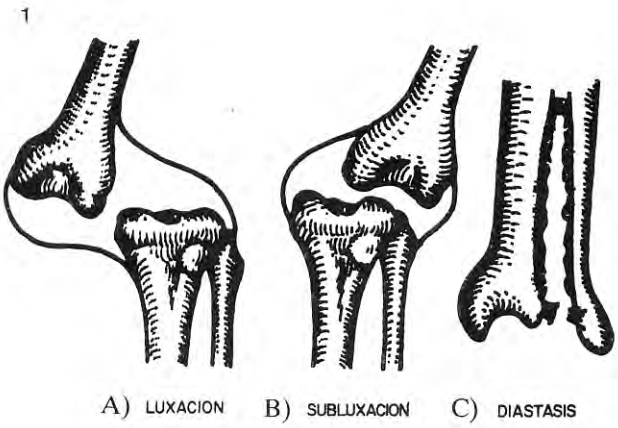



Fig. 41-13.—Luxaciones. 1: Esquema. A) Luxación. Pérdida completa del contacto entre las superficies articulares. B) Subluxación. Pérdida parcial del contacto entre las superficies articulares. C) Diástasis. Separación de una sinartrosis o anfiartrosis. 2) Ejemplo típico de luxación del codo. La figura muestra la cavidad articular vacía por luxación completa del codo. Un fragmento de la cabeza radial es visible superpuesto a la zona metafisaria (flecha hueca). El gran derrame articular ha separado el paquete graso anterior (flechas finas) y ha hecho aparente el paquete graso posterior, habitualmente no visible (flecha larga).

3. *Artrosis.*—La presencia de una fractura altera la forma de la superficie articular del hueso, originando unas condiciones mecánicas anormales, que van a dar origen a cambios en el cartílago articular y, posteriormente, a artrosis secundaria.

Radiológicamente se encuentra disminución asimétrica del espacio articular, esclerosis subcondral, y formación de quistes subcondrales; en los márgenes habrá formación de osteofitos. Pueden aparecer también fragmentos de cartílago articular, formando cuerpos libres dentro de la articulación, que resultarán visibles debido a la posterior calcificación degenerativa.

4. *Sinóstosis.*—Es la fusión entre dos huesos adyacentes como resultado de un traumatismo. Los huesos implicados con más frecuencia son el cúbito y el radio en su tercio proximal, y conduce a una importante limitación de movimientos.

6. LUXACIONES Y SUBLUXACIONES

Luxación.—Es la pérdida completa de la continuidad entre las superficies articulares de dos huesos.

Subluxación.—Es la pérdida parcial de la continuidad entre las superficies articulares. Las superficies articulares son incongruentes, pero presentan un cierto grado de aposición. (Fig. 41-13.)

Diástasis.—Es el desplazamiento y separación en una articulación del tipo de las sinartrosis y anfiartrosis.

Las luxaciones pueden ser espontáneas, traumáticas, congénitas o incluso recurrentes y crónicas. La más frecuente es la traumática aguda, siendo el hombro, el codo, la cadera, el tobillo y las articulaciones interfalángicas las más frecuentemente afectadas. Cuando ocurren en combinación con fracturas se habla de fractural luxación o fracturas subluxación.

42

SISTEMA MUSCULOESQUELETICO. FRACTURAS Y LUXACIONES: PARTE ESPECIAL

DR. S. DE LA TORRE

http://booksmedicos.blogspot.com

1. CRANEO
2. MACIZO FACIAL
3. COLUMNA VERTEBRAL
4. TRAUMATISMOS TORACICOS
5. HOMBRO
6. DIAFISIS HUMERAL
7. CODO
8. DIAFISIS DE CUBITO Y RADIO
9. MUÑECA
10. CARPO
11. MANO
12. PELVIS Y CADERA
13. FEMUR
14. RODILLA
15. DIAFISIS DE TIBIA Y PERONE
16. TOBILLO
17. PIE

1. CRANEO

La incidencia de las fracturas craneales en los traumatismos craneoencefálicos es aproximadamente de un 10 % de los casos. La tendencia actual va encaminada a limitar los estudios de cráneo simple que se realizan. (Cuadro 1.)

Las fracturas craneales pueden ser:

Lineales.—Se presentan como finas líneas radiotransparentes de límites bien definidos. Debe realizarse el diagnóstico diferencial con los surcos vasculares, las suturas normales y las variantes de la normalidad.

Diastásicas.—Son la separación o abertura traumática de una sutura. Constituye el 5 % de las fracturas craneales.

Conminutas.—Son fracturas que presentan fragmentación múltiple, con formas estrelladas y hundimientos de la bóveda craneal. Las radiografías muestran el aumento de densidad que produce el solapamiento de los fragmentos.

Abiertas.—Las fracturas son abiertas cuando están en comunicación directa con el exterior, con un seno o existe escape de líquido cefalorraquídeo.

Cuadro 1

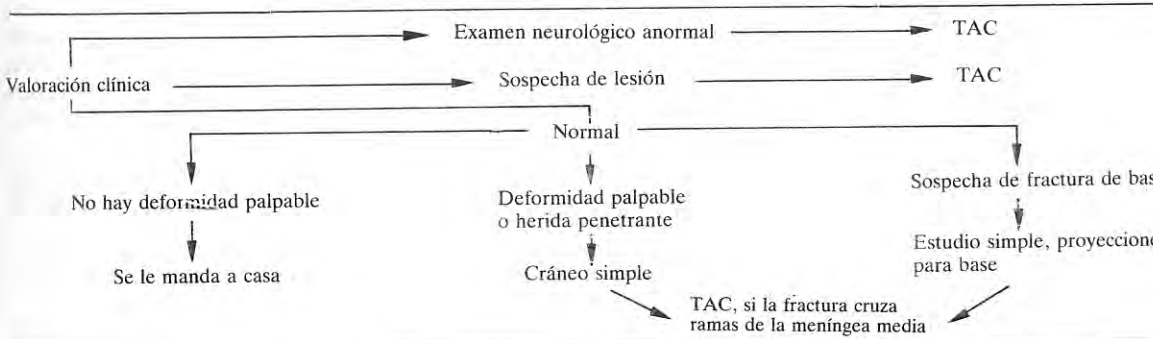

Vydarany, K. H., y col., 1983

Las fracturas craneales son importantes porque pueden estar asociadas a las complicaciones del cuadro 2.

Cuerpos extraños.—Suelen ser debidos a heridas por arma de fuego.

Quistes leptomeníngeos (fracturas que crecen).—Algunas fracturas de cráneo presentan pequeños desgarros de la duramadre, pudiendo prolapsarse a través de ese desgarro la aracnoides, quedando de esta forma atrapada en la zona de fractura. La pulsación del líquido cefalorraquídeo origina una erosión progresiva del hueso, aumentando el tamaño de las fracturas. (Fig. 42-1.)

Cuadro 2

FRACTURAS CRANEALES. COMPLICACIONES

1. Hematoma
   — Intracerebral
   — Epidural.
2. Contusión cerebral.
3. Pneumoencéfalo.
4. Escape de líquido cefalorraquídeo.
5. Quiste leptomeníngeo.
6. Parálisis de nervios craneales.
7. Complicaciones vasculares.
8. Diastasis.
9. Hemorragia subaracnoidea.
10. Infección.

Fig. 42-1.—Quiste leptomeníngeo en un individuo joven que presentó una fractura craneal años antes. La proyección de Towne muestra la extensión de la fractura y su naturaleza expansiva con un margen bien definido siguiendo el trayecto de la antigua fractura. (flechas).

2. MACIZO FACIAL

Son frecuentes las fracturas, ya que el esqueleto maxilofacial es muy vulnerable a los traumatismos. Aproximadamente el 60 % de los casos son por agresiones, el 17 % por accidente de automóvil y el resto por caídas, deportes, etc.

A) Fracturas locales

Las *fracturas nasales* pueden ser aisladas o formar parte de una lesión más extensa.

Las *fracturas del reborde orbitario superior* se producen por traumatismos directos sobre dicha zona, observándose, fundamentalmente en la proyección de Cadwell, los fragmentos desplazados inferiormente.

Las *fracturas del reborde orbitario inferior* son visibles en la proyección de Waters, por encima del suelo de la órbita. Los fragmentos se desplazan inferiormente, asociándose a importante tumefacción de partes blandas.

Las *fracturas de los senos frontales* pueden ser: lineal y no desplazada, o conminuta y deprimida. Se asocian con opacificación del seno o nivel hidroaéreo; en ocasiones también se visualiza engrosamiento mucoso secundario a hemorragia. Es importante saber si la pared posterior del seno está íntegra, ya que convertiría a la lesión en una fractura abierta de cráneo.

La *fractura del arco cigomático* puede verse en proyección de Waters y en radiografías de base realizadas con técnica especial de bajo kilovoltaje.

La *fractura orbitaria por explosión (blowout)* afecta generalmente a la superficie maxilar de la órbita. La compresión brusca del contenido orbitario por un objeto curvo, como pelotas de tenis, es la causa más frecuente de este tipo de lesión, aunque también puede ocurrir por un puñetazo directo sobre el ojo. En este tipo de fractura, el reborde orbitario está intacto y se puede demostrar el desplazamiento del suelo posterior de la órbita. (Fig. 42-2.)

B) Fracturas complejas

La más frecuente es la *fractura en trípode,* que afecta a las tres uniones del hueso malar con el resto de la cara, es decir, con el frontal, a nivel de la unión de la apófisis orbitaria; con el temporal, a nivel del arco cigomático, y con el maxilar superior, a nivel del borde orbitario inferior y pared maxilar externa. (Figura 42-3.)

Fracturas de Lefort.—La aportación de Lefort consistió en determinar las líneas de debilidad en la cara, y así ayudar a entender y definir las fracturas complejas del macizo facial. Refirió tres líneas de debilidad (esquema 4):

Lefort I.—La línea pasa a través de la porción media del maxilar superior.

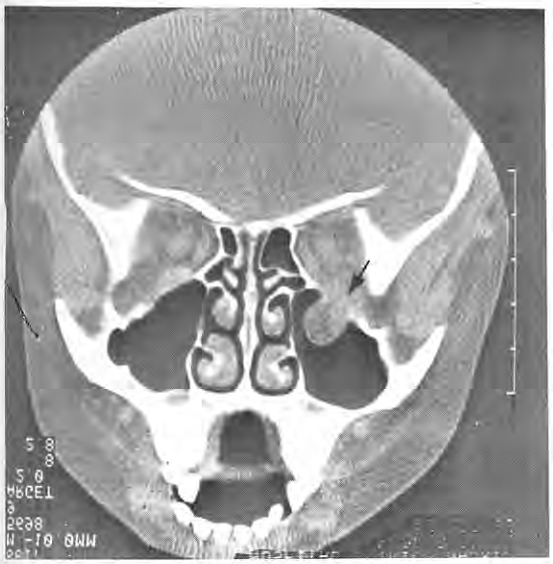

Fig. 42-2.—Fractura del suelo de la órbita. En el corte coronal efectuado con TAC se visualiza la interrupción del suelo orbitario inferior y la herniación a través del defecto de los tejidos orbitarios (flechas).

Lefort II.—Cruza oblicuamente el etmoides y sigue, también oblicuamente, la superficie maxilar interna, la fisura orbitaria inferior y la pared externa del maxilar superior.

Lefort III.—Esta línea comienza en la zona nasal y se extiende hacia atrás por el etmoides, siguiendo en dirección a la fisura orbitaria inferior y a la apófisis pterigoides. Lateralmente se extiende a la apófisis frontal del malar y el arco cigomático. (Fig. 42-4.)

La *fractura de mandíbula* es la más frecuente de la cara. El 66 % son fracturas simples, sin afectación de la articulación témporomandibular. Son bastante frecuentes las fracturas dobles e incluso triples. La fractura bilateral de las ramas horizontales puede condicionar una retracción de la lengua, con peligro de obstrucción de la vía aérea. (Fig. 42-5.)

3. COLUMNA VERTEBRAL

La importancia de las fracturas vertebrales se debe al daño neurológico que pueden generar. Por ello se clasifican como fracturas *estables* e *inestables*.

Cuando una fractura ha sido clasificada como inestable es muy importante evitar una movilización, ya que se puede generar daño neurológico por movilización inadecuada del paciente.

A) Columna cervical

Para el estudio de las fracturas suele seguirse la clasificación de Harris:

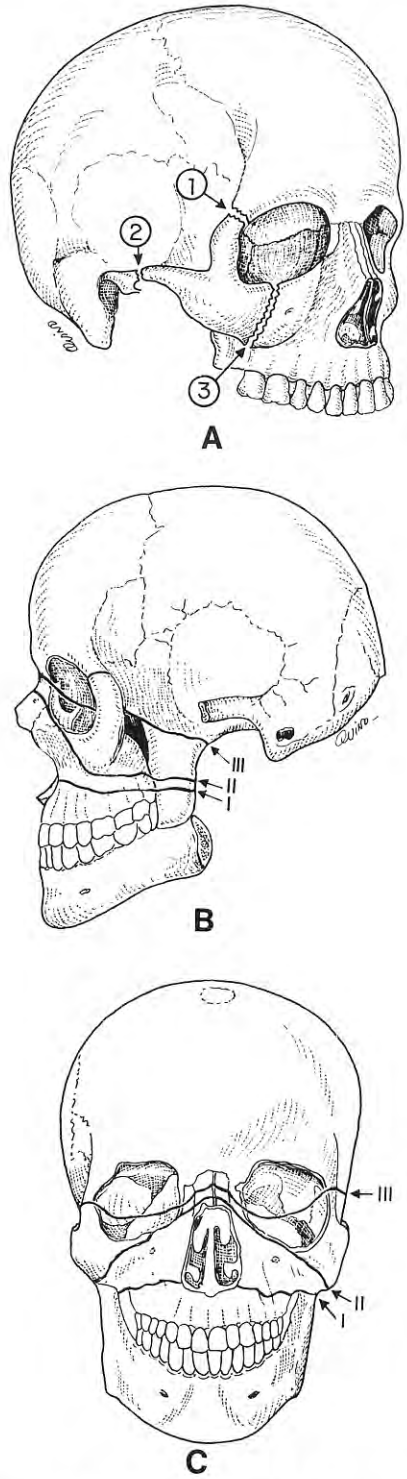

Fig. 42-3.—Fracturas del macizo facial. A: Fractura en trípode. La fractura incluye la separación de la sutura cigomática frontal (1), la fractura del arco cigomático (2) y la fractura del reborde orbitario inferior con extensión hacia las paredes anteriores lateral del seno maxilar (3). B y C: Los esquemas muestran las áreas de mayor debilidad a nivel facial e ilustran la trayectoria de las líneas de fractura en los tres tipos de fracturas de Lefort.

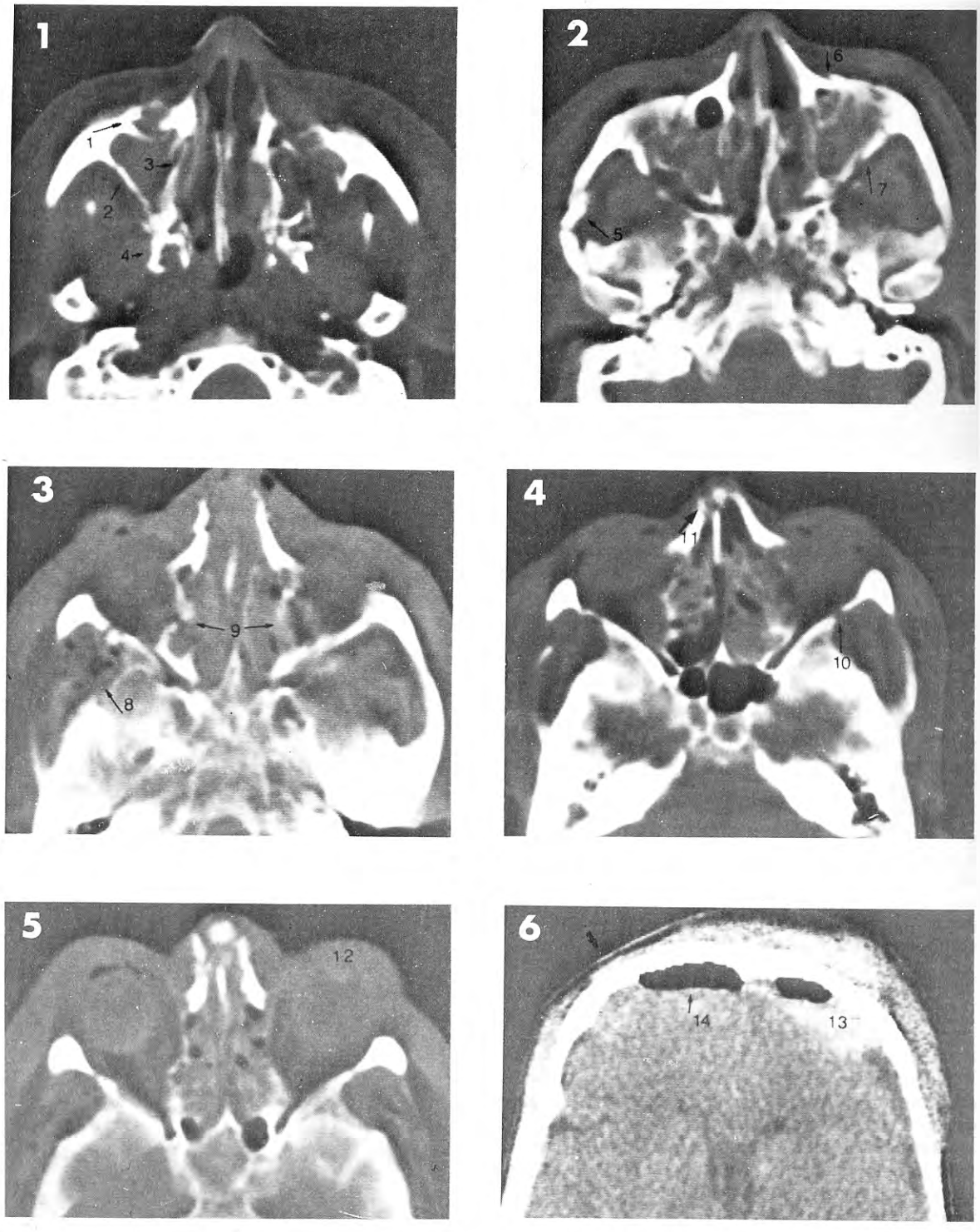

Fig. 42-4.—Valor del TAC en traumatismos craneofaciales. Cortes axiales de TAC en los que se puede comprobar la complejidad de las fracturas del macizo facial. La fractura es muy comminuta y abarca la práctica totalidad del esqueleto facial. Se pueden identificar fracturas de de la pared anterior (1), de la pared posterior (2) y de la medial (3) del seno maxilar. Destrucción de la apófisis pterigoides de ambos lados (4), del arco cigomático derecho (5), de la pared anterior (6) y de la posterior (7) del seno maxilar izquierdo. Existe aire en las partes blandas de la base craneal (8) y fracturas etmoidales múltiples (9). También se visualizan fracturas de la pared posterior de la órbita izquierda (10) y de los huesos nasales (11). Hay asimismo extenso edema de las regiones palpebrales (12), hemorragia subdural (13) y neumoencéfalo (14).

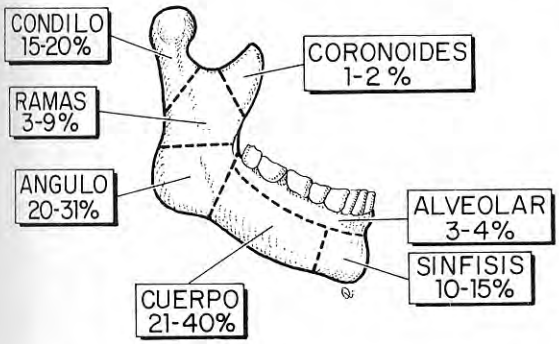

Fig. 42-5.—Tipos y distribución de las fracturas de mandíbula.

a) *Lesiones por flexión*

1. *Subluxación anterior.*—Es la rotura del complejo ligamentoso posterior, que incluye los ligamentos supra e interespinosos, las cápsulas articulares interfacetarias y el ligamento longitudinal posterior. (Figura 42-6.)

2. *Luxación interfacetaria bilateral.*—En las radiografías a nivel de la lesión, las articulaciones interapofisarias de la vértebra superior son anteriores a las de la vértebra inferior, existiendo también un desplazamiento anterior del cuerpo vertebral. Es una lesión inestable.

3. *Fractura en cuña.*—Es una fractura por compresión del cuerpo vertebral, con acuñamiento anterior. Es estable y no hay afectación ligamentosa.

4. *Fractura de los «cavadores» (shoveler's fracture).*—Es una fractura por avulsión que afecta a la apófisis espinosa de C-6, C-7 o D-1. Es estable.

5. *Fractura-luxación en «lágrima» (teardrop) por flexión.*—El nombre deriva del fragmento triangular típico que se desprende del ángulo anteroinferior del cuerpo vertebral.

b) *Lesiones por flexión-rotación*

Luxación interfacetaria unilateral.—Es una lesión estable.

c) *Extensión con rotación*

Fracturas de las masas laterales.—Son fracturas cervicales de los pilares laterales, que se asocian con frecuencia a lesiones del plexo braquial.

d) *Compresión vertical*

1. *Fractura de Jefferson del atlas.*—Es la fractura de ambos arcos, anterior y posterior, de C-1, con rotura del ligamento atlantoideo transverso. Existe desplazamiento simétrico de ambas masas articulares. Puede producirse daño neurológico, aunque no es frecuente. El TAC la valora perfectamente. (Fig. 42-7.)

2. *Fractura en estallido.*—Es una fractura conminuta del cuerpo vertebral. El complejo ligamentoso posterior se mantiene intacto; por tanto, es una fractura estable.

e) *Lesiones por hiperextensión*

1. *Luxación por hiperextensión.*—En estas lesiones hay rotura de ligamento longitudinal común anterior, y el posterior resulta despegado del cuerpo vertebral adyacente. Tras el traumatismo, las vértebras pueden volver a su posición normal, presentando una radiografía normal. Cuando existen hallazgos, se puede ver un pequeño fragmento por avulsión en la parte

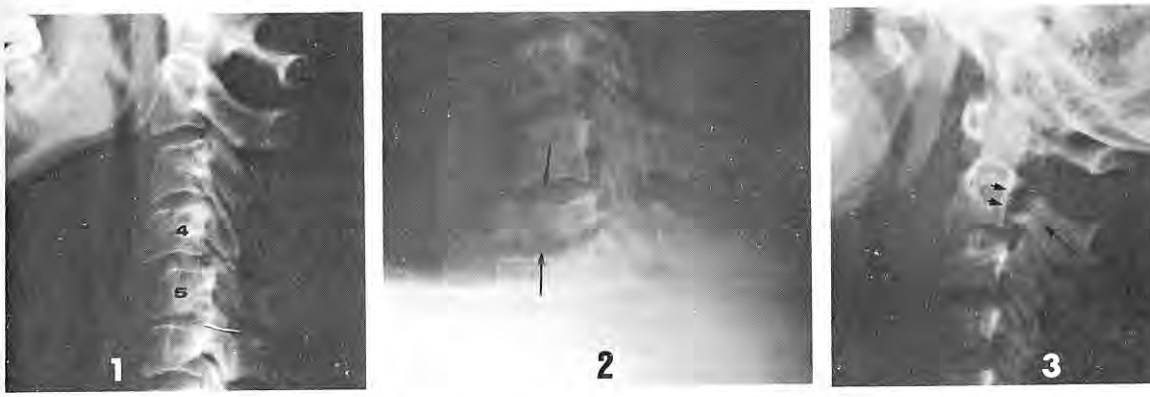

Fig. 42-6.—Fracturas y luxaciones de la columna cervical. 1: Subluxación anterior con rotura del completo ligamentoso posterior y desplazamiento anterior de C-4 sobre C-5. 2: Fractura por compresión de C-7 con aplastamiento del cuerpo vertebral (flechas). Existe hematoma prevertebral que desplaza la tráquea anteriormente. 3: Fractura del ahorcado. La imagen muestra la rotura bilateral del arco neural a nivel de los pedículos (flechas).



Fig. 42-7.—Fractura de Jefferson del atlas. Tomografía ap. de C-1 en la que se visualiza el desplazamiento lateral simétrico de ambas masas laterales. (ML) Está aumentada bilateralmente la distancia con la odontoides (D), apareciendo también una fractura por compresión (flecha) de la masa lateral izquierda.

anterior y superior del cuerpo vertebral inferior al desplazado, así como aumento del espacio discal y de partes blandas.

2. *Fractura-luxación por hiperextensión.*—Radiológicamente suele verse la fractura conminuta de las masas laterales y el desplazamiento anterior de la vértebra afectada.

3. *Fractura del arco atlantoideo posterior.*—Es una fractura bilateral del arco posterior del atlas. Es estable.

4. *Fractura del ahorcado (hangman).*—Es una fractura bilateral de los pedículos del axis. Se asocia habitualmente con una luxación de C-2 sobre C-3. Aunque es inestable, es raro que produzca daño neurológico. (Fig. 42-6.)

f) *Fracturas de la apófisis odontoides del axis*

Existen tres tipos (fig. 42-8):

Tipo I.—Fractura oblicua por avulsión de la punta del odontoides en el punto de inserción del ligamento.

Tipo II.—Fractura de la base del odontoides en su unión con el cuerpo del axis. Es la más frecuente y es inestable.

Tipo III.—Es la fractura que se extiende al cuerpo del axis. Es estable.

g) *Luxación anterior atlantooccipital*

Muy rara, y generalmente mortal. No se conoce el mecanismo exacto, pero produce una sección transversal del bulbo raquídeo.

h) *Luxación atlantoaxoidea*

La médula resulta comprimida entre la odontoides y el arco posterior del atlas. El diagnóstico se hace en la radiografía lateral, con aumento de la distancia atlas-odontoides por encima de 3 mm.

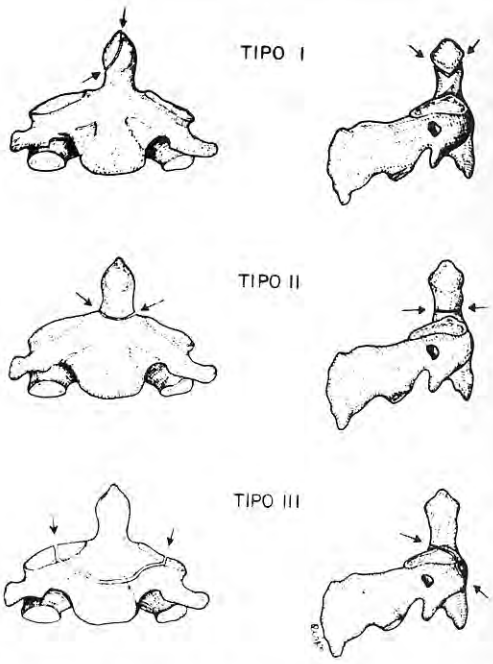

Fig. 42-8.—1: Fracturas de odontoides. Esquema que ilustra los tipos de fracturas.

B) **Columna dorsolumbar**

a) *Fracturas por compresión*

Son fracturas estables. Constituyen el 75 % de las fracturas en este área. Estas fracturas presentan acuñamiento o depresión del platillo superior del cuerpo vertebral, y son el resultado de fuerzas de flexión y compresión axial. Los elementos posteriores permanecen intactos. Además, en estas fracturas por compresión puede haber un fragmento óseo que, introduciéndose en el canal, produzca compresión de la médula y de las raíces. (Fig. 42-9.)

b) *Fracturas-luxación*

Constituyen el 20 % de las fracturas de este área. Son muy inestables y, por tanto, están casi invariablemente asociadas a afectación neurológica. El punto en que con mayor frecuencia aparece este tipo de fractura es D-12 y L-1.

c) *Fracturas transversas (Chance)*

Afectan a vértebras lumbares altas. Es una fractura horizontal u oblicua horizontal que afecta a la apófisis espinosa, pedículos y cuerpo vertebral.

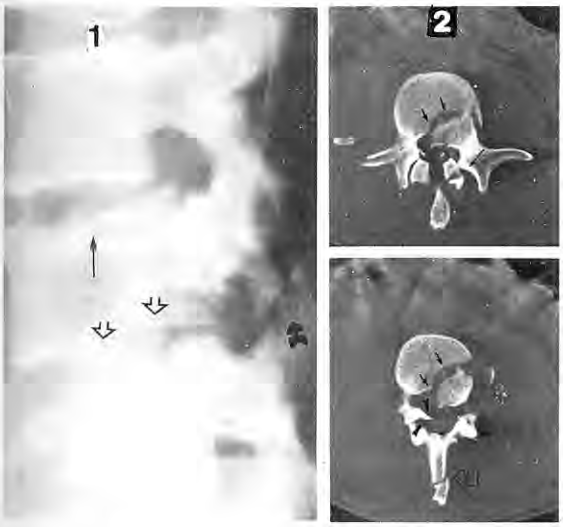

Fig. 42-9.—Fracturas de la columna vertebral. 1: Fractura compleja de L-1. El cuerpo vertebral presenta una fractura muy evidente en la cara superior (flechas largas). El plano de la cara inferior vertebral está interrumpido (flechas huecas). También se ve una fractura de los arcos posteriores (flecha sólida). 2: Cortes del TAC del mismo paciente de la figura 2 mostrando una fractura importante del cuerpo vertebral (flechas cortas). En el lado izquierdo puede verse una luxación de la interapofisaria (flecha larga), con desplazamiento anterior de la carilla introduciéndose en el canal medular. En el corte inferior puede verse cómo en el lado derecho un fragmento de la parte articular derecha se introduce dentro del canal medular (puntas de flecha). En la parte más baja de la figura puede verse una fractura de la espinosa (flecha hueca).

4. TRAUMATISMOS TORACICOS

A) Tráquea y bronquios principales

Los traumatismos de la tráquea son raros. Cuando ocurren, aparecen con mayor frecuencia en la porción cervical y suelen deberse a armas, generalmente de fuego. Las roturas traqueobronquiales se deben fundamentalmente a accidentes de automóviles, y el 85 % aparecen en la unión traqueobronquial. Radiográficamente aparece enfisema subcutáneo, neumotórax y neumomediastino. El 10 % de los pacientes no presenta ningún signo físico o radiográfico de lesión intratorácica. El hallazgo más específico de rotura bronquial es la fractura de alguna de las tres primeras costillas, y han sido encontradas por Burke en el 91 % de sus pacientes con rotura bronquial.

B) Rotura de la aorta

Generalmente ocurre en los accidentes de automóvil, en relación con aceleraciones y frenazos bruscos. Entre el 80 y el 90 % de los individuos que lo sufren mueren en el acto, y de un 10 a un 20 % sobreviven, para ser atendidos en un servicio hospitalario. El punto de localización más frecuente es el istmo aórtico, inmediatamente después de la salida de la subclavia izquierda.

Radiográficamente puede verse ensanchamiento mediastínico, desviación de la tráquea a la derecha, desviación por el hematoma de la sonda nasogástrica, extensión del hematoma mediastínico, formando un casquete apical, y desplazamiento inferior del bronquio principal izquierdo. El 50 % de los casos presenta fractura de alguna de las tres primeras costillas.

C) Lesiones cardiacas

Se producen sobre todo en los accidentes automovilísticos, en relación con traumatismo contra el volante. Estas lesiones pueden hacer sangrar el corazón, acumulándose la sangre en el pericardio, que, de estar íntegro, puede condicionar un taponamiento cardiaco.

D) Fracturas de costillas

Las fracturas de costillas se suelen producir en caídas y golpes directos sobre el tórax. Las localizaciones más frecuentes son el tercio posterior y lateral de la cuarta a la novena costillas. Las fracturas costales se asocian con traumatismo pulmonar significativo en aproximadamente un 50 % de los casos.

Un alto porcentaje de las fracturas costales presentan desplazamiento, siendo fácilmente visibles. Cuando no lo presentan, únicamente se manifiestan por una pequeña línea de fractura vertical u oblicua. Son muy sugerentes de fractura costal la presencia de neumotórax, hemoneumotórax o enfisema celular subcutáneo.

E) Fractura de esternón

Es el resultado de un traumatismo directo sobre el tórax, característicamente contra el volante del automóvil. Las fracturas suelen ser transversales y se visualizan bien en la placa lateral del tórax. Estas fracturas pueden originar un gran hematoma, que ensancha el mediastino e imita la imagen de un hematoma mediastínico por rotura aórtica.

F) Traumatismo pleural

a) *Hemotórax.*—En los traumatismos torácicos pueden ocurrir pequeños desgarros pleurales, que pueden sangrar, originando un hemotórax. Se pueden asociar o no a fracturas costales.

b) *Quilotórax.*—La ruptura del conducto torácico implica la aparición de derrame pleural quiloso. Este derrame suele aparecer entre 3 y 7 días después del traumatismo.

c) *Neumotórax.*—Cuando el neumotórax es traumático se suele asociar con fracturas costales. En las heridas por arma blanca, el neumotórax es un hallazgo muy frecuente.

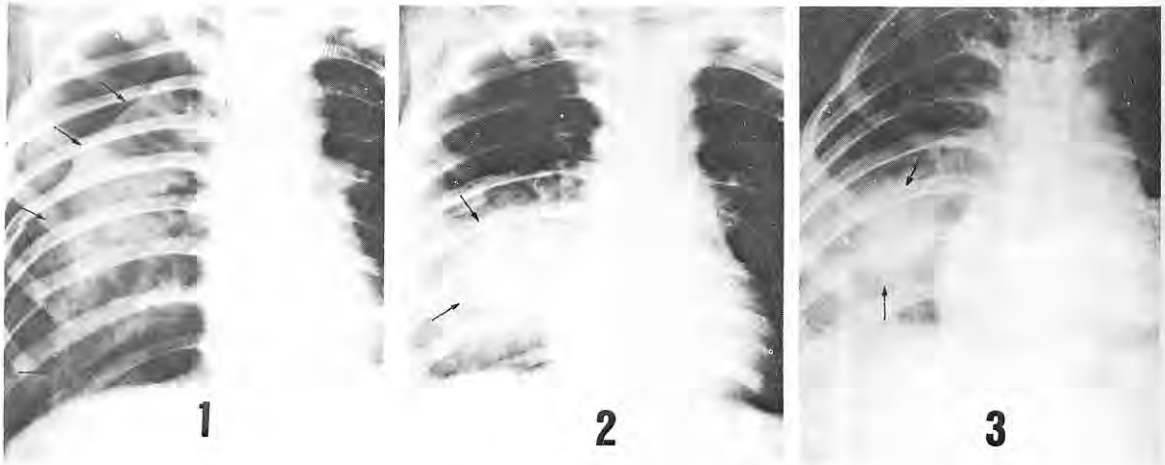

Fig. 42-10.—Traumatismos torácicos. Hematoma pulmonar. 1: La radiografía obtenida al ingreso del paciente mostrando un neumotórax derecho (flechas largas). El pulmón parcialmente colapsado es francamente opaco por la hemorragia pulmonar concomitante. Pueden verse fracturas de algunas costillas (flechas cortas). 2: A las seis horas y con el pulmón bien expandido se aprecia una concentración de la condensación pulmonar en el lóbulo inferior. (flechas). 3: A las 48 horas se aprecia claramente un nódulo bien definido en el seno de la densidad uniforme del lóbulo inferior correspondiente al hematoma pulmonar (flechas).

G) **Parénquima pulmonar**

a) *Contusión pulmonar.*—El 75 % de los enfermos con contusión pulmonar presentan fracturas costales asociadas. Radiográficamente se visualiza un infiltrado mal definido, que no sigue una distribución lobar o segmentaria. Estas alteraciones ueden estar en el examen inicial o aparecer a las 6 horas, pudiendo aumentar durante las primeras 48 horas.

b) *Hematoma pulmonar.*—Es la consecuencia de un desgarro pulmonar con hemorragia en el parénquima. En la radiografía aparece como una masa redondeada u ovoidea, de contorno liso y de tamaño variable. Puede no verse inicialmente, debido a que está rodeado por un área de contusión pulmonar, pero cuando ésta se aclara aparece perfectamente visible el hematoma. (Fig. 42-10.)

5. HOMBRO

a) Las fracturas más frecuentes son aquellas que ocurren en la cabeza y en el húmero proximal. Son también frecuentes las claviculares y escapulares, así como aquellas que se producen secundariamente a dislocaciones de hombro. Cuando se produce una fractura se pueden generar uno o varios fragmentos, que van a corresponder a una de las partes anteriormente citadas. (Fig. 42-11.)

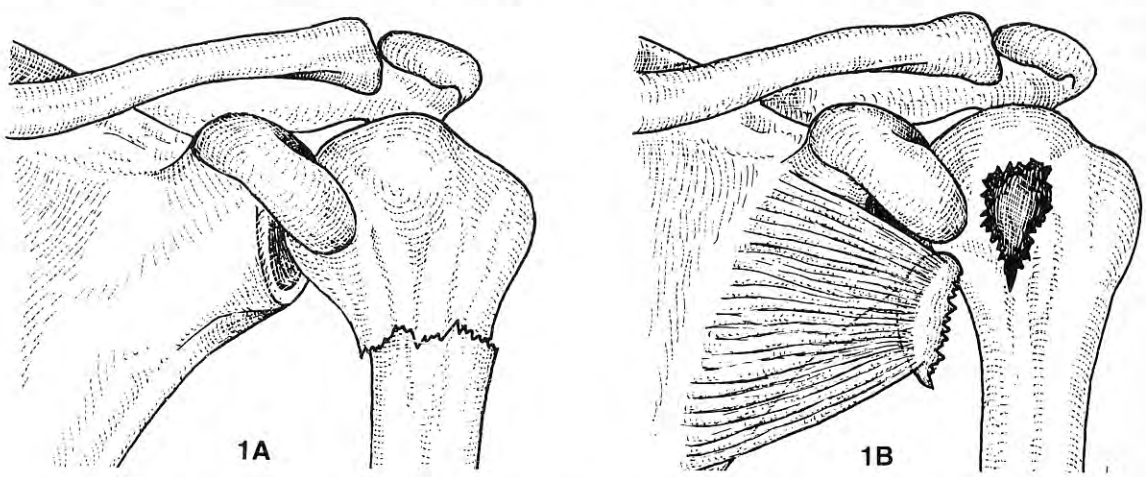

Fig. 42-11.—Fracturas y luxaciones de la región del hombro. 1: Tipos de fractura del húmero proximal. 1A) Fractura en una parte. 1B) Fractura en dos partes por avulsión del troquín con separación de mas de un cm. *(Continúa ilustración.)*

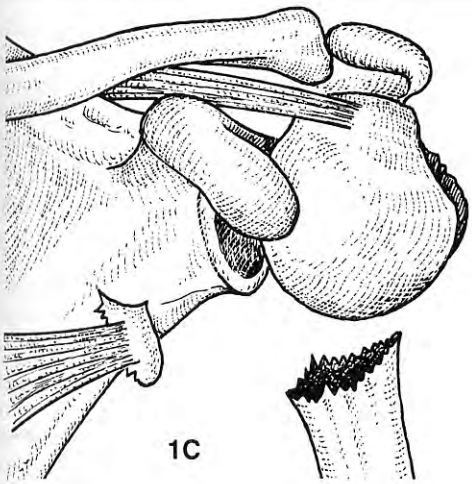

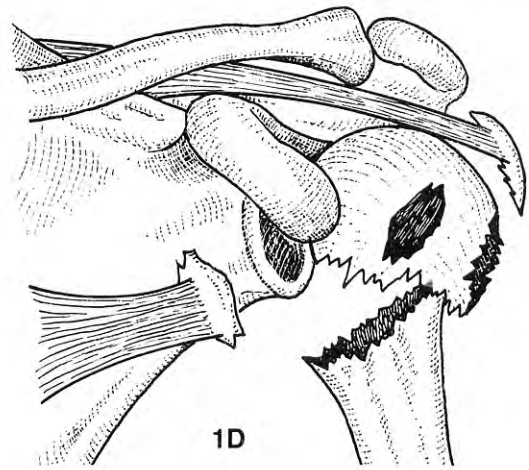

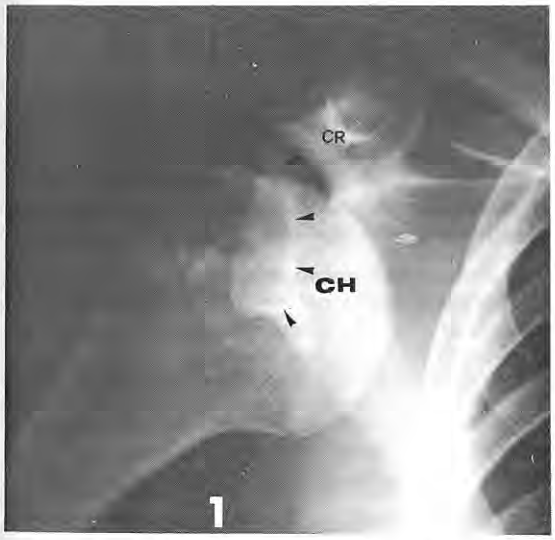

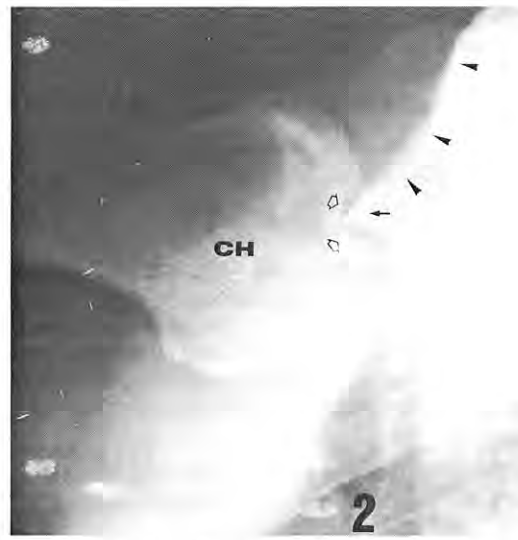

Fig. 42-11. *(Cont.)*—1C) Fractura en tres partes. Hay avulsión del troquín y fractura del cuello quirúrgico con desplazamiento de ambos fragmentos. 1D) Fractura en cuatro partes. Avulsión del troquín y troquíter y fractura del cuello quirúrgico con desplazamiento de todos los fragmentos. 1: Proyecciones ap. de hombro en una luxación anterior del húmero. La cabeza humeral (CH) está desplazada anteriormente y medialmente, por lo que aparece magnificada. La cavidad glenoidea está vacía (puntas de flecha). Clavícula (CL). Acromion (AC). Coracoides (CR). 2: Luxación anterior con deformidad de Hill-Sachs. La cavidad glenoidea aparece vacía (puntas de flecha). La esquina inferior de ella (flecha sólida) ha impactado en la cabeza humeral (CH), produciendo una fractura por compresión (flechas huecas), génesis del defecto de Hill-Sachs.

Fracturas en una parte.—Los fragmentos generados por la fractura se mantienen próximos, sin desviaciones.

Fracturas en dos partes.—Cuando un fragmento se desplaza más de 1 cm. Suelen ser fracturas inestables, debido a la importante lesión de partes blandas acompañante.

Fracturas en tres partes.—Hay desplazamientos de dos fragmentos, presentándose frecuentemente en las fracturas de cuello quirúrgico.

Fracturas en cuatro partes.—Implica fractura de ambas tuberosidades y del cuello anatómico del húmero, con claro desplazamiento de todos los fragmentos.

b) *Luxaciones del hombro.*—Son las lesiones más frecuentes. Se clasifican en anterior, posterior, superior e inferior

Anterior.—Constituye el 97 % de las luxaciones escápulo-humerales; la cabeza humeral se presenta desplazada anterior y medialmente.

Posterior.—Su frecuencia se encuentra entre el 2 y el 4 %, pasando desapercibida con gran facilidad.

Fracturas en la luxación de hombro.—La luxación anterior se acompaña de una fractura por compresión en la parte posterolateral de la cabeza humeral, debido al impacto del borde de la fosa glenoidea (deformidad de «Hill-Sachs»). La fractura del borde inferior de la cavidad glenoidea, acompañando a la luxación anterior, recibe el nombre de lesión de «Bankart».

6. FRACTURAS DE LA DIAFISIS HUMERAL

Son frecuentes y su consolidación no suele dar problemas.

En la diáfisis humeral aparecen fracturas transversales. También se encuentran fracturas conminutas con fragmentos en «alas de mariposa».

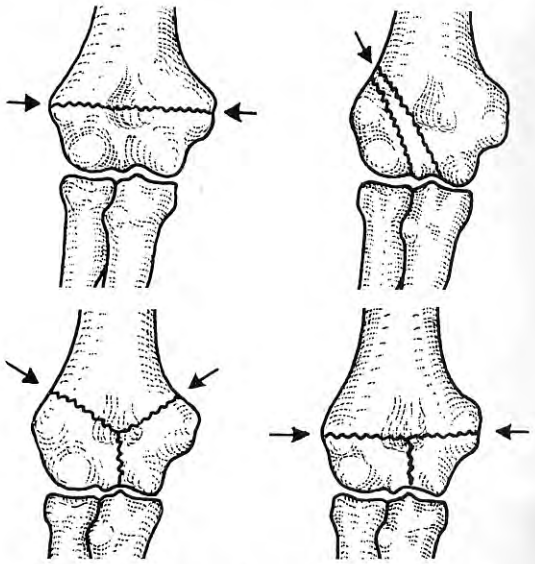

Fig. 42-12.—Fracturas en la extremidad distal del húmero.

7. FRACTURAS DEL CODO

Es importante estudiar las partes blandas en fracturas probables del codo. En el individuo normal hay una capa grasa fina por fuera de la superficie anterior y posterior de la cápsula de la articulación del codo. En presencia de hemorragia interna de la articulación, el paquete graso posterior se hace visible en la radiografía lateral del codo, no siéndolo en el individuo normal. Por otra parte, el paquete graso anterior se desplaza horizontalmente hacia adelante por la misma causa. En niños y adolescentes cuando el paquete posterior es visible después de un traumatismo hay más del 90 % de posibilidades de que exista hemorragia intraarticular y fractura, aunque ésta no sea visible en el momento del examen.

a) *Fracturas supracondíleas.*—En niños la fractura supracondílea constituye aproximadamente el 60 % de todas las fracturas del codo. El epicóndilo humeral se fractura en el 15 % de los casos y la epitróclea en aproximadamente el 10 %. La fractura de la cabeza radial es más frecuente en adultos. (Fig. 42-12 y 42-13.)

La línea de fractura es habitualmente horizontal a través de los cóndilos y de la fosa coronoidea. El segmento distal suele estar desplazado posteriormente. Casi siempre son fracturas completas, pero el 25 % aproximadamente puede ser en «tallo verde», con signos radiológicos muy escasos.

b) *Fractura del epicóndilo.*—Representa el 15 % de todas las fracturas del codo en los niños. Se trata, en realidad, de una fractura epifisaria, tipo IV de Salter-Harris, que separa la epífisis de la metáfisis, llevándose consigo un pequeño fragmento de ésta.

c) *Fractura epitroclear.*—Constituye el 10 % de las fracturas. Este tipo de lesión suele ocurrir en las luxaciones, y el fragmento queda oculto después de la reducción.

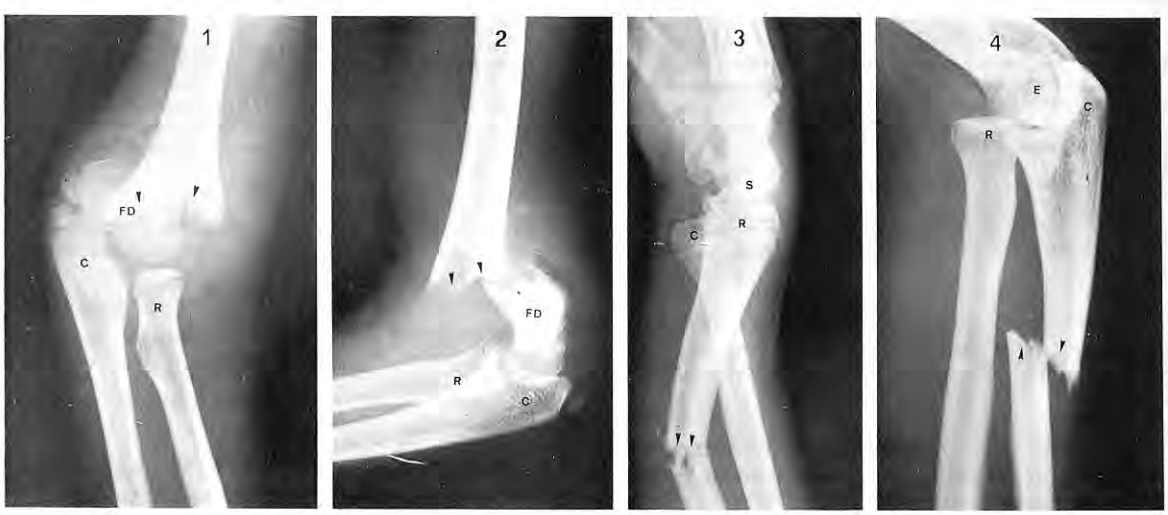

Fig. 42-13.—Fracturas y luxaciones del codo. 1 y 2: Niño de 10 años con una fractura supracondílea (cabezas de flechas). Existe una notable masa de partes blandas y desplazamiento de la almohadilla grasa pericapsular debida al hematoma intraarticular. Fragmento distal (FD); Radio (R); Cúbito (C). 3: Fractura de Galeazzi. Fractura proximal del radio (cabeza de flechas) con luxación del cúbito a nivel de la articulación radiocubital distal (C). Extremo distal del radio (R). Escafoides (S). 4: Fractura de Monteggia. Adulto de 35 años que tuvo accidente de motocicleta. Hay una fractura del tercio proximal del cúbito (flechas) con luxación de la extremidad proximal del radio (R). Epicóndilo (E). Olécranon (C).

d) *Fractura de cabeza del radio.*—Es la más frecuente en adultos. Puede ser de cuatro tipos: lineales, marginales, deprimidas y conminutas. Son difíciles de visualizar, por lo que, en caso de sospecha, deben efectuarse radiografías oblicuas.

e) *Fractura del olécranon.*—Puede producirse por un golpe directo sobre el olécranon o por caída sobre el antebrazo con el codo flexionado. En el primer caso, la fractura suele ser conminuta. En el segundo, suele ser transversal y sus fragmentos no suelen estar desplazados.

f) *Luxación del codo.*—Es la más frecuente después de la del hombro y articulaciones interfalángicas, presentándose sobre todo en niños. La forma posterior constituye el 85 %; el resto son mediales, anteriores y laterales. El 30 % presenta fracturas asociadas de cóndilo, epitróclea, cabeza del radio o apófisis coronoides.

8. FRACTURAS DE LA DIAFISIS DE CUBITO Y RADIO

Son muy frecuentes. Suelen presentarse como fractura de ambos huesos o de uno de ellos con luxación del otro.

a) *Fractura de Monteggia.*—Hoy se aplica a toda fractura del tercio proximal del cúbito con luxación del radio en cualquier dirección.

b) *Fracturas de Galeazzi.*—Fractura de la mitad inferior del radio que se asocia siempre a luxación de la articulación radiocubital distal, con rotura del ligamento triangular.

c) *Luxaciones radiocubitales.*—Son casi siempre dorsales y para un diagnóstico correcto es necesario tener una buena radiografía lateral. (Fig. 42-13.)

9. FRACTURAS DE LA MUÑECA

a) *Fractura de Colles.*—Fractura del extremo distal del radio, con desviación dorsal del fragmento distal. En muchas ocasiones se acompaña de fractura de la apófisis estiloides del cúbito. Muchas de estas fracturas tienen un componente intraarticular, que va a condicionar posteriormente, y con frecuencia, artritis postraumática. (Fig. 42-14.)

10. LESIONES DEL CARPO

a) *Fracturas del escafoides.*—Son las más frecuentes del carpo, y pueden ser difíciles de diagnosticar. Es importante la instauración precoz del tratamiento adecuado, ya que con frecuencia presentan complicaciones como la necrosis avascular y la unión retardada. (Fig. 42-15.)

b) *Fracturas del semilunar.*—Son raras.

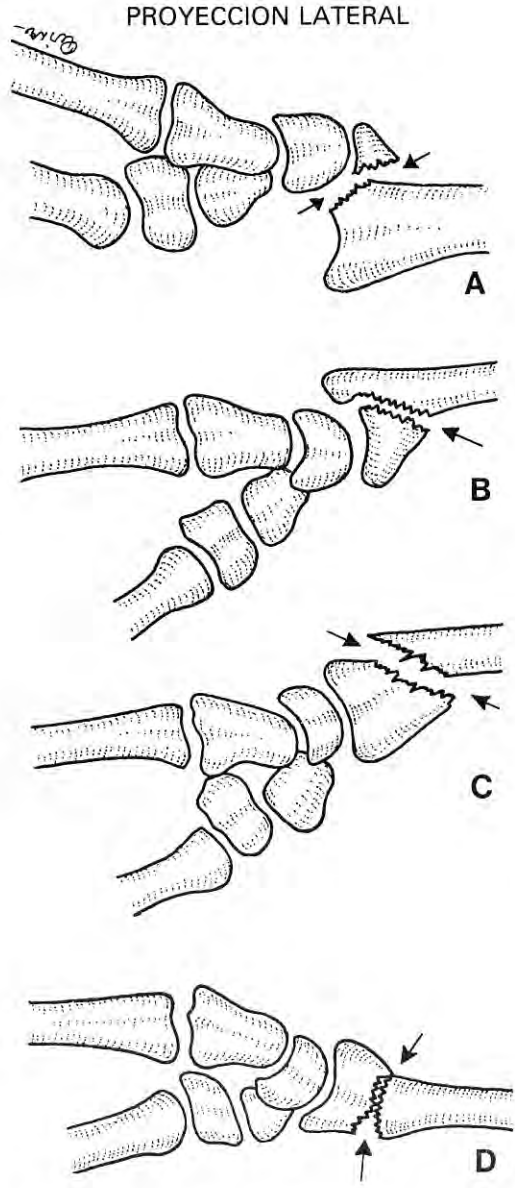

Fig. 42-14.—Esquema con los diversos tipos de fractura que afectan a la extremidad distal del radio en adultos. A) Fractura del labio posterior (fractura de Barton). B) Fractura de labio anterior (fractura inversa de Barton). C) Fractura de Smith. D) Fractura de Colles.

c) *Luxaciones de los huesos carpianos.* (Figura 42-15.)

1. *Luxación perilunar transescafoidea.*—Es la más frecuente; se trata de una fractura de la cintura del escafoides con luxación dorsal del resto del carpo sobre el semilunar y el fragmento proximal del escafoides.

2. *Luxación perilunar.*—Se produce sin fractura del escafoides y es una luxación dorsal de todo el carpo, a excepción del semilunar, que mantiene su relación con el radio.

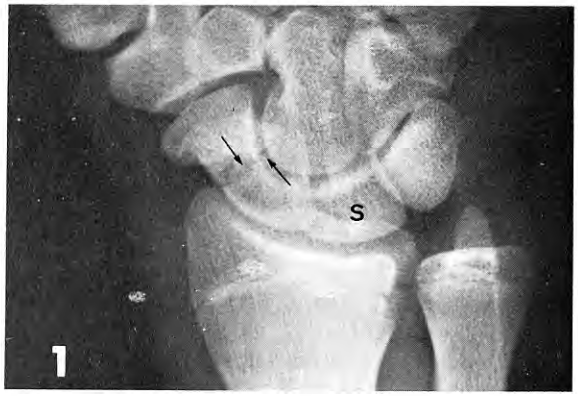

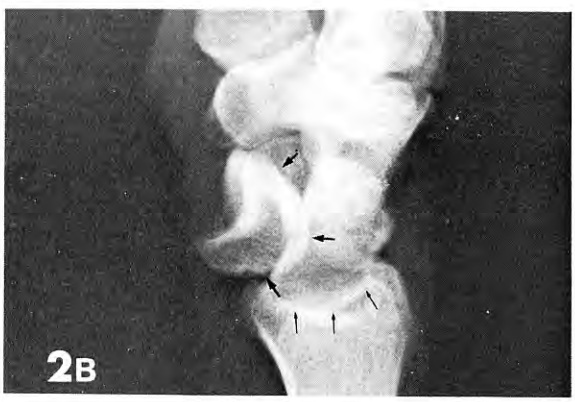

Fig. 42-15.—Lesiones de la muñeca. 1: Fractura de escafoides. Proyección ap. de muñeca con desviación cubital en la que se observa una línea de fractura clara a través de la cintura escafoidea (flechas). Semilunar (S). 2A y 2B: Luxación del semilunar. 2A: Proyección ap. en la que el hueso semilunar adopta una forma triangular (flechas) y no se visualiza su margen articular distal. Compárese con el semilunar normal de la imagen 1. Estos hallazgos indican angulación del semilunar. 2B: El semilunar está inclinado anteriormente. La cara articular del hueso (flechas gruesas) y el extremo articular distal del radio (flechas finas) no tienen relación.

3. *Subluxaciones rotatorias del escafoides.*—Es la forma más frecuente de inestabilidad carpal. Aparece en el 2 % de las luxaciones del carpo. Radiológicamente se manifiesta únicamente por un aumento de la distancia entre el escafoides y el semilunar.

11. FRACTURAS DE LA MANO

A) **Fracturas de las falanges** (Fig. 42-16.)

a) *Fracturas de la falange distal.*—La más frecuente es la del penacho terminal. Puede ser muy dolorosa, debido a la formación de un hematoma subungueal que hay que evacuar. El llamado «dedo de Baseball», suele presentar un fragmento intraarticular en el dorso de la base de la primera falange, acompañado de una hiperextensión de la primera articulación interfalángica.

b) *Fracturas de las falanges media y proximal.*—El sitio más frecuente de presentación es la parte más distal de la diáfisis.

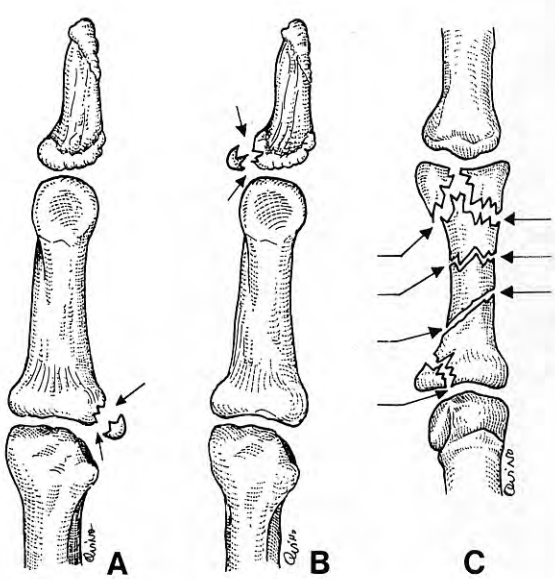

Fig. 42-16.—Diagrama con distintos ejemplos de fracturas de las falanges de los dedos de la mano. A) Fractura de la placa palmar. B) Fractura del jugador de baseball. C) Distintas posibilidades de fractura de una falange.

Las fracturas por hiperextensión de la falange producen lo que se llama «fractura de la placa palmar». En ellas, un pequeño fragmento de la parte basal, en su lado ventral, se separa habitualmente del resto del dedo.

c) *Fracturas de los metacarpianos.*—La más frecuente es la llamada «fractura de los boxeadores o fractura del cuello del quinto metacarpiano», acompañado a veces del cuarto. Habitualmente existe angulación palmar de los fragmentos.

B) Luxaciones de la mano

La mayor parte de las luxaciones de las articulaciones interfalángicas son por hiperextensión y las falanges resultan desplazadas dorsalmente. Muchas veces se asocian con fracturas de la placa palmar.

a) *Luxaciones de las articulaciones metacarpofalángicas.*—Hay dos tipos: simples y complejas. En las luxaciones complejas, sin embargo, la falange proximal está únicamente en hiperextensión y el espacio articular aparece aumentado. Este tipo de luxación es irreductible y el fragmento de la placa palmar resulta atrapado en la articulación.

b) *Luxaciones de las articulaciones carpometacarpianas. «Fractura de Bennett».* Es una fractura de la unión carpometacarpiana, con luxación del fragmento distal del primer dedo.

12. FRACTURAS DE PELVIS Y CADERA

Las fracturas de pelvis pueden ser estables o inestables. (Fig. 42-17.)

A) Fracturas inestables de pelvis

Fracturas verticales dobles y fracturas-luxación.—Constituyen un tercio de todas las fracturas pélvicas. El anillo pelviano resulta afectado en sus partes anterior y posterior. Se presentan en tres formas:

1. *Fracturas de Malgaigne.*—Son fracturas pélvicas dobles, en las que ambas fracturas están en el mismo lado del anillo pélvico. Son las fracturas inestables más frecuentes.

2. *Luxación pélvica o fractura de pelvis en «libro abierto».*—En este tipo de lesión pélvica hay diástasis del pubis y de una o ambas articulaciones sacroilíacas.

3. *Fracturas en «asa de cubo».*—Son las verticales dobles en que hay una fractura a cada lado del anillo pelviano.

4. *Fractura en horcajadas.*—Es la fractura inestable más frecuente. Habitualmente se presenta como fractura de las cuatro ramas pélvicas. En los hombres, se acompaña con frecuencia de roturas de la uretra. La vejiga puede resultar afectada por daño directo.

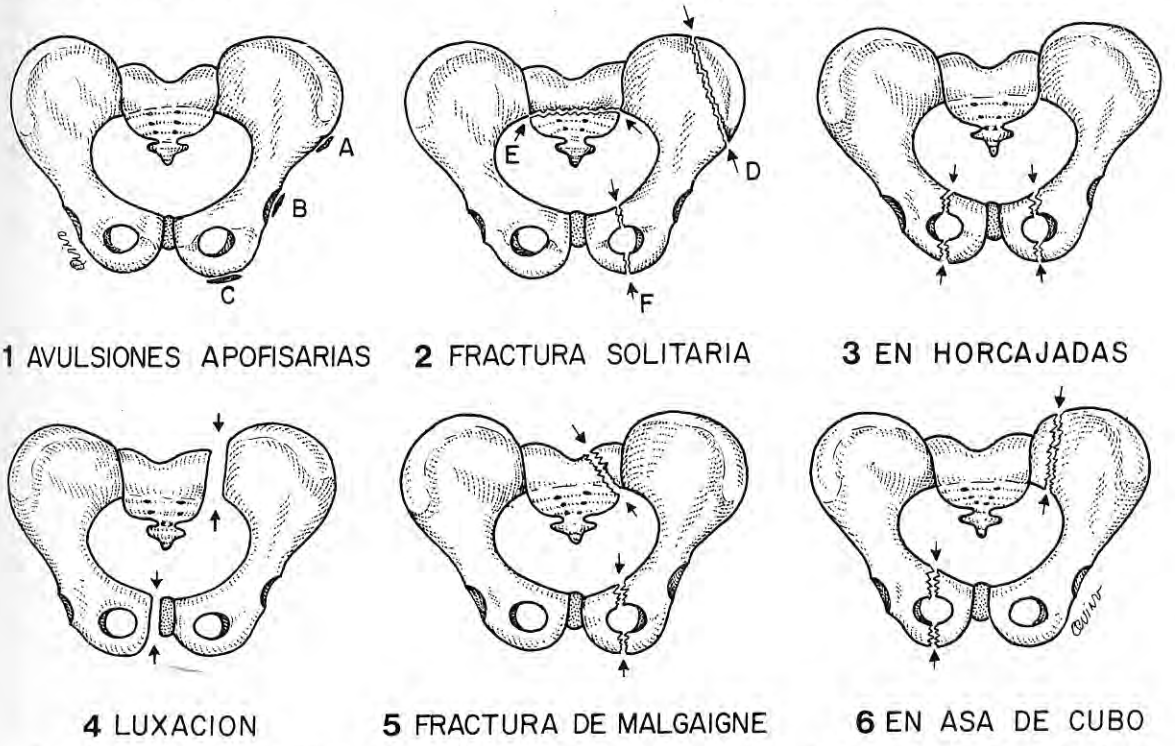

Fig. 42-17.—Esquema de las fracturas de la pelvis. Las imágenes 1 y 2, ilustran las fracturas estables. A) Avulsión espina ilíaca anterosuperior. B) Avulsión espina ilíaca anteroinferior. C) Avulsión de la tuberosidad isquiática. D) Fractura del ala ilíaca. E) Fractura del sacro. F) Fractura de ramas púbicas. 3: Fractura en «horcajada». 4: Luxación y diástasis de las articulaciones pélvicas. 5: Fractura de Malgaigne. 6: Fractura en «asa de cubo».

B) **Fracturas pélvicas estables**

1. *Fracturas por avulsión.*—Suelen aparecer en individuos jóvenes de hábito atlético.

2. *Fracturas del ala ilíaca.*—Afectan a los márgenes laterales de las alas ilíacas.

3. *Fracturas del sacro.*—Suelen ser horizontales y a nivel del tercer o cuarto segmento sacro. Se produce por golpe directo o caída sobre las nalgas.

4. *Fracturas aisladas de las ramas pélvicas.*—Son las fracturas más frecuentes de la pelvis. Son estables. (Fig. 42-17.)

C) **Fracturas del acetábulo**

El TAC añade información a la hora de valorar la congruencia y estabilidad de la articulación coxofemoral y es más sensible a la hora de detectar fracturas que afectan al sacro, lámina cuadrilateral, techo acetabular y ceja posterior. También detecta mejor los fragmentos intraarticulares, facilita la determinación del fragmento estable y tiene la ventaja adicional de ser mucho menos doloroso para el paciente, proporcionando también información sobre las lesiones de partes blandas. (Fig. 42-18.)

a) *Fractura de columna anterior:* Es la fractura de la pared anterior del acetábulo que va a manifestarse radiológicamente por la alteración de la línea iliopúbica, con desviación medial de ésta.

b) *Fractura de la columna posterior:* Afecta a la pared posterior acetabular y en las radiografías se manifiesta por la interrupción de la línea ilioisquiática.

c) *Fracturas de la ceja posterior:* Suele asociarse a la luxación posterior de la cabeza femoral. La radiografía presenta la alteración de la línea correspondiente a la ceja y evidencia el fragmento óseo desprendido.

d) *Fracturas de ambas columnas*

1. *Fractura transversa pura.*—Es una fractura de ambas columnas, a la altura de la unión del techo acetabular con la fosa cotiloidea, sin afectación del ala ilíaca. Radiológicamente, se visualiza una interrupción de las líneas iliopúbica e ilioisquiática y de ambas cejas acetabulares.

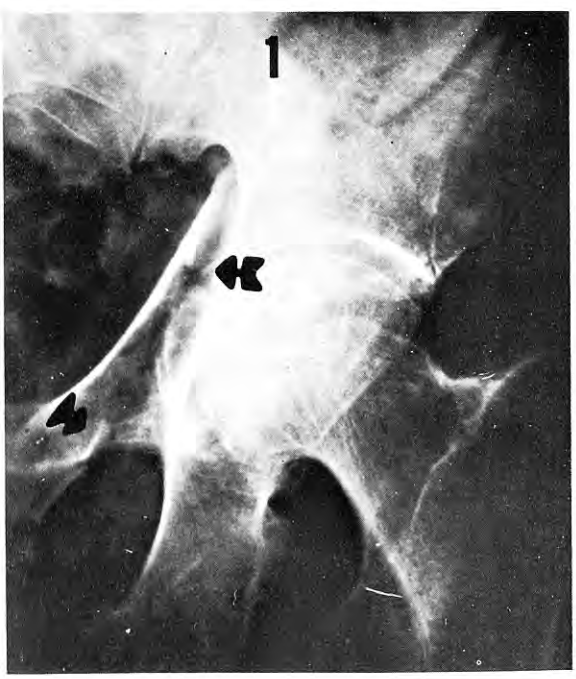

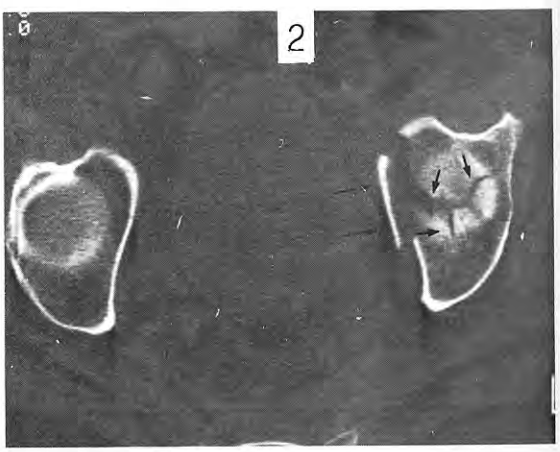

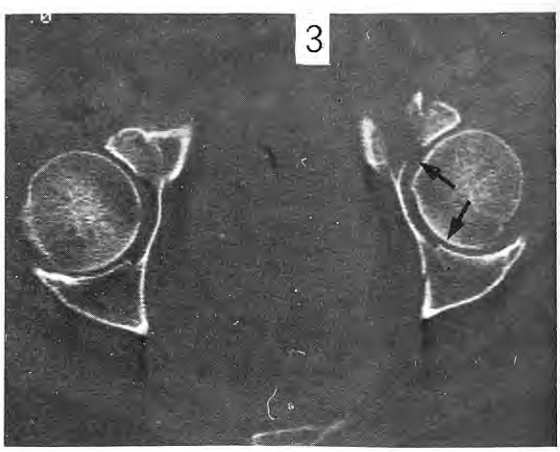

Fig. 42-18.—Fractura acetabular compleja. 1: Proyección ap. en la que se visualiza la interrupción de las líneas ilioisquiáticas. 2: Corte axial de TAC a nivel del nicho acetabular en el que vemos la gran conminución del techo de la articulación (flechas cortas) y de la pared interna acetabular (flechas largas). 3: Corte axial del TAC tres cm más abajo en el que se visualiza la fractura de ambas columnas acetabulares (flechas).

2. *Fracturas en forma de «T».*—Son fracturas transversas, asociadas a fractura vertical de la lámina cuadrilátera, que se extienden hasta el agujero obturador, afectándolo en su parte más central.

D) **Luxación de la cadera** (Fig. 42-19.)

a) *Anterior.*—Es la más rara. La cabeza femoral se encuentra inferior y medial con respecto al acetábulo. El fémur aparece en abducción y rotación externa.

b) *Posterior.*—Es la más frecuente. La cabeza del fémur se encuentra por encima y por fuera del acetábulo. El fémur está en rotación interna, flexión y abducción. Se acompaña con gran frecuencia de fractura de la ceja posterior.

13. FRACTURAS DE FEMUR

A) **Fracturas del fémur proximal**

Fracturas del cuello femoral.—Son tres veces más frecuentes en mujeres, lo cual indica la importancia que tiene la osteoporosis en estas fracturas. (Figura 42-20.) Pueden dividirse en:

1. *Intracapsulares.*—Pueden ser subcapitales, es decir, en la unión de la cabeza con el cuello femoral.

2. *Trascervicales.*—Que aparecen en la parte media del cuello femoral.

3. *Basicervicales.*—Que afectan a la zona de unión del cuello con los trocánteres.

De estas tres formas, la más frecuente, con gran diferencia, es la subcapital. Algunas fracturas sin desplazamiento de fragmentos pueden verse gracias a la interrupción de las líneas trabeculares.

4. *Fracturas intertrocantéreas.*—La línea de fractura va del trocánter mayor al menor, siguiendo la dirección de la cresta intertrocantérea. Aproximadamente el 50 a 55 % de las fracturas intertrocantéreas son estables. Por lo general, las inestables presentan conminución importante del córtex medial y/o posterior.

5. *Fracturas de los trocánteres.*—Las fracturas aisladas del trocánter mayor aparecen en pacientes de edad avanzada y como consecuencia de caídas. Son fracturas por avulsión y los desplazamientos de los fragmentos son mínimos.

6. *Fracturas subtrocantéreas.*—Son las fracturas del fémur inmediatamente distales al trocánter menor.

B) **Fracturas de la cabeza femoral**

La cabeza suele estar bien protegida por el acetábulo, por lo que son raras y suelen asociarse a luxaciones de cadera y a fracturas del acetábulo.

C) **Fracturas de la diáfisis femoral**

Suelen aparecer en personas jóvenes o de edad madura en traumatismos severos, como accidentes de

Fig. 42-19.—Luxaciones acetabulares. 1: Luxación posterior. La cabeza femoral se encuentra por encima y por fuera del acetábulo. La flecha negra señala un fragmento de la ceja posterior (esta fractura acompaña asiduamente a la luxación posterior). 2: Luxación anterior. La cabeza femoral se encuentra inferior y medial con respecto al acetábulo. Cabeza femoral (DF). Las puntas de flechas señalan la superficie acetabular.

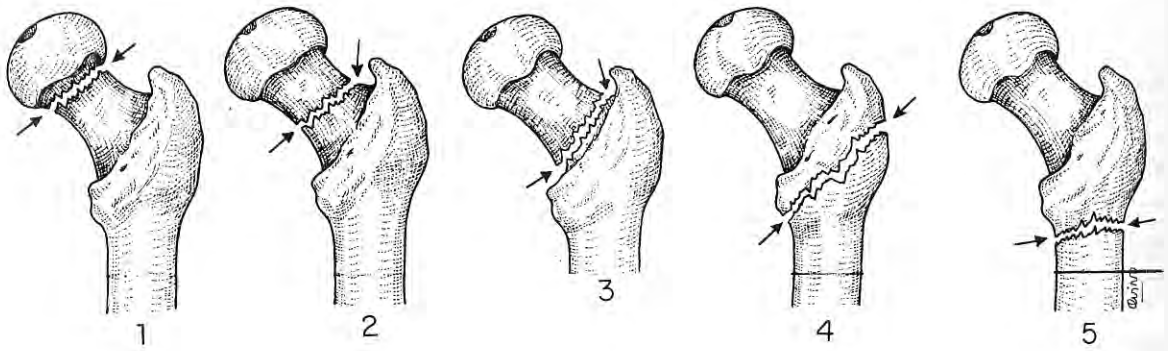

Fig. 42-20.—Fracturas del cuello femoral. 1: Subcapital. 2: Trascervical. 3: Basicervical. 4: Intertrocantérea. 5: Subtrocantérea.

moto, atropellos, etc. Son fracturas transversales u oblicuas, y aunque los fragmentos en «alas de mariposa» son frecuentes, no lo son las fracturas con conminución importante.

14. RODILLA

Las lesiones pueden producirse por golpes directos, o, indirectamente, por fuerzas de angulación y rotación de la extremidad.

A) **Fracturas del fémur distal** (Fig. 42-21.)

a) *Supracondíleas.*—Suelen ser transversales o ligeramente oblicuas. Se asocian a fracturas y luxaciones del acetábulo y también, con frecuencia, a otras de tibia y peroné, por lo que, ante una fractura supracondílea de fémur, es preciso revisar el acetábulo, tibia y peroné.

b) *Fractura de cóndilos femorales.*—Son intraarticulares. Frecuentemente presentan formas en «T» o en «Y» y son descritas como fracturas intercondíleas.

B) **Fractura de los platillos tibiales** (Fig. 42-22.)

Sólo del 5 al 10 % de las fracturas de los platillos ocurren en el platillo medial del 10 al 15 % son bilaterales y el 80 % restante se limitan al platillo lateral. Frecuentemente se afecta seriamente el aparato ligamentoso, que puede ponerse de manifiesto por las radiografías de esfuerzo.

Fracturas de la espina tibial. —Son fracturas por avulsión en el punto de inserción del ligamento cruzado anterior. Las lesiones son frecuentes en niños y adolescentes.

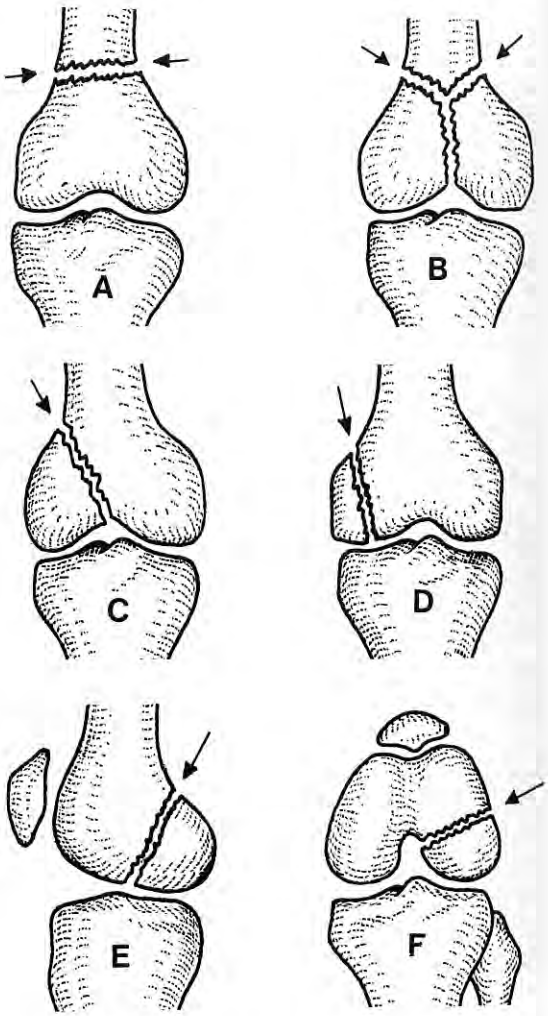

Fig. 42-21.—Diagrama que ilustra las fracturas más frecuentes de la extremidad distal del fémur.

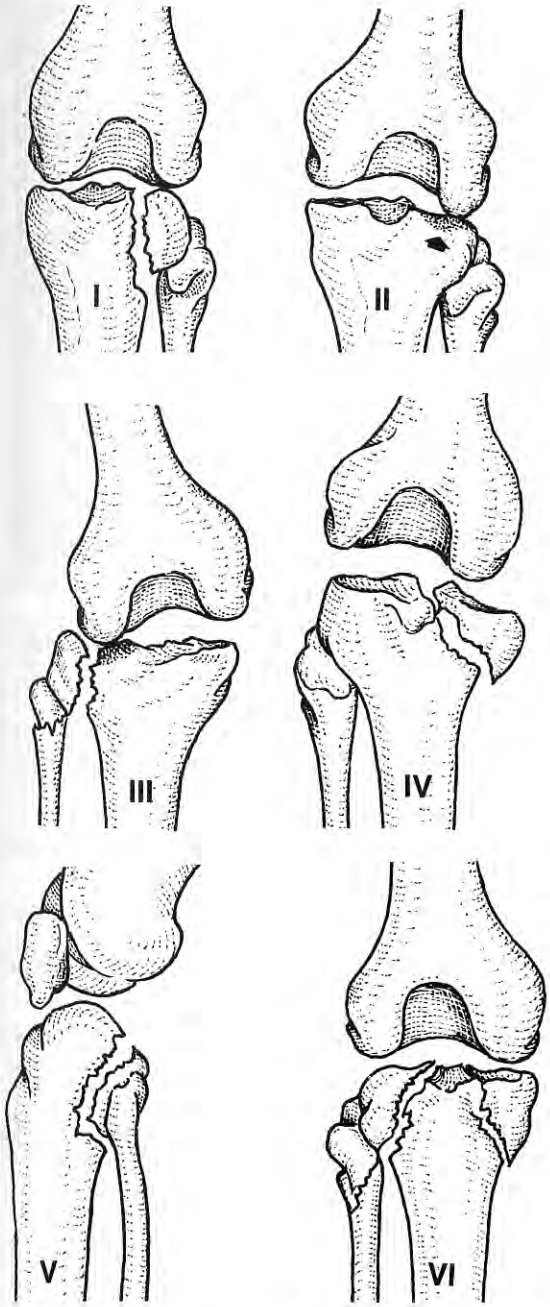

Fig. 42-22.—Clasificación de las fracturas del platillo tibial. I: Hendidura. II: Compresión local (flecha). III: Compresión con hendidura. IV: Depresión condílea total. V: Fractura del margen posterior. VI: Conminuta.

C) **Fractura de la rótula**

Se produce por fuerzas de tensión transmitidas por el tendón del cuadríceps o impacto directo. La forma más frecuente es la transversa, que constituye el 60 % de los casos. El 25 % son conminutas y el 15 % restante verticales.

Los frecuentes núcleos de osificación accesorios (patella bi o tripartita) pueden conducir a errores.

D) **Fractura del extremo proximal del peroné**

La fractura de la cabeza del peroné suele ser conminuta y aparece por golpe directo. Las fracturas del cuello del peroné suelen aparecer por lesiones del tobillo.

E) **Luxaciones de la rodilla**

a) *Articulación femororrotuliana.*— Puede ser congénita o adquirida y, dentro de éstas, la más frecuente es la traumática.

b) *Articulación femorotibial.*—Las luxaciones pueden ser anteriores y posteriores. Implican la ruptura de los ligamentos cruzados. Son frecuentes las lesiones de la arteria poplítea.

c) *Articulación tibioperonea.*—La luxación es rara.

15. FRACTURAS DIAFISARIAS DE TIBIA Y PERONE

La valoración radiológica de estas fracturas debe hacerse con radiografías en las que se vean ambas estructuras óseas, de rodilla a tobillo, porque las fracturas de tibia se asocian con mucha frecuencia a fracturas del peroné en un punto alejado de la fractura tibial. Son frecuentes las fracturas segmentarias de ambos huesos. Las del tercio medio y distal son más frecuentes que las del tercio proximal. Las fracturas que afectan al tercio distal de la tibia son las que con mayor frecuencia presentan retrasos en la consolidación, no unión y seudoartrosis.

16. TOBILLO

Las fracturas de tobillo pueden aparecer por *eversión* o por *inversión.*

a) *Inversión.*—Existirá una lesión externa condicionada por las fuerzas de avulsión, y que podrá consistir en esguince del ligamento externo, avulsión del ligamento con pequeños fragmentos óseos acompañantes o fractura horizontal del maléolo externo. La lesión interna va a estar condicionada por fuerzas de impactación. Son fracturas espiroideas u oblicuas del maléolo interno. (Fig. 42-23.)

b) *Lesiones por eversión.*—Presentan fuerzas de avulsión sobre las estructuras internas, que condicio-

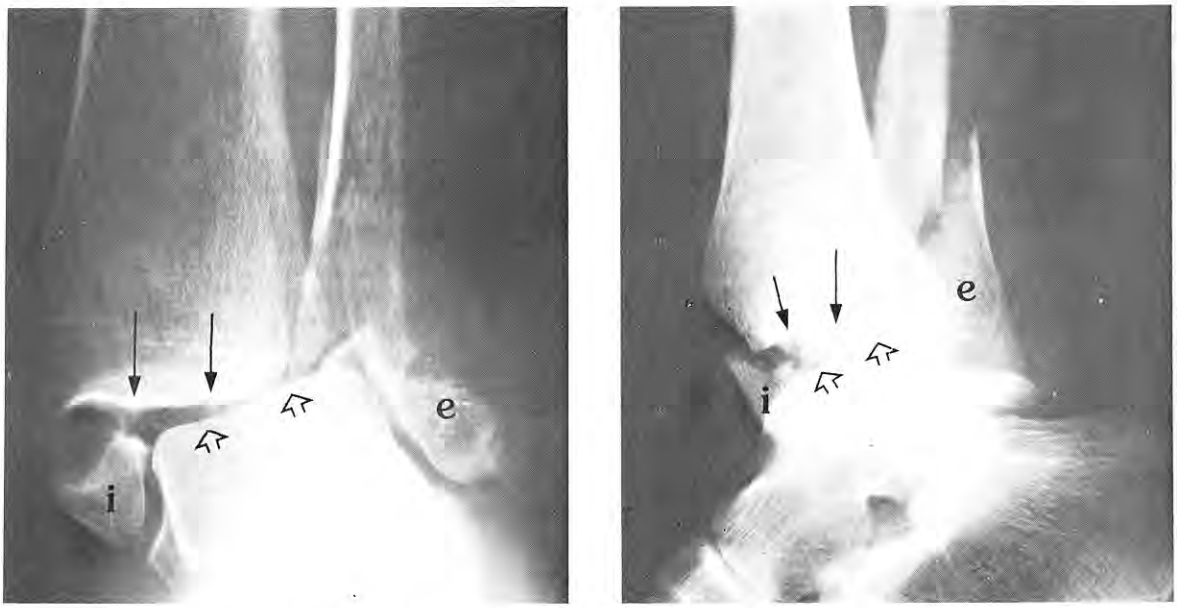

Fig. 42-23.—Fractura bimaleolar del tobillo. El maléolo interno (i) presenta una fractura transversa por avulsión, mientras que el maléolo externo (e) presenta una línea de fractura oblicua por impactacion. Con estos datos se puede asegurar que el mecanismo de fractura fue la eversión. Existe una subluxación de la articulación tibioperonea. Cara articular tibial (flechas cerradas). Cara articular del astrágalo (flechas abiertas).

narán esguinces del ligamento colateral interno del tobillo, avulsión del citado ligamento o fracturas horizontales del maléolo interno. Las fuerzas de impactación actuarán sobre la parte externa, y las lesiones que aparecen son fracturas oblicuas o espirales del maléolo externo, pudiendo existir ruptura del ligamento tibioperoneo, diástasis tibioperoneal y fractura o no del peroné. Pueden aparecer fracturas del margen anterior o posterior de la tibia («fractura trimaleolar»).

17. PIE

a) *Calcáneo.*—La fractura más frecuente es aquella que se produce al caer desde cierta altura sobre el propio calcáneo. Es muy importante reconocer que, aproximadamente el 10 % de estas fracturas son bilaterales, y un porcentaje similar se asocia a compresión vertebral o fractura de los elementos posteriores en la región toracolumbar. El ángulo de Boehler es muy importante para reconocer fracturas del calcáneo, ya que las fracturas conminutas con compresión de los fragmentos de la parte posterior, pueden no ser claramente visibles en la radiografía, y un ángulo de Boehler menor de 20° indica fractura-compresión a este nivel. (Fig. 42-24.)

b) *Astrágalo.*—Generalmente son fracturas por avulsión que ocurren fundamentalmente a nivel de la cara anterosuperior del cuello astragalino. Otra fractura frecuente del astrágalo es la vertical del cuello, que se puede asociar a luxación del astrágalo.

La *luxación del astrágalo* se puede presentar con o sin fractura del cuello. Es poco frecuente, pero cuando ocurre es muy incapacitante.

c) *Escafoides.*—Las fracturas del escafoides son infrecuentes.

d) *Cuboides y cuneiformes.*—Son raras las fracturas aisladas de estos huesos. Normalmente se asocian a otras de la tuberosidad del escafoides o de la apófisis anterior del calcáneo.

e) *Fractura-luxación de Lisfranc.*—Es una fractura tarsometatarsiana en la que existe una luxación dorsal del metatarso. Ocurre habitualmente por caída desde una altura, rodando por las escaleras o simplemente al pisar fuera de una acera. Se reconocen dos tipos (Fig. 42-25.):

1. *Homolateral.*—Luxación de cuatro o cinco metatarsianos, con desviación en bloque de todos ellos.

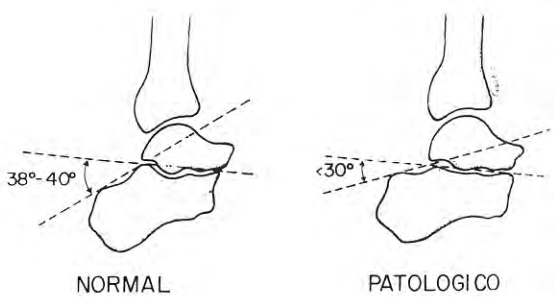

Fig. 42-24.—El esquema ilustra el ángulo de Bohler en un calcáneo normal y patológico. Astrágalo (A). Calcáneo (C).

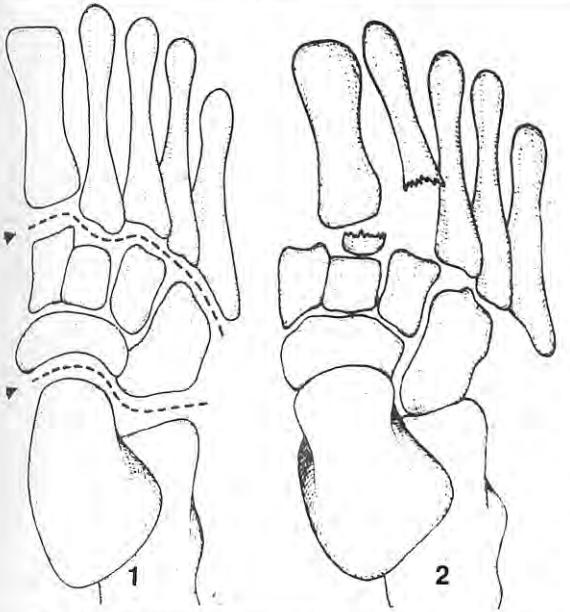

Fig. 42-25.—1: Esquema mostrando las articulaciones normales de Lisfranc y de Chopart. 2: Dibujo de la fractura-luxación de Lisfranc, homolateral.

2. *Divergente.*—Existe desviación lateral del segundo al quinto metatarsianos y desviación medial del primero.

f) *Luxación de Chopart.* —Afecta a las articulaciones astragaloescafoidea y calcaneocuboidea.

g) *Fracturas de los metatarsianos.*—La fractura más frecuente del pie es la transversa de la base del quinto metatarsiano. Puede aparecer al tropezar contra el bordillo de una acera o al caer por una escalera. En los niños esta fractura se puede confundir con el núcleo de osificación de la apófisis del quinto metatarsiano; la diferencia estriba en que la fractura es transversal, mientras que la línea transparente entre el metatarsiano y el núcleo de osificación es longitudinal, es decir, paralela al eje mayor del pie.

h) *Fracturas de las falanges de los dedos.*—Obedecen también a la caída de objetos pesados. Suelen presentar aplastamiento importante de la falange, sin grandes desviaciones de fragmentos.

43

SISTEMA MUSCULOESQUELETICO: LA COLUMNA VERTEBRAL. LA PELVIS

http://booksmedicos.blogspot.com

LA COLUMNA VERTEBRAL

DR. A. GANAU PEIRATS

ALTERACIONES MAS FRECUENTES

A) Malformaciones congénitas
B) Alteraciones de la posición
C) Lesiones inflamatorias
D) Lesiones degenerativas
E) Lesiones de origen traumático
F) Tumores

ALTERACIONES MAS FRECUENTES

A) Malformaciones congénitas

1. *Alteraciones de la charnela*

El *ossiculum terminale* es una variante anatómica que ocurre como un osículo separado, originándose en un remanente de la notocorda, el ligamento terminal de la apófisis odontoides. Se funde entre los 6 y 9 años, pero puede persistir como hueso separado, cuando la fusión es incompleta.

El *os odontoideum* es una rara anomalía del desarrollo del axis, en la que el proceso odontoides está separado, por lo que no tiene un soporte sólido.

2. *Deformidad de Klippel-Feil*

De origen congénito y a menudo hereditario, afecta a las vértebras cervicales. La malformación se da principalmente por fallo de segmentación o fusión, en las primeras semanas de la vida fetal, de dos o más cuerpos cervicales. Puede haber fusión de dos cuerpos o llegar a una fusión irregular con acortamiento y escoliosis de toda la columna cervical, que a veces es sólo una masa ósea sólida. (Fig. 43-1.)

3. *Hemivértebra*

Se produce por el fracaso del desarrollo o la hipoplasia de uno de los centros laterales de condrificación del cuerpo vertebral, por lo que sólo se desarrolla medio cuerpo vertebral y, en consecuencia, el cuerpo vertebral superior o inferior puede crecer, para intentar cubrir el hueco.

La vértebra en «mariposa» se origina cuando la notocorda, que debía expulsarse hacia el disco, permanece entre los núcleos e impide su fusión. Los cuerpos vecinos pueden acuñarse centralmente para intentar llenar el hueco central de la vértebra. (Fig. 43-1.)

4. *Diastematomielia*

Es una enfermedad rara, en la que existe una persistencia de conexión entre la parte anterior y posterior del canal medular, por lo que hay una fisura de la médula. Suele acompañarse de una anomalía marcada de los cuerpos vertebrales y, ocasionalmente, de meningocele. Ocurre con más frecuencia en la región dorsal baja y lumbar alta.

5. *Meningocele y mielomeningocele*

Radiológicamente puede verse separación de los pedículos en la región correspondiente, afectando a una o más vértebras y viéndose generalmente un aspecto fusiforme de la región con la parte más ancha en la zona central. No infrecuentemente existe ausencia o desarrollo incompleto de los arcos neurales, así como de las apófisis espinosas.

El mielomeningocele puede asociarse a otras malformaciones como hidrocefalia, craneolacunia, *cra-*

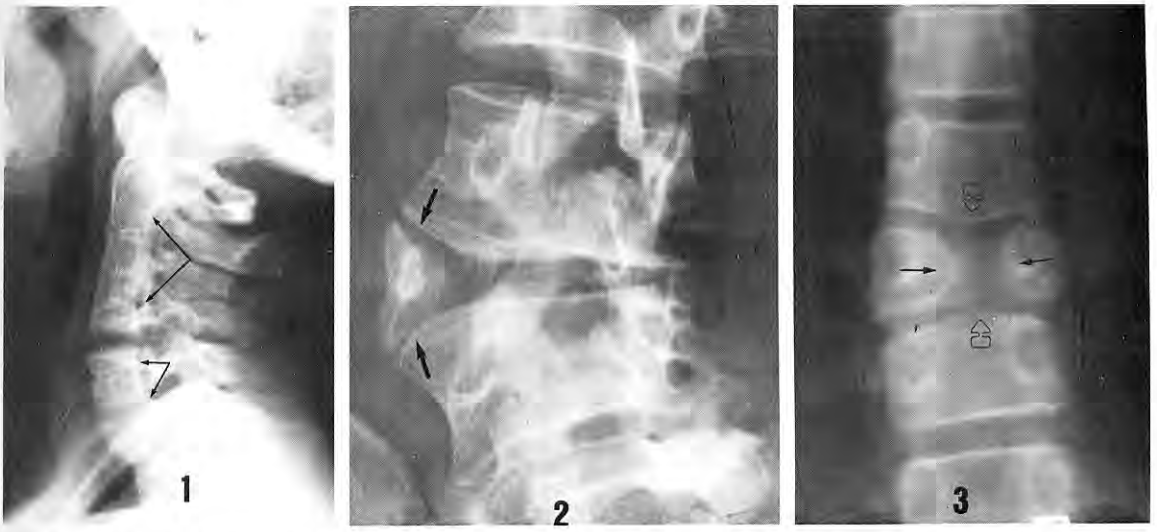

Fig. 43-1.—Alteraciones congénitas. 1: Deformidad de Klippel-Feil. Pueden apreciarse dos bloques vertebrales, el superior, con cuatro segmentos fusionados, mientras que el inferior tiene otros tres (flechas). 2: Hemivértebra. En una enferma con marcada escoliosis de la columna lumbar baja, se puede apreciar un fragmento definido de un cuerpo vertebral incompletamente formado (flechas). 3: Vértebras en mariposa. Las dos mitades vertebrales que no se han fundido son claramente visibles (flechas finas). Las vértebras por encima y por debajo presentan acuñación central para rellenar el hueco existente (flechas huecas).

nium bifidum, encefalocele, Arnold-Chiari, lipomas, etcétera.

El meningocele intratorácico es poco frecuente. Suelen ser asintomáticos y se dan por herniación del saco a través del agujero intervertebral, que está aumentado. Su asociación con neurofibromas es frecuente. Pueden ser únicos o múltiples y se acompañan frecuentemente de escoliosis, lesiones vertebrales, aumento de los agujeros de conjunción e incluso festoneamiento del borde posterior de los cuerpos vertebrales. (Ver cuadro 1.)

Cuadro 1

CONCAVIDAD EXAGERADA DE LA SUPERFICIE POSTERIOR DE UNO O MAS CUERPOS VERTEBRALES («SCALLOPING»)

Neurofibromatosis, con o sin neurofibroma (ectasia dural)
Acondroplasia.
Tumor del canal medular como ependimoma, dermoide, lipoma, neurofibroma, meningioma.
Quiste hidatídico.
Expansión congénita del espacio subaracnoideo
Variante normal.
Aumento de la presión intraespinal.
Hidrocéfalo comunicante severo.
Siringomielia, hidromielia.

Sintetizado de Reeder y Felson

B) Alteraciones de la posición

1. *Escoliosis*

Se conoce como escoliosis vertebral la curvatura lateral de la columna en el plano coronal. Cuando surgen espontáneamente, sin causa conocida o sin asociación con otra enfermedad, se llaman idiopáticas y corresponden al 70-80 % del total.

Escoliosis paralítica.—La escoliosis paralítica aparece pocos meses después de un episodio agudo y puede progresar rápidamente. A veces es de evolución lenta. Son secundarias al debilitamiento muscular, que resulta en un desequilibrio estructural y postural.

Las escoliosis idiopáticas se han dividido en tres clases, según la edad de aparición:

a) *Escoliosis infantil.*—Se diagnostica antes de los 4 años. No está presente en el nacimiento, pero se desarrolla en los primeros seis meses. Casi todas (85-90 %) son torácicas y convexas a la izquierda. El 90 % desaparecen en los primeros 2 años, sin tratamiento, pero hay que identificar aquellas que no mejoran espontáneamente y que continuarán aumentado. Los siguientes factores pueden ayudar a delimitar esta llamada *escoliosis infantil progresiva*.

1. Curva de más de 35°.
2. Aparición después de los tres años.
3. Cambios en la relación normal de la articulación de la costilla con el cuerpo vertebral.

b) *Escoliosis juvenil.*—Diagnosticada entre los 4 y 10 años, casi invariablemente progresará al crecer.

c) *Escoliosis del adolescente.*—Es la más común y se descubre entre los 10 años y la madurez. Es de predominio claro en mujeres, siendo la edad más frecuente de presentación hacia los 13 años. La gran mayoría son convexas derechas en la región torácica, con otra curva compensatoria lumbar.

Se han descrito dos métodos para medir el grado de la curva: el de Ferguson y el de Cobb. El de Ferguson conecta el centro de la vértebra apical con el centro de las vértebras límite superior e inferior y forma el ángulo de la curva. La Scoliosis Research Society ha intentado unificar la medición por el método de Cobb. (Fig. 43-2.)

La escoliosis puede seguir aumentando hasta que la columna alcanza su madurez. Risser propuso la observación radiológica de los centros secundarios de osificación de las crestas ilíacas. Muchas curvas no progresan después cuando estos centros alcanzan su recorrido total (como promedio, 15 años y 3 meses en niñas, y 15 años y 10 meses en niños), aunque pueden aumentar un poco, hasta que se fusionan totalmente con el ilíaco, aproximadamente dos años después. (Fig. 43-3.)

2. *Cifosis*

Se caracteriza por deformidad angular o curvilínea de la columna, con aumento de la concavidad anterior. Es más frecuente en la zona dorsal y puede ser secundaria a ciertas enfermedades, como poliomielitis, neurofibromatosis, malformaciones vertebrales, y también originarse por osteoporosis, raquitismo, Paget e hiperparatiroidismo, siendo habitualmente curvas suaves. La cifosis angular suele ser secundaria a enfermedades tales como tuberculosis, tumores, fracturas por compresión, etc.

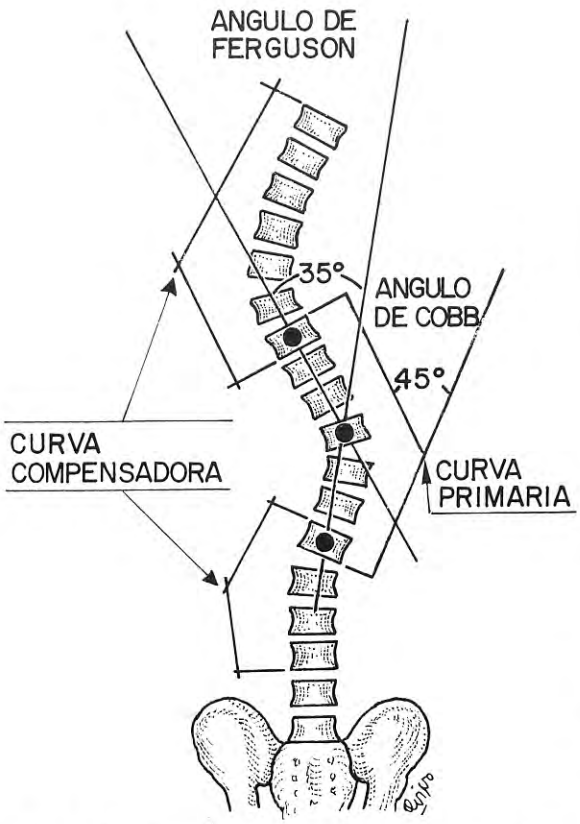

Fig. 43-2.—Esquema de las mediciones de las escoliosis. El ángulo de Ferguson está representado por los puntos centrales de las vértebras apical, superior e inferior. El ángulo de Cobb se obtiene con una línea paralela al platillo superior de la vértebra final superior, otra paralela de la vértebra fina superior y otra paralela al platillo inferior de la vértebra final inferior.

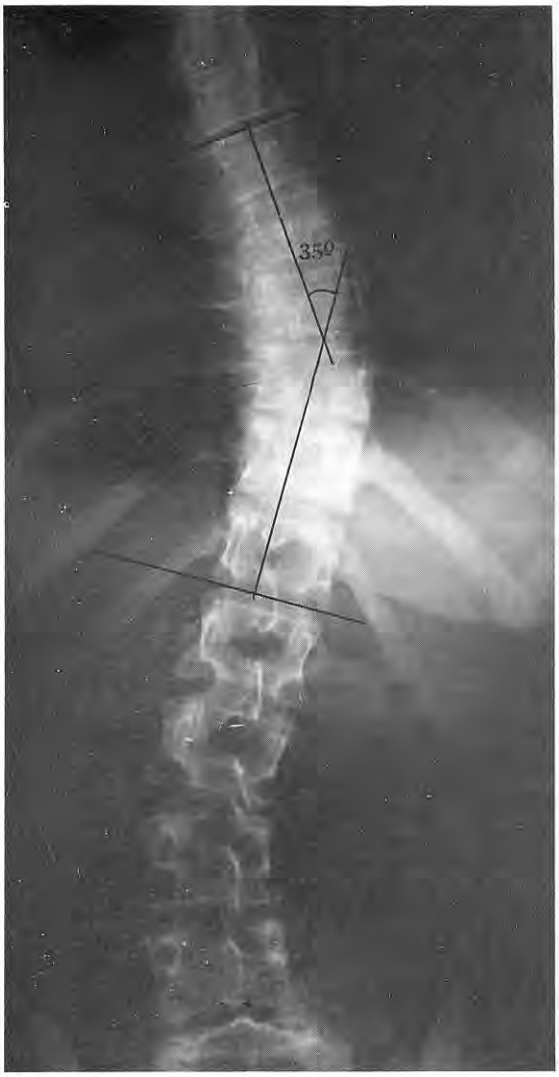

Fig. 43-3.—Escoliosis idiopática. La curva primaria presenta un ángulo de Cobb de 35°. Por encima y por debajo pueden verse las curvas compensatorias.

Una causa frecuente en el joven es la llamada *cifosis dorsal juvenil* o *enfermedad de Scheuermann,* que ocurre aproximadamente entre los 13 y los 18 años, viéndose raramente en menores de 10 años.

Radiológicamente se puede ver:

1. Disminución de la altura del espacio discal, más marcado anteriormente.

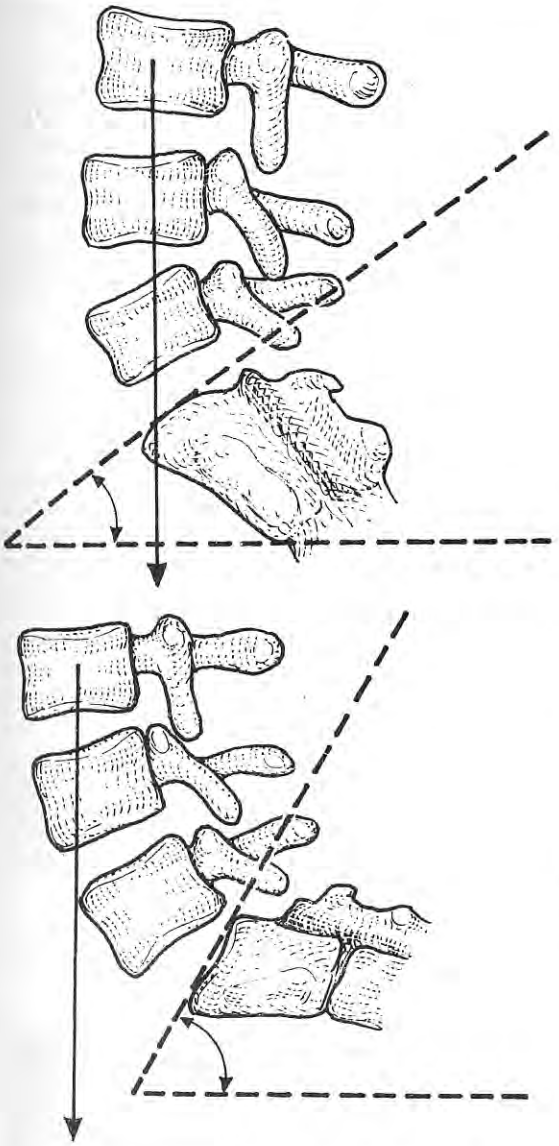

Fig. 43-4.—Inestabilidad de la espalda baja. El esquema superior muestra las condiciones normales del espacio lumbosacro. Incluyen que una línea vertical trazada desde el centro geométrico de L_3 debe cruzar el promontorio sacro y que el ángulo lumbosacro de Ferguson formado por el margen superior de la primera vértebra sacra con la horizontal debe ser inferior a 34°. Las condiciones de inestabilidad pueden verse en el esquema de la figura inferior, en la que la línea vertical cae fuera del promontorio sacro y el ángulo de Ferguson es superior a los 34°.

2. Herniación del material nuclear del disco en la parte anterior o central del cuerpo vertebral, viéndose los llamados nódulos de Schmorl en el 75 % de los casos.

3. Los cuerpos vertebrales se acuñan anteriormente y a menudo son alargados, con irregularidad cortical. Las vértebras entre D_3 y D_{12} son las más frecuentemente afectadas, siendo la D_7 la de máxima frecuencia.

4. El anillo epifisario osifica irregularmente. Son frecuentes los signos de espondilosis en períodos tardíos de la vida.

3. *Inestabilidad de la columna* (Fig. 43-4.)

En condiciones normales el peso de la cabeza, extremidades y tronco es soportado por los cuerpos vertebrales y discos, siendo sólo una pequeña parte de esta carga soportada por la zona del arco posterior con sus articulaciones interapofisarias. Dos son las causas fundamentales que favorecen la inestabilidad de la columna lumbar: *a)* El desplazamiento del centro de gravedad de la columna hacia delante, que se mide trazando una vertical por el centro geométrico de L_3, que debe cruzar el promontorio sacro. Cuanto más por delante se proyecta, mayor posibilidad de inestabilidad. *b)* La segunda causa se relaciona con el ángulo lumbosacro de Ferguson, que es el formado por el margen superior de la primera vértebra sacra con la horizontal. Cuando dicho ángulo, medido con el paciente en supino, excede de 34°, hay una situación de inestabilidad.

C) Lesiones inflamatorias

1. *Espondilitis tuberculosa (enfermedad o mal de Pott)*

Se presenta en el 25-60 % de los casos de tuberculosis esquelética. La primera vértebra lumbar es la más frecuentemente afectada, aunque típicamente lo hace en más de una vértebra. Es relativamente infrecuente en la zona cervical y sacra.

Cuadro 2

MASA DE PARTES BLANDAS PARAESPINAL

FRECUENTES	OTROS
1. Absceso paravertebral (TB, Brucella, Estafilococo, Hongos).	1. Sistema ácigos dilatado.
2. Derrame pleural.	2. Hematopoyesis extramedular.
3. Hematoma, traumático o espontáneo.	3. Granuloma eosinófilo.
4. Metástasis.	4. Tumores óseos.
5. Tumores generalizados. Mieloma-Plasmocitoma. Linfoma.	5. Quiste neuroentérico.
6. Tumores neurogénicos (incluido en el «reloj de arena»). Neurinoma, neurobastoma, ganglioneuroma.	
7. Aneurisma aórtico y aorta aneurismática.	
8. Osteofitosis importante.	

Reeder y Felson

En el 80 % de los casos, la lesión empieza en la parte anterior del cuerpo vertebral adyacente a la zona subcondral del platillo vertebral. Su progresión

puede identificarse radiográficamente a los 2-5 meses. El resultado es la disminución del espacio discal. La combinación de la destrucción vertebral y del disco, es similar a la que ocurre en espondilitis piógena, aunque en tuberculosis la progresión es mucho más lenta. Es frecuente la extensión a los ligamentos adyacentes y partes blandas, produciendo abscesos paravertebrales de situación anterolateral y, más raramente, en la zona posterior. (Fig. 43-5.)

Los abscesos tuberculosos pueden extenderse a gran distancia, descendiendo a lo largo del psoas hasta la ingle e incluso llegando a calcificarse. La extensión posterior puede comprimir la médula y producir paraplejía. No infrecuentemente aparecen cambios escleróticos en las fases establecidas de la enfermedad. La curación puede asociarse a la fusión de los cuerpos vertebrales afectados.

2. *Espondilitis anquilopoyética*

Enfermedad crónica inflamatoria de etiología desconocida. Radiográficamente los primeros cambios se ven en las articulaciones sacroilíacas, con una primera fase de esclerosis en el borde de las articulaciones, seguida de ensanchamiento articular y córtex irregular. La fase terminal se manifiesta por formación de puentes óseos a través de la articulación, produciéndose la fusión total.

En la columna se destruyen por osteítis los ángulos anteriores de los cuerpos vertebrales y se pierde la concavidad normal anterior vertebral, dando una vértebra «cuadrada» que se identifica mejor en la zona lumbar. La osificación de las fibras externas del anillo fibroso del disco y de los tejidos blandos inmediatamente anteriores, da lugar a unión ósea entre los cuerpos vertebrales, «sindesmosfitos», que aparecen en sentido vertical, en contra de los osteofitos de la espondilosis que aparecen, junto al cuerpo vertebral, en sentido horizontal. Cuando los sindesmosfitos abarcan una gran extensión dan lugar a la llamada columna de «bambú».

3. *Artritis reumatoide*

Los hallazgos más frecuentes están en la zona cervical, mientras las alteraciones en la zona dorsal y lumbar son relativamente raras.

Los signos radiológicos son: erosión de las articulaciones interapofisarias, con pérdida de la alineación normal, disminución del espacio discal con esclerosis de los platillos vertebrales, sin osteofitos, y múltiples subluxaciones, incluyendo la atlantoaxial (que aparece por laxitud inflamatoria del ligamento transverso). La distancia normal entre la apófisis odontoides y el arco anterior no excede habitualmente de 2,5 mm.

4. *Síndrome de Reiter*

Ha sido descrito, como rasgo más característico, el puente óseo solitario entre la parte lateral de dos cuerpos vertebrales, que se deben asociar, para sugerir el síndrome de Reiter, a esclerosis de las articulaciones sacroilíacas.

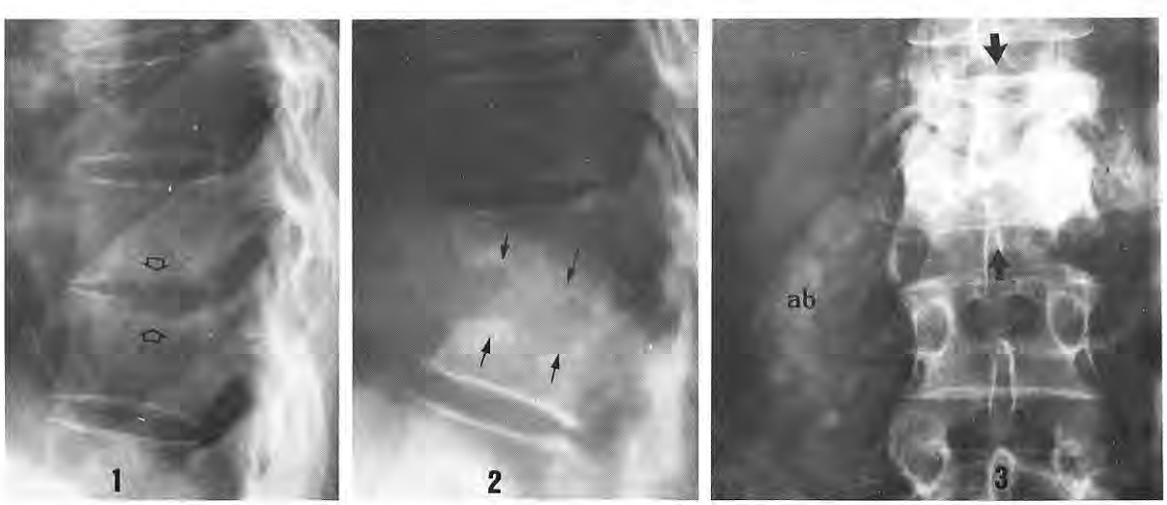

Fig. 43-5.—Espondilitis tuberculosa. 1: Espondilitis tuberculosa temprana que produce un foco de destrucción ósea y disminución del disco intermedio entre dos vértebras dorsales (flechas). 2: Espondilitis avanzada. La tomografía lateral muestra una gran destrucción de ambos cuerpos vertebrales (flechas) con desaparición del espacio intervertebral y acuñamiento anterior. 3: Espondilitis antigua. La impactación de ambos cuerpos vertebrales, sumada a los fenómenos degenerativos y a las calcificaciones, produce un aumento notable de densidad de los dos cuerpos afectados (flechas). En el lado derecho puede verse un gran absceso del psoas (ab) parcialmente calcificado.

5. *Equinococosis*

En la hidatidosis se calcula que alrededor del 1-2 % de los casos tendrán afectación ósea, y aproximadamente la mitad de éstos tienen lesiones vertebrales.

Radiológicamente, puede mostrar lesiones osteolíticas quísticas, solitarias o múltiples, con trabéculas, que producen expansión. Puede romperse la cortical y acompañarse de masa de partes blandas con calcificación.

D) *Lesiones degenerativas*

1. *(Osteo)condrosis invertebral*

La edad produce deshidratación y pérdida de la elasticidad del disco invertebral, sobre todo en el núcleo pulpuso. A este hecho se le ha llamado condrosis intervertebral, y cuando ya afecta al hueso vecino, osteocondrosis.

En un estadio precoz la alteración del núcleo pulposo se puede traducir radiológicamente por gas en el interior, que puede extenderse al anillo fibroso del disco. A este gas se le conoce como «signo del vacío» y es un buen indicador de degeneración discal.

Al progresar se afecta más profundamente el anillo fibroso del disco, con pérdida de la altura del espacio discal y esclerosis ósea vecina, que puede acompañarse de herniación intraósea de material discal, los llamados nódulos cartilaginosos (de Schmorl).

Fig. 43-6.—Espondilosis y artrosis cervical. Los signos de espondilosis comprenden la presencia de osteofitos anteriores (flechas largas) así como posteriores (flechas cortas) y disminución de los discos entre las vértebras 4.ª, 5.ª, 6.ª y 7.ª. Los signos artrósicos pueden verse por la esclerosis de las carillas articulares de las articulaciones posteriores (flechas huecas).

2. *Espondilosis*

Es la enfermedad degenerativa más frecuente de la columna. Se asocia con producción ósea, sobre todo en las zonas laterales y anteriores. Los crecimientos óseos se llaman osteofitos.

La lesión parece comenzar en la edad media de la vida, por rotura en el área de inserción de las fibras anulares del disco. En una fase posterior, el material discal se desplaza anterior y anterolateralmente, desarrollándose osteofitos de disposición horizontal (no verticales como en la espondilitis anquilopoyética). Los osteofitos pueden formar puentes óseos que, junto a la disminución de altura del espacio discal y la esclerosis de los platillos vertebrales, formarán los signos radiológicos.

Cualquier zona de la columna puede afectarse, dando cierto grado de rigidez e incluso dolor. En la zona cervical es más frecuente entre C_5 y C_6 y puede ocasionar disfagia. (Fig. 43-6.)

3. *Artrosis*

En la zona cervical puede localizarse a nivel de las articulaciones uncovertebrales o de Luschka, y también de las interapofisarias, ya que ambas son articulaciones sinoviales. (Fig. 43-6.)

En las articulaciones uncovertebrales hay pérdida progresiva de altura del espacio discal por la degeneración del disco intervertebral, con formación de osteofitos que se proyectan hacia el espacio discal o hacia el agujero intervertebral, y puede afectar a las raíces nerviosas o, si altera el agujero costotransverso, a la arteria vertebral.

En las articulaciones interapofisarias predomina con más frecuencia la degeneración a todos los niveles de la columna, pero son más frecuentes en la zona media e inferior cervical, superior dorsal y en la inferior lumbar. La radiología es igual a la de otras articulaciones sinoviales: disminución del espacio articular, esclerosis y osteofitos, pudiendo asociarse a cuerpos intrarticulares óseos o cartilaginosos.

4. *Hiperostosis anquilosante vertebral (enfermedad de Forestier y Rotes-Querol)*

Es una enfermedad que ocurre en individuos mayores, sobre todo entre los 45 y 85 años, con una

media de 66. Es más frecuente en el hombre. Los criterios diagnósticos son:

1. Presencia de calcificación y osificación a lo largo de la zona anterolateral de al menos cuatro cuerpos vertebrales contiguos.
2. Presencia de relativa conservación de la altura del espacio discal en la zona afecta y ausencia de excesivos cambios de enfermedad discal degenerativa, incluyendo signo del vacío y esclerosis marginal de los cuerpos vertebrales.
3. Ausencia de anquilosis ósea de las articulaciones interapofisarias, sin erosión, esclerosis o fusión intraarticular de las articulaciones sacroilíacas.

5. *Estenosis del canal medular*

Puede existir un canal medular estrecho cuando existen factores congénitos como anomalías, displasias o malformaciones, o presentarse tras trauma, infecciones, neoplasias o enfermedades metabólicas. Puede afectar a niños o adultos y localizarse en cualquier segmento vertebral. La radiografía simple es limitada y se estudia mejor por mielografía y TAC.

6. *Artropatía neuropática de Charcot*

Se incluyen bajo esta denominación los hallazgos degenerativos de la columna y otras articulaciones secundarios a sífilis, siringomielia, meningocele, anomalías vasculares congénitas, indiferencia congénita al dolor, diabetes, alcoholismo e infecciones.

En la columna se ve más frecuentemente en la zona lumbar, menos en la dorsal y rara vez en la cervical.

Los signos radiológicos pueden ser productivos o destructivos. En los primeros, hay disminución del espacio discal y estrechamiento de las articulaciones interapofisarias, esclerosis y osteofitos que simulan enfermedad degenerativa, pero que son mucho más exagerados en la neuropatía. La eburneización puede ser florida, la disminución del espacio discal completa y los osteofitos gigantes, acompañando también a subluxación y esclerosis ósea vecina profunda. Pueden evidenciarse fracturas con fragmentación ósea en columna y zona paraespinal, así como falta de alineación de los cuerpos. Más rara vez predominan cambios destructivos, que pueden aparecer de forma aguda, progresar rápidamente y conducir a una disolución ósea significativa, en un período de semanas o meses.

E) Lesiones de origen traumático

1. *Retrolistesis*

Se conoce con el nombre de retrolistesis a un patrón de espondilolistesis sin espondilólisis, de origen degenerativo y con desplazamiento posterior de la vértebra respecto a la inferior. Ocurre más en las porciones móviles de la columna, es decir, en la zona cervical y lumbar, siendo más frecuente en L_2-L_1. Radiológicamente, además del desplazamiento hay pérdida del espacio discal, esclerosis de los platillos vertebrales, osteofitos pequeños y ocasionalmente el signo del vacío, más inestabilidad y luxación de las articulaciones interapofisarias.

2. *Espondilólisis y espondilolistesis*

Se conoce con el término de *espondilólisis,* la interrupción de naturaleza adquirida de la pars interarticularis de la vértebra, sin desplazamiento de la misma.

Se reconoce radiológicamente como una línea oblicua radiotransparente vertical, en la pars interarticularis, y en las oblicuas, por la aparición del «collar» en el cuello del «perro escocés», como ha sido denominado clásicamente en la literatura.

El término *espondilolistesis* se refiere al desplazamiento de un cuerpo vertebral sobre otro. Puede ser secundario a espondilólisis, pero ésta puede darse sin que haya subsiguiente desplazamiento anterior. En el 80 % de los casos se presenta en la unión lumbosacra, y en el 10 %, entre L_4-L_5.

Los signos radiológicos de la espondilolistesis con espondilólisis son los de ésta, más el desplazamiento anterior, mientras que en la espondilolistesis degenerativa, hay artrosis de las interapofisarias con espacio articular menor, esclerosis y osteofitos. Meyerding dividió el platillo vertebral inferior en cuatro partes. Al desplazamiento del 24 % hacia adelante de la vértebra superior, se le llama grado I. Al 50 %, grado II; al 75 %, grado III, y al 100 %, grado IV. (Fig. 43-7.)

F) Tumores

1. *Primitivos*

Los tumores de origen cartilaginoso, benignos o malignos, son muy raros en la columna. De los osteogénicos, son raros los malignos y relativamente frecuente el osteoma osteoide y el osteoblastoma.

El *osteoblastoma* es más frecuente en la segunda y tercera décadas de la vida. Puede verse como lesión radiotransparente o radiopaca, más típicamente en el arco posterior y ocasionalmente en el cuerpo vertebral.

De los tumores de origen histiocítico o fibrohistiocítico el más frecuente es el *tumor de células gigantes,* que puede ser benigno o maligno y es localmente agresivo. Suele afectar al sacro.

Entre los de origen vascular, los más frecuentes son los *hemangiomas*. Se localiza preferentemente en los cuerpos vertebrales, sobre todo en la zona torácica. Radiológicamente, se ven trabéculas gruesas verticales que pueden extenderse a pedículos y láminas.

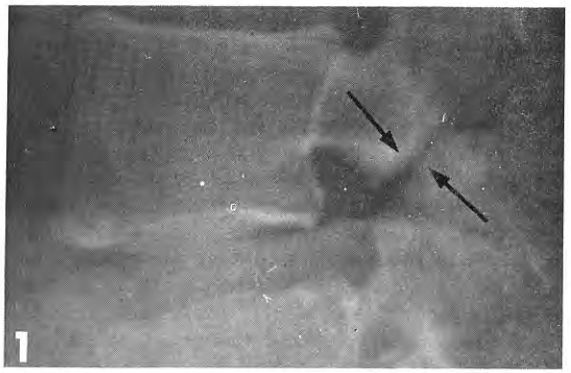

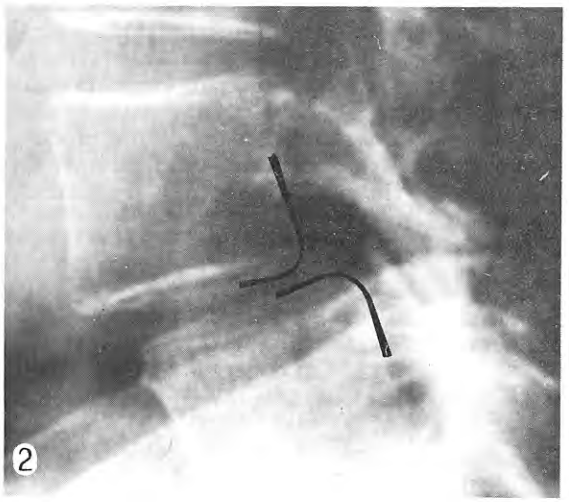

Fig. 43-7.—Espondilólisis y espondilolistesis. 1: Proyección lateral mostrando la línea radiotransparente en la pars articularis (flechas). 2: Espondilolistesis. El desplazamiento anterior de la cuarta vértebra sobre la quinta es claramente apreciable comparando los bordes posteriores de ambas vértebras.

Puede aparecer masa paraespinal por extensión o por hemorragia. Aunque no es frecuente, pueden presentar fracturas patológicas.

Entre los de origen notocordal, el más frecuente es el *cordoma*, que corresponde a una rara enfermedad, «maligna», localmente agresiva y que surge en remanentes de la notocorda. Puede aparecer en cualquier edad, pero es más frecuente en la quinta y sexta décadas de la vida, rara vez antes de la tercera. Se encuentra en las regiones sacrocoxígea (50-70 %), esfenooccipital (15 %), y el otro 15 % en el resto de la columna, sobre todo en la segunda vértebra cervical. (Fig. 43-8 A.)

Radiológicamente aparecen lesiones líticas con focos cálcicos y masa de partes blandas. En el sacro

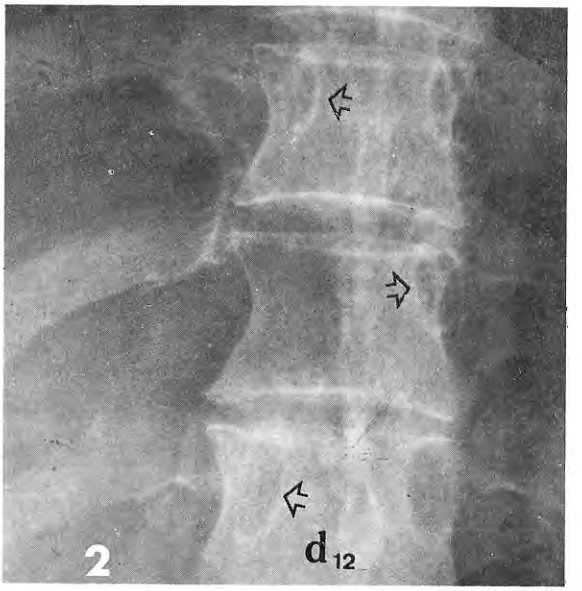

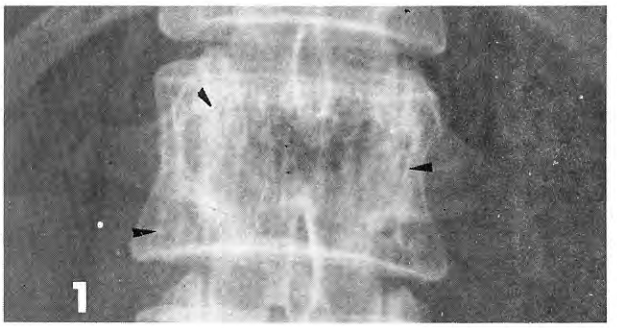

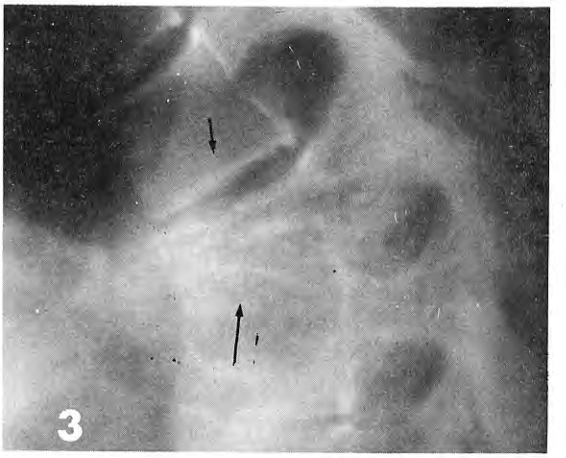

Fig. 43-8A.— Lesiones localizadas vertebrales. 1: Hemangioma vertebral. Obsérvese el típico aspecto en empalizada de las trabéculas de la vértebra hemangiomatosa (puntas de flecha). 2: Vértebra «tuerta» por metástasis selectiva del pedículo derecho de la onceava vértebra dorsal. Los pedículos son claramente visibles en las vértebras D_{10} y D_{12} así como el pedículo izquierdo de la D_{11} (flechas). La ausencia del pedículo derecho de esta última vértebra es bastante típica de metástasis. 3: Vértebra plana por histiocitosis X. Las vértebras planas no infrecuentemente presentan aumento de densidad por la compactación del cuerpo vertebral (flechas).

puede verse masa de partes blandas, sin afectación ósea visible.

El *mieloma* es la neoplasia maligna primitiva de hueso que con mayor frecuencia tiene incidencia en la columna. Suele aparecer por encima de los 70 años. Puede presentarse con *plasmocitoma solitario,* que afecta a una o varias vértebras, ensanchándolas a veces, siendo de naturaleza destructiva, sin acompañarse de otra manifestación esquelética.

El *mieloma múltiple* clásico aparece como múltiples lesiones osteolíticas diseminadas por todo el esqueleto, sobre todo en vértebras, cráneo, costillas y pelvis. Los colapsos vertebrales son frecuentes y pueden originar graves complicaciones neurológicas. Suelen afectarse menos los pedículos que en la destrucción por metástasis.

La afectación esclerosa por linfoma de un cuerpo vertebral puede dar lugar a una «vértebra de marfil», con densidad moderada y forma y tamaño normales. Si avanza la enfermedad, puede acuñarse la parte anterior de la vértebra e incluso puede convertirse en lesión lítica antes del acuñamiento.

2. *Metástasis*

Cualquier enfermedad maligna puede dar lugar a metástasis en la columna, siendo la mayoría secundarias a tumores de pulmón, mama, próstata, riñón, tiroides y colon. Aunque pueden producirse por varias rutas, la maś frecuente es la hematógena. A veces se descubren antes que el tumor primitivo.

Fig. 43-8 B.—TAC en tumores vertebrales. Las imágenes corresponden a un cordoma del sacro mostrando marcada destrucción ósea (puntas de flecha), masa de partes blandas y afectación intraósea (flecha).

3. *Lesiones seudotumorales*

a) *El quiste óseo aneurismático* es una lesión expansiva benigna, con paredes finas y cavidades quísticas con sangre en su interior. La edad de aparición más frecuente oscila entre la primera y tercera décadas de la vida. Se afectan más frecuentemente los elementos posteriores de la columna, dando una lesión radiotransparente que puede extenderse o afectar primariamente el cuerpo vertebral.

b) El *granuloma eosinófilo* es una de las manifestaciones de la histiocitosis X. La destrucción vertebral como lesión osteolítica puede conducir al aplastamiento de un cuerpo vertebral, la llamada «vértebra plana de Calvé», aunque éste no la relacionó con la histiocitosis X en todos los casos. Puede también producir lesión expansiva, tanto del cuerpo vertebral como del arco posterior, sin que exista colapso significativo. (Fig. 43-8 B.)

Cuadro 3

VERTEBRA SOLITARIA COLAPSADA

FRECUENTE:

1. Granuloma eosinófilo (histiocitosis X).
2. Fractura traumática o patológica.
3. Hemangioma.
4. Hiperparatiroidismo, tumor pardo.
5. Linfoma.
6. Metástasis.
7. Mieloma, plasmocitoma.
8. Osteomielitis (p. e., tuberculosis, hongos, brucella, tifoidea).
9. Osteoporosis (p. e. senil, postneumopásica).
10. Enfermedad de Paget.
11. Terapia con esteroides.

Sintetizado de Reeder, M. M.; Felson, B.

LA PELVIS

DR. A. GANAU PEIRATS
DR. C. S. PEDROSA

1. RECUERDO ANATOMICO
2. TECNICAS DE EXAMEN
3. ENTIDADES MAS FRECUENTES

1. RECUERDO ANATOMICO

La articulación coxofemoral es de tipo sinovial, siendo intracapsular el cuello del fémur hasta la línea

intertrocantérica en la zona anterior, mientras que en la parte posterior sólo la mitad del cuello es intracapsular.

Sólo la mitad inferior de la articulación entre el ilíaco y el sacro es de tipo sinovial (los dos tercios del espacio que se ve radiológicamente), mientras que la parte superior es ligamentosa. La articulación de la sínfisis del pubis es de tipo cartilaginoso, con tejido hialino cerca del hueso y fibrocartílago en la zona central.

2. TECNICAS DE EXAMEN

A) Líneas de referencia más comunes

En el niño las estructuras más importantes de la pelvis son todavía cartilaginosas y, por lo tanto, radiológicamente invisibles, sobre todo la cabeza femoral y el acetábulo. Por ello, se han descrito líneas y ángulos para localizar la cabeza femoral en relación a la porción ósea visible del acetábulo.

Las medidas más utilizadas son:

a) *Angulo acetabular* (Caffey).—Mide la oblicuidad del acetábulo del niño y estima el desarrollo acetabular. Para su obtención se traza una línea por las sincondrosis en Y, y otra tangente al punto superior e inferior a la porción ilíaca del acetábulo. Puede dar falsos resultados si hay inclinación de la pelvis.

MEDIDAS DEL ANGULO ACETABULAR

	Niñas	*Niños*
Recién nacidos	28,8 ± 4,8°	26,4 ± 4,4°
6 meses	23,2 ± 4,0°	20,3 ± 3,7°
12 meses	21,2 ± 3,8°	19,8 ± 3,6°

Las enfermedades que más frecuentemente presentan ángulo acetabular disminuido son la acondroplasia y el mongolismo, viéndose más raramente en otras.

b) *Espacio articular medial.*—Sirve para deteminar el desplazamiento lateral de la cabeza femoral. Se mide desde el borde medial de ésta hasta la pared adyacente del acetábulo. A veces es mejor hacer la medición en proyección de «sapo». Puede aumentar o disminuir 1 mm por rotación femoral interna.

Medidas: entre 6 meses y 11 años, 5 a 12 mm. Media de 8,8 mm. No debe existir discrepancia superior a 1,5 mm entre ambos lados.

c) *Angulo centro-borde de Wiberg.*—Es útil para determinar la relación de la cabeza femoral con el acetábulo. Se traza una línea desde el centro de la cabeza femoral perpendicular al acetábulo y la otra desde dicho punto al borde del acetábulo. Medidas límites inferiores de la normalidad:

5- 8 años	19°
9-12 años	25°
13-20 años	26-30°

3. ENTIDADES MAS FRECUENTES

A) Enfermedades congénitas

1. *Deficiencia femoral focal proximal*

Se caracteriza por disgenesia de una porción variable del fémur proximal. El defecto va en severidad desde pequeño acortamiento del fémur con varo del cuello a que sólo exista una pequeña porción del fémur distal.

Se puede acompañar de agenesia del peroné en el mismo lado, ser solitaria o parte del síndrome de regresión caudal de madres diabéticas.

2. *Luxación congénita de la cadera*

La luxación o subluxación de la cadera debe ser, por sus posibles efectos, diagnosticada lo más precozmente posible en el recién nacido.

Ogden prefiere la palabra «displasia», aunque no sea una malformación congénita estricta la que mejor describe la deformidad plástica que afecta al fémur proximal y acetábulo, es decir, a ambos lados de la articulación, en grado variable y que puede empezar «in útero» o un tiempo después del nacimiento.

Dunn ha propuesto una clasificación basada en la forma del margen acetabular, la eversión o inversión del limbus y el contorno de la cabeza femoral:

Tipo 1: Inestabilidad posicional.
Tipo 2: Subluxación.
Tipo 3: Luxación.

El *tipo 1* corresponde a la «cabeza posicionalmente inestable» y es la presentación más frecuente en el período neonatal (80-90 %). Sólo hay cambios marginales en el acetábulo y la cabeza femoral está en anteversión, pero esféricamente normal. Hay pequeña contractura en aducción y flexión, y falta de abducción. Si no se trata, puede progresar a deformidad más severa.

El *tipo 2,* considerado como «subluxación», mostrará pérdida de la forma esférica de la cabeza femoral y anteversión. La presión anómala de la cabeza femoral hace que el acetábulo sea más superficial y que se produzca eversión (e incluso algún grado de inversión) del labrum, que conduce a que el techo del acetábulo falle a osificarse lateralmente, con lo que aumenta la pendiente acetabular, que será un signo radiológico

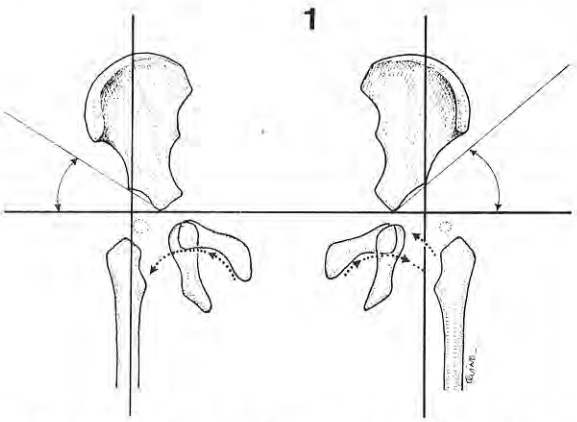

Fig. 43-9 A.—Líneas de referencia en la pelvis normal y en la luxación de cadera. 1: Proyección anteroposterior neutra. En el lado derecho puede verse el ángulo acetabular normal. La línea horizontal es la línea de Hilgenreiner y la vertical es la línea de Perkin. Ambas dividen la cadera en cuatro cuadrantes y la cabeza femoral debe quedar en los cuadrantes internos. La línea de Shenton, representada de forma punteada, debe ser ininterrumpida. El lado izquierdo muestra las características de la luxación congénita de cadera, en la que el ángulo acetabular es mayor, la cabeza femoral queda en los cuadrantes externos y la línea de Shenton está interrumpida.

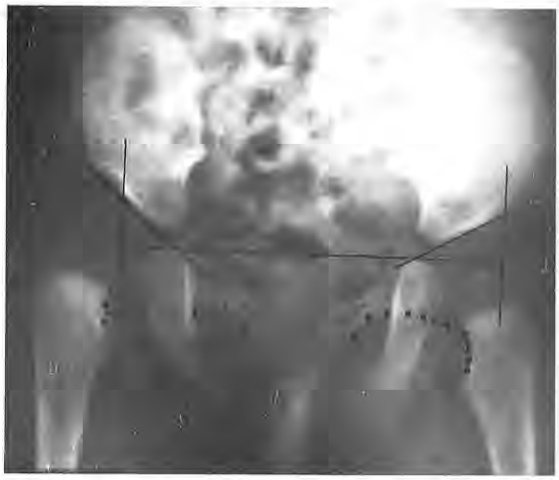

Fig. 43-9 B.—Luxación congénita de la cadera. Radiografía de un lactante que presenta luxación derecha. La línea de Shenton está interrumpida (compárese con la izquierda). El ángulo acetabular está aumentado. El núcleo epifisario sólo es visible en la cadera izquierda. La teórica cabeza derecha queda por fuera de la línea de Hilgenreiner.

precoz. Si no se trata, progresará a subluxación o a luxación severa. La contractura en flexión y aducción será más intensa.

El *tipo 3* es la forma más severa, con marcada deformidad del acetábulo y de la cabeza femoral. Se forma un falso acetábulo por eversión del labrum y hay hipertrofia del fibrocartílago en inversión, lo que conducirá a un impedimento a la reducción.

El estudio radiológico del neonato no es seguro e incluso, aunque clínicamente esté claro el diagnóstico, es difícil valorar la gran zona a ambos lados de la articulación formada por cartílago. Los signos negativos radiológicos no indican la presencia o ausencia de subluxación o luxación.

A partir de las 4-6 semanas, pueden verse ya signos radiológicos:

1. Migración lateral o proximal del cuello femoral respecto al ilíaco.
2. Un acetábulo superficial e incompletamente desarrollado (sobre todo superiormente). Se puede ver, asimismo, engrosamiento del suelo acetabular.
3. Desarrollo de un falso acetábulo.

Se han descrito varios patrones radiológicos en un intento de distinguir la cadera normal de la displásica. (Fig. 43-9 A.) Los parámetros más útiles son:

1. *Indice acetabular.*—Ya descrito. Los valores altos (por encima de 30°) lo hacen sospechoso, así como una diferencia más grande de 5° cuando se comparan ambos ángulos.

2. *Migración lateral.*—Se refiere al desplazamiento metafisario femoral (y el centro secundario de osificación, si ha aparecido), que se mide por la línea de Hilgenreiner a través del cartílago en Y, en la intersección con la de Perkin, que es la trazada verticalmente desde el margen osificado del techo acetabular y que divide la articulación de la cadera en cuadrantes. Si la epífisis o la metáfisis medial del fémur están en el cuadrante inferoexterno, la subluxación es probable. Si lo están en el superoexterno, el diagnóstico es de dislocación. Si es visible el centro de osificación y una parte del mismo está dentro de los cuadrantes internos, indica una cadera probablemente estable.

3. *Línea de Shenton.*—Línea trazada por el borde medial de la metáfisis femoral y el superior del agujero obturador. Normalmente, es una curva suave y se rompe o interrumpe en subluxación o luxación. (Figura 43-9 B.)

En los últimos tiempos ha ido ganando adeptos la ultrasonografía de la cadera, que permite la visualización directa de la cabeza femoral cartilaginosa y su relación con el acetábulo. La técnica puede también utilizarse en pacientes en tratamiento.

Complicaciones de la luxación congénita de cadera.—El diagnóstico precoz y la reducción de la luxación congénita de cadera intenta reestablecer el normal desarrollo condroóseo de la cadera. Si permanece subluxada o luxada, creará un falso acetábulo, incapaz de resistir un uso prolongado, apareciendo artrosis secundaria.

La mayor complicación de la reducción cerrada o abierta es la necrosis isquémica de la cabeza femoral, que puede conducir a cambios radiológicos marcados y cadera malfuncionante en adultos jóvenes.

B) Enfermedades adquiridas

1. *Coxa vara infantil. Coxa valga*

Se designa como *coxa vara idiopática infantil* una deformidad del fémur proximal que suele aparecer

entre los 2 y 5 años y afectar por igual a los dos sexos, siendo bilateral en un tercio de los casos. Radiológicamente, muestra una disminución del ángulo cuello-diafisario y una zona de hueso en la parte medial del cuello, adyacente a la cabeza, que es de forma triangular, entre dos bandas radiotransparentes, formando una «V invertida». (Fig. 43-10.) El platillo de crecimiento está ensanchado y más vertical de lo habitual.

Cuadro 1

COXA VARA (UNI O BILATERAL)

FRECUENTES
1. Coxa vara idiopática de la infancia.
2. Enfermedad de Legg-Perthes (antigua).
3. Fractura mal unida.
4. Enfermedad de Paget.
5. Artritis reumatoidea.
6. Raquitismo, osteomalacia.

Modificado de Reeder, M. M.; Felson, B.

Coxa valga.—Cuando el cuello femoral se curva hacia arriba y hacia afuera, de forma que el ángulo entre el cuello y la diáfisis es mayor de 14°, se produce la llamada «coxa valga». En los casos severos se asocia casi invariablemente a luxación parcial lateral de la cabeza femoral respecto a la cavidad acetabular. Es frecuente con lesiones que predisponen a atrofia por falta de uso de las estructuras contiguas a la cadera, como ocurre en el traumatismo crónico de las extremidades inferiores y en la artritis reumatoide, en rodillas y tobillos.

Cuadro 2

COXA VALGA

FRECUENTES
1. Parálisis (meningomielocele, parálisis cerebral, distrofia muscular, poliomielitis).
2. Artritis reumatoidea.

Modificado de Reeder, M. M.; Felson, B.

2. *Necrosis avascular de la epífisis proximal del fémur. Enfermedad de Legg-Perthes*

Esta alteración afecta a la infancia, entre los 4 y 8 años. Es rara en niños mayores, en los que, sin embargo, suele acompañarse más frecuentemente de secuelas permanentes. En los más jóvenes tiene mejor pronóstico. Se da más en niños que en niñas en proporción de 5 a 1. Es bilateral en el 10 % de los casos, siendo raro que esto ocurra en niñas.

Las numerosas causas que pueden producir necrosis de la cabeza femoral se reflejan en el cuadro siguiente:

Fig. 43-10.—Coxa vara infantil. Obsérvese el cuello ancho, la disminución del ángulo cuello diafisario en comparación con la cadera izquierda y el fragmento en forma de «V» invertida (flechas).

Cuadro 3

NECROSIS ASEPTICA DE LA CADERA U OTRA ARTICULACION. (ISQUEMIA EPIFISARIA)

FRECUENTES
1. Idiopática (como enfermedad de Legg-Perthes).
2. Osteocondritis disecante.
3. Terapia con esteroides: síndrome de Cushing.
4. Enfermedades del colágeno (lupus eritematoso, poliarteritis nodosa, artritis reumatoidea).
5. Enfermedad oclusiva vascular (arterioesclerosis, enfermedad tromboembólica).
6. Trauma (fractura, luxación, corrección quirúrgica de luxación congénita de cadera, epifisiolisis cabeza femoral).
7. Enfermedad de Gaucher.
8. Hipotiroidismo.
9. Alcoholismo crónico.

Modificado de M. Ozonoff; Reeder, M. M., y Felson, B.

Las alteraciones radiológicas de la enfermedad de Perthes han merecido numerosos artículos y los cambios precoces han sido resumidos por Caffey.

1. *Hinchazón de los tejidos blandos en la zona lateral de la articulación.*

2. *Menor tamaño del núcleo de osificación femoral.*

3. *Desplazamiento lateral del núcleo de osificación femoral.*—Este desplazamiento lateral, entre 2 y 5 mm, es un signo precoz y produce aumento medial del espacio articular y sobrecarga en el cuadrante anterosuperior, con consiguiente aplanamiento y compresión.

4. *Fisuras y fracturas del núcleo de osificación femoral.*—Signo radiológico constante y bien conocido que se observa mejor en la proyección de «sapo». Es una zona lineal o curvilínea radiotransparente, situada subcondralmente, aunque puede estar más lejos.

5. *Aplanamiento y esclerosis del núcleo de osificación femoral.*—Precedido por o simultáneo con el desarrollo de fisuras en el hueso, el aplanamiento se ve mejor cerca de la línea de fractura, en la zona anterolateral superior.

6. *Gas intraepifisario.*—Puede verse un fenómeno de vacío (probablemente nitrógeno) entre los fragmentos epifisarios.

La progresión y extensión de la enfermedad es variable, viéndose compresión, desintegración, fragmentación y esclerosis de las epífisis junto a cambios metafisarios como:

a) *Quistes metafisarios.*—Aunque su patogénesis es debatida, las lesiones radiotransparentes de las metáfisis son parte característica de la radiología de la enfermedad. Suelen estar directamente debajo de la zona epifisaria, que está fracturada y aplastada.

b) *Ensanchamiento y acortamiento del cuello femoral.* (Fig. 43-11.)

3. *Epifisiólisis de la cabeza femoral*

Es una alteración bien conocida que ocurre en niños, entre los 10 y 17 años (promedio 13-14 años), y en niñas, entre los 8 y 15 años (promedio 11-12 años).

En los adolescentes afectos hay una notable tendencia a sobrepeso o un exceso de actividad física.

Radiológicamente, en los casos agudos y subagudos, se puede ver osteoporosis de la cabeza femoral y cuello, con bordes metafisarios indistintos y ensanchamiento de la línea de crecimiento, así como menor altura de la epífisis. Una línea tangencial al borde externo del cuello femoral, en contra de lo habitual, no cruza, o lo hace muy poco, la epífisis, sobre todo en el desplazamiento medial de ésta. El desplazamiento posterior se ve mejor en la proyección de sapo, y la base de la epífisis no se corresponde con la metáfisis. (Fig. 43-11.)

Las causas de epifisiólisis se reflejan en el cuadro siguiente:

Cuadro 4

EPIFISIOLISIS CABEZA FEMORAL

FRECUENTES
1. Idiopática.
2. Osteodistrofia renal.
3. Raquitismo.
4. Trauma.

Sintetizado de Reeder y Felson

4. *Osteocondrosis disecante*

Es rara en la cadera y la radiología es similar a la de la rodilla, tobillo y codo, con alteración del contorno articular, con o sin defecto óseo central, que puede separarse y permanecer como un «ratón» articular, que se puede reabsorber. Se puede ver como secuela de la enfermedad de Legg-Calvé-Perthes, en algunas displasias, necrosis avascular por corticoesteroides o por anemia de células falciformes, pero puede desarrollarse independientemente.

C) **Enfermedades articulares**

1. *Articulaciones sacroilíacas*

El TAC ha ido ganando aceptación en los últimos años.

En una articulación normal, el margen óseo articular está claramente definido por una línea blanca subcondral de anchura uniforme.

El uso del TAC en el análisis de las articulaciones sacroilíacas ha puesto de relieve que los hallazgos son poco fiables de enfermedad, ya que aparecen frecuentemente en adultos asintomáticos. Los hallazgos que pueden considerarse como buen índice de enfermedad sacroilíaca incluyen: esclerosis subcondral sacra en pacientes menores de 40 años, espacios articulares menores de 2 mm (uni o bilaterales), erosiones y anquilosis intraarticular. (Fig. 43-12 A.)

a) *Enfermedades degenerativas.*—Es frecuente la presencia de osteofitosis.

b) *Osteítis condensans ilii.*—Puede considerarse como la variante más común de la normalidad y se define por cambios escleróticos en la zona articular del ilíaco. Es prácticamente siempre bilateral y simétrica y es raro verla en hombres. Suele desaparecer espontáneamente, por lo que se detecta raramente tras la menopausia.

Radiológicamente es patognomónica la afectación bilateral con esclerosis limitada al lado ilíaco de la articulación, con espacios articulares normales. (Figura 43-12 A.)

c) *Artritis inflamatoria.*—El signo radiológico más precoz de sacroileítis es el ensanchamiento del espacio articular, que se acompaña de desmineralización de los márgenes articulares, reflejado por pérdida del margen nítido cortical, por lo que el espacio está irregularmente ensanchado y mal definido en sus bordes. Cuando evoluciona hacia la curación puede verse esclerosis, estrechamiento del espacio articular y anquilosis ósea, constituyendo manifestaciones tardías en el curso de la enfermedad.

En la *sacroileítis tuberculosa,* con la curación puede verse esclerosis marcada del ilíaco, que puede llegar a obliteración completa y anquilosis ósea.

En la *espondilitis anquilopoyética* conviene destacar que, aunque puede iniciarse en una sola articulación, cuando hay suficientes molestias para acudir a consulta ya están ambas afectadas, siendo pues bilateral.

La distribución bilateral y simétrica no sólo se observa en la espondilitis anquilopoyética, sino también en las sacroileítis que acompañan a alteraciones inflamatorias del intestino (colitis ulcerativa, enfermedad

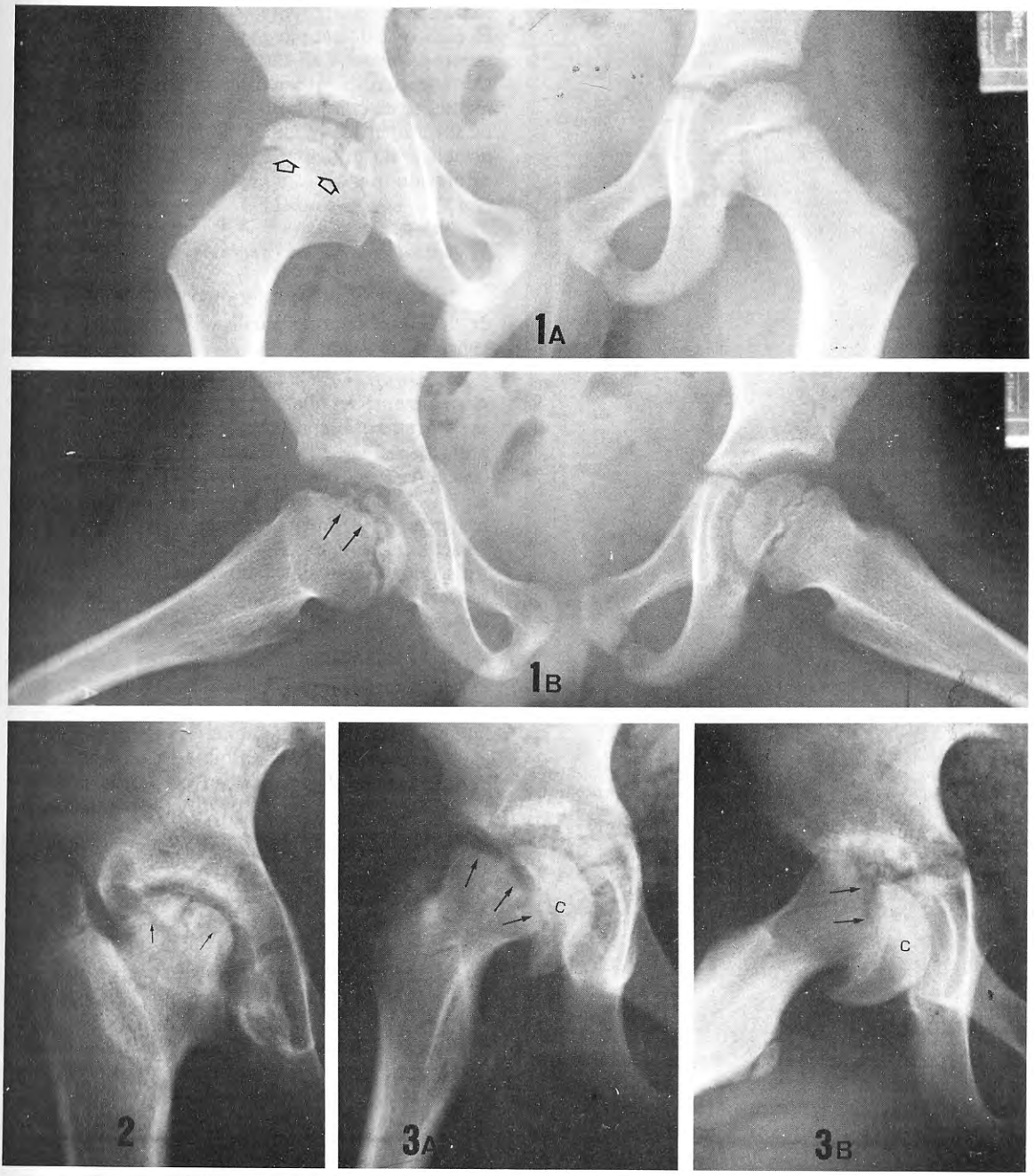

Fig. 43-11.—Artropatías de la niñez. 1 A y 1 B: Enfermedad de Perthes. Obsérvese la fragmentación y el aplanamiento de la cabeza femoral derecha con ensanchamiento de la línea metafisaria (flechas). 2: Necrosis aséptica de la cabeza femoral con destrucción marcada de la misma por antigua enfermedad de Perthes (flechas). 3 A y 3 B: Epifisiolisis. La cabeza femoral (C) está marcadamente desplazada con relación al cuello femoral (flechas).

de Crohn, enfermedad de Whipple). La afectación unilateral es la más típica de las infecciones (tuberculosis, brucelas, piógenas), aunque puede verse en Reiter y psoriasis. (Fig. 43-12 B.)

2. *Articulación de la sínfisis del pubis*

Formada por cartílago hialino, con la zona central de fibrocartílago, puede ocasionalmente afectarse por

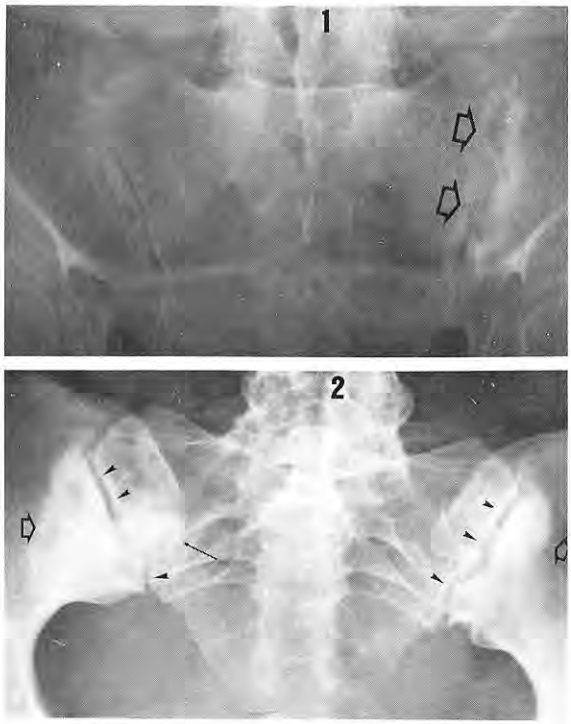

Fig. 43-12 A.—Alteraciones de las sacroilíacas. 1: Sacroileítis tuberculosa. Existe destrucción importante de la articulación izquierda con eburneización alrededor (flechas). Compárese con la sacroilíaca derecha normal. 2: Osteítis condensante del ilíaco. Existe marcada condensación en el lado ilíaco de las articulaciones (flechas huecas). La articulación en sí es normal y el ala sacra no presenta aumento de densidad (puntas de flecha). En el lado derecho puede verse un área de densidad superpuesta al sacro (flecha larga), que corresponde al ilíaco, que se superpone por la oblicuidad de la articulación.

artritis y los cambios son idénticos a los vistos en otras articulaciones.

En las *infecciones* puede verse ensanchamiento articular y pérdida de definición del córtex articular. Al curar pueden reaparecer los márgenes articulares, con esclerosis reactiva.

Las *fracturas de estrés* pueden afectar a la sínfisis del pubis. Se han visto con cierta frecuencia en pacientes con artritis reumatoide. Parece probable que la osteopenia sea la responsable. También pueden ocurrir en gente joven, habitualmente sedentaria, que realiza ejercicio físico de forma repentina. Los estudios radiológicos muestran líneas radiotransparentes paralelas a la sínfisis, en las ramas superior e inferior. La movilidad de la zona puede producir lisis del callo, dando lugar a una imagen que puede tomarse por una lesión maligna. El Tc^{99} puede ser muy útil, aunque su eliminación por la orina hace que la vejiga pueda oscurecer la lesión.

a) *Osteítis pubis.*—Condición dolorosa, que puede volverse aparente dentro de los dos meses siguientes al parto u otras operaciones pélvicas. En hombres puede aparecer tras operación de próstata o vejiga. También puede ocurrir en atletas y puede osificarse por sobrecarga en la zona o por fracturas por arrancamiento en las inserciones musculares. (Fig. 43-13.) El espacio articular puede estar ensanchado (habitualmente es menor de 7 mm), con erosión ósea, reabsorción y esclerosis, que indican el diagnóstico. Normalmente, se afectarán los dos huesos púbicos, pero puede ser asimétrica o unilateral. Muy raramente ocurre osteólisis de gran parte de los huesos púbicos. La resolución puede acompañarse de anquilosis ósea.

3. *Articulación de las caderas*

En la coxitis aguda del niño la separación lateral de la cabeza femoral puede ser el único signo radiológico de la lesión.

a) *Artritis.*—En la artritis reumatoide la afectación normalmente es bilateral y simétrica, aunque puede ser raramente simétrica o unilateral. La mayor parte de las veces, el rasgo más típico es la pérdida concéntrica del espacio articular. La disminución del espacio va progresando, hasta casi desaparecer, y se produce protrusión acetabular, que, aunque pueda verse en otras alteraciones, es característica de la artritis reumatoide. Estos enfermos, tratados con esteroides, no es raro tengan osteonecrosis de la cabeza femoral.

b) *Protrusión acetabular.*—Es una deformidad en la que la pared medial del acetábulo hace prominencia hacia la cavidad pélvica. Las causas son múltiples, aunque en muchas predomina la osteopenia generalizada. Es más frecuente en mujeres.

Las causas se reflejan en el cuadro número 5.

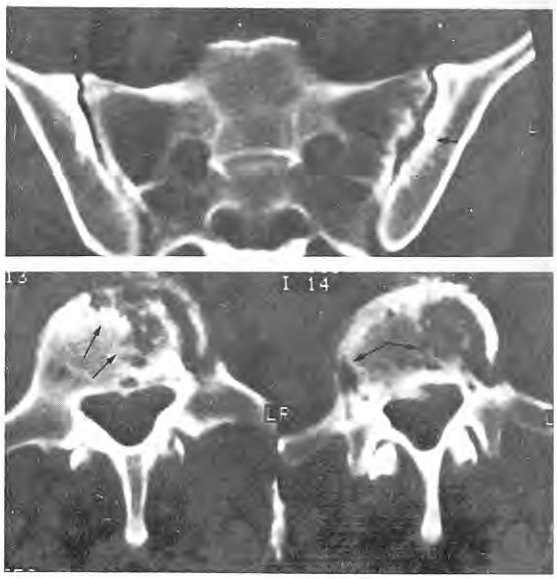

Fig. 43-12 B.—Sacroileítis brucélosica. Los cortes muestran destrucción de la articulación con discreta esclerosis (flechas). En los cortes inferiores pueden verse los cambios vertebrales por la espondilitis coexistente (flechas).

Cuadro 5

PROTRUSION ACETABULAR (UNI O BILATERAL). CAUSAS

1. Congénita.	1. Gota.
2. Artrosis.	2. Hidatidosis.
3. Idiopática-familiar.	3. Hiperparatiroidismo.
4. Osteomalacia, raquitismo.	4. Hiperfosfatasia.
5. Osteoporosis.	5. Ocronosis.
6. Paget.	6. Osteogenesis.
7. Artritis reumatoide.	7. Mucopolisacaridosis.
8. Trauma con luxación medial de la cadera.	8. Anemia de células falciformes.
	9. Neoplasias.

Modificado de Reeder y Felson, Martínez

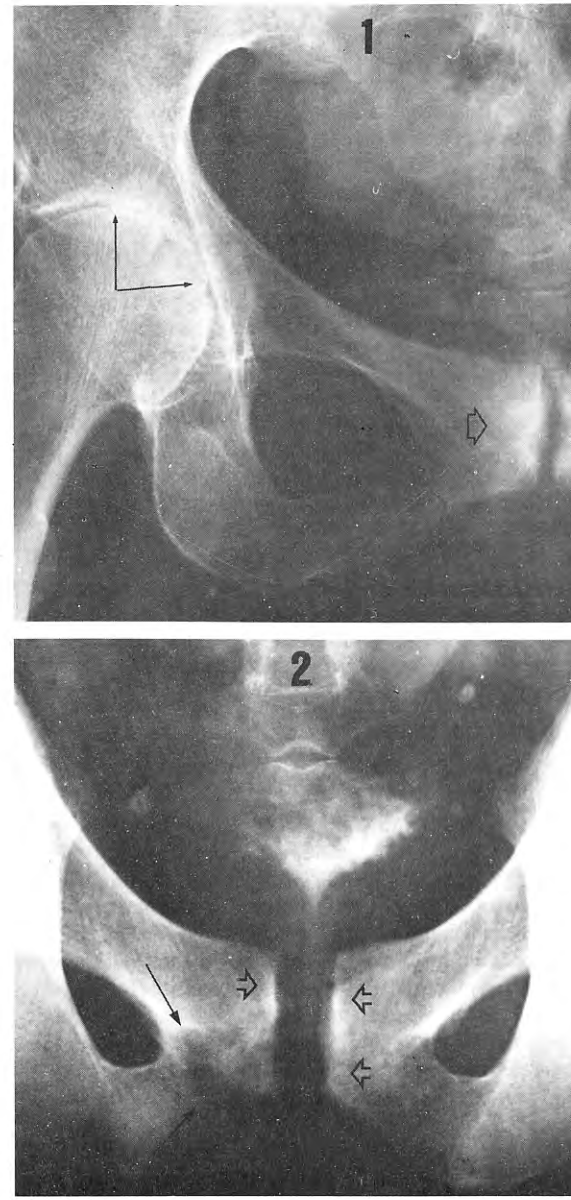

Fig. 43-13.—Artropatías de la pelvis. 1: Artritis reumatoide con afectación de la articulación de la sínfisis del pubis que muestra ensanchamiento y esclerosis (flechas huecas). Nótese la afectación de la articulación coxofemoral (flechas finas). 2: Osteítis del pubis en enfermo prostatectomizado. Existe ensanchamiento de la articulación del pubis (flechas huecas) así como una lesión lítica en el lado derecho (flechas largas).

44

SISTEMA MUSCULOESQUELETICO: LAS PARTES BLANDAS

DR. J. R. JIMENEZ FDEZ.-BLANCO

http://booksmedicos.blogspot.com

1. TECNICAS DE EXAMEN
2. SEMIOLOGIA
3. GRANDES SINDROMES

1. TECNICAS DE EXAMEN

Las partes blandas del cuerpo humano incluyen la piel y el tejido subcutáneo así como los músculos, tendones, etc. Las radiografías que se obtienen para el esqueleto están frecuentemente tan penetradas que los tejidos blandos pasan desapercibidos. Sin embargo, las radiografías especiales para las partes blandas pueden demostrar multitud de lesiones.

Las técnicas más utilizadas son las siguientes:

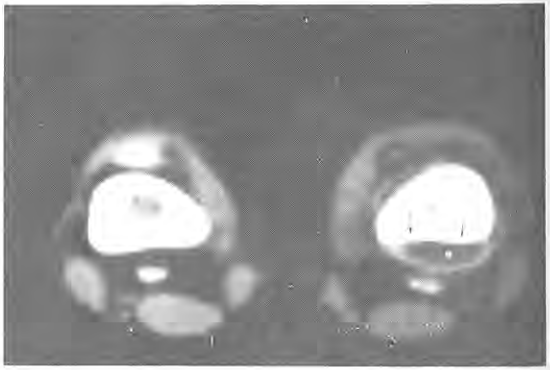

Fig. 44-1.—Valor de la tomografía axial computarizada. Paciente de 20 años, con dolor en el muslo y estudios radiográficos negativos. La tomografía axial muestra una colección líquida (20 UH) por detrás del fémur, rodeada por una cáscara que se tiñe con el contraste. La punción-aspiración mostró tratarse de un absceso de partes blandas.

A) Radiografías de bajo kilovoltaje

Simplemente reduciendo la penetración de las radiografías habituales se puede conseguir suficiente definición de las partes blandas, sobre todo a nivel del esqueleto.

B) Ultrasonografía

Puede utilizarse en algunas lesiones de las partes blandas sobre todo cuando existen dudas sobre su naturaleza quística o sólida.

C) Tomografía computarizada

Es una modalidad que demuestra muy bien los diferentes componentes de las partes blandas. (Figura 44-1.) Tiene una gran aplicación en las lesiones tumorales de las extremidades y de la pelvis, tanto de origen p rimario como metastásico, donde la presencia de masas de partes blandas es evaluada mejor por éste método que por ningún otro.

D) Angiografía

Es altamente útil en la evaluación de lesiones vasculares, tanto malformaciones arteriovenosas como hemangiomas de las partes blandas. Puede ser utilizada en combinación con magnificación, sustracción, e incluso con la administración de agentes farmacológicos para mejorar la imagen.

E) Fistulografía

Se utiliza en lesiones que si bien afectan a las partes blandas, casi siempre proceden de hueso, como el caso

de la osteomielitis, trayectos fistulosos en quiste hidatídico de partes blandas complicado, etc.

2. SEMIOLOGIA

A) Aumento de la densidad

a) *Calcificación*

Se distinguen tres tipos de calcificaciones de las partes blandas:

1. *Calcificaciones metastásicas.*—Son debidas a la presencia de depósitos de calcio secundarios a alteraciones del metabolismo calcio-fósforo, con calcificación ectópica secundaria en los tejidos blandos normales e incluso en vísceras.

El hiperparatiroidismo es un ejemplo típico. Este tipo de calcificaciones es muy frecuente en el secundario. Las calcificaciones más frecuentes ocurren a nivel de las arterias y de los cartílagos, si bien también se pueden encontrar depósitos de calcio en los meniscos, en las cápsulas articulares, etc.

La *hipervitaminosis D* debida a la administración de dosis excesivas, generalmente de Vitamina D_2, produce calcificaciones renales, así como calcificaciones metastásicas en la piel, articulaciones, bursas, páncreas, vasos y tiroides. Los huesos presentan osteoesclerosis y engrosamiento cortical.

2. *Calcinosis.*—Es debida a la presencia de depósitos de calcio en los tejidos blandos sin alteraciones del metabolismo del calcio. Entre las enfermedades que la presentan, es más frecuente en: esclerodermia, dermatomiositis, ocronosis, calcinosis intersticial universal, calcinosis tumoral, seudoxantoma elástico y el síndrome de seudogota.

La calcinosis idiopática tumoral es una enfermedad de origen desconocido, que se manifiesta generalmente en la segunda o tercera décadas, siendo más frecuente en hombres. Existe historia familiar aproximadamente en el 30 ó 40 % de los casos.

Las radiografías muestran masas de calcio, bien delimitadas, circulares u ovales, en posición cercana a una o varias de las grandes articulaciones, fundamentalmente caderas, codos y hombros. (Fig. 44-2.) Estas masas crecen, llegando algunas de ellas a alcanzar gran tamaño. No invaden los músculos ni afectan a las articulaciones o huesos adyacentes, excepto en el codo, donde pueden erosionar y aplastar la porción dorsal más distal del húmero. Es típica la formación de niveles en radiografías en bipedestación por depósito del material cálcico.

La calcinosis intersticial universal es una enfermedad progresiva y de causa desconocida, que ocurre en gente joven, en la que se deposita calcio en el tejido subcutáneo, mientras en fases avanzadas afecta a otros tejidos conectivos, músculos, ligamentos y tendones.

La dermatomiositis también puede presentar calcificaciones en el tejido subcutáneo y músculos de las extremidades, axilas y pared abdominal, generalmente en forma lineal. Nunca afecta a las vísceras. Esta enfermedad se asocia con tumores malignos en un porcentaje elevado de casos. (Fig. 44-3.)

La ocronosis es un error congénito del metabolismo en el que se deposita ácido homogentisínico oxidado en el cartílago, lo que causa la pigmentación, degeneración y posterior calcificación del mismo. Radiográficamente se aprecien calcificaciones laminares en los discos intervertebrales que se estrechan y signos degenerativos articulares precoces, sobre todo en los hombros.

3. *Calcificaciones distróficas.*—Son secundarias a la presencia de múltiples alteraciones tales como neoplasias, inflamaciones, lesiones traumáticas y degenerativas. (Fig. 44-4.) También son frecuentes después de la afectación local de los tejidos por agentes físicos y químicos. Las calcificaciones tienen un aspecto amorfo nodular.

En el cuadro 1 pueden verse algunas de las calcificaciones que más frecuentemente se encuentran.

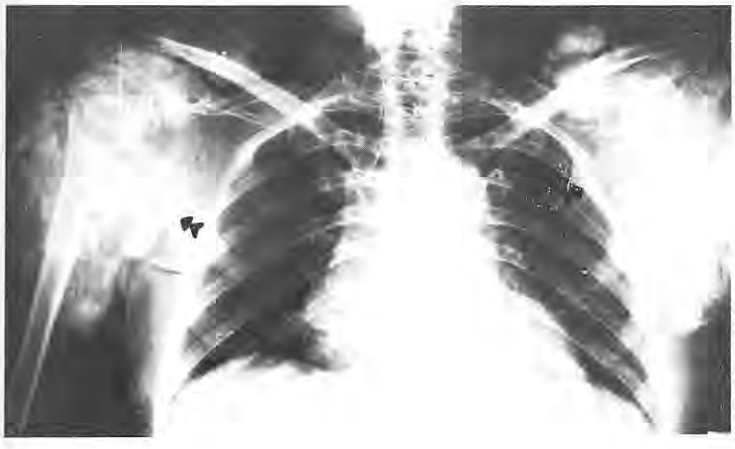

Fig. 44-2.—Calcinosis universalis tumoral. Radiografía anteroposterior de tórax mostrando extensas calcificaciones alrededor de las articulaciones de los hombros. Algunas de estas calcificaciones se depositaban en forma de nivel en la radiografía en bipedestación.

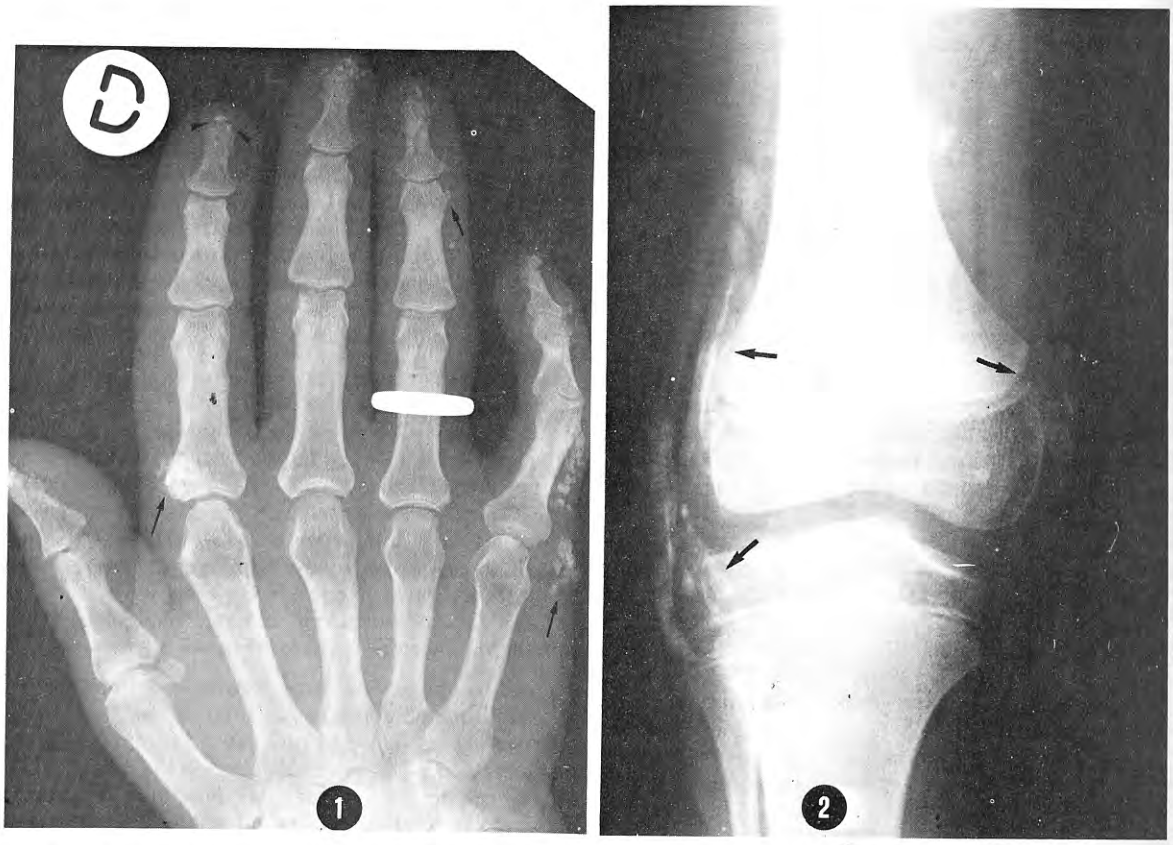

Fig. 44-3.—Calcificaciones en colagenosis. La imagen 1 muestra reabsorción de las porretas distales del segundo dedo (puntas de flecha) acompañando a múltiples calcificaciones de las partes blandas (flechas largas) en un caso de esclerodermia. La imagen 2 representa extensas calcificaciones de las partes blandas en un caso de dermatomiositis.

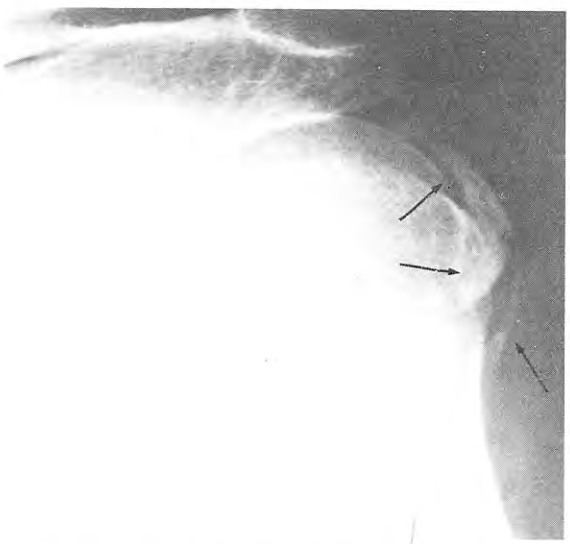

Fig. 44-4.—Periartritis escapulohumeral del hombro. Existen calcificaciones curvilíneas paraarticulares extensas (flechas).

b) *Osificación*

Las radiografías efectuadas en estos casos pueden demostrar la presencia de formaciones trabeculares en las áreas densas de las partes blandas, lo que distingue la osificación de la calcificación. Con radiografías simples puede ser difícil su demostración, mientras que los estudios isotópicos con Tecnecio o Estroncio lo demuestran más fácilmente.

La osificación de estructuras tendinosas es rara. El sitio donde más frecuentemente pueden encontrarse osificaciones tendinosas es a nivel del ligamento colateral medial de la rodilla: la llamada enfermedad de Pellegrini-Stieda, en la que puede haber calcificación o también osificación en forma de áreas densas curvilíneas adyacentes al cóndilo femoral interno.

Cuadro 1

CALCIFICACIONES EN ESTRUCTURAS VASCULARES

1. ARTERIAS	2. VENAS
Diabetes.	Flebolitos (normal).
Hiperparatiroidismo.	Hemangiomas.
Ateroesclerosis.	Pos-radioterapia
Síndrome de Cushing.	Trombos calcificados.
Nefropatías.	

CALCIFICACIONES EN REGIONES ARTICULARES

1. TENDONES	2. BURSA
Peritendionitis calcárea.	Bursitis.
Pellegrini-Stieda.	Gota.
Calcinosis universalis.	Seudogota.
Seudogota.	Osteocondromatosis.
Ocronosis.	

3. LIGAMENTOS	4. CARTILAGO ARTICULAR
Degenerativa.	Gota.
Espondilolitis anquilopoyética.	Hiperparatiroidismo.
	Seudogota.
Idiopática.	Ocronosis.
Fluorosis.	Degenerativa.

CALCIFICACIONES MUSCULARES

Miositis de origen piógeno.	Ocronosis.
Esclerodermia.	Contractura de Volkman.
Intoxicación con monóxido de carbono	Parásitos. (Cistercosis-hidatidosis, triquinosis).
Calcinosis universalis.	

CALCIFICACIONES EN EXTREMIDADES DISTALES DE LOS DEDOS

Esclerodermia.	Dermatomiositis.
Calcinosis universalis.	Lupus.
Raynaud.	Epidermolisis bullosa.
	Acroesclerosis.

La causas más frecuentes están reflejadas en el cuadro siguiente:

Cuadro 2

OSIFICACION DE LAS PARTES BLANDAS

Lesiones termales.
Insuficiencia venosa.
Miositis osificante
- M.O. Progresiva
- M. O. Circunscrita.
- M. O. en enfermedades sistémicas. (Tétanos, Paraplejía, etc.)
- M. O. Idiopática.

Osteosarcoma de partes blandas.
Melorreostosis.
Cicatrices quirúrgicas.

Miositis osificante progresiva.—Es una rara enfermedad congénita, hereditaria, en la que aparecen osificaciones que afectan progresivamente a todos los músculos estriados con predilección por los paravertebrales. Generalmente existen anomalías congénitas con hipoplasia de las falanges, de los pulares y de los dedos gordos de los pies, así como del primer metacarpiano. Es muy frecuente también encontrar hipoplasia de la falange media de los dedos pequeños. Las radiografías muestran grandes osificaciones musculares, llegándose incluso, en las que afectan al tronco, a reconocer cavidad medular.

Miositis osificante circunscrita.—Causada generalmente por trauma local, con historia clara en aproximadamente 60 a 75 % de los casos.

Suele verse en adolescentes o adultos jóvenes. Las áreas más frecuentemente afectadas son aquellas sujetas más fácilmente a traumatismos, como el codo, el muslo, las nalgas, la pantorrilla y el hombro.

En una primera fase suele existir una masa de partes blandas en la zona traumatizada, y pasados aproximadamente 10 días puede acompañarse de reacción perióstica en el hueso adyacente. Entre 10 días y 6 semanas después del traumatismo empiezan a visualizarse imágenes densas de tipo floculento que van condensándose progresivamente, terminando por demostrarse claramente la presencia de hueso nuevo entre 6 y 8 semanas.

El diagnóstico diferencial, tanto radiológico como anatomopatológico, puede ser a veces difícil con sarcoma perostial o periostial, osteosarcoma de partes blandas, osteocondroma, etc.

c) *Cuerpos extraños*

Es frecuente encontrar cuerpos extraños en las partes blandas del organismo. Son innumerables los ejemplos que se podrían citar, tanto de la densidad de los mismos (metálicos, cristales, tejidos, madera, etc.), como de su posible etiología; los procedimientos médicos habituales y los traumatismos son dos de las causas más comunes.

B) **Disminución de la densidad**

a) *Aire*

La presencia de gas en las partes blandas puede ser secundaria a la formación del mismo en los tejidos o a su entrada desde el exterior. Cuando se ha formado en los tejidos, casi siempre es secundario a la presencia de infección por organismos productores de gas. El *Clostridium Welchi,* productor de la gangrena gaseosa, da lugar a burbujas gaseosas en las partes blandas, que suelen aparecer 3 ó 4 días después del traumatismo y/o infección. (Fig. 44-5.)

b) *Grasa*

La grasa que separa los planos musculares puede obliterarse cuando existe traumatismo o infección.

Debido a que la grasa tiene una densidad menor que el tejido muscular de las extremidades (densidad radiológica equivalente a agua), es fácil el reconocimiento de la misma.

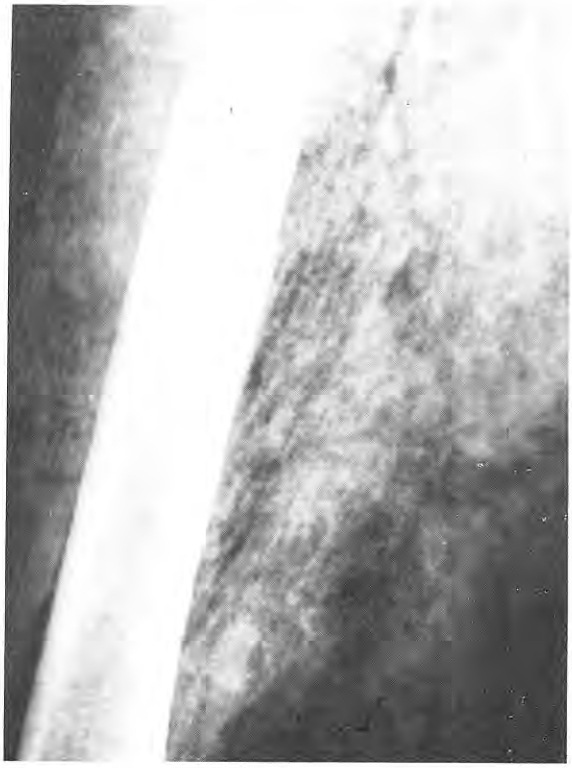

Fig. 44-5.—Gangrena gaseosa. El gas diseca los paquetes musculares y los tejidos subcutáneos del muslo.

Fig. 44-6 A.—Tumores lipomatosos de las partes blandas. Lipoma benigno del brazo mostrando una masa marcadamente radiotransparente que ensancha las partes blandas del brazo (puntas de flecha).

C) **Alteración del tamaño**

a) *Atrofia*

Puede existir atrofia generalizada o localizada. La generalizada corresponde generalmente a malnutrición, caquexia, enfermedades neurológicas o musculares extensas. La presencia de atrofias localizadas es muy frecuente después de traumatismos.

b) *Hipertrofia*

El edema localizado produce un aumento de tamaño y espesor de la grasa y tejido conectivo subcutáneo, puede ser de origen inflamatorio o secundario a obstrucción venosa y linfática o a ambas. Puede estudiarse mediante radiografías simples, venografías y/o linfografías. A veces, el edema acompaña a diversas enfermedades: intoxicación por Vitamina A; melorreostosis; acromegalia, etc.

3. GRANDES SINDROMES

A) **Tumores de partes blandas**

Se derivan de los diferentes tejidos y pueden ser benignos y malignos. Los más frecuentes son: lipomas, liposarcomas, rabdomiosarcomas, fibrosarcomas, hemangiomas, sarcoma sinovial e histiocitomas malignos.

Lipomas.—Pueden verse, debido a su componente graso, como una zona radiotransparente, bien delimitada en los tejidos blandos. A veces presentan calcificaciones en su interior. Son no obstante relativamente frecuentes y un 50 % múltiples. (Fig. 44-6 A.)

Liposarcomas.—No suelen ser lipomas degenerados sino que aparecen de «novo». Es un tumor de adultos, de la cuarta o quinta décadas de la vida; su localización más frecuente es el retroperitoneo, zona media del muslo y hueco poplíteo.

Generalmente están bien definidos, aunque por tener gran cantidad de estroma no suele verse la grasa tan claramente como en los lipomas. (Fig. 44-6 B.) Se visualiza como una masa mal delimitada de los tejidos circundantes; también presentan calcificaciones punteadas, en cáscara de huevo o irregulares, raramente presentan osificaciones en su interior. Si se encuentran cerca de estructuras óseas pueden erosionarlas por presión extrínseca.

Rabdomiosarcoma.—Es uno de los tumores más frecuentes de tejidos blandos.

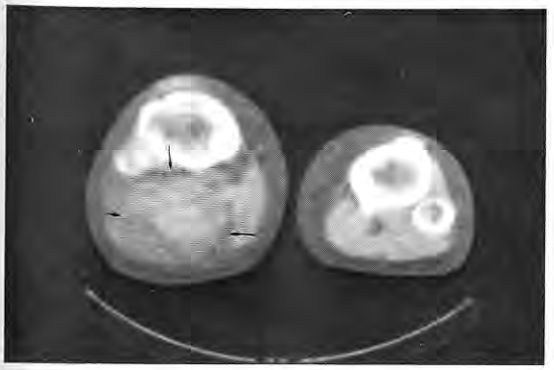

Fig. 44-6 B.—Liposarcoma de la región posterior de la pierna. Los cortes del TAC muestran una masa de partes blandas, con densidad similar al músculo, invadiendo toda la región posterior de la pantorrilla (flechas).

El rabdomiosarcoma embrionario ocurre en niños y adolescentes. Es muy común en los tejidos blandos de la cabeza y cuello, pelvis y sólo un 30 % en las extremidades y tronco. El rabdomiosarcoma plemórfico afecta a adultos y se presenta como una masa de partes blandas en las extremidades, a veces con pequeñas calcificaciones.

Radiográficamente estos tumores son difíciles de identificar y los estudios a realizar varían según su localización. Los rabdomiosarcomas de las extremidades sólo se detectan como una masa indiferenciable de los tejidos adyacentes, rara vez con calcificaciones. La angiografía y el TAC son muy útiles para delimitarlos.

Fibrosarcoma.—Ocurre más frecuentemente en las partes blandas de las extremidades de personas jóvenes. Radiológicamente la masa tumoral no se diferencia de los tejidos adyacentes y si está cerca de estructuras óseas suele producir erosión en el córtex, frecuentemente asociada a reacción perióstica. (Fig. 44-7.) Recurren localmente y metastatizan tardíamente por vía hematógena a los pulmones.

Hemangiomas.—Se presentan en cualquier zona pero más frecuentemente en las extremidades por debajo de los codos y rodillas.

Radiográficamente se observa un aumento de tamaño de las partes blandas, a veces de toda la extremidad afecta. Los huesos pueden estar secundariamente afectados, deformados o aumentados, con lesiones líticas múltiples y a veces con reacción perióstica. En las partes blandas se pueden observar flebolitos que, cuando se encuentran, son diagnósticos. Estos tumores se asocian con múltiples síndromes clínicos, entre ellos: Rendu-Osler-Webber, neurofibromatosis, Maffucchi, etc...

Sarcoma sinovial.—Es un tumor muy maligno que ocurre entre la segunda y cuarta décadas desarrollándose de la sinovia de cualquier bursa, articulación o vaina tendinosa, generalmente en las extremidades. Presentan calcificaciones en un alto porcentaje, entre

Fig. 44-7.—Fibrosarcoma de las partes blandas. Las radiografías muestran una masa que aumenta la densidad de las partes blandas (flechas), que se acompañan de un defecto por compresión extrínseca de la cortical de la tibia («saucerization») (puntas de flecha).

30 y 35 %. Pueden invadir los huesos adyacentes. Metastatizan en pulmones en un 80 %.

Muy raramente se observan *osteo* y *condrosarcomas* en los tejidos blandos. Su apariencia radiológica es similar a la de los tumores óseos. Se diferencian por su localización anatómica y tienen un mal pronóstico. La tomografía computarizada suele mostrar mala definición de los límites tumorales. (Fig. 44-8.)

B) Síndromes especiales de la piel y tejidos blandos blandos

a) *Epidermiolisis bullosa*

Es una enfermedad hereditaria, rara, con formación de vesículas y ulceraciones de la piel, debido a la pobre adherencia de la epidermis a la dermis. Las ulceraciones, que se pueden producir espontáneamente o ser secundarias a pequeños traumatismos, son más frecuentes en las manos, pies, codos y rodillas. Puede verse pérdida de las uñas de las manos y de los pies, membranas interdigitales y afectación de la mucosa de los ojos, nariz, orofaringe, esófago, ano y tracto genital. Suele existir osteoporosis, estenosis esofágica, así como contracturas en flexión de las falanges terminales y calcificaciones. Estos hallazgos la hacen parecerse a la esclerodermia.

Fig. 44-8.—Osteosarcoma de partes blandas. La radiografía simple muestra una masa calcificada de partes blandas en la que parece reconocerse hueso. El TAC confirma la naturaleza ósea de la lesión, su separación del fémur y la masa de partes blandas acompañante, además de las metástatis pulmonares existentes (flechas).

b) *Síndrome de Gorlin o síndrome de nevus de células basales*

Es una alteración hereditaria caracterizada por la presencia de múltiples carcinomas de células basales, quistes odontogénicos, braquidactilia, anomalías costales y de la columna.

Elastosis generalizada. —Es una enfermedad hereditaria del tejido conectivo que se manifiesta ya al nacimiento por una hiperlaxitud de la piel. Se parece al síndrome de Marfan, Ehlers-Danlos y seudoxantoma elástico.

Las manifestaciones radiológicas incluyen hernias y divertículos del tracto gastrointestinal y genitourinario, enfisema pulmonar y elevación diafragmática, así como dilataciones de aorta y estenosis periférica de las arterias pulmonares.

45

SISTEMA MUSCULOESQUELETICO: ENFERMEDADES CONSTITUCIONALES DEL HUESO

DRA. P. GARCIA PEÑA

http://booksmedicos.blogspot.com

1. CLASIFICACION
2. ENTIDADES MAS FRECUENTES
   — OSTEOCONDRODISPLASIAS
   — DISOSTOSIS
   — OSTEOLISIS IDIOPATICA
   — ENFERMEDADES DIVERSAS CON AFECTACION OSEA
   — ABERRACIONES CROMOSOMICAS
   — ANOMALIAS PRIMITIVAS DEL METABOLISMO

1. CLASIFICACION

Puede tener una cierta utilidad establecer una clasificación de acuerdo al pronóstico de las distintas displasias, algunas de las cuales se recogen en el siguiente cuadro:

Cuadro 1

1. PRONOSTICO LETAL
   - Acondrogénesis
   - Enanismo tanatofórico
   - Enanismo campomiélico
   - Hipofosfatasia, forma letal congénita
   - Síndromes de Polidactilia-costillas cortas
2. PRONOSTICO LETAL EN OCASIONES
   - Condrodisplasia punctata o enfermedad de Conradi
   - Displasia condroectodérmica o enfermedad de Ellis Van Creveld
   - Enanismo diastrófico
   - Enanismo metatrópico
   - Hipofosfatasia tarda (tipo infantil)
   - Osteogénesis imperfecta congénita
   - Osteopetrosis (forma precoz)
3. PRONOSTICO HABITUALMENTE NO LETAL
   - Acondroplasia
   - Displasia espondiloepifisaria congénita
   - Displasia espondilometafisaria
   - Displasia epifisaria múltiple
   - Displasias metafisarias
   - Enanismo mesomiélico

2. ENTIDADES MAS FRECUENTES

OSTEOCONDRODISPLASIAS
(Anomalías del desarrollo o del crecimiento del cartílago y/o del hueso)

A) **Defectos del crecimiento de los huesos largos y/o columna vertebral**

1. *Presentes al nacimiento.* Existe un número importante de displasias que tienen su representación clínica y radiológica desde el momento mismo del nacimiento y que se hallan recopiladas en el siguiente cuadro:

Cuadro 2

- Acondrogénesis
- Enanismo tanatofórico
- Síndromes de polidactilia-costillas cortas
- Condrodisplasia punctata (enfermedad de Conradi)
- Enanismo campomiélico
- Acondroplasia
- Enanismo diastrófico
- Enanismo metatrópico
- Enfermedad de Kniest
- Displasia condroectodérmica (enfermedad de Ellis Van Creveld)
- Displasia torácico-asfixiante (enfermedad de Jeune)
- Displasia espondiloepifisaria congénita
- Displasia mesomiélica
- Displasia cleidocraneal

Enanismo tanatofórico. La mayoría de los afectados nacen muertos o mueren en las primeras horas después del nacimiento. Se trata de niños con extremidades extremadamente cortas, tronco de longitud relativamente normal y tórax estrecho. La cabeza es muy grande, con puente nasal deprimido.

Radiológicamente, los huesos largos de las extremidades son extremadamente cortos e incurvados, con irregularidad y ensanchamiento de las metáfisis; asimismo, los huesos tubulares de manos y pies son muy cortos y anchos. No se observan centros de osificación en el fémur distal y la tibia proximal.

La columna muestra unos cuerpos vertebrales planos, con defectos de osificación en ambas plataformas, superior e inferior, que producen en la proyección anteroposterior la característica forma en «H» o en «U» invertida, a lo que también contribuye la mineralización conservada de los arcos posteriores. La distancia interpedicular distal es pequeña.

El tórax está disminuido en su diámetro anteroposterior, con costillas cortas que se ensanchan en su parte anterior y terminan en forma de copa. Las escápulas son pequeñas y de morfología algo cuadrada.

Fig. 45-1.—Enanismo tanatofórico. Las extremidades muestran acortamiento importante. La columna muestra deformidad en H. El tórax es estrecho y largo. La pelvis muestra palas ilíacas cortas y anchas con acetábulos planos. Los huesos del pubis e isquión son anchos y cortos. Existe unos huesos faciales pequeños en comparación con la bóveda craneal y un meningocele posterior (flechas).

La pelvis tiene unos huesos ilíacos pequeños y cortos en sentido vertical, con techo acetabular horizontalizado y escotadura sacrociática pequeña. El isquión y pubis son cortos y anchos. El cráneo muestra aumento de la bóveda en comparación con unos huesos faciales pequeños. Puede hallarse en este enanismo la sinostosis prematura de las suturas del cráneo, que ocasiona una deformidad en «hoja de trébol». (Figura 45-1.)

Acondroplasia. Es la más frecuente de las formas de enanismo desproporcionado. Los recién nacidos ya presentan miembros cortos, curvadura de las extremidades y cabeza grande con puente nasal deprimido. La cabeza grande puede ocasionar problemas en el parto. La mano es gruesa, con aspecto de tridente por falta de aproximación de los dígitos. Las nalgas son prominentes debido a la lordosis lumbar y a la angulación posterior del sacro. La inteligencia es normal.

Radiológicamente se observa rizomielia con huesos tubulares cortos, gruesos y con frecuencia ligeramente curvados. Las metáfisis son irregulares. El extremo proximal de los fémures es poco nítido y radiotransparente, presentando un aspecto redondeado. No hay centros epifisarios en la rodilla del recién nacido. La pelvis muestra unas alas ilíacas poco desarrolladas y cuadradas, con escotadura ciática pequeña y techo acetabular plano.

En la proyección anteroposterior de la columna hay estrechamiento marcado y progresivo de la distancia interpedicular. En la radiografía lateral los pedículos son cortos y el canal medular estrecho. Puede existir un pico en la parte anterior de las vértebras. La altura de las mismas puede estar discretamente disminuida, con espacios intervertebrales ensanchados. El cráneo presenta acortamiento de la base con estrechamiento del foramen magnum, depresión del puente nasal y prominencia de la región frontal. Es frecuente la dilatación del sistema ventricular cerebral, y últimamente se ha descrito la existencia de un flujo inverso en la vena emisaria oftálmica, debido a obstrucción del sistema venoso cerebral. (Figura 45-2 A y B.)

Displasia condroectodérmica (enfermedad de Ellis Van Creveld). Se asocia con anomalías cardiacas en el 50 % de los pacientes y se acompaña de alteraciones ectodérmicas con lesiones en los dientes, pelo y uñas. Tienen acortamiento de las extremidades, más marcado en la zona distal, existiendo polidactilia en el 20 % de los casos. (Fig. 45-3.)

Radiológicamente presentan unos huecos tubulares cortos con osificación prematura de la cabeza femoral e hipoplasia del centro de osificación proximal de la tibia. El extremo proximal cubital y el distal radial están ensanchados. Puede observarse fusión de los huesos grande y ganchoso del carpo y epífisis en cono en falanges medias. El tórax es estrecho, con costillas cortas. La pelvis consta de unos huesos ilíacos cortos con protrusión medial y lateral del acetábulo que, junto con una escotadura ciática pequeña, con-

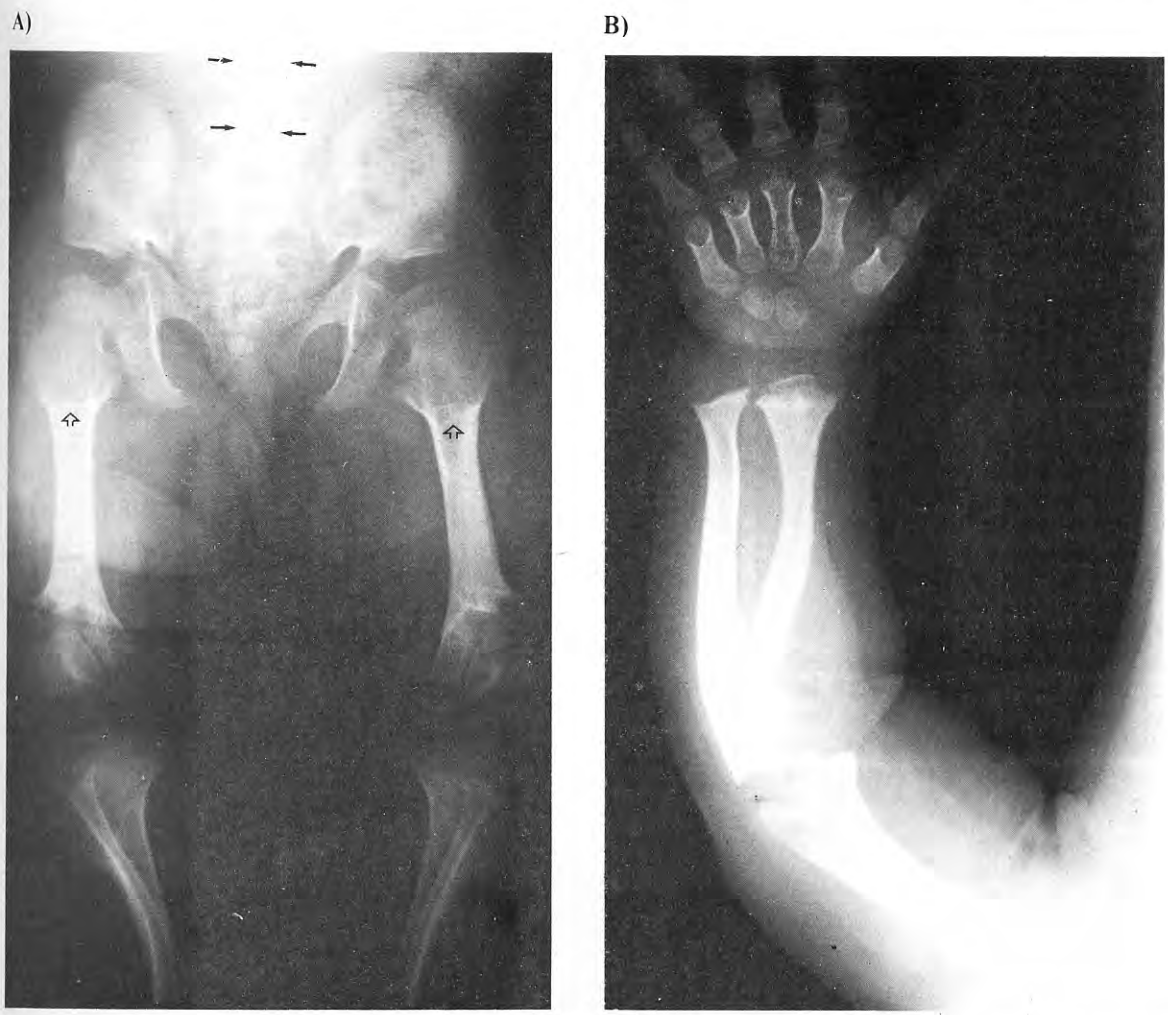

Fig. 45-2 A y B.—Acondroplasia. A) Radiografía de pelvis y extremidades inferiores mostrando marcado acortamiento de las extremidades. Los extremos proximales de los fémures son redondeados, mal definidos (flechas huecas). La pelvis muestra unas palas ilíacas cortas y estrechas con techos acetabulares planos y escotaduras ciáticas pequeñas. En la parte superior de la imagen puede apreciarse la estenosis del canal medular (flechas rectas). B) Extremidad superior. Al acortamiento del húmero se une ondulación de cúbito y radio que presentan extremos distales ensanchados. La mano es ancha y tosca, con falanges cortas y anchas y metacarpianos cortos.

forman una pelvis en «tridente». Tanto los hallazgos del tórax como de la pelvis desaparecen posteriormente.

El diagnóstico diferencial debe establecerse fundamentalmente con la displasia torácica asfixiante. En la condroectodérmica, es más frecuente la polidactilia y existen defectos ectodérmicos y cardiacos.

Displasia cleidocraneal. Se trata de una anomalía de gran variabilidad en la intensidad de sus manifestaciones, existiendo sobre todo alteraciones de la clavícula y del cráneo. Los pacientes son de talla relativamente corta, de cara triangular con frente prominente, cabeza grande braquiocefálica, con grandes fontanelas y suturas amplias, con retardo en su cierre. Tienen con frecuencia diversos problemas dentales, entre ellos retardo en la erupción de los dientes. Hay hipermovilidad de hombros por hipoplasia clavicular. La pelvis es estrecha y puede posteriormente ocasionar distocias en el parto. Las uñas son hipoplásicas. (Fig. 45-4 A y B.)

Radiológicamente se observa un cráneo braquiocefálico por aumento del diámetro biparietal, con fontanelas y suturas anchas. Hay múltiples huesos wormianos, que forman una especie de mosaico en la parte posterior del cráneo. En el neonato puede haber importante desmineralización del cráneo, y la fontanela anterior suele permanecer abierta hasta la edad adulta. Existen prognatismo mandibular, ausencia dental, dientes pequeños supernumerarios y otras alteraciones dentales. Otra de las alteraciones características de la enfermedad es la displasia clavicular, con aplasia parcial o total de las clavículas. La ausencia

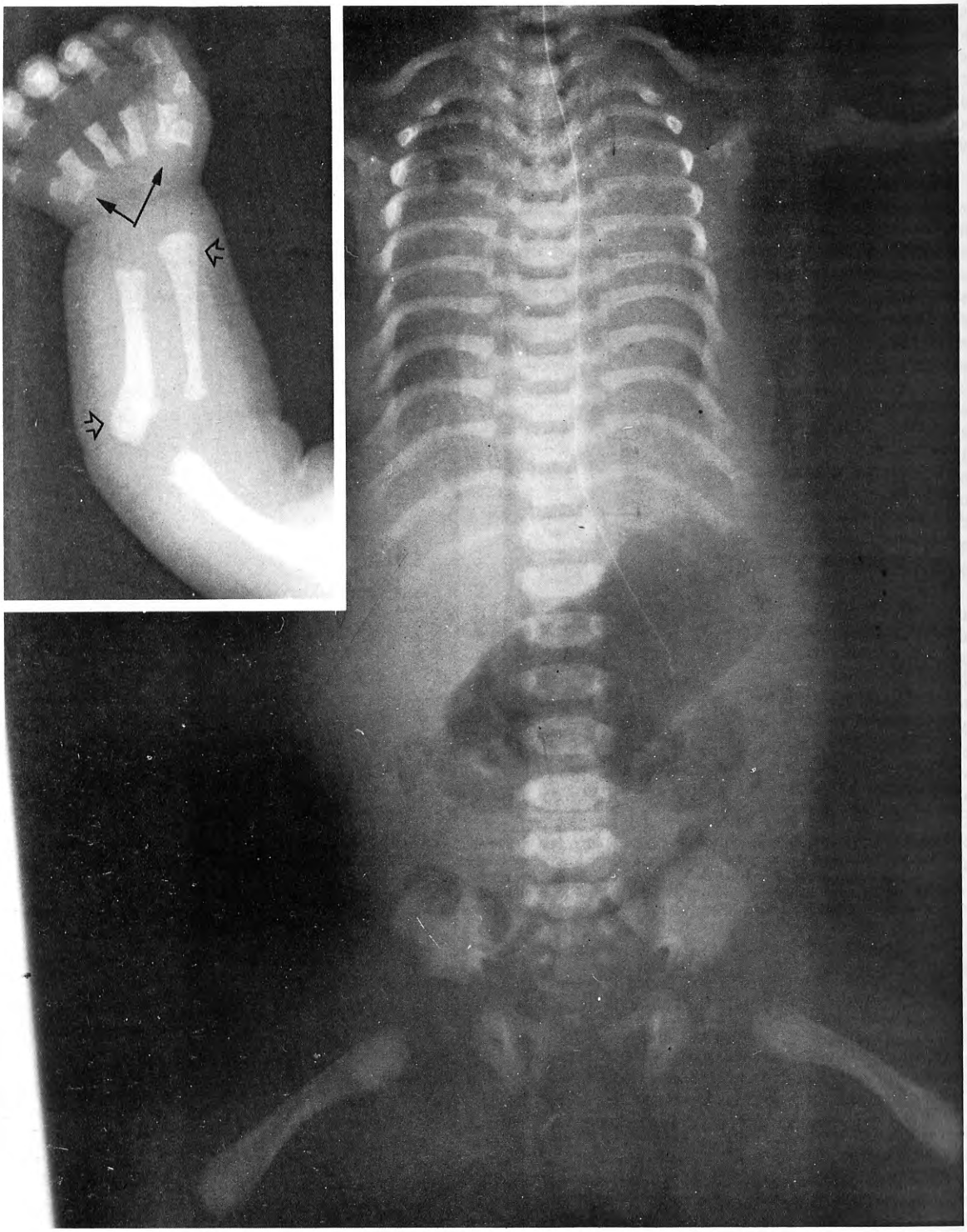

Fig. 45-3.—Enfermedad de Ellis Van Creveld. El tórax es estrecho y largo. Pelvis en «tridente». El antebrazo muestra ensanchamiento proximal del cúbito y distal del radio (flechas huecas). Existe polidactilia (flechas rectas).

Fig. 45-4 A y B.—Disostosis cleidocraneal. A) Cráneo braquiocefálico con fontanela abierta (flecha recta) y numerosísimos huesos wormianos (flechas finas). B) La pelvis muestra palas ilíacas estrechas y alargadas. Existe defecto importante de osificación a nivel de la sínfisis del pubis (flecha). La radiografía de las articulaciones escapulohumerales muestra hipoplasia de ambas clavículas (flechas).

completa sólo ocurre en el 10 %, siendo más frecuente la alteración del tercio distal y medio. En la pelvis se observa una ausencia o retraso de la osificación del pubis, que es un dato diagnóstico importante; los huesos ilíacos pueden ser hipoplásicos. A nivel de metacarpianos y metatarsianos de manos y pies pueden existir seudoepífisis, con falanges medias cortas y, sobre todo, falanges diastales hipoplásicas.

2. *Aparición tardía.* Este grupo incluye las siguientes entidades (Cuadro 3):

Cuadro 3

Condrodisplasias metafisarias
— Tipo Jansen
— Tipo Schmid
— Tipo Mc-Kusick
— Síndrome Swachman-Diamond (malabsorción-neutropenia)
Displasia espondilometafisaria
— Tipo Kozlowski
Displasia espondiloepifisaria tardía recesiva ligada al sexo
Displasia epifisaria múltiple
Displasia seudoacondroplásica
Acrodisplasias
Discondrosteosis
Hipocondroplasia

Displasia espondilometafisaria de Kozlowski. Suele manifestarse después del segundo año de vida. Son niños con enanismo moderado, de tronco corto, con marcha balanceante, limitación en el movimiento articular, escoliosis y/o cifosis.

Radiológicamente existe una platiespondilla generalizada con cifosis y cifoescoliosis. Las metáfisis de los huesos largos son anchas, irregulares y escleróticas, con mayor afectación del fémur proximal, resultando una coxa vara. Las epífisis son normales o ligeramente afectadas, existiendo un retraso en la maduración ósea, y los huesos ilíacos tienen una porción basilar corta y ancha con techo acetabular horizontalizado.

Displasia espondiloepifisaria tardía recesiva ligada al sexo. Solamente afecta a varones y se manifiesta en la adolescencia tardía.

Radiológicamente existe un aplanamiento generalizado de los cuerpos vertebrales, con una protrusión (giba) en la porción central y posterior de los platillos superior e inferior de la región lumbar y ausencia de hueso en el anillo epifisario. Existe una mediana displasia epifisaria con osteoartrosis prematura, sobre todo en caderas y hombros. Los huesos ilíacos son pequeños y los cuellos femorales cortos.

Displasia epifisaria múltiple. Los que la padecen son niños de estatura moderadamente corta que suelen consultar por dolores articulares. Se diagnóstica en la infancia, en la adolescencia o más tardíamente. Es de herencia dominante, por lo que existe historia familiar.

Radiológicamente se observa irregularidad o aplanamiento de las epífisis de los huesos tubulares, que pueden ser moderadamente cortos. Hay retraso en la aparición de los núcleos de osificación secundarios de huesos tubulares y de manos y pies. Puede existir en

algunos casos un moderado aplanamiento vertebral dorsal.

B) **Anomalías de la densidad de la cortical diafisaria y/o modelado metafisario**

Para una mayor comprensión este grupo puede dividirse de la forma siguiente:

Cuadro 4

1. ENFERMEDADES CON EXCESIVA TRANSPARENCIA DEL HUESO
   - Osteogénesis imperfecta
   - Osteoporosis juvenil idiopática
2. ENFERMEDADES OSEAS CONDENSANTES
   - Osteopetrosis
   - Picnodisostosis
   - Hipercalcemia idiopática
   - Melorreostosis
   - Osteopoiquilia
   - Osteopatía estriata
   - Osteopatía estriata con esclerosis craneal
3. ANOMALIAS DE LA CORTICAL DIAFISARIA DE LOS HUESOS LARGOS
   - *a)* Aspecto fusiforme de la diáfisis
     - Displasia diafisaria (enfermedad de Camurati-Engelmann)
     - Displasia cráneo-diafisaria
     - Hiperostosis cortical infantil (enfermedad de Caffey)
   - *b)* Espesor irregular de la cortical
     - Osteoectasia con hiperfosfatasia
     - Osteodisplasia
   - *c)* Espesor regular de la cortical
     - Hiperostosis endóstica (enfermedad de Van Buchem)
     - Estenosis tubular con hipercalcemia periódica (enfermedad de Kenny-Caffey)
4. ANOMALIAS DEL MODELADO METAFISARIO
   - Osteodisplasia metafisaria (enfermedad de Pyle)
   - Displasia cráneometafisaria
   - Displasia frontometafisaria
   - Disosteoesclerosis

1. *Enfermedades con excesiva transparencia del hueso. Osteogénesis imperfecta.* Existen dos formas de esta enfermedad: la congénita, o enfermedad de Vrolik, y la imperfecta tardía, o enfermedad de Lobstein.

La *osteogénesis imperfecta congénita* es de herencia recesiva y se diagnostica al nacimiento o intraútero. Se trata de niños de talla pequeña con extremidades cortas, deformadas y curvadas. La cabeza es grande, blanda y con fontanelas amplias por escasa osificación. Las escleróticas suelen ser azules y en ocasiones con un anillo blanco rodeando a la córnea. Puede existir hiperlaxitud ligamentosa. Suelen fallecer precozmente.

Radiológicamente se observa osteoporosis generalizada, con evidencia de fracturas múltiples en distintos estadios y formación de callos. Las fracturas vertebrales ocasionan platiespondilia generalizada. Las diáfisis de los huesos largos son cortas y gruesas, sobre todo en extremidades inferiores. Si sobreviven, se observan cambios quísticos en estos huesos. A veces se observan calcificaciones en «palomita de maíz», sobre todo en rodillas y tobillos, que pueden ser un signo de severo retraso de crecimiento. En el cráneo se aprecia poca osificación de la calota, con fontanelas grandes y múltiples huesos wormianos. En los casos más graves, el tórax puede adoptar forma de campana, con múltiples fracturas costales, siendo incompatible con la vida. (Fig. 45-5.)

La *osteogénesis imperfecta tardía* es una enfermedad de herencia dominante y menos severa que la anterior. Suele descubrirse por la presencia de una fractura debido a fragilidad ósea y que puede ocasionar deformidades. Las fracturas pueden disminuir en número y frecuencia después de la pubertad y aumentar en la menopausia. Puede presentarse raramente como una artropatía crónica. (Fig. 45-6.)

El cráneo es blando y deforme, con protrusión biparietal y frontal, siendo la cara pequeña y triangular. Las escleróticas suelen ser azules; la dentinogénesis está alterada y existen caries. Pueden presentar sordera por otoesclerosis. Puede haber además hiperlaxitud ligamentosa con luxaciones.

Radiológicamente se observa osteoporosis generalizada con corticales finas; fracturas múltiples, en ocasiones con grandes callos hipertróficos, que no hay que confundir con neoplasias, aunque hay algunos casos descritos. Las fracturas son más raras en los miembros superiores, siendo el olécranon su sitio de elección. Es frecuente la formación de seudoartrosis. La presencia de un peroné filiforme es bastante característica. Existe retraso en la osificación craneal, con presencia de huesos wormianos, abombamiento biparietal y platibasia, y a nivel vertebral puede observarse platiespondilia o biconcavidad vertebral, con cifoescoliosis debidas a fracturas vertebrales. Todo ello puede ocasionar diversos trastornos neurológicos.

2. *Enfermedades óseas condensantes. Osteopetrosis* o enfermedad marmórea de los huesos. Existen dos formas importantes: una maligna precoz o infantil, de herencia autosómica recesiva, y una benigna tardía o del adulto (enfermedad de Albers Schönberg), de herencia autosómica dominante.

Radiológicamente, la forma infantil se caracteriza por un aumento difuso de la densidad ósea con falta de diferenciación corticomedular. La zona metafisaria de huesos largos está mal modelada y ensanchada, con presencia de bandas alternantes de mayor o menor densidad. Existen bandas en arco paralelas a los huesos ilíacos. Las vértebras tienen aspecto de «sandwich» porque la eburnización ocurre fundamentalmente en los platillos superior e inferior, lo que produce una alternancia de bandas densas y claras. El aspecto general del esqueleto es de «hueso dentro de hueso». En el cráneo se ven esclerosis y engrosamiento de la bóveda y de la base, con pobre neumatización

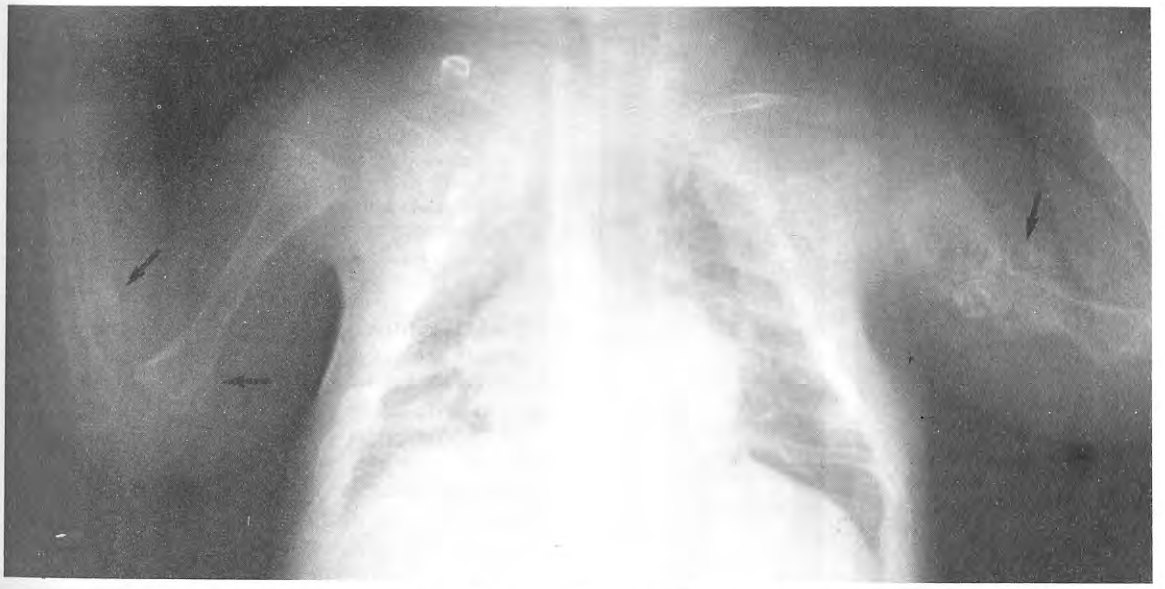

Fig. 45-5.—Osteogénesis imperfecta tipo Vrolik. Existe osteoporosis importante de todos los huesos visualizados. Hay fracturas incompletas con callos en ambas extremidades (flechas). Existe abultamiento marcado de múltiples costillas debido a la presencia de fracturas múltiples.

de los senos y mastoides, existiendo además estrechamiento de los agujeros de la base craneal, que produce sordera, ceguera, hidrocefalia, etc. En la forma del adulto predomina el aumento de la densidad ósea con bandas densas transversas.

3. *Anomalías de la cortical diafisaria de los huesos largos.*

a) Aspecto fusiforme de la diáfisis.

Displasia diafisaria (enfermedad de Camurati-Engelmann o displasia diafisaria progresiva). Puede descubrirse en la niñez o pasar inadvertida hasta la edad adulta.

Radiológicamente se aprecia una esclerosis cortical progresiva (interna y externa) de la diáfisis de los huesos tubulares, que adquieren una configuración fusiforme. Las lesiones suelen ser bilaterales y simétricas, siendo la afectación más intensa en fémures y tibias. Existe esclerosis de la base del cráneo, pudiendo hallarse también afectada la bóveda. La gammagrafía ósea, cuando demuestra un acúmulo, es un indicador sensible de la actividad de la enfermedad. (Fig. 45-7.)

b) Espesor regular de la cortical. En esta alteración se incluyen la *hiperostosis endóstica* o enfermedad de Van Buchem, que afecta a huesos tubulares, cráneo y mandíbula, y la *estenosis tubular con hipercalcemia periódica* o enfermedad de Kenny-Caffey, que

Fig. 45-6.—Osteogénesis imperfecta tardía. Radiografía lateral de columna lumbar de una niña de 12 años con osteoporosis marcada, vértebras con colapsos múltiples e hinchazón de los discos intermedios produciendo aspecto en vértebras en pez.

Fig. 45-7.—Enfermedad de Engelman. Obsérvese el aumento de densidad, la estenosis del espacio medular (flechas) y la deformidad ósea de aspecto fusiforme.

puede descubrirse por una convulsión o tetania, debido a un episodio de hipocalcemia e hiperfosfatemia.

Radiológicamente llama la atención el estrechamiento de la cavidad medular de los huesos tubulares, con cortical normal o engrosada. Las diáfisis son estrechas. En la bóveda craneal no existe espacio diploico y hay un retraso del cierre de la fontanela anterior.

C) Desarrollo desorganizado de los tejidos cartilaginoso y fibroso del esqueleto

En este apartado se incluyen:

Exostosis cartilaginosa múltiple. También llamada enfermedad exostosante, aclasia diafisaria, osteocondromatosis múltiple u osteocondromatosis hereditaria. Afecta fundamentalmente a los huesos largos, pero también pueden hallarse afectados los planos.

Cuadro 5

- — Displasia epifisaria hemimiélica (enfermedad de Trevor).
- — Exostosis cartilaginosa múltiple.
- — Encondromatosis (enfermedad de Ollier).
- — Encondromatosis con hemangioma (síndrome de Maffucci).
- — Displasia fibrosa.
- — Querubismo.

Suele ser asintomática excepto cuando comprime estructuras vecinas como nervios, tendones o vasos sanguíneos. La estatura final del sujeto dependerá de la severidad de las lesiones.

Radiológicamente se observa la excrecencia o exostosis, originándose en las metáfisis, y cuya cabeza o punta se va alejando de ella. (Fig. 45-8.) A veces, esta punta es cartilaginosa y, por tanto, poco o nada visible con rayos X. En otras ocasiones pueden existir pequeñas calcificaciones punteadas y que posteriormente llegan a calcificar en su totalidad. Son raras las exostosis en las vértebras. Puede existir cortedad desproporcionada del cúbito y peroné. Si el crecimiento de una exostosis es excesivo o existe masa de partes blandas o irregularidades de los bordes de la lesión, habrá que considerar la posibilidad de malignización, desarrollándose en aproximadamente el 5 % de los pacientes degeneración maligna sarcomatosa. (Figura 45-9.)

Displasia fibrosa. Se caracteriza por la excesiva proliferación del tejido fibroso que sustituye al óseo. Puede afectar solamente a un hueso (forma monostótica) o a varios (forma poliostótica), o bien formar parte del síndrome de McCune-Albright, en el que la afectación ósea suele ser unilateral, acompañándose

Fig. 45-8.—Osteocondromatosis. Las alteraciones producidas por múltiples osteocondromas son muy evidentes a nivel de los extremos distales de cúbitos y radios (flechas rectas) así como en múltiples falanges (flechas finas).

Fig. 45-9.—Osteocondromatosis. Las radiografías de las rodillas muestran imágenes de osteocondromas (flechas), cuya disposición alejándose de la articulación es típica (flechas). El antebrazo muestra incurvación marcada del cúbito (C) con longitud mayor del radio (R), lo que produce luxación a nivel del codo.

de manchas de «café con leche» en el mismo lado del cuerpo que las lesiones óseas, junto a alteraciones endocrinas con pubertad precoz en la mujer.

Radiológicamente en los huesos largos se observan lesiones que pueden ser radiotransparentes, hasta alcanzar una densidad homogénea llamada en «vidrio deslustrado». A veces la densidad aumenta considerablemente hasta perderse la definición cortical, apareciendo el hueso con una densidad única. El córtex puede expandirse y adelgazarse, por lo que se producen fracturas patológicas. La afectación más habitual se produce en la metáfisis del hueso, aunque también puede estar afectada parte de la diáfisis. Cuando se afectan varios huesos en la mitad inferior del cuerpo, el fémur siempre es uno de ellos y el que presenta mayores alteraciones, sobre todo en el cuello y en la metáfisis.

DISOSTOSIS

Malformación de huesos aislados o en combinación. Se agrupan aquí las malformaciones que afectan fundamentalmente a una pieza esquelética, y si bien pueden manifestarse aisladas, también pueden estar asociadas unas con otras. Los grupos fundamentales son los siguientes:

A) Disostosis con afectación craneal y facial

1. *Craneosinostosis.* Existen varias formas ya discutidas.

2. *Disostosis cráneofacial* (enfermedad de Crouzon). Presentan una acrocefalia por cierre de alguna o todas las suturas craneales, provocando un aumento de las impresiones digitales, hipertelerismo, exoftalmos, seudoestrabismo divergente y prognatismo mandibular. Puede existir moderado retraso mental e hidrocefalia.

3. *Acrocéfalo-sindactilia.* Existen varias formas.

Tipo Apert. La mayoría de los casos son esporádicos. Presentan una turribraquicefalia con frente alta y aplanada, por cierre sobre todo de la sutura coronal, hipertelerismo, puente nasal deprimido, ojos prominentes, paladar ojival, relativo prognatismo, dientes aglomerados, retraso mental e hidrocefalia. Es importante para el diagnóstico la existencia de una sinostosis progresiva de los huesos de las manos y pies, sobre todo del extremo distal del tercero y cuarto dedos, con un error de segmentación de los mismos. (Fig. 45-10.)

B) Disostosis con afectación axial predominante

1. *Defectos de segmentación vertebral* (síndrome de Klippel-Feil). Se trata de individuos con cuello

Fig. 45-10.—Síndrome de Apert. Obsérvese la sinostosis de todas las falanges distales.

corto, pliegues cutáneos laterales, implantación baja del pelo occipital y disminución de la motilidad de la cabeza. Esto último se debe a la existencia de fusión vertebral cervical o cervicotorácica o a hemivértebras. Puede existir sordera en el 30 % de los casos y asociarse a la deformidad de Sprengel.

2. *Anomalía de Sprengel.* Consiste en la elevación congénita de la escápula, generalmente unilateral y frecuentemente asociada a malformaciones vertebrales y costales.

OSTEOLISIS IDIOPATICA

Consiste en la desaparición progresiva y sin causa aparente de uno o varios huesos. En este grupo se incluyen varios síndromes, todos ellos raros y muchas veces difíciles de catalogar su identidad sindrómica.

El *tipo Gorham*, u osteólisis masiva no hereditaria: Se pueden afectar de un modo bastante rápido varios huesos a partir de un polo inicial, quedando en el lugar del hueso desaparecido un tejido angiomatoso, que podría ser la base fisiopatológica de la lesión.

ENFERMEDADES DIVERSAS CON AFECTACION OSEA

1. *Síndrome de Marfan.* Se caracteriza por la existencia de extremidades largas con aracnodactilia, alteraciones oculares (luxación del cristalino, miopía), hiperflexibilidad y alteraciones cardiovasculares.

Radiológicamente se caracteriza por la presencia de unos huesos largos, gráciles, sobre todo en manos y pies, por lo que también se le ha denominado aracnodactilia. La hiperlaxitud ligamentosa puede ocasionar luxaciones articulares. El tronco es estrecho y puede existir escoliosis; la altura de los cuerpos vertebrales es mayor de lo normal. El cráneo es dolicocéfalo, siendo frecuente la luxación del cristalino. Las alteraciones cardiovasculares se producen sobre todo en la válvula mitral y en la pared de la aorta, especialmente en su porción ascendente, por afectación de la capa media, ocasionando una dilatación o un aneurisma disecante.

2. *Neurofibromatosis (enfermedad de Von Recklinghausen).* Se trata de un síndrome neurocutáneo de herencia autosómica dominante con penetrancia variable, y el 50 % de los casos se presentan por mutación.

Los criterios en los que se basa el diagnóstico de la entidad son: presencia de manchas «café con leche», manchas oculares, historia familiar y signos radiológicos. La existencia de una historia familiar, que es evidente en aproximadamente el 50 % de casos, es importante.

Radiológicamente puede hacer macrocráneo y macrocefalia en el 62-75 % de los casos, y retraso mental en el 10 %. Los defectos displásicos pueden afectar al cráneo, con alteraciones del hueso esfenoidal y temporal, a la cara y al cerebro. El más característico es la ausencia de una porción de la pared posterior y superior de la órbita, que en ocasiones puede tratarse de una ausencia completa del hueso esfenoidal. También puede verse simplemente una órbita de mayor tamaño. A esta enfermedad pueden asociarse diversas neoplasias, como meningiomas, astrocitomas, ependimomas y gliobastomas, siendo los más frecuentes en niños los gliomas del nervio óptico, con una incidencia del 75 % aproximadamente en menores de doce años, y en adultos los neurinomas bilaterales del nervio acústico, que son raros en niños.

El agrandamiento del agujero óptico puede ser un signo de la existencia de un glioma, siendo la tomografía computarizada uno de los métodos mejores y más sensibles para determinar este agrandamiento, ya que, además de valorar el canal óptico, permite estudiar la silla turca y estructuras vecinas. Sin embargo, no debe olvidarse que los agujeros ópticos pueden estar aumentados debido tan sólo a la displasia ósea propia de la neurofibromatosis. De la misma manera, el aumento de los conductos auditivos puede estar motivado por la mencionada displasia o por la presencia de un neurinoma del acústico. (Fig. 45-11.)

Puede existir afectación de la columna vertebral y

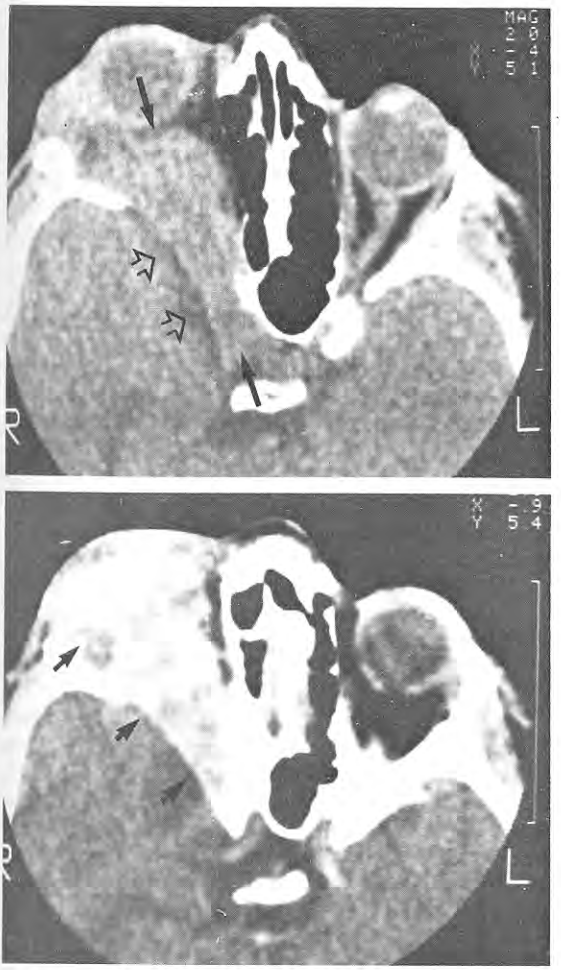

Fig. 45-11.—Neurofibromatosis. Displasia ósea y neurofibroma plexiforme del óptico. En la imagen superior puede verse una masa retroocular (flechas sólidas), que se acompaña de ausencia de la pared posterior de la órbita (flechas huecas). Tras la inyección del medio de contraste (imagen inferior) se aprecia un teñido intenso de la tumoración (flechas).

del tórax, con cifosis cervical y cifoescoliosis progresiva, que aparece antes de los 16 años en el 80 % de los casos. Ante un paciente con escoliosis y costillas acintadas («en cinta retorcida»), el primer diagnóstico que debe considerarse es el de neurofibromatosis. Los agujeros intervertebrales pueden estar agrandados y existir «scalloping», excavación anterior, posterior o lateral, debida a las alteraciones óseas displásicas. La excavación posterior generalmente se asocia a ectasia dural. La masa torácica más frecuente en la neurofibromatosis es el meningocele lateral. Los ultrasonidos pueden ser de ayuda para diferenciarlos de los neurofibromas, que son sólidos. La mielografía es de utilidad en la valoración de tumores. En el parénquima pulmonar puede existir ocasionalmente un patrón intersticial de fibrosis, con formación final de bullas. (Fig. 45-12.)

Fig. 45-12.—Neurofibromatosis. Intensa escoliosis con un gran defecto en los arcos posteriores de las vértebras cervicales bajas (flechas huecas) y un meningocele lateral derecho (flechas sólidas).

Ocasionalmente puede verse un «gigantismo focal», que puede afectar a cualquier porción del cuerpo, siendo más frecuente la afectación de una hemipelvis, isquión, pubis y miembro inferior, homolaterales. En los tejidos blandos de los territorios afectos pueden encontrarse neurofibromas plexiformes. En los niños puede observarse incurvación anterolateral congénita de la tibia o del peroné, con o sin seudoartrosis. (Fig. 45-13.)

La alteración del sistema vascular se produce en la íntima de pequeños y grandes vasos; así, en la neurofibromatosis, más del 50 % de las estenosis de la arteria renal se localizan en el origen de este vaso, ocasionando hipertensión, mientras que en la displasia fibromuscular la estenosis afecta a los 2/3 distales de la arteria principal. La hipertensión en el adulto puede deberse además a la existencia de un feocromocitoma, que tiene una incidencia alta. En 25 % de los pacientes tienen coartaciones de la aorta abdominal. También se encuentra en ocasiones alteración en las arterias cerebrales, con estenosis y tortuosidades. La incidencia de cardiopatía congénita es de 10 a 20 veces más frecuente que en la población normal.

ABERRACIONES CROMOSOMICAS

Se incluyen en este grupo (cuadro 6).

Trisomía 21 o mongolismo. Se trata de niños con hallazgos craneofaciales típicos con braquicefalia,

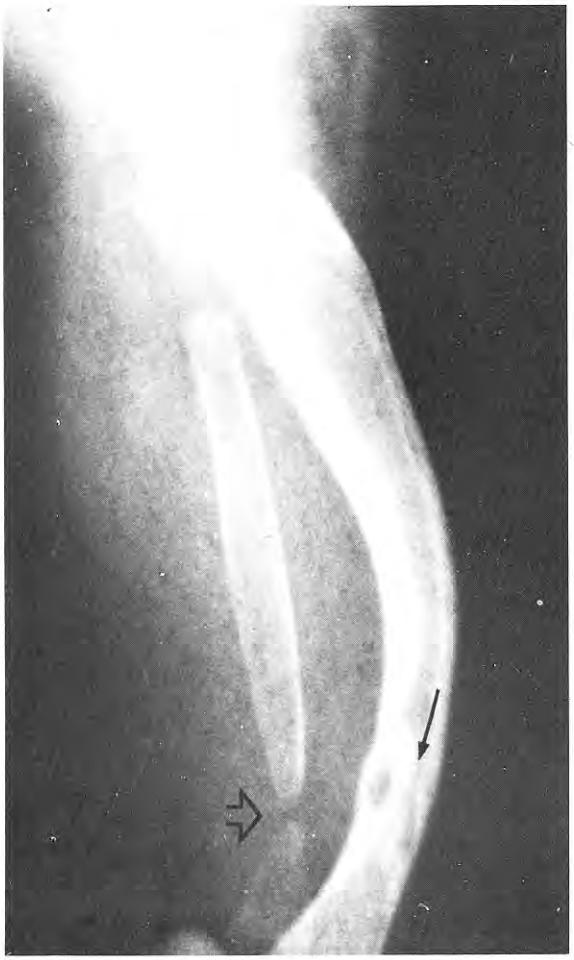

Fig. 45-13.—Seudoartrosis de la tibia. Recién nacido con incurvación anterior marcada de la tibia, que presenta un defecto irregular en la unión del tercio medio con el tercio inferior (flecha fina) y que se acompaña también de un defecto de unión en el peroné (flecha hueca). (Cortesía del Dr. Condado. Ciudad Real.)

Cuadro 6

— Síndrome de Turner
— Síndrome de Klinefelter
— Trisomía 21
— Trisomía 13
— Trisomía 18
— Trisomía 8
— Trisomía 9
— Enfermedad del maullido de gato

pliegues epicantales, boca pequeña y lengua prominente. Presentan además hipotonía y retraso mental.

Radiológicamente se observa una pelvis característica, con alas ilíacas grandes en «orejas de elefante», y ángulos acetabulares pequeños. Pueden presentar dos núcleos de osificación en el manubrio esternal. En la mano se suele observar crinodactilia con hipoplasia de la falange media del quinto dedo. Es frecuente la presencia de cardiopatía (defecto de los cojinetes endocárdicos y shunts intracardiacos), como, así mismo, la atresia o estenosis duodenal, la enfermedad de Hirschprung y la hernia umbilical.

Síndrome de Turner. El cariotipo determina 45 cromosomas con un solo cromosoma X, es decir, 45 X. Se trata de individuos de talla pequeña, cuello corto, en ocasiones con pterigium colli e implantación baja del cabello. El tórax tiene forma de escudo, con pezones separados e hipoplásicos. El cúbito se halla en valgo. Aproximadamente el 15 % de los casos presenta coartación aórtica, y también puede existir disgenesia ovárica con amenorrea primaria y útero infantil. En la infancia puede existir linfedema transitorio de manos y pies.

Radiológicamente se observa disminución de altura del cóndilo medial tibial con asimetría de los cóndilos femorales, haciéndose más prominente el cóndilo interno. Existen alteraciones a nivel del carpo, similares a las de la enfermedad de Madelung, con oblicuidad de parte distal del radio. Hay disminución importante de tamaño del cuarto metacarpiano y, a veces, del quinto. La línea que pasa por la cabeza de estos dos huesos corta claramente a la de los metacarpianos segundo y tercero, en lugar de atravesar por encima de su parte distal como ocurre normalmente. (Fig. 45-14.)

Fig. 45-14.—Síndrome de Turner. Existe hipoplasia de los dos últimos metacarpianos. La línea que pasa por el borde anterior de sus cabezas, corta los metacarpianos segundo y tercero.

ANOMALIAS PRIMITIVAS DEL METABOLISMO

A) Hidratos de carbono complejos

Mucopolisacaridosis. Se trata de afecciones en las que existe un defecto en la degradación de los mucopolisacáridos ácidos que origina un depósito visceral, alteraciones del crecimiento endocondral y la excreción urinaria anormal de estas sustancias. Están incluidos en este grupo los siguientes desórdenes:

Cuadro 7

- Tipo I (enfermedad de Hurler)
- Tipo II (enfermedad de Hunter)
- Tipo III (enfermedad de Sanfilipo)
- Tipo IV (enfermedad de Morquio)
- Tipo V (enfermedad de Ullrich-Scheie)
- Tipo VI (enanismo polidistrófico o síndrome de Maroteaux-Lamy)

Enfermedad de Hurler o mucopolisacaridosis tipo I, también conocida con el nombre de gargolismo, debido a la apariencia facial típica con puente nasal amplio, ventanas nasales anchas, labios gruesos y lengua grande. Existe macrocefalia. El desarrollo psicomotor parece normal en los dos primeros años de vida, pero luego se detiene y aparecen retraso mental severo y opacificaciones corneales. Son pacientes de estatura corta. Existen contracturas articulares en flexión y manos en garra. Se palpa hepatosplenomegalia y la muerte suele ocurrir en la niñez.

Radiológicamente, el diagnóstico es difícil en el primer año de vida. Cuando la enfermedad se desarrolla, aparece macrocefalia, frecuentemente con cierre precoz de la sutura sagital, ocasionando una morfología craneal escafocefálica. Puede existir hidrocefalia comunicante. La silla turca suele tener forma de «J».

Los huesos largos son toscos, anchos y con trabeculación ósea aumentada: las costillas son llamativamente anchas en su parte lateral y anterior. Puede existir deformidad en «V» de la porción distal del cúbito y radio. En la mano, es llamativo el afilamiento proximal del segundo al quinto metacarpiano y el ensanchamiento proximal de las falanges. En los pies, los hallazgos son comparables a los de la mano. La maduración ósea se halla retrasada. (Fig. 45-15.)

Existe una moderada «giba» dorsolumbar con vértebras en anzuelo en la última dorsal o en las dos primeras lumbares, debido a la displasia de la porción anterosuperior de los cuerpos vertebrales, por lo que en la radiografía lateral se observa un pico en la parte inferior de dichos cuerpos vertebrales. (Fig. 45-16.)

Las caderas presentan una hipoplasia del acetábulo y de la porción supraacetabular, ocasionando un aspecto afilado de las porciones basilares de los huesos ilíacos con coxa valga.

Enfermedad de Morquio o mucopolisacaridosis tipo IV. Esta enfermedad puede detectarse entre el primer y tercer año de la vida por las alteraciones de la marcha o por la deformidad del tórax. Se trata de un enanismo de tronco corto, con protrusión del esternón y cifosis toracolumbar. Las rodillas son peculiarmente prominentes, con un genu valgu. Existe pie plano e hiperlaxitud ligamentosa. El cráneo es normal, al igual que la inteligencia. (Fig. 45-17.)

Radiológicamente es una entidad difícil de encuadrar antes del primer año de vida. A partir de los dos o tres años se identifica una platiespondilia generalizada con una protrusión central y anterior en los cuerpos vertebrales. La odontoides es pequeña o está ausente, por lo que puede ocurrir una subluxación atlantoaxoidea con compresión de la médula espinal. Las costillas son anchas. Existe coxa valga, con cambios displásicos progresivos de la cabeza femoral (necrosis aséptica) y techo acetabular muy verticalizado por hipoplasia del borde lateral del acetábulo. Los huesos del carpo son pequeños e irregulares y los metacarpianos del segundo al quinto dedo tienen for-

Fig. 45-15.—Enfermedad de Hurler. A) 1: Cráneo grande con abombamiento anterior y silla típica en «J» (flecha). 2: Hipoplasia acetabular con afilamiento del borde inferior de las palas ilíacas (flechas) y coxa valga.

Fig. 45-16.—Enfermedad de Hurler. Existe una giba lumbar anterior importante acompañada de picos en las esquinas anteroinferiores de las vértebras (flechas).

ma cónica en su extremo proximal, pero con un modelaje normal.

B) **Lípidos**

Dentro de las lipidosis se estudian:

— Enfermedad de Gaucher.
— Enfermedad de Niemann-Pick.

Enfermedad de Gaucher. Se debe a un déficit de glucosidasa, por lo que existe un defecto en la degradación de los esfingolípidos. En general, se descubre por una esplenomegalia voluminosa que, al puncionarla, muestra las células de Gaucher que también se hallan en la médula ósea.

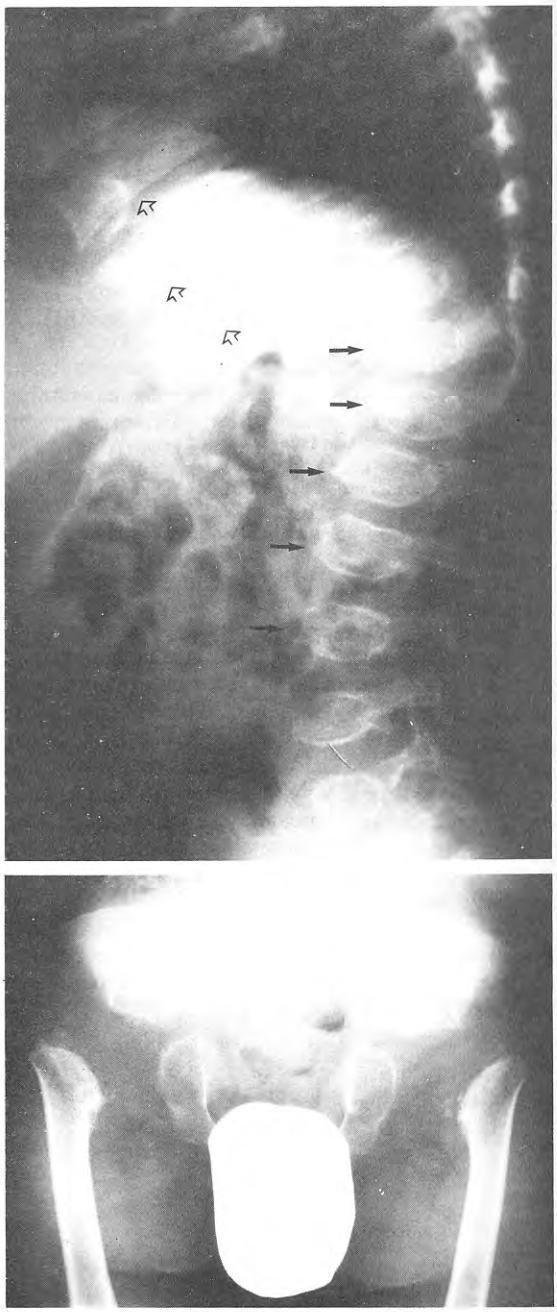

Fig. 45-17.—Enfermedad de Morquio. A) Radiografía lateral mostrando el pico central existente en los cuerpos vertebrales (flechas sólidas). Las costillas son anchas en su parte anterior (flechas huecas). B) Pelvis aplanada con acetábulos grandes y luxación bilateral de caderas.

Radiológicamente hay afectación de los huesos largos, sobre todo del fémur, que al ensancharse ad-

quiere una morfología que se ha asemejado a un matraz de Ehrlenmeyer. La cortical ósea está adelgazada y puede existir una rarefacción ósea que puede llegar a presentar un aspecto quístico. También se pueden visualizar áreas de condensación, esclerosis y reacciones perióstica. Es frecuente la necrosis aséptica del húmero o del fémur. En las manos, podemos hallar un agujero nutricio grande, como se observa en las enfermedades hematológicas. (Fig. 45-18.)

Fig. 45-18.—Enfermedad de Gaucher. Existe aumento de densidad de todos los huesos con un aspecto de rarefación importante, sobre todo en las metáfisis de ambos lados (flechas). Los huesos, grácil es en su región diafisaria, se ensanchan en la región metafisaria.

46

MUSCULOESQUELETICO: LESION OSEA SOLITARIA

DR. J. R. JIMENEZ FDEZ.-BLANCO
DR. C. S. PEDROSA

http://booksmedicos.blogspot.com

1. DEFINICION. TUMORES Y LESIONES SEUDOTUMORALES
2. SEMIOLOGIA
3. LESIONES MAS HABITUALES

1. DEFINICION. TUMORES Y LESIONES SEUDOTUMORALES

Una lesión ósea solitaria puede obedecer a la presencia de una neoplasia primaria o secundaria de hueso o a lesiones inflamatorias, traumáticas, vasculares, metabólicas, etc. El diagnóstico diferencial de este tipo de lesiones se basa fundamentalmente en su apariencia radiográfica, ayudada por una serie de factores tales como: lugar en que aparece, localización intraósea, edad, etc.

Los tumores primitivos de hueso y su frecuencia relativa están descritos en el cuadro 1.

Cuadro 1

TUMORES PRIMARIOS DE HUESO. FRECUENCIA (SOBRE 6.221 CASOS)					
Tipo del tumor (% del total)		*Benigno*		*Maligno*	
T. hematopoyético	41,4			Mieloma Linfoma	36,0 % 5,2 %
T. condrogénico	20,9	Osteocondroma Condroma Condroblastoma Fibroma condromixoide	9,3 % 2,6 %	Condrosarcoma primario Secundario	7,0 % 0,8 %
T. osteogénico	19,3	Osteoma osteoide Osteoblastoma	2,5 % 0,6 %	Osteosarcoma Sarcoma parosteal	15,4 % 0,5 %
Origen desconocido	9,8	T. células gigantes	4,2 %	T. Ewing T. células gigantes maligno Adamantinoma	4,8 % 0,3 % 0,2 %
T. fibrogénico	3,8	Fibroma	1,2 %	Fibrosarcoma	2,5 %
T. notocordal	3,1			Cordoma	3,0 %
T. vascular	1,6	Hemangioma	1 %		

Tomado con permiso de Dahlin: *Bone Tumors,* C. Thomas, 1978.

2. SEMIOLOGIA

A) Edad

Durante el primer año los tumores malignos óseos son casi siempre neuroblastomas. En la primera década el tumor maligno más frecuente es el sarcoma de Ewing.

El osteosarcoma y, en segundo lugar, el sarcoma de Ewing, son los más frecuentes durante la segunda década. Los sarcomas de células reticulares tienen su máxima incidencia durante la tercera. En la cuarta los más numerosos son fibrosarcomas, osteosarcoma yuxtacortical y tumor de células gigantes maligno. Entre la quinta y octava, las metástasis, mieloma y condrosarcoma son los más frecuentes.

En el cuadro 2 puede verse un estudio detallado de la frecuencia de los diferentes tumores primarios y de su porcentaje de presentación en las diferentes décadas de la vida.

Cuadro 2

FRECUENCIA TUMORES PRIMARIOS (4.374 CASOS)

	Orden de presentación		
Edad	*1.º*	*2.º*	*3.º*
0-10	Ewing 24 %	Osteocondroma 22 %	Osteosarcoma 19 %
10-20	Osteosarcoma 37 %	Osteocondroma 22 %	Ewing 13 %
20-30	Osteosarcoma 24 %	Osteocondroma 16 %	T. células gigantes 14 %
30-40	Osteosarcoma 14 %	T. células gigantes 13 %	Condrosarcoma primario 12 %
40-50	Osteosarcoma 15 %	Mieloma 14 %	Condrosarcoma primario 14 %
50-60	Mieloma 23 %	Condrosarcoma 17 %	Linfoma 15 %
60-70	Mieloma 31 %	Condrosarcoma primario 15 %	Linfoma 15 %
70-80	Mieloma 38 %	Osteosarcoma 14 %	Linfoma 12 %
80-90	Linfoma 24 %	Mieloma 1 %	Condrosarcoma primario 18 %

Sintetizado con permiso de Dahlin, 1977

En términos generales, puede decirse que los tumores benignos, cualquiera que sea su estirpe, ocurren más frecuentemente en las primeras décadas de la vida, siendo prácticamente inexistentes a partir de los 60 años. Por el contrario, los tumores malignos comienzan a verse tempranamente, ya en la primera década, aumentando progresivamente en la segunda y en la tercera.

B) Localización

La mayor parte de los tumores metastásicos tienen preferencia por los huesos de médula roja, costillas, pelvis, metáfisis proximales de fémur y húmero, vértebras y cráneo, mientras que la mayoría de los tumores primitivos óseos ocurren en las extremidades y en la pelvis.

Localización de la lesión en el plano transversal del hueso. (Cuadro 3.)

Cuadro 3

LOCALIZACION DE LA LESION EN EL PLANO TRANSVERSAL DEL HUESO

1. CENTRAL
   - — Fibroma
   - — Quiste óseo solitario
   - — Condroblastoma
   - — Fibroma condromixoide

2. PAROSTEAL
   - — Miositis osificante
   - — Osteocondroma
   - — Sarcoma parosteal
   - — Condroma parosteal

3. EXCENTRICO
   - — T. células gigantes
   - — Sarcoma mesenquimal:
     Osteo
     Condro
     Fibro
   - — Fibroma condromixoide

4. CORTICAL
   - — Osteoma osteoide
   - — Fibroma no osificante

CUALQUIER LOCALIZACION
   - — Condrosarcoma
   - — Osteosarcoma
   - — Fibrosarcoma
   - — Osteoblastoma

Localización en el plano longitudinal. (Cuadro 4.)

Cuadro 4

SITIO PREFERENTE DE LOCALIZACION PLANO LONGITUDINAL

EPIFISIS
- Condroblastoma
- T. células gigantes (después de la fusión epifisaria)
- Ganglión intraóseo

METAFISIS
- Osteosarcoma
- Sarcoma parosteal
- Condrosarcoma
- Fibrosarcoma
- T. células gigantes

(antes de la fusión epifisaria)
- Quiste unicameral

DIAFISIS
- Mieloma
- Ewing
- Linfoma
- Quiste óseo
- Quiste aneurismático
- Encondromas
- Displasia fibrosa
- Osteoblastomas

Greenfield: *Radiology of bone diseases,* Lippincott Co., 1969

Tamaño de la lesión.—Existe una diferencia apreciable en el tamaño de las lesiones benignas y malignas. En general, las lesiones benignas son menores de 6 cm, siendo muchas menores de 3 cm. Por el contrario, las malignas son mayores de 6 cm, en su diámetro mayor, y habitualmente superan los 9 cm de diámetro.

Velocidad de crecimiento de la lesión.—Las lesiones óseas solitarias suelen clasificarse en tres tipos. Lento, en el que generalmente están incluidas las lesiones benignas, y moderado y rápido, en el que están las lesiones malignas más agresivas del esqueleto. (Cuadro 5.)

Cuadro 5

LESIONES QUE PUEDEN TENER CUALQUIER TIPO DE CRECIMIENTO

— Condrosarcoma
— Ewing
— Fibrosarcoma
— Liposarcoma
— Hemangioendotelioma
— Hemangiosarcoma
— Osteosarcoma
— Linfoma

C) Signos radiológicos de la lesión ósea solitaria

Cambios de la arquitectura interna.

a) *Márgenes internos*

Se aceptan tres patrones radiográficos clásicos de los procesos destructivos: *patrón geográfico,* crecimiento lento, poca agresividad; *patrón apolillado* (carcomido), crecimiento y agresividad intermedios; *patrón permeativo,* crecimiento rápido, mucha agresividad.

Tipo I (patrón geográfico).—Son lesiones que tienen aspecto bien circunscrito, con bordes más o menos lobulados y festoneados.

Tipo IA (lesión geográfica con borde esclerótico).—En general representa una lesión benigna con crecimiento más bien lento. Los tumores que más frecuentemente se van a encontrar en este grupo son los quistes óseos solitarios, el fibroma condromixoide, el encondroma, el condroblastoma y la displasia fibrosa. La osteomielitis localizada (absceso de Brodie) también puede presentar este aspecto. (Fig. 46-1 A.)

Tipo IB (lesión geográfica sin esclerosis en el borde).—Es la lesión típica en «sacabocados», en la que el margen está constituido por el propio tumor, existiendo hueso normal justo por fuera de él. Los tumores que más frecuentemente presentan este tipo de destrucción, son el de células gigantes y el granuloma eosinófilo, aunque también puede verse en otros: fibroma condromixoide, quiste óseo solitario y aneurismático, etc. (Fig. 46-1 B.)

Tipo IC (lesión geográfica con borde mal definido).—Generalmente se aprecia la existencia de un proceso infiltrativo local. Son tumores más activos que los hasta ahora descritos. Los que más frecuentemente

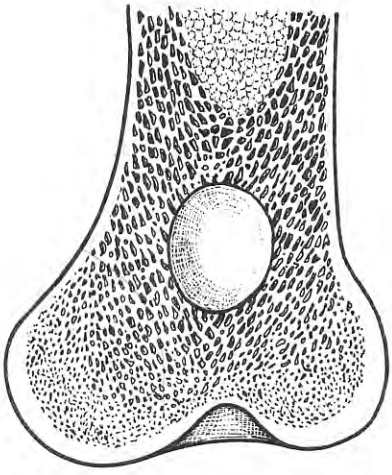

1A

Fig. 46-1 A.—Semiología de la lesión geográfica. 1 A y 1 B: Lesión geográfica con borde escleroso producida por un condroblastoma. La lesión de la cabeza femoral presenta un borde esclerótico (puntas de flecha), como corresponde con lesiones, en general, benignas y de lento crecimiento (Tipo 1A).

se van a encontrar en este tipo son: osteosarcoma, fibrosarcoma, condrosarcoma, algunos tumores de células gigantes, fibroma condromixoide y encondroma activo. (Fig. 46-1 B.)

Tipo II (patrón apolillado).—Se caracteriza por la presencia de múltiples agujeros diseminados que pueden variar en tamaño, coalescer y afectar tanto a la cortical como a la médular del hueso. Los pequeños agujeros son de forma ovalada y se sitúan de forma que su eje mayor es paralelo a la diáfisis del hueso. El patrón apolillado se ve frecuentemente en tumores malignos, sobre todo en los de células redondas, como sarcoma de Ewing, reticulosarcoma, osteosarcoma, condrosarcoma y fibrosarcoma, pero también se puede encontrar en osteomielitis. (Fig. 46-2 A.)

Tipo III (lesión permeativa).—Está formada por múltiples áreas líticas de mínimo tamaño, de forma ovalada o alargada; puede verse en lesiones inflamatorias, metabólicas o neoplásicas. En general, este tipo de lesión se suele ver en los sarcomas de células redondas, como el tumor de Ewing y reticulosarcoma. El fibrosarcoma, condrosarcoma y angiosarcoma también pueden, en ocasiones, presentar este patrón destructivo. (Fig. 46-2 B.)

b) *Trabeculación interna o externa*

Muchos tumores quísticos presentan trabeculaciones, cuya situación y apariencia nos informan acerca de su naturaleza; ejemplos típicos son el tumor de células gigantes, con trabéculas delicadas y finas; el quiste óseo aneurismático, con trabeculaciones horizontales delicadas; el fibroma condromixoide, con trabeculaciones groseras y escasas, y el hemangioma, con trabeculaciones gruesas homogéneas de aspecto en «panal de abeja» o «rueda de carro».

c) *Reacción perióstica* (Fig. 46-3.)

Su presencia es otra de las características semiológicas más importantes de las lesiones óseas solitarias.

Existen múltiples clasificaciones según los diversos autores, pero en general se aceptan dos grandes grupos: reacciones perióstica sólidas o continuas y reacciones perióstica interrumpidas y algunas complejas. Las primeras, indicativas de procesos, en general, benignos, y las segundas, de procesos malignos.

Reacción perióstica sólida.—Cuando una o múltiples capas de hueso nuevo se superponen sobre el córtex, indican proceso de progresión muy lenta, casi siempre benigno. (Fig. 46-3.) Puede a su vez dividirse en:

1. *Reacción perióstica delgada.*—Sólo es una capa fina de hueso; típica del granuloma eosinófilo y ciertas osteomielitis.

2. *Reacción perióstica ondulante.*—Puede a su vez ser gruesa o delgada. La primera, a veces de más de 1 cm de espesor, con borde libre rugoso y ondulado, se ve frecuentemente en varices de largo tiempo de duración. La delgada se ve fundamentalmente en el borde cóncavo de los huesos largos, y el ejemplo más típico es la artropatía neúmica de Pierre-Marie.

3. *Reacción perióstica densa elíptica.*—Es una variante de la reacción perióstica sólida. Varía entre algunos milímetros y 1 cm de espesor, siendo éste máximo en el centro y descendiendo hacia ambos extremos. Se ve generalmente en el osteoma osteoide cortical y en algunas osteomielitis crónicas.

Reacciones perióstica interrumpidas.—También manifiestan diversas variaciones morfológicas que, en general, son representativas de procesos más activos y agresivos, en su mayoría malignos, aunque también se ven en infecciones o hemorragias.

1. *Reacción perióstica lamelar en capas múltiples.*—También llamada en «hojas de cebolla». Está producida por planos concéntricos de osificación por fuera del córtex. Ocurre en algunas osteomielitis agudas (cócica, luética), y más frecuente en procesos malignos: fundamentalmente sarcoma de Ewing y osteosarcoma.

2. *Reacción espiculada paralela.*—También conocida con el nombre de reacción en «cabellos erizados», se presenta como una serie de pequeñas espículas, a veces de muy pequeño tamaño, como si fuera un tejido de terciopelo, y otras veces como sombras lineales más alargadas. No suele verse en tumores benignos, aunque las hemopatías profundas, como la talasemia, lo pueden presentar en el cráneo. Sin embargo, este tipo de reacción se ve más frecuentemente en el sarcoma de Ewing. (Fig. 46-4.)

3. *Reacciones perióstica complejas.*—Reacción en «rayos de sol». Se presenta como espículas muy irregulares en todas las direcciones. Es en general, un signo típico de malignidad y está formado por osteoide neoformado y hueso reactivo. En general se ve en los osteosarcomas, aunque también en algunas lesiones metastásicas.

4. *Triángulo de Codman.*—En la actualidad se sabe que se produce por la rotura y elevación del periostio «por cualquier causa» y, aunque en general son procesos malignos, también puede estar producido por hematoma subperióstico y por pus en procesos inflamatorios. (Fig. 46-5.)

5. *Contrafuerte* (Butress).—La presencia de un cono de hueso denso en los bordes laterales de las lesiones que crecen lentamente es bastante frecuente, sobre todo en lesiones con tendencia a la expansión (cáscara). Suele indicar un tumor de naturaleza benigna.

d) *Matriz tumoral*

La matriz puede definirse como la sustancia intracelular producida por las células mesenquimales e in-

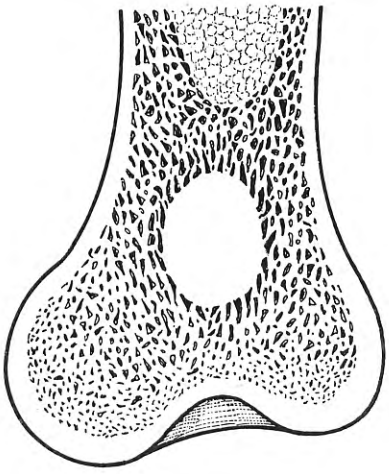

2A

2B

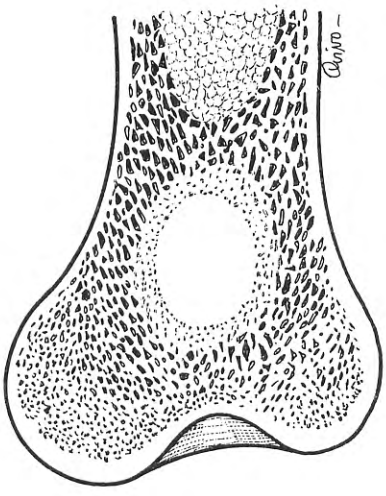

3A

3B

Fig. 46-1 B.—2 A y 2 B: Lesión geográfica sin esclerosis en el borde. La figura muestra una lisis diafisaria de borde geográfico bien definido, pero sin esclerosis en la separación del tejido normal y el patológico, en este caso producido por una metástasis de un carcinoma de pulmón (tipo 1B). 3 A y 3 B: Lesión geográfica con borde mal definido. La lesión lítica que ocupa la mayor parte de la cabeza femoral tiene un borde de transición con el tejido óseo normal mal definido (puntas de flecha). Estas lesiones son de mayor agresividad, como en esta metástasis única de un carcinoma de pulmón (tipo 1C).

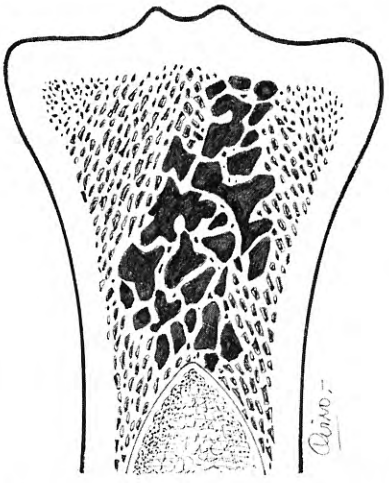

Fig. 46-2 A.—Patrones agresivos de lesión ósea. 1: Lesión apolillada. Pueden apreciarse múltiples áreas líticas de pequeño tamaño, de forma redondeada u oval, en toda la zona metafisaria femoral. El patrón es indicativo de agresividad y se ve frecuentemente en tumores malignos, aunque puede verse en osteomielitis.

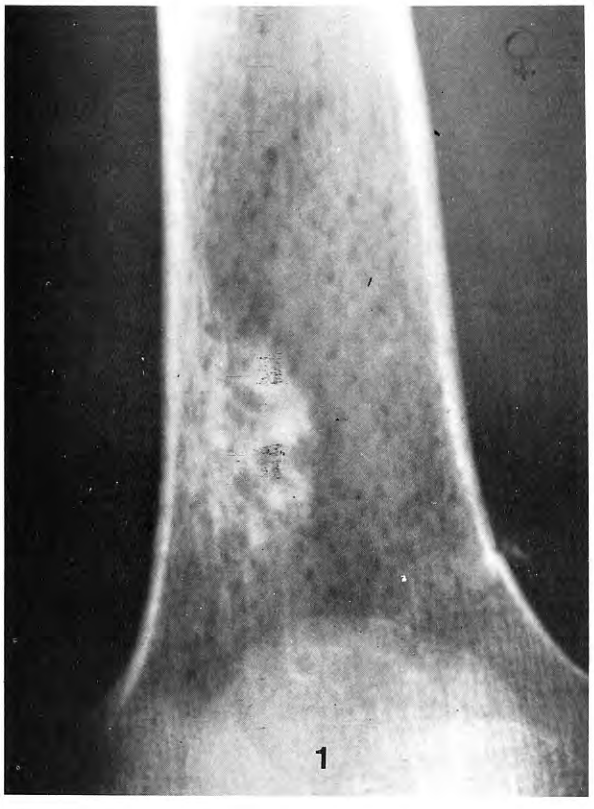

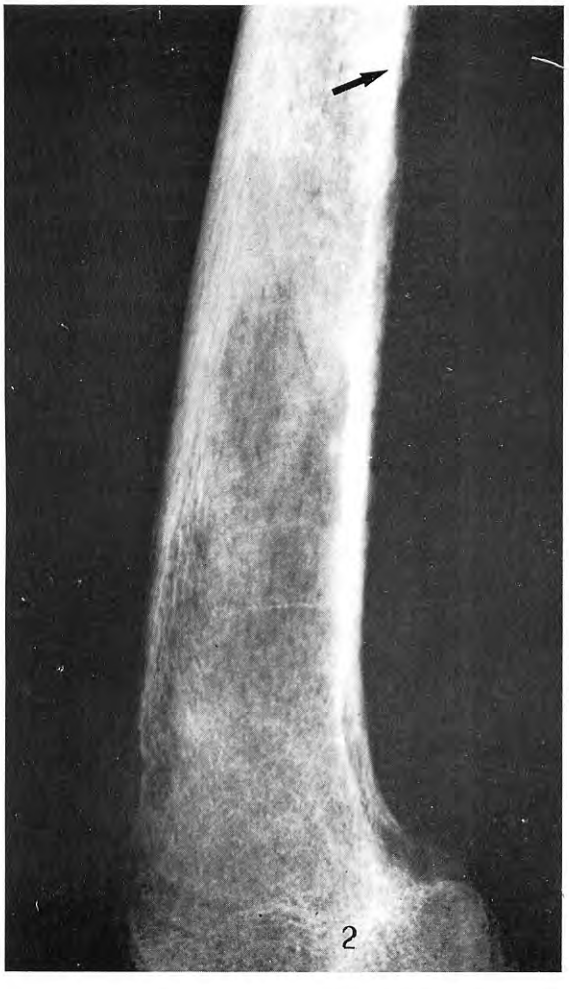

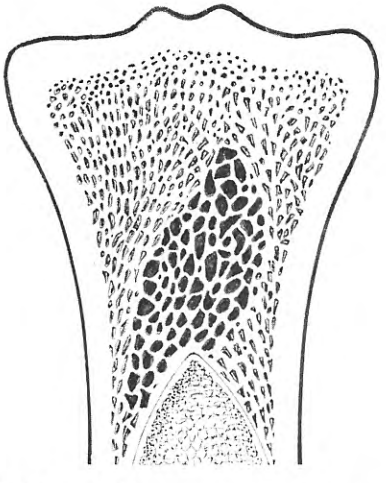

Fig. 46-2 B.—2: Lesión permeativa. Existen numerosas lesiones líticas apenas visibles, difíciles de diferenciar del hueso normal, que producen una destrucción extensa de toda la diáfisis y metáfisis femoral por un sarcoma de Ewing. La destrucción cortical es aparente en el borde posteroanterior femoral (flecha).



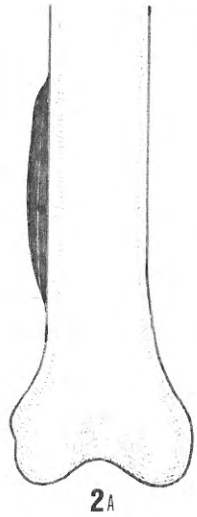

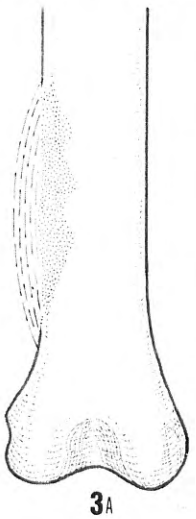





Fig. 46-3.—Tipos de reacción perióstica. 1 A y 1 B: Reacción sólida ondulante. A lo largo de todo el fémur puede verse una reacción perióstica sólida gruesa con un borde ondulado, en un caso de paquidermoperiostosis. 2 A y 2 B: Reacción perióstica sólida elíptica. La imagen de la tibia muestra una reacción localizada densa en un adulto de 25 años con dolores nocturnos que se calman con salicilatos. Este tipo de reacción perióstica es indicativo de procesos benignos, de crecimiento lento, como este osteoma osteoide, en el que el nido central no es apreciable. 3 A y 3 B: Reacción laminar en capas múltiples. El extremo distal del fémur muestra una serie de capas finas paralelas al eje largo del hueso, en ambos lados de la diáfisis femoral, en un niño con sarcoma de Ewing.

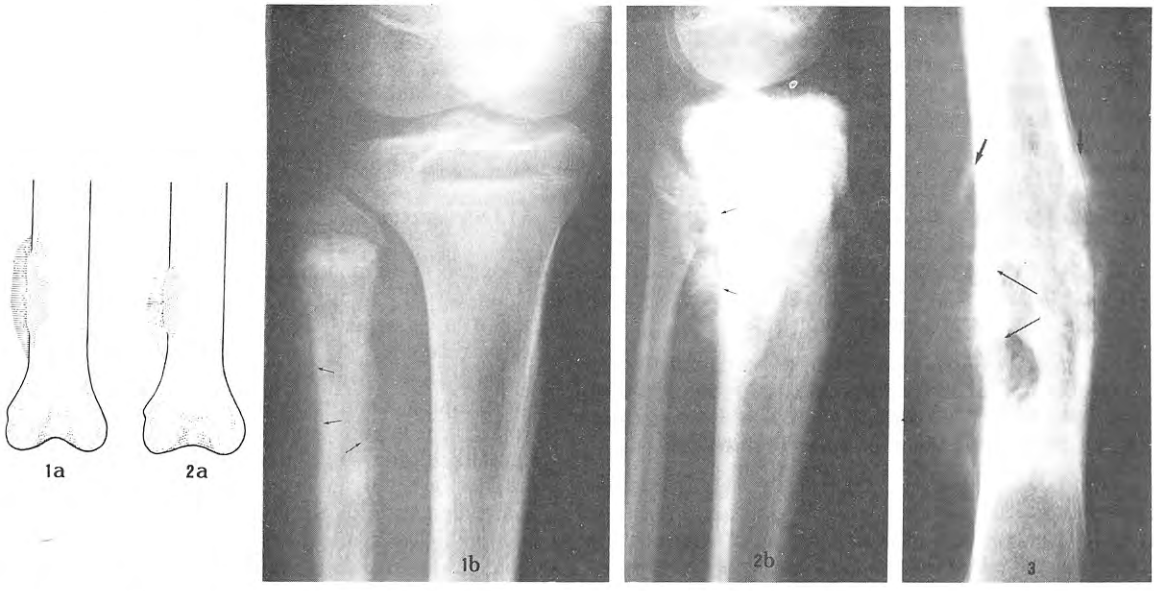

Fig. 46-4.—Tipos de reacción perióstica. 1 A y 1 B: Reacción espiculada paralela. La lesión destructiva del extremo superior del peroné se acompaña de una reacción perióstica perpendicular al eje mayor del hueso por sarcoma de Ewing. 2 A y 2 B: Reacción en «rayos de sol». La lesión esclerótica del extremo superior de la tibia se acompaña de una reacción perióstica extensa en «rayos de sol» (flechas) por un osteosarcoma. 3: Reacción perióstica compleja. La lesión destructiva de la diáfisis femoral se acompaña de espiculación, lesión en cabello erizado (flechas largas) así como triángulos de Codman (flechas cortas), en un osteosarcoma.

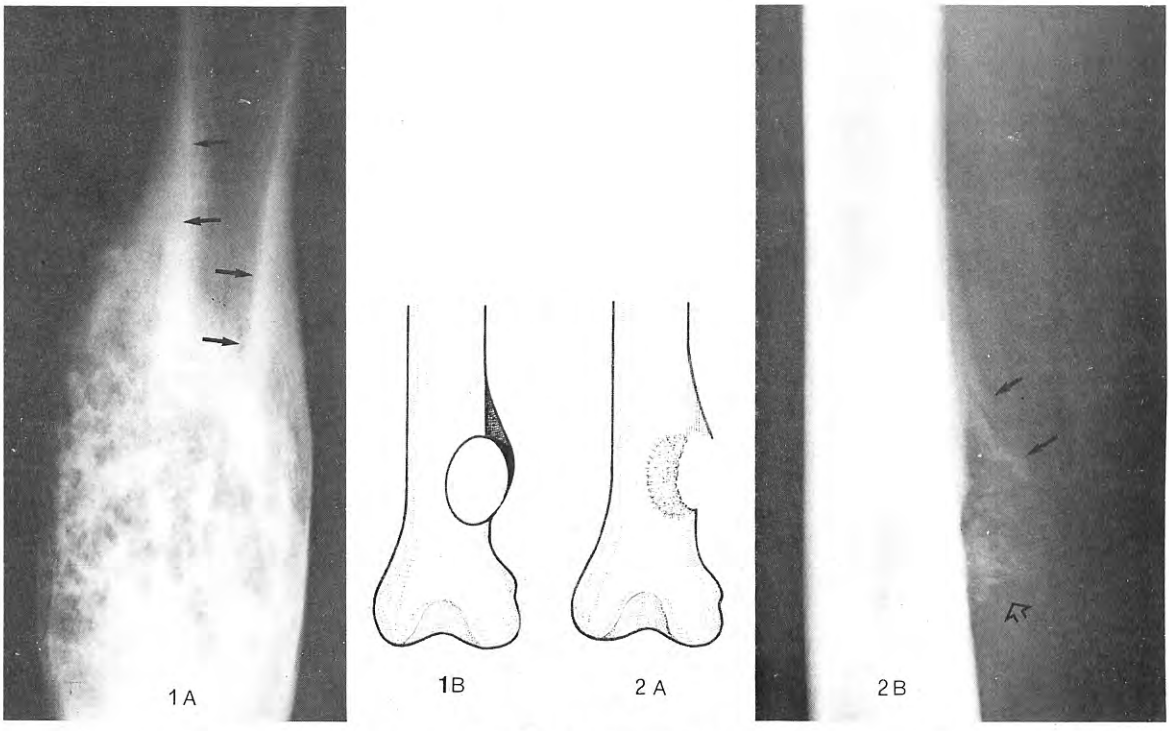

Fig. 46-5.—Respuesta ósea a la reacción perióstica. 1 A y 1 B: Contrafuerte. Las lesiones de crecimiento lento tienen tiempo a reparar en sus extremos la destrucción ósea, produciendo un triángulo denso del hueso, «contrafuerte», muy típico. 2 A y 2 B: Por el contrario esta lesión maligna, además de destrucción ósea y formación de hueso nuevo en las partes blandas (flecha hueca), presenta un típico triángulo de Codman (flecha sólida) en la parte superior. La agresividad del tumor impide la reparación que presentan las figuras 1 A y 2 A.

cluye fibras osteoides, condroides, mixoides y colágenas. Los tumores pueden dividirse en productores o no de matriz.

La matriz que se produce, del tipo que sea, puede no ser visible en radiografías a menos que esté mineralizada. (Fig. 46-6.)

1. *Formación de matriz tumoral osteoide.*—Ocurre fundamentalmente en los tumores que tienen osteoblastos neoplásicos, como osteoblastoma y osteosarcoma. Su aspecto radiográfico varía de leves nubéculas algodonosas, amorfas, más o menos densas y confluentes, a zonas esclerosas compactas.

2. *Matriz metaplásica.*—Ocurre fundamentalmente en tumores de estirpe fibroblástica, como fibroma osificante o displasia fibrosa, en la necrosis grasa medular (infarto óseo) y en el lipoma intraóseo.

Matriz cartilaginosa.—Una de las más frecuentes es la punteada, en la que pequeños puntos aislados de densidad aumentada pueden verse en el interior de la lesión. Estas calcificaciones se ven frecuentemente en encondromas y condroblastomas. En general, las pequeñas calcificaciones punteadas conglomeran, produciéndose pequeños flóculos (cartílago hialiano densamente calcificado). El estadio final es la muerte cartilaginosa y la formación de hueso encondral, visualizándose los típicos «nidos, anillos y arcos», etc... Todas estas áreas de densidad aumentada pueden ser vistas en cualquiera de las lesiones, tanto benignas como malignas, de origen cartilaginoso.

e) *Masa de partes blandas*

La osteomielitis puede presentar masas de partes blandas, pero son en general los tumores malignos, fundamentalmente los sarcomas de células redondas, los que tienen un componente importante. También las metástasis y el mieloma suelen presentar masas de partes blandas.

3. LESIONES MAS HABITUALES

A) Osteosarcoma

Según la definición de la O.M.S. el osteosarcoma es un tumor primitivo óseo maligno, cuyas células tienen la capacidad de formar directamente hueso o tejido osteoide.

Es el tumor primitivo óseo más frecuente después del mieloma. Ocurre preferentemente en varones entre los 10 y 25 años, con incidencia fundamental en la segunda década; aunque existen en casi todas las edades, es rarísimo en edades inferiores a los 5 años. Existe una segunda incidencia máxima en adultos por encima de los 35 años, estando estos casos siempre en relación con procesos preexistentes tales como enfermedad de Paget o displasia fibrosa, o secundarios a irradiación previa.

Los osteosarcomas se pueden dividir en 5 variantes clínicas diferentes: central, multicéntrico, yuxtacortical, periférico y extraóseo (que no es realmente un auténtico tumor óseo).

Osteosarcoma central.—Es el clásico osteosarcoma. Entre el 55 % y el 65 % están situados en las metáfisis de los huesos largos, con un 60 % localizado alrededor de la rodilla (extremidad distal del fémur y superior de tibia y peroné); se pueden presentar, sin embargo, en cualquier hueso, incluidos los cortos de las manos, pies, cráneo y maxilar.

El pronóstico es malo, aunque en la actualidad, con los nuevos métodos de tratamiento, la supervi-

Fig. 46-6.—Tipos de matriz ósea. 1: Matriz osteoide. Extensa lesión mixta con componente lítico y blástico en la metáfisis del fémur de un jóven de 19 años con osteosarcoma. La zona excéntrica de esclerosis ósea (flecha) corresponde a matriz osteoide calcificada. Existe también triángulo de Codman visible (flecha recta). 2: Matriz condroide. Extensa lesión de pubis e isquión con grandes calcificaciones, en la que pueden apreciarse todas las variantes de la matriz condroide calcificada: puntiforme, locular y en «arcos» y «anillos». 3: Matriz metaplásica. Extensa calcificación en la medular del extremo superior del húmero secundaria a la presencia de un infarto óseo (flechas).

vencia ha aumentado sensiblemente (30-50 % a cinco años). (Fig. 46-7.)

Radiográficamente los hallazgos pueden ser muy variados. Estos tumores suelen presentarse en las metáfisis de los huesos largos, aunque también pueden hacerlo en las diáfisis. En los pacientes más jóvenes suelen afectar a los huesos cilíndricos, y en los adultos, sobre todo en los mayores de 50 años, se encuentran en los huesos planos, fundamentalmente en el ilíaco.

Pueden ser lesiones completamente líticas, presentación común de los osteosarcomas telangiectásicos, mientras que otros son predominantemente escleróticos; en general, coexisten zonas líticas y esclerosas.

La lesión destructiva puede estar limitada a la cavidad medular, aunque casi siempre acaba afectando a la corteza, en el proceso evolutivo, penetrándola y destruyéndola. El periostio es elevado y perforado por el tumor, y éste llega a invadir las partes blandas adyacentes, produciendo masas acompañantes. Cuando la matriz osteoide calcifica y/u osifica, pueden verse nubéculas óseas tanto en el interior del tumor como en las partes blandas adyacentes.

Es muy frecuente la visualización de reacción perióstica, invariablemente interrumpida, «en rayos de sol» u «hojas de cebolla», con caracteres típicos de malignidad.

El TAC permite una mayor precisión diagnóstica, delimitación de la extensión tumoral, afectación de partes blandas y detección de metástasis intramedulares a distancia y/o pulmonares. La presencia de edema o hemorragia puede alterar los hallazgos en TAC. (Fig. 46-7.)

Estos tumores no atraviesan las articulaciones y generalmente producen metástasis por vía hematógena, fundamentalmente en pulmón (90 %) y en otros huesos (14 %), en raras ocasiones a ganglios linfáticos y por extensión directa intramedular.

Las metástasis pulmonares tienen la misma capacidad potencial de formar hueso que el tumor primitivo, por lo que pueden presentar gran densidad demostrable radiográficamente y ocasionalmente producen neumotórax espontáneos.

Osteosarcoma periférico.—Es una variante clínica claramente diferenciable del parostial o yuxtacortical. Es un tumor raro, ya que sólo corresponde al 1 % de los osteosarcomas.

Osteosarcoma yuxtacortical.—Antiguamente llamado osteosarcoma parostial, pensamos que debe abandonarse este nombre y cambiarse por el de yuxtacortical, que realmente define mejor su localización, sin confusiones con los otros tipos de osteosarcomas.

Radiográficamente son bastante característicos. Se trata de masas de hueso denso, bastante homogéneo, que se encuentra «pegado» al córtex. Su periferia suele ser lobulada y bien delimitada.

Osteosarcomatosis.—También llamado osteosarcoma multicéntrico. Se da única y exclusivamente en niños entre 6 y 9 años. El diagnóstico radiográfico es

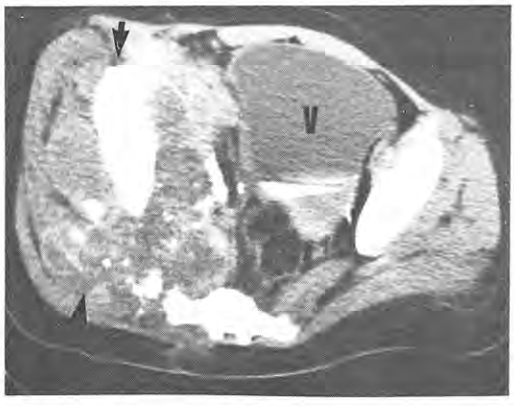

Fig. 46-7.—Osteosarcoma central. La imagen 1 muestra la configuración típica del osteosarcoma con lesión esclerótica extensa en la región metafisaria y formación de hueso nuevo en los tejidos blandos. La lesión ha cruzado la línea de crecimiento y afecta la epífisis. Existe una metástasis en la metáfisis tibial (flechas). La tomografía axial computarizada corresponde a otro sarcoma central que desplaza la vejiga (V) debido a las grandes masas de partes blandas, que contienen numerosas áreas de formación de hueso tumoral (flechas).

sencillo, visualizándose múltiples lesiones osteoblásticas, bilaterales y simétricas de apariencia muy densa, en las metáfisis de varios huesos.

B) **Condrosarcoma** (Fig. 46-8.)

El condrosarcoma es el tumor maligno más frecuente después del osteosarcoma. Es un tumor de adultos, con máxima incidencia entre la cuarta y sexta décadas.

El condrosarcoma central se puede originar en cualquier hueso de formación cartilaginosa, siendo las localizaciones más frecuentes fémur, húmero, pelvis y escápula. Es muy raro en los huesos cortos de manos y pies.

Radiográficamente se presenta como lesión lítica metafisaria de variable tamaño, entre uno y varios centímetros, con un borde más o menos lobulado, bien definido e incluso esclerótico. Puede contener pequeñas calcificaciones punteadas, irregulares, únicas o múltiples. Este tipo de tumor se ve más frecuentemente en el cuello del fémur, ramos púbicos y extremidad proximal del húmero. Posteriormente, desaparece el borde escleroso, la lesión lítica progresa, destruye la cortical e infiltra las partes blandas, adquiriendo rápidamente caracteres radiológicos de franca malignidad. (Fig. 46-9.)

Los *condrosarcomas secundarios* se desarrollan a partir de lesiones cartilaginosas benignas preexistentes.

C) **Sarcoma de Ewing**

Es más frecuente en varones, entre 5 y 20 años, con su máxima incidencia en los 15, siendo muy raro a partir de los 30. Afecta fundamentalmente a los huesos largos, fémures (25 %), huesos de la pierna, húmero, costillas y también a huesos planos como la escápula, huesos de la pelvis, etc. En general, los huesos largos se afectan más en pacientes menores de 20 años y los planos en los que sobrepasan dicha edad. (Fig. 46-9.)

Además del dolor habitual en los tumores óseos, un tercio de los pacientes se presentan con fiebre, leucocitosis, VSG elevada y signos locales que sugieren erróneamente un proceso infeccioso.

Radiográficamente se presentan como una lesión lítica permeativa, en la diáfisis de un hueso largo, con reacción perióstica interrumpida, en «hojas de cebolla» y triángulo de Codman. Sin embargo esta apariencia típica se encuentra sólo en una minoría de los casos. En ocasiones puede ser una lesión lítica pura, metafisaria, con bordes más o menos mal definidos o geográficos, muy similar a los osteosarcomas líticos; otras veces presenta un aumento difuso de densidad debido a la producción de hueso reactivo, siendo tam-

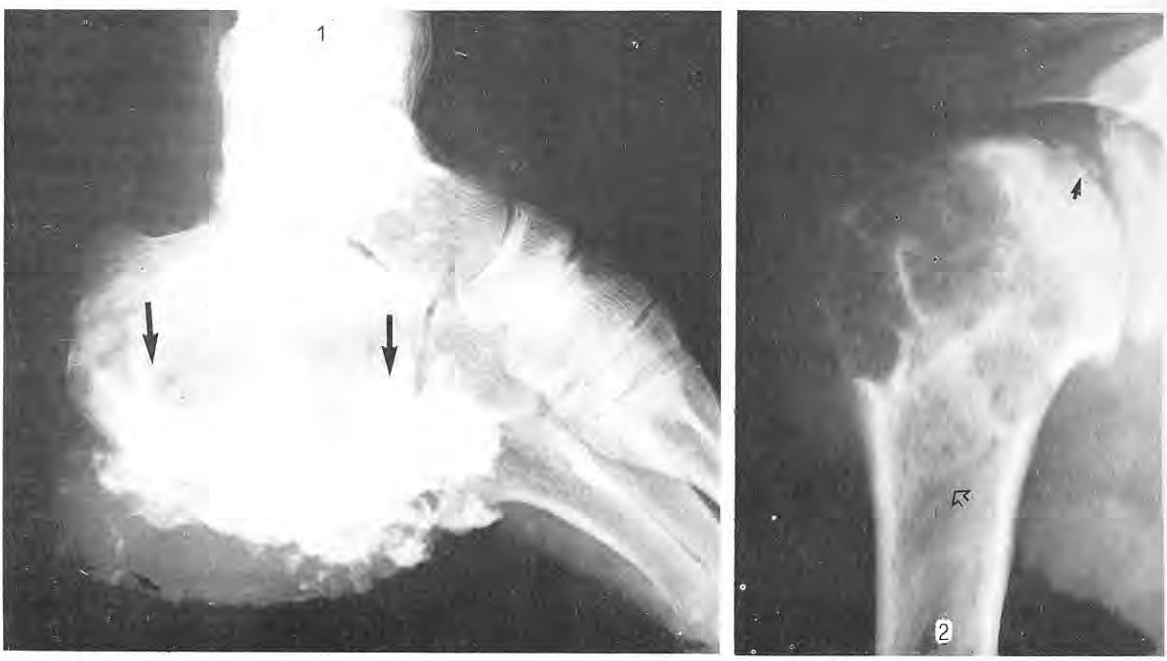

Fig. 46-8.—Presentación radiológica del condrosarcoma. 1: Tumoración de crecimiento lento de la planta del pie en un varón de 56 años que muestra una extensa masa tumoral que nace en el calcáneo (flechas) y se extiende a las partes blandas con calcificaciones extensas en arcos así como nubecuares (flechas cortas). Las imágenes son típicas de un condrosarcoma periférico. 2: Condrosarcoma de crecimiento lento. Hay una extensa lesión lítica que presenta loculaciones en su interior y se acompaña de algunas áreas de matriz condroide en las partes blandas (flecha sólida). La lesión se extiende en forma apolillada hacia la diáfisis humeral (flecha hueca).

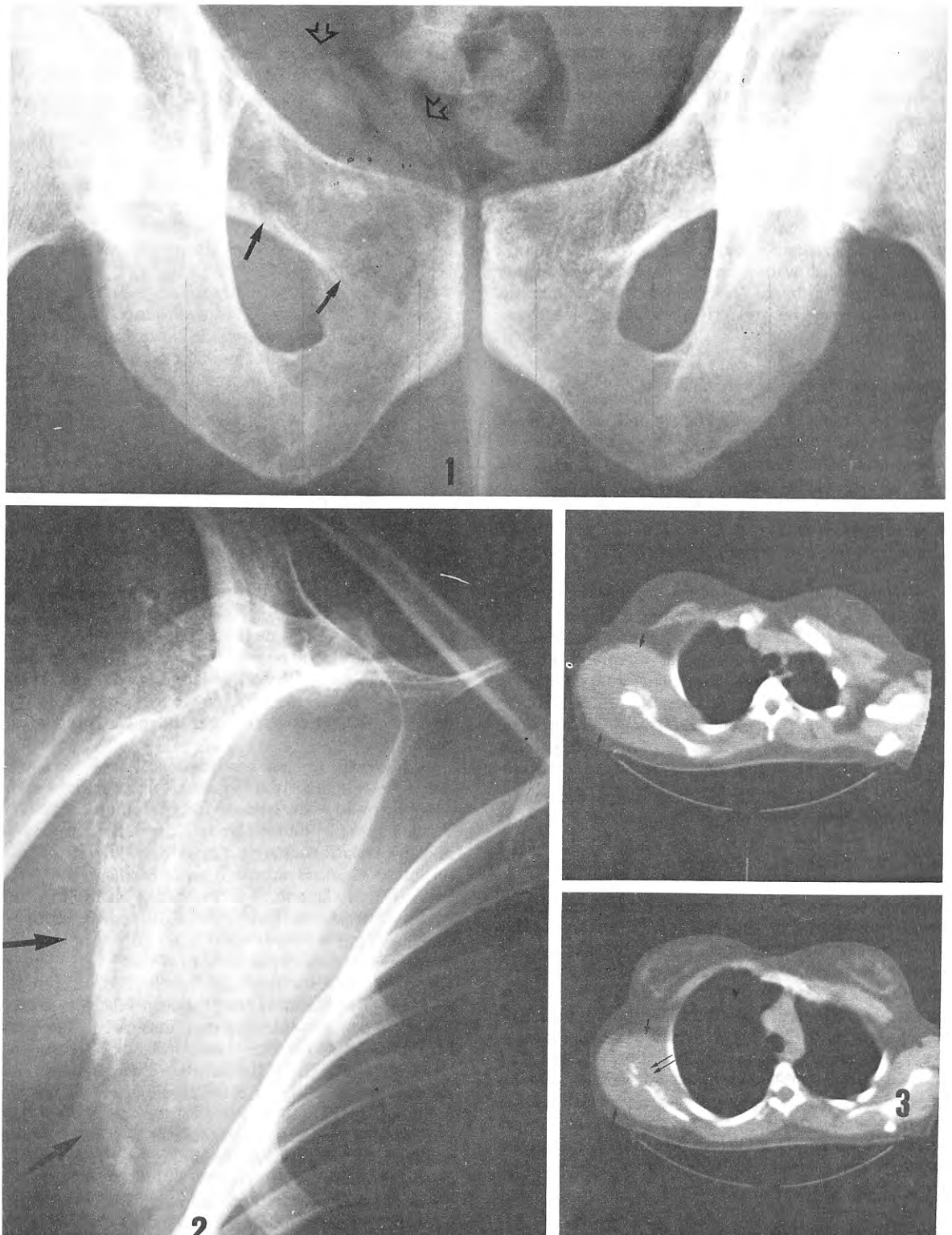

Fig. 46-9.—Presentación radiológica del sarcoma de Ewing. 1: Lesión lítica permeativa del ramo púbico derecho con pequeña masa en partes blandas asociadas (flechas huecas) en un varón de 25 años. La lesión se mezcla imperceptiblemente con el hueso normal. 2: Lesión mixta, aunque fundamentalmente lítica, de la escápula de una mujer de 21 años. 3: Cortes del TAC de la misma paciente, en el que puede apreciarse la destrucción ósea (flechas finas) que se acompaña de una extensa masa de partes blandas (flechas cortas).

bién muy difícil de diferenciar de los osteosarcomas típicos. En todas las formas descritas se asocia con importante masa de tejidos blandos por afectación de los mismos. La localización costal (10-12 % de todos los casos) es muy típica con lesiones líticas, escleróticas o combinadas con derrame pleural y/o masas extrapleurales. El TAC posee una mejor demostración de la verdadera extensión del proceso que los métodos más convencionales.

Metastatiza fundamentalmente en otros huesos, pulmón, pleura y ganglios linfáticos. El pronóstico es muy malo, con supervivencias muy cortas. La mayoría de los pacientes morían en un plazo aproximado de dos años; sin embargo, con los nuevos tratamientos de quimioterapia la supervivencia ha mejorado notablemente.

D) **Sarcoma de células reticulares**

Es un tumor raro, que corresponde al 3,4 % de todos los tumores primitivos óseos, según Dahlin. Es más frecuente en varones entre los 20 y 40 años. Ha sido descrito en casi todos los huesos del cuerpo, aunque es más frecuente en los huesos largos de las extremidades inferiores (40-50 %) y superiores (17-18 %), siendo relativamente corrientes en la mandíbula.

Radiográficamente se presenta como una lesión permeativa o apolillada en áreas separadas de la diáfisis de un hueso largo, que tienden a coalescer y posteriormente invadir y destruir el córtex. Pueden producir reacción perióstica lamelar, aunque ésta no suele ser muy llamativa. Cuando el córtex se rompe ya existe siempre una extensa infiltración tumoral medular. Suele asociarse a masas de partes blandas. Las fracturas patológicas son más frecuentes que en ningún otro tumor óseo, por ser los síntomas muy llevaderos y de larga duración.

E) **Fibrohistiocitoma maligno**

Tumor óseo maligno de origen histiocítico, que se encuentra en adultos de edad media aproximada de 50 años. Clínicamente no tienen sintomatología específica. Metastatizan a otros huesos y a pulmón. La supervivencia aproximada es del 50 % a los 5 años.

Radiográficamente aparecen en las metáfisis de los huesos largos como una lesión puramente lítica, sin trabéculas residuales, siendo el fémur el más afectado. En ocasiones pueden presentar extensa mineralización o pequeñas zonas focales de calcificación. Destruyen el córtex y pueden presentar reacción perióstica interrumpida en capas. Son muy frecuentes las fracturas patológicas. No tienen, pues, caracteres radiográficos definidos.

F) **Fibrosarcoma**

Son tumores de adultos, aunque pueden encontrarse en cualquier edad.

Tienen especial predilección por los huesos largos de la extremidad inferior, aunque pueden presentarse en huesos planos (ilíaco, escápula, etc.), y en otros largos (húmero, radio, etc.). Su localización más específica es metafisaria, y por su origen se dividen en centrales y periósticos.

Radiográficamente los fibrosarcomas periósticos se caracterizan por una gran masa de partes blandas adyacente a un hueso, sin calcificación ni osificación en su interior. Se encuentran frecuentemente en la pelvis, cuello femoral, escápula y costillas. Pueden romper el córtex y producir lesiones líticas con invasión de la cavidad medular.

Los fibrosarcomas centrales son más frecuentes en la metáfisis de un hueso largo. Producen lesiones líticas, más o menos grandes, de bordes mal definidos, que, originándose en la cavidad medular, se extienden hacia el córtex, al que adelgazan y eventualmente rompen, infiltrando los tejidos blandos adyacentes.

G) **Tumor de células gigantes**

El tumor de células gigantes debe considerarse como un proceso tumoral progresivo y potencialmente maligno, ya que recidiva en un 50 % de los casos y degenera en sarcoma en un 10 %.

Es un tumor raro, que representa el 4,2 % de todos los tumores óseos en la serie de la Clínica Mayo (Dahlin) y el 8,63 % de la serie de Schajowicz. Es una lesión de adultos jóvenes, la mayoría entre 20-40 años, con su máxima incidencia en la tercera década, siendo raros en menores de 15 años y excepcionales en menores de 10, al contrario que el quiste óseo aneurismático.

Radiográficamente son lesiones líticas, excéntricas, a veces expansivas, situadas en la región metafisoepifisaria de los huesos largos, aunque también pueden aparecer en los planos. Característicamente se inician excéntricamente en el extremo metafisario de un hueso largo adyacente o en el cartílago metafisoepifisario ya cerrado, y se extienden hasta el mismo borde epifisario articular. Aunque son excéntricos, pueden llegar a ocupar todo el hueso y terminar por producir marcada expansión. El córtex es adelgazado y puede llegar a ser destruido, extendiéndose el tumor en los tejidos blandos. No producen reacción perióstica y pueden presentar algunas finas trabéculas óseas residuales en su interior. Los bordes de la lesión son en general bien definidos pero no esclerosos. No hay relación entre la apariencia radiológica y su posible malignidad. (Fig. 46-10.)

Su localización más frecuente es el fémur distal o tibia proximal, y menos frecuentes en radio distal, cúbito, húmero, sacro, etc.

El *condroblastoma* benigno es un tumor raro que ocurre fundamentalmente entre los 10 y los 25 años de edad. Radiográficamente aparece en los huesos largos, afectando la epífisis. Tiene su origen en el cartílago epifisario de crecimiento y se extiende hacia la epífisis pudiendo afectar la metáfisis adyacente. Las

Fig. 46-10.—Tumor de células gigantes. Lesión geográfica de la metáfisis y parte de la epífisis tibial, multiloculada y con cierto componente expansivo.

localizaciones habituales son el fémur inferior, tibia superior, húmero superior, tibia inferior, astrágalo, pelvis, escápula, costilla, peroné proximal, etc. Aproximadamente el 50 % de los casos aparecen alrededor de la rodilla.

Característicamente se trata de una lesión radiotransparente bien delimitada, oval o redonda, de 3 a 6 cm de diámetro sin reacción perióstica. En general, suele haber un borde esclerótico fino separando la lesión del hueso adyacente normal. En un porcentaje pequeño de casos suelen verse calcificaciones parcheadas en su interior.

El *osteoma osteoide* es una lesión benigna con dolor local, que es peor durante la noche y que se mejora con la actividad. El síntoma más típico es la desaparición del dolor con aspirina.

La mayor parte de los casos aparecen por debajo de los 25 años y es muy rara por debajo de los 2 años. Radiográficamente la mayor parte de las lesiones (50 %) se ven en el fémur y la tibia, aunque cualquier hueso puede estar afectado. La imagen típica es la de una pequeña lesión radiotransparente intracortical, menor de 1 cm de diámetro, que es el auténtico tumor, rodeada de una zona densa, esclerótica de reacción perióstica cortical sólida, aunque puede ser laminada.

H) Lesiones seudotumorales

Son procesos benignos que pueden simular y confundirse con un tumor primitivo óseo, tanto radiológica como histopatológicamente. En el cuadro 6 incluimos las lesiones seudotumorales más frecuentes:

Cuadro 6

LESIONES SEUDOTUMORALES OSEAS

Displasia fibrosa*
Quiste óseo solitario*
Quiste óseo aneurismático*
Defecto fibroso metafisario*
Tumor pardo de hiperparatiroidismo*
Ganglión intraóseo*
Quiste epidermoide*
Granuloma eosinófilo*
Miositis osificante (osificación heterotópica)*
Seudotumor hemofílico
Granuloma reparativo de células gigantes
Sinovitis y vellosonodular pigmentaria.
Condromatosis sinovial.
Infarto óseo.
Islote óseo.

Basado en Greenfield, G. B.: *Radiology of bone disease,* 339, Lippincott Co., 1969

* Unicas lesiones seudotumorales aceptadas por la O.M.S.

Displasia fibrosa.—Es una anomalía del desarrollo esquelético, de etiología desconocida, en la que una o múltiples zonas de la cavidad medular se encuentran reemplazadas por tejido fibroso. Si afecta a un solo hueso se llama displasia fibrosa monostótica; si a varios, displasia fibrosa poliostótica.

Quiste óseo solitario o simple.—Clínicamente se presenta en niños entre 3 y 14 años en la metáfisis proximal de los huesos largos, fundamentalmente húmero y fémur (65 %), aunque puede darse en otros muchos.

Radiográficamente es una lesión lítica de bordes muy bien delimitados, situada centralmente en la metáfisis, que expande y adelgaza el córtex (quiste activo); rarísimamente invade la epífisis, no afecta a los tejidos blandos, no tiene auténticos septos en su interior, ni calcificaciones, ni reacción perióstica, salvo la formación de callo óseo. Cuando se fractura un pequeño fragmento óseo puede «caer» en el interior de la cavidad, siendo este signo del «fragmento caído» prácticamente patognomónico. (Fig. 46-11.) En la actualidad se tratan con éxito mediante inyección local de esteroides.

Quiste óseo aneurismático.—Es una entidad clínico-radiológica que se presenta como lesión solitaria, osteolítica, muy expansiva, trabeculada y rellena de sangre y tejido conectivo. Se presenta en adolescentes, el 80 % en menores de 20 años, al contrario que el tumor de células gigantes. Se encuentra en las metáfisis de los huesos largos y, con menor frecuencia, en columna, huesos cortos y planos.

Fig. 46-11.—Quiste óseo unicameral. Niño de 5 años con lesión lítica expansiva del extremo metafisario femoral con borde inferior no claramente definido. Hay algunas trabeculaciones así como una fractura patológica por trauma mínimo (flechas huecas). En el interior de la lesión se pueden ver dos pequeños fragmentos sueltos (flechas sólidas).

Inicialmente es una lesión lítica que no tiene caracteres distintivos; puede ser central, excéntrica, expandiendo el córtex o yuxtacortical, con erosión del córtex y masa de partes blandas. En semanas madura y se presenta como una lesión enormemente expansiva; en las situadas excéntricamente, el borde periférico puede no verse, pero existe, aunque limitado a una capa muy fina de hueso subperióstico. Posteriormente los bordes se hacen más sólidos y definidos con septos en su interior remedando burbujas de jabón. Finalmente pueden calcificar y osificarse. (Fig. 46-12.)

Defecto fibroso metafisario.—Es un defecto de desarrollo, y no una auténtica lesión neoplásica, que ocurre en niños.

Se trata de una lesión lítica, menor de 2 cm de diámetro, situada excéntricamente en el córtex de la metáfisis de un hueso largo, generalmente el fémur. A veces produce adelgazamiento y ligera *expansión*

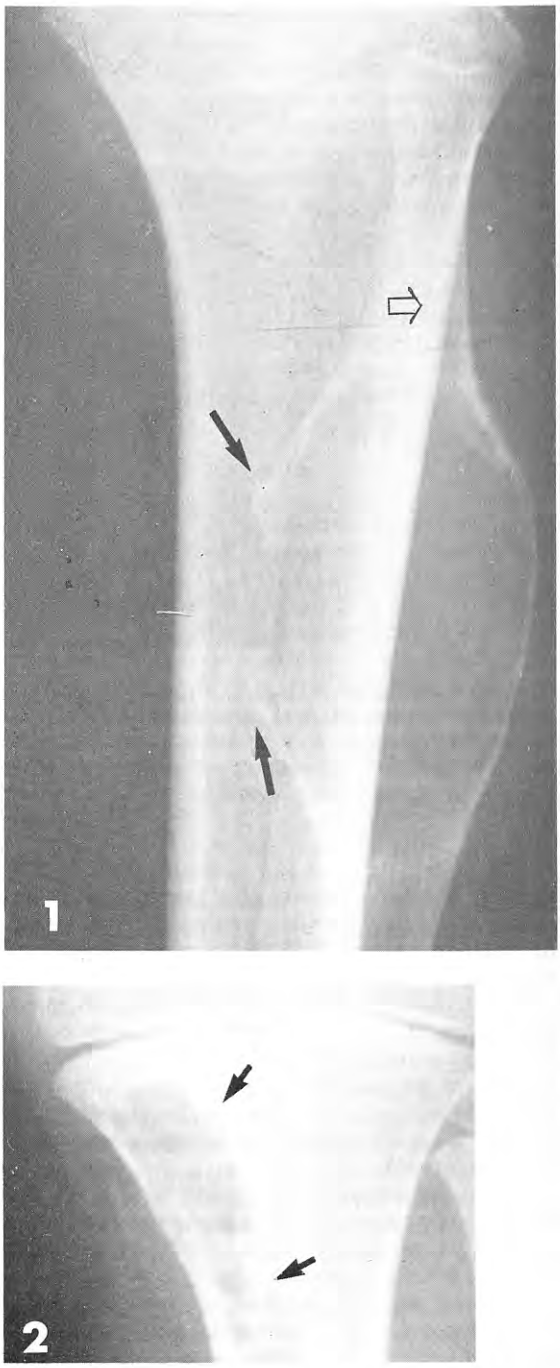

Fig. 46-12.—Seudotumores. 1: Quiste óseo aneurismático del peroné en un varón de 10 años. La lesión lítica expansiva presenta un borde medial muy poco definido (flechas). Se aprecia la aparición de un contrafuerte en el extremo superior (flecha hueca). El TAC del mismo paciente mostraba en la parte superior la lesión expansiva con corteza ósea y el área de destrucción de la misma (flechas). En el interior hay un nivel líquido-líquido bastante frecuente en este tipo de lesiones (flecha hueca). 2: Fibroma no osificante. La lesión lítica ovoidea y excéntrica (flechas) de la metáfisis tibial presenta un borde medular esclerótico y ligeramente lobulado, mientras el borde periférico está adelgazado y algo prominente. La parte más inferior de la lesión es multiloculada. En esta lesión el defecto cortical endóstico y el defecto fibroso metafisario son esencialmente la misma entidad.

metáfisis de un hueso largo, generalmente el fémur. A veces produce adelgazamiento y ligera expansión del córtex. El borde interno está claramente delimitado y es esclerótico. Normalmente, la imagen es muy típica y no necesita biopsia para confirmar el diagnóstico. Suele ser un hallazgo casual y no requiere tratamiento alguno. (Fig. 46-12.)

Seudotumor hemofílico.—Son infrecuentes y consecuencia de hemorragias subperiósticas o intraóseas. Producen grandes destrucciones óseas en forma de lesiones líticas uni o multiloculares, de apariencia abigarrada. (Fig. 46-12.)

Granuloma eosinófilo.—Se presenta como una o más lesiones líticas óseas, en niños, adolescentes o adultos jóvenes, sin ninguna evidencia de enfermedad generalizada. Las lisis óseas se encuentran prácticamente en todos los huesos, excepto en manos y pies.

En la columna las lesiones destructivas producen aplastamientos muy importantes de los cuerpos vertebrales, a veces con aplastamiento total, «vértebra plana».

En los huesos largos se ven lesiones diafisarias centrales de bordes más o menos bien definidos, a veces permeativas, que erosionan el córtex internamente, frecuentemente con reacción perióstica en «capas de cebolla» o sólida laminar. Algunas de estas imágenes son muy difíciles de distinguir de procesos malignos tipo sarcoma de Ewing o linfoma. (Fig. 46-13.)

Islote óseo (enóstosis).—Es un área de esclerosis ósea, con márgenes bien definidos, situada en el interior del hueso en individuos asintomáticos. Puede ser única o múltiple. El tamaño es variable, de pocos milímetros, a 3-4 cm de diámetro. Pueden aumentar de tamaño, disminuir e incluso desaparecer.

Fig. 46-13.—Granuloma eosinófilo. 1: Lesión lítica de la diáfisis femoral de bordes mal definidos sin trabeculaciones ni calcificaciones en su interior y que se acompaña de una gran reacción perióstica laminar en «capas de cebolla». La lesión que puede confundirse con un tumor maligno fue tratada con la inyección local de esteroides. Con la desaparición casi completa de la lesión.

47

SISTEMA MUSCULOESQUELETICO: LESIONES OSEAS GENERALIZADAS

DR. J. R. JIMENEZ FDEZ.-BLANCO

http://booksmedicos.blogspot.com

1. PERDIDA DE LA DENSIDAD OSEA: OSTEOPENIA
2. AUMENTO DE LA DENSIDAD OSEA
3. ALTERACIONES DE LA TEXTURA OSEA
4. DESTRUCCION OSEA
5. REABSORCION OSEA
6. REACCION PERIOSTICA GENERALIZADA
7. ENGROSAMIENTO CORTICAL
8. EROSION DEL CORTEX
9. EXPANSION DEL CORTEX

Los cambios patológicos que afectan a varias partes del esqueleto, o a todo él en su conjunto, presentan una serie de «lesiones fundamentales del hueso» que se reseñan en el cuadro 1.

Cuadro 1

LESIONES OSEAS GENERALIZADAS

1. Pérdida de la densidad ósea.
2. Aumento de la densidad ósea.
3. Alteraciones de la textura ósea.
4. Destrucción ósea.
5. Reabsorción ósea.
6. Reacción perióstica.
7. Engrosamiento cortical.
8. Fracturas.
9. Alteraciones del tamaño y de la forma del hueso.

Siguiendo a Greenfield

1. PERDIDA DE LA DENSIDAD OSEA: OSTEOPENIA

En el momento actual se considera la palabra osteopenia como la más indicada para describir la disminución de la densidad ósea.

La osteopenia generalizada es debida fundamentalmente a la presencia de osteoporosis, osteomalacia, hiperparatiroidismo o neoplasia.

A) Osteoporosis

El fallo de los osteoblastos para depositar matriz ósea produce un descenso de la masa ósea total, conocido como osteoporosis; dicho de otra forma, la osteoporosis se caracteriza por hueso cualitativamente normal, pero cuantitativamente escaso.

Hace falta aproximadamente un 50 % de pérdida de la masa ósea para que la enfermedad sea de significación clínica y no menos del 30 % para que sea detectada radiográficamente.

Etiología.—La osteoporosis puede ser generalizada o localizada, y las causas de ambas, que son múltiples, están especificadas en el cuadro 2.

El hallazgo radiográfico fundamental en la osteoporosis es la disminución de la densidad ósea, de localización predominantemente en el esqueleto axial (pelvis y columna) y en los huesos proximales de las extremidades (fémures, húmeros), debido a que están compuestos principalmente de hueso esponjoso.

Los signos radiográficos de la osteoporosis son más evidentes en la columna y en la pelvis. Los hallazgos vertebrales incluyen: pérdida de la densidad ósea, estriación vertical de la trabécula ósea con mejor diferenciación de los platillos, acuñamiento anterior de los cuerpos (más marcado en la columna dorsal), biconvexidad de los cuerpos vertebrales (debido a la presión del núcleo pulposo) con preservación de los bordes, lo que origina el típico aspecto de «vértebra de pescado». (Fig. 47-1.)

La presencia de densidad disminuida en las vértebras ocurre fundamentalmente en las siguientes enfermedades:

1. Osteoporosis senil y postmenopáusica.
2. Osteoporosis medicamentosa (esteroides y heparina).
3. Enfermedad de Cushing.
4. Hiperparatiroidismo.
5. Leucemia.
6. Mieloma múltiple.

7. Hemoglobinopatía.
8. Osteomalacia.

Modificado de Greenfield, 1975

Cuadro 2

CAUSAS DE OSTEOPOROSIS GENERALIZADA

A) CONGENITAS
1. Osteogénesis imperfecta.
2. Cromosomopatías.
3. Disgenesia gonadal.
4. Progeria.
5. S. de Ehlers-Danlos.

B) ADQUIRIDAS
1. Senil y postmenopáusica.
2. Endocrinas.
   a) Hipogonadismo.
   — Ovárica o testicular.
   b) De la corteza adrenal drenal.
   — Síndrome de Cushing.
   — Enfermedad de Addison.
   c) Hipofisaria.
   — Acromegalia.
   — Síndrome de Cushing.
   d) Tiroidea.
   — Hipertiroidismo.
   e) Páncreas.
   — Diabetes.
3. Tumores no endocrinos (segregan sustancias tipo ACTH)
   a) Carcinoma de células en avena (de pulmón).
4. Por deficiencias metabólicas
   a) Vitamina C.
   b) Malnutrición.
   c) Alcoholismo.
5. Enfermedad hepática
6. Hipoxemia
   a) Enfermedad crónica pulmonar.
   b) Enfermedad congénita cardiaca.
7. Yatrogénica
   a) Terapia esteroidea importante.
   b) Terapia heparínica.
8. Idiopática
   a) Osteoporosis juvenil idiopática.

Modificado de Wilner, 1982

Osteoporosis senil o postmenopáusica.—Es la causa más común de osteoporosis generalizada. Los pacientes pueden estar asintomáticos, incluso con colpasos vertebrales acusados (generalmente dorsales). Las fracturas de cuello femoral son muy frecuentes.

Osteoporosis esteroidea.—Ocurre en el síndrome de Cushing o bien por terapia esteroidea prolongada. Esta última variedad es cada vez más frecuente.

Osteoporosis regional.—Existen lesiones que producen solamente osteoporosis regional, viéndose radiográficamente pérdida más o menos acusada, de la densidad ósea con rarefacción irregular y reabsorción endóstica temprana, mientras que en las fases tardías

Fig. 47-1.—1: Osteoporosis senil. Columna lumbar en la que se aprecia pérdida marcada de la densidad ósea. Los cuerpos vertebrales aparecen bicóncavos por presión del núcleo pulposo, con preservación de sus bordes, lo que le confiere el típico aspecto de «vértebra de pescado». 2: Pérdida generalizada de la densidad ósea por mieloma. Radiografía de columna lumbar en la que se aprecian aplatamientos vertebrales en D_{12} y L_1 y disminución generalizada de la densidad. Nótese la apariencia similar.

aparece una desosificación periarticular importante y finalmente pérdida difusa y uniforme de la densidad en el área afecta, con adelgazamiento del córtex y reducción secundaria de la masa muscular.

Las causas fundamentales de la osteoporosis regional están descritas en el cuadro 3.

Cuadro 3

OSTEOPOROSIS REGIONAL

1. Atrofia de desuso (inmovilización)
2. Inflamatorias.
   a) Artritis reumatoide.
   b) Osteomielitis.
   c) Tuberculosis.
3. Tumores.
4. Síndrome de distrofia simpática refleja.
5. Parálisis muscular.
6. Enfermedad de Paget (fase de osteoporosis circunscrita).
7. Osteoporosis regional migratoria.
8. Osteoporosis de la cabeza femoral.

Modificado de Wilner, 1982

Enfermedad de Paget (fase de osteoporosis circunscrita).—Es una fase precoz del desarrollo de la enfermedad. Se observa en el cráneo como una zona lítica, extensa, de bordes bien delimitados, que generalmente empieza por el frontal y con el borde de progresión convexo hacia el occipital (menos frecuentemente se invierte la localización). La lesión progresa más o menos lentamente, llegando en ocasiones a ocupar todo el cráneo. Característicamente la tabla externa está muy adelgazada y la interna preservada. (Figura 47-2.)

B) **Hiperparatiroidismo**

Existen cambios radiológicos en aproximadamente un 40 % de los pacientes.

Los cambios más tempranos incluyen reabsorción ósea subperióstica, fundamentalmente en el borde radial de las falanges medias de los dedos, así como en el borde medial del tercio superior de ambas tibias, extremidades distales de las clavículas, sínfisis púbica, articulaciones sacroilíacas y calcáneos. Posteriormente son los hallazgos más frecuentes desosificación generalizada, tumores pardos y cambios osteoscleróticos. En el cráneo la desmineralización produce un aspecto muy típico en «sal y pimienta». En los huesos largos la pérdida de la densidad ósea generalizada llega a producir una apariencia de «vidrio deslustrado» con festoneado endóstico de los huesos largos. También se ven lesiones líticas expansivas, frecuentemente trabeculadas y de bordes bien delimitados en mandíbula, huesos largos y pelvis que son los denominados «tumores pardos». La fragilidad ósea se manifiesta por fracturas y deformidades.

Fig. 47-2.—Enfermedad de Paget (fase de osteoporosis circunscrita). Se aprecia una extensa zona lítica occipital con bordes bien delimitados (cabezas de flechas). Hay un marcado adelgazamiento de la tabla externa con buena delimitación de la tabla interna (flechas).

C) **Osteomalacia**

Este proceso patológico es en el adulto el equivalente del raquitismo infantil. Existen tres categorías básicas de: *a)* deficiencia de vitamina D. *b)* hipofosfatemia con ingesta normal de vitamina D, y *c)* mineralización defectuosa sin anormalidades del calcio fósforo o vitamina D.

Cuadro 4

CAUSAS DE OSTEOMALACIA Y RAQUITISMO

1. Deficiencia de calcio en la dieta.
2. Deficiente absorción de calcio y fósforo.
   a) Deficiencia vitamínica D.
   b) Síndrome de malabsorción.
      — Enfermedad celíaca.
      — Esprue.
      — Ileítis regional, etc.
   c) Ictericia obstructiva congénita (atresia biliar).
3. Aumento de la utilización de calcio como base fija.
   a) Acidosis renal tubular.
   b) Raquitismo postureterosigmoidostomía.
4. Excesiva excreción renal de calcio o fósforo.
   a) Tubular (hipofosfatemia).
      — Raquitismo vitamina D resistente.
      — Síndrome de Fanconi.
   b) Glomerular (hiperfosfatémico).
      — Osteodistrofia renal.
      — Osteomalacia renal.
5. Anormalidades enzimaticas. Hipofosfatasia.
6. Degradación hepática acelerada de vitamina D y 25 HD-1H.
   a) Medicación anticonvulsiva.
7. Inducido tumoral

Modificado de Wilner, 1982

En los huesos largos existe adelgazamiento y pérdida de definición del córtex, así como desaparición de trabéculas óseas longitudinales y transversales. Es muy típica la existencia de seudofracturas, llamadas también líneas de Looser. Estas son líneas radiotransparentes, simétricas, bilaterales, orientadas en ángulo recto a la cortical y que no cruzan totalmente el hueso. Se pueden encontrar en la escápula, cuello y diáfisis femorales, ramas isquiopubianas, costillas, clavículas y huesos de la mano. (Fig. 47-3). También pueden verse en el tercio proximal de las diáfisis del cúbito y en el tercio distal de las diáfisis del radio. La desmineralización generalizada con pérdida de la resistencia ósea, conlleva secundariamente a múltiples deformidades que pueden afectar a la pelvis, columna verte-

Fig. 47-3.—Osteomalacia (seudofracturas de Looser). Radiografía de pelvis de un paciente con osteomalacia secundaria a sprue, observándose las típicas líneas de Looser, radiotransparentes, que no cruzan totalmente el hueso (flechas). (Cortesía de la Dra. Nosti. Gijón.)

bral, tórax y parte proximal de las extremidades, resultando en cifoescoliosis de la columna, tórax en «campana», deformidades y arqueamiento de los huesos largos de las piernas e impresión basilar. (Fig. 47-4.)

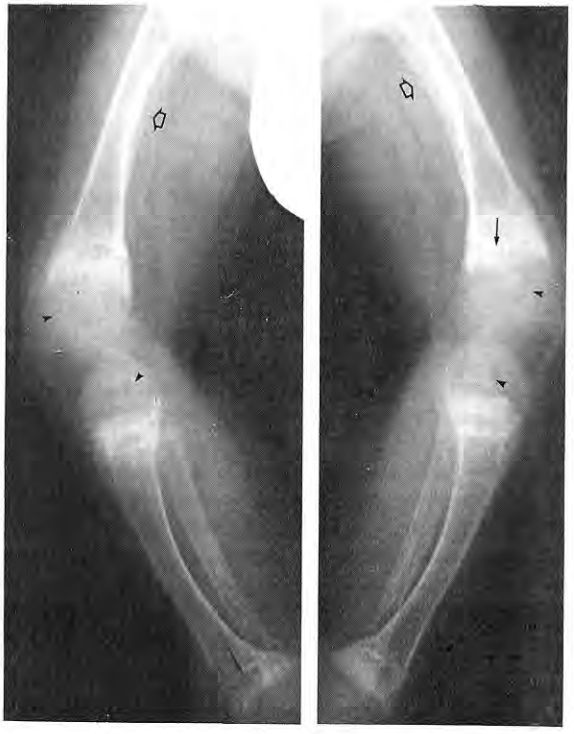

Las seudofracturas no existen solamente en la osteomalacia, sino que pueden encontrarse en las siguientes enfermedades: raquitismo florido, enfermedad de Paget, displasia fibrosa, hiperfosfatasemia, enfermedad de Wilson (osteomalacia secundaria) y osteomalacia tumoral inducida.

D) Causas neoplásicas de disminución generalizada de la densidad ósea

En el mieloma múltiple las manifestaciones radiológicas más frecuentes son las lesiones líticas múltiples. Sin embargo, también puede observarse osteopenia difusa sin áreas líticas definidas.

2. AUMENTO DE LA DENSIDAD OSEA

El aumento de la densidad ósea puede deberse a diferentes etiologías.

Las enfermedades que más frecuentemente producen aumento difuso de densidad ósea están reflejadas en el cuadro 5.

Cuadro 5

ENFERMEDADES CON AUMENTO DE LA DENSIDAD OSEA

FRECUENTES:

- Osteopetrosis.
- Picnodisostosis.
- Osteopoiquilosis.
- Osteopatía estriata.
- Enfermedad de Paget (fase esclerótica).
- Enostosis (islotes óseos).
- Osteítis condensante del ilíaco.
- Metástasis osteoblásticas.
- Linfoma de Hodgkin.
- Leucemia.
- Mielofibrosis.
- Osteodistrofia renal.

Modificado de Greenfield, 1975

Osteopetrosis.—La fragilidad ósea aumentada de esta enfermedad produce múltiples fracturas.

El cráneo presenta aumento de la densidad y engrosamiento de la base, así como del calvario, con pérdida del espacio diploico. Muy característico es el engrosamiento de las clinoides posteriores. También aumentan de densidad los huesos faciales, con pobre neumatización de los senos paranasales y de las celdas

Fig. 47-4.—Raquitismo renal. Pérdida generalizada de la densidad ósea con reacción perióstica (flecha hueca). Desflecamiento y ensanchamiento metafisario con terminación en forma de copa (flecha larga). Las epífisis están muy poco mineralizadas (puntas flechas). Puede verse asimismo deformidad ósea.

mastoideas. Las vértebras tienen densidad aumentada, con formación de hueso dentro de hueso, también aumento de densidad de los platillos, lo que origina la típica imagen de «vértebra en sandwich». En la pelvis pueden verse bandas alternantes de densidad aumentada y densidad normal, siguiendo la curva de la cresta ilíaca. (Fig. 47-5.)

Picnodisostosis.

Radiográficamente existe osteosclerosis generalizada. Los huesos tubulares son finos y gráciles, pudiendo existir fracturas sobre todo transversales. Las manos son cortas, con aplasia de las extremidades distales de las falanges terminales o afilamiento de las mismas. Existe hipoplasia del maxilar inferior con marcada apertura del ángulo mandibular. En el cráneo hay esclerosis a nivel de la calota, ensanchamiento y persistencia de las fontanelas, suturas craneales abiertas, múltiples huesos wormianos y ausencia de senos frontales.

Fig. 47-5.— Osteopetrosis. Aumento difuso y marcado de la densidad ósea, muy evidente en las porciones superior e inferior de los cuerpos vertebrales (L_4), dando una apariencia característica de «vértebras en sandwich» En la pelvis puede observarse bandas de densidad aumentada, alternando con áreas de densidad normal, siguiendo la cresta ilíaca. A nivel de la rama isquiopubiana izquierda se aprecia la densidad aumentada dentro del hueso, dando la imagen característica de «hueso dentro de hueso» (cabezas de flechas).

Osteopoiquilosis.—Es una alteración hereditaria caracterizada por la presencia de múltiples áreas redondeadas u ovoideas, a veces estriadas, de densidad aumentada, con bordes bien definidos y distribuidas difusa y simétricamente. Las lesiones varían desde pocos milímetros hasta varios centímetros, y pueden contener un centro radiotransparente. En los huesos largos se distribuyen en las metáfisis y en las epífisis y muy raramente en las diáfisis.

Enfermedad de Paget (fase esclerótica).—Esta fase esclerótica normalmente se corresponde con la forma inactiva de Paget. En general se presenta con marcado aumento de la densidad, osteosclerosis con alteraciones de las trabéculas y aumento de tamaño y deformidad del hueso afecto.

En la columna se presenta como la típica «vértebra de marfil». Los huesos cortos presentan un aumento de densidad homogéneo y amorfo. En el cráneo tiene una apariencia algodonosa más o menos densa con marcado engrosamiento de la bóveda craneal. En la base del cráneo la densidad suele ser más uniforme, siendo la complicación más frecuente la clásica impresión basilar. Las fracturas son muy comunes en los huesos largos.

Metástasis osteoblásticas.—Las metástasis osteoblásticas son menos frecuentes numéricamente que las líticas.

Los hallazgos radiográficos demuestran áreas mal definidas de densidad aumentada, más o menos moteadas e irregulares; lesiones osteoblásticas con esclerosis intensa difusa que hace perder totalmente la estructura anatómica del hueso donde asienta, o depósitos nodulares de tamaño variable. (Fig. 47-6.)

En los cuerpos vertebrales puede verse esclerosis de un pedículo o aumento de densidad completo. El diagnóstico diferencial de una vértebra completamente blanca, «vértebra de marfil», incluye fundamentalmente metástasis osteoblásticas, enfermedad de Hodgkin y enfermedad de Paget en la fase esclerosa. La presencia de aumento de tamaño del cuerpo vertebral y engrosamiento cortical aparece en la enfermedad de Paget y no en las metástasis.

Numerosos tipos de tumores pueden inducir metástasis blásticas. El que más frecuentemente las produce es el carcinoma de próstata.

Greenfield destaca cómo en las diferentes edades las lesiones tumorales osteoblásticas tienen una etiología diferente.

Linfoma de Hodgkin.—Las lesiones pueden ser líticas o blásticas. Las lesiones blásticas, solitarias o múltiples, se encuentran en toda clase de linfomas pero son más frecuentes en el Hodgkin (10-15 %) que en los otros linfomas (5 %). Por orden de frecuencia afectan a columna vertebral, pelvis y huesos largos. Su apariencia radiográfica es de zonas blásticas más o

FRECUENCIA DE METASTASIS OSTEOBLASTICAS (Wilner)

Muy común (50 %)
Carcinoma de próstata.
Carcinoides.
Frecuentes (10 %)
Carcinoma de mama.
Linfoma Hodgkin
Osteosarcoma.
Menos frecuentes (5-10 %)
Carcinoma de colon.
Carcinoma de vejiga (transicional).
Meduloblastoma.
Timoma.
Neuroblastoma.
Ocasionales
Carcinoma de páncreas.
Carcinoma de pulmón.
Carcinoma de estómago.
Carcinoma de testículo.
Condrosarcoma.
Raras
Cualquier neoplasia ósea o de tejidos blandos.

Cuadro 6

Lactantes:	Osteosarcomatosis esclerosante.
Niño:	Leucemia, tumor de Ewing.
Adulto joven:	Osteosarcoma, enfermedad de Hodgkin.
Adulto varón:	Adenocarcinoma de próstata.
Adulto hembra:	Adenocarcinoma de mama (especialmente después de tratamiento).

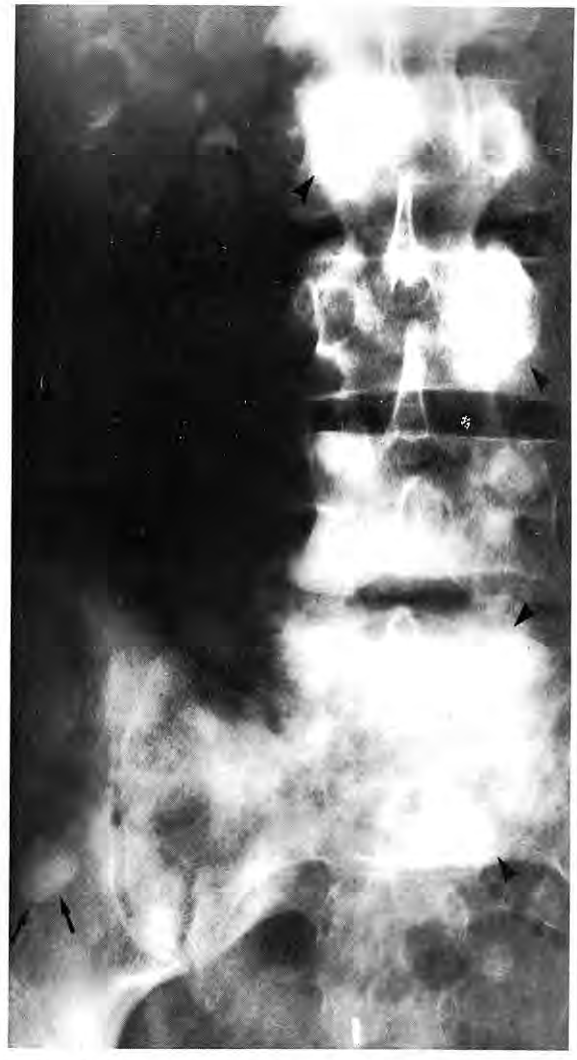

Fig. 47-6.—Metástasis osteoblásticas difusas en varón de 68 años con neoplasia primitiva de próstata. En la columna lumbar y pélvis pueden observarse múltiples zonas redondeadas de esclerosis, de tamaño variable (cabezas de flechas). La mayoría de las lesiones presentan unos bordes mal definidos. Sin embargo, alguna de ellas puede presentar un contorno bien delimitado (flechas).

menos densas y homogéneas, de bordes bien delimitados. Cuando afectan a una vértebra presentan el típico aspecto de «vértebra de marfil» y suele ser solitaria.

Leucemia.

Cuando las lesiones esclerosantes son muy marcadas y diseminadas, suelen ser secundarias a mielofibrosis con apariencia leucemoide más que auténtica leucemia.

Esclerosis tuberosa.—Enfermedad familiar hereditaria poco frecuente. Clínicamente caracterizada por epilepsia, retraso mental y adenomas sebáceos (hamartomas múltiples).

En la columna se observan lesiones osteoblásticas nodulares en los márgenes vertebrales superior e inferior y en los pedículos. En la pelvis las lesiones blásticas pueden ser nodulares, ovales, o de forma de «llama», con bordes bien definidos; en ocasiones se observan zonas de esclerosis difusa mal definidas. En los huesos largos de las extremidades se ven lesiones similares con el córtex engrosado y ondulante a los que a veces se asocia esclerosis en los tercios medios. En los huesos tubulares de manos y pies se ve engrosamiento del córtex con reacción perióstica sólida ondulante.

Mielofibrosis.—Es una alteración hematológica caracterizada por anemia, fibrosis de la médula ósea, esplenomegalia, cambios leucemoides en sangre y osteosclerosis.

En una primera fase se puede ocasionalmente observar osteopenia; sin embargo, los hallazgos típicos son los de osteoesclerosis, que ocurre en un 50 % de los pacientes. Los huesos más frecuentemente afecta-

dos son: columna, pelvis, costillas, cráneo y zonas proximales de húmero y fémur. En los huesos largos se visualiza engrosamiento cortical debido a esclerosis endóstica, que puede progresar y llegar a hacer desaparecer la arquitectura ósea normal, sin diferenciarse la corteza de la médula y observándose un aumento de densidad uniforme, unas veces muy denso y otras con aspecto de «cristal esmerilado».

Hipervitaminosis D.—Resulta de la administración excesiva de Vitamina D. En los huesos largos se observa la presencia de bandas metafisarias densas alternando con bandas radiotransparentes, engrosamiento cortical y esclerosis ósea difusa.

Melorreostosis.—Es una enfermedad ósea rara cuya apariencia radiográfica es muy característica. Las alteraciones suelen estar limitadas a una sola extremidad, afectándose uno o varios huesos de la misma.

Es una hiperostosis cortical muy densa, lineal, de bordes muy bien delimitados y ondulados, que empiezan en el extremo de un hueso y se extienden distalmente produciendo esclerosis cortical y engrosamiento perióstico y endóstico; éste es tan marcado a veces que oblitera la cavidad medular.

3. ALTERACIONES DE LA TEXTURA OSEA

Los procesos infiltrativos difusos producen alteraciones importantes de la textura ósea. Sin embargo, bajo este epígrafe vamos a tratar solamente un pequeño número de enfermedades fundamentalmente de tipo infiltrativo difuso, que son las que a continuación se reflejan en el cuadro 7.

Cuadro 7

ALTERACIONES DE LA TEXTURA OSEA

— Anemias.
— Hemofilia.
— Displasia fibrosa.
— Enfermedad de Gaucher.
— Enfermedad de Niemann-Pick.
— Enfermedad de Paget.

Anemias.—La hiperactividad de la médula ósea produce reabsorción del hueso esponjoso con disminución de la trabécula fina, quedando las restantes irregulares y groseras.

Talasemias.—En nuestro país son las talasemias las anemias que más frecuentemente producen alteraciones óseas difusas. Existen varias formas: la talasemia mayor, forma homocigótica; la minor, heterocigótica y la intermedia.

La talasemia mayor o enfermedad de Cooley ocurre fundamentalmente en la zona mediterránea. Es una enfermedad hereditaria producida por una alteración congénita de la síntesis de la hemoglobina.

Los hallazgos radiológicos son múltiples y debidos fundamentalmente a la hiperplasia medular: osteoporosis con adelgazamiento cortical y reabsorción de las trabéculas finas, que dan lugar a un patrón trabecular muy grosero con ensanchamiento de la cavidad medular. Suele haber falta de constricción en los huesos tubulares cortos de las manos y pies y deformidad en «matraz de Erlenmeyer» en los largos. En el cráneo, el espacio diploico se ensancha con adelgazamiento de la tabla externa, que en estadios avanzados puede llegar a presentar un aspecto de «cabellos erizados» con marcadas estrías perpendiculares. (Fig. 47-7.)

Las costillas presentan un patrón trabecular grosero con adelgazamiento cortical, osteoporosis y ensanchamiento que afecta a todo el hueso.

En la columna puede verse disminución de la densidad ósea y alteración del patrón trabecular. Puede acompañarse frecuentemente de masa o masas lobuladas paravertebrales, debido a la hematopoyesis extramedular.

Anemia congénita hipoplásica con anomalías óseas múltiples.—Más conocida como síndrome de Fanconi, es una anemia aplásica congénita. Las anomalías congénitas asociadas son muy variables, pero las más frecuentes se encuentran en las extremidades superiores, particularmente el pulgar, y menos frecuentemente en el primer metacarpiano, huesos carpianos adyacentes y en el radio. La afectación va desde hipoplasia a agenesia total. Pueden coexistir otras múltiples anormalidades esqueléticas, incluyendo luxación congénita de cadera, deformidad de Klippel-Feil de la columna cervical y deformidad de Sprengel de la escápula, etc.

Hemofilia.—En cualquiera de sus formas produce hallazgos radiológicos secundarios a la presencia de hemorragias articulares, intraóseas y subperiósticas.

Fig. 47-7.—Talasemia mayor. Radiografía lateral de cráneo en la que se observa marcado engrosamiento del diploe de la calota con un típico aspecto en «cepillo» (cabezas de flechas). No existe afectación diploica por debajo de la protuberancia occipital interna. Nótese la falta de desarrollo de los senos frontales.

Las articulaciones más frecuentemente afectadas son las rodillas, codos y tobillos.

Inicialmente se observa hinchazón de las partes blandas periarticulares; después de una o varias hemorragias se ven signos de derrame intraarticular. En fase posterior ya se observa osteoporosis periarticular, a veces muy manifiesta, combinada con hinchazón de partes blandas. En una tercera fase más avanzada aparecen las lesiones óseas, con erosiones y quistes subcondrales; el espacio articular se mantiene y los derrames sinoviales pueden ser radiodensos debido a la presencia de depósitos de hemosiderina. Un estadio aún más avanzado demuestra destrucción cartilaginosa, con estrechamiento de la interlínea articular, generalmente simétrico.

En la rodilla se observa ensanchamiento del espacio intercondíleo, así como tendencia a la cuadratura de los cóndilos femorales. La presencia de alteraciones a nivel de la rótula produce un aplastamiento muy típico de la punta inferior de la misma.

Enfermedad de Paget.—Es una enfermedad de etiología desconocida que afecta aproximadamente al 3 % de la población mayor de 40 años (Resnick, 1981).

Afecta más frecuentemente a los huesos sometidos a mayor stress, que en orden de frecuencia son: pelvis, fémur, cráneo, tibia, cuerpos vertebrales, clavícula, húmero, etc.

En el período lítico activo, predomina la reabsorción ósea con osteoclastosis. Esta fase es muy común en el cráneo y se denomina «osteoporosis circunscrita». (Fig. 47-8.)

En la fase mixta, coexisten los cambios líticos y esclerosos. Se visualiza un córtex muy engrosado e irregular, con trabeculación grosera y aumento generalizado de la densidad, alternando con zonas líticas dispersas. Se va produciendo aumento de tamaño y deformidad secundaria del hueso afecto. Son comunes las fracturas patológicas y las infracciones corticales. Estos cambios pueden verse en uno o en varios huesos con distribución asimétrica. El cráneo en esta fase presenta un relleno progresivo de las lesiones líticas, con acúmulos de hueso amorfo, algodonoso, sin la textura habitual, que poco a poco va coalesciendo hasta rellenar totalmente el defecto.

El hueso neoformado es blando y por ello se producen frecuentemente impresiones basilares. En la columna, la vértebra afecta está aumentada de tamaño, con bordes engrosados y trabéculas groseras e irregulares, con marcada estriación vertical, pudiendo colapsarse posteriormente. La pelvis puede presentar múltiples grados de afectación, siendo muy típico que

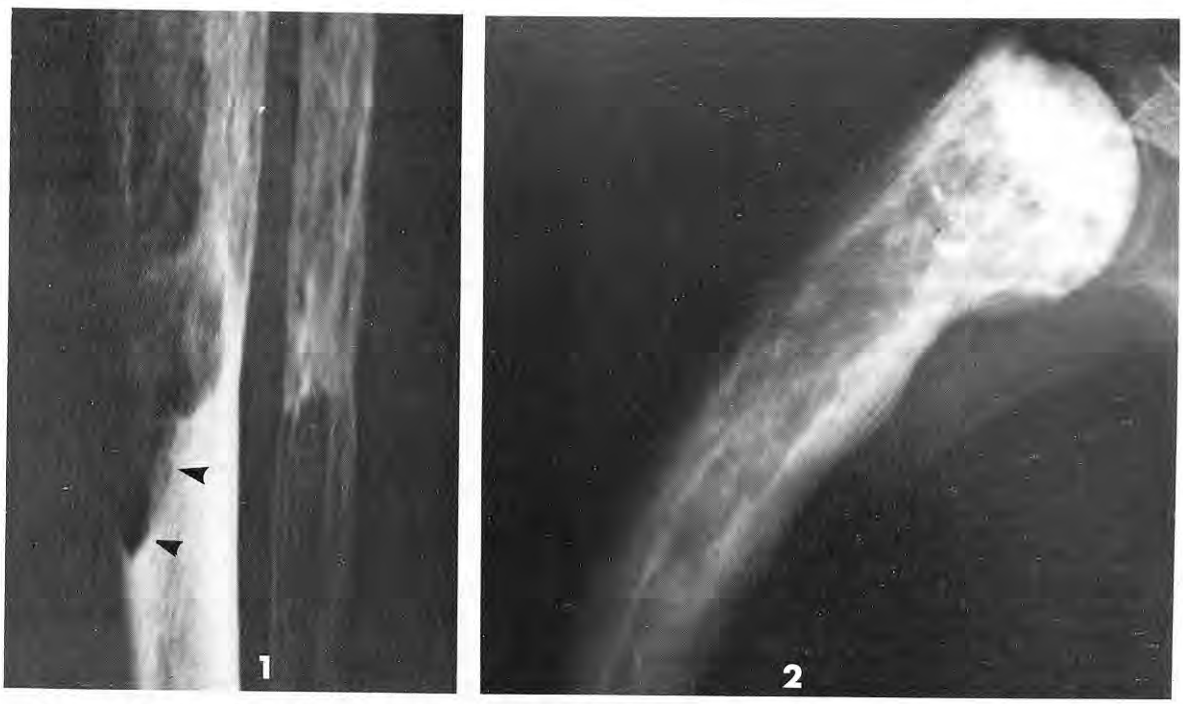

Fig. 47-8.—1: Enfermedad de Paget, fase mixta con predominio lítico. Radiografía de tibia en la que se aprecia una lesión lítica extensa que afecta a tibia y peroné. La tibial se extiende desde la epífisis proximal hasta el tercio inferior de la diáfisis, presentando engrosamiento cortical y alteraciones en las trabéculas óseas visibles, con engrosamiento de las mismas. La terminación distal es en «V» y muy bien delimitada (puntas de flecha). Las lesiones del peroné presentan marcadas alteraciones de las trabéculas y ensanchamiento y deformidad del hueso. Radiológicamente las lesiones son casi patognomónicas de enfermedad de Paget en fase mixta, predominantemente lítica. (Cortesía de Dr. J. B. Finkelstein. Houston.) 2: Enfermedad de Paget, fase mixta con predominio esclerótico. Radiografía de húmero en la que se aprecia un marcado engrosamiento cortical con acentuación trabecular, siendo éstas muy irregulares y engrosadas. Hay ensanchamiento y deformidad del hueso. La lesión se extiende desde la epífisis proximal y su terminación diafisaria muestra un borde en «V» bien delimitado.

se limite a una de sus mitades. La cortical está muy engrosada y las trabéculas distorsionadas, con aumento de densidad más o menos irregular.

En los huesos largos el córtex se engrosa marcadamente, se ensancha y aumenta de tamaño, y las trabéculas son irregulares, groseras y desestructuradas, con mezcla de esclerosis difusa y zonas líticas mal definidas. Secundarias a la debilidad ósea se producen deformidades que pueden ser importantes así como fracturas incompletas que en ocasiones se transforman en auténticas fracturas.

El estadio final inactivo es fundamentalmente esclerótico, viéndose un aumento de la densidad muy marcado y difuso, con agrandamiento de los huesos, además de los hallazgos estructurales ya descritos.

La degeneración neoplásica ocurre en un 5-10 % de los casos de Paget florido y en 1-3 % en casos menos extensos. Generalmente es una degeneración sarcomatosa (osteo fibrosarcoma) o tumores de células gigantes. Estos últimos casi exclusivamente limitados al cráneo o macizo facial.

Displasia fibrosa poliostótica.—Es una anomalía del desarrollo esquelético de etiología desconocida, caracterizada por el reemplazamiento por tejido fibroso de zonas de la cavidad medular de uno o varios huesos. Los pacientes presentan frecuentemente manchas «café con leche» en la piel. En el 20 % de las mujeres afectas se encuentra precocidad sexual (síndrome de McCune-Albright). En el momento del reconocimiento inicial de la enfermedad, en un 25 % de los pacientes se detecta una afectación esquelética superior al 30 %.

Radiográficamente son lesiones diafisometafisarias, más o menos líticas o densas, localizadas o difusas, que pueden presentar trabeculaciones en su interior, y expander el hueso. Muy frecuentemente tienen un aspecto de «vidrio deslustrado». El córtex está intacto aunque generalmente engrosado.

La localización regional presenta a veces características muy típicas, pudiendo estar afectados varios huesos de la misma extremidad (forma monomiélica). Es muy común la afectación de tibia, fémur o ilíaco del mismo lado y de varios huesos de la extremidad superior con escápula, costillas de ese lado y una o varias vértebras. Puede producir grandes deformidades óseas, siendo una de las más típicas, la del cuello del fémur en «cayado de pastor». (Fig. 47-9.)

Enfermedad de Gaucher.—Enfermedad metabólica hereditaria poco frecuente.

La forma infantil no tiene hallazgos característicos esqueléticos radiográficos debido a su curso clínico fulminante. La forma crónica del adulto es lentamente progresiva. En el esqueleto los cambios de infiltración medular por las células de Gaucher, empiezan en las metáfisis distales de los fémures, con osteopenia importante, trabeculación grosera, adelgazamiento del córtex, ensanchamiento de la cavidad medular y fallo de tubulación de la metáfisis, observándose la típica deformidad en matraz de Erlenmeyer, habitualmente bilateral aunque puede ser unilateral.

Otras alteraciones óseas asociadas son las secundarias a infartos óseos tanto diafisarios como epifisarios, muy frecuentes estos últimos en las cabezas de los fémures, produciéndose necrosis aséptica secundaria.

En la columna se observa osteopenia y colapsos múltiples con vértebras en «H» y cifosis secundaria como se ve en las anemias de células falciformes. Las fracturas patológicas son frecuentes.

Enfermedad de Niemann-Pick.—Los hallazgos radiográficos son muy similares a los de la enfermedad de Gaucher, con ensanchamiento medular en los huesos largos, adelgazamiento de las corticales, osteopenia, etc. Sin embargo, no se presentan necrosis epifisarias ni lesiones radiotransparentes aisladas.

4. DESTRUCCION OSEA

Ocurre como una respuesta a la agresión del hueso. En las fases tempranas las radiografías del esqueleto pueden ser normales. Los hallazgos iniciales de la existencia de destrucción ósea pueden ser una alteración mínima de la textura o de la densidad. Sin embargo, entre la existencia de destrucción histológica y su demostración radiológica existe un período importante que no es inferior a diez días. Conviene recordar que a este nivel de destrucción, los estudios isotópicos son más sensibles que las radiografías convencionales.

Fig. 47-9.—Displasia fibrosa poliostótica. Existen múltiples lesiones líticas, con una densidad muy característica de «vidrio deslustrado» (flechas). Algugnas de ellas expanden el hueso (cabezas de flechas). Pueden verse múltiples deformidades, tanto en la pelvis como en ambos fémures, produciendo la típica imagen del cuello femoral en «cayado de pastor».

Las causas más frecuentes de lesiones destructivas óseas diseminadas se reseñan en el cuadro 8.

Cuadro 8

ENFERMEDADES QUE PRODUCEN DESTRUCCION OSEA GENERALIZADA

FRECUENTES
- — Metástasis osteolíticas.
- — Mieloma múltiple.
- — Leucemia.
- — Histiocitosis X.
- — Enfermedad de Paget (fase osteolítica).
- — Osteomielitis

Metástasis óseas líticas.—Los tumores malignos metastatizan al hueso generalmente por vía hematógena. Las áreas de predilección de las metástasis son los huesos del esqueleto axial que contienen médula ósea roja: el cráneo, la columna, la pelvis, las costillas, los fémures y los húmeros.

Radiográficamente las lesiones metastásicas osteolíticas son únicas o múltiples y no suelen presentar proliferación ósea. Al principio, con técnicas muy cuidadosas, podemos observar un adelgazamiento o pérdida de algunas trabéculas; los bordes entre el foco metastásico y la esponjosa normal pueden ser bien delimitados, aunque en general están mal definidos.

En el cráneo las lesiones pueden presentarse como focos aislados o múltiples en forma geográfica, de bordes bien definidos, o como lesiones moteadas finas de bordes mal delimitados.

En la columna vertebral la lesión típica afecta a los pedículos produciendo en la proyección anteroposterior la desaparición del pedículo afecto, «vértebra tuerta». En otras ocasiones la lesión se produce en el cuerpo vertebral, lo que origina destrucción con acuñamiento o aplastamiento vertebral total. La afectación de los pedículos es más frecuente en las metástasis que en el mieloma múltiple. (Fig. 47-10.)

En el adulto varón la causa más frecuente de metástasis osteolítica es el carcinoma de pulmón, mientras que en la mujer es el de mama. En niños, el neuroblastoma y las leucemias producen preferentemente lesiones osteolíticas.

Mieloma múltiple.—La forma localizada, llamada también *plasmocitoma solitario,* puede permanecer afectando a un solo hueso durante meses o años, aunque en la mayoría de las ocasiones, se disemina en un período no superior a los tres años. Se localiza más frecuentemente en la columna, ilíaco, fémur, húmero y cráneo. Se presenta como una lesión de bordes bien definidos o expansiva multiloculada. Se producen frecuentemente fracturas patológicas.

La forma difusa o mieloma múltiple, se da más frecuentemente en varones, y la edad de máxima incidencia está entre los 50-60 años. Los hallazgos radiográficos son muy variables, dependiendo del grado y extensión de la infiltración tumoral. Lo más característico son las imágenes en «sacabocados» debido a lesiones líticas redondeadas y bien delimitadas. Además se puede ver osteopenia, sin lisis, alteración de la textura ósea, lesiones difusas permeativas, o lesiones líticas expansivas e incluso osteosclerosis. Pueden presentarse múltiples combinaciones de estos patrones. (Fig. 47-11.)

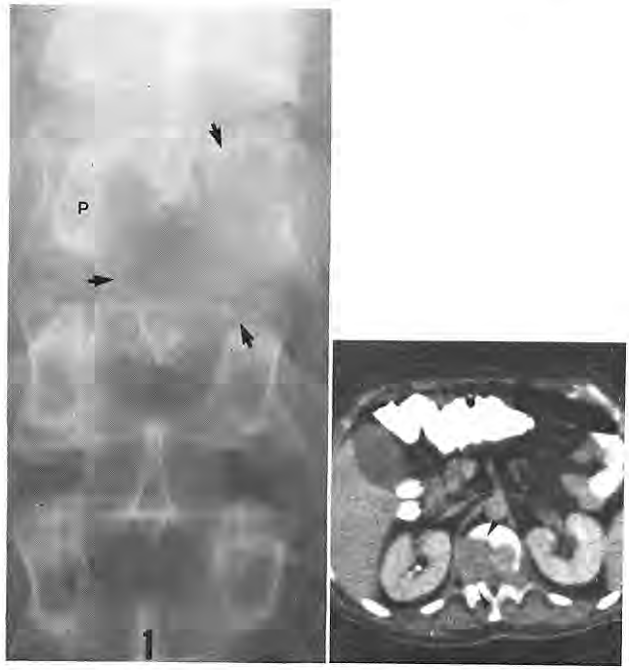

Fig. 47-10.—Metastásis por carcinoma de pulmón. 1: Lesión lítica extensa que destruye parte del lado izquierdo del cuerpo vertebral y el pedículo izquierdo de D_{12} (vértebra tuerta) (flechas). El pedículo derecho (P) es normal. El TAC demuestra mejor la extensión real de la lesión con destrucción y vaciamiento casi total del cuerpo vertebral (cabezas de flechas).

Leucemia.—Radiográficamente existe *osteopenia difusa* (15 %) con ensanchamiento medular y adelgazamiento cortical en los huesos largos. Así mismo se ven compresiones vertebrales. Pueden verse *bandas transversales radiotransparentes y radiodensas* (10-55 %) de localización metafisaria simétrica, que suelen ser los signos más precoces. Se pueden encontrar *lesiones osteolíticas* (30-50 %) en cualquier hueso largo o plano. La *reacción perióstica* (10-35 %) se puede asociar a las lesiones líticas y se produce por la invasión del córtex por células leucémicas o por hemorragias subperiósticas.

Histiocitosis X.—Se describen tres variantes clínicas fundamentales. La forma aguda diseminada o enfermedad de Letterer-Siwe, la forma localizada llamada granuloma eosinófilo de hueso y la forma crónica diseminada o enfermedad de Hand-Schüller-Christian.

Fig. 47-11.—Mieloma. Forma difusa. Radiografía de la pierna de una paciente con disminución severa de la densidad ósea. Múltiples lesiones líticas de pequeño tamaño que afectan prácticamente a toda la tibia y el peroné con fractura patológica conminuta de la diáfisis tibial y peroné (flechas).

El granuloma eosinófilo es la forma menos agresiva. Ocurre en niños, adolescentes o adultos jóvenes.

En los huesos largos se observan lisis de bordes bien definidos, a veces ondulados, otras veces irregulares, y puede existir festoneado endóstico o ligera expansión del córtex. Este puede estar destruido. Frecuentemente se asocia a reacción perióstica sólida o laminar. Puede haber esclerosis reactiva, sobre todo después del tratamiento. Las fracturas patológicas son raras.

En el cráneo son muy características las lisis con bordes biselados y muy bien definidos. En ocasiones presentan secuestros. En la mandíbula producen «dientes flotantes» por lisis de los alvéolos.

En la columna las lesiones destructivas vertebrales llevan a un aplastamiento total con la típica imágen de «vértebra plana». Mucho menos frecuentemente se observan lesiones vertebrales expansivas asociadas a masa de partes blandas.

El Hand-Schüller-Christian ocurre por debajo de los 5 años de edad, pero puede verse más tardíamente. La tríada clásica de exoftalmos, diabetes insípida y lesiones óseas craneales es muy característica, pero sólo se ve en aproximadamente un 10 % de los pacientes.

La tríada clásica de exoftalmos, diabetes insípida y lesiones óseas craneales, es muy característica, pero sólo se ve en aproximadamente un 10 % de los pacientes.

Las lesiones esqueléticas son las mismas que las del granuloma eosinófilo, sólo que múltiples y ampliamente diseminadas. (Fig. 47-12.)

El Letterer-Siwe es la forma más maligna. Se ve en niños de tres años y generalmente produce afectación visceral múltiple.

Se pueden encontrar una o múltiples áreas de destrucción ósea en el cráneo, mandíbula y resto del esqueleto, excepto las manos y los pies. Las lesiones son líticas, relativamente bien definidas, sin reacción

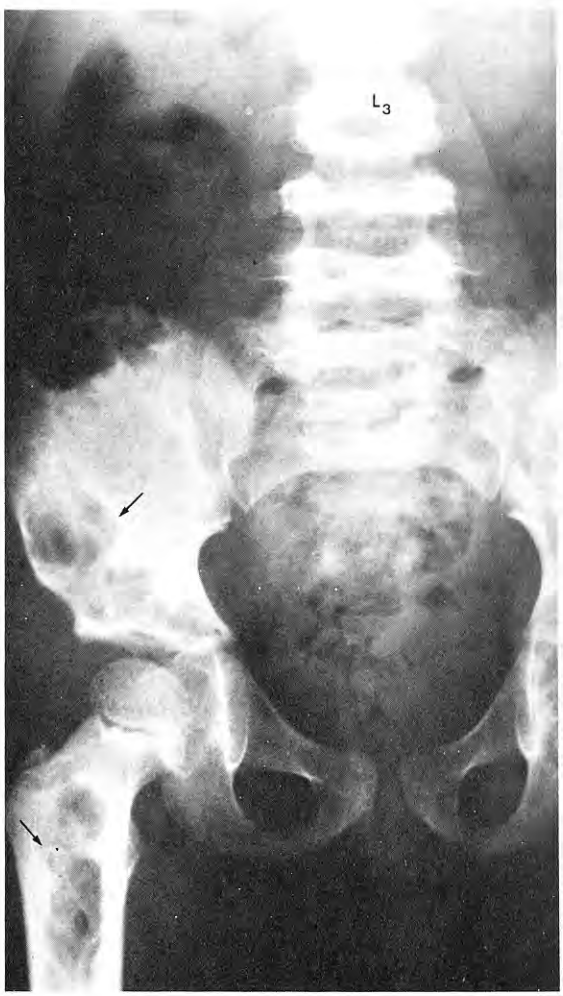

Fig. 47-12.—Enfermedad de Hand-Schüller-Christian en niño de 6 años. En la pelvis existen lesiones líticas múltiples de diversos tamaños, a veces confluentes, de bordes bien definidos y en ocasiones escleróticos (flechas). En la columna lumbar se observa aplastamiento uniforme de L_4 y L_5 (vértebras planas).

ósea significativa, aunque menos frecuentes que en el Hand-Schüller-Christian.

Osteomielitis. Normalmente es causada por bacterias, pero puede ser producida por hongos, virus, etc. Las osteomielitis estafilocócicas son las más frecuentes y le siguen las estreptocócicas, tuberculosas, por salmonella, luética, etc. La vía de contaminación habitual es la hematógena.

En las osteomielitis del niño y del lactante no suelen verse lesiones óseas hasta 10-15 días del comienzo de la infección; sin embargo, con una técnica cuidadosa pueden verse mínimos cambios en los tejidos blandos adyacentes al hueso, en 3-4 días. La lesión más precoz es un defecto lítico en las metáfisis, menos frecuentemente en las epífisis y que, posteriormente, se extiende a la diáfisis ósea. Más tarde puede producirse reacción perióstica de tipo sólido y se forma el involucro. El córtex «se secuestra», viéndose múltiples lesiones líticas y osteoporosis regional. Finalmente el secuestro destaca como más denso en el interior del involucro.

La osteomielitis del adulto tiene una mayor tendencia a afectar las articulaciones y cronificarse. Se presenta como lesiones líticas metafisodiafisarias y más raramente epifisarias, de muy diverso tamaño y asociadas a reacción perióstica leve. (Fig. 47-13.)

En la *osteomielitis crónica* se observan una o varias lesiones líticas generalmente en la metáfisis, rodeada de hueso escleroso reactivo. Si la lesión está en el córtex se presenta como un defecto lítico generalmente pequeño, con hueso escleroso alrededor y reacción perióstica densa, que puede confundirse con una fractura de stress o con un osteoma osteoide. «Una lesión lítica circular o elíptica sin calcificaciones que es menor o mayor de 2 cm es característica de un absceso cortical», «una lesión lítica circular con o sin calcificación y menor de 2 cm es típica de un osteoma osteoide» y «una sombra lineal radiotransparente sin calcificación es característica de una fractura de stress». (Resnick.)

La osteomielitis esclerosante se presenta en estadios avanzados crónicos. Puede verse gran cantidad de hueso perióstico que rodea a la corteza, presentando un marcado aumento de densidad que es muy característico de este período evolutivo.

Osteomielitis tuberculosa.—Afortunadamente ya no es tan frecuente como hace algunos años. En un porcentaje elevado de casos, se encuentra sin signos de afectación pulmonar. Radiográficamente los cambios son similares a los de las osteomielitis piógenas aunque con algunas peculiaridades. La osteoporosis es precoz e importante y las esclerosis óseas reactivas y reacciones periósticas mucho menos marcadas o nulas. Cuando, ocasionalmente, el foco está en la diáfisis de un hueso tubular corto (falanges de manos o pies), la cortical se erosiona endósticamente y se produce ensanchamiento de la médula, y la reacción perióstica y engrosamiento de las capas periféricas del hueso cortical le dan una apariencia fusiforme, llamada clásicamente «espina ventosa». (Fig. 47-14.)

La tuberculosis de la columna, «mal de Pott», ha sido y continúa siendo la localización esquelética más frecuente de esta enfermedad. La mayoría de las veces comienza como un foco infeccioso en el borde anterior del cuerpo vertebral adyacente al platillo vertebral, después se comporta como una lesión destructiva que progresa lentamente, disminuyendo la altura del disco intervertebral y destruyendo progresivamente los dos cuerpos vertebrales adyacentes, pudiendo progresar y afectar a varios cuerpos. No se ve reacción ósea importante.

Muy frecuentemente se visualizan grandes abscesos paravertebrales, como masas de partes blandas. En la columna dorsal son contiguos a la lesión destructiva y en la columna lumbar emigran a lo largo de ambos psoas. En raras ocasiones estos abscesos pueden calcificar.

Osteomielitis por brucella.—El 10 % de los pacientes con brucellosis crónica tienen afectación osteoarticular, localizándose en el 75 % de los casos en la columna. Se ven cambios destructivos en dos cuerpos contiguos, generalmente en los ángulos anterosuperior y anteroinferior y a veces hay disminución de altura del disco intervertebral.

Osteomielitis luética.—Puede presentarse en la forma congénita o adquirida.

En la sífilis congénita las lesiones más características son la afectación simétrica de múltiples huesos, particularmente en las metáfisis y diáfisis de los huesos largos, estando claramente preservados los núcleos de osificación epifisarios. Los cambios más precoces son lesiones destructivas que se presentan en los ángulos metafisarios. La localización más común es la metáfisis proximal medial de la tibia y cuando se presenta simétricamente en ambos lados se llama «signo de Wimberger».

5. REABSORCION OSEA

Por reabsorción ósea se entiende la pérdida de sustancia ósea de los extremos de los huesos o en las zonas subperiósticas. Puede ser debida a múltiples causas, aunque generalmente es de etiología vascular, neurógena, metabólica o inflamatoria. Las causas más habituales se encuentran reflejadas en el cuadro 9.

Síndrome de Gorham.—Es una enfermedad poco frecuente de etiología desconocida, que produce reabsorción masiva de uno o varios huesos hasta su total desaparición y sin localización específica.

El proceso puede continuar hasta que el hueso entero desaparece. Puede saltar las articulaciones y va haciendo desaparecer progresivamente los huesos contiguos de modo similar. Las zonas más frecuentemente afectas son la región pélvica (ilíaco y fémur) y el hombro (escápula, húmero, clavícula y costillas).

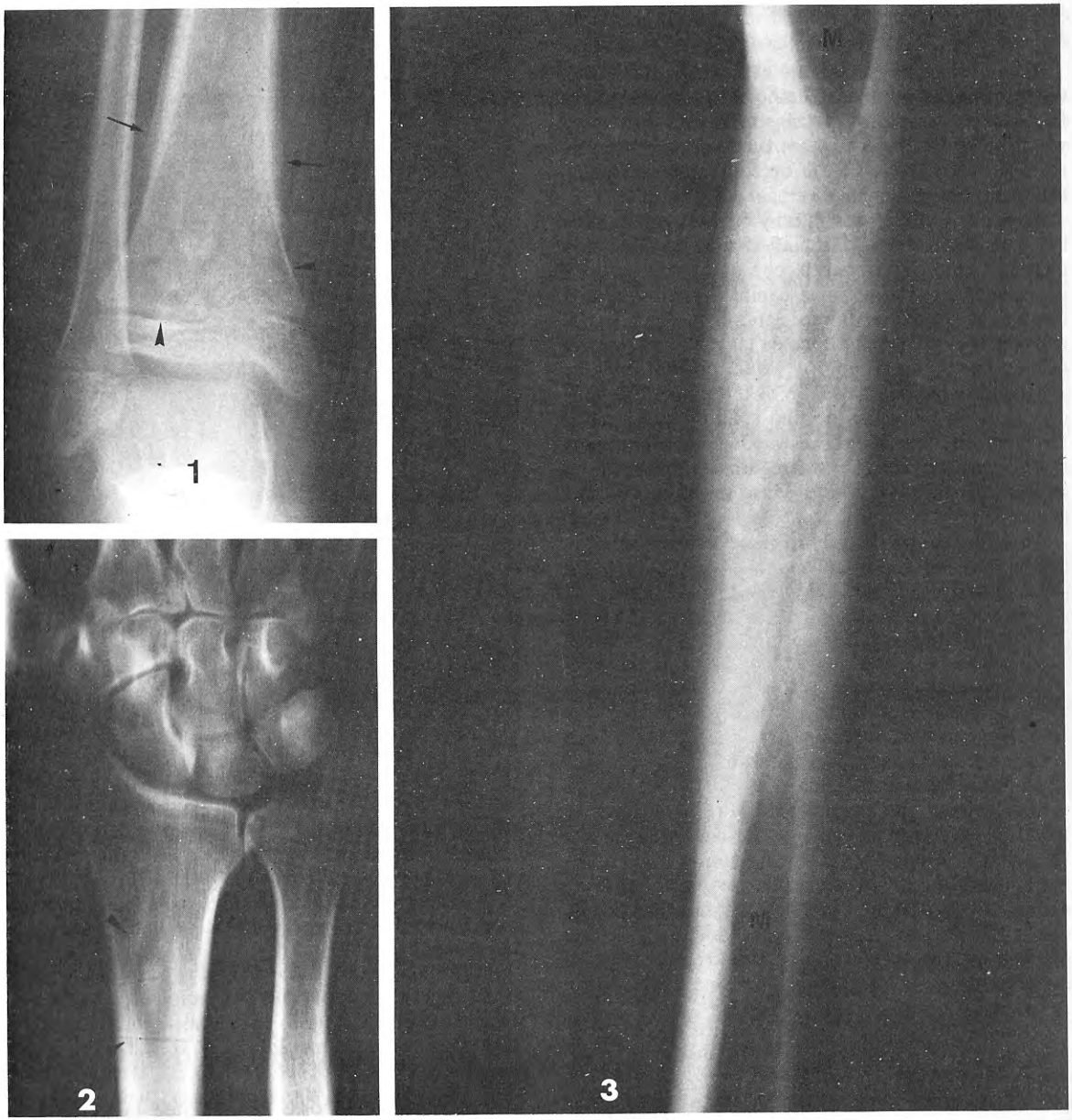

Fig. 47-13.—Manifestaciones radiológicas de la osteomielitis. 1: Osteomielitis aguda hematógena. Extensa área de destrucción permeativa, en la metáfisis tibial (cabezas de flecha), asociada a reacción perióstica sólida (flechas). El cartílago sirve de barrera y no existe afectación epifisaria. 2: Absceso de Brodie. Lesión lítica en cúbito con ligera esclerosis marginal y zonas más radiodensas en su interior (cabezas de flechas), correspondientes a absceso, con secuestro. 3: Osteomielitis esclerosante. Esclerosis difusa de la mitad superior del fémur, sin destrucción definida, con gran reacción perióstica sólida y engrosamiento cortical. La medular normal (M) es visible por encima y debajo de la lesión.

Cuadro 9

ENFERMEDADES CON LOCALIZACIONES ESPECIFICAS DE REABSORCION OSEA

EXTREMO DISTAL DE CLAVICULAS

— Extremo distal de clavículas
— Hiperparatiroidismo.
— Artritis reumatoide.
— Esclerodermia.
— Osteolisis post-traumática.
— Picnodisostosis.
— Dermoartritis lipoidea.

PORRETAS DISTALES DE LAS FALANGES

— Esclerodermia (puede coexistir con calcificación).
— Enfermedad vascular oclusiva.
— Tromboangeítis obliterante.
— Diabetes.
— Siringomielia.
— Psoriasis.
— Epidermolisis bullosa.
— Hiperparatiroidismo.
— Síndrome de malabsorción.
— Lepra.
— Quemaduras y congelaciones.
— Acro-osteolisis.
— Picnodisostosis.
— Acro-osteolisis ocupacional (cloruro de polivinilo).
— Acro-osteolisis post-traumática.

BORDE SUPERIOR DE LAS COSTILLAS

— Hiperparatiroidismo.
— Artritis reumatoide.
— Esclerodermia.
— Neurofibromatosis.
— Poliomielitis.

CALCANEO

— Artritis reumatoide.
— Hiperparatiroidismo.
— Síndrome de Reiter.
— Osteomielitis.

Modificado de Greenfield

6. REACCION PERIOSTICA GENERALIZADA

La reacción perióstica es una respuesta inespecífica del hueso a multitud de procesos. El periostio puede ser levantado por cualquier elemento, como sangre, pus, tumor o hueso neoformado. Las lesiones que con más frecuencia presentan elevación perióstica generalizada están reflejadas en el cuadro siguiente:

Cuadro 10

REACCION PERIOSTICA GENERALIZADA

— Osteoartropatía hipertrófica pneúmica.
— Acropaquia tiroidea.
— Hiperostosis cortical infantil.
— Hipervitaminosis A.
— Estasis venoso.
— Poliarteritis nodosa.
— Artritis reumatoide.
— Síndrome de Reiter.
— Artritis psoriásica.
— Síndrome del niño maltratado.
— Lúes congénita.
— Rubéola.
— Escorbuto.
— Osteomielitis diseminada.
— Fluorosis.

Modificado de Grenfield, 1975

Hiperostosis cortical infantil o enfermedad de Caffey.—Es un proceso que ocurre en lactantes pocas semanas después del nacimiento, aunque se han visto casos al nacer y es muy raro que empiece después del quinto mes de la vida. Se caracteriza por hiperirritabilidad, hinchazón de partes blandas y reacciones periósticas muy marcadas con engrosamiento cortical. Se puede localizar en cualquier hueso, siendo la mandíbula la más afectada, luego el cúbito, radio, escápula, peroné, clavículas, etc. En los huesos largos se da siempre en las diáfisis.

Los hallazgos radiológicos varían desde pequeños engrosamientos corticales a grandes hiperostosis.

Síndrome del niño maltratado.—Los hallazgos más característicos son hiperostosis cortical asociada a lesiones traumáticas metafisarias, aunque pueden encontrarse otros signos no esqueléticos, ya que el síndrome tiene hoy un significado más amplio. Los estudios radiográficos convencionales siguen siendo el método de elección en el diagnóstico, aunque los estudios iso-

Fig. 47-14.—Osteomielitis tuberculosa. Radiografía del pie en el que se observa una lesión lítica expansiva del primer metatarsiano con erosión endostial de la cortical y ensanchamiento medular (cabezas de flechas). Esta apariencia fusiforme del hueso se conoce como «espina ventosa».

tópicos pueden dar tempranamente información muy válida.

Osteoartropatía hipertrófica pnéumica.—Es una artropatía dolorosa, simétrica, con reacción perióstica sólida o en láminas y engrosamiento de las extremidades de los dedos.

La forma secundaria en adultos es debida generalmente a lesiones pulmonares neoplásicas o infecciones crónicas.

La reacción perióstica diafisaria, sólida o laminar, se observa en cúbito y radio, tibia y peroné, húmero, fémur, metacarpianos, metatarsianos y falanges proximales y medias. La reacción perióstica puede regresar después de la extirpación del tumor primario, después de vagotomía unilateral y, a veces, simplemente de toraacotomía exploradora. (Fig. 47-15.)

Hipervitaminosis A.—La intoxicación por vitamina A, tiene una forma aguda y otra crónica. En la aguda, normalmente sólo se observa diastasis de las suturas como signo del aumento de presión endocraneal existente. La forma crónica se da en niños entre 1-3 años con formación de hueso perióstico. Se afectan fundamentalmente los huesos largos especialmente el cúbito y los metatarsianos. La reacción perióstica es sólida y ondulada; se ve en las diáfisis y termina formándose un córtex muy engrosado.

Fig. 47-15.—Osteartropatía hipertrófica pnéumica de Pierre-Marie. Radiografía de la pierna izquierda de un paciente con neoplasia maligna pulmonar. Hay una marcada reacción perióstica diafisaria, lamelar (flecha pequeña) y sólida (grande). Nótese que no hay afectación metafiso-epifisaria.

Escorbuto.—Radiográficamente el cambio más precoz es el adelgazamiento de la cortical y osteoporosis generalizada. Las lesiones metafisarias más precoces se ven en las rodillas, con ensanchamiento y aumento de densidad de la zona de calcificación provisional, «línea blanca del escorbuto». Por debajo se observa una banda radiotransparente llamada zona de Truemmerfeld. También se pueden formar espolones en los márgenes laterales de la placa epifisaria, «signo de Peilken» y fracturas y desplazamientos metafisarios. El signo del «córner», se describió como un defecto radiotransparente que puede encontrarse debajo de la placa epifisaria en el ángulo del córtex y la esponjosa. El centro de osificación epifisario puede presentar un borde externo relativamente denso (signo de Wimberger). En estadios avanzados, las hemorragias pueden producir extensos hematomas que levantan el periostio y posteriormente calcifican.

7. ENGROSAMIENTO CORTICAL

Suele deberse a procesos generalizados. Habitualmente, cuando se observa un córtex engrosado es debido o bien a la fusión de reacción perióstica nueva o a la formación excesiva de hueso perióstico o endóstico.

Las causas más frecuentes están reseñadas en el cuadro 11:

Cuadro 11

ENGROSAMIENTO CORTICAL GENERALIZADO

— Displasia cráneometafisaria.
— Enfermedad de Paget.
— Displasia fibrosa.
— Displasia diafisaria progresiva de Engelmann-Camurati.
— Melorreostosis.
— Hiperfosfatasemia crónica idiopática.
— Enfermedad de Van Buchem.
— Reacciones perióstica generalizadas fundidas al córtex.
— Esclerosis diafisaria múltiple.

Modificado de Wilner, 1982

Hiperostosis cortical generalizada.—También llamada enfermedad de Van Buchem.

Radiográficamente existe engrosamiento cortical difuso, simétrico, limitado a la diáfisis y producido por hiperostosis endostial. Existe engrosamiento cortical de las costillas y huesos tubulares cortos, presentando éstos un ensanchamiento fusiforme. El engrosamiento del cráneo y macizo facial puede llegar a ser enorme.

Displasia cráneometafisaria. (Enfermedad de Pyle).—No están universalmente aceptadas las características clínico-radiológicas de esta displasia ósea, ni por lo tanto su diferenciación de otras, como displasia

frontometafisaria, displasia metafisaria, etc., pudiendo ser tres entidades distintas o variantes de la misma.

En las displasias cráneometafisarias tardías, las diáfisis de los huesos presentan sólo un ligero engrosamiento de la cortical, mientras que las metáfisis muestran un marcado ensanchamiento con deformidad en matraz de Erlenmeyer; en el cráneo se pueden ver diversos grados de hiperostosis.

Displasia progresiva diafisaria.—También llamada enfermedad de Engelman-Camurati.

Radiográficamente existe marcado engrosamiento cortical diafisario de los huesos largos. La cavidad medular está muy disminuida. Las lesiones son simétricas.

Hiperfosfatasemia crónica idiopática.—También llamada Paget juvenil. Presenta marcado engrosamiento cortical con trabéculas óseas groseras o irregulares, alteración de la textura ósea normal e hiperostosis localizadas. Los huesos afectos presentan aumento de tamaño, con expansión fusiforme y deformidades. Debido a la debilidad ósea, se ven deformidades e incurvaciones de los huesos largos, así como seudofracturas y auténticas fracturas. La fosfatasa alcalina está muy elevada.

8. EROSION DEL CORTEX

Los procesos que producen erosión o reabsorción del borde interno tienen su origen en la cavidad medular, originando un festoneado endóstico más o menos acusado. Los más frecuentes son: enfermedad de Gaucher, histiocitosis X, displasia fibrosa, sarcoma de células reticulares, mieloma múltiple, enfermedad de Hodgkin, leucemia e hiperparatiroidismo.

La erosión del borde externo es secundaria a compresión extrínseca y produce una imagen ovalada de «saucerización» más o menos bien definida. Es un hallazgo frecuente que ocurre en múltiples procesos: aneurismas, ganglios linfáticos, tumores de partes blandas, sinovitis villosonodular pigmentada, etc.

9. EXPANSION DEL CORTEX

Es indicativo de procesos de crecimiento lento, sin especificar su posible benignidad o malignidad. La expansión puede ser central o excéntrica.

Las causas más frecuentes de lesiones expansivas óseas están reseñadas en el cuadro 12.

La mayoría de estas lesiones son discutidas en las lesiones solitarias de hueso.

Cuadro 12

PROCESOS EXPANSIVOS OSEOS

TUMORES PRIMARIOS BENIGNOS DE HUESO
- — Encondroma.
- — Condroblastoma benigno.
- — Fibroma condromixoide.
- — Tumor de células gigantes.

TUMORES PRIMARIOS MALIGNOS DE HUESO
- — Mieloma múltiple.
- — Condrosarcoma.
- — Fibrosarcoma.
- — Tumor de células gigantes maligno
- — Adamantinoma.

TUMORES METASTASICOS
- — Carcinoma de riñón.
- — Carcinoma de tiroides.
- — Melanoma.
- — Mama.

Modificado de Greenfield

48
SISTEMA MUSCULOESQUELETICO: ARTROPATIAS

DR. A. CONDADO
DR. C. S. PEDROSA

http://booksmedicos.blogspot.com

1. INTRODUCCION
2. CLASIFICACION
3. SEMIOLOGÍA GENERAL
4. ARTRITIS
5. ARTROPATIAS DEGENERATIVAS
6. ARTROPATIAS MENOS FRECUENTES

1. INTRODUCCION

Las lesiones de las articulaciones se conocen con el nombre de artropatías. Existen dos grupos fundamentales, las de origen inflamatorio y las metabólicas de depósito, agrupadas bajo el término de «artritis», y las enfermedades degenerativas, como la artrosis.

2. CLASIFICACION

Aunque existen múltiples clasificaciones de las artropatías, se incluye, a modo de índice, un resumen de la publicada por la Asociación Americana de Reumatismo.

I. POLIARTRITIS DE ORIGEN DESCONOCIDO
- A) Artritis reumatoide
- B) Espondolitis anquilopoyética
- C) Artritis psoriásica
- D) Enfermedad de Reiter

II. ENFERMEDADES ADQUIRIDAS DEL TEJIDO CONECTIVO
- A) Lupus eritematoso sistémico
- B) Esclerosis sistémica progresiva (esclerodermia)
- C) Dermatomiositis
- D) Arteritis necrotizante
- E) Amiloidosis

III. FIEBRE REUMATICA

IV. ARTROSIS

V. ENFERMEDADES ASOCIADAS FRECUENTEMENTE A ARTRITIS
- A) Sarcoidosis
- B) Policondritis recidivante
- C) Púrpura de Schönlein-Henoch
- D) Colitis ulcerativa
- E) Enteritis regional
- F) Enfermedad de Whipple
- G) Síndrome de Sjögren

VI. ARTRITIS ASOCIADA A AGENTE INFECCIOSO CONOCIDO
- A) Bacteriana
- B) Ricketsia
- C) Viral
- D) Hongos
- E) Parasitosis

VII. ALTERACIONES TRAUMATICAS Y/O NEUROGENICAS
- A) Artritis traumática
- B) Artropatía neuropática

VIII. ARTROPATIA ASOCIADA A ANORMALIDAD ENDOCRINA O BIOQUIMICA
- A) Gota
- B) Seudogota
- C) Alcaptonuria (ocronosis)
- D) Hemofilia

IX. ARTROPATIAS DIVERSAS

Sintetizado de Resnick

3. SEMIOLOGIA GENERAL

La mayor parte de las lesiones articulares producen alteraciones de las partes blandas, de la mineralización ósea, del espacio articular y del alineamiento. (Figura 48-1.)

A) Alteraciones de las partes blandas

Las partes blandas se afectan frecuentemente en los procesos articulares.

El cuadro 1 resume los hallazgos.

Fig. 48-1.—Semiología articular. 1: Hinchazón localizada de partes blandas. Una artritis aguda traumática produce ensanchamiento periarticular a nivel de la articulación interfalángica (flechas). 2: Reabsorción. Esta paciente con esclerodermia presenta reabsorción marcada de varias porretas distales (flechas huecas), acompañándose de calcificaciones en las partes blandas. 3: Desviación articular y fusión. Una enferma con atritis reumatoide avanzada, con varias prótesis en las articulaciones metacarpofalángicas, muestra desviación cubital de todos los dedos de la mano (flechas curvas). Los huesos del carpo presentan anquilosis (A). La extremidad distal del cúbito presenta telescopaje en el carpo (flecha hueca). 4: Derrame articular. El paquete graso anterior está desplazado hacia adelante. El paquete graso posterior, que habitualmente no se ve, es claramente visible debido a la existencia de un gran derrame articular (flechas). 5: Ensanchamiento articular. Sacroileítis aguda en fase inicial, en la que la única alteración visible es el ensanchamiento del espacio articular (flechas). 6: Destrucción articular. Artritis supurada de la articulación metatarsofalángica primera en un paciente con mal perforante plantar mostrando extensa destrucción de la articulación (flechas).

Cuadro 1

AUMENTO DE LAS PARTES BLANDAS	
1. AUMENTO DIFUSO	*2. EDEMA*
Acromegalia	A. neuropáticas
Paquidermoperiostosis	Atrofia de Sudeck
3. AUMENTO LOCALIZADO	*4. NODULOS CUTANEOS*
Sinovitis de Quervain	A. reumatoide
A. reumatoide	Fiebre reumática
	Arteritis necrotizante

a) *Pérdida de las partes blandas.*—Queda resumida en el cuadro 2.

Cuadro 2

PERDIDA DE LAS PARTES BLANDAS	
GENERALIZADA	*LOCALIZADA*
A. reumatoide	Trauma
Dermatomiositis	Raynaud
Lupus	A. reumatoide
	Psoriasis
	Neuroartropatías

b) *Calcificación de las partes blandas.*—Las calcificaciones habituales pueden verse en el cuadro 3:

Cuadro 3

CALCIFICACIONES		
PARTES BLANDAS	*ARTICULARES*	*CARTILAGO*
Esclerodermia	Gota	Hiperparatiroidismo
Hipervitaminosis D	Fallo renal	Seudogota
Hiperparatiroidismo	Síndrome de CRST	Artrosis
Trauma local		Ocronosis
Congelación		

B) Anormalidades de la mineralización

a) *Desmineralización.*

La presencia de desmineralización puede ocurrir de tres formas fundamentales (cuadro 4):

Cuadro 4

DESMINERALIZACION		
YUXTAARTICULAR	*SUBCONDRAL*	*REABSORCION OSEA LOCALIZADA*
Raynaud	A. sépticas	A. piogénicas
A. reumatoide		Sarcoidosis
		Lepra - TB

b) *Formación ósea.*—Puede presentarse en forma de reacción perióstica o de esclerosis de las falanges terminales (cuadro 5).

Cuadro 5

FORMACION OSEA	
REACCION PERIOSTICA	*ESCLEROSIS DE LAS FALANGES TERMINALES*
Reiter	A. reumatoide
Psoriasis	Esclerodermia
A. reumatoide juvenil	Lupus
Osteoartropatía pnéumica	Psoriasis
Paquidermoperiostosis	
Acromegalia	
Acropaquia tiroidea	

C) Anormalidades del espacio articular

a) *Ensanchamiento del espacio articular.*—Se produce por un aumento del tamaño del propio catílago, por la existencia de líquido entre las superficies cartilaginosas, por la presencia de material fibroso entre los extremos de los huesos o por la reabsorción del extremo distal de los mismos (que ocurre en las fases terminales de los procesos articulares destructivos). (Cuadro 6.)

Cuadro 6

ENSANCHAMIENTO DEL ESPACIO ARTICULAR	
AUMENTO DEL CARTILAGO	*DERRAME*
Acromegalia	Artropatías agudas
FIBROSIS	*REABSORCION OSEA*
Reiter	Psoriasis
Psoriasis	A. reumatoide
	Siringomielia
	Lepra

b) *Pérdida de cartílago.*—El espacio articular se estrecha de forma considerable al perderse el cartílago.

c) *Destrucción articular.*—La aparición de destrucción articular es frecuente en las artritis mayores.

Cuadro 7

DESTRUCCION ARTICULAR
Artritis reumatoide
Gota
Artritis juvenil
Psoriasis
Artritis neuropática

La anquilosis de una articulación puede ocurrir por formación de tejido fibroso o por anquilosis ósea, es decir, por fusión entre los dos huesos. En la artritis reumatoide se ve con frecuencia este tipo de alteración a nivel de los huesos del carpo y del tarso; sin embar-

go, la anquilosis de las articulaciones interfalángicas no existe en la artritis reumatoide, mientras por el contrario puede observarse en la artritis psoriásica.

La presencia de destrucción ósea severa a nivel de las articulaciones, produce artritis de tipo mutilante o reactivo y, en general, obedece a la existencia de artritis reumatoide (ya sea del adulto o juvenil), a artritis psoriásica y a enfermedades neuropáticas.

d) *Cambios articulares asociados a formación de hueso nuevo.*—Tanto la artrosis como la artritis erosiva presentan erosiones en las superficies articulares de los huesos. El estrechamiento de las articulaciones se acompaña de formación de hueso nuevo a nivel de los bordes, lo que se ha dado en llamar osteofitos que son enteramente similares en todas las enfermedades mencionadas.

D) **Alteraciones de la alineación**

La mayor parte de las alteraciones pueden englobarse en cuatro grandes grupos: la deformidad en flexión, en hiperextensión, las desviaciones y la subluxación. (Cuadro 8.)

Cuadro 8

ALTERACIONES DE LA ALINEACION

FLEXION	*FLEXION + HIPEREXTENSION*	*REVERSIBLES*
Dupuytren	A. reumatoide	Lupus
Psoriasis	Jacoud	
	Lupus	

4. ARTRITIS

Los criterios radiológicos para el diagnóstico de la artritis, en radiografías simples, pueden dividirse en mayores y menores.

Criterios mayores:
—Derrame articular.
—Estrechamiento del espacio articular.
—Erosión
—Condrocalcinosis.
—Osteofitosis.
Criterios menores:
—Alteraciones de alineamiento.
—Desmineralización yuxtaarticular.
—Reacción perióstica.
—Dedos difusamente hinchados.

La presencia de los criterios mayores de artritis es una indicación bastante clara de la existencia de patología articular auténtica. Los criterios menores pueden verse en otras entidades que no son precisamente artritis, y por sí mismas, por tanto, no pueden establecer el diagnóstico de enfermedad articular.

A) **Artritis reumatoide**

Hallazgos radiológicos.—Aproximadamente un 65 % de los pacientes con síntomas durante más de tres meses tiene hallazgos radiológicos, mientras que cuando persisten más de 6 meses las radiografías son positivas en alrededor del 85 % de los pacientes.

a) *Hallazgos tempranos.*—En las *manos,* donde se producen los signos fundamentales de la artritis reumatoide, se puede encontrar hinchazón en forma de huso de las partes blandas periarticulares por edema, afectando frecuentemente de forma simétrica las articulaciones interfalángicas proximales. Puede verse osteoporosis debido a la hiperemia local, que al principio aparece limitada al hueso periarticular, si bien posteriormente puede estar afectado todo el hueso. Las erosiones marginales se producen en las zonas donde se inserta la cápsula sinovial, tendones y ligamentos recubiertos por ésta. Es típico que se afecte el lado radial del extremo distal de los metacarpianos, así como las caras radial y cubital del extremo proximal de la primera falange de los dedos, y los márgenes de la articulación interfalángica proximal. Este signo precoz se registra en más del 85 % de los casos. (Figura 48-2.)

Es característica de la artritis reumatoide la afectación de *la muñeca.* Se puede objetivar aumento de partes blandas en los recesos preestiloideos, acompañando de osteoporosis y erosiones típicas en las apófisis estiloides del cúbito y radio, en un 11 % de los casos.

El *codo* se afecta frecuentemente, oscilando en las distintas publicaciones entre el 10 y el 70 % de los casos. Las alteraciones suelen ser bilaterales, pero puede ser más marcada en una extremidad. Se puede observar aumento de partes blandas, osteoporosis periarticular, disminución del espacio y erosiones, más frecuentes en la cabeza radial y proceso coronoides del cúbito.

En la *articulación glenohumeral,* cuando existe destrucción de la superficie cartilaginosa, hay disminución del espacio articular. Las erosiones suelen suceder en la ceja glenoidea y en el húmero (fig. 48-3); en la cabeza es característica la irregularidad de la superficie.

En la *rodilla,* los signos suceden también de forma simétrica. (Fig. 48-3.) Hay pequeñas erosiones en los márgenes laterales y medial de la tibia y fémur, con disminución del espacio articular y formación de seudoquistes, que también ocurren en la rótula y, más difícil de demostrar, en la superficie anterior del fémur.

El *pie* es otro lugar característico que forma parte del proceso. La afectación ocurre en las articulaciones metatarsofalángicas (especialmente en la quinta) sucediendo de forma simétrica y siendo su predominio en el aspecto medial de la cabeza metatarsiana, a excepción del quinto, que también lo hace en la cara lateral, siendo éste un signo temprano importante de artritis reumatoide. Suele evidenciarse, como en la

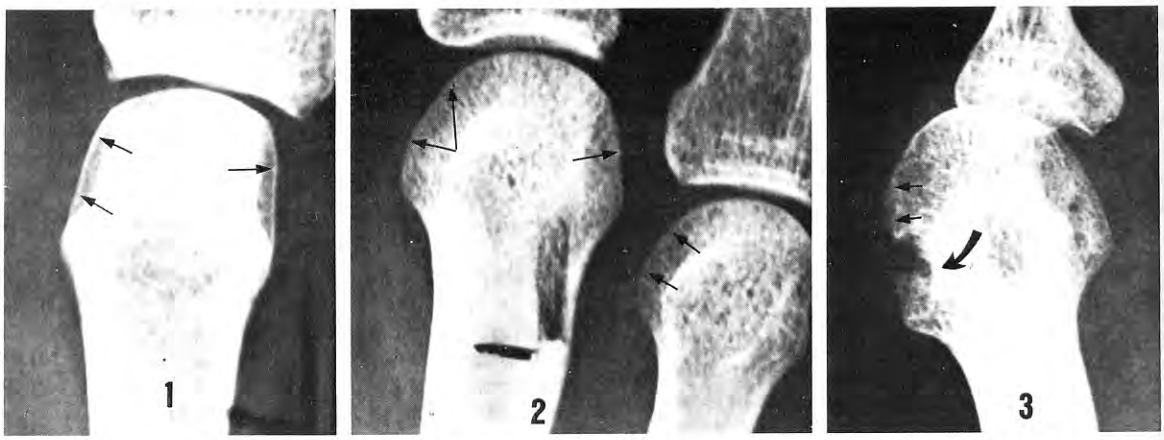

Fig. 48-2.—Semiología de la artritis reumatoide. Radiografías magnificadas de la cabeza de un metacarpiano. 1: Sujeto normal. Obsérvese la cortical densa y blanca que limita el metacarpiano (flechas). 2: Pérdida de la línea cortical sin destrucción aparente (flechas). 3: Destrucción articular clara. A la pérdida de la línea blanca (flechas cortas) se unen cambios destructivos definidos (flecha curva).

mano, aumento de partes blandas, osteroporosis, estrechamiento del espacio articular, así como quistes subcondrales.

En las *falanges* también pueden observarse signos de afectación, sobre todo en las articulaciones proximales (hasta en el 50 % de los casos). En el *tarso* hay predilección por la afectación en la articulación talocalcaneonavicular. En el talón, es típico el aumento de partes blandas y erosión subyacente en la porción posterosuperior del calcáneo, producida por sinovitis asociada a bursitis y afectación del tendón de Aquiles (fig. 48-4), habiéndose descrito rupturas espontáneas de éste, sobre todo en aquellos pacientes a los que se les ha inyectado localmente corticoides.

La *articulación coxofemoral* se afecta con menos frecuencia y está en relación con la duración del proceso y el tratamiento con corticoesteroides. (Fig. 48-3.) El espacio articular disminuye en general de forma simétrica; se puede observar, aunque algo más tarde, migración de la cabeza femoral en su eje axial, incluso protrusión acetabular, así como necrosis aséptica, aunque más en los enfermos tratados con corticoesteroides.

Aproximadamente entre el 60 y el 70 % de los pacientes con artritis reumatoide desarrollan síntomas y signos en la *columna cervical* en algún momento de su enfermedad. Las alteraciones más típicas ocurren en la articulación occípito-atlantoaxial. (Fig. 48-5.)

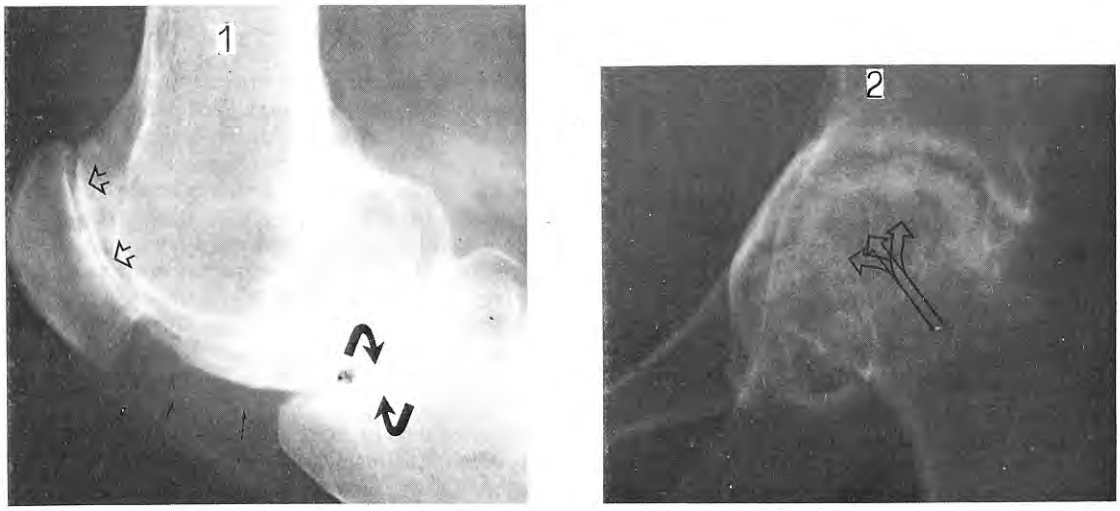

Fig. 48-3.—Semiología de la artritis reumatoide. Grandes articulaciones. 1: Artritis reumatoide avanzada. Existe pérdida, prácticamente completa, del espacio fémoro-rotuliano (flechas huecas) y engrosamiento de las partes blandas (flechas sólidas). La propia articulación de la rodilla muestra disminución marcada de la interlínea (flechas curvas). 2: Destrucción marcada de la articulación de la cadera. La cabeza femoral muestra marcada destrucción de su borde con cierto grado de esclerosis. La cavidad acetabular es estrecha y marcadamente irregular. Los mismos cambios son visibles en el borde de la cavidad acetabular (flechas).

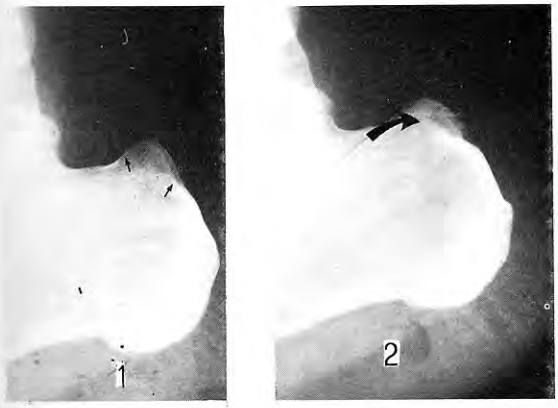

Fig. 48-4.—Semiología de la artritis reumatoide a nivel del calcáneo. 1: Calcáneo mostrando la línea cortical densa normal (flechas). 2: Erosión localizada en el borde posterior del calcáneo (flecha).

Las subluxaciones de la articulación atlantoaxial se ven con una incidencia del 20 al 25 % de los casos. Normalmente, el espacio que queda entre la odontoides, en su borde anterior, y la parte posterior del arco anterior del atlas es de 2,5 mm, y permanece constante en flexión y extensión. Cuando existe afectación por laxitud del ligamento transverso, este espacio aumenta. En la parte anterior de la apófisis odontoides puede verse erosión en un 14-35 % de los casos y suele estar asociada a subluxación. La complicación más seria de la artritis reumatoide es probablemente el «asentamiento craneal», que suele producir compresión medular y de las arterias vertebrales, por erosión y colapso eventual de las masas laterales de C_1.

b) *Hallazgos tardíos.*—En la fase establecida de la enfermedad, los cambios incluyen las contracturas en extensión y flexión, con subluxaciones en las articulaciones del esqueleto, especialmente del apendicular, la destrucción marcada y estrechamiento de los espacios articulares, que conduce hasta la anquilosis. (Fig. 48-6.) Existe destrucción importante de hueso, como puede verse en los metacarpianos, metatarsianos y en la parte externa de la clavícula. El cuadro se puede completar por la presencia de derrames pleurales, nódulos pulmonares y afectación pulmonar difusa, además de afectación de otros órganos.

Artritis reumatoide juvenil.—La mayor parte (sobre el 80 % de los casos) comienza a los 7 años o un poco antes, mientras que el 60 % lo hace a los 4 años, o menos.

Dentro de la artritis crónica juvenil se acepta hoy una serie de entidades que se expresan en la clasificación de Resnick:

Fig. 48-5.—Semiología de la artritis reumatoide. Subluxación atlantoaxial con asentamiento craneal. La imagen superior muestra una distancia aumentada entre el cuerpo anterior del atlas (A) y el axis (AX). La odontoides (OD) presenta un borde irregular y erosionado y se encuentra situada por encima de la línea recta que define el agujero magno.

Fig. 48-6.—Semiología de la artritis reumatoide en fase tardía. Imagen típica con destrucción de las articulaciones metatarsofalángicas (flechas finas), con telescopaje (flechas huecas) y algunas geodas (G). Las articulaciones interfalángicas proximales están afectadas (flechas cortas). Pueden verse algunas hinchazones localizadas de partes blandas (flechas grandes). La apófisis estiloidea (E) presenta una reabsorción prácticamente total. Todo el carpo presenta numerosos cambios quísticos.

— Artritis reumatoide de comienzo juvenil, tipo adulto (seropositiva).
— Artritis crónica seronegativa (enfermedad de Still).
  — Enfermedad sistémica clásica.
  — Enfermedad poliarticular.
  — Enfermedad monoarticular o pauciarticular.
— Espondilitis anquilopoyética de comienzo juvenil.
— Artritis psoriásica.
— Artritis de la enfermedad inflamatoria intestinal.
— Artritis misceláneas.

Resnick

Los hallazgos radiológicos incluyen afectación de las partes blandas, debido al engrosamiento de la sinovial, lo que hace que este aumento esté localizado en la articulación, siendo más frecuente en la rodilla. Los derrames articulares tempranos no se ven con facilidad, pudiendo haber calcificaciones de las partes blandas con pérdida de densidad ósea yuxtacortical bastante precozmente. Estos enfermos frecuentemente tienen osteoporosis difusa, secundaria al uso de esteroides. Pueden aparecer quistes poplíteos, como en el adulto.

La existencia de una hiperemia local marcada produce crecimiento acelerado y posteriormente retardado, debido a la fusión epifisaria temprana o a la administración de esteroides. El retardo es más acusado en varones. Suelen tener espondilitis, con subluxaciones de la articulación atlantoaxial, así como anquilosis de las articulaciones.

La *enfermedad de Still o artritis crónica seronegativa* representa el 70 % de todo el grupo. Dentro de éste, la enfermedad *sistémica clásica* se presenta más frecuente a los 5 años y está asociada con graves afectaciones extraarticulares.

B) Artritis seronegativas

Las artritis seronegativas son un grupo de artropatías diferentes clínica, radiográfica e inmunológicamente, de la artritis reumatoide.

En general, estas enfermedades presentan un factor reumatoideo negativo y, sin embargo, tienen una asociación clara con el antígeno HLA-B27. Son más frecuentes en varones y suelen presentar síntomas en el esqueleto axial.

1. *Espondilitis anquilopoyética*

Es una enfermedad de varones jóvenes (generalmente entre 15 y 35 años).

Los hallazgos radiográficos más tempranos se producen a nivel de las articulaciones sacroilíacas. En general, la sacroileítis existente es de tipo asimétrico en su comienzo y se presenta en el examen inicial en el 90 % de los casos. Con la enfermedad establecida, todos los pacientes tienen lesiones sacroilíacas bilaterales y simétricas. Las fases iniciales incluyen pérdida de los bordes del margen cortical de la articulación, que aparece borroso y puede estar rodeado de cierto grado de esclerosis. Existe habitualmente ensanchamiento de la articulación sacroilíaca. En las fases posteriores hay más esclerosis reactiva y estrechamiento de la articulación, que puede llegar a estar completamente anquilosada en las fases terminales.

En la columna dorsolumbar y lumbosacra suele existir al comienzo tendencia a vértebras de forma muy cuadrada, por el relleno de la concavidad del borde anterior vertebral, debido a osteítis. Se forman sindesmofitos, que son puentes delgados, verticales y simétricos que nacen por osificación en el margen del disco intervertebral, a nivel del anulus fibrosus. En las fases terminales, cuando son múltiples y ocurren en toda la columna, son los responsables de la imagen llamada en «columna de bambú». (Fig. 48-7.) En fases tardías puede aparecer osteoporosis, siendo frecuentes en estos casos las fracturas, a veces complicadas con seudoartrosis.

2. *Artritis psoriásica*

Ocurre aproximadamente en el 7 % de los pacientes con psoriasis clínica. No suele haber una buena correlación entre la severidad de la artritis y las manifestaciones cutáneas.

Los signos radiológicos más evidentes son el aumento de partes blandas, la erosión, más acusada en los bordes articulares, el estrechamiento articular y la proliferación ósea, más evidente en articulaciones interfalángicas proximales, aunque también en las distales de manos y pies; la osteoporosis no es en general importante. Otros signos incluyen la reabsorción de las porretas en las falanges distales, las subluxaciones y deformidades, reflejo de la severidad del proceso, así como la imagen del dedo en «lápiz» causada por una gran destrucción ósea de las porretas. (Fig. 48-8.) La sacroileítis ocurre en un 25 % de los pacientes, siendo habitualmente asimétrica. No suele haber cuadratura de los cuerpos vertebrales. La osificación paravertebral en la zona toracolumbar, paralela a la superficie lateral del cuerpo y disco intervertebral, puede ser un signo temprano; en la columna cervical puede existir luxación atlantoaxial y alteraciones en las articulaciones intervertebrales e interapofisarias, pero con cambios productivos, a diferencia de otras artritis. El calcáneo puede estar afectado como en las otras artritis seronegativas, ocurriendo erosión y proliferación de la superficie inferior y posterior, a veces con bursitis retrocalcánea.

3. *Síndrome de Reiter*

Se conoce como síndrome de Reiter una tríada clásica de conjuntivitis, uretritis y artritis.

Los hallazgos radiológicos ocurren entre el 60 y el 80 % de los pacientes con el síndrome, si bien, en las fases iniciales, las radiografías pueden ser absolutamente normales.

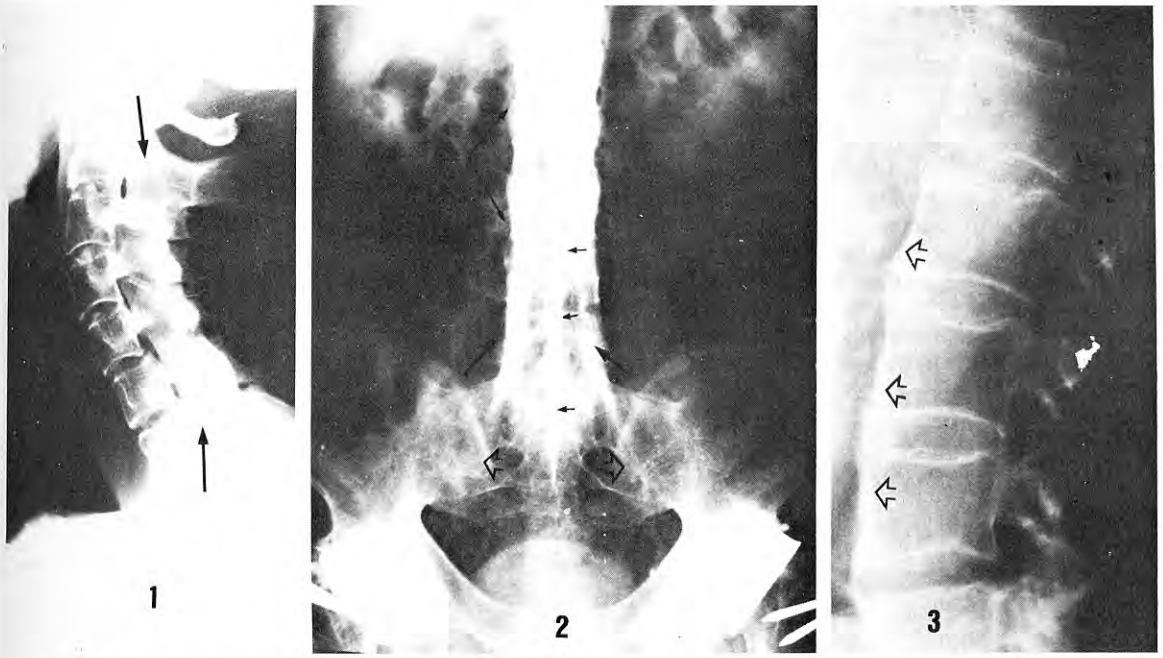

Fig. 48-7.—Espondilitis anquilopoyética. 1: Lateral de columna cervical mostrando fusión total de los arcos posteriores de todas las vértebras cervicales (flechas). 2: Enfermedad avanzada mostrando fusión total de ambas sacroilíacas (flechas huecas). Existe una típica columna en «caña de bambú», con osificación paravertebral (flechas finas) y de la apófisis espinosa (flechas cortas). 3: Lateral de columna lumbar mostrando osificación del ligamento longitudinal anterior (flechas) y vértebras «cuadradas».

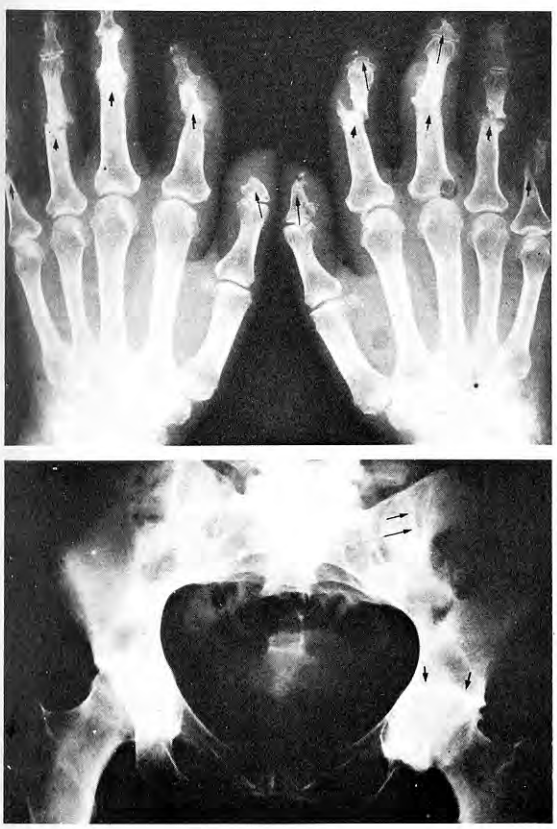

Las radiografías de los pies demuestran afectación asimétrica de las articulaciones metatarsofalángicas e interfalángicas, entre el 40 y el 55 % de los casos. Se pueden afectar todas las articulaciones citadas, aunque la metatarsofalángica y la interfalángica del dedo gordo son muy sugestivas, hasta el extremo de que deben sugerir el diagnóstico cuando existe afectación aislada de las mismas. En estas articulaciones puede verse osteoporosis, pérdida del espacio articular y erosiones marginales, con proliferación ósea vecina, así como periostitis de diáfisis de metacarpianos y falanges.

Las alteraciones a nivel del calcáneo son muy características del síndrome de Reiter y ocurren entre el 25 y el 50 % de los casos, pudiendo ser la única manifestación o la predominante, siendo frecuentemente bilaterales. En fases avanzadas aparecen erosiones en la parte superior y posterosuperior del calcáneo, con engrosamiento del tendón de Aquiles. En la superficie plantar del calcáneo aparece erosión, hiperostosis y excrecencias mal definidas, similares a las que se ven

Fig. 48-8.—Artritis psoriásica avanzada. Las manos muestran destrucción importante de las articulaciones interfalángicas proximales (flechas cortas) con afilamiento en «lápice» de algunas. Hay reabsorción de porretas distales (flechas largas) y algunas calcificaciones. La pelvis presenta afectación asimétrica de las caderas con pérdida moderada de la interlínea (flechas cortas) y ligera protrusión acetabular en la izquierda, mientras la derecha es normal. Hay afectación de sacroilíacas con sólo un pequeño segmento visible en el lado izquierdo (flechas largas).

en la artritis psoriásica y en espondilitis anquilopoyética.

A nivel de las articulaciones sacroilíacas la afectación ocurre probablemente entre el 40 y el 60 % de los casos, si bien no se ve inicialmente en más del 5-10 %. Si se examinan estas articulaciones con isótopos radioactivos, la posibilidad asciende hasta el 75 % de los pacientes. La afectación parece ser bilateral, simétrica o, más frecuentemente, asimétrica, pudiendo, en raros casos, ser inicialmente unilateral.

Las alteraciones a nivel de la columna se caracterizan por la aparición de osificación paravertebral, que afecta más frecuentemente las tres últimas vértebras torácicas y las tres primeras lumbares, y ocurre aproximadamente en el 15 % de los pacientes. (Fig. 48-9.)

4. *Artritis de las colitis*

Cerca del 10 % de los pacientes con enfermedades inflamatorias crónicas del intestino presentan artritis. Las alteraciones más frecuentes ocurren en la colitis ulcerosa, pero también se han visto en la enfermedad de Crohn.

Los hallazgos radiológicos aparecen habitualmente en el esqueleto axial y son parecidos a los de la espondilitis anquilopoyética, aunque menos acusados. Las lesiones del esqueleto pueden preceder a la enfermedad inflamatoria intestinal. Los hallazgos periféricos suelen darse más en la rodilla, tobillo y muñecas, y representan un 10-12 % de los casos.

C) **Enfermedades del tejido conectivo**

1. *Esclerodermia*

La enfermedad puede limitarse a la piel pero también puede afectar a las vísceras, pulmón, tracto intestinal, corazón y riñón, en cuyo caso suele llevar rápidamente a la muerte del paciente. Las mujeres están afectadas en proporción de 3 a 1, en relación a los hombres, siendo la edad de máxima incidencia entre los 70 y 80 años. En las fases iniciales de la enfermedad solamente un 10 % de enfermos presentan síntomas articulares, si bien, en las fases establecidas, llega al 50 %.

Los hallazgos radiológicos incluyen edema de los dedos con pérdida de los pliegues transversales de la piel y de la definición de la grasa subcutánea. Es frecuente la presencia de afilamiento progresivo de las puntas de los dedos. Las lesiones óseas se presentan en el 80 % de los casos. Uno de los más frecuentes es la reabsorción de las falanges terminales, que ocurre más en las manos que en los pies.

La calcificación de partes blandas ocurre más frecuentemente en las manos y en mujeres. Consiste en pequeños depósitos más o menos punteados de calcio que, en ocasiones, llegan a ser conglomerados y están en cierta relación con las grandes articulaciones y con las prominencias óseas importantes.

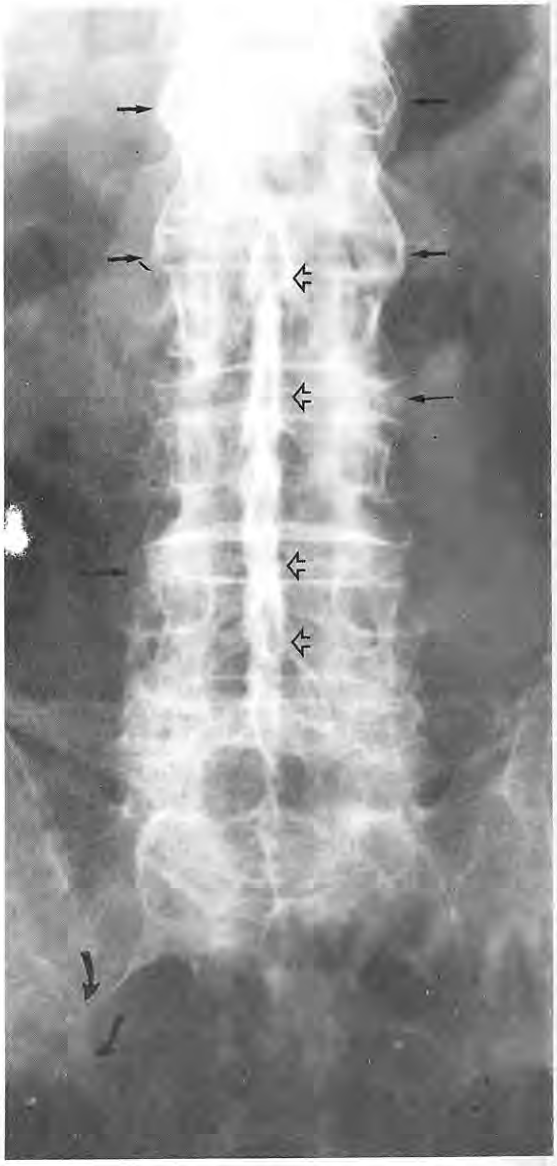

Fig. 48-9.—Síndrome de Reiter. Hay osificación paravertebral en la parte superior de la columna lumbar, produciendo puentes de unión (flechas sólidas). También existen puentes de unión a nivel de las espinosas (flechas huecas). Algunos de los puentes inician su formación (flechas finas). La articulación sacroilíaca izquierda está afectada, mientras que la derecha todavía es visible (flechas curvas).

2. *Dermatomiositis-polimiositis*

Suelen existir dos épocas de la vida donde la enfermedad es más frecuente, entre los 5 y los 15 años, y entre los 50 y 60 años. Entre los hallazgos radiológicos se observan edema y calcificaciones del tejido subcutáneo y muscular, sobre todo en la forma juvenil (40 %). La calcificación, más frecuente en los tejidos subcutáneos, adopta cuatro patrones fundamentales,

siendo los más frecuentes los depósitos calcáreos lineares profundos.

Los enfermos con dermatomiositis en la edad adulta parecen tener una incidencia elevada de neoplasias, que se ha estimado entre el 15 y el 70 %. Han sido descritos tumores de pulmón, próstata, mama, colon, en el aparato genital femenino, mieloma, timoma y reticulosis.

3. *Lupus eritematoso diseminado*

Es una enfermedad rara en hombres, ocurriendo de 5 a 10 veces más en mujeres.

Aproximadamente entre el 20 y el 25 % de los casos presentan edema de partes blandas. La osteoporosis aparece entre el 45 y el 60 % de los pacientes. En su desarrollo juega un papel importante el tratamiento con esteroides. Los hallazgos más típicos son las alteraciones del alineamiento de los huesos sin lesiones erosivas visibles que ocurren entre el 3 y el 8 % de los pacientes; esta afectación es más frecuente a nivel de las articulaciones interfalángicas, del carpo y en las metacarpofalángicas (con desviación cubital).

Uno de los hallazgos más frecuentes en esta enfermedad es la necrosis aséptica, como complicación del uso de corticoides. (Fig. 48-10.)

4. *Síndromes mixtos del tejido conectivo*

La llamada «enfermedad mixta del tejido conectivo» presenta hallazgos clínicos de lupus, esclerodermia, polimiositis y artritis reumatoide. En algunos casos, las articulaciones pueden presentar pérdida de densidad ósea periarticular o difusa, hinchazón de partes blandas, estrechamiento del espacio articular, subluxaciones y reabsorción de las porretas distales. Se ha descrito también la presencia de pequeñas áreas asimétricas en «sacabocados», afectando los huesos pequeños de las manos y de los pies.

Fig. 48-10.—Necrosis aséptica de la cabeza femoral en enfermo con lupus eritematoso que recibió esteroides. La oblicua realizada muestra la separación de una pequeña «cáscara» de la cabeza femoral con una línea radiotransparente por debajo (puntas de flecha).

D) **Enfermedades metabólicas de depósito**

1. *Gota*

La historia natural de la gota suele manifestarse en tres estadios:

a) Hiperuricemia asintomática.

b) Artritis gotosa aguda, que afecta por lo común al dedo gordo del pie (50 %) y, más raramente, al empeine, talón, mano, rodilla y codo, y otras articulaciones. Suele localizarse en las extremidades inferiores en el 83 % de los casos.

c) Artritis gotosa crónica. En esta fase, antes de que fuese posible lograr un control eficaz de la hiperuricemia, se evidenciaban tofos, etnre el 40 y el 50 % de los casos, mientras que actualmente se presentan entre el 12 y el 20 %.

El estudio radiológico no revela alteraciones en los primeros ataques y sólo del 1 al 2 % de los pacientes pueden mostrar tofos en los primeros momentos. En general, son necesarios de 6 a 10 años para que sean evidentes.

El primer signo radiológico suele consistir en aumento de partes blandas y de su densidad; en las regiones periarticulares aparecen erosiones en el córtex. Con la evolución de la enfermedad, el tofo intraóseo se hace subcortical. En la región subcondral de la articulación puede objetivarse «cupping» (compresión) y el espacio articular comienza a estrecharse. Más tarde, aunque no es frecuente, el tofo puede calcificarse periféricamente, a veces como resultado de una alteración del metabolismo del calcio. La erosión paraarticular suele estar demarcada por un borde escleroso, haciéndose patente un estrechamiento articular.

Existen características radiológicas típicas de distribución de las lesiones articulares, como la asimetría de la afectación, la predilección por la extremidad inferior y por lugares como el pie, la mano, muñeca, codo y rodilla. (Fig. 48-11.)

2. *Enfermedades con depósito de calcio*

Estas lesiones incluyen el depósito de pirofosfato cálcico y de hidroxiapatita cálcica.

a) *Condrocalcinosis (seudogota).*—Con el término de condrocalcinosis se describen las calcificaciones que suceden fundamentalmente en el cartílago, aunque también pueden ocurrir en la cápsula sinovial, tendones y ligamentos, y que generalmente son deri-

Fig. 48-11.—Gota. 1: Gran tofo de la unión metatarsofalángica produciendo calcificaciones de las partes blandas (flechas gruesas), destrucción yuxtaarticular (flechas finas). Existen cambios en el lado opuesto de la articulación, aunque menos marcados (flecha corta). 2: Tofo del dedo segundo de la mano mostrando extensa destrucción articular (flechas) así como hinchazón de partes blandas. A nivel de la metacarpofalángica se inicia calcificación en otro tofo (cabezas de flecha). 3: Tofo de la región olecraniana (flechas sólidas) con calcificaciones en su parte superior (flecha hueca).

vados de la presencia de pirofosfatos cálcicos La enfermedad ocurre más frecuentemente en pacientes en edad media y avanzada, alrededor de los 65 años. Se caracteriza por calcificaciones meniscales y bursales. (Fig. 48-12.)

E) Enfermedades que pueden simular artropatías

1. *Hemocromatosis*

Es una enfermedad en la que se deposita hierro en el hígado, bazo, páncreas, corazón, sinovia y cartílago articular. Los pacientes suelen tener fallo cardiaco, diabetes, cirrosis y artropatía. La hemocromatosis primaria es más frecuente en varones, ya que las mujeres rara vez acumulan hierro, debido a la menstruación, al embarazo y a la lactancia. La forma secundaria de la enfermedad es causada por múltiples transfusiones en enfermos con eritropoyesis anormal. Los enfermos presentan coloración bronceada de la piel y hepatomegalia en el 90 % de los casos. Las manifestaciones articulares ocurren en aproximadamente el 50 % de los pacientes después de los 50 años.

Las alteraciones tempranas suelen ocurrir a nivel de las articulaciones metacarpofalángicas, especialmente entre la segunda y la tercera. A veces se ven pequeños quistes subarticulares con esclerosis a su alrededor, osteoporosis y estrechamiento de los espacios articulares. Es frecuente la presencia de afectación del carpo, con erosiones, osteofitos y formaciones quísticas. La propia calcinosis ocurre en el 50 % de los pacientes con esta enfermedad.

2. *Enfermedad de Wilson*

La degeneración hepatolenticular es un trastorno del metabolismo del cobre. Suele haber pérdida de la densidad ósea en el 25-50 % de los pacientes. Se puede encontrar artrosis temprana con fragmentación subcondral de hueso y esclerosis, así como irregularidades corticales, sobre todo en las articulaciones metacarpianas y radiocarpianas. Hay presencia de múltiples osículos alrededor de la muñeca, pudiendo haber calcificaciones periarticulares en la inserción de los tendones y ligamentos.

F) Artritis infecciosas

a) *Mecanismos de infección.*—Las articulaciones sinoviales pueden infectarse por vía hematógena, por contigüidad, por implantación directa o tras la cirugía.

La *implantación directa de la infección* sucede después de punciones de la articulación y por la realización de artrografías o artrocentesis. También puede ocurrir en individuos que se clavan pedazos de cristal, clavos, etc., en los pies descalzos, pudiendo también ser secundaria a la mordedura de animales como el perro. (Fig. 48-13.)

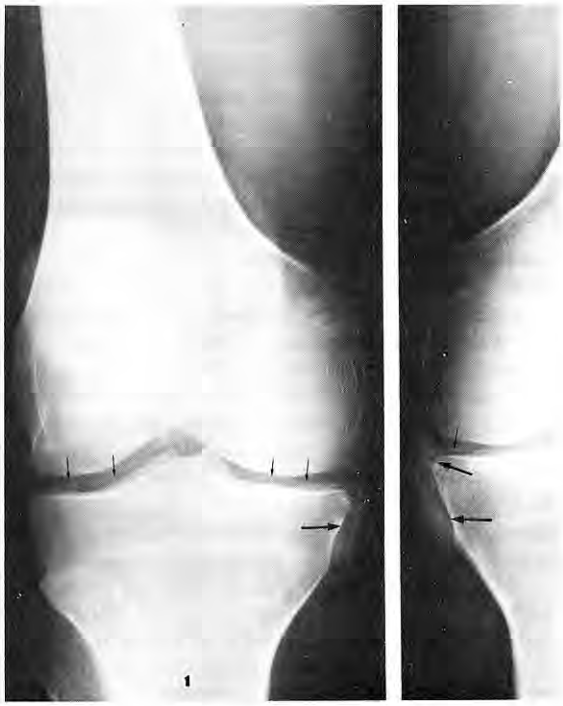

Fig. 48-12.—Condrocalcinosis. Las imágenes muestran calcificaciones intraarticulares dibujando claramente los meniscos (flechas finas) y calcificaciones bursales (flechas gruesas).

Fig. 48-13.—Artritis estafilocócica aguda. El enfermo se había clavado una espina en la planta del pie. Existe marcada hinchazón de partes blandas, destrucción articular (flechas finas), fragmentos óseos en las partes blandas (flecha larga) y marcada reacción perióstica (flechas huecas), tanto del primer metatarsiano como del segundo.

La *infección hematógena* ocurre generalmente en pacientes jóvenes, es de carácter monoarticular y afecta más a la rodilla, en el adulto, y a la cadera y rodilla, en niños y lactantes. La alteración local empieza con edema e hipertrofia de la membrana sinovial. La afectación de la articulación suele comenzar por el margen lateral y pueden parecer similares a las que se ven en artritis reumatoide. Con la extensión de la infección se producen áreas destructivas centrales de la articulación, así como la desaparición de segmentos enteros de la línea blanca subcondral en la región ósea de la articulación. La fase final puede presentar anquilosis ósea o fibrosa.

La *infección a partir de un foco contiguo* ocurre en general a partir de áreas de osteomielitis presentes en el hueso y que suelen preceder a la artritis.

La *infección postoperatoria* es frecuente después de procedimientos articulares como artroscopia, artrotomía, artrodesis e incluso prótesis de la articulación. El sitio más frecuente de afectación es la rodilla o la cadera.

b) *Artritis específicas.*—La *artritis tuberculosa* es una enfermedad muy lenta, cuya progresión se puede contar en meses y años, mientras que las infecciones piogénicas lo hacen en días y semanas.

La artritis tuberculosa es más frecuentemente monoarticular y se ve más a menudo en la rodilla y caderas, si bien antes de la aparición de las drogas antituberculosas se solían ver afectadas la columna vertebral, la cadera, el codo, el tobillo, las sacroilíacas, el hombro y la muñeca, en el orden de frecuencia mencionado.

Los hallazgos típicos de la enfermedad han sido denominados «tríada de Phemister» y se caracterizan por la osteoporosis articular, erosiones óseas marginales y desaparición progresiva del espacio articular. (Fig. 48-14.)

Los hallazgos óseos más tempranos ocurren en las áreas de articulación que no soportan el peso, es decir, en los márgenes. En la rodilla, aparecen lesiones quísticas destructivas mínimas, en los bordes libres de tibia y fémur. Después de la reabsorción ósea se aprecia la infección del hueso subcondral, con formación de grandes secuestros (en lo que se ha dado por llamar «secuestros que se besan», por aparecer en huesos opuestos).

La infección intrauterina por rubéola, *«embriopatía rubeólica»,* es hoy día una causa bien conocida de lesiones metafisarias en los huesos largos de los recién nacidos. La embriopatía presenta una alteración simétrica del patrón trabecular de las metáfisis, principalmente en la región de las rodillas, con áreas lineares radiotransparentes y aumento de densidad intercaladas, y con el eje longitudinal paralelo al largo del hueso.

La *artritis piogénica* se debe la mayoría de las veces al estafilococo dorado, y puede ser secundaria a la presencia de osteomielitis cercana o por infección sistémica. Son frecuentes los casos que ocurren después de cirugía articular u ósea, así como en enfermos diabéticos y en heridas producidas por andar con los

pies descalzos.

Los hallazgos radiológicos iniciales son los de hinchazón de partes blandas, sobre todo cuando ocurren a nivel de la cadera y de la rodilla, apareciendo posteriormente hiperemia local y edema alrededor de la articulación, con lo que se puede producir la subluxación e incluso, ya durante la primera semana, la atrofia ósea local, sobre todo si el dolor imposibilita el movimiento de la articulación afectada. La existencia de estrechamiento del espacio articular, que ocurre de forma temprana en la artritis piogénica, ayuda en el diagnóstico diferencial con la tuberculosis.

Las alteraciones óseas aparecen radiográficamente aproximadamente entre 8 y 10 días después del comienzo de los síntomas (muy raras veces antes de 5 días). Pueden aparecer erosiones pequeñas en el corte articular, llegando a la pérdida de la línea cortical, apareciendo también esclerosis en el hueso que rodea la articulación. Cuando se destruye el cartílago articular de forma completa se produce la anquilosis.

5. ARTROPATIAS DEGENERATIVAS

A) Enfermedad degenerativa articular (artrosis)

Las artropatías de tipo degenerativo son la causa más frecuente de lesión articular que puede encontrarse en el género humano. Mientras que la literatura americana habla habitualmente de «osteoartritis», en la literatura europea se habla más de artrosis deformante, aunque también se utilizan artritis degenerativa, artrosis degenerativa y enfermedad degenerativa articular (E.D.A.), que, siguiendo a Resnick, es probablemente la terminología más adecuada.

a) *Hallazgos radiológicos*

Los hallazgos más típicos incluyen la pérdida localizada del espacio articular, secundario a la presencia de alteración cartilaginosa en las articulaciones sinoviales. La alteración del hueso subcondral produce cambios radiográficos evidentes, caracterizados por la presencia de eburneización. La formación de quistes denominados sinoviales o subcondrales así como geodas, es un hallazgo muy frecuente en el EDA. Son generalmente múltiples, de forma piriforme, de tamaño variable, que oscila entre 2 y 20 mm de diámetro, siendo excepcionales por encima de este tamaño.

La presencia de osteofitosis es también característica de la EDA. Los osteofitos suelen desarrollarse en áreas de una articulación que tienen un stress más bien bajo, por eso suelen ser marginales o periféricos en distribución.

También pueden verse cambios degenerativos, con proliferación ósea, a nivel de las inserciones tendinosas, pudiendo detectarse excrecencias óseas importantes a nivel de los trocánteres y la tuberosidad isquial, así como espolones a nivel del calcáneo, olécranon, etcétera.

b) *Alteraciones específicas articulares*

Cadera.—La cadera afectada por artrosis se asocia siempre con estrechamiento del espacio articular. Se definen tres patrones de migración de la cabeza. En el patrón «superior», la pérdida del espacio articular ocurre en el margen superior, apareciendo una migración de la cabeza hacia arriba en relación al acetábulo.

La migración superomedial o deformidad con inclinación de la cabeza femoral (tilt) se detecta en el 35-50 % de los pacientes con artrosis de cadera; es más frecuente en hombres que en mujeres y también es frecuentemente bilateral. Entre los hallazgos radiológicos se incluye el desplazamiento superior de la cabeza, asociado a estrechamiento de la cavidad articular en el tercio externo. Los osteofitos ocurren fundamentalmente en la superficie inferior y medial de la cabeza. Los quistes subcondrales suelen verse en la parte superolateral de la cabeza femoral y del acetábulo, siendo de situación inmediatamente subarticular.

El patrón de emigración «medial» ocurre entre el 10 y el 35 % de los pacientes con artrosis, suele ser bilateral y simétrico, y más frecuente en mujeres. La cabeza se desplaza medialmente, con estrechamiento de la parte medial y ensanchamiento de la lateral del espacio articular. Suele haber protrusión moderada.

Rodilla.—Es la localización más frecuente de la artrosis. La presencia de factores previos, como trauma, cirugía, etc., puede jugar un papel importante. La obesidad, sobre todo en mujeres, también parece ser un factor importante en estos pacientes.

Los hallazgos son habitualmente más frecuentes en el lado medial de la articulación, el llamado compartimiento femoro-tibial medial. Las alteraciones pueden ser uni o bilaterales. Suele haber pérdida de la interlínea, con obliteración del espacio articular que pudiera ser completa, y esclerosis del hueso subcondral, que afecta más frecuentemente a la tibia, o a la tibia y al fémur, mientras que la esclerosis aislada del fémur es más bien rara. Los quistes subcondrales son menos frecuentes que en la cadera, y se ven más en la tibia. Puede haber osteofitos tanto en los márgenes articulares de la tibia como del fémur. Otros hallazgos incluyen la presencia de vacío de fenómeno, sobre todo en el espacio medial, calcificaciones meniscales, etc. A nivel femororrotuliano, las alteraciones se ven mejor en una rodilla afectada con flexión discreta, y demuestran estrechamiento del espacio articular, esclerosis y osteofitos, sobre todo en el lado rotuliano.

Mano.—La alteración artrósica de las articulaciones interfalángicas proximales y distales de las manos es muy frecuente, sobre todo en mujeres postmenopáusicas de edad media. Clínicamente se detectan los conocidos nódulos de Heberden. (Fig. 48-15.) Desde el punto de vista radiográfico, la afectación de las articulaciones interfalángicas distales y proximales suele ser simultánea, aunque pueda haber alteración de las distales sin afectación de las proximales. Suele haber osteofitos muy prominentes, disminución del

espacio articular y un contorno ondulado de la base de las falanges distales, que se ha denominado la imagen en «gaviota».

B) Hiperostosis esquelética difusa idiopática (enfermedad de Forestier y Rotes Querol)

Se conoce con este nombre una hiperostosis anquilosante de la columna, que también ha sido denominada enfermedad de Forestier, espondilosis hiperostósica, y de acuerdo con Resnick, deben existir tres criterios radiográficos para poder diagnosticarla. Estos criterios son:

1. La presencia de calcificaciones ondulantes y osificaciones a lo largo de la parte anterolateral de, por lo menos, cuatro vértebras contiguas, con o sin excrecencias asociadas a nivel de las uniones intervertebrales.
2. La presencia de preservación, al menos relativa, de la altura del disco intervertebral en los elementos afectados, y la ausencia de cambios importantes de enfermedad discal degenerativa, incluyendo el fenómeno de vacío y la esclerosis marginal de los cuerpos vertebrales.
3. La ausencia de anquilosis ósea de las articulaciones apofisarias, así como de la alteración de las sacroilíacas, ya sea por erosión, esclerosis o fusión intraarticular.

La enfermedad predomina en hombres (65 %). Entre el 15 y el 28 % de los pacientes pueden presentar disfagia cervical, debido fundamentalmente a la existencia de osteofitos cervicales prominentes. Los hallazgos radiográficos son típicos con calcificaciones laminares y osificación a lo largo del aspecto anterolateral de los cuerpos vertebrales, que se continúan a través de los espacios discales. El contorno de la columna es raramente irregular y ondulado. A nivel cervical, las alteraciones ocurren hasta en el 70 % de los pacientes, siendo más frecuentes en las vértebras bajas, entre la cuarta y séptima, y consisten fundamentalmente en hiperostosis del córtex en la cara anterior de los cuerpos vertebrales. Puede haber calcificaciones ondulantes extensas, pero generalmente in-

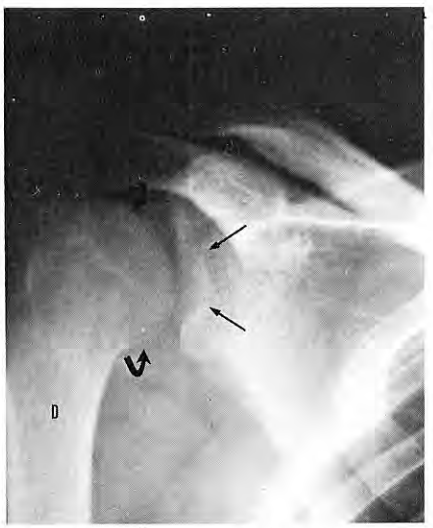

Fig. 48-14.—Artritis tuberculosa. La destrucción articular ha producido la pérdida de la cortical de la cavidad glenoidea (flechas largas). La cabeza humeral presenta marcada osteoporosis y pérdida de la cortical (flechas curvas). Compárese con la densidad normal de la diáfisis (D).

Fig. 48-15.—Artrosis. La imagen de la mano muestra producción ósea excesiva, deformando las articulaciones interfalángicas distales (flechas largas). Existen nódulos de Heberden en las partes blandas (flechas cortas). La imagen de la rodilla muestra formaciones osteofitarias extensas deformando las espinas tibiales (flecha hueca), calcificación tendinosa (flecha larga) a nivel de tendón suprarrotuliano. La articulación fémoro-rotuliana ha perdido la interlínea y presenta áreas de anquilosis (puntas de flecha).

terrumpidas a nivel de los discos, produciendo, a veces, el aislamiento de una pequeña pieza triangular de hueso enfrente del disco intervertebral. (Fig. 48-16.)

6. LESIONES ARTICULARES MENOS FRECUENTES

A) Sinovitis vellosonodular pigmentaria

Esta enfermedad se caracteriza por hiperplasia vellosa nodular sinovial y la invasión del hueso subcondral, con producción de quistes. Normalmente ocurre en la cuarta década de la vida. Suele ser monoarticular y los sitios más frecuentes de aparición son la rodilla, los dedos, tobillos y caderas.

Los hallazgos radiográficos comienzan con hinchazón de partes blandas y se ven mejor en la rodilla. Puede haber aumento de depósito de hemosiderina, dando una densidad mayor en la articulación. Cuando afecta a la cadera, los hallazgos incluyen quistes subcondrales y lesiones corticales en el 50 % de los casos. En la rodilla suelen aparecer aproximadamente en un 30 % de los casos, debido a que la cápsula es más amplia. Puede haber quistes únicos o múltiples, de pequeño o gran tamaño, así como lesiones extensas.

B) Condromatosis sinovial

Es una enfermedad caracterizada por la condrometaplasia del tejido conectivo subsinovial, con formación de nódulos sinoviales y fragmentos sueltos, que suelen ser secundarios a la presencia de trauma, osteonecrosis o a la artritis. Los hallazgos radiológicos incluyen la presencia de calcificaciones amorfas múltiples, que rodean la cápsula articular. (Fig. 48-17.)

C) Osteoartritis erosiva

Es una enfermedad progresiva de las articulaciones interfalángicas, con sinovitis severa. También ha sido denominada artrosis interfalángica. Muchas de las alteraciones que se encuentran en la artritis erosiva, como osteofitos, quistes subcondrales y esclerosis subcondral, son similares a los de la artrosis primaria. Aquí, sin embargo, existe destrucción rápida del cartílago articular y sinovitis proliferativa, indistinguible de la artritis reumatoide.

En el 70 % de los casos las articulaciones interfalángicas distales son las únicas afectadas, mientras que las proximales lo están en el 50 %. Los hallazgos suelen ser bilaterales y frecuentemente simétricos.

Fig. 48-16.—Enfermedad de Forestier-Querol. Extensa producción osteofitaria de todo el borde anterior de los cuerpos vertebrales cervicales (flechas finas). En la parte inferior puede verse la osificación del ligamento longitudinal anterior (flecha hueca). Hay algunas calcificaciones también en los tejidos blandos de la nuca (flecha curva). El enfermo presentaba marcada disfagia por compresión del esófago cervical.

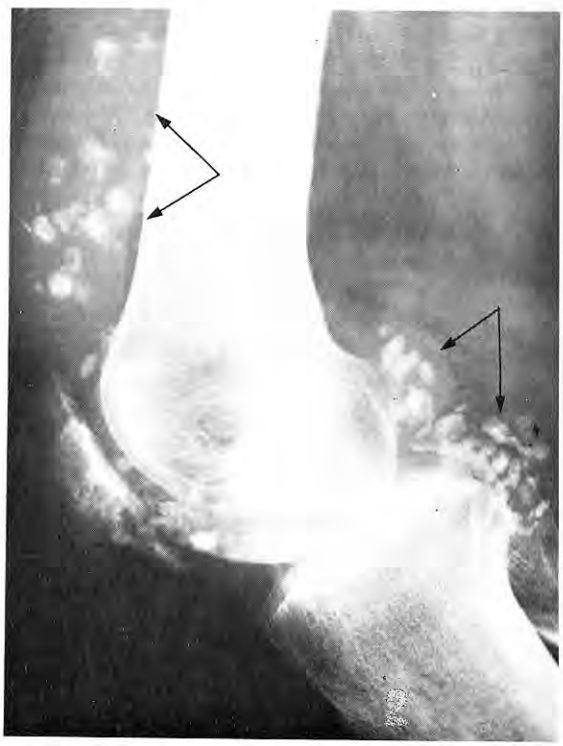

Fig. 48-17.—Artropatía de la rodilla. Osteocondromatosis. La imagen de múltiples osificaciones, la mayoría de ellas de forma circular, en los espacios articulares de la rodilla es completamente típica (flechas).

D) **Artritis en las coagulopatías**

Los hallazgos radiográficos son más evidentes en las articulaciones periféricas, tobillos, codos y rodillas, y suele ser asimétrica. Inicialmente suele haber sinovitis aislada y, si la cantidad de sangre es importante, ensanchamiento de la articulación. Luego aparece osteoporosis y aumento de tamaño de las epifisis adyacentes. Después de episodios repetidos de hemorragia, aparece disminución del espacio articular, quistes subcondrales, múltiples erosiones marginales e irregularidad de la superficie articular. Puede haber aumento de densidad del sinovium debido al depósito de hemosiderina. En las fases terminales puede haber artrosis secundaria, fusión ósea de la articulación y alteraciones del crecimiento. El cierre irregular de la epífisis produce deformidades de las mismas con acuadramiento de la rótula, genu valgus, acuadramientos de los cóndilos femorales y deformidad en valgo del codo. Pueden ocurrir necrosis avasculares de la cabeza femoral. La hemorragia intraósea produce «seudotumores» o lesiones que pueden simular tumores primarios primitivos.

E) **Artropatías neuropáticas (Art. de Charcot)**

Las articulaciones neuropáticas poseen en común una ausencia y/o disminución de la sensación dolorosa o de la actividad motora, que implican un mecanismo traumático en la producción de las alteraciones articulares.

Las localizaciones anatómicas más frecuentemente afectadas en relación con diabetes o tabes son rodilla, pie, tobillo y cadera. El hombro y el codo se afectan menos frecuentemente, y más en relación con siringomielia o tumores espinales. Al principio, las alteraciones radiológicas son derrame sinovial, laxitud ligamentosa con o sin subluxación, fracturas transversales en la superficie articular y fragmentos osteocondrales en los márgenes articulares, que, más tarde, pueden delimitar toda la cápsula. En estadios tardíos se observan los cambios típicos de la articulación denominada de Charcot, esclerosis del hueso subcondral (menos frecuente, lisis), con formación de grandes osteofitos y ensanchamiento articular, aunque a veces sucede atrofia y estrechamiento del espacio articular.

Los hallazgos radiográficos pueden resumirse en

Fig. 48-18.—Articulación de Charcot en enfermo en un síndrome de Charcot-Marie-Tooth. Existe extensa destrucción del tarso con fragmentos escleróticos que hacen irreconocibles su forma habitual (flechas).

Fig. 48-19.—Artropatía del sarcoide. Lesiones quísticas de la primera falange del dedo primero y de la segunda falange del tercero en un enfermo con sarcoidosis (flechas).

tipo reabsortivo (42 % de los casos), cambios productivos y resolutivos mixtos (39 %) y predominantemente productivos (19 %). (Fig. 48-18.) Las fracturas aparecen en aproximadamente un 23 % de los casos.

F) **Sarcoidosis**

Es una enfermedad que se presenta en individuos con frecuencia asintomáticos. La afectación ósea se estima entre el 4 y el 26 % de los casos. Las articulaciones afectadas con más frecuencia son los tobillos, las rodillas y las muñecas, así como las interfalángicas proximales y las falanges. Las alteraciones óseas incluyen erosiones en sacabocados, espina ventosa, fracturas patológicas y deformidades mutilantes. (Figura 48-19.)

49

SISTEMA NERVIOSO CENTRAL: ANATOMIA Y TECNICAS DE EXAMEN

http://booksmedicos.blogspot.com

A. **CEREBRO**
1. TOMOGRAFIA AXIAL COMPUTARIZADA (TAC)
2. MEDICINA NUCLEAR
3. ANGIOGRAFIA
4. ULTRASONIDOS
5. RESONANCIA MAGNETICA

B. **MEDULA ESPINAL**
1. RECUERDO ANATOMICO
2. TECNICAS DE EXAMEN

C. **RADIOLOGIA INTERVENCIONISTA**
1. INTRODUCCION
2. INDICACIONES
3. COMPLICACIONES DE LA RADIOLOGIA INTERVENCIONISTA

A. CEREBRO

1. TOMOGRAFIA AXIAL COMPUTARIZADA (TAC)

DR. C. S. PEDROSA
DR. R. CASANOVA

La introducción de la tomografía computarizada ha cambiado radicalmente el diagnóstico de las enfermedades del cerebro. El impacto del TAC en los conceptos tradicionales de manejo de los pacientes con enfermedades cerebrales se aprecia claramente, si se considera no sólo el aumento del diagnóstico precoz, sino también de la sensibilidad y especificidad en el diagnóstico de estas entidades, y en la disminución notable de otros procedimientos diagnósticos más invasivos (neumoencefalografía, angiografía) y en la inversión de la relación costo-beneficio.

El efecto de masa con los consiguientes desplazamientos de estructurales cerebrales y los diferentes valores de atenuación de los procesos cerebrales, permite que la gran mayoría de los pacientes con tumores cerebrales puedan ser diagnosticados en cifras cercanas al 94 % con TAC simple, es decir, sin el uso de contraste. Con el uso de contraste intravenoso, el restante 6 % de los casos puede reducirse al 1-3 % de casos no diagnosticados. Los fallos de este pequeño grupo se deben a ser tumores de muy pequeño tamaño, estar muy cerca de estructuras óseas o por ser isodensos a pesar del contraste.

Las conclusiones que se obtienen de las modificaciones de las lesiones cerebrales, con la administración de contraste se basan en dos criterios:

1. El patrón de realce (homogéneo, anular, etc.), y

2. El realce en relación de tiempo cinética del contraste. Estos dos criterios permiten la utilización del contraste en diferentes modalidades de inyección: *a)* en infusión preestudio; *b)* en «bolo» con estudio dinámico y *c)* en perfusión con estudio retrasado. A modo de resumen indicativo se pueden considerar las siguientes pautas de estudio:

1. SIN CONTRASTE
   - A. Enfermedad cerebrovascular
     - — Infarto
     - — Hemorragia
   - B. Traumatismos
   - C. Control de hidrocefalia no tumoral
2. CON CONTRASTE
   - A. Sospecha de tumor o malformación A-V
   - B. Sospecha de hidrocefalia
   - C. Epilepsia tardía
   - D. Control postquirúrgico de tumores
3. SIN Y CON CONTRASTE
   - A. Proceso inflamatorio
   - B. Enfermedad degenerativa (esclerosis múltiple)

Según Gado pueden dividirse los cortes tomográficos de cráneo, desde el foramen magno hasta el vértex, en cuatro áreas diferentes: infraventricular, ventricular baja, ventricular alta y supraventricular. (Fig. 49-1.)

El área infraventricular muestra bien las pirámides petrosas y hueso occipital, delimitando las paredes de la fosa posterior, mientras que en la parte anterior pueden verse los huesos frontales y temporal.

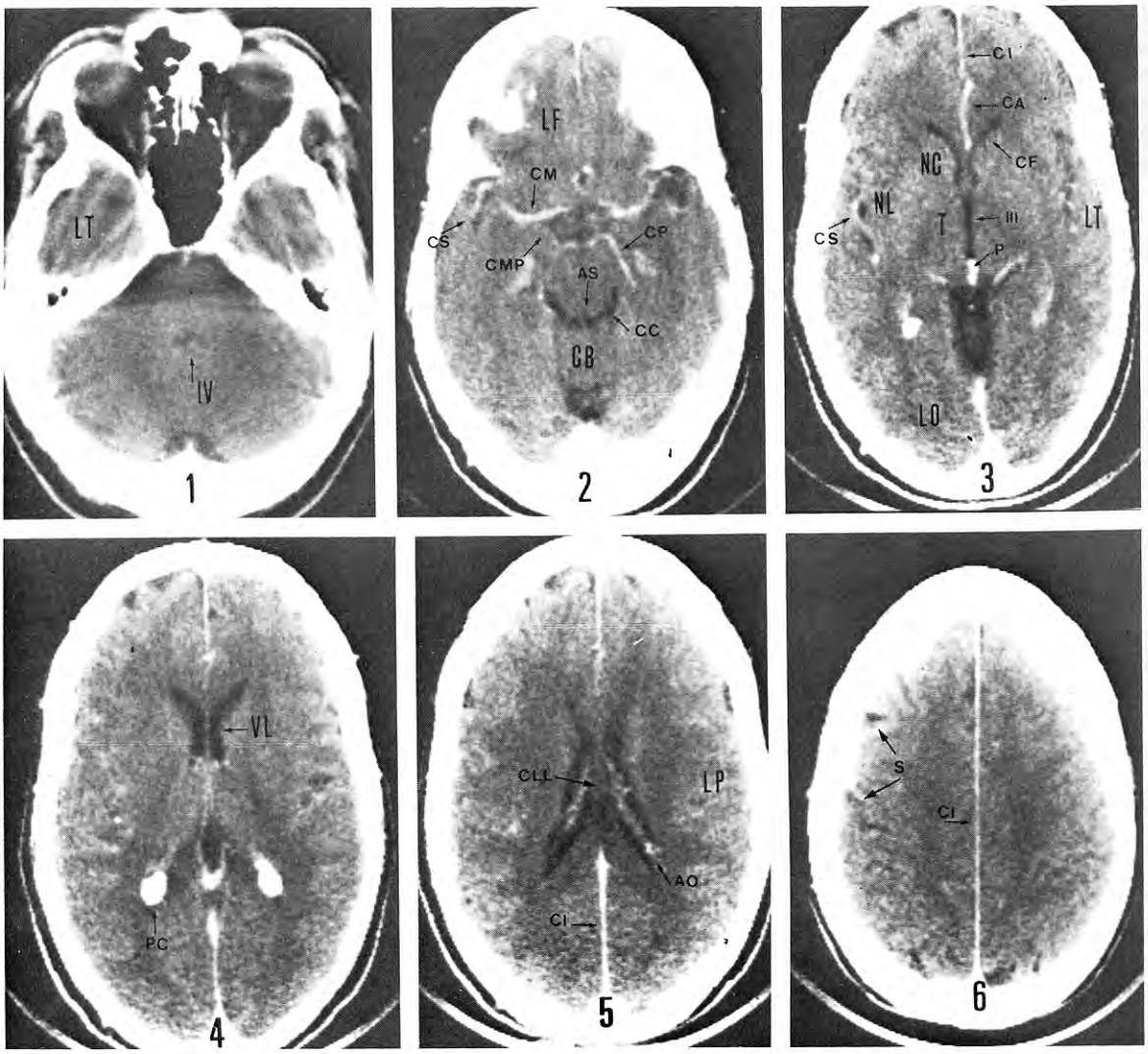

Fig. 49-1.—TAC: Anatomía normal. AO: Asta occipital. AS: Acueducto de Silvio. CA: Arteria cerebral anterior. CB: Cerebelo. CC: Cisterna de la placa cuadrigeminal. CF: Cuernos frontales. CI: Cisura interhemisférica. CLL: Cuerpo calloso. CM: Arteria cerebral media. CMP: Arteria comunicante posterior. CP: Arteria cerebral posterior. CS: Cisura de Silvio. LF: Lóbulo frontal. LO: Lóbulo occipital. LP: Lóbulo parietal. LT: Lóbulo temporal. NC: Núcleo cuadrado. NL: Núcleo lenticular. P: Pineal. PC: Plexos coroideos. S: Surcos cerebrales. T: Tálamo. VL: Ventrículos laterales. IV: Cuarto ventrículo. III: Tercer ventrículo.

En la región de la fosa posterior puede verse el IV ventrículo, que separa el tallo cerebral anteriormente de la región del cerebelo por detrás. Por delante del tallo cerebral se encuentra situada la cisterna supraselar en la línea media. En ambos lados se encuentra la parte más inferior de ambos lóbulos temporales. La punta de los cuernos temporales puede verse en situación anteromedial con relación al punto central de cada lóbulo temporal. El uncus del lóbulo temporal forma el borde lateral de la cisterna supraselar. Esta cisterna tiene dos extensiones, que forman la cisterna de Silvio en cada lado. La cisterna de Silvio separa los lóbulos temporales de los frontales, que, a su vez, están separados en la línea media por la cisura interhemisférica.

El área ventricular baja se sitúa por encima de las pirámides petrosas e incluye parte de los cuernos frontales, trígono, cuernos inferiores y cuernos posteriores de los ventrículos laterales. También se encuentra situada en este área la región superior del cerebelo y del tallo cerebral, así como el tálamo y los ganglios basales. En la parte inferior, y de delante atrás, se pueden ver la cisura interhemisférica, la parte inferior de los cuernos frontales, el tercer ventrículo y la cisterna cuadrigeminal. La parte inferior de los cuernos frontales aparece como unas hendiduras curvas que convergen hacia la línea media. La cisura interhemisférica y el tercer ventrículo se encuentran situados en la misma línea. Las cisterna cuadrigeminal es curva, y está situada en posición transversa con la cavidad

anterior, y la curva de la cisterna recubre la cara posterior de los colículos o techo del cerebro medio.

En la región media de este área puede verse la ínsula, por debajo de la superficie del hemisferio cerebral y rodeada de líquido cefalorraquídeo por el surco circular. El parénquima cerebral que separa la ínsula y el surco circular de la superficie hemisférica está formado por el opérculo, y por debajo de la ínsula se encuentran los núcleos caudado y lenticulado, que tienen mayor densidad que la sustancia blanca que los rodea. Por delante de la ínsula se encuentran los lóbulos frontales, separados por la cisura interhemisférica. El límite entre el cerebelo y los lóbulos temporales está marcado por la dura, que a veces se puede ver después de la inyección de contraste intravenoso.

Por encima del área ventricular baja, aparecen ambos cuernos frontales como dos espacios triangulares rellenos de LCR, con un borde lateral cóncavo. La rama medial del triángulo que forman los cuernos frontales es recta y se apoya prácticamente contra la contraria, siendo separada exclusivamente por el septum pelucidum. El tercer ventrículo se encuentra situado en la línea media y su comienzo se ve a nivel del borde posterior de los cuernos frontales. A veces, es visible a este nivel el foramen de Monro.

La cisterna cuadrigeminal tiene una configuración romboidea en cuatro extensiones: la anterior, que es el vellum interpositum del techo del tercer ventrículo; la posterior, que forma la cisterna supracerebelar, y las extensiones laterales, que forman las cisternas retrotalámicas. La parte del tercio anterior está ocupada por lóbulos frontales, mientras la posterior lo está por lóbulos occipitales y temporal, y por una pequeña parte del cerebelo en la parte central. En la zona media pueden verse dos áreas en forma de L de densidad baja, la cápsula interna, separando el núcleo caudado, el lenticular y el tálamo. La ínsula se ve lateral al núcleo lenticular.

El área ventricular alta muestra los cuerpos de los ventrículos laterales, que en su parte posterior, se separan de la línea media, mientras que los cuerpos de los ventrículos se unen al trígono. En esta zona se visualiza el surco parietooccipital, separando el lóbulo occipital y ambos ventrículos laterales, que están separados a su vez por un área ocupada por el cuerpo calloso y el giro cingulado. En la zona de la convexidad pueden verse la cisura de Silvio y el surco central. El surco central se encuentra situado enfrente del plano del extremo anterior del ventrículo lateral.

La región supraventricular muestra la cisura interhemisférica, y, a ambos lados, los hemisferios cerebrales, con el centro semioval y el córtex cerebral. A este nivel, el único rasgo anatómico visible es la cisura interhemisférica.

2. MEDICINA NUCLEAR
DR. C. S. PEDROSA

El uso de los estudios isotópicos muy utilizados en el pasado ha descendido considerablemente en los últimos tiempos. Los isótopos utilizados incluyen los derivados del Tecnecio[99] así como la albúmina marcada con Iodo[131] (R.I.S.A.).

Una técnica de estudio isotópico que todavía se utiliza con frecuencia es la *encefalografía isotópica* en la cual el contraste (HSA-I^{131}-albúmina humana del suero marcada) es inyectado en el espacio subaracnoideo a través de una punción lumbar. El isótopo asciende por las cisternas basales y surcos aracnoideos, en cuatro horas. En el individuo normal las cisternas basales y la zona cortical se ven bien a las 24 horas sin existir relleno ventricular y desapareciendo la radiactividad aproximadamente después de 48 horas. En pacientes con hidrocefalia comunicante, el isótopo no pasa a la zona del córtex y entra en los ventrículos dilatados en 24 horas, estando dentro de ellos por varios días. Esta diferencia de comportamiento ha sido utilizada en diagnosticar los diferentes tipos de hidrocefalia.

La cisternografía con radionúclidos es también un método bien establecido para el estudio de las rinorreas. Ultimamente se ha utilizado la sobrepresión con buenos resultados.

3. ANGIOGRAFIA
DR. J. VIAÑO

Ha sido el método diagnóstico más empleado hasta la aparición del TAC. En la actualidad, gracias a los grandes avances tecnológicos, ha vuelto a tener protagonismo para las alteraciones del SNC y su posible tratamiento endovascular.

A) Anatomía radiográfica

La arteria carótida primitiva derecha se origina en el tronco braquiocefálico derecho; la izquierda nace directamente del cayado aórtico. Después de su nacimiento tiene un trayecto ascendente y, habitualmente, a la altura del borde superior del cartílago tiroideo, (C_4), se bifurca en carótida interna y carótida externa.

a) *Carótida interna.*—Tiene un trayecto rectilíneo en continuidad con el de la carótida primitiva. Clásicamente se divide en tres porciones:

— Intrapetrosa, formada por un segmento vertical seguido de otro horizontal en el eje del peñasco.

— Intracavernosa, que es el sifón carotídeo que se extiende desde el agujero rasgado anterior hasta su entrada en el espacio intracraneal.

— Intracraneal, que, tras su entrada en el espacio subaracnoideo de la cisterna quiasmática, se bifurca en cerebral anterior y media. (Fig. 49-2.)

La arteria cerebral anterior toma un trayecto horizontal y, dirigiéndose hacia la línea media, cambia de dirección y se hace ascendente, en busca de la cara superior del cuerpo calloso. Desde este último cambio de dirección se denomina arteria pericallosa. La arteria cerebral anterior se anastomosa con la cerebral

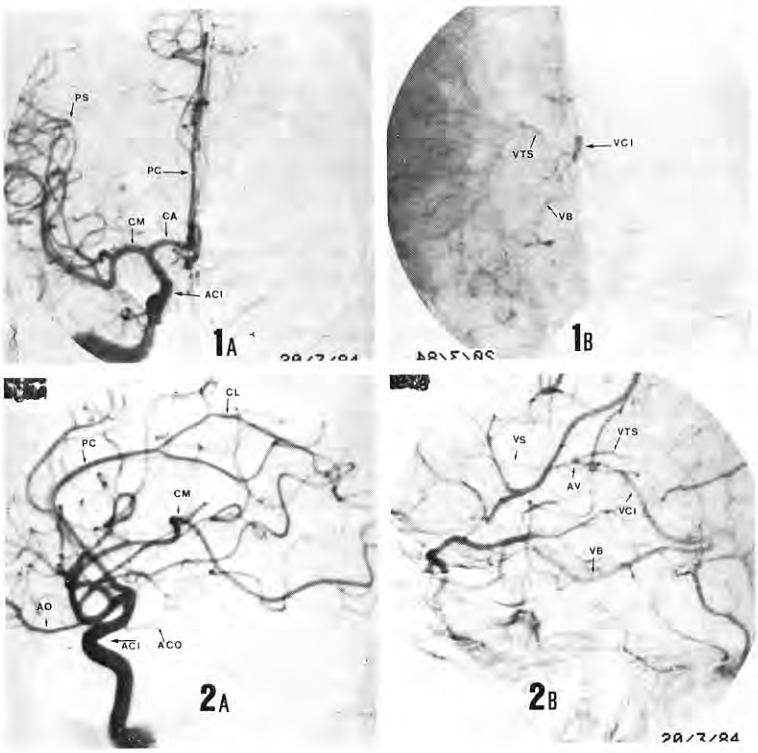

Fig. 49-2.—Anatomía angiográfica normal de la arteria carótica interna. 1: Proyección anteroposterior. a) Fase arterial. b) Fase venosa. 2: Proyección lateral. a) Fase arterial. b) Fase venosa. ACI: Arteria carótida interna. ACO: Arteria coroidea. AO: Arteria oftálmica. AV: Angulo venoso. CA: Arteria cerebral anterior. CL: Arteria calloso-marginal. CM: Arteria cerebral media. PC: Arteria pericallosa. PS: Punto silviano. VB: Vena basal. VCI: Vena cerebral interna. VS: Vena septal. VTS: Vena talamoestriada.

anterior contralateral, antes de tomar el trayecto ascendente, y forma parte, en unión del sifón carotídeo y de la comunicante posterior, del polígono de Willis.

En la bifurcación de la carótida interna, la rama que se dirige hacia afuera es la cerebral media, que tiene una porción horizontal, de la que nacen las arterias de los ganglios basales (estriotalámica), y un segmento vertical que se distribuye hacia la convexidad parietotemporal. Este segmento tiene una disposición característica, originada por el hecho de que, antes de su distribución cortical, tiene que replegarse en el interior de la región insular, dando origen a los puntos de inflexión de la cerebral media que van a definir en su conjunto el eje vascular de ésta. El más posterior de ellos es el punto silviano, clave en el diagnóstico angiográfico.

Las venas del territorio carotídeo se pueden clasificar en:

a) Superficiales.—Son de escaso interés por las frecuentes variaciones que tienen. De ellas, las más constantes son la vena de Trolard, que drena en el seno sagital superior, y la vena de Labbé, que drena en el seno lateral.

b) Profundas.—Son más constantes que las superficiales. Las más importantes son:

— Vena cerebral interna. Tiene un trayecto próximo a la tela coroidea del tercer ventrículo. Drena en la ampolla de Galeno. Tiene su origen a nivel del agujero de Monro, por la unión de la vena septal y la talamoestriada. La unión de la vena septal y de la talamoestriada forma el ángulo venoso, que nos permite valorar el tamaño ventricular.

— Vena de Galeno. Está formada por la unión de la vena cerebral interna y de la vena basal, que, desde el espacio perforado anterior, se dirige hacia atrás, rodeando la cara externa del pedúnculo cerebral.

b) *Carótida externa.*—El tronco de la carótida externa se distribuye en territorios que poseen una funcionalidad muy específica.

Clásicamente, las ramas de división se clasifican en:

a) Arterias de la cara, que, entre otras, son:
— Tiroidea superior.
— Lingual y facial, que nacen de un tronco común en el 25 % de los casos.
— Faríngea ascendente.
— Maxilar interna.

b) Arterias con destino craneal:
— Occipital. Es la primera rama de distribución posterior.
— Temporal superficial.

c) *Arteria vertebral.*—Se origina en la subclavia, a nivel de C_6. Se introduce en el canal transverso, ascendiendo por él hasta la altura de C_2. A partir de aquí, la arteria cambia de dirección y, dirigiéndose hacia delante y arriba, rodea la médula y se une con

la vertebral contralateral para formar el tronco basilar, que recorre la cisterna prepontina entre el puente y el clivus. Al hacerse supratentorial se bifurca en las ramas cerebrales posteriores, que se van a distribuir en ramas de irrigación hacia la región temporooccipital (temporales y calcarinas).

La arteria vertebral, en su trayecto cervical, origina ramas que intervienen en la vascularización del eje espinal anterior. Antes de su unión con la vertebral, nace la arteria cerebelosa posteroinferior, y del tronco basilar se originan las cerebelosas (media y superior) que, rodeando el tronco cerebral, van a vascularizar el parénquima cerebeloso. La arteria vertebral tiene una anastomosis importante con el sistema carotídeo a través de la comunicante posterior. (Fig. 49-3.)

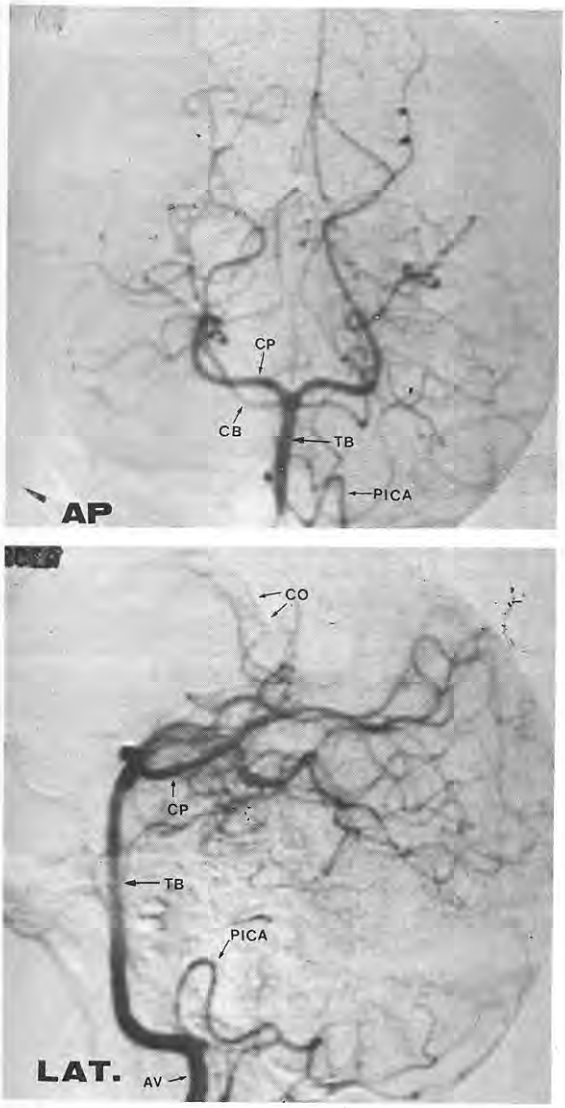

Fig. 49-3.—Arteriografía vertebral en fase arterial. Arriba, proyección ap. Abajo, proyección lateral. AV: Arteria vertebral. CB: Cerebelosa superior. CO: Grupo coroideo. CP: Cerebral posterior. PICA: Arteria cerebelosa posteroinferior. TB: Tronco basilar.

B) **Indicaciones de la angiografía cerebral**

Se han reducido de forma notable. Las que persisten serán discutidas en el respectivo apartado.

4. ULTRASONIDOS

DR. C. S. PEDROSA
DR. J. MADRIGAL

El hecho de existir la posibilidad de visualizar el cerebro del recién nacido a través de la fontanela abierta, la ausencia de radiación y la facilidad de manejo del método, que permite la exploración del lactante en su propia unidad de cuidados intensivos o incluso en el propio quirófano, hacen de esta técnica el avance más importante de los últimos años. (Figura 49-4.)

1. *Patología*

A) **Anomalías congénitas**

La *hidranencefalia* parece deberse a una disrupción masiva del cerebro. Existe pérdida severa del tejido cerebral, estando la cabeza rellena fundamentalmente con líquido.

Los *quistes aracnoideos* son colecciones de líquido cefalorraquídeo, habitualmente cercanas a la parte posterior del tercer ventrículo, en las cisternas, alrededor de la silla turca y en la fosa posterior. En la ultrasonografía se muestra una masa quística desplazando estructuras adyacentes. La masa puede producir obstrucción del sistema ventricular.

El síndrome de *Dandy-Walker* produce una dilatación quística del IV ventrículo asociado a disgénesis del vérmix cerebeloso. La ultrasonografía puede demostrar la presencia de un quiste grande en la fosa posterior, en continuación con el IV ventrículo. Los ventrículos están dilatados.

La *holoprosencefalia* aparece por un desorden de la diverticulación del cerebro fetal. La forma más severa es la llamada «holoprosencefalia alobar», en la que no existen los hemisferios cerebrales, viéndose una gran cavidad ventricular única en forma de herradura y el tálamo fundido.

La *agenesia del cuerpo calloso* se asocia a otras anomalías.

Los hallazgos sonográficos incluyen: separación marcada de los ventrículos laterales y dilatación del tercer ventrículo, con interposición variable entre los ventrículos laterales.

B) **Infecciones**

Las meningitis producen, en la fase aguda, edema cerebral severo que puede detectarse en ultrasonografía por la compresión y la pobre visualización de los surcos y ventrículos.

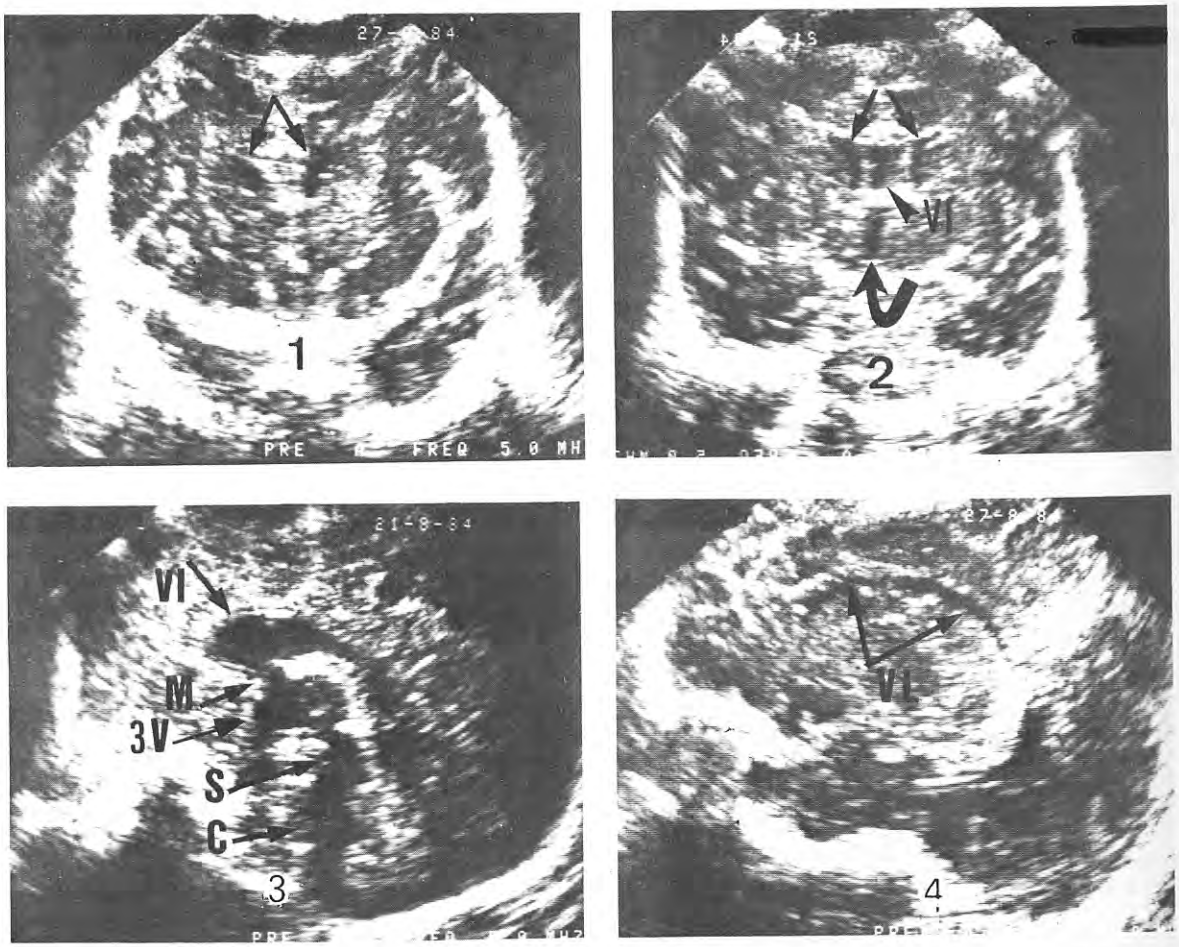

Fig. 49-4.—Ultrasonografía normal del cerebro del recién nacido obtenida a través de la fontanela anterior. 1: Corte coronal a nivel de las astas frontales de los ventrículos laterales (flechas) 2: Corte coronal más posterior, mostrando los ventrículos laterales (flechas rectas) el cavum velum interpositi (VI) entre las dos astas de los ventrículos laterales, así como el III ventrículo (flecha curva). 3: Corte lateral en la línea media mostrando el cavum velum interpositi (VI), el agujero de Monro (M), el III ventrículo (3V), el acueducto de Silvio (S), el IV ventrículo (C). 4: Corte sagital más lateral mostrando el cuerpo del ventrículo lateral (VL).

Los abscesos cerebrales ocurren más frecuentemente en el lóbulo frontal (33 %). La ultrasonografía puede demostrar la masa con desplazamiento de la línea media y compresión ventricular. La cavidad puede ser sonotransparente o tener ecos en su interior, debido a la existencia de debris.

C) Hemorragia intracraneal

En niños prematuros la hemorragia intracerebral (HIC) es la alteración del sistema nervioso central más frecuente en el período neonatal. Ocurre entre el 40 y el 60 % de los lactantes menores de 1.500 gr o de 32 semanas de gestación. La incidencia disminuye al 5 % al nacimiento. Este cambio parece estar en relación con la presencia de la llamada «matriz germinal», que es una hoja fina de células primitivas dentro de la región subependimal del ventrículo lateral, por dentro del núcleo caudado, que es un tejido pobremente organizado, frágil y con muchos vasos de paredes finas. La matriz germinal desaparece habitualmente entre las 34 y 36 semanas de edad gestacional.

Existen diferentes localizaciones de la hemorragia intracraneal (HIC) como la subependimaria (HSE), que también se llama hemorragia de la matriz germinal, intraventricular (HIV), intraparenquimatosa (HIP), del plexo coroides (HPC) y subaracnoidea (HSA). La mayoría de los autores ha aceptado la existencia de grados, basados en los que se han utilizado para el TAC, y que Rumack agrupa de la siguiente manera, siguiendo a Papile:

Grado I:	Hemorragia subependimaria aislada.
Grado II:	HSE o HPC con HIV, sin dilatación ventricular.
Grado III:	HSE o HPC con HIV, con dilatación ventricular.
Grado IV:	HSE o HPC con HIV o HIP *a)* HIP sin dilatación ventricular

La *hemorragia subependimal* (HSE) aparece en los ultrasonidos como un área de ecogeneidad aumentada en la región del núcleo caudado. La localización más frecuente es en la cabeza del núcleo caudado.

La *hemorragia intraventricular* (HIV) aparece en la ecografía como ecos fuertes, rellenado el ventrículo parcial o totalmente. (Fig. 49-5.) La demostración de este material ecogénico en el cuerno occipital hace muy fiable el diagnóstico de hemorragia intraventricular.

Los hallazgos ecográficos varían con la edad de la hemorragia. En las fases iniciales son siempre densamente ecogénicas. Cuando existen hematomas de gran tamaño, los coágulos, ecogénicos, van convirtiéndose en sonorotransparentes centralmente en las primeras una o dos semanas.

Aproximadamente un 68 % de los accidentes ocurren en los dos primeros días de la vida, pero un 18 % ocurre en el tercer día, y un 9 % hasta prácticamente 8 días. Sin embargo, conviene saber que la mayoría de las hemorragias graves (grados III y IV) con hidrocéfalo resultante ocurren en el primer día de la vida. Así mismo, éstas, en el primer día, pueden tener solamente hemorragia subependimaria, pero progresar a hemorragia intraventricular o intraventricular e intraparenquimatosa. La incidencia de la hemorragia intracerebelar en autopsias es del 21 al 25 % de los prematuros entre 28 y 30 semanas de edad gestacional, mientras que la detección sonográfica de este tipo de hemorragias no parece frecuente en las series publicadas.

El ultrasonido debe hacerse como un test de screening, entre los días cinco y siete de la vida en todos aquellos lactantes menores de 32 semanas de edad gestacional, o con síntomas clínicos que sugieran la presencia de hemorragia intracerebral. Otro dato importante es que un examen negativo en el primer día no excluye la posibilidad de hemorragia posterior.

Las consecuencias de la hemorragia intraventricular son importantes. De ellas, la más grave es la hidrocefalia. La frecuencia de la hidrocefalia posthemorrágica parece situarse entre el 6 %, para los pre-

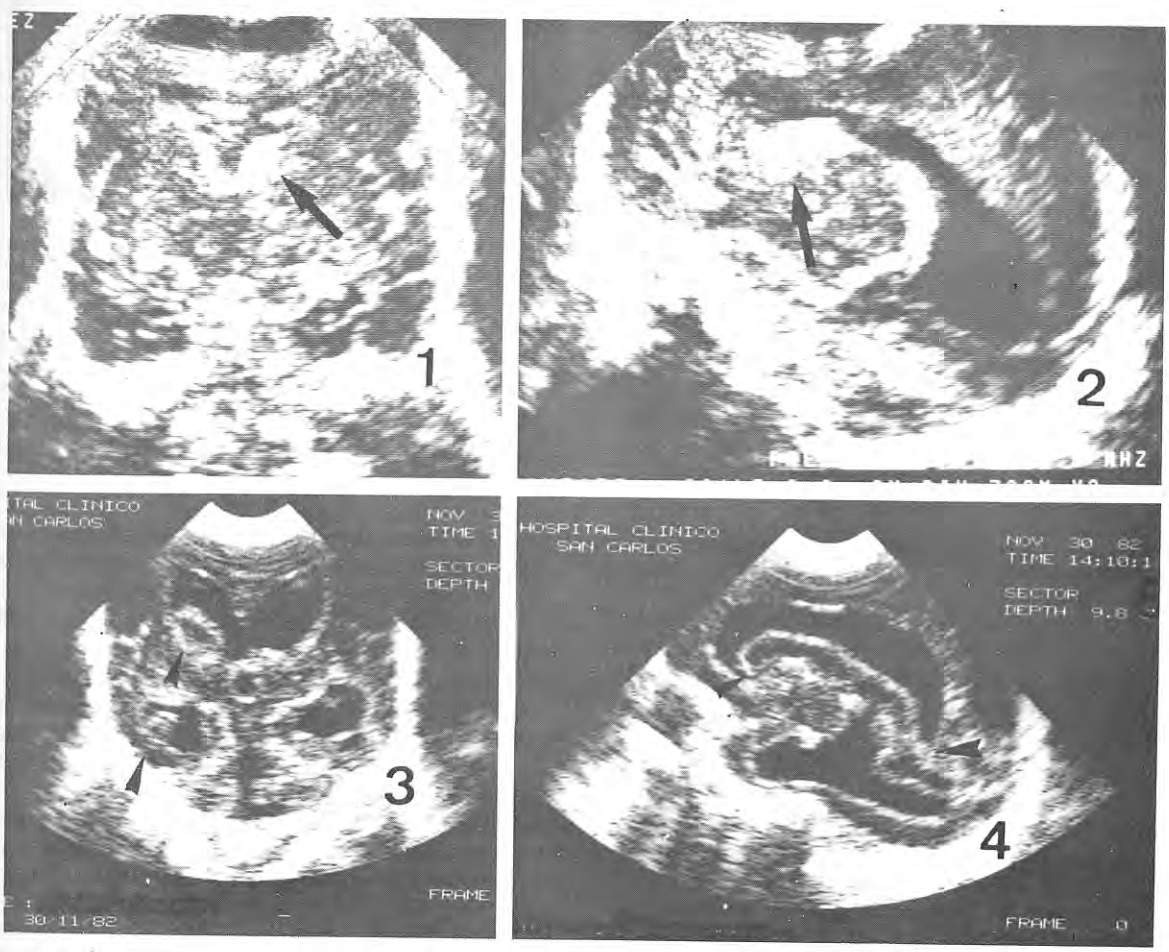

Fig. 49-5.—Ultrasonografía patológica del recién nacido. 1 y 2: Hemorragia subependimaria de alta ecogenicidad en la cabeza del núcleo caudado (flecha). 3 y 4: Hemorragia intraventricular en evolución. Los ventrículos laterales marcadamente dilatados contienen grandes coágulos parcialmente organizados (puntas de flecha).

maturos de más de 32 semanas, y el 18-30 % para los de menos de 32 semanas.

D) **Colecciones subdurales**

El traumatismo del parto es la causa más frecuente de la presencia de una colección subdural, que también puede verse en meningitis, deshidratación severa, mielomeningocele, etc. La ultrasonografía puede mostrar algunos datos similares a los vistos en la tomografía axial computarizada. En las fases iniciales la colección es más ecogénica, haciéndose poco a poco menos ecogénica, hasta convertirse en totalmente anecoica.

E) **Isquemia**

La *hipoxia y/o isquemia cerebral* produce la muerte del paciente o deja secuelas importantes entre el 30 y el 62 % de los casos. Las complicaciones de las lesiones de hipoxia-isquemia han sido recientemente estudiadas por US e incluyen leucomalacia ventricular, infarto de grandes vasos, hemorragia parenquimatosa aislada, encefalomalacia quística y atrofia parenquimatosa.

La *leucomalacia periventricular* es una lesión isquémica del cerebro neonatal, que ocurre más frecuentemente en el prematuro y que se caracteriza por una necrosis de la sustancia blanca periventricular en las regiones adyacentes a los ángulos externos de los ventrículos laterales.

Los hallazgos incluyen ecogeneidad periventricular anormal, con una distribución muy típica en el ángulo externo de los ventrículos laterales, radiándose anteriormente desde el trígono al foramen de Monro. En fases más tardías aparecen formaciones quísticas multiseptadas periventriculares.

Suelen ser cavitaciones anecógenas, redondeadas, de contornos regulares y tamaño pequeño, a veces unilaterales, pero casi siempre bilaterales y simétricas.

F) **Hidrocefalia**

Los ultrasonidos pueden ser de gran valor en la detección de hidrocefalia, en el reconocimiento de la causa de la misma y, posteriormente, cuando se utilizan procedimientos de shunt, para determinar su funcionamiento. (Fig. 49-6.)

Las causas más frecuentes de hidrocefalia son:

Congénitas:	**Adquiridas:**
— Estenosis del acueducto	— Hemorragia
— Malformaciones quísticas	— Infección
— Holoprosencefalia	— Tumor
— Hidrancefalia	— Atrofia cerebral

Fig. 49-6.—1 y 2: Hidrocefalia del recién nacido. Los cortes coronal y sagital muestran una marcadísima dilatación de los ventrículos laterales (flechas largas) del III ventrículo (3V) así como de las astas temporales (CT). Ultrasonografía de válvula de drenaje ventricular.

En los casos de *estenosis acueductal,* la causa más frecuente de hidrocefalia en los niños, el ultrasonido reconoce la presencia de dilatación del tercer ventrículo, y de los ventrículos laterales, con un cuarto ventrículo normal.

La presencia de *hemorragia* ya ha sido discutida. La *infección* es la segunda causa de hidrocefalia en niños. Cuando la meningitis se complica con ventriculitis pueden aparecer septaciones ventriculares que pueden reconocerse con ultrasonidos.

La ultrasonografía es un método ideal para monitorizar la función de los *shunts* entre los ventrículos y las cavidades naturales del cuerpo, fundamentalmente la peritoneal. El US es capaz de detectar la complicación más frecuente, que es la mala función, al ver una dilatación persistente de los ventrículos aumentados o un aumento de los mismos después de un período de mejoría.

5. RESONANCIA MAGNETICA

DR. M. SANZ

A) Introducción

El sistema nervioso central (SNC) ha sido la principal área de interés clínico en la resonancia magnética (RM) por protones, desde la descripción de las primeras alteraciones cerebrales en 1980. Las imágenes poseen un alto nivel de contraste, que permiten diferenciar la sustancia gris de la blanca, y, a diferencia con la tomografía computarizada (TC), los artefactos óseos no constituyen un problema a nivel de la médula ni de la fosa posterior. Se obtienen imágenes en coronal y sagital (de hecho, en cualquier plano) sin la necesidad de reconstruir por ordenador. No se le conocen riesgos biológicos asociados a su empleo en la clínica.

La mayor contribución a la señal emanante del SNC proviene de la resonancia de los núcleos de hidrógeno asociados a la molécula de agua. La molécula de agua tiene dos núcleos de hidrógeno (protones), y el agua es un componente universal del tejido nervioso. Así pues, la RM por protones es particularmente sensitiva a la diferencia en agua entre el tejido normal y el patológico. (Fig. 49-7.)

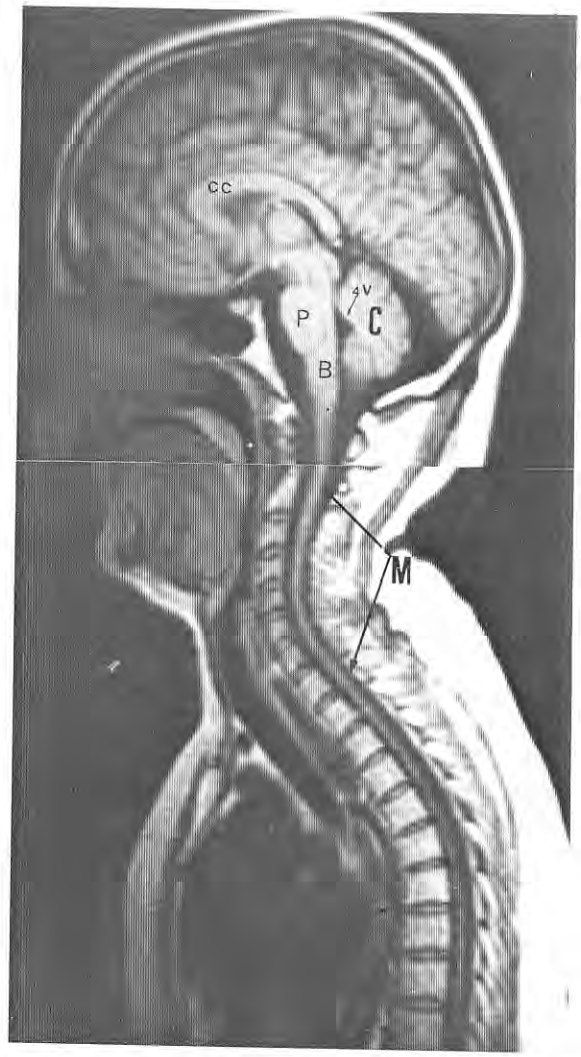

Fig. 49-7.—Corte de Resonancia Magnética (RM) normal del cráneo y médula en proyección sagital. Puede verse la médula espinal (M) el cerebelo (C) así como el puente (P) y el bulbo raquídeo (B). El IV ventrículo (4V) es claramente visible. Cuerpo calloso (CC). El contraste de estas imágenes traduce predominantemente densidad de protones.

B) Cambios patológicos generales

Edema.—Un aumento regional del contenido en agua del sistema nervioso central, que ocasiona una prolongación de los tiempos de relajación T_1 y T_2, ocurre en una gran variedad de procesos patológicos que afectan al cerebro y a la médula espinal. La sensibilidad de la RM está estrechamente relacionada con su habilidad en detectar el edema. El infarto cerebral ocasiona característicamente edema citotóxico.

El edema de origen vasogénico ocurre tras la destrucción de la barrera hematoencefálica. Los tumores suelen producir edema vasogénico, ya que los vasos tumorales neoformados no poseen barrera hematoencefálica. Esta forma de edema se distribuye generalmente a lo largo de los tractos de sustancia blanca, empujados por la fuerza de la presión hidrostática. La tercera forma de edema que se puede detectar por RM es el llamado edema intersticial asociado con hidrocefalia. En presencia de suficiente presión intraventricular, la tela ependimaria de los ventrículos puede fisurarse, permitiendo el escape de LCR al parénquima cerebral adyacente.

Hemorragia intracraneal.—La RM puede demostrar la presencia de hemorragia intracraneal. Esta habilidad se relaciona probablemente con la propiedad magnética de la molécula de hemoglobina, la cual modifica la forma de relajarse de los núcleos de hidrógeno vecino, siendo esto último lo que detectamos como una diferente intensidad de resonancia.

El TAC puede no detectar la presencia de una hemorragia antigua, o incluso malinterpretarla como un foco de edema cerebral. La RM sin embargo detecta la presencia de un coágulo antiguo con mayor sensibilidad.

Calcificación.—Consecuentemente la señal RM del tejido calcificado es muy baja.

Necrosis.—La apariencia de las imágenes RM puede ser muy distinta, reflejando esta sucesión de fases. El efecto predominante en las fases tardías de la necrosis parece ser una acumulación de agua, lo que causa una prolongación de la relajación T_1, que consecuentemente resulta en una zona de baja intensidad.

Fibrosis.—El tejido conjuntivo denso, al igual que la duramadre normal, ofrece una señal RM relativa-

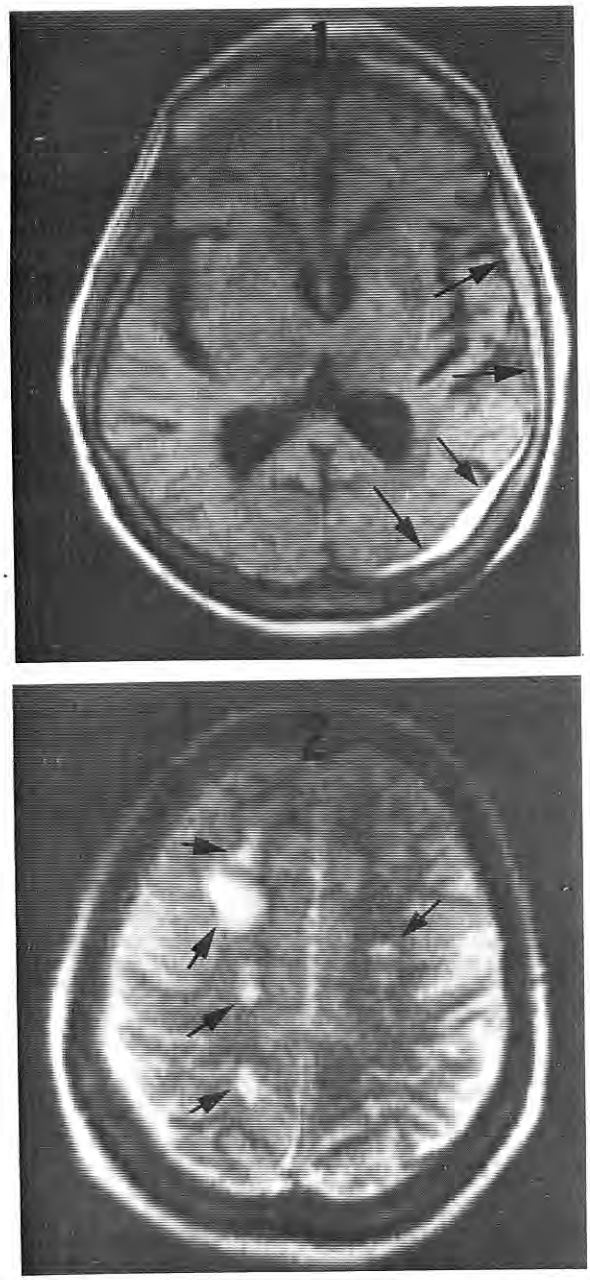

Fig. 49-8.—Patología cerebral en RM. 1: Proyección axial en un paciente con un hematoma subdural parietooccipital izquierdo (flechas). La sangre extravasada posee un T-1 corto que le confiere una alta intensidad. 2: Corte axial a nivel de los centros semiovales en paciente con esclerosis en placas. Las placas producen una señal más alta que la sustancia blanca normal (flechas).

mente baja. Se sugiere que esta débil señal está relacionada con la ausencia de agua.

Acumulación de grasa.—La grasa produce una intensidad alta en RM.

La habilidad en identificar la grasa mediante la RM es de utilidad en el estadiaje del proceso de mielinización normal en la infancia, y para demostrar la presencia de desmielinización. La RM muestra las regiones de desmielinización como zonas de marcada prolongación del T_1, e igualmente con marcada prolongación del T^2.

C) Entidades patológicas específicas

Enfermedades degenerativas.

Esclerosis Múltiple (EM).—Desde que en 1974 se demostró por primera vez el exquisito poder de la RM en diferenciar el contraste entre la sustancia gris y la blanca del SNC, se pudo predecir su papel en el diagnóstico de las enfermedades desmielinizantes.

Las lesiones de EM (fig. 49-8) se muestran como zonas focales con aumento de la intensidad de resonancia en las secuencias ponderadas en T_2. Estas lesiones son homogéneas, bien definidas y distribuidas bilateralmente, y con cierto grado de simetría por ambos centros semiovales, siendo más numerosas a nivel periventricular.

Tumores.—La detección por RM de los tumores viene dada por varios factores, que incluyen los cambios en la intensidad de la señal, el tamaño, localización y la producción de edema. La clara delimitación entre la sustancia blanca y la gris, al igual que la precisa identificación del LCR en los ventrículos y cisternas subaracnoideas, permite observar los desplazamientos causados por una lesión ocupante de espacio. Una de las principales limitaciones de la RM, en comparación con el TAC en contraste IV, ha sido la pobre diferenciación entre el tumor y el edema.

Los tumores cerebrales usualmente muestran un aumento similar de los valores de relajación T_1 y T_2, pero se han identificado situaciones en las que los tumores presentan T_1 y T_2 cortos.

Una importante aplicación de la RM es en el diagnóstico del neurinoma del acústico. Pueden verse pequeños neurinomas del acústico sin necesidad de realizar el TAC tras la inyección de aire o de metrizamida intratecal.

La posibilidad de distinguir entre una lesión ocupante de espacio quística y una sólida resulta muy útil en el diagnóstico diferencial de la siringomielia con un tumor intramedular. (Fig. 49-9.)

Enfermedad isquémica.—El infarto cerebral se detecta fácilmente por RM, tanto en su estado temprano como tardío, aun en localizaciones difíciles para el TAC, tales como la fosa posterior y en la médula espinal. (Fig. 49-10.)

Malformación arteriovenosa.—La sensibilidad de la RM al flujo sanguíneo normal y a sus alteraciones le confieren un valor particular en el diagnóstico de malformaciones arteriovenosas (MAV). Los vasos con un flujo sanguíneo rápido se muestran como estructuras tubulares con muy poca o ninguna intensidad de señal. Esta es la apariencia que pueden mostrar las arterias que alimentan o las venas que drenan a una malformación.

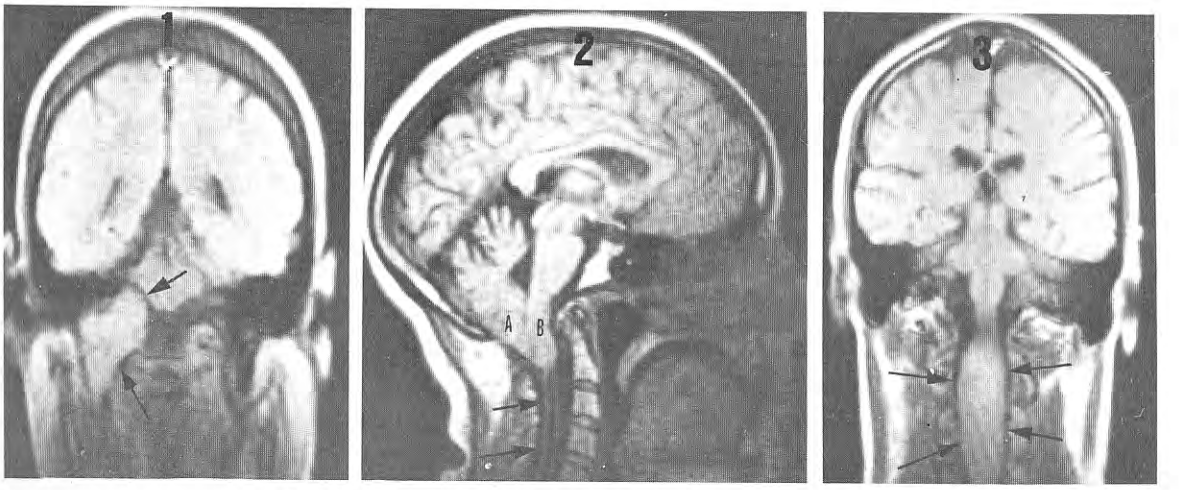

Fig. 49-9.—Semiología en RM. 1: Tumor del glomus yugularis derecho. La masa (flecha) tiene un crecimiento exocraneal, así como intracraneal hacia el ángulo pontocerebeloso derecho. 2: Síndrome de Arnold-Chiari. Existe desaparición de la cisterna magna, herniación transforaminal de las amígdalas cerebelosas (A) y de la unión bulbomedular (B). A nivel cervical puede verse una cavidad sinringomiélica que produce una zona de menor intensidad en el interior de la médula (flechas). 3: Astrocitoma medular. El tumor intramedular produce un ensanchamiento homogéneo de la médula cervical (flechas).

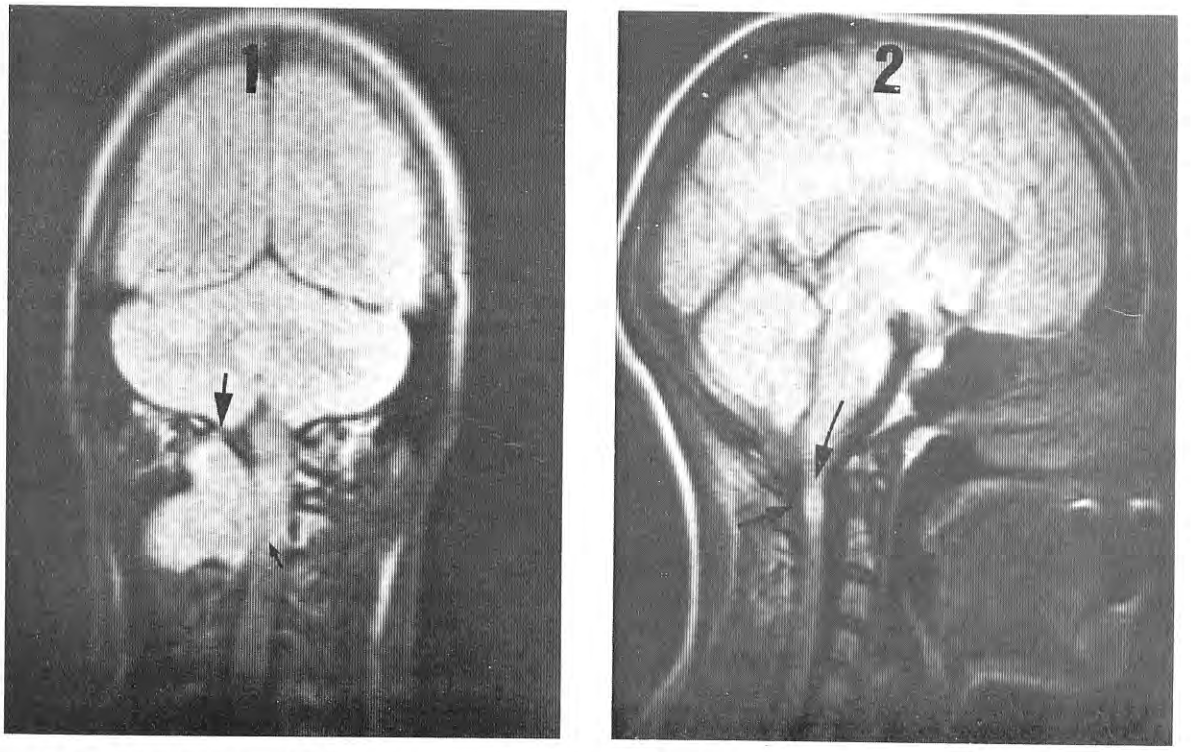

Fig. 49-10.—Semiología en RM. 1: Neurinoma extramedular. La imagen coronal muestra el tumor con su componente intradural (flecha pequeña) y su extensión extradural a través del agujero de conjunción derecho (flecha grande). 2: Isquemia medular cervical. El área de alta densidad de la región medular cervical (flechas) es secundaria a una lesión isquémica.

B. MEDULA ESPINAL

DR. R. RODRIGUEZ

1. RECUERDO ANATOMICO

La médula está cubierta y protegida por meninges, distinguiéndose tres membranas: *a)* la más interna, piamadre, que es continuación de la piamadre craneal y está en íntimo contacto con la médula; *b)* una meninge intermedia, aracnoides, también continua con la craneal, en contacto con la cara interna de la duramadre, y *c)* la membrana más externa y potente, duramadre, que se extiende desde el foramen magno hasta la segunda o tercera vértebra sacra. Entre el periostio vertebral y la duramadre raquídea existe un espacio (extradural o epidural) que contiene grasa y estructuras vasculares, que es prácticamente virtual en la región cervical y que aumenta de tamaño llamativamente en la región lumbosacra. Entre la aracnoides y la duramadre existe otro espacio virtual (espacio subdural) que en determinadas condiciones puede convertirse en un espacio amplio (como en punción lumbar inadecuada). Entre la aracnoides y la piamadre se encuentra el espacio subaracnoideo, que contiene el líquido cefalorraquídeo (LCR) y tiene comunicación directa con el espacio subaracnoideo craneal. (Fig. 49-11.)

El conducto raquídeo se puede dividir esquemáticamente en dos compartimentos separados por la duramadre: *a)* epidural o extradural, fuera de la duramadre; y *b)* intradural, que contiene la aracnoides, el espacio subaracnoideo con el LCR, la piamadre, la médula, las ramas dorsal y ventral de los nervios raquídeos, las arteries y las venas medulares. Se denomina saco dural o tecal a este compartimento intradural, que acaba en un fondo de saco a nivel de S_3 aproximadamente.

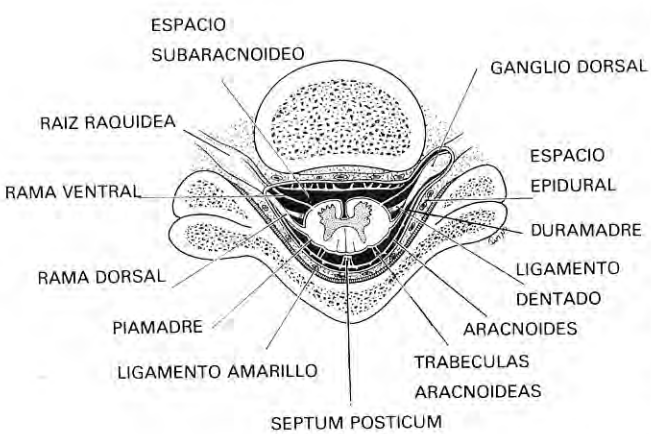

Fig. 49-11.—Esquema de la anatomía normal de la región de la médula espinal (siguiendo a Vakili).

2. TECNICAS DE EXAMEN

A) Radiología simple

En un estudio simple se deben evaluar:

1. *Número.* Debe valorarse si hay vértebras supernumerarias, si falta algún pedículo, etc.

2. *Forma.* Hay que valorar si la vértebra tiene forma anormal, por ejemplo, «vértebra en mariposa», «en pez», etc. Si existe festoneado posterior del cuerpo, que puede ser producido por múltiples causas; si la forma del pedículo es anormal (normalmente oval); si existen alteraciones de fusión, espina bífida o fracturas o defectos en la pars interarticularis (espondilosis).

3. *Tamaño.* Es importante conocer si existe disminución de altura (colpaso vertebral), aumento de tamaño de la vértebra (Paget, acromegalia, etc.), pérdida de altura del espacio intervertebral, como en la enfermedad degenerativa o en la espondilitis, si el tamaño de un foramen es anormal o está aumentado, como en ciertos neurinomas, el aumento local de la distancia interpedicular que ocurre en ciertos tumores intrarraquídeos y el aumento difuso, por ejemplo de la siringomielia. Debe valorarse si la distancia anteroposterior del canal está disminuida, como, por ejemplo, en la estenosis congénita del canal (acondroplasia), o aumentada, como en aquellas patologías que cursan con festoneado posterior del cuerpo vertebral.

4. *Densidad.* Es muy importante valorar si está disminuida focal o difusamente (lesión lítica u osteoporosis), si está aumentada (esclerosis) homogéneamente o de manera heterogénea o focal.

5. *Calcificaciones.* Pueden existir intrarraquídeas (siempre anómalas, como, por ejemplo, en un meningioma o en un disco herniado).

B) Mielografía

La técnica consiste en la introducción de un medio de contraste por punción en el espacio subaracnoideo, respetando las normas de esterilidad. La mielografía puede realizarse con medio de contraste negativo (gas) o con contraste positivo, que puede ser lipo o hidrosoluble. (Fig. 49-12.)

Mielografía con contraste hidrosoluble. El contraste, al ser poco viscoso, produce un buen relleno de todo el espacio subaracnoideo, incluidos los fondos de saco radiculares, consiguiéndose una mejor visualización de las raíces que con otros tipos de contraste; así mismo, delimita perfectamente la médula en todo su perímetro, aunque a veces hay que recurrir a la tomografía. Otra de sus ventajas es que puede ser utilizado en combinación con el TAC.

Los *efectos secundarios* más frecuentes son por irritación meníngea. En aproximadamente el 50 % de los pacientes se presentan cefaleas, náuseas y/o vómitos; se han descrito epilepsias en un porcentaje bajo y cuadros sicoorgánicos. Todos los efectos secundarios son transitorios y no existen efectos tardíos descritos.

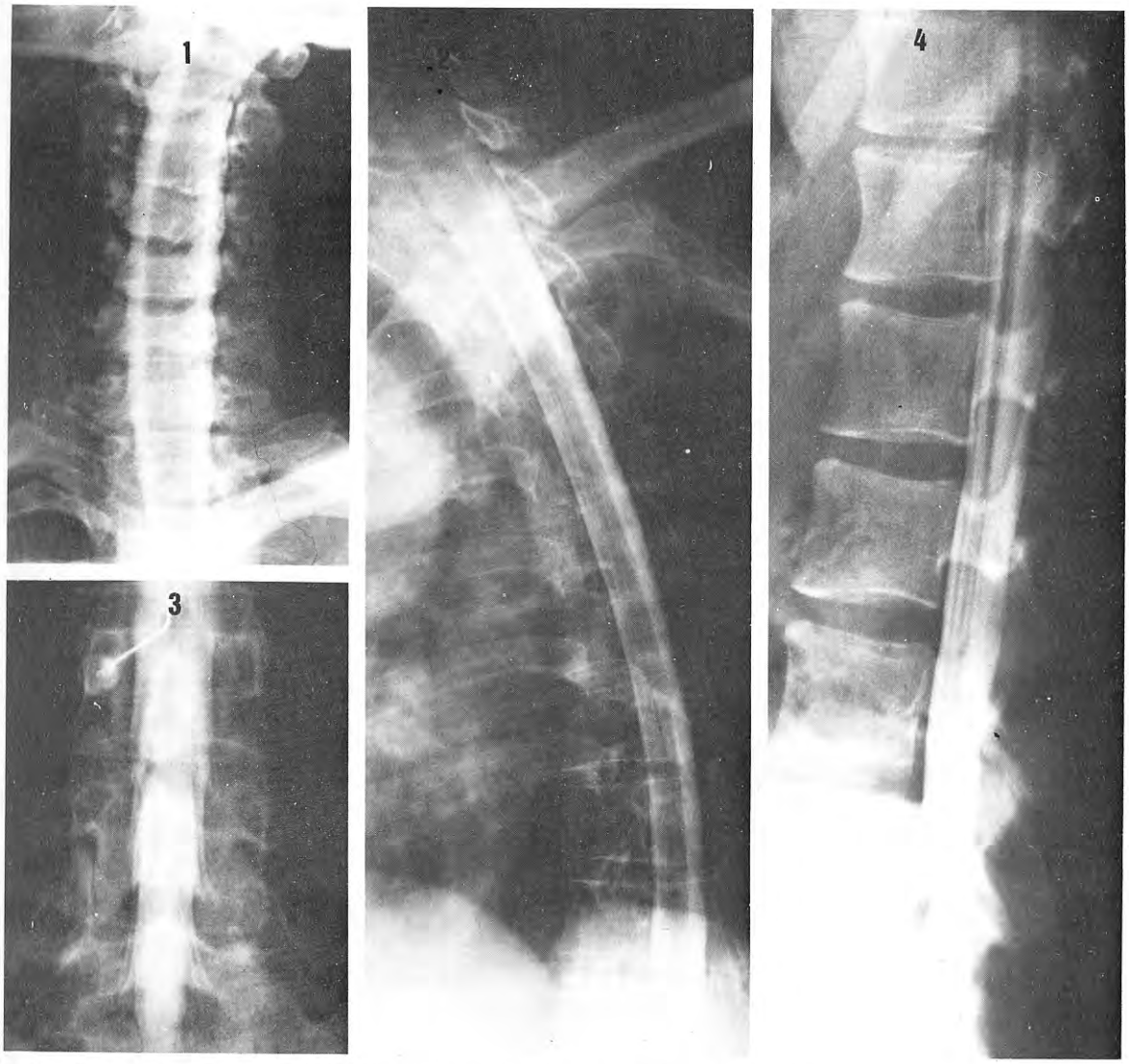

Fig. 49-12.—Mielografía normal. 1: Imagen normal en nivel cervical. 2: Proyección lateral en oblicua de la región dorsal. 3: Proyección anteroposterior de la región lumbar. 4: Proyección lateral de la región lumbar.

C) **Tomografía computarizada (TAC)** (Fig. 49-13.)

El método visualiza la parte ósea de la columna con gran detalle, analiza el tamaño y la configuración del conducto, así como valora su área seccional. Permite la evaluación de las partes blandas paravertebrales y del disco intervertebral. Sin embargo, no es un buen método para valorar el contenido intratecal, ya que sólo se visualiza la médula rodeada de líquido en la región cervical alta, mientras que en el resto de la columna no puede diferenciar la médula ni las raíces dentro del saco tecal. En la región lumbar se ve muy bien el espacio epidural, dada la gran abundancia de grasa, lo que permite delimitar perfectamente el saco tecal y las raíces cuando, una vez fuera del saco, discurren por este espacio.

Anatomía radiológica en el TAC. El disco tiene una densidad algo mayor que el saco tecal y las raíces; su borde posterior es cóncavo, coincidiendo los bordes del disco con los de los cuerpos vertebrales adyacentes, sin rebasarlos en ningún caso. Existe una excepción y es el disco L_5-S_1, que es plano o ligeramente convexo.

Para valorar patología dentro del compartimento intradural puede realizarse el *TAC-mielografía*, que consiste en la introducción de contraste hidrosoluble en el saco tecal a una menor concentración y cantidad que en la mielografía, realizando después un TAC de

la zona a estudiar. La técnica permite valorar muy bien el área seccional, el perímetro y la morfología de la médula y el espacio subaracnoideo que la rodea. (Fig. 49-14.) En general, debe ser utilizada sólo para segmentos muy limitados en la columna y conducto raquídeo.

D) Arteriografía medular

Complicaciones. Cualquier contraste, en cantidad y concentración suficientes, es neurotóxico y puede producir daño medular, siendo menor este efecto con los contrastes no iónicos.

Indicaciones. 1. Imprescindible en las malformaciones vasculares. Debe recordarse que cuando en una hemorragia subaracnoidea, la angiografía cerebral no demuestra causa endocraneal, es mandatorio realizar arteriografía medular para descartar causa intrarraquídea (malformación vascular) de la hemorragia. (Figura 49-15.)

2. En algunos tumores muy vasculares, como el hemangioblastoma.

3. En escoliosis y previa a la cirugía ortopédica,

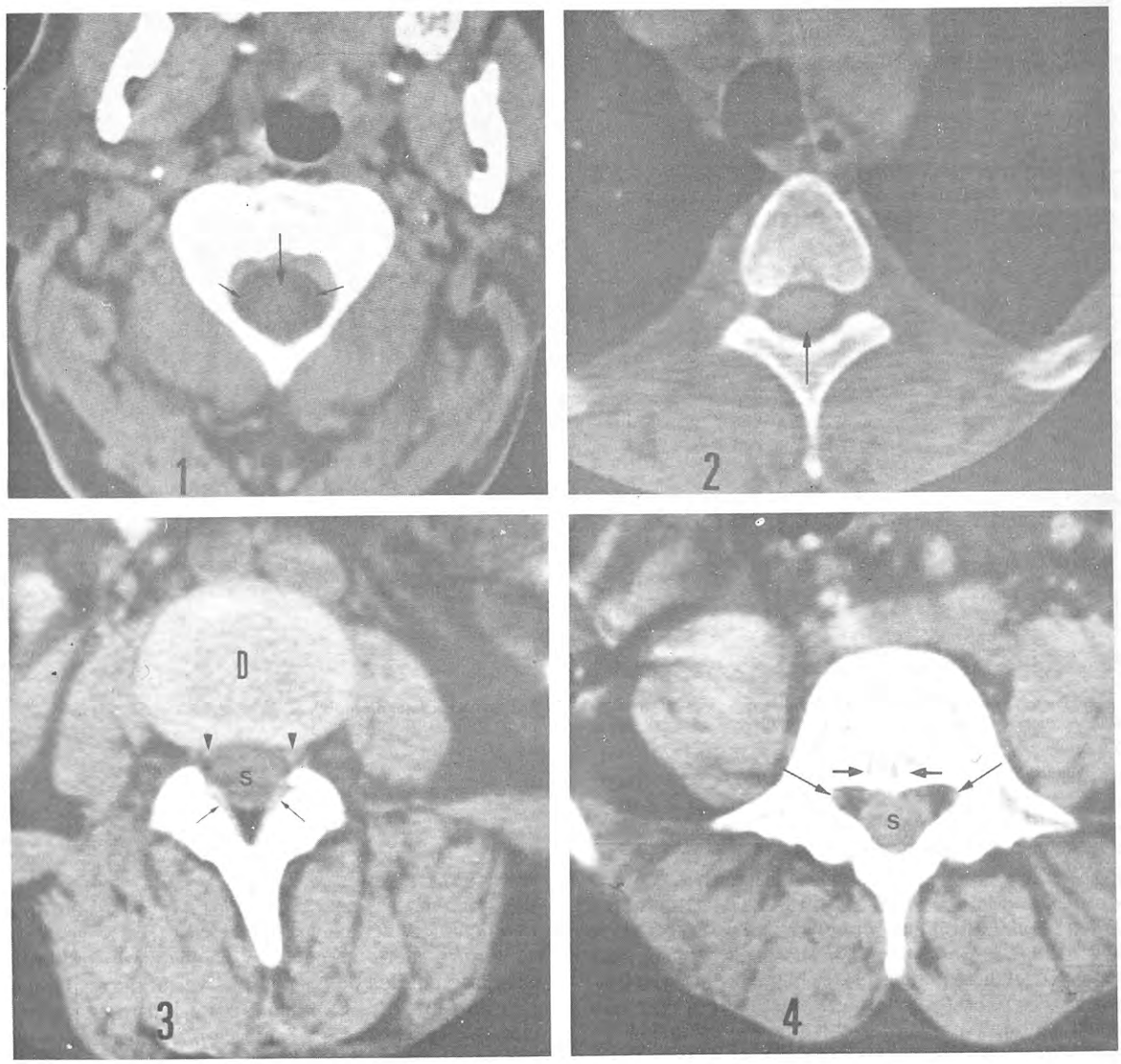

Fig. 49-13.—Anatomía normal en TAC. 1: A nivel de cuerpo de C-2. Se observa la médula (flecha larga) rodeada de LCR (flechas cortas). 2: A nivel dorsal, se observa el saco tecal sin poder visualizar la médula en su interior (flecha). 3: Imagen de disco normal (L-3 L-4) (D). Las puntas de flecha señalan las venas epidurales. Ligamentos amarillos (flechas finas). Saco tecal (S). 4: Corte a nivel de la parte media de L-5. Todo el anillo óseo que se observa corresponde a la vértebra L-5. Dentro del conducto raquídeo se ve el saco tecal (S) y las raíces L-5 en sus recesos laterales (flechas largas). Venas basivertebrales (flechas cortas). *(Continúa ilustración.)*

Fig. 49-13. *(Cont.)*—5: Corte más caudal a 5 mms por debajo del anterior. Se observan los ganglios raquídeos de L-5 dentro del agujero de conjunción (flechas cortas). Se ven las raíces S-1 saliendo del saco tecal en situación anterolateral (flechas largas). Ligamentos amarillos (flechas finas). 6: Corte a nivel del espacio L-5 S-1. El borde posterior del disco L-5 S-1 es discretamente convexo (flechas cortas). Se visualizan raíces S-1 (flechas largas) independizadas ya del saco tecal (S).

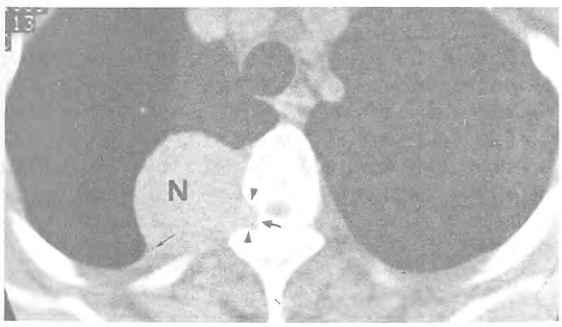

Fig. 49-14.—TAC-mielografía. Neurinoma en «reloj de arena». Se observa una masa con componente fundamentalmente extrarraquídeo (N) y discreta afectación intrarraquídea extradural que impronta el saco tecal (flechas). Hay aumento de tamaño del agujero de conjunción (puntas de flechas). La flecha fina señala el ángulo obtuso, típico de lesión extrapulmonar.

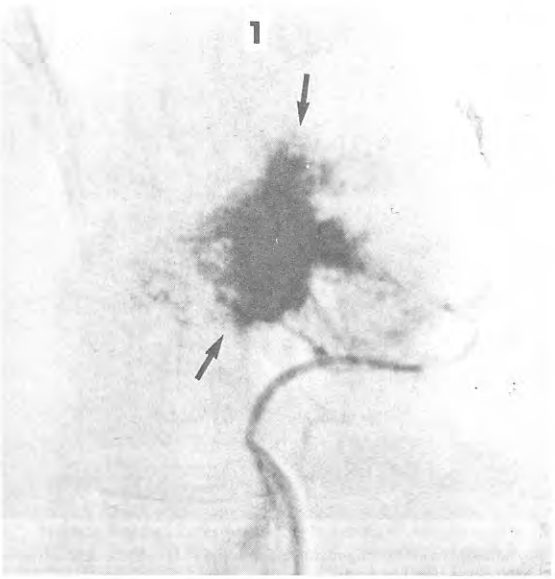

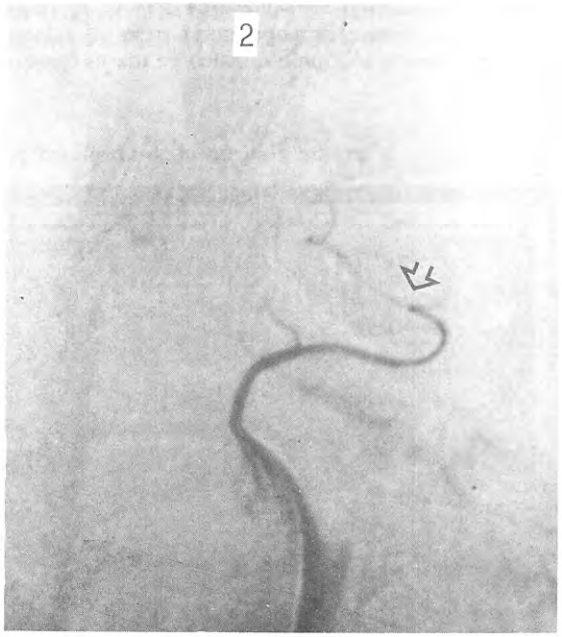

Fig. 49-15.—Malformaciones vasculares vertebromedulares. 1 y 2: Hemangioma vertebral produciendo masa de partes blandas altamente vascular (flechas sólidas) antes y después de la embolización (flecha hueca).

para prevenir la posibilidad de una paraplejía por ligadura o lesión de una arteria radiculomedular importante.

4. Embolización de lesiones vasculares (malformaciones a-v, angiomas).

E) **Discografía**

Consiste en la inyección del medio de contraste hidrosoluble en el disco intervertebral. El acceso al mismo en la región lumbar puede ser transdural o extradural. También se sabe que los discos degenerados pueden mostrar hallazgos en esta técnica en pacientes asintomáticos. En la región cervical su valor es escaso. En los últimos años ha vuelto a utilizarse como paso previo a un procedimiento terapéutico: «la nucleolisis», en cuyo caso la exploración debe realizarse obligatoriamente por vía extradural.

F) **Ultrasonidos (US)**

Tienen varias aplicaciones en el estudio de la patología medular:

1. En el período intrauterino puede detectar anomalías congénitas.

2. En recién nacidos y lactantes se utiliza para valorar anomalías congénitas, consiguiendo una mejor tipificación de todos los hallazgos cuando la anomalía es obvia (meningocele, por ejemplo), o para valorar aquéllas que no son tan obvias. En adultos es útil para la detección de meningoceles sacros anteriores, permitiendo determinar si la masa es quística o sólida.

3. Como técnica intraoperatoria para: *a)* diferenciar componente sólido de quístico en masas tumorales; *b)* determinar perfectamente la extensión del proceso tumoral y su profundidad antes de abrir la dura, *c)* determinar la extensión de una siringomielia, *d)* determinar que ciertas técnicas quirúrgicas están adecuadamente realizadas, como colocación de catéteres, retirada de todos los fragmentos discales, etc.

4. En adultos con laminectomía previa. (Utilizándose la zona quirúrgica como ventana.) El ultrasonido puede determinar la patología causante de la sintomatología en estos pacientes. (Fig. 49-16 A y B.)

C. RADIOLOGIA INTERVENCIONISTA

DR. J. VIAÑO

1. INTRODUCCION

La vertiente terapéutica de la angiografía cerebral consiste en la supresión temporal o definitiva de la circulación sanguínea de una lesión mediante el empleo de émbolos que van a realizar la conversión de una masa hipervascular en avascular, permitiendo así tratar una hemorragia o una lesión no curable quirúrgicamente.

El resultado de la embolización es la trombosis de la lesión, que será lo más extensa posible. Para ello, los émbolos tendrán que llegar lo más distalmente posible a la lesión. Si la embolización es proximal, se originará una repermeabilización secundaria a través de otros pedículos que no han sido embolizados. Para evitarlo es necesaria la realización de un estudio supraselectivo de los aportes arteriales.

A)

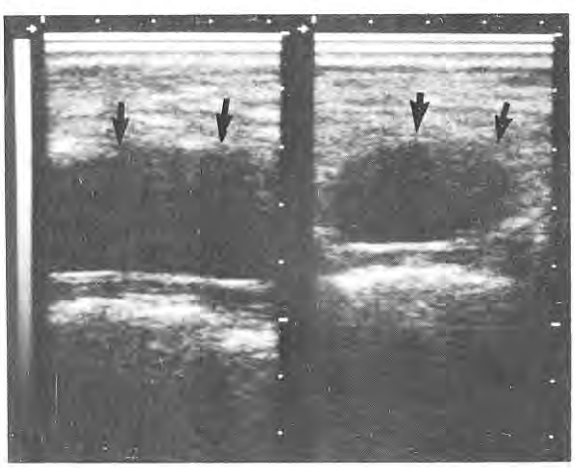

B)

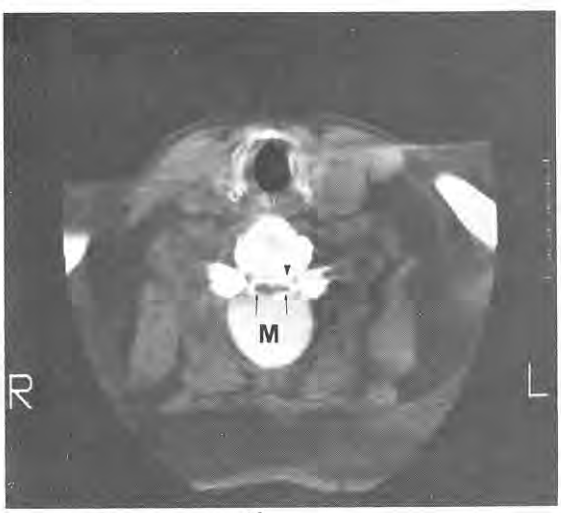

Fig. 49-16.—A y B. Meningocele postoperatorio. A) Ultrasonografía a través del defecto quirúrgico mostrando la cavidad líquida posterior (flechas). B) El TAC del mismo enfermo muestra la colección líquida que constituye el meningocele yatrogénico (M) relleno de contraste. Existe un osteofito posterior (puntas de flecha) y marcado aplanamiento del saco tecal (flechas finas).

2. INDICACIONES

A) Territorio de la carótida externa

a) *Patología tumoral.*—La embolización es en general prequirúrgica. Rara vez es curativa.

1. *Fibroma nasofaríngeo.*—Su embolización está siempre indicada. Es un tumor extraordinariamente hipervascular, sangra con facilidad y provoca una obstrucción importante en las fosas nasales. Sus pérdidas sanguíneas en la cirugía son muy importantes cuando no se embolizan. La embolización disminuye la mortalidad operatoria y el riesgo de recidiva.

2. *Meningioma.*—Su embolización es preoperatoria y debe realizarse entre 3 y 15 días antes de la cirugía. Con ella disminuye o se evita la hemorragia durante la exéresis quirúrgica, y se obtiene una disminución muy importante de vascularización cuando existen pedículos no embolizables de la carótida interna. (Fig. 49-17.)

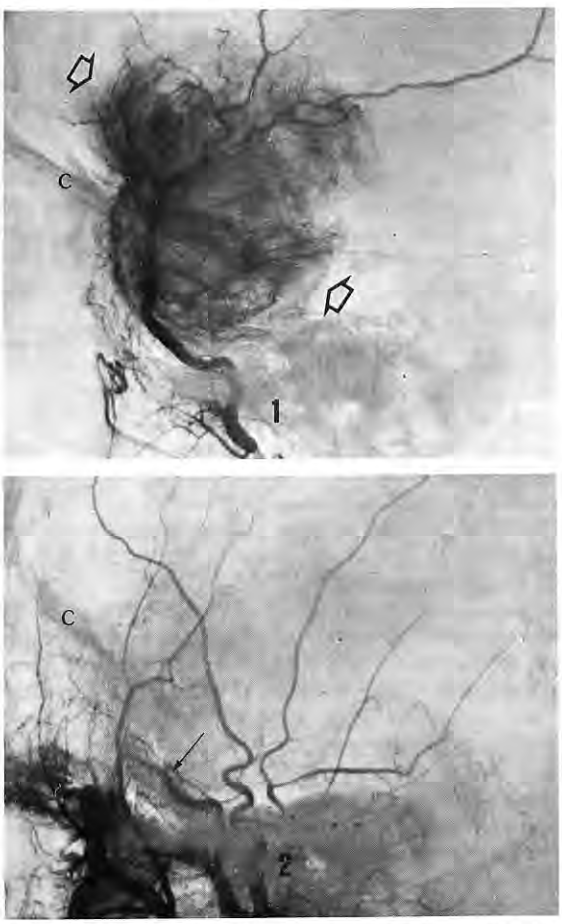

Fig. 49-17.—Radiología intervencionista. 1: Arteriografía selectiva de la arteria meníngea media. Extenso meningioma dependiente exclusivamente de dicha arteria (flechas abiertas). Techo orbitario (C). 2: Embolización. Interrupción de la arteria meníngea media (flecha). Nótese la conservación de los vasos no participantes en la vascularización del tumor.

En los meningiomas de fosa posterior la embolización no suele ser efectiva.

3. *Tumores glómicos.*—No puede haber una cirugía eficaz si no se embolizan adecuadamente, ya que son tumores enormemente sangrantes. Son tumores difíciles de embolizar en su totalidad cuando son de gran tamaño.

4. *Tumores malignos.*—Aquí la embolización sólo será hemostática y/o antiálgica, ya que la solución quirúrgica afectaría también al tejido sano peritumoral.

b) *Patología vascular*

1. *Epistaxis.*—Las causas de la epistaxis son múltiples y las clasificamos en:

a) *Traumáticas.*
b) *Tumorales.*—En angiofibromas, tumores malignos y metástasis.
c) *Rendu-Osler-Weber.*—Es una angiodisplasia de carácter familiar y que cursa con telangiectasias en piel y mucosas. Presentan cuadro hemorrágico a veces muy grave.

2. *Malformaciones vasculares.*—En el territorio de la carótica externa las malformaciones vasculares son muy variadas. Como norma general, diremos que la embolización no debe realizarse hasta la edad de 5-7 años, porque las regresiones espontáneas no son raras en los niños. Por debajo de esta edad sólo se embolizarán aquellas que puedan provocar la obliteración de un orificio natural por su gran tamaño (boca, órbita). La excepción, en este caso, la constituye el angioma gigante del recién nacido que es la única embolización precoz.

B) Territorio de la carótida interna

a) *Patología vascular*

Fístula carotidocavernosa.—Incluye las fístulas traumáticas. En las traumáticas el tratamiento definitivo es la introducción de un balón liberable en la fístula, dirigido por el flujo predominante y respetando siempre la luz de la carótida interna.

Aneurismas.—Son embolizables los no abordables por cirugía, preferentemente los gigantes de carótida interna. En estos casos el empleo de un balón liberable siempre es difícil. En la actualidad se está coagulando el saco con un catéter de embolización eléctrica.

Malformaciones arteriovenosas.—En ellas se emplean dos técnicas de embolización: a flujo libre (bolas de silastic, de acero, fragmentos de duramadre), empleada cuando la malformación hace efecto de bomba aspirante y los émbolos se dirigen directamente a la malformación, sin embolizar pedículos sanos. Así mismo la utilización de catéteres, provistos de un balón

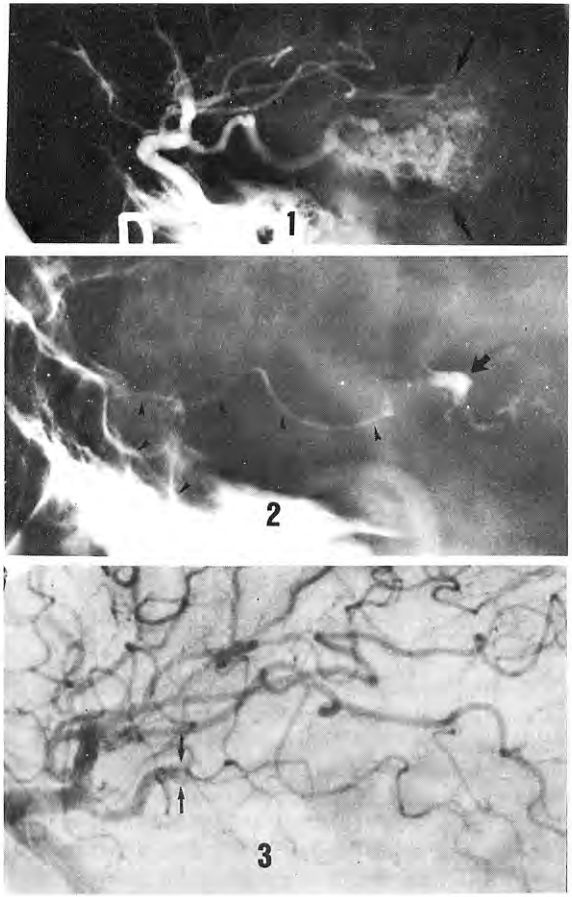

Fig. 49-18.—Radiología intervencionista. A) 1: Arteriografía de la carótida interna. Malformación arteriovenosa (flechas) dependiente de la cerebral posterior. Llenado a través de la comunicante posterior. 2: Catéter-balón (puntas de flechas) con liberación de IBCA (flecha gruesa) en la malformación. 3: Arteriografía de control post-embolización, viéndose el vaso ocluido (flechas).

fijo con orificio distal, que permiten inyectar sustancias embolizantes (IBCA) directamente en el pedículo arterial de la malformación. (Fig. 49-18.)

C) **Territorio raquídeo**

a) *Patología tumoral*

Extrarraquídeas.—Son embolizaciones preferentemente prequirúrgicas, para desvascularizar tumores hipervasculares, como meningiomas, hemangiomas, angiomas óseos y neurinomas. También como tratamiento antiálgico de las metástasis.

Malformaciones vasculares medulares.—La embolización, en estos casos, también puede ser terapéutica.

3. COMPLICACIONES DE LA RADIOLOGIA INTERVENCIONISTA

Las complicaciones más frecuentes están ocasionadas por:

1. Material inadecuado.
2. No reconocimiento de anastomosis peligrosas.
3. Embolización de ramas arteriales de la carótida externa que irrigan los nervios craneales. El ejemplo más frecuente es la embolización de ramas posteriores de la meníngea media, que irriga el VII par, que ocasiona una parálisis facial.
4. Embolización de territorios intracraneales por mala técnica.

50

SISTEMA NERVIOSO CENTRAL: EL CRANEO SIMPLE

DR. C. S. PEDROSA

http://booksmedicos.blogspot.com

1. ANATOMIA
2. EL CRANEO PATOLOGICO

1. ANATOMIA

A) Proyecciones habituales

El cráneo es una estructura compleja formada por numerosos huesos, por lo que son necesarias múltiples radiografías para la visualización adecuada de todas sus estructuras. Las proyecciones habituales son las siguientes:

a) *Proyección lateral*

Es una radiografía obtenida con un lado del cráneo apoyado contra la placa. (Fig. 50-1.) Su estudio tiene que realizarse de manera sistemática, incluyendo el tamaño y forma del cráneo, la densidad y grosor de los huesos, la forma y tamaño de las suturas, las huellas vasculares, la cavidad craneal y las estructuras de la base del cráneo.

1. *Huellas vasculares.*—Las huellas vasculares visibles en la radiografía lateral son los *surcos vasculares* y los *canales diploicos*. Los surcos vasculares se ven en la tabla interna del cráneo como depresiones por las que discurren las arterias meníngeas, las venas y sus ramas.

Los canales diploicos venosos, o venas de Breschet, se presentan habitualmente en las regiones parietal y frontal. Tienen paredes muy finas y ofrecen áreas de dilatación llamadas «lagos venosos».

Debido a su forma oval o redondeada, a veces hay que diferenciar los lagos venosos de lesiones destructivas de hueso. En general el lago venoso suele tener un canal diploico que lleva hacia él. No suele ser tan radiotransparente como las lesiones destructivas debido a que las paredes interna y externa de la tabla del cráneo son normales, y generalmente su forma es un poco irregular y está pobremente definida. Parecen hacerse más prominentes en la edad adulta, probablemente debido a la osteoporosis.

El aumento de tamaño de los surcos arteriales debe ser considerado indicio de la existencia de aumento del flujo a ese nivel, como el producido por las malformaciones arteriovenosas y los meningiomas.

2. *Tamaño y forma.*—En el individuo adulto, el área ocupada por la cara es aproximadamente la mitad de la del cráneo. Esta es la forma más sencilla de evaluar el tamaño craneal. Sin embargo, en los niños, el área facial ocupa menos del 50 % que la del cráneo. En recién nacidos a término, la relación «calvario-cara» es de 3-5:1. En prematuros 5:1 o mayor. Los cráneos que crecen en sentido longitudinal se conocen como dolicocéfalos, mientras que aquellos que son cortos y anchos se llaman braquicéfalos.

3. *Grosor y densidad del hueso.*—Existen grandes variaciones. Habitualmente, las zonas de la región frontoparietal, cerca de la sutura coronal y por encima de los techos de las órbitas, tienden a ser más delgadas, así como la zona que queda por encima de la protuberancia occipital interna. En la región temporal se encuentra muy frecuentemente una zona radiotransparente a nivel de la lámina escamosa. En el individuo normal es frecuente encontrarse con impresiones digitales que se deben a depresiones en la tabla interna del cráneo, probablemente relacionadas con las pulsaciones del cerebro. La presencia de huellas digitales, sin asociarse con otros hallazgos, no puede considerarse como indicativo de la existencia de hipertensión intracraneal aumentada.

El *adelgazamiento de los huesos parietales* es una variante anatómica. Afecta fundamentalmente a la parte superior del hueso parietal y es de forma ovalada. El adelgazamiento toma lugar a expensas del diploe y de la tabla externa del cráneo, siendo la tabla interna habitualmente normal. En raras ocasiones, puede haber adelgazamiento unilateral.

Los *agujeros parietales* son simétricos, se dan a ambos lados de la sutura interparietal y generalmente en el tercio posterior. En general son pequeños y permiten el paso de una vena emisaria. En algunas personas se muestran más grandes, suelen ser simétri-

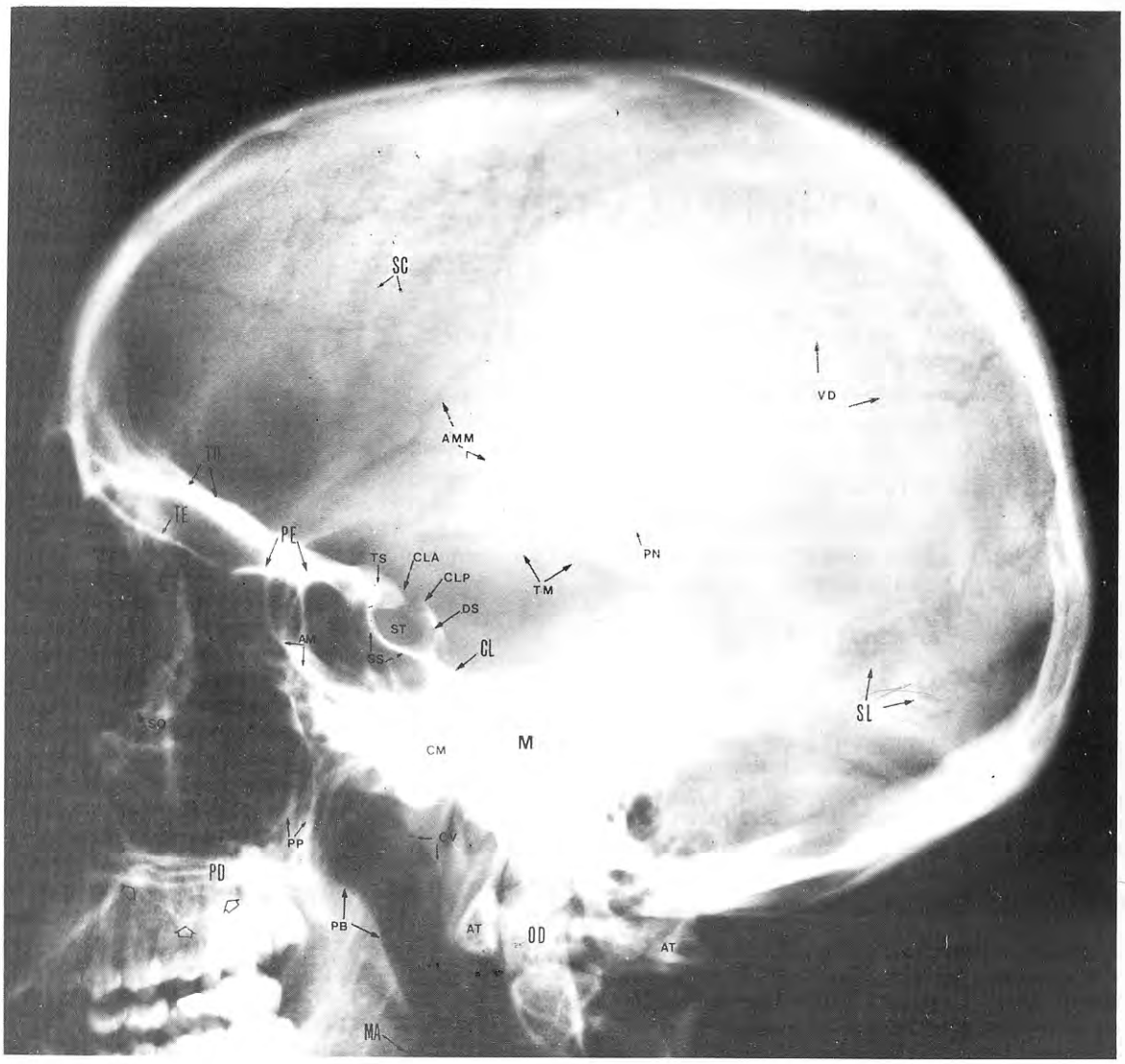

Fig. 50-1.—Proyección lateral del cráneo. Ala menor del esfenoides (AM). Surco de la arteria meníngea (AMM). Atlas (AT). Clivus (CL). Clinoides anteriores (CLA). Clinoides posteriores (CLP). Cóndilo mandibular (CM). Cavum (CV). Dorso de la silla (DS). Seno etmoidal (ET). Mastoides (M). Angulo de la mandíbula (MA). Odontoides (OD). Paladar blando (PB). Paladar duro (PD). Plano esfenoidal (PE). Pineal (PN). Pared posterior de los senos maxilares (PP). Rinofaringe (RF). Sutura coronal (SC). Seno esfenoidal (SE). Seno frontal (SF). Sutura lambdoidea (SL). Seno maxilar (SM). Suelo de las órbitas (SO). Suelo de la silla turca (SS). Silla turca (ST). Techo etmoidal (TE). Surcos vasculares temporales (TM). Techo de las órbitas (TO). Tubérculo de la silla (TS). Lagos venosos (VD). Suelo del seno maxilar o proceso alveolar (flechas huecas).

cos y a expensas de la tabla externa y del diploe. Hay tendencia familiar, pero no tiene significado patológico.

Una forma localizada de engrosamiento de los huesos del cráneo es la llamada *hiperostosis frontal interna,* más común en mujeres. Consiste en un aumento de densidad, uniforme o irregular, que afecta fundamentalmente a la tabla interna. Se suele observar en la región frontal, aunque puede verse también en la parietal y la temporal.

4. *Suturas.*—En el recién nacido las suturas se ven mal, debido a que la porción osificada del hueso se adelgaza gradualmente hasta llegar a la sutura. Cuando el niño se hace mayor, el aspecto de las mismas es similar al del adulto. En éste, suelen estar rodeadas de un área estrecha de densidad aumentada, la llamada «densidad perisutural». En la radiografía lateral suelen verse bien la sutura coronal y la lambdoidea.

La *sutura metópica* existe durante la vida fetal entre las dos mitades del hueso frontal, y se extiende

desde la fontanela anterior hasta la porción horizontal del hueso. Aproximadamente entre el 5 y 10 % de todos los individuos tiene persistencia parcial o completa de esta sutura.

Con la edad tienden a cerrarse las suturas, comenzando aproximadamente hacia los 22 años, y pudiendo estar totalmente fundidas en las últimas décadas de la vida.

5. *Base craneal.*—La base del cráneo, tal como se ve en la proyección lateral muestra en primer lugar los senos frontales, que pueden extenderse hacia atrás hasta llegar a las clinoides anteriores. La radiografía lateral suele mostrar tres líneas que representan el suelo de la fosa anterior. Las dos líneas superiores son los techos de las órbitas y entre ambas forman una depresión que constituye el surco olfatorio, en cuyo centro está la crista galli, que no es visible en radiografía lateral. La línea más baja de las tres es el plano esfenoidal. Su reconocimiento en radiografía lateral es posible, ya que los techos de las órbitas acaban en las clinoides anteriores, mientras que el planum esfenoidale acaba en el tubérculo de la silla. Es plano en el 68 % de los sujetos normales.

El suelo de la silla turca está compuesto por el techo del seno esfenoidal, que varía considerablemente de unos pacientes a otros. El contorno de la silla es denso y de bordes suaves. En ocasiones, se puede ver un doble suelo producido por la presencia de una pequeña depresión de la región central, donde asienta la glándula pituitaria. La presencia de un surco para la carótida, llamado surco carotídeo, en ambas zonas laterales, es una de las causas más frecuentes de la existencia de falso doble suelo. También ocurre esto cuando existe un desarrollo no armónico de los senos esfenoidales.

El suelo de la fosa media es el ala mayor del esfenoides de cada lado. Habitualmente se ve como una línea curvilínea, bien definida y cóncava hacia arriba. El suelo de la fosa media representa la fosa temporal del cráneo, y el extremo del lóbulo temporal del cerebro alcanza la parte más anterior de esta línea densa. Dicha curva puede aumentar cuando existe incremento de la fosa media, como, por ejemplo, en los higromas subdurales crónicos o en el hematoma subdural crónico de la infancia, e incluso en tumores de crecimiento lento. Sin embargo, debe recordarse que la fosa media puede ser asimétrica en personas normales.

b) *Proyección de Cadwell o posteroanterior*

Es una radiografía tomada con una discreta angulación del haz de rayos hacia abajo. Es muy útil para determinar la simetría del cráneo comparando ambos lados. (Fig. 50-2.)

Mirando la radiografía posteroanterior pueden verse tres líneas a nivel de la órbita, en su parte superior: el borde superior de la órbita, que es anterior; el punto más alto del techo de la órbita, que describe una línea curvilínea cóncava hacia abajo y que puede ser algo irregular, y la parte posterior del suelo de la fosa anterior, que está formado por la porción posterior de la placa horizontal del hueso frontal y las alas del esfenoides. La línea oblicua visible dentro de la órbita está formada por la parte externa de las alas mayores del esfenoides y, en la parte superior, por la superficie temporal del hueso frontal. La línea horizontal por la parte lateral de la porción posterior del suelo de la fosa anterior y por el ala mayor del esfenoides.

La llamada cresta esfenoidal está producida por el ala menor del esfenoides. Entre las alas mayores y menores del esfenoides se encuentra la fisura orbitaria superior o fisura esfenoidal, que es normalmente asimétrica, incluso de forma marcada, lo que hace muy difícil saber si existe una erosión en la misma. Solamente cuando se ve un borde muy agudo o hay cambios en la textura trabecular del hueso se puede suponer que haya una lesión a su nivel. En la zona medial de ambas órbitas pueden verse las clinoides anteriores proyectándose hacia arriba y medialmente. También se ven las pirámides petrosas a través de las órbitas, sobre todo cuando el tubo no es angulado en la proyección posteroanterior. Generalmente, pueden verse los canales acústicos internos, que suelen ser simétricos. Sin embargo, pequeños grados de rotación pueden causar asimetría.

c) *Proyección de Towne*

Es una proyección anteroposterior en la que el ángulo de incidencia del haz central de rayos X es de 30 a 35 grados caudales. En esta proyección se ven muy bien la región del hueso occipital y ambas mastoides, así como los poros acústicos internos, en comparación uno con otro, y el dorso de la silla turca, visible a través del agujero magno.

Parte del foramen magnum es visible, sobre todo en sus dos tercios posteriores, ya que la parte anterior está tapada por el clivus. Ocasionalmente, también se puede observar, a través del mismo, el arco posterior del atlas, advirtiéndose con alguna frecuencia la presencia de una espina bífida oculta. A los lados del foramen magnum puede contemplarse una pequeña depresión o un agujero, que es la fosa condílea o foramen condíleo. En la parte lateral pueden verse la fosa glenoidea de ambas articulaciones temporomaxilares y los cóndilos de la mandíbula. Es fácil detectar asimetrías, así como desplazamientos en casos de fracturas. (Fig. 50-3.)

d) *Proyección de la base del cráneo*

El haz de rayos penetra en la base del cráneo por un punto situado entre los ángulos de la mandíbula. Esta proyección es útil para visualizar todas las estructuras óseas de la base del cráneo, los tejidos blandos y las sombras aéreas visibles en la nasofaringe y orofaringe. (Fig. 50-4.) Las estructuras óseas identifica-

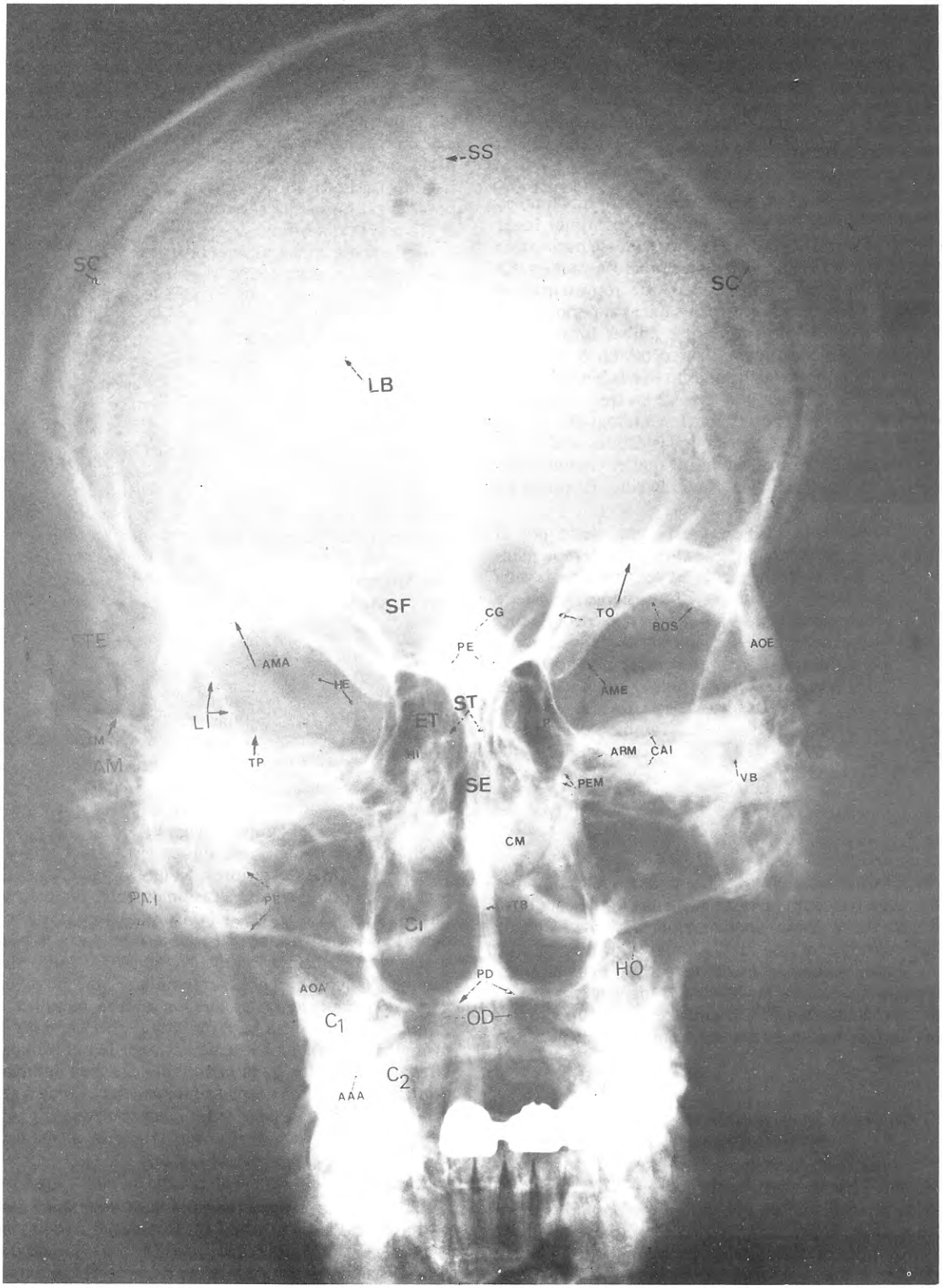

Fig. 50-2.—Proyección posteroanterior de Cadwell. Articulación atlantoaxoidea (AAA). Antro mastoideo (AM). Ala mayor del esfenoides (AMA). Ala menor del esfenoides (AME). Articulación occipitoaxoidea (AOA). Apófisis orbitaria (AOE). Agujero redondo mayor (ARM). Conducto auditivo interno (CAI). Crista galli (CG). Cornete inferior (CI). Cornete medio (CM). Borde anterior de la órbita (BOS). Senos etmoidales (ET). Fosa temporal (FTE). Hendidura esfenoidal (HE). Hueso lacrimal (HL). Hueso occipital (HO). Sutura lambdoidea (LB). Línea innominada (LI). Lámina papirácea (LP). Odontoides (OD). Paladar duro (PD). Pared externa del seno maxilar (PE). Plano esfenoidal (PE). Placa etmoidomaxilar (PEM). Apex mastoideo (PM). Sutura coronal (SC). Seno esfenoidal (SE). Seno frontal (SF). Seno maxilar (SM). Sutura sagital (SS). Suelo de la silla turca (ST). Tabique (TB). Techo mastoideo (TM). Techo de la órbita (TO). Vestíbulo (VB).

bles en proyección de base incluyen las celdas etmoidales y seno esfenoidal, en la parte posterior, así como las paredes mediales y posteriores.

En la porción anterior y a ambos lados pueden verse tres líneas (las líneas blancas de Etter). La más anterior, en forma de «S», corresponde a la pared posterior del seno maxilar y la más posterior a la superficie orbitaria del ala mayor del esfenoides y al margen posterior de la fisura orbitaria inferior. Por detrás hay una línea cóncava en dirección anteroposterior, que es el ala menor del esfenoides, en la parte interna, y el ala mayor del esfenoides, en el tercio externo, formando realmente la pared anterior de la fosa craneal media. En la línea media es visible el seno esfenoidal, de paredes nítidas y muy bien definidas, que puede variar considerablemente de forma y tamaño.

Por delante y a ambos lados, pueden verse las pterigoides, que se proyectan en la parte medial de la cresta esfenoidal. Forman una especie de «U» invertida hacia atrás. Las pterigoides y la fosa pterigopalatina pueden también reconocerse en tomografías anteroposterior y laterales. Su reconocimiento es importante en fracturas de la zona, y en invasión de tumores y lesiones necrotizantes de los senos paranasales. Justo por detrás y hacia fuera de la pterigoides se hace visible el foramen oval, que también varía considerablemente de tamaño y forma, incluso en el mismo sujeto. Ocasionalmente, el foramen oval puede estar dividido en dos secciones por un ligamento pterigoalar calcificado.

Por detrás del agujero oval está el foramen espinosum, a través del cual penetra la arteria meníngea media. Generalmente son simétricos, aunque a veces llega a ser uno mayor que el otro. El aumento de uno de estos agujeros por encima de 2 mm puede ser considerado significativo, puesto que el tamaño de la arteria meníngea media aumenta en tumores como los meningiomas, pero de todas formas este signo no es muy fiable, debido a las variaciones que menciona-

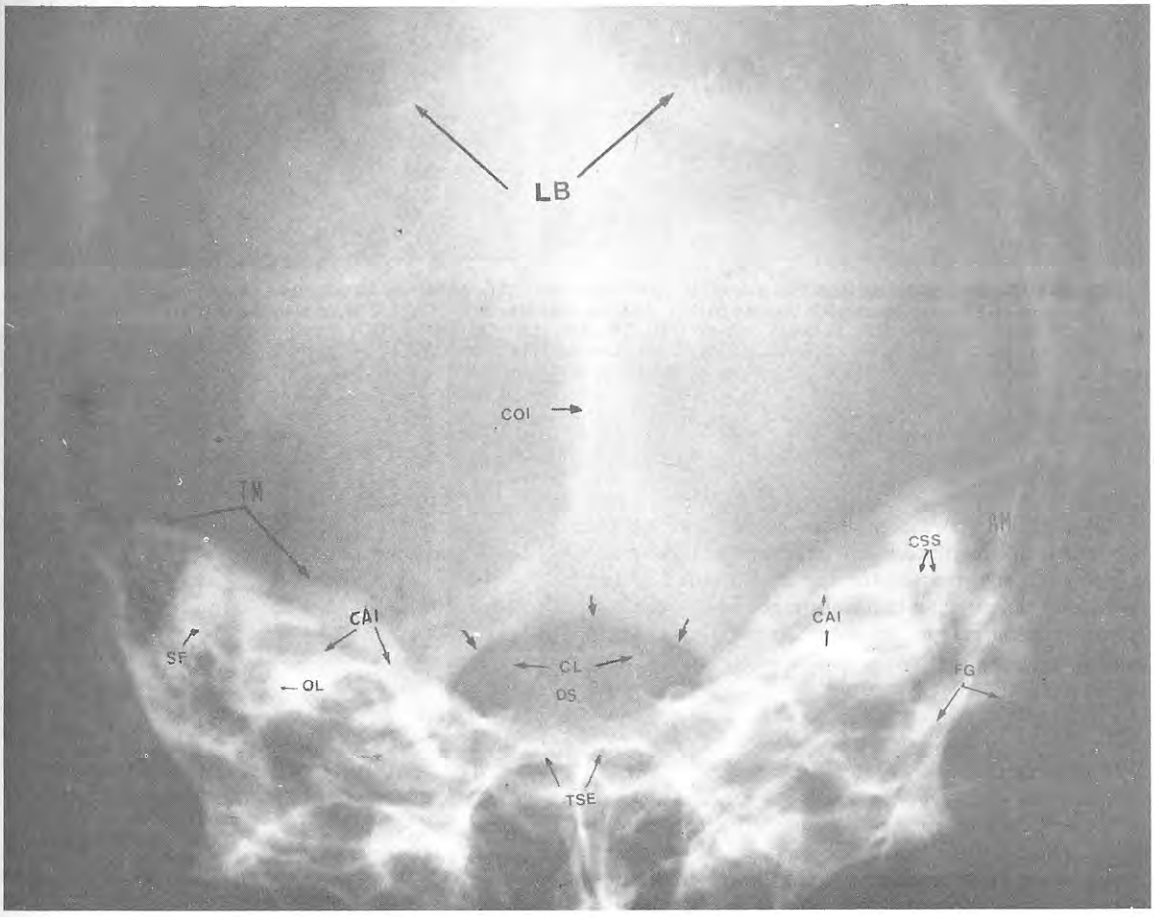

Fig. 50-3.—Proyección anteroposterior de Towne. Antro mastoideo (AM). Conducto auditivo interno (CAI). Clinoides posteriores (CL). Coclea (QL). Cresta occipital (COI). Conducto semicircular externo (CSE). Conducto semicircular superior (CSS). Dorso de la silla (DS). Fosa glenoidea de la articulación mandibular (FG). Sutura coronal (SC). Techo mastoideo (TM). Techo del seno esfenoidal (TSE). Agujero magno (flechas).

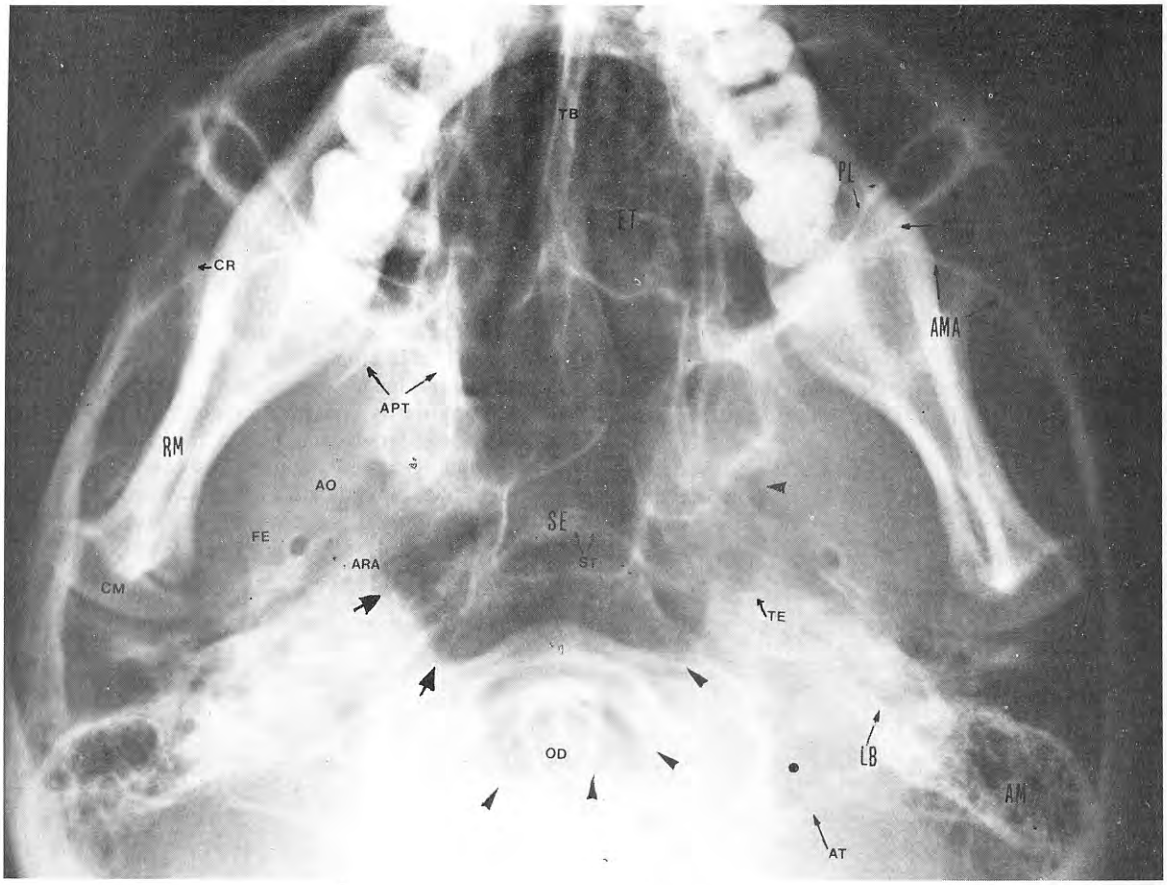

Fig. 50-4.—Proyección de base de cráneo o de Hirtz. Antro mastoideo (AM). Ala mayor del esfenoides (AMA). Agujero oval (AO). Apófisis pterigoides (APT). Agujero rasgado anterior (ARA). Apófisis transversa de C-1 (AT). Cóndilo mandibular (CM). Coronoides mandibulares (CR). Senos etmoidales (ET). Foramen espinoso (FE). Laberinto (LB). Odontoides (OD). Pared externa de la órbita (PEO). Pared lateral del seno maxilar (PL). Rama mandibular (RM). Seno esfenoidal (SE). Seno maxilar (SM). Suelo de la silla turca (ST). Tabique (TB). Fosa de la trompa de Eustaquio (TE). Tejidos blandos del cavum (puntas de flecha).

mos. Por detrás del mismo hay una línea densa que se dirige hacia atrás y hacia fuera, y que representa el borde anterior o anterolateral del canal de Eustaquio, a través del cual pasa la trompa de Eustaquio desde la cavidad timpánica a la nasofaringe. El agujero rasgado se ve parcialmente, sobre todo en su porción medial. La zona del clivus puede verse bien, a aveces terminando en la parte anterior del foramen magnum.

B) Líneas de referencia

En el estudio de cráneo se utilizan a menudo algunas líneas de referencia que es necesario conocer:

1. *Línea basal antropológica o línea de Reid.*—Une el punto infraorbitrario con el borde superior del meato auditivo externo.

2. *Línea basal órbito-meatal.*—La línea órbito-meatal une la zona media externa del ojo con el meato auditivo externo.

C) Hallazgos normales

Calcificaciones no patológicas

La lista de las mismas se muestra a continuación. (Fig. 50-5.)

Cuadro 1

CALCIFICACIONES INTRACRANEALES NORMALES

1. Pineal.
2. Habénula.
3. Plexos coroides.
4. Calcificaciones de la dura.
5. Ganglios basales.
6. Ligamento petroclinoideo.
7. Hipófisis.
8. Cristalino.

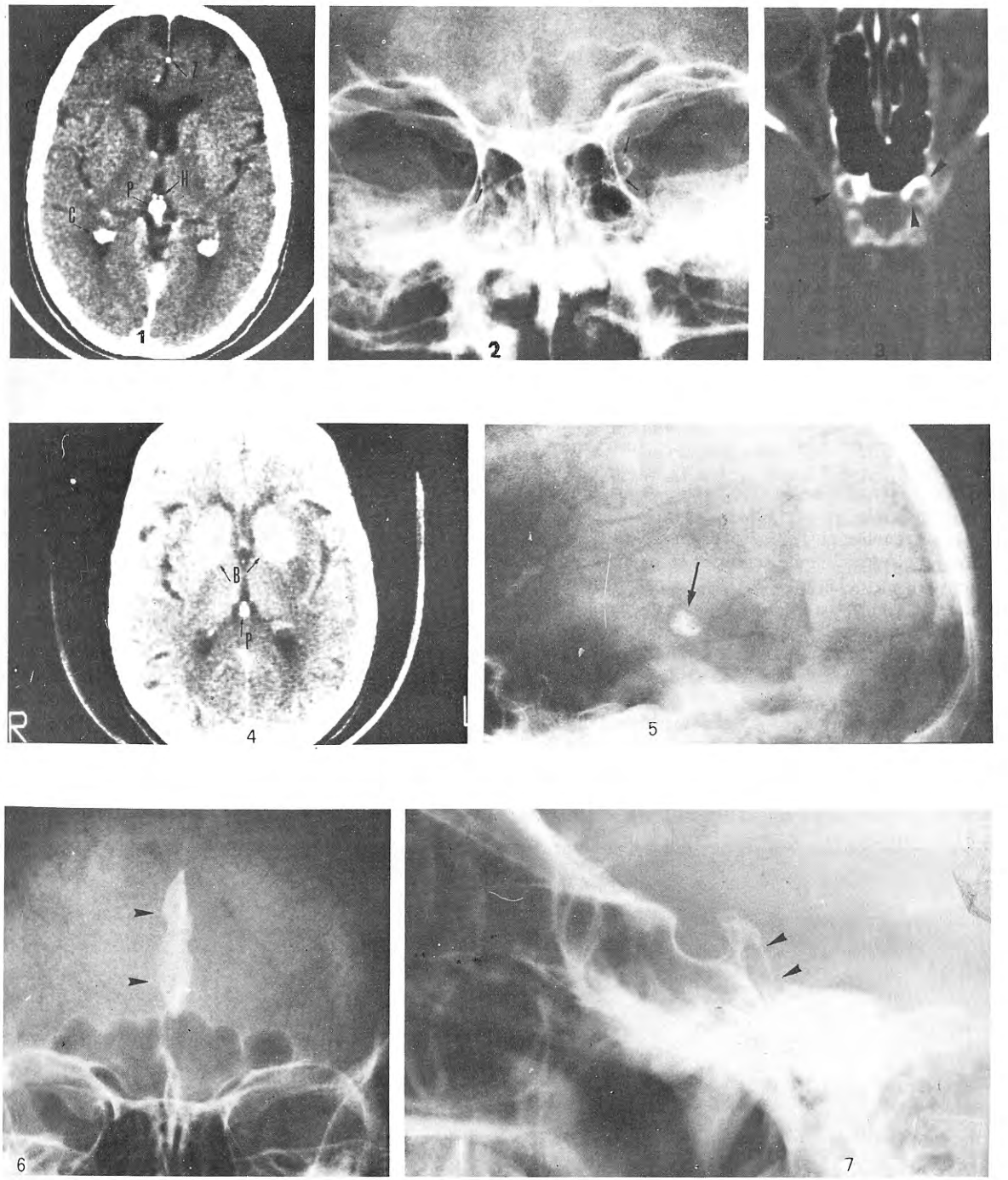

Fig. 50-5.—Calcificaciones fisiológicas intracraneales. 1: TAC axial mostrando calcificaciones fisiológicas en la hoz (Z), las habénulas (H), la pineal (P) y los plexos coroides (C). 2: Proyección posteroanterior mostrando calcificaciones curvilíneas en las carótidas internas (flechas). 3: TAC correspondiente al mismo enfermo de la imagen 2, mostrando las calcificaciones ateromatosas de las carótidas (puntas de flechas). 4: Calcificación en la región de los ganglios basales (B) y de la pineal (P). 5: Calcificación típica de la glándula pineal (flecha). 6: Típica calcificación de la hoz del cerebro (puntas de flecha). 7: Calcificación del ligamento petroclinoideo (puntas de flecha).

La calcificación de la *glándula pineal* se va haciendo frecuente a medida que el individuo avanza en edad. En el adulto, más de un 50 % de los cráneos realizados muestran la pineal calcificada. Tiene aproximadamente 3 a 5 mm de diámetro y 6 a 8 mm de longitud, aunque puede ser mayor. La pineal está en la línea media en radiografía anteroposterior bien centrada; esto es de importancia considerable, ya que un desplazamiento hacia uno de los dos lados, superior a los 3 mm, puede ser considerado como patológico, y por tanto, sugiere la presencia de una masa desplazándola.

Los *plexos coroideos* de los ventrículos laterales se calcifican también con frecuencia (10 % de todos los individuos). Son muy variables en el tipo de calcificación y, generalmente, se ven mejor en la proyección lateral, situándose en la región parietal un poco por encima y por detrás de la glándula pineal. Son, prácticamente siempre, simétricos y bilaterales, aunque pueden estar a diferente altura e incluso ser unilaterales.

La *dura* se calcifica en el individuo de edad; puede ocurrir en cualquier parte de la bóveda craneal, pero es más frecuente en la hoz del cerebro (7 % de los casos), y ocasionalmente, también se puede ver en el tentorio y hoz del cerebro (5 %). La calcificación del diafragma selar parece ocurrir en 3 % de la población.

Los *ligamentos petroclineoideos* están situados entre la silla turca y la punta de la pirámide petrosa. No deben confundirse con la arteria basilar en proyección lateral.

La calcificación de los *ganglios basales* es bilateral y simétrica. Aunque suele ser patológica, se ha descrito ocasionalmente en individuos sin causa aparente.

Calcificaciones *vasculares* se encuentran en individuos con ateroma, sobre todo a nivel de la arteria carótida interna. La calcificación del *cristalino* puede ocurrir en individuos viejos, en la región de la propia órbita, y tiene forma de anillo.

2. EL CRANEO PATOLOGICO

A) Anomalías congénitas

a) *Cierre precoz de las suturas*

La fusión prematura de las suturas del cráneo ocurre en el recién nacido y da lugar a diversas deformidades craneales dependiendo de qué suturas se cierren. Esta *craneosinostosis* hay que reconocerla rápidamente, ya que tiene tratamiento quirúrgico. (Figura 50-6.) En la mayoría de los casos, la craneosinostosis está ya presente desde el nacimiento. Pueden haber una o múltiples suturas craneales cerradas. Es más frecuente en varones que en hembras (probablemente 5 a 1).

Dependiendo de qué sutura se cierre prematuramente, la cabeza deformará de una manera u otra. El cierre prematuro de la sutura sagital o interparietal, produce la craneostenosis de tipo dolicocéfalo, mientras que el cierre de la coronal o de las lambdoideas da el tipo braquicefálico. En el tipo generalizado de craneostenosis, la deformidad que sufre el cráneo, está en función de aquella sutura o suturas que se cierran primero.

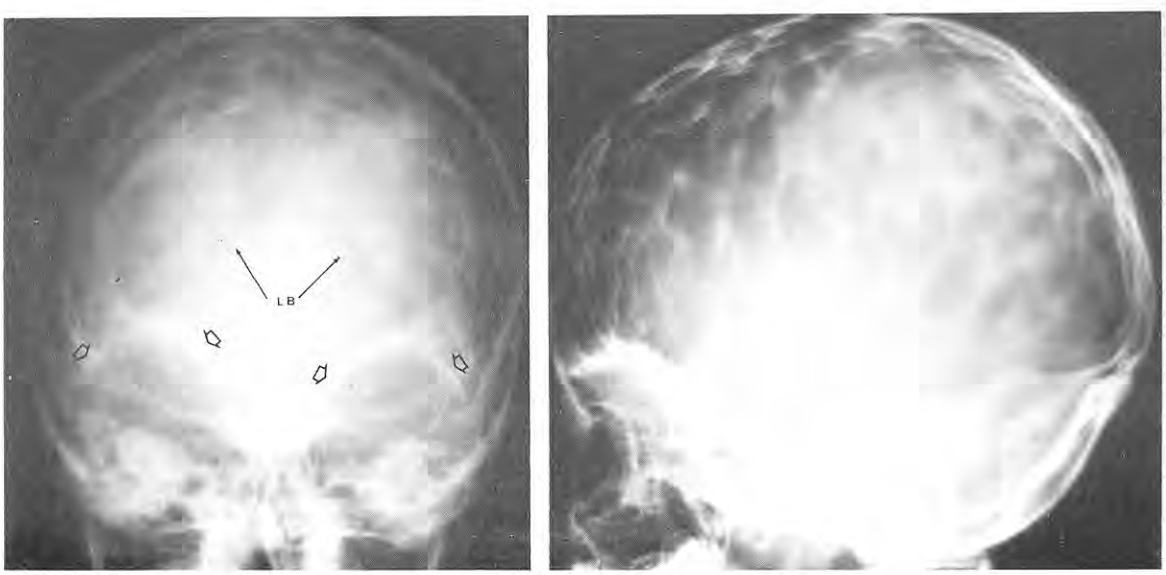

Fig. 50-6.—Craneosinostosis. La proyección pa. muestra elevación de ambas órbitas (flechas huecas) así como la visualización de la fisura lambdoidea como única visible. La proyección lateral muestra el típico cráneo con huellas muy prominentes y ausencia de visualización de las suturas coronales y alteraciones a nivel de la silla turca.

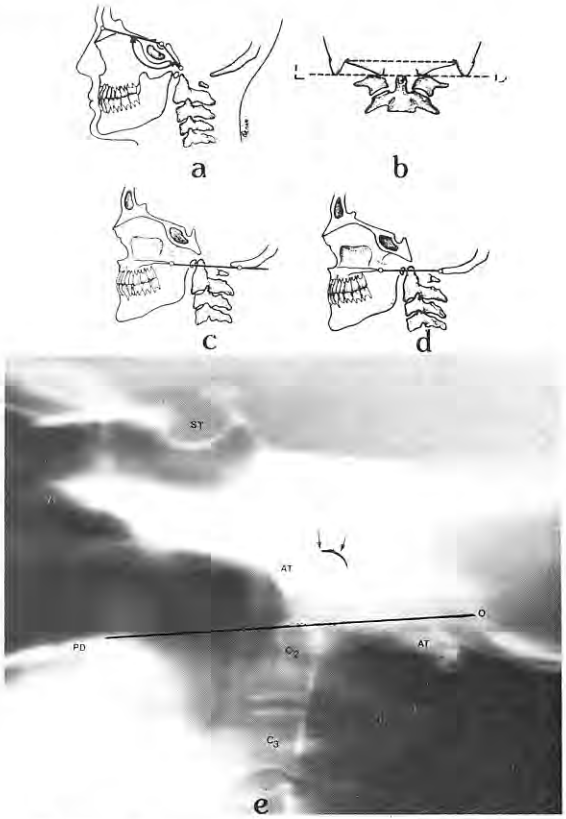

Fig. 50-7.—Planos y líneas utilizados en platibasia. a) Angulo basal formado por una línea desde el nasión al tubérculo de la silla y otra hasta el basión o margen anterior del foramen magno. El ángulo normal del adulto es de 134°, siendo el cráneo platibásico cuando es mayor de 143°. b) Línea de Fischgold. La línea digástrica (LD) se encuentra a 11= 4 mm), por encima de la mitad de las articulaciones atlantooccipitales. c) Línea de Chamberlain, que se extiende desde el paladar duro al margen posterior del foramen magno. En individuos normales un tercio de la odontoides puede presentarse por encima de la línea. d) Línea de McGregor, desde el margen posterior del paladar duro hasta el borde inferior de la escama del occipital. La punta de la odontoides no debe ascender más de 4-5 mm por encima de la línea. e) La tomografía en plano de línea media, muestra una odontoides (flecha) muy por encima de la línea de McGregor (PD-O). El cuerpo del atlas (AT) también se encuentra situado por encima de esta línea. Silla turca (ST).

b) *Platibasia*

Es una entidad en la que la base del cráneo está aplanada, y de la que existen dos tipos. La *invaginación basilar* está producida por el ablandamiento de los huesos de la base del cráneo en enfermos con patología ósea; la enfermedad que con mayor frecuencia la origina es la de Paget, pero también puede verse en osteomalacia, raquitismo y osteogénesis imperfecta. La *impresión basilar* se asocia generalmente con anomalías de la columna cervical, como fusión atlanto-occipital o fusiones vertebrales múltiples (síndrome de Klippel-Feil). En este tipo de enfermedad puede existir herniación de las amígdalas cerebelosas con obstrucción del líquido cefalorraquídeo (malformación de Arnold-Chiari). La impresión basilar se asocia también, prácticamente siempre, con fusión atlanto-occipital parcial o completa, y con deformidad frecuente del foramen magnum. Con frecuencia, los casos sintomáticos presentan alteraciones de la posición, tamaño o movilidad de la odontoides.

La medida de esta alteración se hace usando varias líneas. (Fig. 50-7.)

c) *Meningoencefalocele*

El llamado *craneum bifidum* es una abertura anormal del cráneo, generalmente en la línea media, a través de la cual se hernian las meninges (meningocele), en tanto que otras veces se hernia también parte del cerebro (meningoencefalocele).

Radiográficamente son pequeños defectos óseos en la línea media, con afilamiento progresivo del hueso hacia el centro del agujero. Se da generalmente a expensas de la tabla interna, viéndose como ésta se curva hacia fuera para encontrarse con la externa. Este detalle lo diferencia de las lesiones destructivas de hueso, en las que ambas tablas suelen estar afectadas. Se aprecian con más frecuencia en la región occipital, aunque también pueden tener lugar en el frontal, donde pueden producir hipertelorismo. En general, la radiografía lateral del cráneo muestra la masa de partes blandas del mismo. (Fig. 50-8.)

B) **Hallazgos en lesiones cerebrales**

a) *Hipertensión intracraneal*

El tiempo que se requiere para que existan cambios radiológicos por hipertensión intracraneal es muy variable. En niños, los signos de la presión intracraneal pueden desarrollarse muy rápidamente. Sin embargo, en adultos, incluso con un tumor que crece, pueden tardar de 8 a 10 semanas en verse los cambios de hipertensión.

Agrandamiento del cráneo.—Se ve habitualmente en niños. Puede verse aumento del cráneo sin altera-

Fig. 50-8.—Meningocele frontal anterior. Los cortes del TAC muestran un defecto óseo (flechas) así como la cavidad rellena de líquido por fuera de la estructura ósea.

ción de las suturas en grados moderados de hidrocefalia, que posteriormente se ha detenido espontáneamente.

Ensanchamiento de las suturas.—En manifestación frecuente en la infancia, acompañada a veces de prominencia de las partes blandas a través de la fontanela anterior, lo que constituye una buena evidencia de hipertensión intracraneal. (Fig. 50-9.)

Impresiones digitales.—Son difíciles de evaluar, dado que el individuo normal las tiene. Parece probado que estas digitaciones no aparecen antes del año y medio o dos años. Luego aumentan rápidamente hasta los 4 años y su presencia es visible hasta aproximadamente los 8, cuando empiezan a descender, hasta quedar las que habitualmente se ven en la vida adulta.

Vascularidad aumentada.—Es poco frecuente.

Erosión de la silla turca.—Se encuentra en aproximadamente un tercio de los pacientes con tumores cerebrales de la silla turca.

En los tumores que están a distancia de la silla turca, el hallazgo más frecuentemente encontrado es la erosión del hueso cortical a lo largo de la cara anterior del dorso de la silla. Normalmente puede verse una borrosidad o discontinuidad de la línea, habitualmente nítidamente definida, que tiene la pared posterior de la fosa hipofisaria. Con el tiempo, la erosión se extiende hacia abajo, hacia el suelo y hacia arriba, hacia la punta del dorso. Más tarde puede verse atrofia de las clinoides posteriores, sobre todo en la parte anterior y superior. No es raro observar adelgazamiento del anillo de hueso cortical que forma el suelo de la silla turca. Si continúa la hipertensión intracraneal, los cambios pueden llegar a la parte anterior de la silla turca. El segundo hallazgo más frecuente de erosión selar es la atrofia de la punta del dorso y de los clinoides posteriores.

Cuadro 2

HIPERTENSION INTRACRANEAL. HALLAZGOS RADIOLOGICOS A NIVEL DE LA SILLA TURCA

1. Atrofia de la pared anterior del dorsum sela.
2. Erosión de la punta del dorso y de las clinoides posteriores.
3. Acortamiento del dorso por erosión de su punta.
4. Desmineralización, adelgazamiento y falta de continuidad del suelo óseo de la silla.
5. Depresión del suelo de la silla turca y prominencia del contenido de la fosa pituitaria en el seno esfenoidal.
6. Atrofia de la pared anterior de la silla con erosión de las clinoides anteriores.
7. Festoneamiento del plano esfenoidal.
8. Aumento de la silla turca sobre todo en profundidad.

Taveras y Wood

b) *Signos focales*

Existen una serie de signos que pueden tender a localizar lesiones existentes en el cerebro.

1. *Calcificaciones intracraneales patológicas*

Las causas más frecuentes se indican en el cuadro siguiente:

Calcificaciones extracerebrales. (Fig. 50-10.)

a) *Membranosas.*—Los *hematomas subdurales* de larga duración pueden calcificarse. En general, son depósitos curvilíneos que se hacen paralelos a la bó-



Fig. 50-9.—Signos de hipertensión intracraneal. Proyección pa. Separación marcada de las suturas (flechas). Proyección lateral. La separación de suturas es visible en la región occipital (flechas huecas). Las impresiones digitales son visibles en la región frontal y parietal (flechas largas). La ausencia del dorso de la silla turca es evidente (flecha gruesa).

veda craneal y que presentan calcificación, tanto en la membrana interna como en la externa del hematoma. Pueden ser uni o bilaterales.

Los *meningiomas* de tipo fibroso tienen frecuentemente cuerpos psamomatosos, que en ocasiones hacen que todo el tumor pueda ser visible por presentar calcio. Generalmente son como pequeños flecos de calcio o mínimos depósitos tan finos que producen en la radiografía una especie de sombra nubecular de densidad aumentada.

La *meningitis tuberculosa* tiene una alta incidencia de calcificación intracraneal (alrededor del 50 %).

b) *Calcificaciones intraselares y yuxtaselares.* Pueden ser debidas a numerosas lesiones que incluyen meningiomas de la zona, aneurismas calcificados del polígono de Willis, gliomas calcificados del área hipotalámica y tumores propios de la zona, como es el *craneofaringioma,* que presenta calcificaciones en aproximadamente el 75 % de los casos.

c) *Calcificaciones vasculares.*—La *ateroesclerosis* es causa de calcificación, sobre todo en la región cavernosa de las carótidas, que pueden verse como áreas más o menos redondeadas en la zona de los etmoides.

Calcificaciones intracerebrales

a) *Localizadas.*—Los *abscesos* cerebrales son el resultado de embolismo séptico en aproximadamente el 50 % de los casos. Más de un tercio de los abscesos se deben a mastoiditis y sinusitis con extensión intracraneal. Pueden verse calcificaciones nodulares o amorfas, a veces muy densas, de márgenes irregulares,

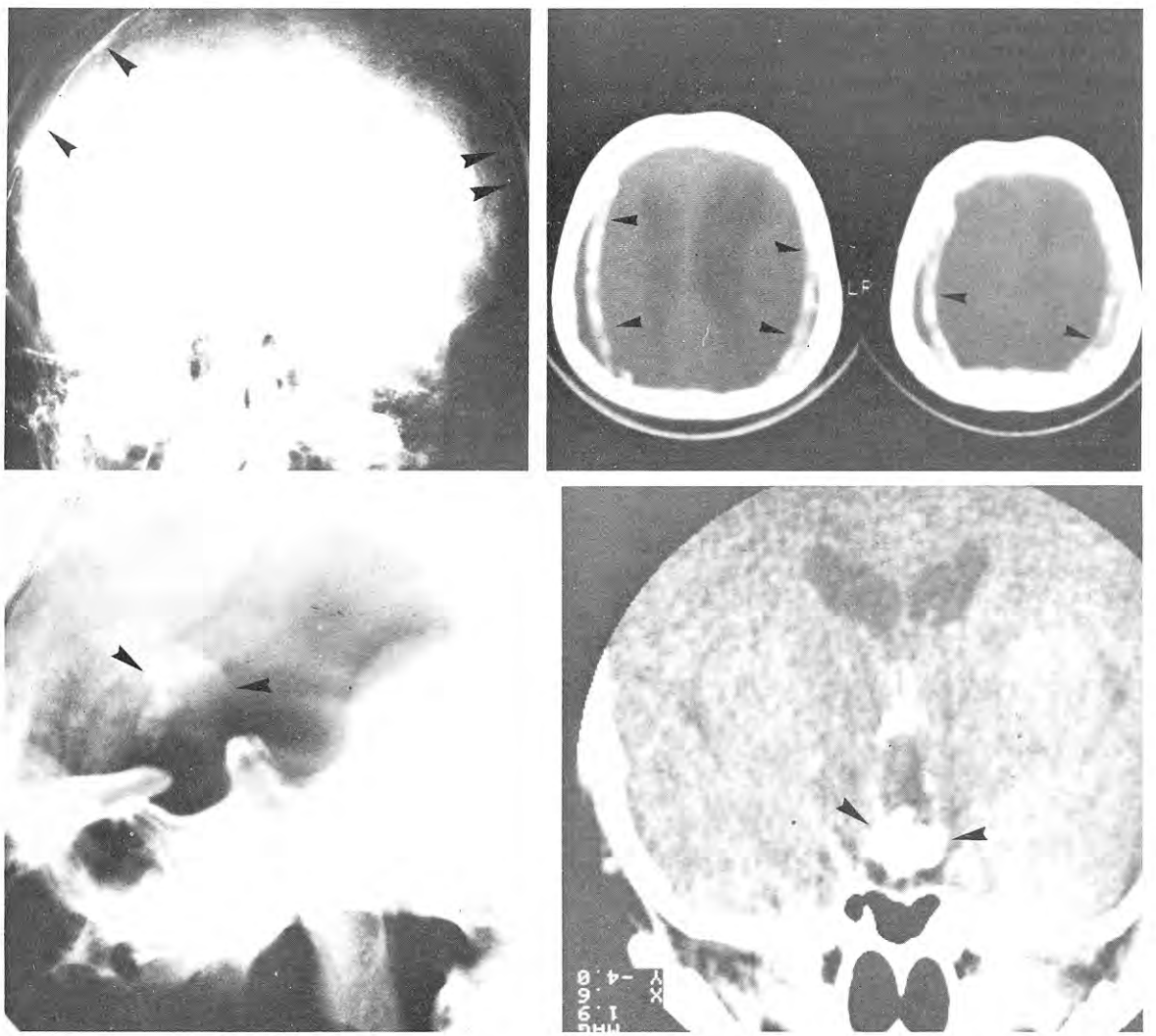

Fig. 50-10.—Calcificaciones patológicas extracerebrales. Las figuras superiores corresponden a calcificaciones lineales paralelas a la bóveda craneal en un hematoma subdural crónico (puntas de flechas). Las dos imágenes inferiores corresponden a una calcificación supraselar visible en proyección lateral radiográfica y en corte coronal del TAC, secundarias a la presencia de un craneofaringioma (cabezas de flechas).

Cuadro 3

CALCIFICACIONES INTRACRANEALES PATOLOGICAS

A) SUPERFICIALES (EXTRACEREBRAL)

1. *Membranosas*
   - *a)* Hematoma subdural.
   - *b)* Meningioma psamomatoso.
   - *c)* Meningitis tuberculosa.
2. *Intraselares y yuxtaselares*
   - *a)* Craneofaringioma.
   - *b)* Adenoma hipofisario.
   - *c)* Tumores del basiesfenoides.
     1. Cordoma.
     2. Osteocondroma.
3. *Vasculares.*
   - *a)* Arterial.
     1. Arterioesclerosis.
     2. Aneurisma.
     3. Metastásica.
   - *b)* Malformación angiomatosa.
     1. Angioma venoso (Sturge-Weber)
     2. Malformación A-V.

B) PROFUNDAS (INTRACRANEALES

1. *Localizadas.*
   - *a)* Absceso.
   - *b)* Granuloma (TB)
   - *c)* Hematoma
   - *d)* Glioma.
   - *e)* Teratoma.
   - *f)* Angioma.
   - *g)* Malformación A-V.
   - *h)* Papiloma de plexos coroides.
   - *i)* Agiria.
2. *Múltiples diseminadas.*
   - *a)* Esclerosis tuberosa.
   - *b)* Encefalitis.
     1. Tóxica.
     2. Viral.
        - *a)* Enfermedad citomegálica.
        - *b)* Rubéola
     3. Parasítica.
        - *a)* Toxoplasmosis.
        - *b)* Cisticercosis.
   - *c)* Metástasis.
   - *d)* Endarteritis.
3. *Múltiples simétricas*
   - *a)* Neoplásica (lipoma).
   - *b)* Ganglios basales.
   - *c)* Núcleo dentado.
   - *d)* Núcleo rojo.
   - *e)* Hipocampo.
   - *f)* Cortical.

Resumido de Taveras y Wood

pero bien definidas. La mayoría de los abscesos calcificados tienen 1 ó 2 cm de diámetro.

Los *tuberculomas* calcifican en aproximadamente un 5 % de los casos. Se localizan frecuentemente en el córtex cerebral o en el cerebelo. Su incidencia es doble, tanto en lesiones solitarias como múltiples. No existe una calcificación típica, siendo habitualmente nodulares y densos.

La calcificación se observa en *tumores cerebrales* en alrededor del 10 % de los pacientes. El que más frecuentemente la presenta es el oligoendroglioma (más del 50 %). Los astrocitomas, grados 1 y 2, pueden presentar calcificación en aproximadamente 20 % de los casos.

Los hallazgos radiológicos en todos estos tumores son de calcificaciones punteadas, amorfas, trabeculares o de forma arbórea. La calcificación trabecular es muy característica de los tumores gliales. En ocasiones, pueden ser como nubéculas, y el diagnóstico diferencial con meningioma es difícil.

b) *Calcificaciones múltiples.*—La *esclerosis tuberosa* o enfermedad de Bourneville es un síndrome neurocutáneo que incluye retardo mental, convulsiones, adenomas sebáceos de la cara, anomalías esqueléticas y trastornos urinarios, incluyendo angiomiolipomas.

Las radiografías pueden mostrar la presencia de calcificaciones diseminadas que varían en tamaño, desde muy pequeñitas hasta de 1 cm, si bien a veces son mayores. Las calcificaciones son redondeadas u ovaladas, aunque también pueden coalescer. Están habitualmente en relación muy estrecha con las paredes del ventrículo lateral e incluso del tercer ventrículo. Pueden aparecer calcificaciones de masas intraventriculares hasta en el 50 % de los pacientes. (Figura 50-11.)

La *enfermedad citomegálica* de inclusión está producida por virus filtrables y con frecuencia presenta calcificación intracraneal. Las calcificaciones intracraneales son múltiples, diseminadas, punteadas, nodulares o curvilíneas en apariencia. La calcificación característica es periventricular, similar a la que se ve en toxoplasmosis, de la que no puede diferenciarse. En ocasiones pueden verse calcificaciones secundarias a encefalitis por *rubéola* o por *herpes simple*.

Dentro de las enfermedades parasitarias, pueden

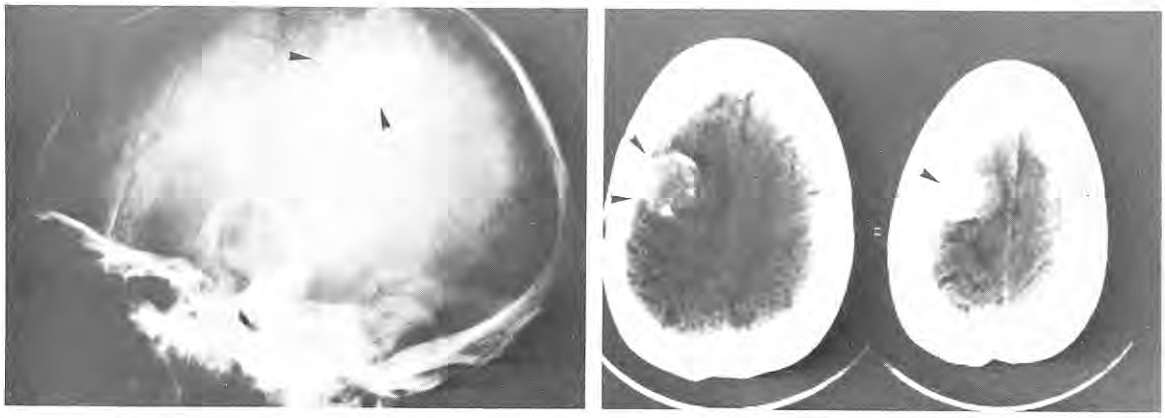

Fig. 50-11.—Calcificaciones patológicas localizadas. Calcificación nubecular (punta de flecha) en un meningioma de la convexidad.

producirse calcificaciones en la *cisticercosis* y en la *toxoplasmosis*.

La *cisticercosis* es una complicación de la infestación del hombre por la tenia solium. Los embriones se localizan generalmente en los ventrículos, especialmente en el cuarto, y en las meninges basales. Las calcificaciones son nodulares y representan el escólex calcificado. Puede haber calcificaciones también en el quiste, de forma curva o esférica. (Fig. 50-12.)

2. *Hiperostosis*

Los *engrosamientos generalizados* son frecuentes en diferentes enfermedades, como puede verse en el cuadro siguiente.

Cuadro 4

HIPEROSTOSIS GENERALIZADA DEL CRANEO

— Enfermedad de Paget.
— Distrofia miotónica.
— Enfermedad de Engelmann.
— Acromegalia.
— Anemias hemolíticas (Cooley).
— Drogas (fenilhidantoína).

La hiperostosis más frecuente es la *enfermedad de Paget,* en la que el hueso está ensanchado y es además de alta densidad. (Fig. 50-13.) Como también existe ablandamiento óseo suele haber invaginación de la base del cráneo. Las anemias hemolíticas, sobre todo en la enfermedad de Cooley, producen aumento del diploe, con espiculación marcada y aumento de densidad. Los mismos hallazgos pueden encontrarse en la anemia de células falciformes.

La hiperostosis localizada del cráneo también puede presentarse en una serie de enfermedades:

Cuadro 5

HIPEROSTOSIS LOCALIZADA DEL CRANEO

— Hiperostosis frontalis interna.
— Displasia fibrosa.
— Meningioma.
— Osteoma.
— Sarcoma osteogénico.
— Fibroma osificante.

La *displasia fibrosa* suele ocurrir en el cráneo, produciendo áreas de engrosamiento de la bóveda craneal o de los huesos faciales. Puede darse en forma muy

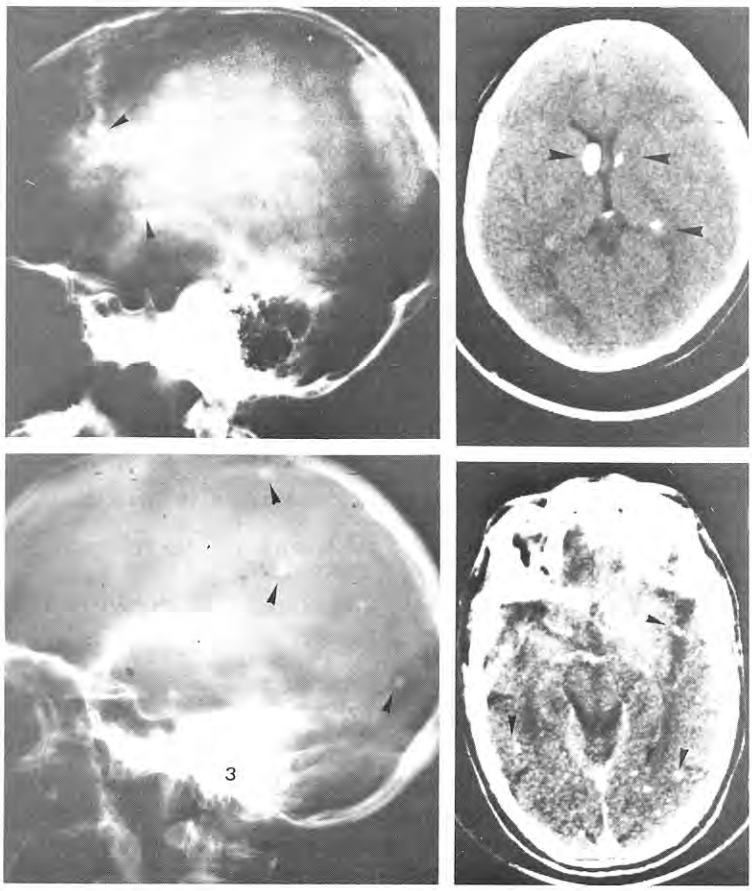

Fig. 50-12. —Calcificaciones cerebrales múltiples. Calcificaciones periventriculares en un caso de esclerosis tuberosa (puntas de flecha). Las imágenes inferiores corresponden a calcificaciones más o menos redondeadas diseminadas secundarias a la presencia de cisticercosis intracerebral (puntas de flecha).

Fig. 50-13.—Lesiones escleróticas craneales. Enfermedad de Paget. Existe marcado engrosamiento de todo el diploe craneal con aumento de densidad en forma nubecular, más claramente visible en la región frontal. La gran deformidad de la bóveda craneal ha producido un ángulo basal prácticamente de 180° y deformidad de la región craneal posterior. Odontoides (OD).

localizada o diseminada por toda la cara, la llamada «leontiasis ósea».

Los *meningiomas* que invaden la bóveda craneal producen hiperostosis localizada, fundamentalmente a la altura del borde esfenoidal superior o en la región parasagital. Generalmente se trata de una densidad que afecta a todo el hueso, aunque puede estar limitada a la tabla interna. A veces existen espículas, como un sol radiante, y debe diferenciarse del sarcoma osteogénico primario, que también puede producir una imagen similar.

Los *osteomas* aparecen como nódulos densos en la superficie craneal, siendo más frecuente en la región frontal.

En el trauma del parto pueden ocurrir *cefalohematomas* debidos a la presencia de sangre por debajo del periostio. Pueden calcificar en su fase crónica, produciéndose ensanchamiento localizado del cráneo.

3. *Erosión ósea* (Fig. 50-14.)

La erosión de la tabla del cráneo puede ocurrir secundariamente a lesiones extracraneales, a lesiones del propio hueso o a lesiones intracraneales.

a) *Lesiones extracraneales.*—Con cierta frecuencia los tumores epiteliales del cuero cabelludo pueden invadir el cráneo de forma secundaria, produciendo lesiones destructivas e irregulares, difíciles diferenciar de metástasis de tumores a distancia.

b) *Lesiones propias del hueso.*—Entre las más frecuentes son los *colesteatomas* o *tumores epidermoides,* que suelen presentar agujeros líticos con un borde festoneado y denso. Los *hemangiomas* craneales producen erosiones con espículas radiadas o aspecto reticular de la lesión.

Pueden verse lesiones erosivas del cráneo en tumores secundarios, como en *metástasis* y en el *mieloma.* Una enfermedad que con frecuencia afecta el cráneo es la *histiocitoxis X,* que produce el llamado «cráneo geográfico», debido a la presencia de numerosos defectos líticos en el mismo. Las lesiones son redondeadas u ovales, con bordes biselados (por afectación mayor de la tabla externa). Después del tratamiento pueden presentar un borde esclerótico.

Las lesiones erosivas están resumidas en el cuadro 6.

Cuadro 6

LESIONES OSEAS QUE EROSIONAN EL CRANEO

TUMORES PRIMARIOS	TUMORES SECUNDARIOS	NO TUMORALES
— Epidermoides	— Metástasis.	— Histiocitosis X
— Colesteatoma.	— Mieloma.	— Osteomielitis.
— Hemangioma.	— Neuroblastoma.	— Necrosis aséptica.
— Cordoma.		— Postcirugía.
		— Fractura.

c) *Lesiones intracraneales que producen erosión.*—Se da a menudo la erosión en los tumores de la hipófisis, sobre todo en los adenomas, ya sean cromófobos, eosinófilos o basófilos. También pueden

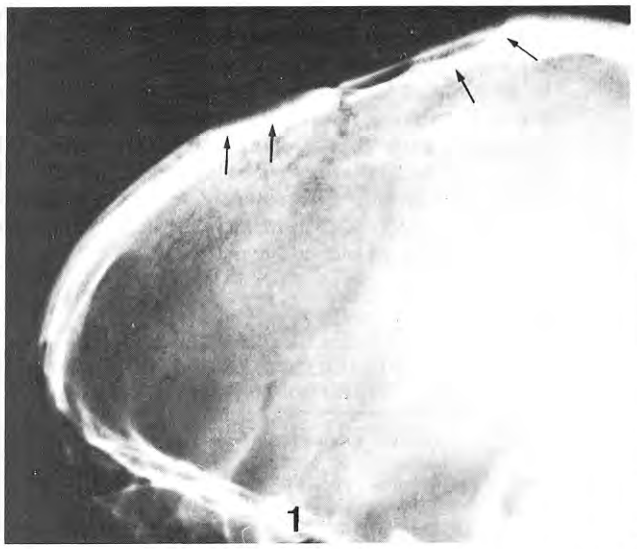

Fig. 50-14.—Erosiones óseas. Las imágenes 1 y 2 corresponden a un granuloma eosinófilo con un defecto nítido de bordes bien definidos con afectación mayor de la tabla externa que de la interna, produciendo un borde en bisel (flechas).

presentar erosión los microadenomas secretores de prolactina.

Hay lesiones óseas en el *neurinoma del acústico* que producen erosión y ensanchamiento del meato auditivo interno. *Tumores intracraneales,* como los gliomas del nervio óptico, meningiomas, etc., pueden también producir lesiones erosivas craneales.

El *quiste aracnoideo,* intra o extradural, puede producir presión sobre la bóveda craneal, resultando en un área radiotransparente, circular o lobulada, bien definida, con márgenes escleróticos.

4. *Abombamiento local*

Ocasionalmente, el cráneo puede abombarse localmente por encima de un tumor existente, como ocurre en gliomas superficiales. También puede verse en *hematoma subdural crónico* en la zona del lóbulo temporal, generalmente en niños. (Fig. 50-15.)

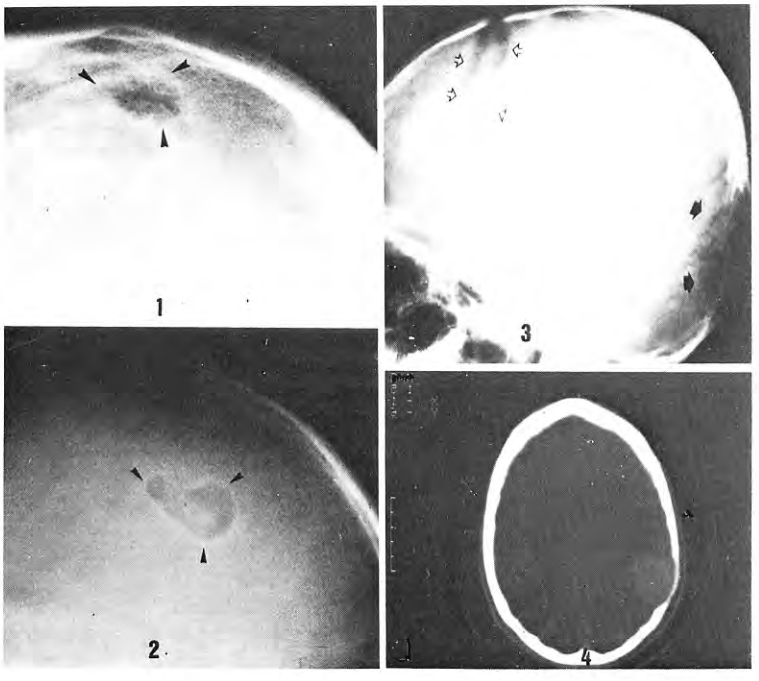

Fig. 50-15.—Erosiones óseas. La imagen 1 es la típica imagen estelar radiada de los hemangiomas de la tabla craneal (puntas de flecha). La imagen 2 corresponde a un tumor epidermoide o colesteatoma perlado. Obsérvese el borde esclerótico de la lesión lítica bien definida (puntas de flecha). La figura 3 corresponde a una lesión destructiva y abombada del hueso occipital secundaria a un tumor maligno del cerebelo. El TAC de la figura 4 corresponde a un abombamiento local producido por un tumor que comprime la tabla interna y que histológicamente resultó ser un disgerminoma.

5. *Huellas vasculares anormales*

La causa más frecuente de marcas vasculares en el cráneo son los *meningiomas*. Cuando invaden la bóveda craneal tienen parte de irrigación sanguínea a través de la carótida externa. A menudo los vasos hipertrofiados de la calota se asocian a otros signos, como hiperostosis frontal.

Las *malformaciones angiomatosas* también pueden producir aumento de los vasos sanguíneos, que, generalmente, van a ser más diseminados que en el caso del meningioma.

6. *Osteoporosis*

La osteoporosis del cráneo es difícil de juzgar, ya que, a medida que se envejece, es frecuente encontrar osteoporosis, siendo habitual observar en el viejo disminución difusa de la densidad del cráneo, acompañando a la del resto del esqueleto.

Una forma de osteoporosis localizada es la llamada *osteoporosis circunscrita*, que ocurre en la fase inicial de la enfermedad de Paget. Cuando afecta al cráneo, se caracteriza por áreas de osteoporosis localizada, generalmente con bordes muy bien definidos, y suelen ser bilaterales y simétricas. El área más frecuentemente afectada es la del hueso parietal, pero puede presentarse en otros huesos craneales. Hay también osteoporosis generalizada en el *hiperparatiroidismo*. El patrón de esta enfermedad ha sido denominado «sal y pimienta» debido a la presencia de pequeños puntos de osteoporosis. Ocasionalmente puede verse una imagen similar en individuos normales.

Cuadro 7

MASAS INTRACRANEALES QUE PRODUCEN EROSIONES OSEAS

— Tumores hipofisarios.
— Neurinoma del acústico.
— Glioma del nervio óptico.
— Meningioma.
— Quiste aracnoideo.
— Poroncefalia.
— Hematoma subdural crónico juvenil.

51
SISTEMA NERVIOSO CENTRAL: OTONEURORRADIOLOGIA

DR. M. TRUJILLO

http://booksmedicos.blogspot.com

1. RECUERDO ANATOMORRADIOLOGICO
2. TECNICAS DE EXPLORACION
3. GRANDES SINDROMES OTONEUROLOGICOS

1. RECUERDO ANATOMORRADIOLOGICO

Morfología.—El hueso temporal tiene forma de pirámide triangular, por lo que pueden considerarse en su *superficie* tres caras, una base y un vértice, y en su *contenido* tres porciones: oído externo y mastoides, oído medio y oído interno.

a) *Cara superior*

Forma el suelo de la fosa media. De fuera a dentro encontramos una depresión que, por delante, está en relación con la caja, de la que forma su techo (tegmen timpani) y, por detrás, con el antro, del que también representa su techo (tegmen antri). Hacia dentro, encontramos una elevación en relación con el canal semicircular superior, la *eminencia arcuata,* y más hacia la punta, una fosita, donde se aloja el ganglio de Gasser (fosita gasseriana). Un poco hacia atrás, la punta de la pirámide forma el techo del conducto auditivo interno.

b) *Cara posterior* (Fig. 51-1.)

Forma un ángulo de 90° con el plano de la cara superior y, en el límite de ambas, o cresta petrosa, se encuentra la impronta del seno petroso superior. Hacia afuera, una depresión, más o menos marcada, aloja al seno lateral y un foramen da paso a la vena emisaria mastoidea.

Por arriba, el ángulo de unión de esta cara posterior con la superior se denomina ángulo senodural o ángulo de Citelli.

La cara posterior presenta, esquemáticamente, sólo dos elementos de interés: la fosita ungueal, origen del acueducto vestibular y alojamiento del saco endolinfático, y el conducto auditivo interno y su poro acústico, destinado al paso del paquete estatoacústico facial y sistema vascular cerebelolaberíntico.

c) *Cara inferior*

Está formada de fuera a dentro por la apófisis mastoidea, por detrás, y apófisis estiloides por delante, y entre ellas, el agujero estilomastoideo, destinado a la salida del nervio facial y fin del acueducto de Fallopio. A escasos milímetros, hacia la punta, se encuentra la fosa yugular e, inmediatamente, separado por una fina lámina, el origen del canal carotídeo.

d) *Base de la pirámide*

En su pared externa está formada por la escama temporal, la superficie externa de las mastoides, el orificio del conducto auditivo externo, que presenta una pequeña eminencia por detrás, la espina de Henle, y una cisura, la de Gasser, por delante, limitando con la cavidad de la articulación temporomaxilar y con la apófisis cigomática.

A) **Anatomía**

1. *Oído externo.*—El CAE tiene una longitud de 2,5 a 3 cm y está cerrado en su fondo por la membrana timpánica, oblicuamente insertada, de forma que su receso inferior es más interno que el superior. Dependiendo de que la mastoides esté más o menos desarrollada y neumatizada, se extienden estas celdillas hacia atrás (celdillas latero-retrosinusales), y hacia arriba y hacia adelante (celdas escamo-cigomáticas). En el límite de la mastoides y del borde posterior del CAE, se encuentra la unión del hueso temporal y el mastoideo y, a unos 2,5 cm de profundidad, la tercera porción del canal de Fallopio.

2. *Oído medio.*—Está formado por una serie de *cavidades* incluidas en un eje, denominado *eje aéreo* de la pirámide, y que discurre de arriba hacia abajo y de fuera hacia adentro.

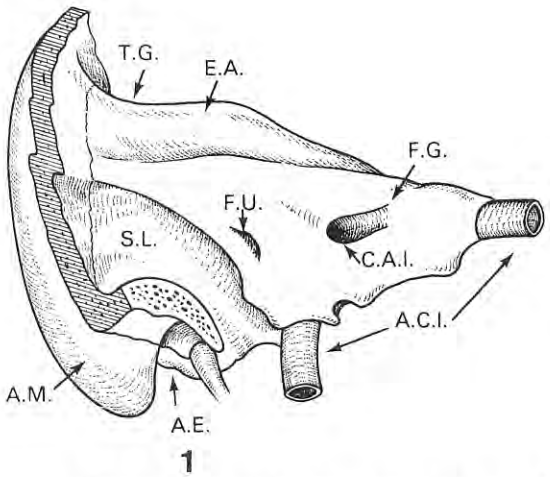

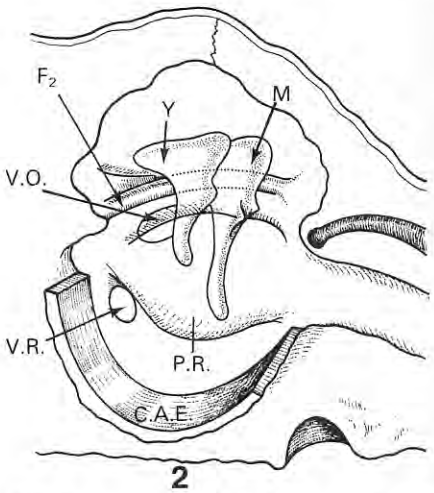

Fig. 51-1.—1) *Esquema de la cara posterior de la pirámide.* EA: Eminencia arcuata. FG: Fosita gasseriana. ACI: Arteria carótida interna. CAI: Conducto auditivo interno. FU: Fosita ungueal. AE: Apófisis estiloides. SL: Seno lateral. M: Mastoides. AM: Apófisis mastoides. TG: Tegmen. 2) *Vista a través del CAE.* Y: Yunque. M: Martillo. F_2: Segunda porción del Fallopio. VO: Ventana oval. VR: Ventana redonda. CAE: Conducto auditivo externo.

a) *Cavidades*

Siguiendo este eje aéreo encontramos:

— La *trompa de Eustaquio,* nace en la fosita de Rosenmüller, pared lateral de cavum, penetra en la caja, receso hipotimpánico, se continúa con la caja timpánica, con el desfiladero ático-antral o aditus, y termina en el antro mastoideo. El antro, rodeado por las celdillas, más o menos desarrolladas, está presente desde el nacimiento. Partiendo de esta cavidad, la neumatización puede detenerse o extenderse hacia la mastoides, escama y punta de la pirámide, circunstancia anatómica de sumo interés para comprender la etiología y complicaciones de los procesos inflamatorios.

— El *desfiladero ático-antral,* o aditus, pone en comunicación el antro con la caja timpánica, y está formado por una pared externa o muro del ático, y una interna, que es el relieve del canal semicircular externo. Entre ambas paredes, están alojadas las cabezas del yunque y su rama horizontal o corta, y la cabeza del martillo, así como sus ligamentos suspensorios.

— La *caja timpánica.* Tiene una pared externa oblicua, de arriba abajo y de fuera a dentro, formada por la membrana timpánica, una *pared superior,* formada por el semicircular externo, por debajo del cual discurre la segunda porción del acueducto de Fallopio, y una *pared interna,* formada por el promontorio o relieve de la espira basal de la cóclea. En la parte más profunda de esta pared, limitando con la superior, se encuentra la fosa oval, destinada al alojamiento de la platina del estribo, y en el relieve promontorial, la ventana redonda. La *pared posterior* de la *cavidad timpánica* presenta una eminencia ósea, la pirámide, destinada a dar salida al tendón del músculo del estribo. La *pared inferior* o receso timpánico es continua con la trompa de Eustaquio y, paralelo a ésta, encontramos el canal del músculo del martillo.

b) *La cadena osicular*

Formada por el martillo, el yunque y el estribo, es el elemento más importante de esta cavidad timpánica. Vista frontalmente, se encuentra la cabeza del martillo, con su cuello y apófisis cortas, donde se inserta el tendón de su músculo y, por detrás, el cuerpo del yunque y su rama horizontal o corta. El mango del martillo se dirige hacia abajo y afuera, para unirse a la membrana timpánica, y del cuerpo del yunque nace y se dirige hacia abajo y adentro su rama larga, cambia de dirección en un ángulo de 90°, la apófisis lenticular, para articularse con la cabeza del estribo. Este se compone de una cabeza, dos ramas o cruras, que se sitúan en un plano casi coincidente con el Reid, y una platina que, mediante un ligamento anular, ocluye y se adosa a la ventana oval.

3. *Oído interno.*—También denominado bloque laberíntico, está destinado a proteger y alojar el laberinto membranoso, el sáculo, el utrículo, y el órgano de Corti, terminal del VIII par craneal. Puede describirse en cuatro partes:

a) *El laberinto posterior.* Es posterosuperior en su situación intrapetrosa y contiene los tres canales semicirculares. Es de suma importancia el conocimiento exacto de los planos de estos canales, puesto que van a servir de orientación para determinar los criterios de calidad o fiabilidad de las diversas proyecciones radiológicas. El *horizontal o externo* está incluido en el plano basal de Reid. El *posterior,* que tiene una

rama común con el superior, la crus comunis, y cuyo plano es paralelo al de la pared posterior de la pirámide, y el *superior,* que es perpendicular al eje mayor de la pirámide.

b) *El laberinto anterior.* Es anteroinferior en relación con su situación dentro de la pirámide, y está formado por las dos vueltas y media de espira cocleares; la primera, más gruesa, o *espira basal,* presenta un orificio cerrado por una membrana, en relación con la caja, la ventana redonda, y se origina en el vestíbulo.

c) *El vestíbulo.* La confluencia del laberinto anterior y del posterior conforma una cavidad redondeada, con una *pared externa,* que representa la ventana oval, con la platina del estribo, una *pared superior,* origen de los canales semicirculares, una *pared inferior,* origen de las espiras cocleares y una *interna,* que, a su vez, es la pared externa del conducto auditivo interno (CAI), con unos orificios destinados al paso de los nervios vestibular superior e inferior.

d) El *conducto auditivo interno* (CAI) es un canal óseo destinado a comunicar el oído interno con la fosa posterior, y a dar paso al paquete estato-acústico-facial (VII y VIII pares). Su morfología y tamaño son muy variables, aunque en la mayoría de los casos, sus paredes son paralelas y sus dimensiones de 9 a 12 mm de longitud y 0,4 a 0,6 mm de altura. En el 80 % de los casos son simétricos en su morfología y calibre, pero existen numerosas variantes, condicionadas por la anatomía de la base craneal, y el diferente desarrollo de la neumatización de la punta de la pirámide.

El *poro acústico,* de forma elíptica, puesto que el CAI forma un ángulo de 45° con la pared posterior de la pirámide, presenta un borde posterior en forma de semiluna, muy nítido y característico, cuyas alteraciones son de gran interés diagnóstico.

El *fondo* del CAI está en íntima relación con la pared interna del vestíbulo. Una cresta horizontal, la *cresta falciforme,* lo divide en dos pisos: el *superior,* que presenta dos orificios, uno anterior, inicio del nerviducto de Fallopio, y otro posterior, para el nervio vestibular superior, y el *piso inferior,* con un foramen posterior para el nervio vestibular inferior o sacular, y una fosita anterior, con múltiples orificios, en relación con la cóclea, la criba espiroidea, destinados al paso de la rama coclear del VIII par.

El CAI se encuentra tapizado por un manguito meníngeo que, en ocasiones, no llega hasta el fondo del canal, variante anatómica a tener en cuenta en la valoración de resultados de las técnicas diagnósticas de planificación del CAI con contraste.

B) El agujero rasgado posterior (ARP)

Esta estructura es importante por sus íntimas relaciones con la pirámide. Situado en la parte inferior de la cara posterior de la pirámide, se compone de dos partes, perfectamente diferenciadas por una eminencia ósea, la espina yugular.

La *porción venosa,* destinada al golfo de la yugular, cuyo techo corresponde en gran parte a la pared posteroinferior de la caja timpánica, y la *porción nerviosa,* destinada al paso de los pares IX, X y XI y art. meníngea posterior. (Fig. 51-2.)

C) Vascularización

Participan tres territorios arteriales:

1. *Carótida interna,* que, en su trayecto por el canal carotídeo, situado en la porción anterior de la punta de la pirámide, suministra unas pequeñas ramas arteriales y/o ramas carótido-timpánicas.

2. *Carótida externa,* con sus ramas *meníngea media,* que proporciona las arterias timpánica superior y petrosa superior; *faríngea ascendente,* la timpánica inferior; *maxilar interna,* los ramos auricular profundo y timpánico anterior; *auricular posterior,* la arteria estilomastoidea; *occipital,* de la que en ocasiones también se origina la arteria estilomastoidea; *temporal superficial* y *auricular posterior.*

3. La *vertebral,* que, a nivel del tronco basilar y de la cerebelosa anteroinferior (AICA), proporciona el denominado *tronco cerebelolaberíntico* o arteria auditiva, cuyas variantes de origen, trayecto y morfología son múltiples.

2. TECNICAS DE EXPLORACION

A) Radiología simple

1. *Proyecciones simétricas*

a) Proyección de Towne o sub-fronto-occipital. Los peñascos aparecen proyectados inmediata-

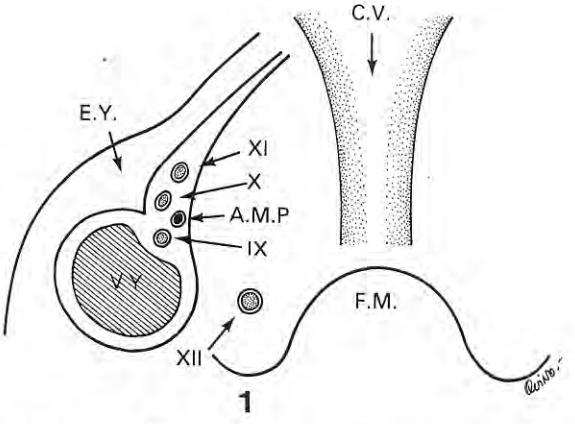

Fig. 51-2.—*Esquema del agujero rasgado posterior.* CV: Clivus. FM: Foramen magno. XII: XII par. VY: Vena yugular. IX: IX par. EY: Espina yugular. AMP: Arteria meníngea posterior. X: X par. XI: XI par.

mente por encima de las órbitas. Se definen los CAI de forma simétrica, las puntas de los peñascos y los bloques laberínticos. Buena imagen del borde posterior del foramen magno.

b) La *proyección de Schüller II,* o *«peñascos en las órbitas.»* Se basa en utilizar las «ventanas radiológicas» de las órbitas para proyectar de forma simétrica y comparativa ambas pirámides. Se visualizan las puntas de las pirámides y sus bordes superiores, fositas gasserianas y, muy nítidamente, los bloques laberínticos y mastoides. Esta proyección es fundamental para el estudio de forma simétrica y comparativa de los CAI, y permite valorar sus asimetrías. Proporciona una imagen nítida de los bordes posteriores de los poros acústicos, fundamental para la valoración de procesos expansivos. Permite estudiar el borde superior de las pirámides y especialmente sus puntas. (Figura 51-3.)

2. *Proyecciones unilaterales simétricas.* Ateniéndonos a la práctica, vamos a describir únicamente aquellas que la experiencia ha demostrado como más útiles. (Fig. 51-4.)

a) *La proyección de Schüller I o parieto-timpánica.* Se proyecta una pirámide a través del hueso parietal contralateral. La imagen es útil simplemente evitando la superposición de un peñasco sobre el contralateral, lo que se consigue con unos 20° de oblicuidad (variante de LAW). También pueden considerarse como variantes de esta proyección las técnicas de Mayer, fronto-timpánica (45°) y la de Owens (30°). La proyección de Schüller I proporciona una vista lateral de la denominada «cara quirúrgica» del hueso temporal y especialmente del CAE, mastoides, neumatización externa de la misma, III porción y 2.° codo del Fallopio, apófisis estiloides, articulación temporo-

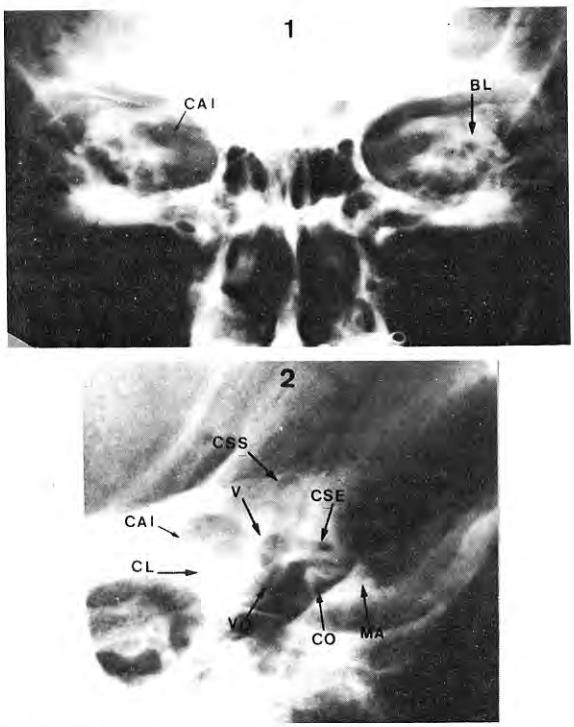

Fig. 51-3.—*Proyección de Schüller II.* 2: *Proyección de Chaussé III.* CAI: Conducto auditivo interno. BL: Bloque labertíntico. CSS: Conducto semicircular superior. CSE: Conducto semicircular externo. MA: Muro de alojamiento. CO: Cadena osicular. VO: Ventana oval. CL: Cóclea. V: Vestíbulo.

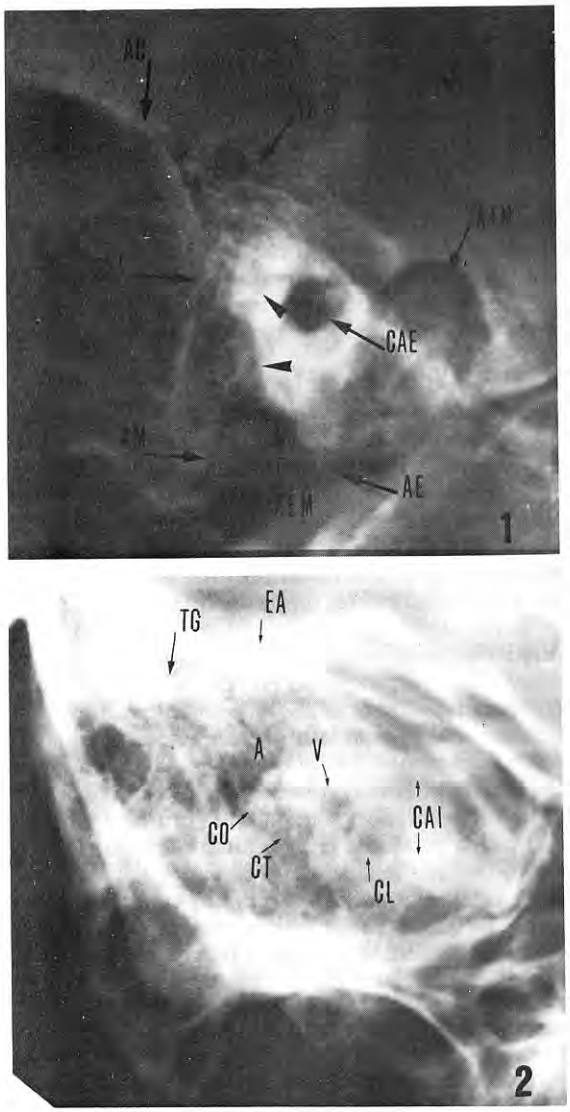

Fig. 51-4.—1 y 2: *Proyecciones de Schüller I y TO de Guillén.* AC: Angulo de Citelli. TG: Tegmen. ATM: Articulación témporomandibular. CAE: Conducto auditivo externo. AE: Apófisis estiloides. AEM: Agujero estilo-mastoideo. AM: Apófisis mastoideos. SL: Seno lateral. Puntas de flechas: Facial (segunda y tercera porción). TG: Tegmen. EA: Eminencia arcuata. V: Vestíbulo. CAI: Conducto auditivo interno. CL: Cóclea. CT: Caja timpánica. CO: Cadena osicular. A: Antro mastoideo.

maxilar y arco cigomático, así como del borde anterior del seno lateral y del suelo de la fosa media, cuya confluencia se denomina ángulo de Citelli. También es visible la cisura de Glasser entre el CAE y la cavidad de la articulación temporomaxilar. Esta incidencia permite valorar el estado de desarrollo y ventilación de las celdillas, malformaciones del CAE y, sobre todo, informa, preoperatoriamente, sobre las relaciones anatómicas y posibilidades de campo quirúrgico.

b) *La proyección transorbitaria de Guillén.* Puede considerarse como un Schüller II unilateral, pero oblicuando la cabeza del paciente unos 20° hacia el lado a radiografiar. Las estructuras laberínticas son perfectamente visibles, especialmente su pared externa, en la que distinguimos el relieve del semicircular externo, con sus ramas anterior y posterior superpuestas. Por debajo del semicircular aparece la segunda porción del Fallopio como un pequeño foramen. Más hacia el interior la fosa oval, en la que, en ocasiones, es posible distinguir la imagen de las cruras del estribo. Siguiendo la línea de la pared interna laberíntica, encontramos el promontorio, correspondiendo a la espira basal coclear, en el que puede distinguirse un pequeño defecto óseo que corresponde a la ventana redonda. Las cavidades del oído medio, son perfectamente visibles. Se distinguen, de arriba hacia abajo, el antro, con bordes festoneados, correspondientes a los tabiques de las celdillas perianteales, el aditus, desfiladero situado entre el relieve del semicircular externo y la pared externa de la caja o muro del alojamiento, la caja timpánica y el hipotímpano. En el aditus aparece una sombra, en forma de gota, que corresponde a la suma de las densidades de la cabeza del martillo y de la rama horizontal o corta del yunque. A partir de esta «gota» y hacia abajo, se distinguen dos estructuras en forma de compás; la más externa corresponde al mango del martillo y la más interna, que se dirige hacia la fosa oval, a la rama larga del yunque. Por debajo del bloque laberíntico, dos líneas en forma de cúpula, corresponden a la fosa yugular, la más externa, y al canal carotídeo la interna. En la mastoides, vista frontalmente, distinguimos la neumatización, más o menos desarrollada, que, en ocasiones, se extiende hacia la punta de la pirámide, y el agujero estilomastoideo. El borde superior de la imagen corresponde al tegmen antri y, más hacia adentro, a la eminencia arcuata, fosita subarcuata y fosita del ganglio de Gasser.

c) *Proyección de Chaussé III o témporo-timpánica.* La proyección aborda tangencialmente *la pared externa* de la caja o muro del alojamiento de la cadena osicular. La imagen típica de «cabeza de perro» corresponde anatómicamente en su pico inferior o «morro» a la inserción superior del anillo timpánico, el «cuello» al borde superior del CAE y las «orejas» al espolón suprarretrotimpánico. El resto de las imágenes visibles en esta proyección son similares a las descritas en la incidencia transorbitaria, con excepción de la cadena osicular, que aparece bien dibujada, con forma triangular, debido a la cabeza del martillo y al pico de la rama corta del yunque. (Fig. 51-3.)

B) Tomografía

La complejidad de las estructuras de la pirámide hace difícilmente interpretable las imágenes del barrido lineal clásico. Desde 1950, en que apareció el barrido hipocicloideo, se han sucedido otros sistemas de barrido complejo, que son indispensables para una valoración radiológica fina de la pirámide. Las proyecciones por tanto son las mismas que para la radiología simple, con excepción de tres incidencias exclusivamente tomográficas.

1. *Proyección axial de Pöchl.*
2. *Proyección de Schüller invertida.*
3. *Proyección lateral estricta.* (Fig. 51-5.)

C) Tomografía axial computarizada (TAC)

La incuestionable calidad de los cortes realizados con TAC de alta resolución ha supuesto un extraordinario avance para el diagnóstico.

La ventaja fundamental del TAC reside en la posibilidad de lograr, a un tiempo, imágenes de partes blandas y de estructuras óseas. Las diferencias densitométricas entre el aire, que normalmente ocupa las cavidades del oído medio y sistema neumático, y cualquier proceso (exudado, colesteatoma, fibrosis, etc.) permiten su visualización directa. Las imágenes de estructuras finas, como la cadena osicular, el canal facial o el acueducto vestibular, son de gran calidad. (Figura 51-6.)

D) Otras técnicas de contraste

Meatocisternografía gaseosa asociada a TAC.— Consiste en introducir por punción lumbar o suboccipital cantidades de aire, del orden de los 5-10 cc, y movilizar este contraste hasta la cisterna PC y CAI del lado a explorar. Las imágenes de la cisterna PC y del CAI son muy precisas, sobre todo utilizando cortes finos y TAC con programa de alta definición. El contraste delimita las paredes cisternales y es posible visualizar el paquete acústico y el nervio facial, atravesando la cisterna, y el trayecto intracanalicular, así como el V par, floculus cerebeloso, etc. Los bucles de la arteria cerebelosa también son visibles en sus relaciones con el poro acústico y el CAI. (Fig. 51-7.)

3. GRANDES SINDROMES

A) Procesos inflamatorios

Semiología radiológica.—(Fig. 51-8.) Ante cualquier insulto (térmico, viral, bacteriano, etc.), la mucosa que tapiza la trompa de Eustaquio, la caja y sus elementos y las celdillas, reacciona con edema, produciendo un primer dato radiológico: el engrosamien-

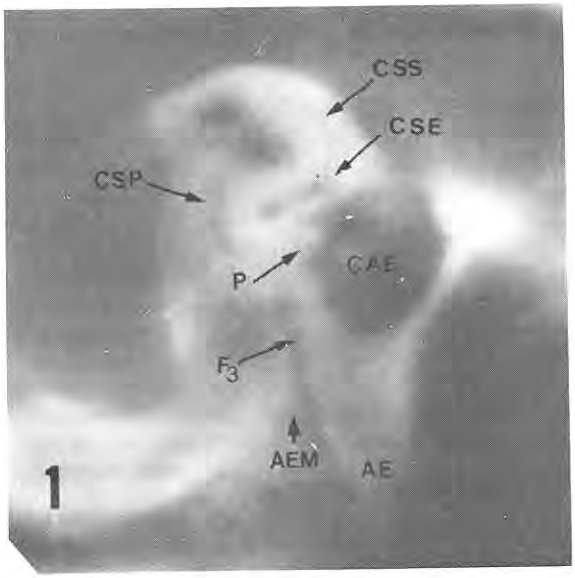

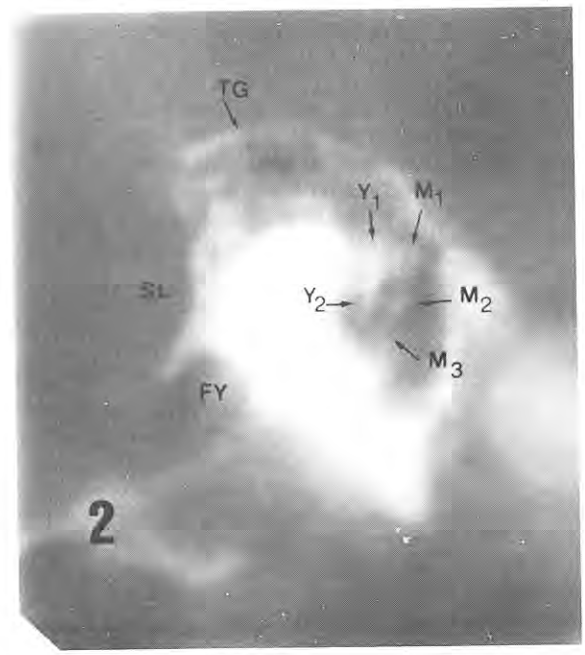

Fig. 51-5.—1 y 2) *Tomografía lateral estricta y en proyección de Schüller inversa.* 1: CSS: Conducto semicircular superior. CSE: Conducto semicircular externo. CAE: Conducto auditivo externo. P: Pirámide. F_3: Tercera porción del Fallopio. AEM: Agujero estilo-mastoideo. AE: Apófisis estiloides. 2) FY: Fosa yugular. SL: Seno lateral. Y_1: Cuerpo del yunque. Y_2: Rama larga del yunque. M_1: Cabeza del martillo. M_2: Apófisis corta del martillo. M_3: Mango del martillo. TG: Tegmen.

to de tabiques, típica imagen de borrosidad («flou»). En el paso siguiente, se produce un exudado que viene a ocupar el contenido aéreo normal de las celdillas y cavidades del oído medio, y que se traduce en una opacidad («veladura») más o menos intensa. Estos hallazgos constituyen el cuadro de los procesos agudos simples.

Un estadio más y el proceso infeccioso puede cronificarse o continuar su evolución. La *cronificación* supone una progresiva densificación del exudado, aparición de fibrosis y de otros mecanismos curativos, lo que se traduce en una *progresiva hipercondensación,* hasta llegar a la *eburneización.*

B) **Complicaciones de los procesos inflamatorios** (Figura 51-9.)

Quedan resumidas en el siguiente cuadro:

Cuadro 1

COMPLICACIONES	
INTRATEMPORAL	EXTRATEMPORAL
1. Mastoiditis coalescente aguda.	1. Trombosis del seno sigmoideo.
2. Absceso subperióstico.	2. Meningitis.
3. Absceso cigomático.	3. Absceso extradural.
4. Absceso de Bezold.	4. Absceso cerebral.
5. Absceso perisinusal.	
6. Petrositis coalescente aguda.	
7. Otras: — Laberintitis. — Alteración del seno sigmoideo.	

Zizmor y Noyek

Clínica.—El *colesteatoma* se presenta entre el 16 y el 20 % de los casos de otorrea. Este proceso se inicia como consecuencia de acúmulos de epitelio de descamación, a partir de una inclusión epitelial, generalmente producida por invaginación de la membrana timpánica en su pars fláccida.

La *trombosis del seno lateral,* es una complicación infrecuente en la era antibiótica, y su clínica reside en cefalea y dolor agudo retromastoideo.

Las *complicaciones intracraneales,* tales como meningitis y abscesos, deben sospecharse siempre que se presente un cuadro de cefalea brusca, fiebre y estupor, en un paciente portador de una otorrea y especialmente en la infancia.

Semiología radiológica.—El diagnóstico radiológico del *colesteatoma* se funda en la existencia de una imagen hipodensa, de bordes regulares, redondeada o policíclica, generalmente localizada en antro o aditus. La cadena osicular no tiene morfología normal, faltando generalmente la rama corta del yunque, que aparece desplazada. La lesión y consiguiente desapa-

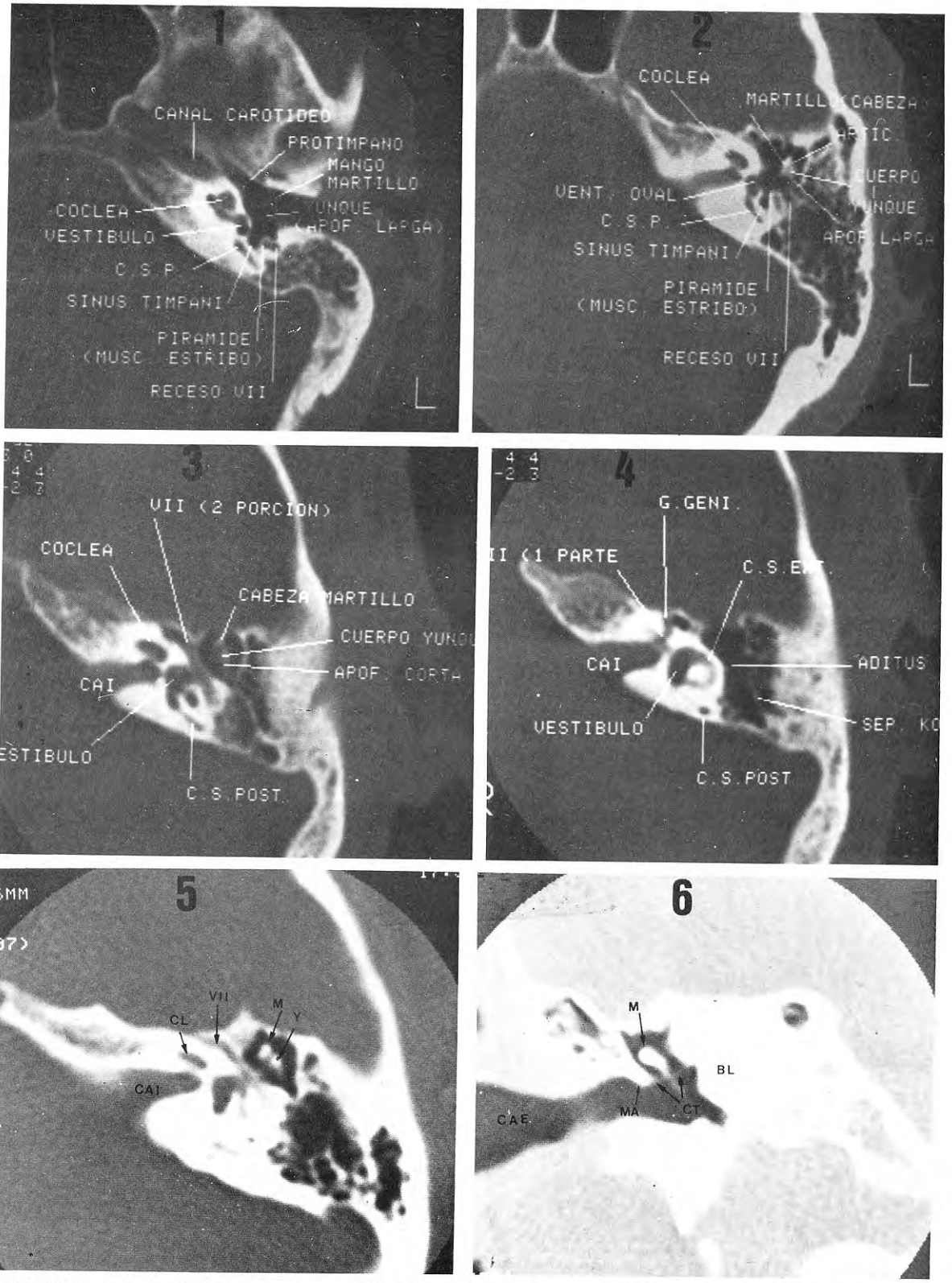

Fig. 51-6.—*Anatomía radiológica del peñasco en TAC.* Cortes axiales (1-5) y coronal (6). M: Martillo. MA: Muro del alojamiento. CT: Cuerda del tímpano. CAE: Conducto auditivo externo. BL: Bloque laberíntico. CL: Cóclea. CAI: Conducto auditivo interno. VII: Segunda porción del facial. Y: Yunque.

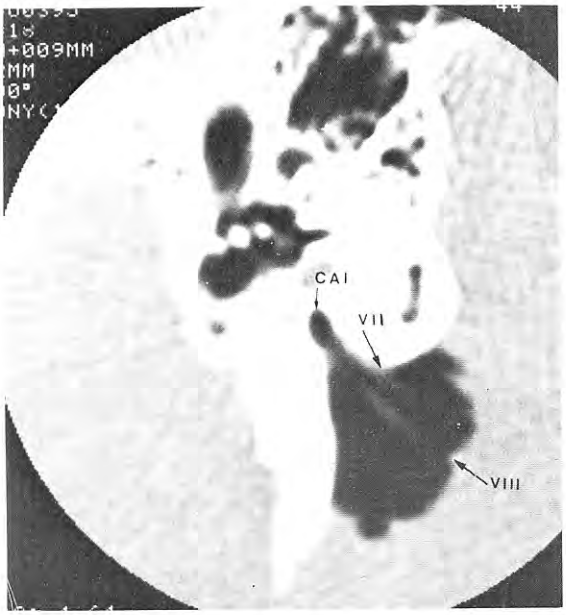

Fig. 51-7.—*Meatocisternografía gaseosa con TAC.* El aire en la cisterna pontocerebelosa (PC) demuestra la normalidad del CAI y sus estructuras, se visualizan el VII y el VIII pares atravesando la cisterna PC y en su trayecto por el CAI.

rición de la imagen del espolón del muro, en la proyección III de Chaussé, es un signo de gran valor diagnóstico. La rectificación de la curva que produce el hueso laberíntico, que envuelve al semicircular externo, imagen en «pico de flauta», también tiene gran valor. Cuando esta erosión llega al semicircular membranoso podemos hacer el diagnóstico de *fístula laberíntica.*

C) Lesiones traumáticas

Semiología radiológica. (Fig. 51-10.)—La visualización del trazo de fractura presenta algunos problemas de diagnóstico diferencial con otras imágenes superpuestas. Las *suturas* presentan trayecto irregular y tienen una topografía conocida. Las *impresiones vasculares* se diferencian de un trazo de fracturas en sus bordes hiperdensos y en su progresiva disminución de calibre. En todo caso, una vez detectada la línea de fractura, es necesario confirmar el diagnóstico con plena certeza, lo que hoy se realiza con el TAC. Recientes trabajos de Holland y Johnson demuestran el valor del TAC en el estudio del hueso temporal traumático, además, aporta datos de interés como la presencia de colecciones hemáticas en las cavidades del oído medio y luxaciones de cadena osicular.

D) La otoesclerosis y otras distrofias

Es una enfermedad frecuente, de etiología oscura, que afecta con preferencia al sexo femenino (65 %), entre los 15 y 40 años. En un 80 % de casos, es bilateral, se transmite por vía materna con carácter recesivo y, anatomopatológicamente, presenta dos fases:

a) Otoespongiosis, con formación de lagos vasculares y decalcificación.

b) Otoesclerosis, que significa la regresión de la fase anterior, por un mecanismo otoesclerótico, que

Fig. 51-8.—*Lesiones inflamatorias otomastoideas.* 1: Otomastoiditis osteítica. TAC en corte axial demostrando la opacificación de las mastoides y cavidades de oído medio en el lado izquierdo. Obsérvese la destrucción ósea. Se aprecia buena ventilación de la mastoides derecha. 2: Mastoiditis esclerosante. TAC en corte axial mostrando esclerosis de la mastoide izquierda (flechas). El antro presenta bordes irregulares y en el estudio simple simulaba colesteatoma. El TAC demuestra ausencia de masa en la cavidad antral. En el lado derecho se observa el oído medio y mastoides normales.

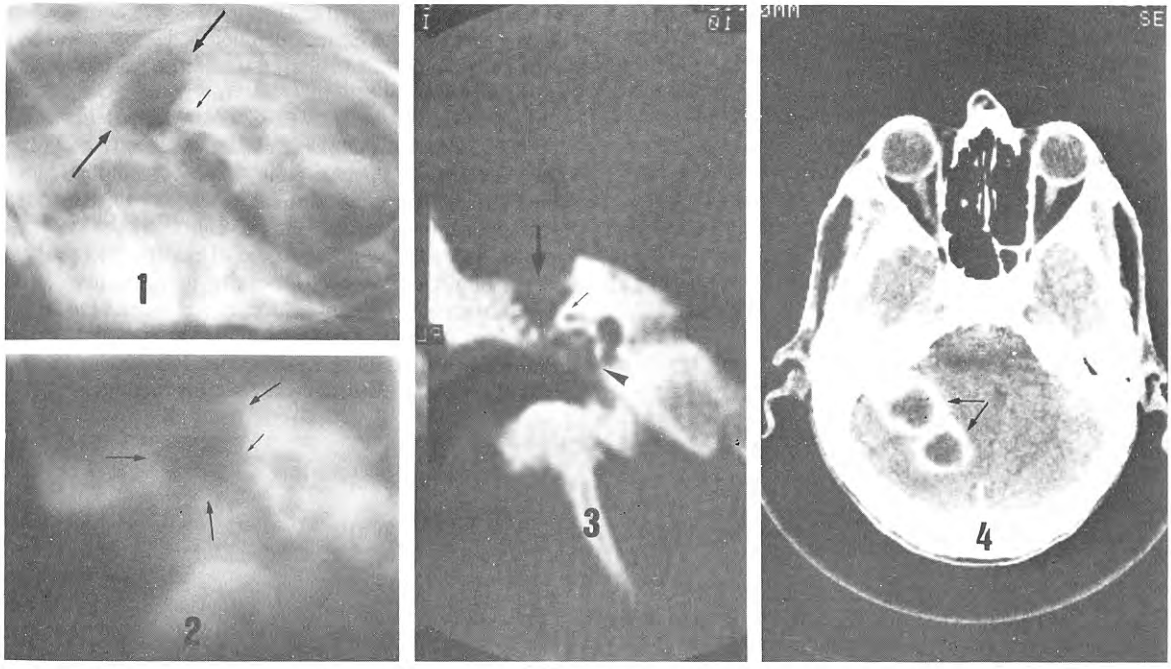

Fig. 51-9.—*Complicaciones de las lesiones inflamatorias.* 1: Colesteatoma en la proyección transorbitaria de Guillén. Antro ampliado, de borde regular (flechas grandes). Mastoides ebúrnea. Relieve del semicircular externo (flecha pequeña) normal, regularmente convexo. 2: Colesteatoma adito-antral. Lesión (flechas grandes) que produce erosión del hueso, adelgazamiento del tegmen y fístula del semicircular externo (flecha pequeña). Obsérvese la desaparición de la cortical de este canal, cuya luz está en contacto con el colesteatoma. 3: Colesteatoma, con erosión del tegmen, TAC en corte coronal. La lesión ocupa la caja y lesiona la cadena (cabeza de flecha), destruyendo el tegmen (flecha larga). Integridad del semicircular externo (flecha fina). 4: Absceso de origen otógeno. TAC en corte axial. Se demuestran dos abscesos otógenos en fosa posterior (flechas) con la típica captación del contraste «en anillo».

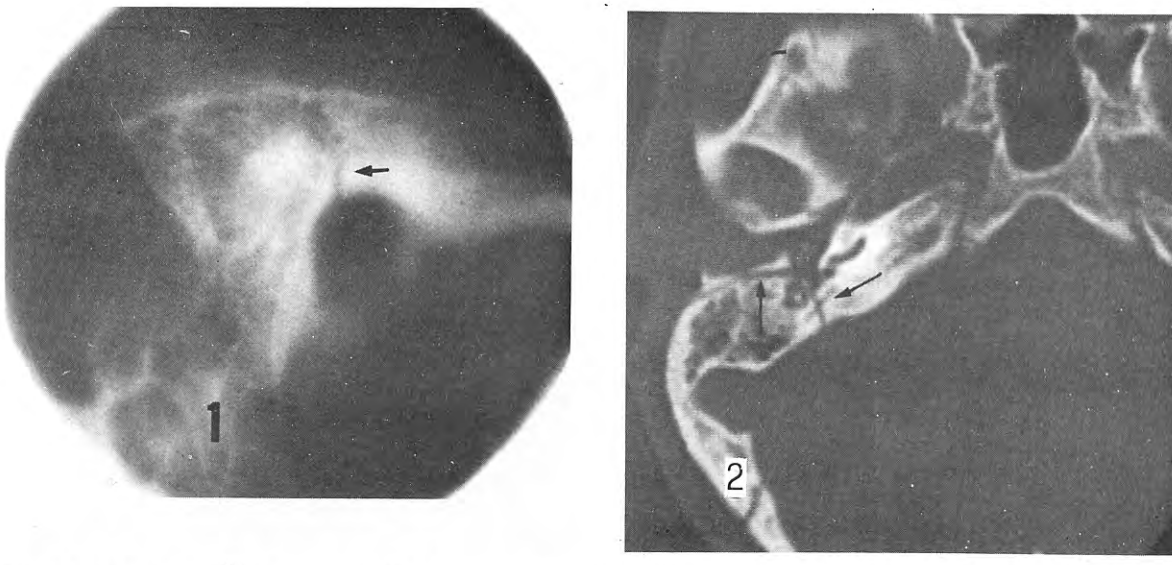

Fig. 51-10.—1: Línea de fractura irradiada de la escama temporal que rompe el marco timpánico y ocasiona parálisis facial y otorragia (flecha). 2: Fractura transversal del bloque laberíntico demostradas mediante TAC (flechas). La opacidad de la caja produce la hemorragia intratimpánica.

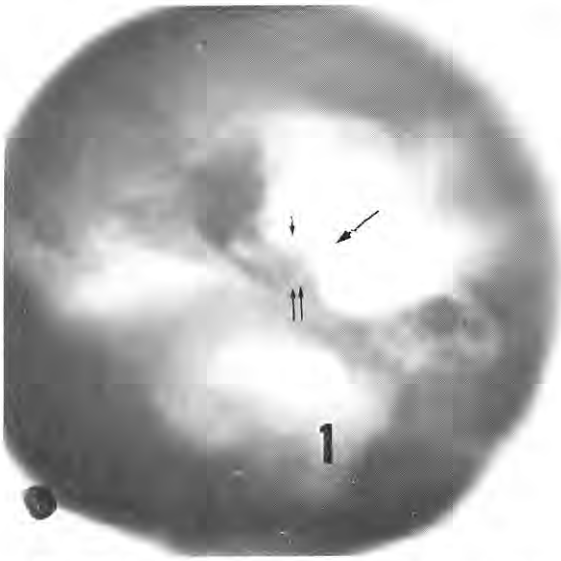

Fig. 51-11.—*Otoesclerosis.* 1: Tomografía en proyección TO de Guillén demostrando la hipercondensación de los bordes de la ventana oval (flecha grande). Se visualiza el estribo (flecha doble) y la segunda porción del canal facial (flecha pequeña).

produce focos hiperdensos y obliteración de espacios vasculares.

Semiología radiológica. (Fig. 51-11.)—Las imágenes demuestran, en los estadios de otoespongiosis, un aspecto algodonoso, con zonas alternantes de hipercondensación y osteoporosis, que afecta a la cápsula laberíntica. En la fase de esclerosis, se visualiza una disminución de calibre de las espiras cocleares, del vestíbulo y de los semicirculares. Los focos localizados en la ventana oval se traducen radiológicamente en un aumento de espesor de la platina y un aspecto condensado de los bordes de la fosa oval.

E) Anomalías congénitas

Formas clínicas.—Todos los problemas congénitos presentan un síntoma común, en mayor o menor grado: la sordera. Se trata de llegar, radiológicamente, a un diagnóstico de la naturaleza de esa sordera que produce el consiguiente problema social por falta de desarrollo del lenguaje, conseguir su clasificación y, consecuentemente, sus posibilidades quirúrgicas. Incluso en los casos graves de aplasias del oído interno (irreversibles e incurables), un diagnóstico radiológico ayuda a evitar gastos inútiles y al establecimiento precoz de una terapia educacional especial, cuyas técnicas han experimentado un gran progreso.

Clasificación.—Acorde con el doble origen embriológico del aparato auditivo, encontramos dos grandes grupos de anomalías congénitas:

— Las *malformaciones del oído externo y medio,* cuyas estructuras derivan del segundo arco branquial (*pars branquialis*) producen un cuadro de hipoacusia de transmisión, pueden ser bilaterales y se acompañan de atresias del CAE, malformación del pabellón auricular, de la rama articular mandibular, hipoplasia mastoidea y de la cadena osicular. El cuadro típico es la *malformación de Tracher-Collins-Franceschetti.*

— Las *malformaciones del oído interno* se originan por defectos en el desarrollo de la vesícula auditiva *(pars ótica)*, son generalmente aisladas, no asociadas a las del segundo arco y cursan con una sordera congénita. Se distinguen dos tipos: *a)* malformaciones de partes blandas, como el laberinto membranoso (tipo Siebenmann). *b)* Las malformaciones del bloque laberíntico, que van desde su agenesia completa (tipo Michel) hasta las ausencias totales o parciales de sus estructuras, o malformaciones de las mismas.

F) Tumores del hueso temporal

Los tumores propios del hueso temporal son muy infrecuentes.

El *colesteatoma primario,* colesteatoma epidermoide o tumor perlado, presenta en ocasiones dificultades en su diagnóstico diferencial con los colesteatomas gigantes otógenos, que han destruido el tegmen y se hacen intracraneales. Suelen estar localizados en la fosa media y, preferentemente, en el ángulo PC.

Radiológicamente se encuentra en el estudio simple y tomográfico una lesión típica en «sacabocados» o en forma de «queso de Gruyère», con *bordes no condensados.* Las imágenes son típicas: bordes irregulares e hipodensas. (Fig. 51-12.)

Los *epiteliomas,* generalmente espinocelulares y raramente basocelulares, representan el 80 ó 90 % de los tumores propios del temporal. *Clínicamente,* la otalgia y la otorrea sanguinolenta son los síntomas capitales; la parálisis facial, la hipoacusia, los acúfenos

Fig. 51-12.—*Tumor epidermoide de la fosa media.* Típicas erosiones en «sacabocados» afectando al borde superior de la pirámide lesionando al semicircular superior y penetrando en el CAI (flechas).

y, en los casos avanzados, los vértigos y sordera perceptiva.

Radiológicamente es preciso practicar en estos pacientes un examen exhaustivo, comportando estudio simple, tomografías, al menos en tres proyecciones, TAC y angiografía, para llegar a un conocimiento lo más exacto posible de la extensión y topografía de la lesión, que se comporta como típicamente invasiva, con bordes difusos, rarefacción ósea y osteoporosis alternante.

G) Tumores del ángulo PC y CAI

El neurinoma, el tumor más frecuente, representa el 8 % de los tumores intracraneales.

Los síntomas clínicos de alarma son, fundamentalmente, la hipoacusia perceptiva y la inestabilidad.

Pueden considerarse en este proceso dos formas perfectamente definidas por su sintomatología y por la metódica y posibilidades diagnósticas: una forma *intracanalicular,* que produce afectación del VII y VIII pares, y una forma *extracanalicular,* cisternal, en la que se suman, a los síntomas anteriores, los derivados de la compresión del tronco, del V par, hidrocefalia, etcétera.

Semiología radiológica. (Fig. 51-13.) —En el estudio simple y tomográfico valoramos comparativamente la morfología y tamaño de los CAI, su longitud, especialmente la de la pared posterior, y su altura. En términos generales, deben considerarse como sospe-

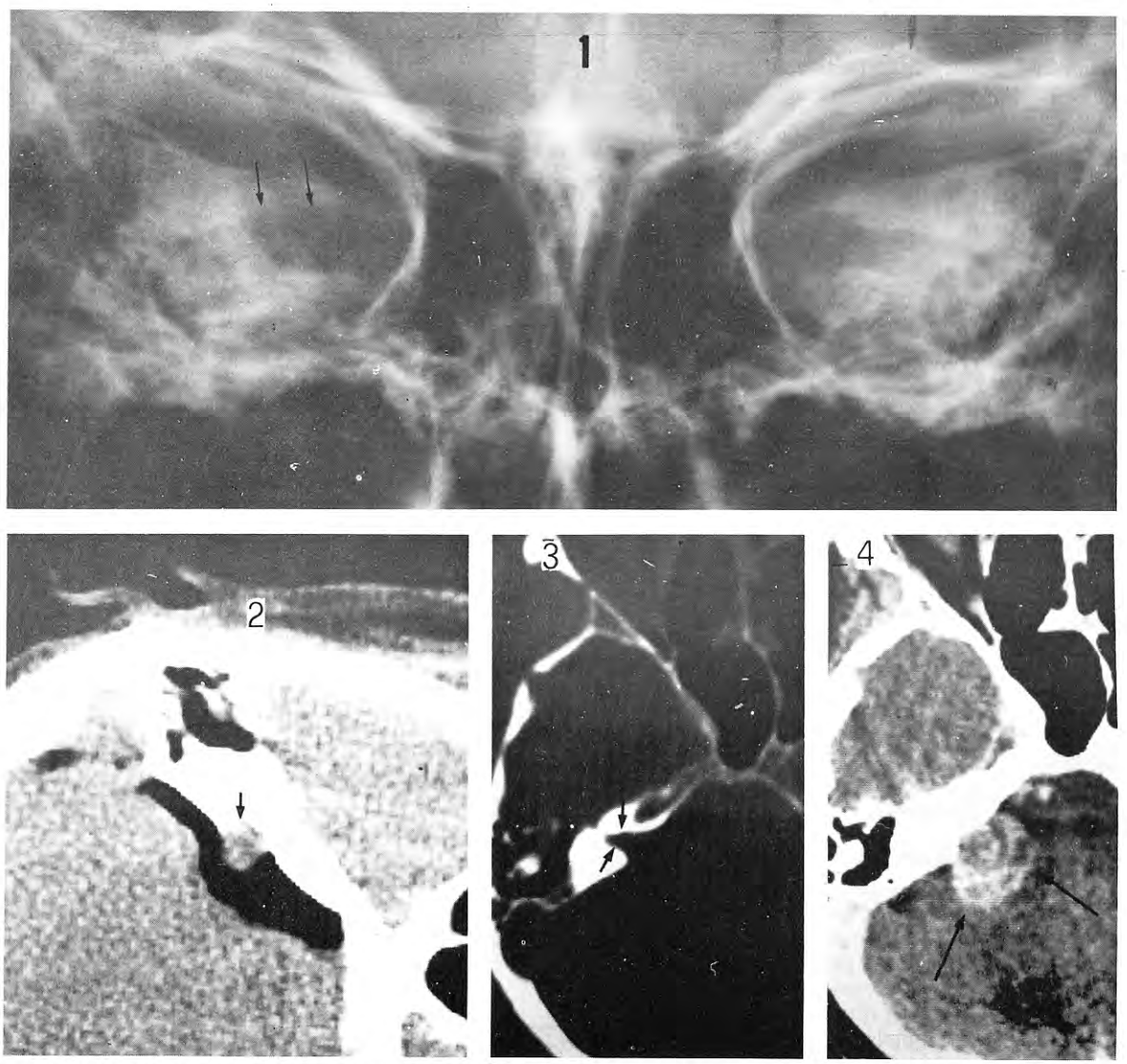

Fig. 51-13.—*Neurinoma del acústico.* 1: Proyección de Schüller II demostrando el típico ensanchamiento de las paredes del CAI (flechas). Compárese con el lado izquierdo normal. 2: TAC. Cisternografía. El aire en la cisterna pontocerebelosa dibuja un pequeño tumor que sobresale del CAI (flechas). 3 y 4: Pequeño neurinoma. Típica imagen de TAC. La lesión capta contraste irregularmente (flechas largas) y ensancha el CAI (flechas cortas).

chosas diferencias superiores a los 2 mm. Las variantes morfológicas son múltiples y carecen de valor cuando ocurren en peñascos asimétricos en su posición en la base craneal. En un segundo grado aparecen erosiones, que se traducen en una pérdida de nitidez de las paredes, tanto del canal como del poro, que normalmente presentan una imagen muy fina y nítida de sus bordes.

En el *TAC* con contraste intravenoso, aparece una captación redondeada, homogénea en algunos casos, pero generalmente con zonas hipodensas en su interior, localizada en la cisterna PC. Los tumores gruesos producen evidentes «efectos de masa», con desplazamientos de tronco y IV ventrículo, etc.

La *meatocisternografía gaseosa asociada a TAC* sólo será indicada en los casos de sospecha, por la clínica y estudio simple, y negatividad en el examen con contraste. El aire situado en la cisterna no penetra en el CAI y dibuja la convexidad del tumor. Es necesario ser cautos en la interpretación de otros defectos de repleción, que no presentan esta morfología y que pueden ser debidos a fondos de saco cortos, aracnoiditis y bucles de la AICA.

La conducta radiológica queda resumida en el cuadro 2.

Cuadro 2

CONDUCTA RADIOLOGICA TUMORES ANGULO PC

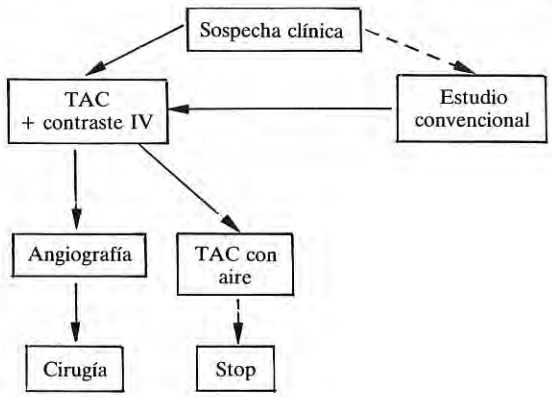

H) Tumores del ARP

Formas clínicas.—Los *quemodectomas o tumores glómicos* son procesos expansivos mixtos, vasculares y conjuntivos, que se originan en unos corpúsculos quimiorreceptores distribuidos por todo el organismo, pero que, en la región que nos ocupa, existen en la adventicia del golfo de la yugular, en el promontorio, a lo largo del nervio de Jacobson, en el vago y en la bifurcación carotídea o corpúsculo carotídeo. El tumor es de evolución lenta y se presenta con mayor frecuencia entre los 30 y 60 años frecuentemente en el sexo femenino. Las tres formas clínicas derivadas de su origen son:

Glomus timpánico. La sintomatología clínica es típica y comienza con acúfenos pulsátiles, hipoacusia de transmisión y, en ocasiones, otorragia. La otoscopia demuestra una mancha de color rojo vinoso en la membrana timpánica.

Glomus yugularis. Suelen ser diagnosticados en fases avanzadas, cuando penetran en la caja timpánica a través de su pared posteroinferior, afectan a los pares bajos (IX, X, XI y XII), o bien erosionan la cóclea y llegan al CAI.

Glomus vagal y carotídeo. Produce masas tumorales palpables, depresibles, en el cuello, y puede extenderse hacia la fosa yugular.

Semiología radiológica. (Fig. 51-14.)—En el *estudio simple* es necesario valorar el calibre y morfología de los ARP. Estos forámenes son normalmente asimétricos, pero sus bordes aparecen condensados y perfectamente nítidos. La pérdida de esta nitidez, acompañada de erosión de la espira yugular y aumento de calibre, debe considerarse significativa. Los tumores de origen vagal o carotídeo no tienen expresión en el estudio simple.

El *TAC* demuestra una masa, generalmente con calcificaciones irregulares y con captación difusa del medio de contraste.

La conducta radiológica queda resumida en el cuadro 3.

Cuadro 3

QUEMADECTOMAS - METODICA EXPLORATORIA

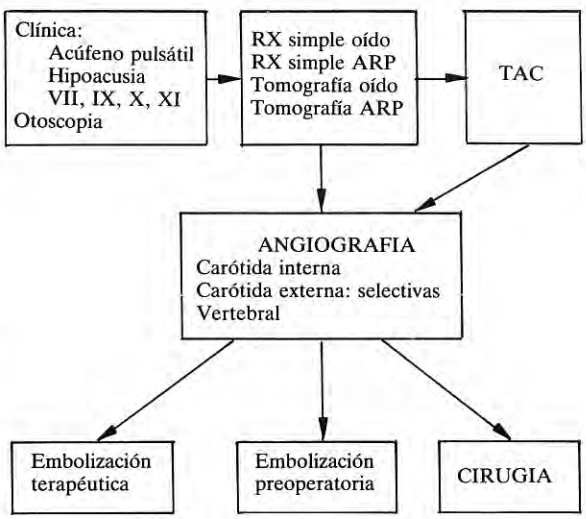

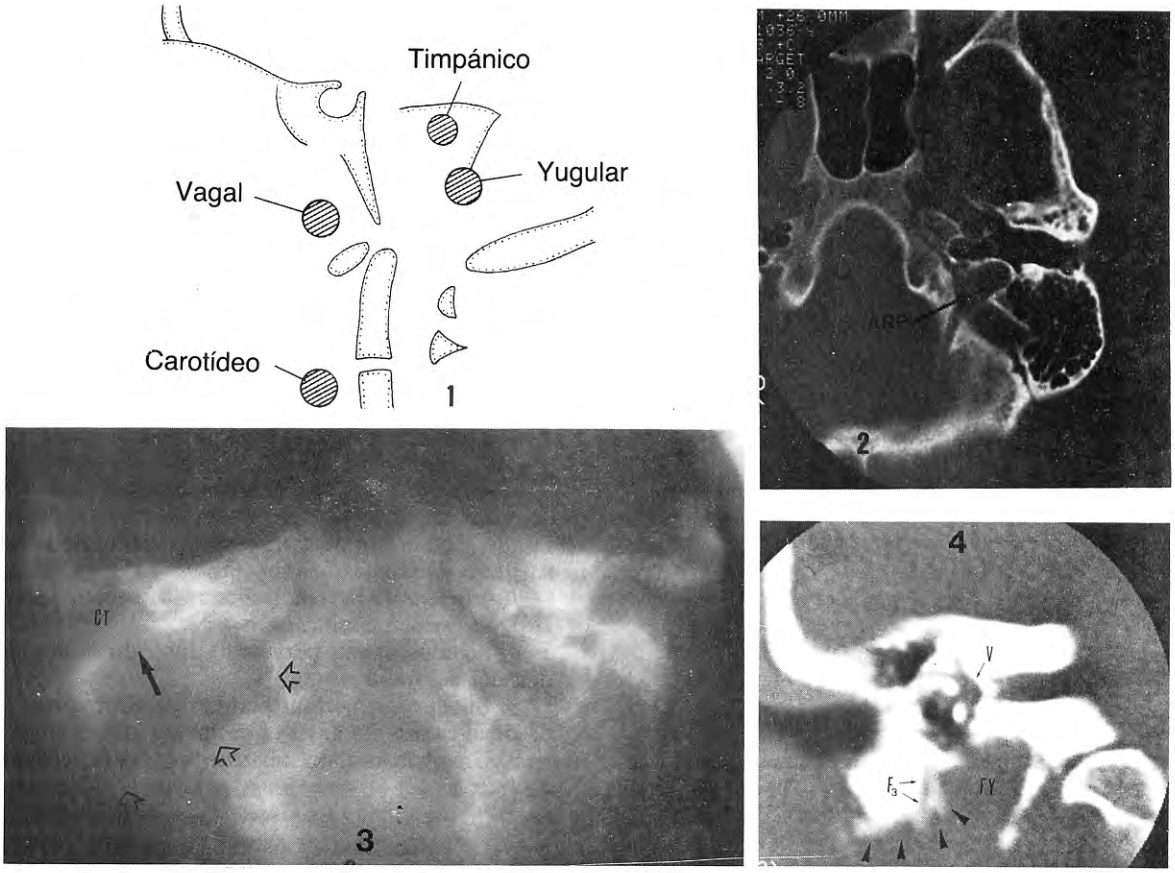

Fig. 51-14.—*Tumores glómicos.* 1: Esquema de la distribución de los corpúsculos, quimiorreceptores en la región yúgulo-timpánica (tomado de Chiesa). 2: Agujero rasgado posterior normal en corte de TAC. 3: Erosión típica del ARP en un caso de tumor glómico yugular (flechas huecas). Erosión de la pared posteroinferior de la caja timpánica (flecha larga) y penetración de tumor en esta cavidad. 4: Corte coronal con TAC en un caso de tumor glómico. Aumento de tamaño de la fosa yugular (FY). Erosión de la pared externa e inferior (flechas cortas) que afecta a la tercera porción del canal facial (F_3). Vestíbulo (V).

52

S.N.C.: TRAUMATISMOS. TUMORES. ENFERMEDAD CEREBROVASCULAR. LESIONES SELARES Y PARASELARES. DEMENCIA Y ATROFIA

DR. J. VIAÑO

http://booksmedicos.blogspot.com

1. TRAUMATISMOS CRANEOENCEFALICOS
2. TUMORES CEREBRALES
3. ENFERMEDAD CEREBROVASCULAR
4. LESIONES SELARES Y PARASELARES
5. ATROFIA CEREBRAL Y DEMENCIA

1. TRAUMATISMOS CRANEOENCEFALICOS

a) *Extracerebrales.*—Incluyen el hematoma subdural (HSD), el hematoma extradural (HED) y las hemorragias subaracnoideas (HSA).

b) *Intracerebrales.*—Agrupan el edema, la contusión y la hemorragia intracerebral.

El TAC es el primer examen neurorradiológico en la evolución de las lesiones intracraneales, la orientación del tratamiento quirúrgico, la evolución de las lesiones y el estudio de las posibles complicaciones y secuelas.

A) Lesiones extracerebrales

1. *Hematoma subdural* (HSD).—Habitualmente está originado por la rotura de las venas corticales de la superficie cerebral que se dirigen hacia la duramadre. La sangre así originada se colecciona entre la aracnoides, medialmente, y la duramadre, lateralmente (espacio subdural).

La imagen típica del HSD es una zona hiperdensa, en forma de media luna y que se encuentra situada entre la corteza cerebral y la tabla interna del cráneo, extendiéndose por todo el hemisferio cerebral y con tendencia a respetar el polo frontal y el lóbulo occipital. Se acompañan de gran desplazamiento de las estructuras de la línea media. (Fig. 52-1.)

Evolución. Atendiendo a criterios evolutivos, los HSD se pueden clasificar en:

a) Agudos, con un período de duración de tres días después del traumatismo.

b) Subagudos, con un período de tiempo que va desde el cuarto día hasta el decimoquinto.

c) Crónicos, cuando sobrepasan los quince días de evolución.

HSD en fase aguda. La imagen típica es la de media luna hiperdensa; sin embargo, puede aparecer isodensa. En esta fase es muy frecuente observar HSD isodensos en pacientes portadores de una anemia o en pacientes en los que se ha añadido una lesión que cause una mezcla de LCR con el hematoma.

En esta fase, los estudios con contraste son también importantes para su exacto diagnóstico. En el período agudo aún no se ha desarrollado la membrana evolutiva de hematoma, con lo que un estudio con contraste delimitará exactamente la lesión, ya que la imagen de separación existente entre el hematoma y la corteza cerebral será mucho más nítida. Este hecho permite realizar el diagnóstico diferencial con una contusión cerebral. En ocasiones puede observarse un halo hipodenso alrededor del hematoma, debido a la coexistencia con una contusión o un edema cerebral.

HSD en fase subaguda y crónica. En esta fase, el hematoma comienza su licuefacción y la formación de una membrana en su superficie. Paralelamente, la densidad del HSD va decreciendo, pasando por una fase de densidad mixta hasta llegar a un período de isodensidad, seguido de una fase hipodensa hasta llegar a una imagen final muy homogénea.

El HSD comienza a ser isodenso al final de la primera semana de evolución y aproximadamente el 75 % son hipodensos a las tres semanas de ocurrir el traumatismo.

El diagnóstico del HSD en esta fase, puede ser difícil por la isodensidad que presenta. En este período tienen mucho valor los desplazamientos mínimos

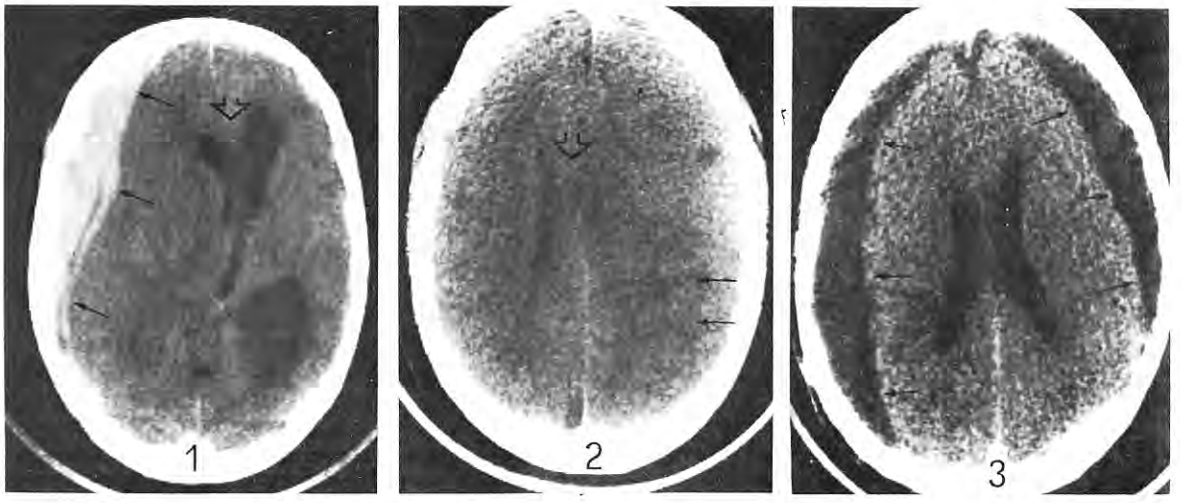

Fig. 52-1.—1: Hematoma subdural agudo (HSD). Gran desplazamiento ventricular y de estructuras de línea media (flecha abierta). Contorno medial del hematoma (flechas pequeñas) que presenta alta densidad por la sangre acumulada. 2: HSD isodenso. Se observa desplazamiento de la sustancia blanca (flechas pequeñas) y desplazamiento de las estructuras de la línea media (flecha abierta). 3: Hematoma subdural crónico bilateral (flechas finas).

de la línea media, la existencia de un colapso ventricular o la obliteración de un espacio subaracnoideo. En estos casos, es absolutamente imprescindible realizar un estudio con contraste que puede mostrar el desplazamiento medial de la membrana, visible por el refuerzo tras la administración de contraste y por rechazo del mismo HSD en los casos en los que el contraste pasa a su interior.

Ya hemos dicho que, en fase crónica, los HSD son francamente hipodensos y homogéneos siendo muy difíciles de diferenciar de los higromas subdurales. El diagnóstico diferencial se basa en que los síntomas que presenta el higroma son muy agudos.

2. *Hematoma extradural.*—Es una colección hemática situada entre la tabla interna del cráneo y la duramadre que, por disección, crea un espacio, el extradural, no real en situación normal. El origen puede ser arterial, por rotura de arteria meníngea, a causa de una fractura (el HED se asocia en el 22 % de los casos con fracturas craneales).

La arteria meníngea media es la más frecuentemente lesionada, y esto hace que la localización preferente del HED sea temporal. Le sigue en frecuencia la rotura de la rama anterior de la meníngea media en áreas frontales.

La imagen clásica de un HED es una lesión hiperdensa y con una morfología biconvexa (84 % de los casos). Puede ser planoconvexa en el 11 %, y en forma de media luna en el 5 % de los casos. Los bordes están perfectamente limitados, y esto, con frecuencia, es lo único que lo diferencia del HSD. Normalmente, para un mismo volumen de hematoma, el HED desplaza la línea media en menor cuantía que el HSD. (Fig. 52-2)

Los HED pueden ser múltiples. No es infrecuente que en enfermos operados de un importante HED, aparezca otro o varios por expansión rápida de las otras lesiones no visibles antes de la cirugía y demostradas al decrecer la presión intracraneal después de la intervención.

3. *Hemorragia subaracnoidea.*—Es muy frecuente en los traumatismos craneales. El origen más frecuente es la lesión de una arteria cortical cerebral. Cuando la rotura ocurre en un vaso de la base del cráneo la hemorragia es masiva y habitualmente incompatible con la vida.

En la tomografía axial computarizada aparece la ocupación de un espacio subaracnoideo (cisternas basales, cisura de Silvio, interhemisférica, a lo largo del tentorio, etc.) por una imagen hiperdensa. El diagnóstico diferencial con el HSD de localización en cisura interhemisférica se basa en el mayor grosor que siempre tiene el HSD.

La hemorragia subaracnoidea postraumática es una de las causas del desarrollo de una hidrocefalia a presión normal.

B) Lesiones intracerebrales

Cuando el traumatismo lesiona la masa encefálica se produce enlentecimiento en la circulación capilar, lo que origina una retención local del ácido láctico que implica un aumento del líquido extracelular, apareciendo así un edema cerebral. También pueden afec-

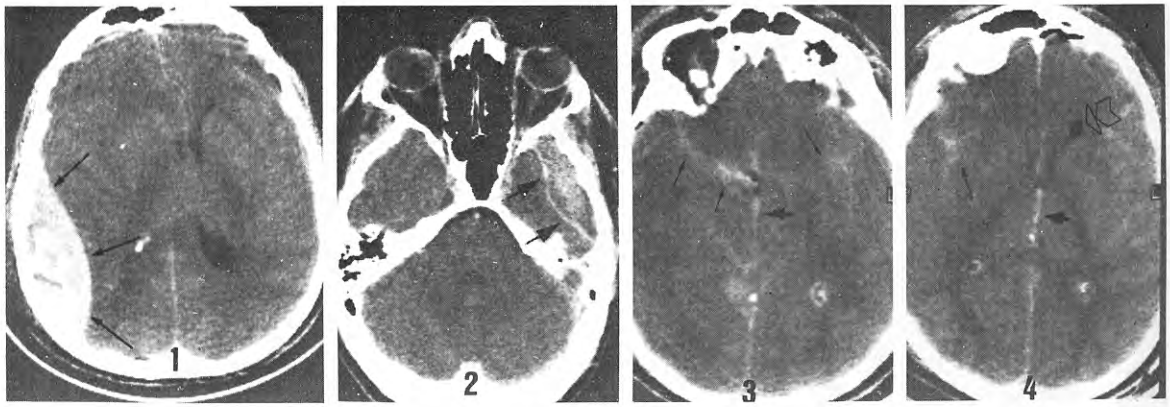

Fig. 52-2.—1: Hematoma extradural (HED) agudo de forma lenticular típica (flechas). 2: HED subagudo. Tras administración de contraste hay un realce de la duramadre (flechas). 3 y 4: Hemorragia subaracnoidea postraumática. Existe ocupación de cisternas por la hemorragia (flecha fina). Se aprecia sangre a nivel del III ventrículo (flecha gruesa) y neumoencéfalo en asta frontal izquierda (flecha hueca) y en espacio subaracnoideo frontal.

tarse los vasos encefálicos, y su rotura origina una extravasación que puede provocar la aparición de un hematoma intracerebral. (Fig. 52-3.)

En ocasiones, se produce la rotura del vaso y se origina un espasmo del mismo, o una trombosis, con lo que la extravasación sanguínea no llega a producir

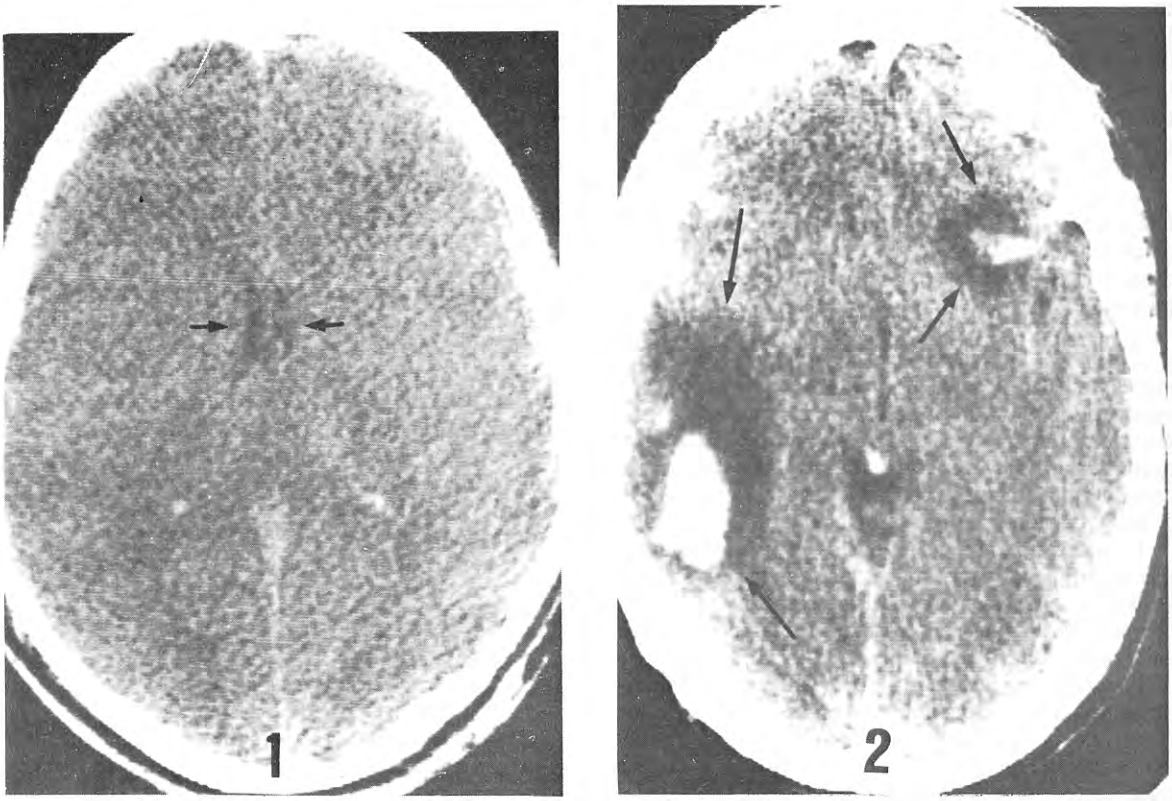

Fig. 52-3.—Lesiones intracerebrales. 1: Edema cerebral generalizado. Colapso sistema ventricular (flechas). 2: Zonas de contusión hemorrágica (flechas).

una hemorragia extensa que, unida al edema preexistente, origine así una contusión cerebral.

2. TUMORES CEREBRALES

A) Introducción

La importancia de los tumores cerebrales está relacionada con el hecho que representan casi el 10 % de todos los tumores del organismo y constituyen el 2,6 % de todas las hospitalizaciones. Pueden presentarse en cualquier edad, siendo raros en los primeros meses de la vida y en la vejez. Su máxima frecuencia corresponde a la cuarta década. Presentan una ligera preferencia por el sexo masculino.

Las clasificaciones de los tumores cerebrales son numerosas. En orden de frecuencia se clasifican en:

Gliomas	46,8 %
Meningiomas	16,8 %
Adenomas hipofisarios	11,5 %
Neurinomas	8,0 %
No clasificados	4,0 %
Metástasis	3,5 %
Malformaciones vasculares	3,5 %
Craneofaringiomas	3,0 %
Tumores mesodérmicos	2,7 %
Granulomas	2,7 %
Hemangioblastomas	1,6 %
Quistes embrionarios	1,5 %

a) Los *signos indirectos* de los tumores cerebrales consisten en:

— Efecto de masa, que se traduce en un desplazamiento de las estructuras de la línea media y afectación del sistema ventricular, provocando desplazamiento y compresión del mismo. También estarán desplazadas las estructuras anatómicas de referencia, como los plexos coroideos, la hoz y la tienda del cerebelo. También provoca el borramiento de las cisternas y espacios subaracnoideos en la proximidad del tumor y su dilatación a distancia.

— La presencia de edema tumoral perifocal, que aparece como una imagen hipodensa entre el tumor y el tejido cerebral de la vecindad, que no se modifica tras la administración de contraste.

b) Los *signos directos* de la lesión que se basan en la diferente densidad:

— Un tumor puede ser hipo, iso o hiperdenso en relación con el parénquima cerebral. Puede ser de densidad mixta, cuando tiene zonas de distintas densidades.

Los signos de especificidad de un tumor cerebral (Kazner, 1982) se basan en:

— Localización típica del tumor.

— Características clínicas:

— Modo de aparición de los primeros signos clínicos.

— Edad.

— Densidad del tumor antes y después de la inyección de contraste.

— Composición del tumor.

— Configuración del mismo.

B) Tumores más frecuentes

a) *Gliomas*

Constituyen el 46,8 % de todos los tumores cerebrales y, clasificándolos en orden de frecuencia, son:

Glioblastomas	50 %
Astrocitoma	20 %
Ependimoma	10 %
Meduloblastoma	10 %
Oligodendroglioma	5 %
Mixto	5 %

b) *Astrocitoma* (Fig. 52-4)

1. *Astrocitoma de baja malignidad (Grado I y II).*—Constituyen el 5 % de todos los tumores cerebrales. Se observan en todas las edades, pero tiene preferencia por el adulto joven (20-40 años). En la edad adulta se localizan preferentemente en el lóbulo frontal. Hay también localización a nivel de tronco cerebral. Tiene especial predilección por el sexo masculino.

TAC.—En el estudio sin contraste aparecen como una lesión hipodensa, homogénea y localizada cerca de la corteza cerebral. No se encuentran rodeados de edema. Algunos astrocitomas suelen contener áreas isodensas en su interior. No es infrecuente observar el área hipodensa mal delimitada del resto del parénquima tumoral.

La *arteriografía* suele ser normal cuando el tumor es pequeño. Cuando tiene una evolución media hay desplazamiento de vasos en el sitio donde se localiza.

2. *Astrocitoma de grado III y IV.*—Se presenta entre los treinta y sesenta años, y tiene predilección por el sexo masculino. Su localización típica son las regiones frontal, parietal y temporal.

TAC.—Aparece como una lesión no homogénea en la que se mezclan zonas iso e hipodensas, rodeada de edema. En el estudio con contraste muestran refuerzo, que puede ser: nodular, con un refuerzo homogéneo; anular, con área central hipodensa de necrosis o mixta, en la que se visualizan áreas hipodensas irregulares.

En la *arteriografía* suelen ser vasculares, con una neovascularización fina, capilar y de circulación rápida.

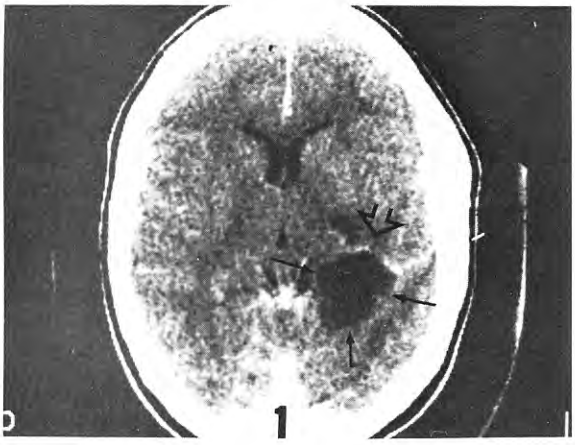

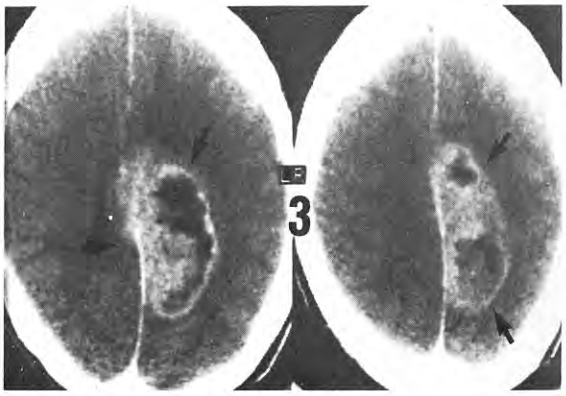

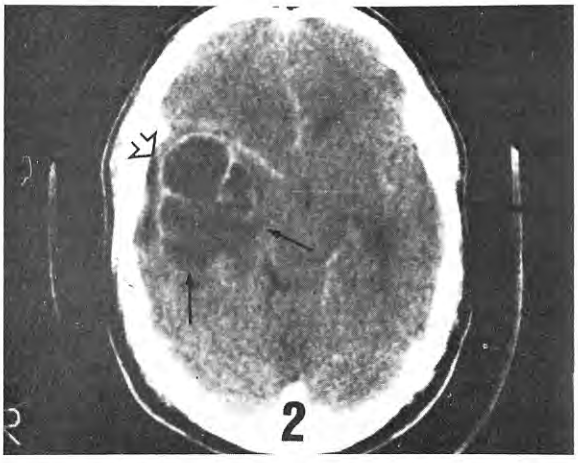

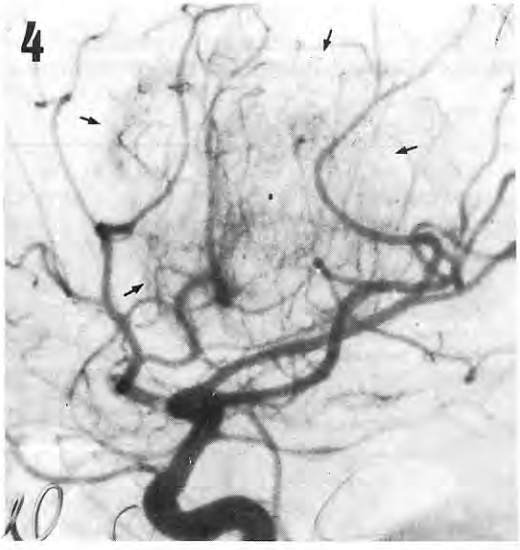

Fig. 52-4.—1: Astrocitoma de baja malignidad. Lesión quística (flechas pequeñas) con fino realce de su pared anterior, acompañada de edema perifocal (flecha abierta). 2: Astrocitoma de alta malignidad. Lesión hipodensa con realce anular (flechas huecas) e imágenes de realce trabecular dentro de la lesión. 3: Glioblastoma multiforme. Mezcla de zonas hipodensas con zonas de realce nodulares (flechas). 4: Arteriografía de astrocitoma. Obsérvese el aspecto capilar fino de la neovascularización (flechas).

c) *Glioblastomas*

La mayor frecuencia es a los 50 años (40-65). No hay preferencia de sexos, y constituyen el 50 % de todos los gliomas (15-20 % de todos los tumores).

Se localizan frecuentemente en región temporal (50 %), frontal (22 %), parietal (16 %) y occipital (9 %). El glioblastoma y el meduloblastoma son los tumores cerebrales más malignos y tienen un crecimiento rapidísimo, siendo la supervivencia de 6-9 meses después de establecer el diagnóstico.

Son tumores muy infiltrantes que comúnmente comienzan en la sustancia blanca, penetran en la corteza cerebral e invaden la duramadre. En ocasiones, el tumor afecta al cuerpo calloso y, a través de él, al hemisferio contralateral («tumor en alas de mariposa»). Se visualiza como áreas en las que hay una mezcla de zonas hipodensas, entremezcladas con otras isodensas. No es infrecuente observar áreas hiperdensas como consecuencia de una hemorragia en el seno del tumor. En el estudio con contraste hay un refuerzo en prácticamente todos los casos, que puede ser *anular* (el más común), con cavidad central hipodensa, necrótica; *nodular,* en el que aparecen unos nódulos hiperdensos, muy homogéneos y rodeados de edema, y la forma *mixta,* bajo la apariencia de extensa zona edematosa que contiene áreas irregulares hiper e hipodensas. En los glioblastomas, el edema perifocal es extenso, con una configuración típica digital. Existe siempre un gran desplazamiento en la línea media.

En la arteriografía cerebral, las imágenes del glioblastoma son típicas y están ligadas a la opacificación de vasos neoformados, con todas las características de evolución rápida. El patrón más frecuente es el de neovasos de pequeño calibre, irregulares y de trayecto sinuoso, que terminan opacificando una vena de drenaje. Puede verse también una fístula arteriovenosa aislada de un grupo de capilares neoformados, dilata-

dos, que conducen a un drenaje precoz múltiple o una masa muy homogénea que recuerda la impregnación de los meningiomas, pero de menor duración.

d) *Ependimoma*

Tumor poco frecuente (3 % de todos los intracraneales). Su edad de predilección son los 10-20 años. Se localiza preferentemente a nivel ventricular (suelo de IV ventrículo, III ventrículo y ventrículos laterales), y en los hemisferios cerebrales, con predilección por la región témporo-parieto-occipital.

Los de origen en IV ventrículo tienen tendencia a invadir el tronco cerebral. Los de hemisferios cerebrales invaden las cavidades ventriculares. Suelen calcificar.

TAC.—En el estudio sin contraste es una lesión hiperdensa, unas veces con calcificaciones y otras con zonas hipodensas quísticas. En el estudio con contraste hay refuerzo homogéneo tras la administración del mismo. Se aprecian normalmente rodeados de un edema perifocal moderado. En arteriografía son avasculares.

e) *Meduloblastomas*

Representan el 2-6 % de todos los tumores cerebrales. La edad de predilección es de 10-20 años. La mayoría se origina en la línea media de la fosa posterior, a partir de células embrionarias del techo del IV ventrículo, y originan siempre una hidrocefalia. Tienen tendencia a invadir el vermis, tronco cerebral y hemisferios cerebelosos.

TAC.—En el estudio previo la mayoría son hiperdensos, presentando áreas de isodensidad cuando hay zonas de necrosis, rodeados de edema perifocal en la mitad de los casos. En el estudio con contraste hay un refuerzo importante con densidad muy uniforme. Solamente en el 10 % de los casos aparecen pequeñas áreas quísticas. También aparecen pequeñas calcificaciones puntiformes en un 10 % de los casos.

f) *Oligodendrogliomas*

Constituyen el 2-10 % de todos los tumores cerebrales y el 4 % de todos los gliomas. Suelen aparecer en edad adulta (30-50 años) y tienen predilección por el sexo masculino. Se localizan en los hemisferios cerebrales, preferentemente en el lóbulo frontal (40 %), parietal (27 %), temporal (13 %) y occipital (3 %). La evolución clínica es lenta, de años, y presentan calcificaciones.

TAC.—En el estudio sin contraste aparecen como zonas hipodensas irregulares, con áreas de alta densidad, debido a las calcificaciones que se visualizan en el 90 % de los casos y que son características del mismo. Provocan un moderado efecto de masa y están rodeados de mínimo edema. En el estudio con contraste hay una captación irregular en la periferia del tumor, muy positiva en las formas anaplásicas.

g) *Meningiomas*

Son tumores frecuentes, pues llegan a alcanzar el 14-18 % de todos los tumores intracraneales. La máxima incidencia ocurre en edades comprendidas entre los 36-70 años y tienen predilección por el sexo femenino. Se originan a partir de células aracnoideas incluidas en la duramadre. En un 95 % son tumores benignos, aunque el 5 % restante tiene variantes anaplásicas de rápido crecimiento.

Radiología simple.—Aproximadamente el 4 % permite el diagnóstico de sospecha. Se han descrito varios tipos de calcificaciones (20 % de los casos), desde las homogéneas de todo el tumor hasta las pequeñas motas localizadas en áreas parciales del tumor. La calcificación no es de por sí un dato fiable. Tiene valor cuando se localiza en regiones donde los meningiomas más frecuentemente asientan.

Puede visualizarse adelgazamiento de la tabla interna por compresión. No es infrecuente observar extensas áreas de hiperostosis, que serán ampliamente descritas en el capítulo de región selar.

TAC.—La imagen más frecuente en el examen inicial sin contraste es la de un tumor de bordes bien definidos y homogéneamente hiperdenso en el 74 % de los casos. Son isodensos en un 14 % y raramente aparecen como lesiones hipodensas (0,8 %). (Figura 52-5.)

En el estudio, tras la administración de contraste intravenoso, todos los meningiomas tienen un importante refuerzo, a excepción de los muy calcificados. Aparecen como masas hiperdensas de bordes perfectamente delimitados, a excepción de los meningiomas malignos y los en «placas». Las áreas quísticas de necrosis no se refuerzan.

En estudios coronales se puede observar un refuerzo sobre la zona dural de inserción.

Arteriografía.—Los meningiomas son tumores hipervasculares la mayoría de las veces. La imagen típica es una opacificación precoz de vasos finos, numerosos, de aspecto radiado. Más tardíamente aparece una opacificación uniforme (blush), que se hace muy densa en las fases flebográficas de la exploración. La gran duración de la opacificación lo hacen característico y lo diferencian de otros tumores hipervasculares (gliomas, metástasis, etc.).

h) *Papilomas de plexos coroideos* (Fig. 52-6)

Representan el 2 % de todos los gliomas y el 0,6 % de todos los tumores intracraneales. Habitualmente es tumor de niños en la primera década de la vida. Existen también formas de adulto, aunque mucho menos frecuentes. El síntoma inicial suele ser una hipertensión intracraneal, ya que provocan una importante hidrocefalia al ser tumores productores de LCR.

En el estudio del TAC sin contraste aparecen con una densidad elevada. Su ubicación a nivel del atrio ventricular y el hecho de estar rodeados de LCR hace que aparezcan débilmente hiperdensos. Tras la admi-

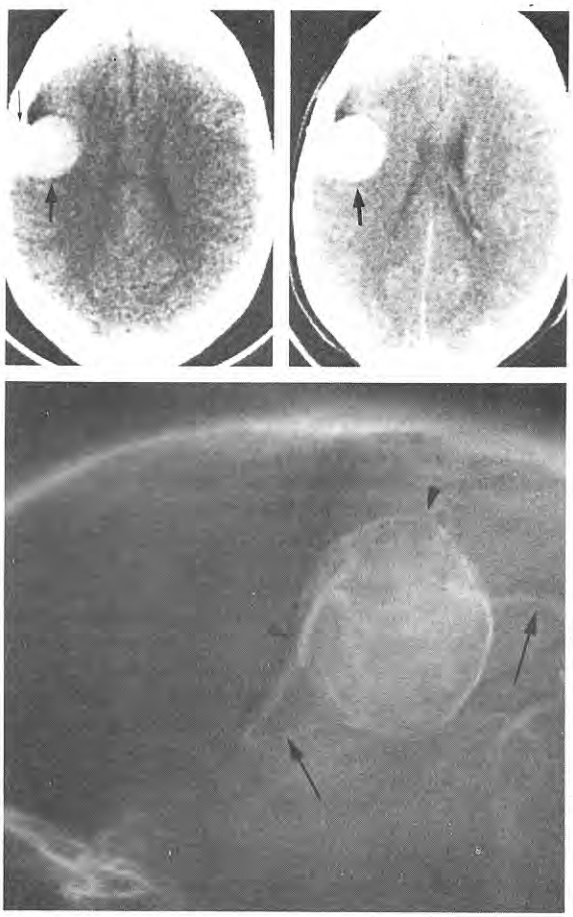

Fig. 52-5.—Meningioma de convexidad. Lesión hiperdensa, calcificada con zona de hiperostosis ósea (flecha fina) y gran refuerzo homogéneo tras la administración de contraste (flecha gruesa). En la fase flebográfica tardía de la arteriografía «blush» tumoral (punta de flecha) con múltiples venas de drenaje (flecha larga).

nistración de contraste son francamente hiperdensos. Algunas veces presentan calcificaciones.

i) *Metástasis* (Fig. 52-6)

Constituyen un 15-17 % de todos los tumores endocraneales. Se presentan en cualquier edad, pero la más frecuente son los 40-70 años, en hombres. Habitualmente, los síntomas clínicos iniciales son la hipertensión intracraneal, y a veces se presentan con un cuadro parecido a un accidente cerebrovascular. Se localizan en la calota craneal, espacio extradural, aracnoides, parénquima cerebral, hipófisis, nervio óptico y retina. Lo más frecuente es que se alojen en el parénquima cerebral y, dentro de él, con más frecuencia en el espacio supratentorial.

En el TAC pueden ser lesiones hiperdensas, isodensas, mixtas e hipodensas. Con mayor frecuencia son hiperdensas, en un tercio del total son mixtas y un sexto son iso e hipodensas.

La mayoría de las veces se acompañan de edema perifocal, que se localiza a nivel de sustancia blanca, se extiende en forma de dedos de guante hacia la sustancia gris y no guarda relación con el tamaño de la lesión. Las calcificaciones son raras, a excepción de las que se presentan en las que tienen por origen un sarcoma osteogénico. Sólo un 5-6 % tienen calcificaciones en su interior.

En el estudio con contraste hay un refuerzo en el 94 % de los casos que, a veces, las hace más visibles en estudios retardados.

j) *Linfomas primarios*

Son tumores no frecuentes (0,8 %). Se presentan en edad adulta (40-60 años) y no tienen predilección por sexo alguno. Se localizan preferentemente a nivel

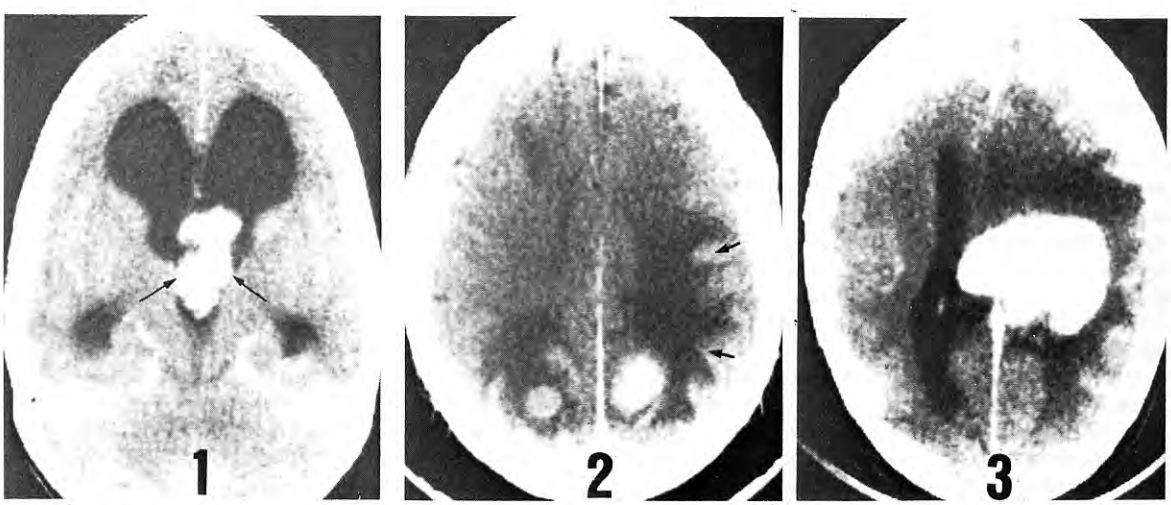

Fig. 52-6.—1: Papiloma de plexos coroideos a nivel del III ventrículo. Lesión con gran realce homogéneo tras la administración de contraste y aspecto de coliflor (flechas). Gran hidrocefalia acompañante. 2: Metástasis múltiples. Obsérvese la típica imagen de edema neurogénico que producen (flechas). 3: Linfoma primario. Lesión hipodensa con muy importante refuerzo tras la administración de contraste.

de ganglios basales, hemisferios cerebrales, cuerpo calloso y meninges. Son muy infrecuentes en la fosa posterior.

La imagen inicial en el TAC es una lesión hiperdensa homogénea, que puede estar rodeada de edema, frecuentemente sin desplazamientos de la línea media y con repercusión nula sobre el parénquima cerebral. Presenta un importante refuerzo con el contraste. (Fig. 52-6.)

3. ENFERMEDAD CEREBROVASCULAR

A) Introducción

La patología vascular cerebral aguda está relacionada con procesos que originan una isquemia o una hemorragia. La integridad del parénquima depende del aporte constante de oxígeno y otros productos nutritivos. Si se suspende bruscamente la circulación sanguínea y se mantiene esa interrupción durante unos minutos, se van a producir lesiones anóxicas irreversibles y el parénquima cerebral lesionado evolucionará hacia la necrosis.

Las causas de isquemia cerebral pueden agruparse en:

1. **Por trombosis**	2. **Por embolia**
— Arterioesclerosis.	— Cardiaca.
— Vasculitis.	— Locales.
— Enfermedades sanguíneas.	— Ateromatosis de la aorta.
— Traumatismos.	— Ateromatosis de carótida o vertebrales.
— Trombo senos durales.	
— Diversas.	

Formas clínicas

Los accidentes vasculares agudos (ACVA) se clasifican en:

a) Ataques isquémicos transitorios (TIA). Son déficits neurológicos agudos de corta duración y que remiten totalmente antes de las 24 horas, sin dejar secuelas.

b) Accidentes isquémicos reversibles (RIND) son los déficits que remiten en un período de tiempo mayor de 24 horas.

c) Ictus completo.

d) Ictus progresivo.

B) Métodos de exploración

1. *TAC*

Infarto isquémico

Evolución. a) Fase aguda: 1.ª y 2.ª semanas. A las pocas horas de un accidente isquémico (mínimo 4, máximo 48) se inicia en la zona del infarto un descenso mal definido de la densidad. En los días siguientes y durante la primera semana, los bordes del infarto se van hacer más regulares, con un aumento de su hipodensidad. Paralelamente, se produce un efecto de masa por edema, que será máximo a las 72 horas, persistirá durante la segunda y tercera semana y desaparecerá a los 25 días. Si se realiza un estudio con contraste se verá que a lo largo de la primera semana habrá un refuerzo difuso, moteado, en el seno del área hipodensa o en la periferia de la misma. En la segunda semana el refuerzo será importante, denso y homogéneo, e irá desapareciendo lentamente. (Fig. 52-7.)

b) Fase subaguda: 3.ª y 4.ª semanas. Durante el final de la segunda semana e inicio de la tercera, algunas zonas de la hipodensidad se harán isodensas. En este período no se visualiza efecto de masa sobre el sistema ventricular («fogging effect») y habrá un refuerzo homogéneo de la lesión de la periferia de la misma. Al final de este período, el área isodensa se hace hipodensa de nuevo.

c) Fase crónica: a partir del primer mes. En esta fase existe un área hipodensa, de bordes perfectamente definidos, que se reforzará tras la administración de contraste y que no tendrá efecto de masa. Después de dos meses de evolución, el área hipodensa se hace isodensa y sus bordes se redondean.

La evolución del infarto se completa con la reabsorción del tejido necrótico. En este momento se puede originar una retracción de la corteza cerebral próxima al infarto, con dilatación del espacio subaracnoideo y del sistema ventricular vecino. Las cavidades quísticas residuales no están comunicadas con el sistema ventricular, ya que la necrosis no afecta al epéndimo ni a la glía subependimaria.

2. *Arteriografía*

La arteriografía ha aumentado su utilización, en parte por los avances de la microcirugía vascular.

La aparición de la arteriografía digital ha facilitado considerablemente el empleo de la arteriografía, al poder realizarse estudios por vía venosa que, por otra parte, presentan el gran inconveniente de la cantidad de contraste que es necesario inyectar al paciente. La arteriografía presenta unas indicaciones que a continuación enumeramos:

a) Indicaciones. Cuadros de amaurosis fugaz «ceguera monocular transitoria» (en el 90 % de los casos, la causa es una placa ulcerada).

b) Accidente isquémico transitorio (TIA). Los estudios del TAC son normales. Se puede encontrar estenosis, placas ulceradas, etc., en un 50-80 % de los pacientes.

c) Accidentes isquémicos reversibles (RIND). A veces la causa no es vascular, ya que puede encontrarse en tumores.

d) Ictus completo. Se encontrarán oclusiones. Es necesario recordar que la cirugía vascular puede ser efectiva dentro de las primeras 12-26 horas.

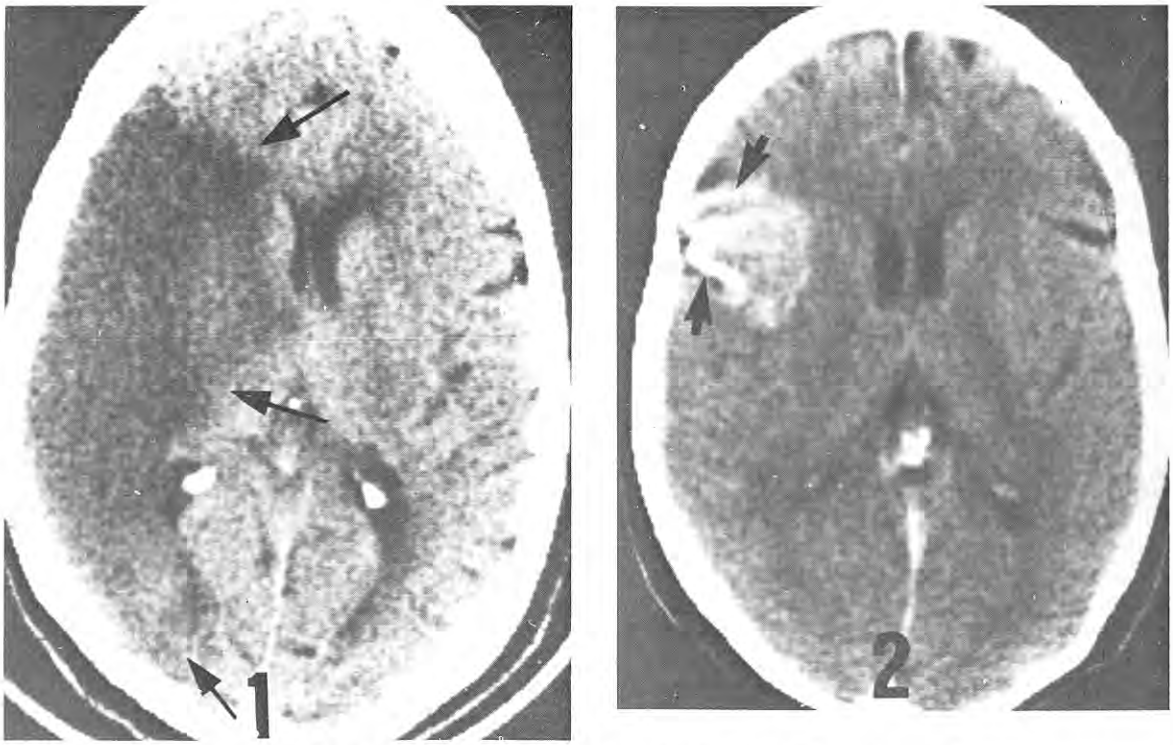

Fig. 52-7.—1: Infarto isquémico en fase aguda. Area hipodensa de bordes bien delimitados y de distribución coincidente con el territorio vascular de la cerebral media (flechas). Desplazamiento de la línea media por edema. 2: Infarto isquémico con realce giriforme tras la administración de contraste (flechas).

e) Ictus progresivo. Si no se detecta patología en el TAC, se hará la arteriografía, entre otras razones para descartar una lesión cervical a nivel vascular.

C) **Semiología arteriográfica**

1. *Carótida cervical*

a) *Estenosis.* En un 45 % se encuentran a nivel de la carótida interna. Son más frecuentes que las oclusiones y habitualmente bilaterales. Se localizan también a nivel de la bifurcación de la carótida primitiva. Para que una estenosis provoque un cambio hemodinámico significativo tiene que provocar la disminución del calibre del vaso en un 80-90 %. La placa estenosante se puede ulcerar y liberar émbolos hacia territorio intracraneal. Su ulceración es a veces difícil de diagnosticar. (Fig. 52-8.)

b) *Oclusiones.* La imagen de la oclusión puede ser redonda, lineal o irregular, con una imagen lacunar en la luz del vaso, que está originada por un trombo mural. Cuando se diagnostica una oclusión es obligado el estudio de las vías de suplencia.

2. *Carótida interna*

a) *Estenosis.* Pueden verse a nivel del sifón carotídeo, donde, si son muy significativas, pueden contraindicar una actitud quirúrgica sobre la estenosis a nivel cervical. Actualmente, se piensa que cuando desaparece la estenosis cervical, la estenosis del sifón carotídeo desaparece espontáneamente al cabo de cierto tiempo.

b) *Oclusión de una rama cortical intracraneal.* Originada por émbolos liberados de una placa ulcerada. La imagen arteriográfica será la no visualización del vaso. También aquí es obligatorio analizar las suplencias arteriales o la existencia de una perfusión de flujo. La angiografía es así mismo esencial en el control de anastomosis quirúrgicas.

3. *Grandes troncos supraaórticos*

a) *Oclusión de la subclavia.* Casi siempre se localiza cerca del origen de la vertebral y, en un 77 % de los casos, origina una inversión de la corriente circulatoria en la arteria vertebral del lado donde se realiza la oclusión, «robo de la subclavia». La inversión de corriente se realiza a través de la vertebral contralateral. En este tipo de oclusión también hay suplencias de arterias contralaterales metaméricas o transversales, y de arterias homolaterales de la arteria occipital y de la tiroidea superior.

4. *Vertebral y tronco basilar*

a) *Oclusión.* Se produce a nivel del ostium o a nivel de la unión vertebral-basilar.

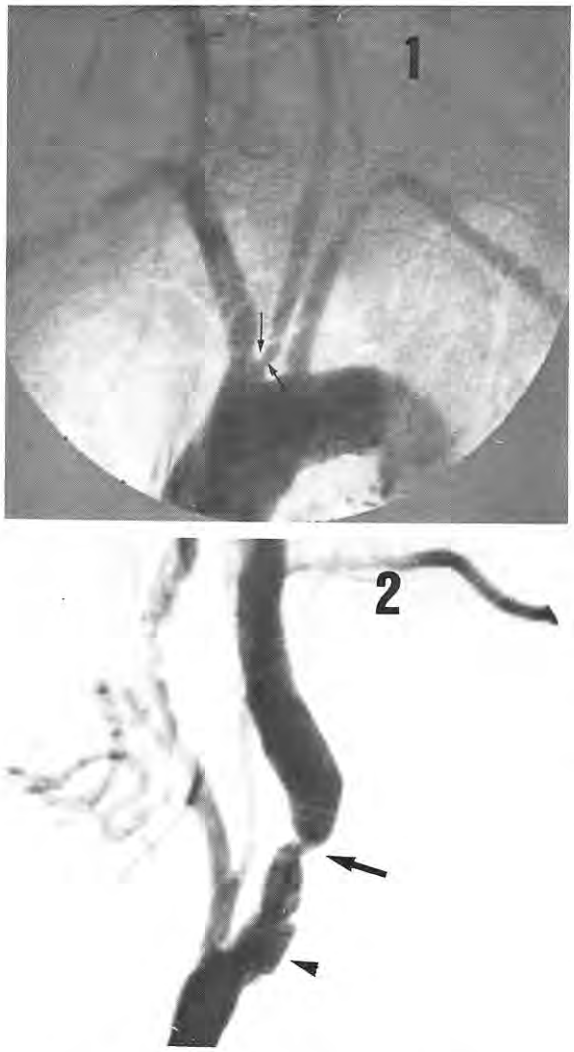

Fig. 52-8.—Angiografía digital venosa de los troncos supraorticos. 1: Estenosis en el origen de la carótida primitiva izquierda (flechas). 2: Angiografía digital de carótida primitiva. Estenosis (flecha) de carótida interna por extensa placa arterial ulcerada (cabeza de flecha).

b) *Estenosis.* Se puede producir también a nivel del ostium o en la porción terminal. La estenosis, que tiene su origen en la compresión por osteofitos, requiere estudios dinámicos. La estenosis también se puede visualizar a nivel de la basilar.

D) Hematoma intracerebral

Las hemorragias intracerebrales suponen la segunda causa del accidente cerebrovascular del adulto.

CAUSAS

— Hipertensión.
— Aneurisma sacular.
— Malformación arteriovenosa.
— Traumatismo.
— Embolia séptica y aneurisma micótico.
— Infarto hemorrágico.
— Trombosis venosa.
— Hemorragia dentro de un tumor.
— Diversas.

El TAC constituye el mejor método de diagnóstico. (Fig. 52-9.) La densidad elevada de la sangre permite identificar hematomas muy pequeños (desde 4 mm de diámetro). Su densidad tan elevada es debida a la hemoglobina y al contenido proteínico de la sangre. El hematoma intracerebral aparece como una lesión hiperdensa rodeada de edema, con importante efecto de masa pero sin refuerzo tras la administración de contraste. Al final de la primera semana, si se realiza un estudio con contraste, el 20 % muestra un refuerzo periférico en forma de anillo mientras que la región central del hematoma puede ser hiperdensa, hipodensa o isodensa. Los refuerzos en anillos pueden simular una malformación vascular o un tumor, sobre todo cuando el área central del hematoma es hipodensa. Este refuerzo puede modificarse por corticoides durante la primera semana de evolución.

Cuando la causa del hematoma es la hipertensión, la localización preferente será en ganglios basales o en la región capsular.

Si la causa del hematoma no es la hipertensión, tiene tendencia a localizarse prioritariamente a nivel cortical.

CONDUCTA A SEGUIR

TIA	TAC	Hemorragia Infarto isquémico — Arteriografía Infarto hemorrágico Normal — Arteriografía
Rind	TAC	Hemorragia Tumor — Arteriografía ? Infarto isquémico Arteriografía
Ictus completo	TAC	Oclusión — Arteriografía Hemorragia
Ictus progresivo	TAC (contraste)	Tumor — Arteriografía Hemorragia

4. LESIONES SELARES Y PARASELARES

A) Recuerdo anatómico

La región selar es una extensa zona cuyo límite inferior está formado por el cuerpo del esfenoides, y

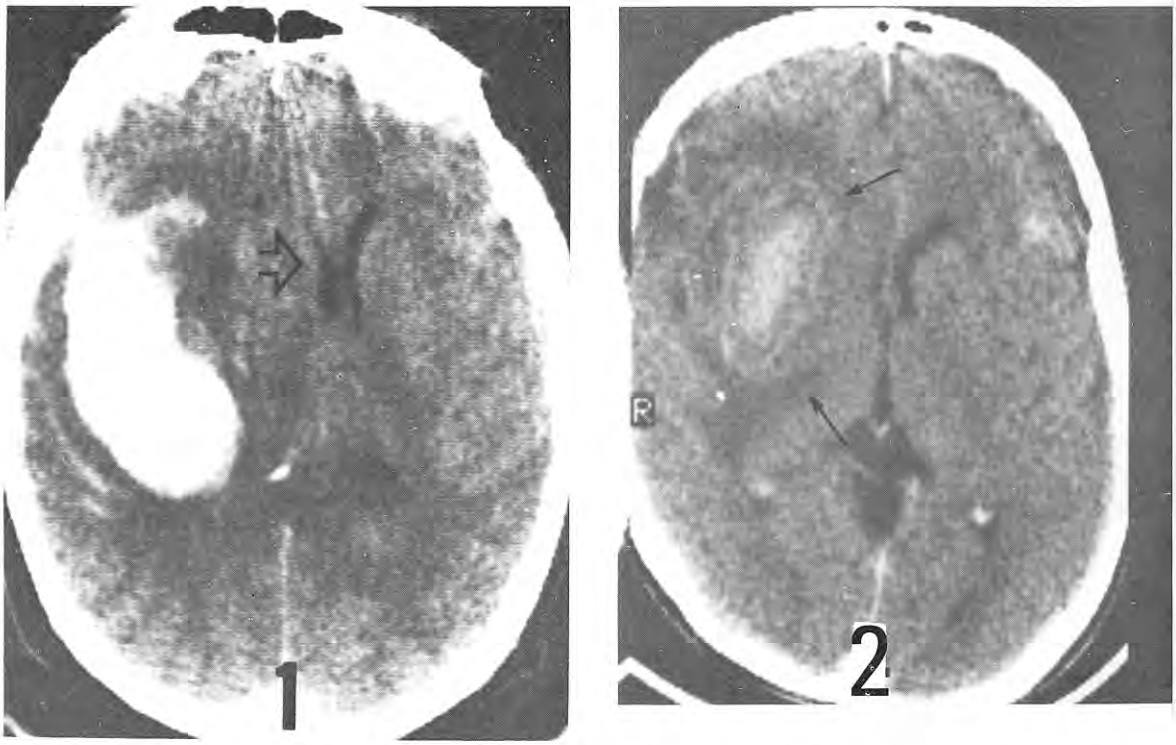

Fig. 52-9.—Hematoma intracerebral en enferma hipertensa. 1: Lesión hiperdensa rodeada de edema con importante efecto de masa (flecha). 2: Hematoma intracerebral en fase de resolución típica. Refuerzo anular periférico (flechas) con zona central hiperdensa.

el superior lo constituye la cara posterior de los lóbulos frontales, el suelo del III ventrículo y los pedúnculos cerebrales. En su parte posterior está limitada por el puente y, lateralmente, por la cara anterointerna de los lóbulos temporales. El contenido de esta zona así limitada es un espacio subaracnoideo que se denomina cisterna supraselar, porque la mayor parte de su suelo está formado por la cavidad hipofisaria, cerrada por el diafragma selar.

El quiasma y los nervios ópticos atraviesan la cisterna y se dirigen, desde el punto quiasmático del III ventrículo (situado entre los recesos óptico e infundibular), hacia el canal óptico. Posterior al quiasma óptico se localiza el tallo pituitario, que atraviesa la cisterna en dirección caudocraneal. La cisterna supraselar se continúa medialmente con la cisterna de lámina terminal, lateralmente con la cisterna de la hendidura lateral y posteriormente con la cisterna interpeduncular. Lateralmente, la silla turca está limitada por los senos cavernosos que contienen la porción intracavernosa de la carótida interna.

B) Entidades más importantes

1. *Adenomas hipofisarios.*—Constituyen el 8-12 % de todos los tumores cerebrales. Se dividen en adenomas secretores y no secretores.

A) *Adenomas secretores*

a) *Prolactinomas.*—Son los más frecuentes y tienen predilección por el sexo femenino. Se presentan con un cuadro clínico de amenorrea-galactorrea acompañada de cifras altas de prolactina. Habitualmente suelen ser microadenomas (menores de 10 mm), otras veces alcanzan gran tamaño, provocando una amplia destrucción selar con invasión de estructuras extraselares. En el hombre, suelen ser de mayor tamaño, debido a un diagnóstico más tardío.

Los prolactinomas pueden ocasionar en la tomografía las siguientes modificaciones:

a) Una silla normal, en la que las modificaciones de un pequeño tumor (menor de 5 mm) no son visibles.

b) Una silla de dimensiones normales, pero con una asimetría en su suelo que puede estar ocasionada por la morfología del seno esfenoidal.

c) Una silla en estadio I tumoral. En ella no hay aumento de volumen, siendo las dimensiones selares normales, pero presentan un adelgazamiento de la cortical que forma una pequeña concavidad casi siempre lateralizada y localizada sobre una vertiente selar posterior. Estas imágenes pueden corresponder a un adenoma menor de 10 mm.

d) Silla turca estadio II tumoral. Es una silla agrandada, con una cortical adelgazada, no destruida, sobre

un lado de la vertiente hipofisaria, y que confiere al agrandamiento una importante asimetría. Es el estadio de los adenomas «enclos».

e) Una silla en estadio III tumoral, en la que hay un agrandamiento más o menos importante, que se acompaña siempre de una erosión inferior y lateralizada. Corresponde a un adenoma que infiltra y sobrepasa el suelo selar. Es el estadio del adenoma invasivo local.

f) La silla turca en estadio IV tumoral, o silla turca «fantasma», es una silla enormemente agrandada. Las paredes están destruidas y hay invasión de seno esfenoidal. Es el estadio del adenoma invasivo difuso.

TAC.—Los prolactinomas de más pequeño tamaño (3-4 mm) aparecen en la exploración del TAC sin contraste, de menor densidad que el tejido hipofisario normal (éste es isodenso, en relación con parénquima cerebral). La mayoría de las veces aparecen como francamente hipodensos y, tras la administración de contraste, presentan un discreto refuerzo, pero no más que el tejido hipofisario sano. (Fig. 52-10.)

En incidencia coronal, un aspecto convexo del borde superior de la hipófisis y el desplazamiento del tallo pituitario realizan el diagnóstico.

b) *Adenomas secretores de ACTH.*—Habitualmente son de tamaño pequeño y tienen un diagnóstico difícil. En el TAC sin contraste son iso o hipodensos, y tras la administración de contraste no hay refuerzo o es muy tenue.

Estos tumores pueden tener una rápida evolución, adquiriendo gran tamaño, en aquellos síndromes de

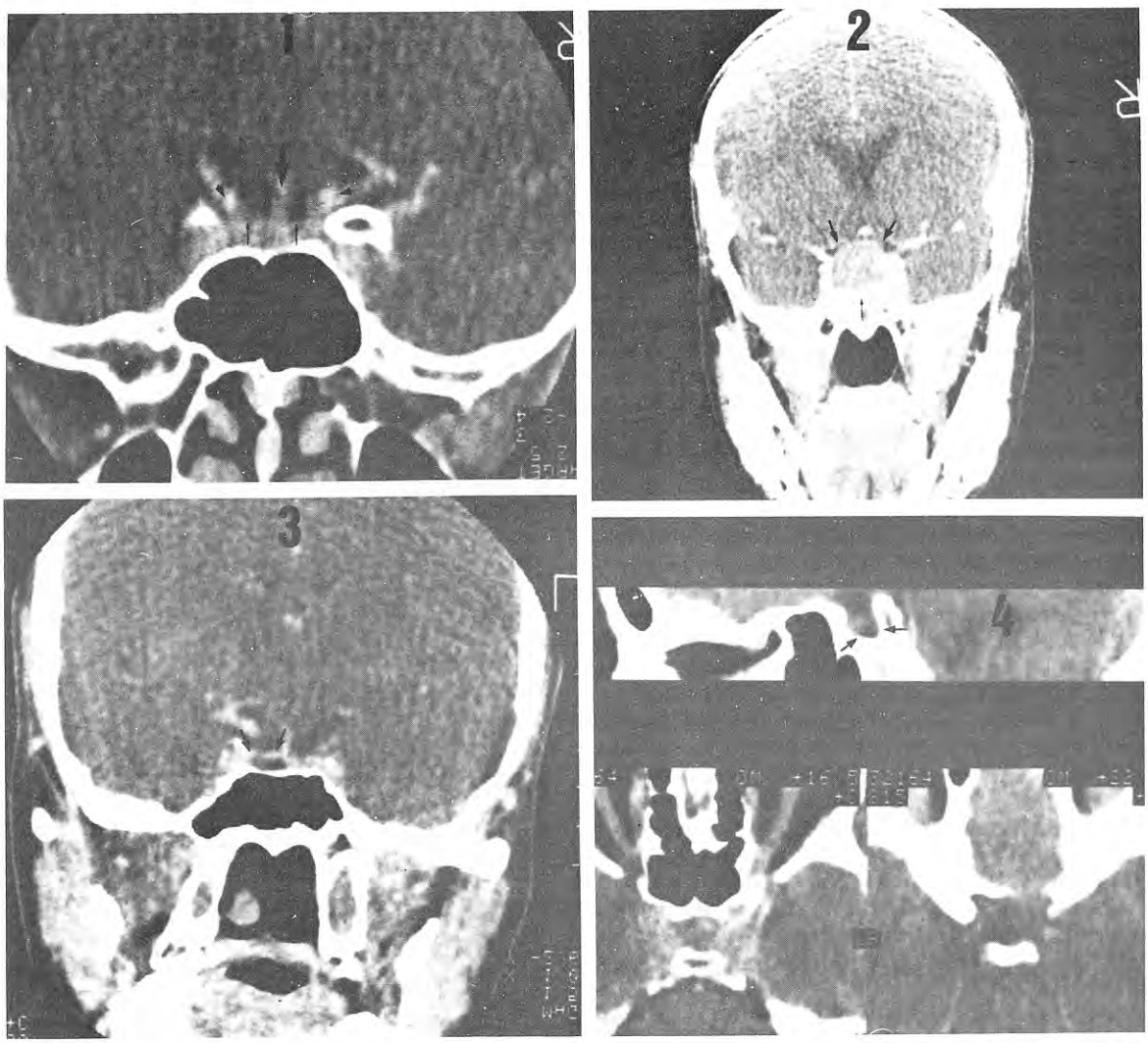

Fig. 52-10.—1: Hipófisis normal en corte coronal de TAC. Obsérvese el borde superior de la glándula (flechas finas), el tallo hipofisario (flecha gruesa) y el sistema carotídeo (puntas de flecha). 2: Macroadenoma. Lesión hiperdensa tras la administración de contraste con borde superior convexo y expansión supraselar (flecha gruesa). Erosión de suelo selar (flecha fina). 3: Microadenoma. Lesión hipodensa con desplazamiento del tallo hipofisario (flechas). 4: Microadenoma. Reconstrucción sagital a partir de un estudio en proyección axial. Lesión hipodensa intrahipofisaria (flechas).

Cushing en los cuales fue realizada una adrenalectomía bilateral (síndrome de Nelson).

c) *Adenomas secretores de somatotropina.*—Frecuentemente son adenomas mayores de 1 cm. Con alta frecuencia la sintomatología del adenoma aparece en la edad adulta, por lo que, cuando se diagnostican, suelen ser siempre macroadenomas.

La silla turca está agrandada, con un característico abalonamiento que no es infrecuente que sea asimétrico. Tienen tendencia a destruir las clinoides anteriores. Recordaremos que, en la acromegalia, hay cambios óseos en la vecindad (agrandamiento de senos frontales, mandíbula prominente, aumento de separación entre dientes, etc.).

En el estudio de TAC sin contraste suelen ser débilmente hipodensos. Hay un importante refuerzo tras la administración de contraste, que los hace muy similares a los adenomas no secretantes.

B) *Adenomas no secretores*

Son los adenomas formados por células cromófobas que no segregan hormonas, por lo que su diagnóstico suele ser tardío, adquiriendo un gran tamaño.

Presentan siempre agrandamiento selar. En las fases iniciales de crecimiento la cortical selar está preservada. La silla comienza a abalonarse y la cortical se erosiona (hay modificaciones sobre el dorso selar con destrucción amplia del mismo). La calcificación es rara en los tumores sólidos y frecuente en los quísticos. Suelen provocan un doble fondo sobre suelo selar.

En el *TAC* sin contraste, suelen ser hiperdensos, aunque a veces presentan zonas isodensas que les confieren un carácter heterogéneo y que son causadas por formación de quistes. Tras la administración de contraste siempre presentan un importante realce.

2. *Silla turca vacía.*—Se define así la ocupación de la cavidad selar por descenso de la porción inferior de la cisterna supraselar.

La expresión clínica de una silla turca vacía puede estar relacionada con síntomas visuales por luxación del quiasma óptico en la cavidad selar, o por una rinorrea causada por la creación de una fístula de LCR, debido a una rotura del suelo selar. Es necesario recordar que en una silla turca vacía, hay parénquima hipofisario que puede ser asiento del desarrollo de un adenoma.

La radiología simple y la tomografía pueden ser normales o visualizar un agrandamiento de la cavidad selar que poco se diferencia del ocasionado por un adenoma.

El estudio con TAC no ofrece problemas de diagnóstico cuando se demuestra la ocupación de la silla turca por el LCR. Es imprescindible el estudio en incidencia coronal. Es necesario también identificar siempre el descenso de tallo pituitario en la cavidad, a fin de excluir la existencia de una lesión quística hipofisaria. Cuando en una silla turca vacía se desarrolla un microadenoma, se presentará una imagen positiva de refuerzo tras la administración del contraste. (Fig. 52-11.)

Si las dudas diagnósticas persisten, es necesario recurrir a la realización de una cisternografía con metrizamida, en la que se demostrará en incidencia coronal el llenado de cavidad selar. La neumocisternografía, tan empleada en el pasado, ha dejado de tener indicación.

3. *Craneofaringioma.*—Representan el 7 % de todos los tumores intracraneales y aproximadamente el 50 % de los tumores de la región selar. Han sido descritos en recién nacidos y adolescentes (más frecuentes en varones) y la edad de máxima incidencia es a los 10 años. Son infrecuentes entre los 30 y 50 años.

En la radiología simple, la morfología de la silla está en relación con la localización y el tamaño del tumor. Un 10 % de los craneofaringiomas tienen un desarrollo intraselar, provocando un agrandamiento de silla turca con imágenes de aumento de densidad

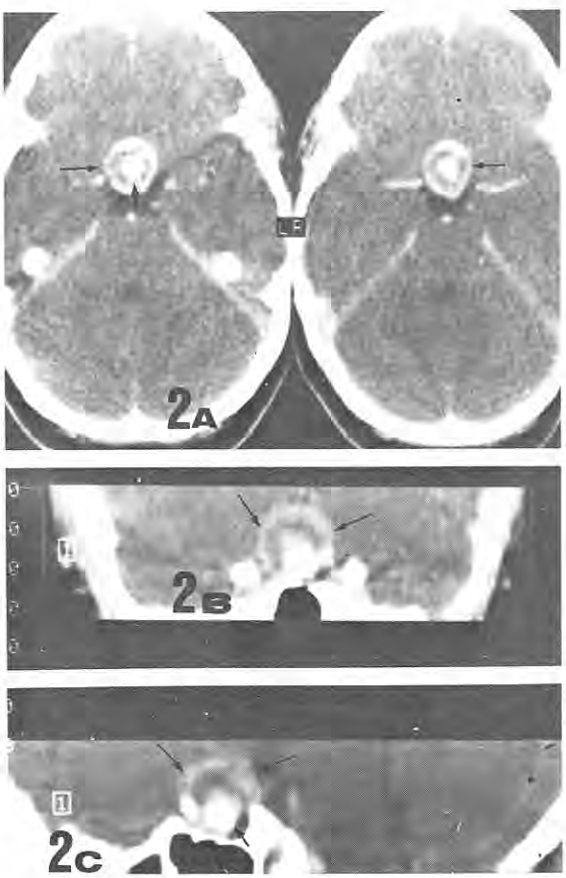

Fig. 52-11.—2A, 2B y 2C: Craneofaringioma en proyección axial y su reconstrucción en coronal y sagital. Se observa componente intra y supraselar (flechas).

de sus paredes. En algunas ocasiones son de gran tamaño y pueden ocasionar grandes destrucciones en la silla, como los descritos en los adenomas invasivos. Hay modificaciones selares por la hipertensión intracraneal. Las calcificaciones supraselares son muy frecuentes (20 % en niños menores de 2 años, 80 % en mayores de 2 años y 50 % en el adulto) y presentan una morfología puntiforme muy característica.

En el TAC, los craneofaringiomas pueden ser sólidos, quísticos o mixtos. Los sólidos suelen ser iso o hiperdensos en el examen no contrastado y se refuerzan tras la administración de contraste. Pueden tener formas inhomogéneas, dependiendo de si existen o no calcificaciones. Los quísticos son hipodensos, y la disminución de la densidad dependerá de la cantidad de colesterol que contengan en su interior, aumentando la hipodensidad en los que contengan una mayor cantidad. Tras la administración de contraste no aparece realce, viéndose en algunas ocasiones un discreto refuerzo en la periferia del tumor. Las lesiones mixtas pueden tener patrones heterogéneos.

4. *Meningioma.*—Aproximadamente el 20 % de los meningiomas ocupan esta región. En relación con su localización se les divide en:

A) *Meningiomas preselares*

Se agrupan en este apartado los meningiomas que se originan sobre el yugo esfenoidal, sobre el surco quiasmático o sobre el tubérculo anterior de la silla. Se excluyen de este grupo los meningiomas olfatorios y los que se insertan en la porción anterior del diafragma selar. Los hallazgos incluyen:

a) *Hiperostosis.*—Se presenta con mucha frecuencia como un osteoma localizado a nivel del yugo esfenoidal o como un yugo muy espeso, con bordes irregulares de la parte anterior hacia la posterior. La hiperostosis puede ser difícil de visualizar en las radiografías simples, siendo a veces necesario recurrir a un estudio tomográfico.

b) *Calcificaciones.*—Son muy poco frecuentes, a menudo sólo visibles en tomografía.

c) *«Blistering».*—(Signo fundamental que se presenta en cerca del 50 % de los casos.) Es una reacción del yugo esfenoidal ante la presencia del meningioma, que aparece con una concavidad superior, semejante a una burbuja. Pese a ser fundamental, no es patognomónico, ya que se le puede encontrar en casos de hiperneumatización del esfenoides y en casos de malformaciones.

d) *Modificaciones óseas a distancia.*—Suelen ser desmineralizaciones del suelo y dorso de la silla, que pueden conducir a una amputación de la parte superior del dorso selar y de las clinoides posteriores.

B) *Meningiomas paraselares*

Nacen de la duramadre del seno cavernoso y la parte interna del esfenoides. En este grupo también es frecuente observar, en los casos en que el tumor se extiende hacia la fosa temporal, zonas de hiperostosis, de forma granular y espiculada.

C) *Meningiomas supraselares*

Son los que tienen origen en el diafragma selar, en el quiasma o en los nervios ópticos. En este grupo hay calcificaciones psamomatosas, granulares, en el 70 % de los casos. La calcificación puede extenderse hacia el interior de la cavidad selar, que puede estar erosionada o expandida por el tumor. Los que tienen origen puro en el diafragma selar, no suelen presentar hiperostosis ni calcificaciones.

Los meningiomas del nervio óptico producen frecuentemente dilataciones del canal óptico, con erosión o esclerosis de los márgenes del mismo.

Los hallazgos del TAC en los meningiomas se han descrito en el capítulo de tumores.

5. *Gliomas ópticos.*—Son gliomas que se originan en el quiasma o en los nervios ópticos. Son primordialmente tumores de niños, aunque también se observan en el adulto. Frecuentemente se asocian a una neurofibromatosis de Von Recklinghausen. Los síntomas iniciales son visuales y consisten en disminución de la agudeza visual, exoftalmos, estrabismo y nistagmus. A veces se presenta una pubertad precoz. Al ser de crecimiento lento, el diagnóstico suele ser tardío, y pueden llegar a provocar una hidrocefalia supratentorial simétrica.

En la radiología simple ocasionan, cuando se ponen en contacto con el hueso, una depresión del limbo esfenoidal y la clinoides anterior, configurando así el aspecto en «J» de la silla turca. Cuando crecen en el canal óptico, a expensas del nervio, provocan una dilatación concéntrica del canal. Las calcificaciones aunque son frecuentes para algunos autores, no suelen aparecer muy a menudo. Cuando hay una hipertensión craneal aparecen signos óseos de la misma.

6. *Aneurismas.*—Son los que asientan en la porción intracavernosa del sifón carotídeo. Representan el 5 % de todos los aneurismas intracraneales. Por compresión de la pared lateral del seno cavernoso ocasionan un cuadro clínico caracterizado por una oftalmoplejía total, acompañada de anestesia de la rama oftálmica del trigémino, anestesia en territorio del maxilar superior y un exoftalmos.

Radiología simple.—Lo más frecuente es observar una erosión ósea lateralizada en la vecindad del seno cavernoso (8 %), que, a veces, es muy extensa y afecta al dorso selar, la porción lateral de la silla turca, la clinoides anterior y los márgenes de la cisura orbitaria superior. Los que se desarrollan hacia la cavidad selar pueden llegar a expansionarla. En un 50 % aparecen calcificaciones curvilíneas muy características.

El diagnóstico por TAC es a veces difícil, sobre todo en los que están totalmente trombosados, que aparecen isodensos y la calcificación periférica hace que se confundan con meningiomas, adenomas, me-

tástasis o craneofaringiomas. Cuando están parcialmente trombosados el estudio con contraste demostrará un intenso refuerzo de la porción no trombosada, y en la periferia suele haber una captación en forma de anillo por difusión del contraste en el tejido fibroso del aneurisma, que los hace muy característicos.

La arteriografía es totalmente necesaria para el diagnóstico. Conviene recordar que, a veces, se visualizan tortuosidades arteriales que ocasionan erosiones y que pueden llegar a simular un tumor intraselar.

5. ATROFIA CEREBRAL Y DEMENCIA

A) Introducción

La atrofia cerebral es un sustrato común a un grupo heterogéneo de alteraciones patológicas, que se caracterizan por la pérdida de sustancia cerebral y aumento de los espacios subaracnoideo y ventricular. (Fig. 52-12.)

B) Tipos de atrofia

Las descripciones clásicas la dividen en:

a) *Cortical.*—Afecta preferentemente a la sustancia gris y se caracteriza por presentar una dilatación de los surcos y cisuras de la corticalidad.

b) *Subcortical o central.*—Afecta a la sustancia blanca. Su traducción morfológica es la dilatación del sistema ventricular.

c) *Mixtas.*—Las atrofias puras corticales o centrales son raras, lo habitual es encontrar ambas reunidas en una sola entidad.

Dependiendo de la extensión de la atrofia podemos clasificarlas en:

a) Pérdida de sustancia focal:
— Postraumáticas.

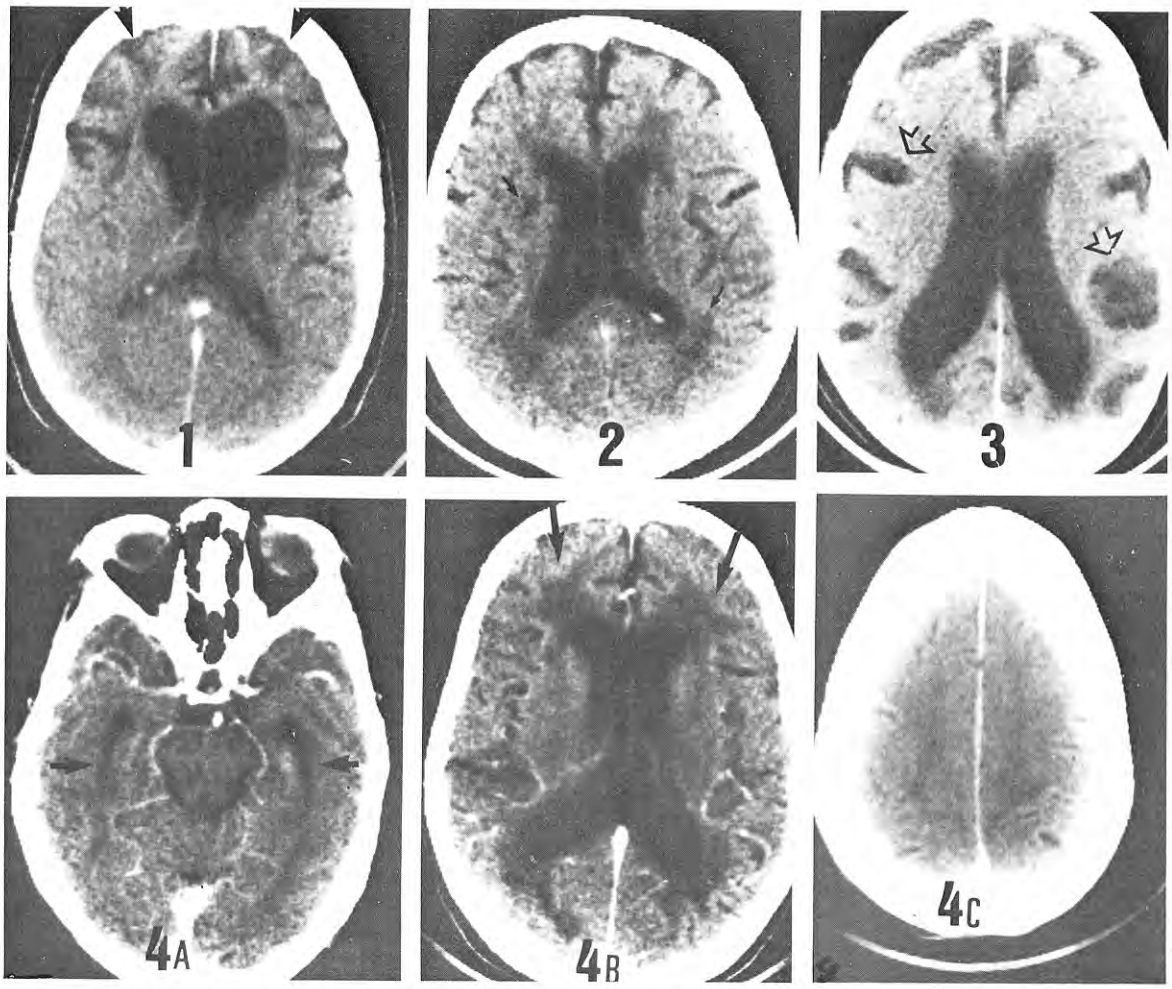

Fig. 52-12.—1: Atrofia cerebral. Dilatación del sistema ventricular acompañada de dilatación de surcos de la convexidad (flechas). 2: Atrofia cerebral por enfermedad de Binswanger. Dilatación ventricular acompañada de infartos lacunares (flechas). 3: Atrofia cerebral por infartos múltiples (flechas). 4A, 4B y 4C: Hidrocefalia a presión normal. Nótese la dilatación de astas temporales (flechas), la presencia de áreas hipodensas periventriculares (flechas) y la ausencia de surcos de la convexidad.

— Postinflamatorias.
— Postinfarto.
— Postvasculares.

b) Generalizadas o difusas cuando la pérdida de sustancia es global. Entre otras causas:

— Enfermedad de Alzheimer.
— Enfermedad de Pick.
— Enfermedad de Parkinson.
— Anoxia cerebral.
— Drogas.
— Corea de Huntington.
— Multiinfartos.
— Enfermedad de Wilson.
— Enfermedad de Binswanger.
— Enfermedad de Creutzfeldt-Jakob.
— Esquizofrenia.

La demencia se define como un síndrome clínico causado por enfermedad cerebral y que se caracteriza por disminución de la memoria y de las funciones intelectuales, acompañadas de cambios de personalidad. Se trata de una degeneración cerebral difusa crónica, irreversible, que cursa con alteraciones estructurales demostrables. El objetivo de la radiología es demostrar estas alteraciones, ya que muchas de ellas tienen una base biológica y responden bien a un tratamiento médico o a una intervención quirúrgica.

El gran inconveniente es que no siempre es posible establecer una correspondencia exacta entre las imágenes radiológicas de reducción de parénquima cerebral y el cuadro clínico del enfermo.

C) Enfermedades más frecuentes

1. *Demencia senil, enfermedad de Alzheimer y de Pick.*—El síntoma inicial lo constituye las alteraciones de la memoria, seguido de una desorientación temporoespacial que acarrea un deterioro progresivo de la inteligencia y de las funciones simbólicas (lenguaje, apraxia y agnosia).

La demencia senil es de aparición tardía. El cuadro radiológico es una dilatación global de los surcos de la convexidad bilateral, acompañada de una dilatación del sistema ventricular.

Las enfermedades de Alzheimer y de Pick se catalogan como una demencia senil. El comienzo de ambas enfermedades es a los 45-60 años. En la enfermedad de Pick, el síntoma inicial es sicogénico (ansiedad, depresión).

En la enfermedad de Alzheimer, el estudio puede no ser específico. Lo más habitual es la dilatación simétrica del sistema ventricular, acompañada de dilatación de los surcos de la corticalidad. No es infrecuente encontrar TAC normales en pacientes de Alzheimer con test sicosomáticos anormales. En estos pacientes es necesario excluir la existencia de una hidrocefalia a presión normal.

En la enfermedad de Pick, los hallazgos más comunes son dilatación de astas temporales y frontales. La cisura de Silvio aparece prominente por dilatación. Hay veces en las que la atrofia cortical puede estar ausente.

2. *Postraumática.*—Aparece como secuela de un traumatismo de intensidad variable, que origina una zona de contusión. También la etiología postquirúrgica es importante. Los hematomas intracerebrales, cuando se resuelven, pueden originar una zona de atrofia. En los traumatismos repetidos de cráneo (boxeadores) puede ser difusa.

Se pueden encontrar atrofias localizadas en las que se observan dilataciones ventriculares también focales (poroencefalias). Cuando son generalizadas aparece una atrofia mixta.

3. *Tóxica.*—Las drogas pueden originar cuadros de demencia atrófica. Se han visto en el uso de esteroides, metotrexato, anfetaminas, cannabis. Algunas atrofias son características, como la del «metotrexato», que desarrolla una vasculitis, y a consecuencia de la cual aparece una hipodensidad periventricular y una dilatación ventricular focal. En las de origen alcohólico hay dilatación importante de surcos de la convexidad y del sistema ventricular (la localización es preferentemente cerebelosa). La atrofia puede ser reversible cuando se deja de consumir alcohol.

4. *Hidrocefalia a presión normal* (HPN).—Es un síndrome caracterizado por una demencia acompañada de apraxia e incontinencia urinaria, que se asocia con un cuadro de dilatación ventricular, siendo las cifras de presión de LCR normales o por debajo de 200 mm de Hg.

Se han propuesto diversas etiologías, como la aracnoiditis asociada a una meningitis o a un traumatismo craneal, que causaría un bloqueo en la reabsorción de LCR en la corteza cerebral. En otros casos, la ectasia basilar podría producir una hidrocefalia a presión normal por compresión directa en las vías de circulación de LCR, por la simple deformación del III ventrículo. Se han citado asimismo la encefalopatía hipertensiva y los largos períodos de hipoglicemia y déficit de vitamina B_{12} y ácido fólico.

En la hidrocefalia a presión normal, regresa la sintomatología con la colocación de un shunt ventricular. El gran problema era encontrar métodos de exploración que permitiesen diferenciar las hidrocefalias a presión normal de las producidas por la atrofia. Se han descrito numerosos métodos. Entre ellos, la neumoencefalografía, que aumentaba el deterioro del paciente.

Los hallazgos en el TAC incluyen: dilatación de IV ventrículo y ventrículos laterales; dilatación de astas temporales y presencia de un área de radiotransparencia en zonas periventriculares frontales. Esta tríada es la que define la presencia de HPN, y los pacientes que la presentan tienen una mejoría con la aplicación de un shunt ventricular.

El estudio de TAC con inyección de metrizamida es el método radiológico de elección, ya que también permite realizar el pronóstico funcional del shunt quirúrgico ventricular, que es el tratamiento primordial de las hidrocefalias a presión normal.

53
SISTEMA NERVIOSO CENTRAL: LA MEDULA ESPINAL

DR. R. RODRIGUEZ

http://booksmedicos.blogspot.com

GRANDES LESIONES MEDULARES
- A) Alteraciones congénitas
- B) Traumatismos medulares
- C) Lesiones inflamatorias
- D) Tumores
- E) Enfermedad degenerativa lumbar

GRANDES LESIONES MEDULARES

A) Alteraciones congénitas

Disrafismo. Término introducido por Lichstentein para describir los fallos de desarrollo con fusión incompleta en la porción media y posterior de la columna, que incluyen anomalías en el tejido cutáneo, muscular, óseo y nervioso, juntas o separadamente. Una clasificación práctica es la que separa los estados más severos (disrafismo abierto) de los más leves (disrafismo oculto). Los pacientes presentan también con frecuencia problemas ortopédicos, que pueden ser la primera manifestación del proceso.

a) *Disrafismo abierto*. Comprende:

Meningocele. Es la herniación de las meninges sin contenido nervioso, a través de un defecto óseo en el canal raquídeo. El saco herniado contiene LCR y comunica con el espacio subaracnoideo.

Mielomeningocele. Hay elementos nerviosos, médula o raíces dentro del saco del meningocele.

Mielocistocele. Forma muy severa y rarísima. Consiste en la dilatación quística del conducto central medular, herniada por fuera del canal raquídeo, a través del defecto óseo posterior.

Estos defectos son obvios al nacer en la gran mayoría de los casos, siendo más frecuente en la región lumbar y, después, en la región suboccipital.

Hoy en día, es posible realizar el diagnóstico intraútero de estas anomalías mediante los ultrasonidos. En muchos casos de defectos abiertos del tubo neural (incluida la anencefalia), existe un aumento de alfafetoproteína (AFP) y de acetilcolinesterasa (ACN) en el líquido amniótico, y de AFP en el suero materno. La elevación de estas sustancias no aparece en casos de disrafismo oculto.

Los *meningoceles sacros anteriores* producen una masa que suele palparse por tacto rectal y aumentar de tamaño con la maniobra de Valsalva. Presentan afectación ósea con erosión en el 100 % de los casos. Aunque suelen producir una imagen bastante típica, hay que descartar que se trate de una tumoración sólida. Esto se puede hacer por US o bien con TAC simple. El TAC-mielografía va a definir el meningocele y su relación con las estructuras nerviosas, así como la comunicación del meningocele con el saco tecal, que puede ser muy angosta. (Fig. 53-1.)

b) *Disrafismo oculto o espina bífida oculta*. La mayoría de los casos son formas leves y se manifiestan por un fallo de fusión del arco neural posterior, localizándose la mayor parte en L_5-S_1. Estos casos de espina bífida se detectan con tanta frecuencia que deben considerarse como una variante normal.

Diastematomielia. Se trata de una anomalía congénita en la que la médula espinal, el filum terminale o ambos, presentan una hendidura sagital, longitudinal, que produce una división de la médula en dos partes. En general, existe un espolón o septo interpuesto entre las dos hemimédulas. El espolón puede ser óseo o fibrocartilaginoso y tiene una disposición sagital desde la parte más posterior del cuerpo vertebral hacia atrás, pudiendo llegar hasta el arco posterior.

La existencia de otras anomalías asociadas no es infrecuente, pudiendo existir un cono medular bajo y trabado en el 30-76 % de los casos.

En el estudio simple, la mayoría presenta espina bífida oculta. La escoliosis es muy frecuente, y es mayor a medida que el paciente es diagnosticado más tardíamente. La visualización del espolón es a veces difícil y sólo se demuestra si éste es óseo. También son muy comunes las anomalías de las láminas y de los pedículos, como proceso espinoso prominente o fusión de láminas.

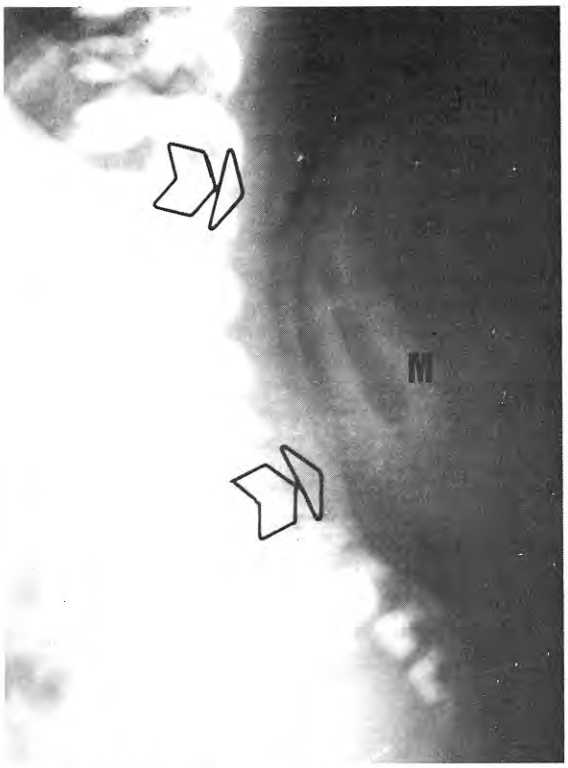

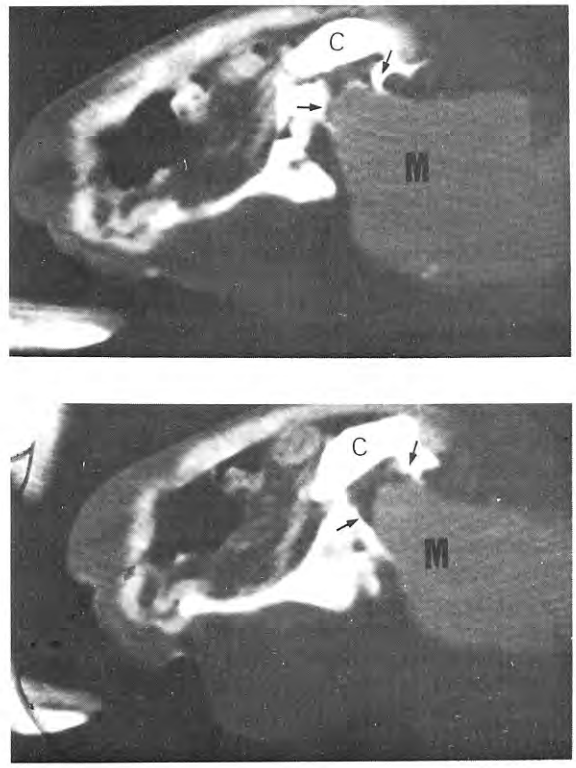

Fig. 53-1.—Meningocele lumbosacro. 1: La proyección lateral de columan en un recién nacido muestra una gran masa de partes blandas (M) en la región lumbosacra. Las apófisis espinosas parecen estar mal desarrolladas en esa zona. 2: TAC en meningocele. Se observa el saco con valores de atenuación «líquido» (M), herniado a través del defecto óseo disráfico y con marcada escoliosis (flechas). Cuerpo vertebral (C).

La mielografía con contraste hidrosoluble ha sido, antes del TAC, la exploración de elección. El hallazgo más característico es la existencia de dos columnas de contraste que rodean las dos hemimédulas, con un defecto de llenado central entre ambas columnas correspondiente al espolón. La técnica define la extensión y longitud de las alteraciones y, además, sirve para detectar otras anomalías asociadas como el lipoma intra o extradural, cono bajo y trabado, etc.

El TAC-mielografía ha demostrado ser superior a la mielografía con contraste hidrosoluble para demostrar las anomalías y la posible patología asociada. (Fig. 53-2.)

Siringohidromielia. La *hidromielia* es la dilatación del conducto ependimario medular central. La *siringomielia* consiste en la presencia de una o varias cavidades quísticas, con o sin comunicación con el conducto central medular, tapizadas por gliosis y no por epéndimo. En ambos casos, el contenido de la cavidad es habitualmente LCR. La lesión se extiende longitudinalmente a una distancia más o menos considerable, pudiendo llegar a ocupar toda la médula.

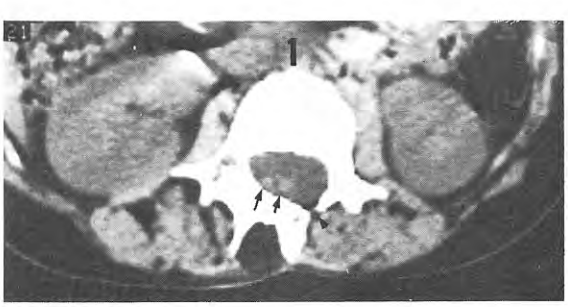

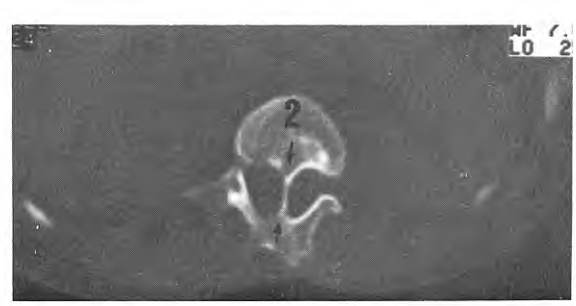

Fig. 53-2.—Diastematomielia. TAC simple. 1: Se visualizan las dos hemimédulas (flechas) separadas por septo fibroso a ese nivel. Se observa la apófisis espinosa bipartida y la no fusión de la lámina izquierda (punta de flecha). 2: En un corte más inferior es evidente el septo osificado que divide completamente el conducto raquídeo (flechas).

Desde el punto de vista clínico y radiológico, no existe distinción entre ambas entidades, incluso por anatomía patológica. Por ello, es quizá mejor hablar de siringohidromielia que emplear ambos términos indistintamente.

La etiología puede ser:

1. Primaria o congénita, que puede considerarse como una mielodisplasia.
2. Secundaria o adquirida: *a)* postraumática; *b)* postinflamatoria; *c)* tumores y *d)* por insuficiencia vascular.

En el estudio simple, la escoliosis es frecuente. El conducto raquídeo puede estar ensanchado. Un 22 % de los casos tienen alteraciones a nivel de la charnela occipitocervical, que a veces es preciso estudiar con tomografía.

La mielografía ha sido, hasta muy recientemente, la exploración de elección. En ella los hallazgos incluyen un ensanchamiento medular similar al de los tumores intramedulares, aunque más difuso.

El TAC-mielografía ha sustituido a las otras técnicas en el estudio de la siringohidromielia. Con ella se demuestra perfectamente el ensanchamiento medular, a veces con un borde medular anterior aplanado si el paciente está en decúbito supino. Si se coloca en decúbito lateral, la médula puede cambiar de forma; sin embargo, ésta puede en ocasiones ser normal o incluso atrófica. La exploración valora perfectamente la situación de las amígdalas cerebelosas.

Cuando se realizan estudios tardíos, a las 3-6 horas, e incluso a las 2-5 horas, puede verse cómo la cavidad se rellena de contraste. (Fig. 53-3.)

B) Traumatismos medulares

Los traumatismos que afectan la columna pueden lesionar también las estructuras nerviosas. En estos pacientes, debe tenerse en cuenta una serie de puntos:

1. El estado general del paciente es más importante que el trauma vertebral.
2. El daño puede ser inmediato tras el traumatismo, pero también puede producirse después del trauma, bien por movilizar inadecuadamente al enfermo o bien por destrucción secuencial del tejido nervioso tras el trauma.
3. No hay correlación entre la gravedad del traumatismo esquelético y la severidad del daño neurológico.
4. Es importante considerar que el hecho de ver una fractura no descarta que existan otras, incluso a otros niveles.

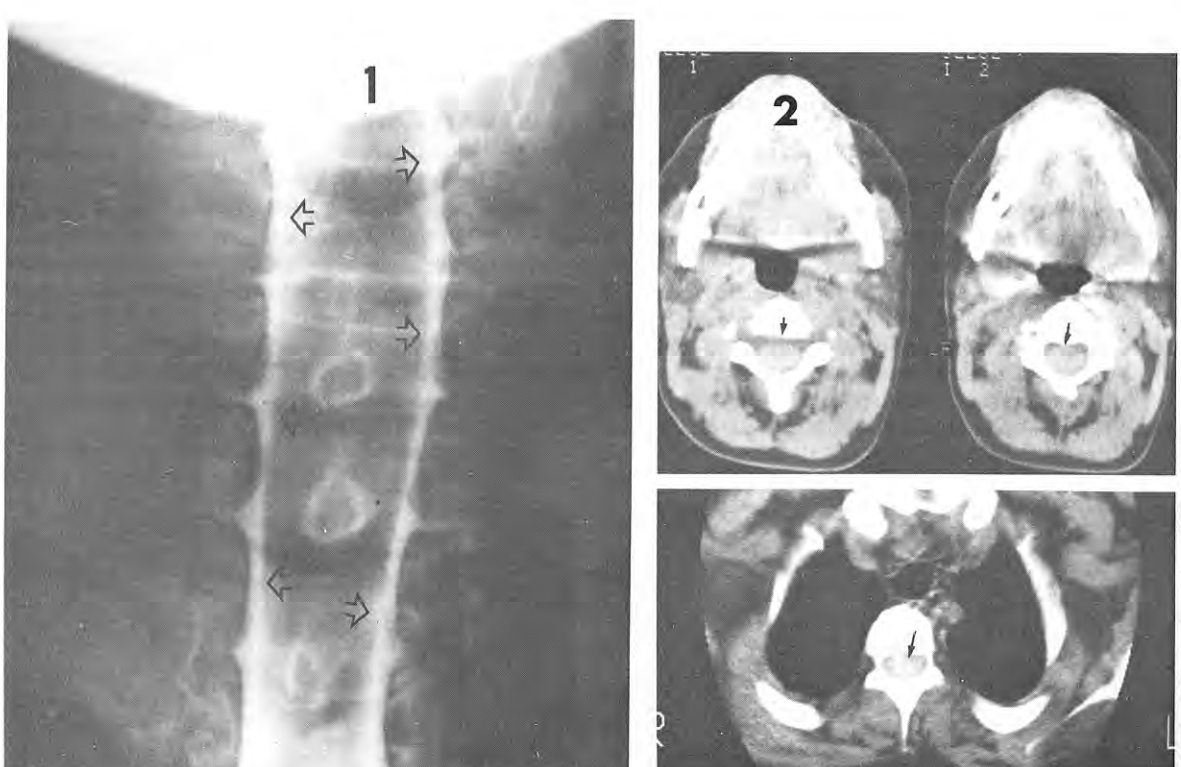

Fig. 53-3.—Siringomielia. 1: Mielografía cervical. Proyección ap. con el paciente en posición Tredelenburg a 25°. Ensanchamiento difuso y uniforme de toda la médula cervical con estrechamiento del espacio subaracnoideo circundante (flechas). 2: TAC-mielografía a las cuatro horas de la inyección intratecal de Metrizamida. Relleno de la cavidad siringomiélica en la médula cervical y dorsal alta (flechas).

Conducta radiológica. La tipificación inicial se puede realizar por estudio simple y por TAC.

El TAC evalúa la integridad del canal raquídeo y demuestra la afectación de los elementos óseos posteriores mejor que cualquier otro método. (Fig. 53-4.) No hay que olvidar que esta afectación posterior puede pasar inadvertida en el estudio simple. El TAC es capaz de detectar con gran exactitud lesiones de partes blandas (hernia discal, hematoma epidural), así como los fragmentos óseos dentro del canal. Una gran ventaja es que se realiza con el paciente en decúbito supino, que es la posición más favorable para el traumatizado, pues no requiere movilizarle y se realiza con bastante rapidez.

El *hematoma extradural* se produce generalmente por traumatismo severo, aunque puede producirse por un trauma pequeño si existe alteración de la coagulación previa. El TAC sin contraste puede detectar estos hematomas. La mielografía y el CT-mielografía demuestran perfectamente la compresión epidural con desplazamiento anterior de la médula.

La *herniación discal aguda* es rara. El TAC sin contraste la detecta, salvo que ocurra en la región dorsal. La imagen mielográfica y de TAC-mielografía demuestra compresión epidural del saco tecal y/o de la médula, normalmente a nivel del espacio intervertebral. La *hemorragia (hematomielia) y/o el edema intramedular* producen un agrandamiento medular visible mediante mielografía o TAC-mielografía.

Los *fragmentos óseos intracanaliculares* producen un efecto compresivo sobre la médula, que se detecta muy bien con la mielografía y el TAC-mielografía. El TAC simple define su situación y número y, en ocasiones, puede ser la única exploración a realizar, dependiendo de la situación en la que se encuentran los fragmentos.

La *avulsión de los nervios raquídeos* se produce por rotura del nervio raquídeo y del manguito de meninges (duramadre y aracnoides) que lo envuelve. El nervio se retrae y se forma una cavidad que se rellena de LCR, produciéndose un «meningocele traumático». (Fig. 53-4.) Mielográficamente se observa una cavidad rellena de contraste, lisa e irregular y que puede extenderse a distancia.

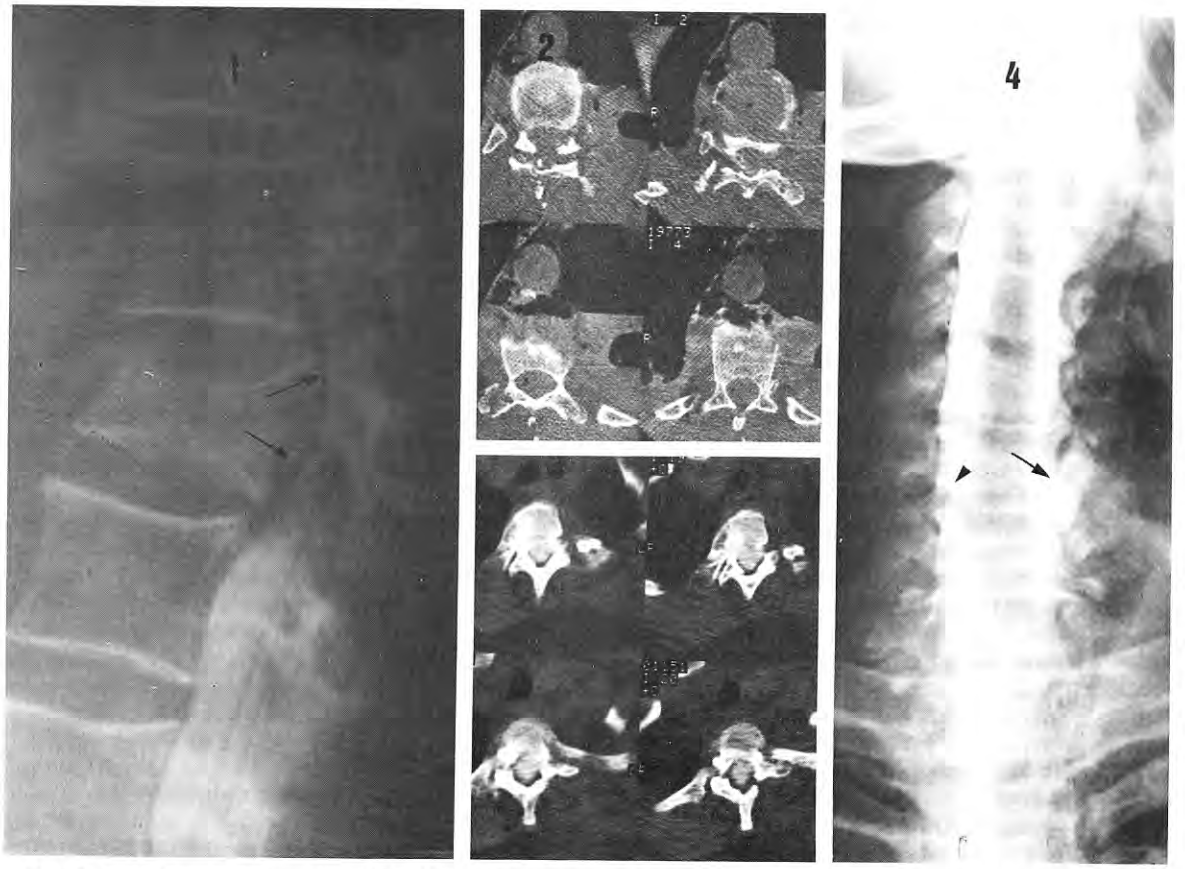

Fig. 53-4.—1: Compresión traumática de L_2. Mielografía mostrando la repercusión sobre el conducto raquídeo y saco tecal (flechas). 2: Fractura dorsal. Múltiples fragmentos de fractura con luxación de arco posterior y hematoma de partes blandas; se visualiza aire dentro del conducto raquídeo y disecando el espacio retrocrural. 3: Mielopatía quística postraumática. TAC-mielografía. A las tres horas de la inyección de metrizamida intratecal hay relleno del quiste, viéndose las alteraciones óseas por traumatismo previo. 4: Mielografía cervical. Proyección oblicua. Arrancamiento de raíz (C_6). Se observa el seudomeningocele traumático (flecha) sin evidencia de raíces en su interior. Se señala (punta de flecha) la raíz C_6 contralateral normal para comparación.

Secuelas tardías del traumatismo. A veces, el daño neurológico se produce tiempo después del traumatismo agudo, por alteraciones secundarias a éste. Algunas de las más importantes son:

1. Atrofia medular, adherencias.
2. Quistes subaracnoideos. Se localizan habitualmente en situación posterior, entre D_3 y D_7. Si alcanzan tamaño suficiente, pueden producir compresión medular.
3. Mielopatía quística postraumática. Consiste en la existencia de cavidades quísticas intramedulares; es la llamada clásicamente siringomielia postraumática. Los quistes se localizan en el lugar del traumatismo o cerca del mismo, siendo más frecuentes en las regiones cervical y dorsal.

C) **Lesiones inflamatorias**

1. *Inflamación intramedular.* Puede adoptar la forma de absceso o de mielitis. Ambas producen un ensanchamiento medular en la mielografía, hallazgos indistinguibles de los de una tumoración intramedular. Es entidad de escasa frecuencia.

2. *Inflamación intradural.*

a) *Aracnoiditis crónica adhesiva.* Su etiología es muy variada. Puede ser secundaria a hemorragia, irritación química por inyección intratecal de sustancias, por trauma quirúrgico, postmeningitis, y, en raras ocasiones, asociada a un tumor. La etiología es imposible de precisar en el 50 % de los casos. El sustrato anatomopatológico es el engrosamiento de la aracnoides y adherencias de ésta a la piamadre y a la duramadre. Su desarrollo es lento después del insulto original.

La mielografía con contraste hidrosoluble es el mejor método diagnóstico, aunque no existe cuadro característico. La mayoría de los casos presenta obstrucción, que puede ser completa. En general, no produce desplazamiento medular como los tumores. Puede producir: colecciones de contraste retenidas, lineales o redondeadas; un enmarañamiento de las raíces, que aparecen desordenadas y comienzan a apelotonarse e incluso producen mazacotes en la zona de la cola de caballo y llegan a remedar una masa intra o extradural; puede llegar a producir el llamado «saco vacío», donde el saco tecal en su parte más central queda vacío de raíces, al estar éstas juntas y adheridas a la dura. (Fig. 53-5.)

b) *Infección por parásitos.* Es causa rara de leptomeningitis, siendo las etiologías más frecuentes la cisticercosis y la hidatidosis. Ambas producen en la mielografía múltiples defectos de llenado intradurales, de tamaño variable. El efecto puede ser único.

3. *Infección epidural.* La mayoría son secundarias a una infección de la columna vertebral (espondilitis), siendo más frecuente en las infecciones crónicas (tuberculosis, brucelosis). También pueden producir abscesos paravertebral y/o intrarraquídeo, ocupando el espacio epidural. La lesión puede comprimir el saco tecal, médula y/o raíces, produciendo afectación neurológica. Esta complicación es menos frecuente hoy, ya que las espondilitis suelen diagnosticarse más precozmente.

Fig. 53-5.—Aracnoiditis. Radiculografía con Metrizaminda. Se observa un estrechamiento brusco de la columna de contraste que presenta un aspecto «perlado» (como en estalactita) sin visualizarse raíces en toda la zona (flechas).

El estudio simple y/o isotópico debe seguirse de un TAC con contraste intravenoso, que evalúa con gran fiabilidad, además de la afectación ósea, las partes blandas vecinas, y puede detectar extensiones inflamatorias paravertebrales o intraespinales no sospechadas. (Fig. 53-6.)

D) **Tumores**

Los tumores intrarraquídeos suponen el 15 % de todos los tumores primarios del SNC y sus cubiertas. Pueden originarse en la médula, raíces raquídeas, meninges, tejidos blandos o de la parte ósea que delimita el conducto, así como de restos embrionarios. También pueden existir tumores secundarios por diseminación hematógena, por vía del líquido cefalorraquídeo o pueden afectar el conducto por vecindad.

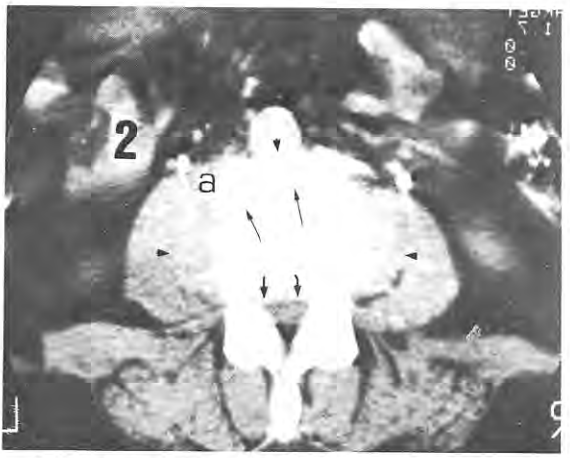

Fig. 53-6.—Espondilitis tuberculosa que produce absceso epidural. 1: Mielografía lumbar en proyección lateral. Disminución de la altura del espacio intervertebral entre L_2 y L_3 con esclerosis (flechas curvas) y lesiones erosivas de los platillos vertebrales sobre todo el inferior de L_2 (puntas de flecha) que sugieren el diagnóstico de espondilitis. Se observa compresión epidural sobre el saco tecal a ese nivel (flechas) por un absceso epidural por espondilitis tuberculosa. 2: Espondilitis brucelósica. TAC con contraste intravenoso a nivel de L_4. Cambios de destrucción ósea permeativa (flechas largas) con absceso de partes blandas epidural introduciéndose en el conducto raquídeo y comprimiendo el saco tecal (flechas cortas). Existe también masa inflamatoria (a) pre y paravertebral (puntas de flecha).

Los tumores se clasifican, según su localización, como intradurales (intramedulares y extramedulares) y extramedulares o epidurales. (Fig. 53-7.)

La exploración de elección es la mielografía con contraste hidrosoluble. Con ella se puede demostrar la relación de la lesión con la médula y sus cubiertas en la gran mayoría de los casos, aunque en ocasiones es difícil o imposible, sobre todo cuando existe una obstrucción completa al paso de contraste (bloqueo completo).

El TAC-mielografía define perfectamente la relación de la lesión con la médula y el espacio subaracnoideo, y evalúa su extensión. Puede aportar datos a los ya obtenidos con la mielografía cuando ésta presenta dudas, si se realiza a continuación.

1. *Tumores intramedulares.* Al crecer, expanden la médula, por lo que los signos mielográficos son los de una médula engrosada en todas sus dimensiones de manera focal y fusiforme, o, más raramente, de manera difusa, lo que hace que los espacios subaracnoideos estén disminuidos de espesor en la zona patológica, pudiendo llegar a ser una fina lámina separada por una distancia mínima o normal del pedículo vertebral. (Fig. 53-8.) Pueden existir cambios óseos visibles en el estudio simple, en particular en los tumores de lenta evolución que alcanzan gran tamaño. Estos hallazgos pueden ser: adelgazamiento de los pedículos, con aumento de la distancia interpedicular, festoneado posterior de cuerpos vertebrales (scalloping) y aumento del diámetro sagital del canal raquídeo. Los hallazgos del TAC-mielografía son similares a la mielografía sólo que en el plano axial, con aumento del tamaño medular y disminución más o menos concéntrica del espacio subaracnoideo que rodea la zona de la lesión. (Fig. 53-8.)

La mayoría de los tumores intramedulares son gliomas, de los que el más frecuente es el ependimoma (65 %), que puede afectar la médula, el cono medular y el filum terminale.

2. *Lesiones intradurales-extramedulares.* Estas lesiones están en contacto directo con el espacio subaracnoideo y, por tanto, con el LCR, por lo que se produce un defecto de repleción en la mielografía, rodeado por el contraste en toda su periferia, con unos bordes muy bien definidos, produciendo además desplazamiento de la médula, lo que hace que el espacio subaracnoideo del lado del tumor esté ensanchado, mientras que el lado contrario, está adelgazado. En casos de bloqueo completo, puede verse la imagen del defecto sólo en uno de sus polos, produciendo un aspecto como de «copa de vino» o semiluna en la columna de contraste. En el TAC-mielografía los hallazgos son similares.

El mayor porcentaje de tumores intrarraquídeos se localiza en este compartimento. La mayoría son *neurinomas* y *meningiomas* (prácticamente el 50 % de cada uno). El *meningioma* ocurre en el 80 % de los casos en la región torácica y es más frecuente (80-85 %) en mujeres, en la cuarta-quinta décadas de la vida. (Fig. 53-9.)

3. *Lesiones extradurales.* Se localizan en el espacio epidural, por lo que desplazan el saco tecal y/o las raíces al crecer. La imagen mielográfica es la de compresión de la columna de contraste, con adelgazamien-

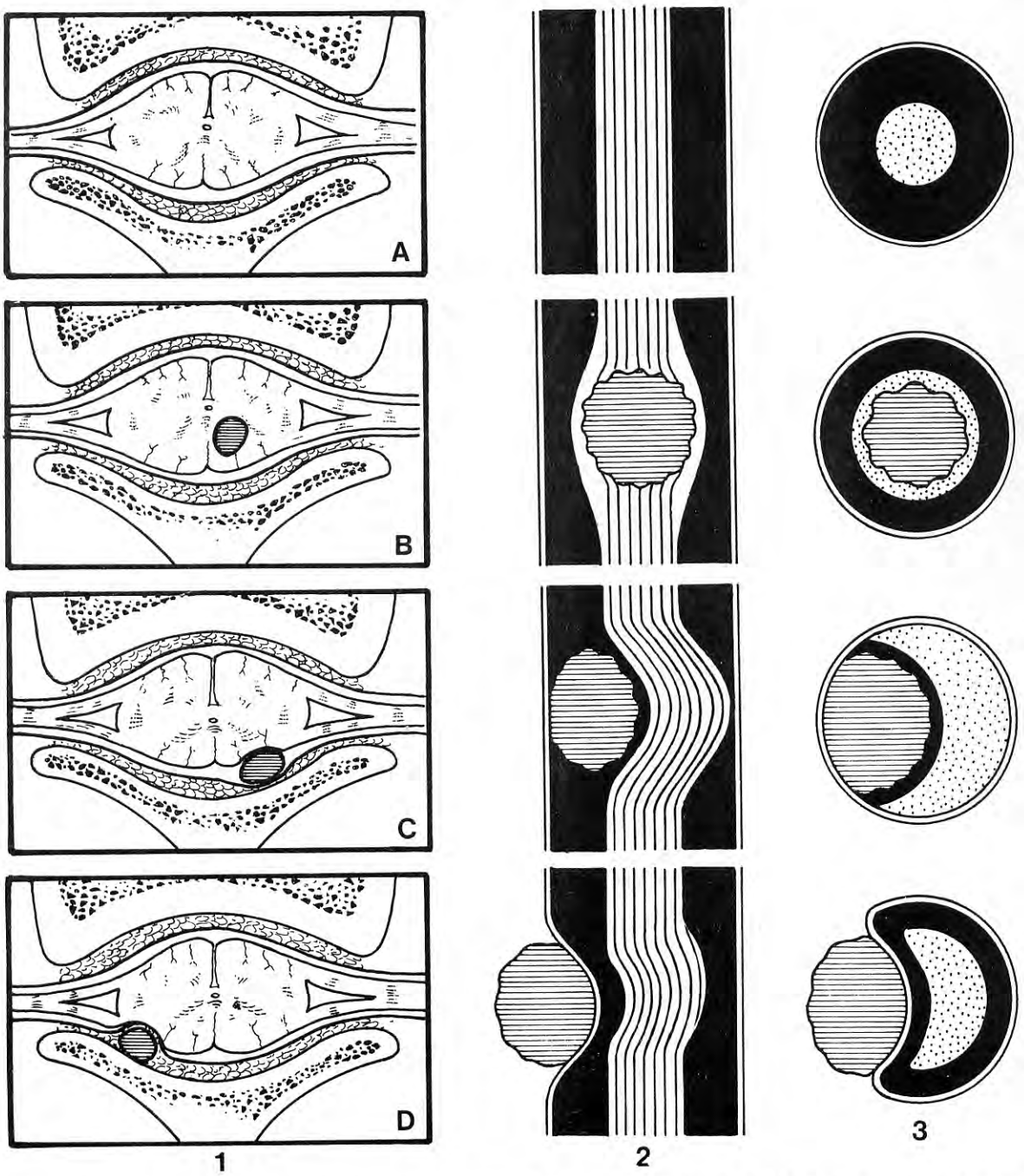

Fig. 53-7.—Representación esquemática en corte anatómico transversal (1), imagen mielográfica (2) y TAC (3) de la semiología de las diferentes lesiones intrarraquídeas. A: Estudio normal. B: Lesión intramedular. C: Lesión intradural-extramedular. D: Lesión extradural o epidural.

to gradual del espacio subaracnoideo. Estas lesiones desplazan la médula y/o las raíces en función de la zona de localización. En ocasiones, la imagen es la de un afilamiento circunferencial, más o menos localizado, del espacio subaracnoideo que deforma gradualmente el espesor normal; es el llamado «manguito epidural». En las zonas de afilamiento de la columna de contraste, la distancia entre la parte más externa de ésta y el pedículo vertebral está aumentada. Estas lesiones pueden producir un bloqueo completo que,

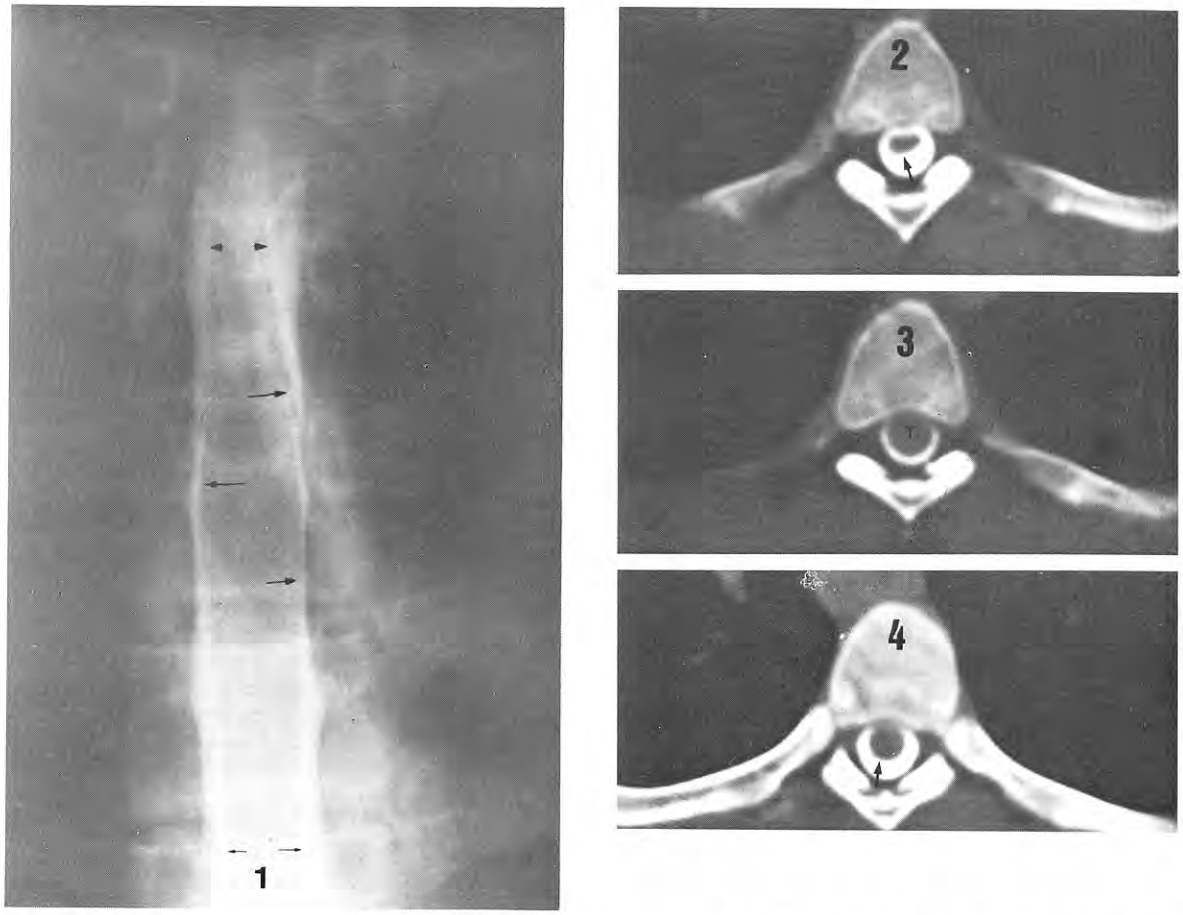

Fig. 53-8.—Astrocitoma intramedular dorsal. 1: Mielografía dorsal, proyección ap. Ensanchamiento medular localizado con estrechamiento del espacio subaracnoideo (flechas) y una médula atrófica por encima (puntas de flecha). Por debajo se ve la médula dorsal normal (flechas pequeñas). 2: TAC-mielografía por encima del ensanchamiento tumoral viéndose la atrofia medular (flecha). 3: TAC-mielografía a nivel del ensanchamiento tumoral (T). Estrechamiento concéntrico del espacio subaracnoideo. 4: TAC-mielografía en región dorsal inferior al tumor. Médula normal (flecha).

si es por debajo del cono medular, da a la columna de contraste un aspecto en «peine» producido por las raíces de la cola de caballo. (Fig. 53-10.)

La mayoría de los tumores extradurales son malignos. Pueden ser de origen vertebral primario o secundario metastásicos y, más raramente, originarse en el mismo espacio epidural. Entre los tumores primarios benignos destacan: 1) el *hemangioma cavernoso*; 2) *tumores de células gigantes*; 3) *quiste óseo aneurismático*; 4) *osteocondromas*; 5) *granuloma eosinófilo*; 6) otros. El TAC con contraste intravenoso define claramente la extensión del tumor y su posible introducción intracanicular.

E) Enfermedad degenerativa lumbar

La enfermedad degenerativa de la columna vertebral incluye la espondilosis, la estenosis de canal y la enfermedad discal. Las tres entidades, aunque se consideran separadamente, ocurren frecuentemente combinadas. En cualquiera de ellas, se puede producir compresión de elementos nerviosos que, en general,

Cuadro 1

CAUSAS DE LUMBALGIA Y/O SINDROME CIATICO

1. Enfermedad discal
   — Hernia discal
   — Protrusión anular
2. Espondilosis fundamentalmente de articulaciones interapofisarias
3. Estenosis del canal
   — Congénita
   — Adquirida o espondilótica
   — Central
   — Del receso lateral
   — Foraminal
4. Otras causas
   — Espondilolisis con espondilolistesis
   — Enfermedad neoplásica primaria o secundaria
   — Espondilitis

Fig. 53-9.—Neurinoma. Mielografía dorsal en proyección oblicua. Bloqueo completo al paso de contraste y una imagen en semiluna bien definida con ensanchamiento del espacio subaracnoideo (puntas de flecha) y desplazamiento de la médula dorsal (flechas finas).

produce una clínica dolorosa y/o síndrome radicular. Las causas de lumbalgia son múltiples, aunque la mayoría son debidas a enfermedad degenerativa.

1. *Enfermedad discal*

Es conveniente un breve recuerdo anatómico del disco, que es una unidad en la que se puede distinguir un *núcleo*, que contiene gran proporción de mucopolisacáridos, con gran capacidad para captar agua, y, rodeándole, el *anillo fibroso*, con gran cantidad de fibras colágenas. El anillo fibroso limita el núcleo pulposo anterior, lateral y posteriormente, estando sus fibras anteriores fortalecidas por el potente ligamento longitudinal anterior de la columna. Sin embargo, el ligamento longitudinal posterior ofrece, sólo en su parte más central, un apoyo, aunque muy débil, a las fibras posteriores del anillo.

Con la edad suele comenzar el proceso degenerativo del disco, produciendo cambios que van a conducir a una disminución de la capacidad de captación de agua por parte del núcleo pulposo, lo que produce una menor viscosidad del disco y una menor capacidad en su mecanismo hidráulico. Esto condiciona un mayor stress sobre el anillo fibroso, con separación de sus fibras, produciéndose la llamada «protrusión» del anillo fibroso o protrusión anular.

En la *protrusión anular* todas las fibras del anillo existen, pero están degeneradas. En estos casos, si se realiza operación quirúrgica, el núcleo pulposo no sale espontáneamente al hacer una incisión en las fibras del anillo. Por sí sola, la entidad es un signo de espondilosis y tiene poca importancia como patología. Su importancia está en función del efecto que puede producir sobre las raíces, que suelen comprimirse generalmente en dos situaciones: *a)* estenosis del canal, y *b)* espondilosis con disminución de la altura del disco intervertebral, en que la protrusión contribuye a estenosar más el foramen de conjunción.

En la *hernia discal*, muchas o todas las fibras del anillo están alteradas, lo que permite el movimiento de parte o de todo el núcleo, fuera de su posición central normal. Dentro de la hernia discal podemos considerar tres tipos: 1) disco prolapsado, en el que el material nuclear está desplazado, pero confinado dentro del disco, por escasas fibras anulares externas; 2) disco extruido, en el que el fragmento nuclear sale del anillo, quedando alojado contra el ligamento longitudinal posterior; y 3) disco secuestrado, en el que el fragmento del núcleo es extruido a través del anillo, incluso a través o alrededor del ligamento posterior, quedando libre dentro del canal.

La hernia discal es la lesión más frecuente de todas las que cursan con compresión nerviosa. Entra dentro del grupo de lesiones epidurales y es más frecuente en la región lumbar (el 90 % en los espacios L_4-L_5 y L_5-S_1). En segundo lugar de frecuencia, a gran distancia, se encuentran las hernias de la región cervical, siendo raras en la región dorsal, donde no es infrecuente que calcifiquen.

La utilización del TAC ha ido en aumento en los pacientes que aquejan dolor lumbar y/o ciática. La presencia de grasa epidural hace posible la evaluación del contenido del canal raquídeo por medio de esta técnica, así como el estado del disco y su relación con el saco tecal y/o raíces.

Los signos de la hernia discal por tomografía axial computarizada son (Fig. 53-11):

Un abultamiento nodular focal en el borde posterior discal. El abultamiento suele ser posterior o posterolateral y se acompaña a menudo de obliteración de la grasa epidural y compresión sobre saco tecal y raíces. También puede ser central (estas hernias representan un 5-12 % de todas las hernias discales). Eventualmente, puede observarse calcio o gas en el abultamiento.

La hernia discal puede ser lateral, situándose dentro o lateral al foramen intervertebral, sin extensión del fragmento discal dentro del conducto raquídeo y produciendo afectación de la raíz en esa zona. Estas hernias laterales son más frecuentes a nivel de L_3-L_4. En muchos de estos casos, la mielografía es negativa, ya que la vaina de las meninges que acompaña a la raíz, acaba cerca del ganglio dorsal dentro del foramen. En el TAC, estas hernias se presentan con visualización del disco herniado lateral al foramen, desplazando y obliterando la grasa del mismo y comprimiendo la raíz o el ganglio dorsal.

En la *mielografía*, el diagnóstico se realiza indirectamente, sin visualización de la hernia, y la anomalía

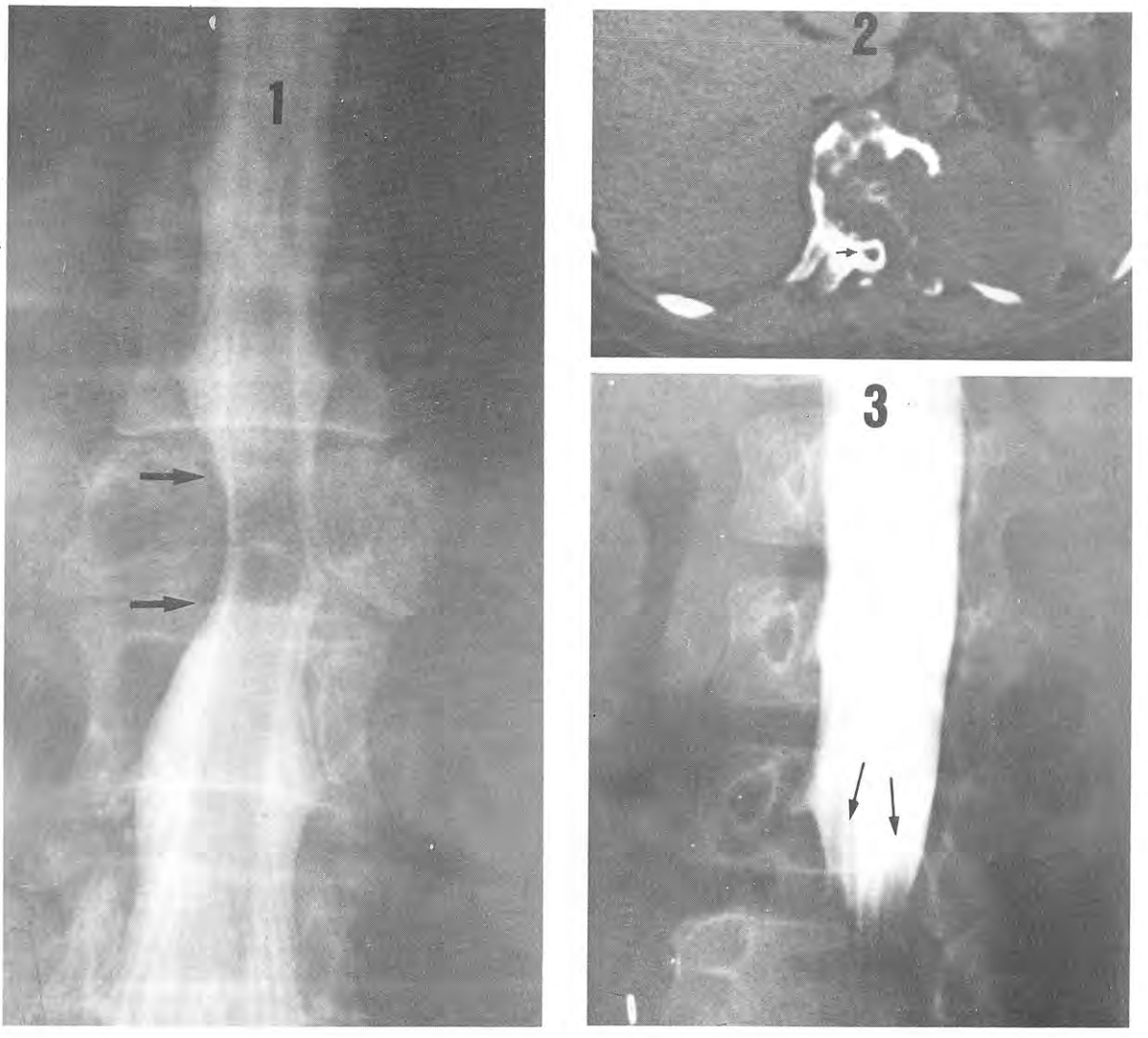

Fig. 53-10.—Lesiones extradurales o epidurales. 1: Mieloma con colapso vertebral. Mielografía dorsal proyección ap. Compresión epidural sobre el saco tecal con desplazamiento de la médula (flechas). Estrechamiento gradual del espacio subaracnoideo relleno de contraste en el lado de la lesión. 2: TAC-mielografía. Neurinoma extradural en reloj de arena que produce destrucción ósea marcada y compresión sobre el saco tecal, donde se observa la médula en su interior (flecha). 3: Metástasis epidural de un tumor de Wilms sin lesión ósea. Bloqueo completo epidural (flechas) a nivel lumbar produciendo una imagen en «peine».

mostrada dependerá del tamaño y localización de la hernia y de la capacidad del espacio epidural. Las hernias producen un efecto compresivo epidural sobre la columna de contraste, que debe ser constante y reproducible para que sea significativo. El efecto compresivo suele producirse en el aspecto lateral y anterior de la columna de contraste, suele ser de bordes lisos y su localización suele estar en relación con el espacio intervertebral. En la proyección lateral se observa indentación de la superficie anterior del contraste en relación con el espacio discal, y, si el efecto es anterolateral, se observará una imagen de doble contorno. Este efecto compresivo suele acompañarse de desplazamiento y aumento de tamaño de la raíz afecta, con amputación de sus recesos laterales, que no se rellenan de contraste, produciendo una imagen de raíz en forma de embudo. (Fig. 53-12.)

2. *Estenosis del canal*

Esta entidad abarca cualquier tipo de estrechamiento. Su evaluación se basa en una disminución de las medidas normales; sin embargo, es más importante evaluar las relaciones entre el conducto óseo y las partes blandas para poder decidir si la estenosis es o no significativa.

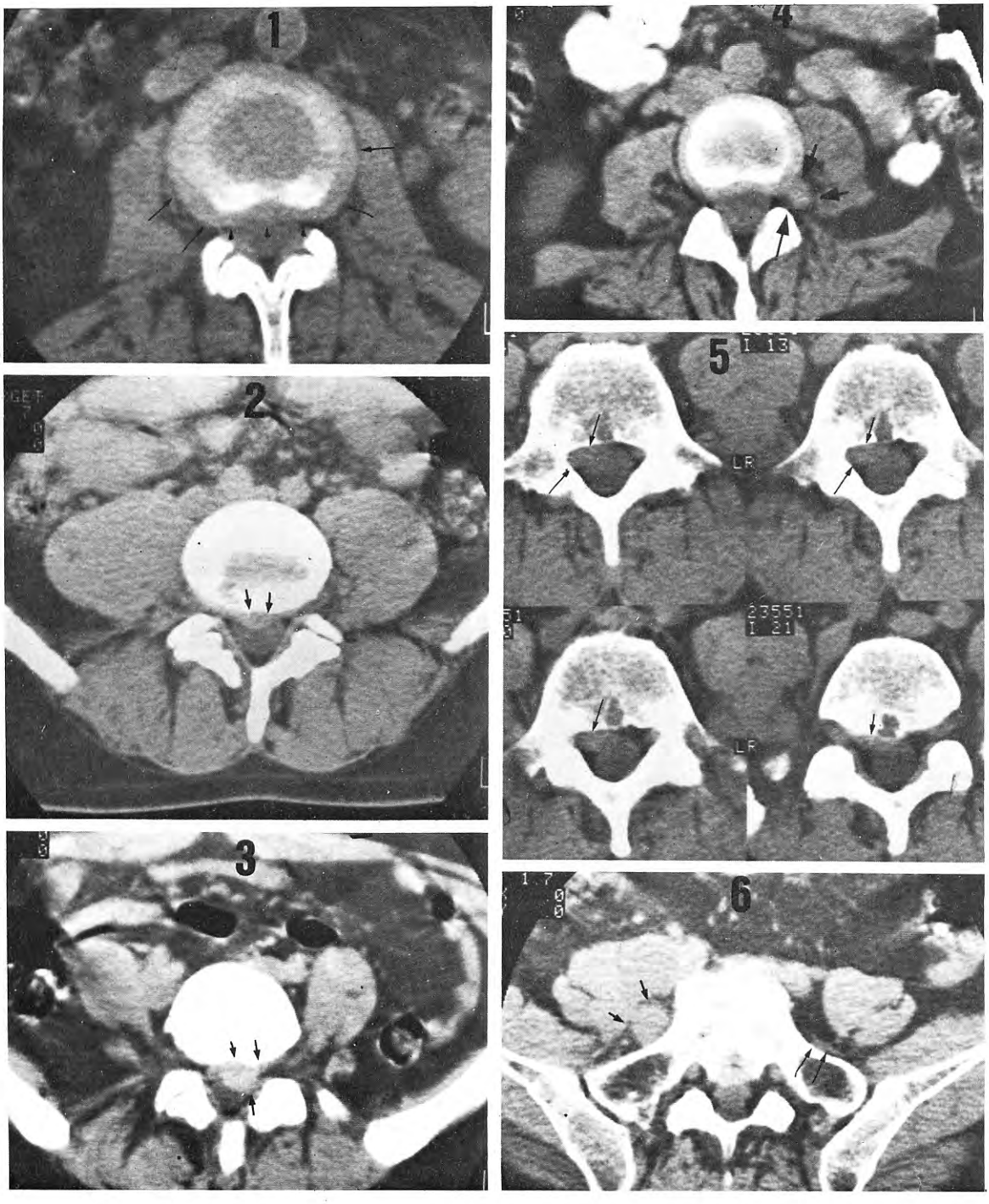

Fig. 53.11.—1: Protrusión anular del disco L_3-L_4 con conservación de la normal concavidad central posterior (puntas de flecha). Se aprecia la extensión generalizada y concéntrica del disco fuera de los márgenes del cuerpo vertebral (flechas). 2: Hernia discal central L_4-L_5. Abultamiento focal del margen posterior del disco que comprime el saco tecal (flechas). 3: Gran hernia discal de L_4-L_5 posteroanterior izquierda que produce gran compresión y deformidad sobre el saco tecal (flechas). 4: Hernia lateral izquierda L_3-L_4. Se observa una masa de tejido con atenuación similar a la del disco y que es contigua a él, correspondiente a la hernia discal (flechas) que está comprimiendo el ganglio raquídeo de la raíz L_3. 5: Hernia discal L_5-S_1 derecha (flechas) con fragmento extruido y emigrado superiormente, introduciéndose en el receso lateral de L_5 con borramiento de la raíz L_5 derecha a ese nivel (doble flecha). 6: Adenopatía metastásica por carcinoma de recto (flechas cortas), que comprime el tronco lumbosacro derecho produciendo ciática. Las flechas largas señalan el tronco lumbosacro izquierdo normal.

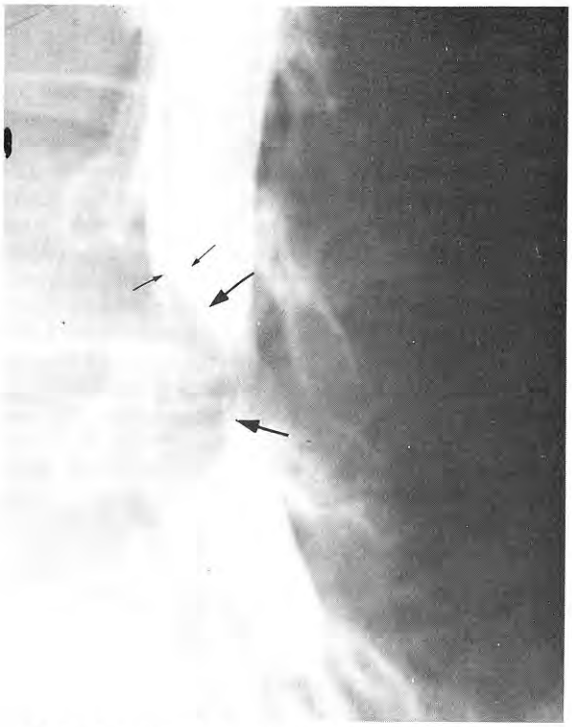

Fig. 53-12.—Hernia discal lumbar. Mielografía en proyección oblicua. Gran herniación discal derecha L_4-L_5 (flechas grandes) que produce gran compresión sobre el saco tecal y está en relación con el espacio intervertebral (flechas). Engrosamiento radicular por edema (flechas finas).

a) Estenosis de canal central. Puede ser:

Congénita (idiopática, acondroplasia, enfermedad de Morquio).

Adquirida. El conducto normal es circular en la sección axial de la columna lumbar alta y adopta un aspecto más triangular en la zona baja. Sin embargo, en el 10-20 % de los casos tiene forma de trébol, que no hay que confundir con una imagen de estenosis del conducto. La visualización de las raíces sin comprimir es el dato más útil para reconocer esta variante anatómica.

Existen muchas causas de estenosis adquirida: traumatismo, espondilolistesis, Paget, etc. La causa más frecuente es la espondilosis. La hipertrofia del proceso articular inferior hace impronta hacia el interior del conducto, estrechando éste y produciendo la clásica forma de trébol. Normalmente se acompaña de hipertrofia del proceso articular superior, por lo que también suele haber estenosis del receso lateral. (Fig. 53-13.) No es raro que exista una protrusión anular acompañante, que viene a producir mayor conflicto de espacio.

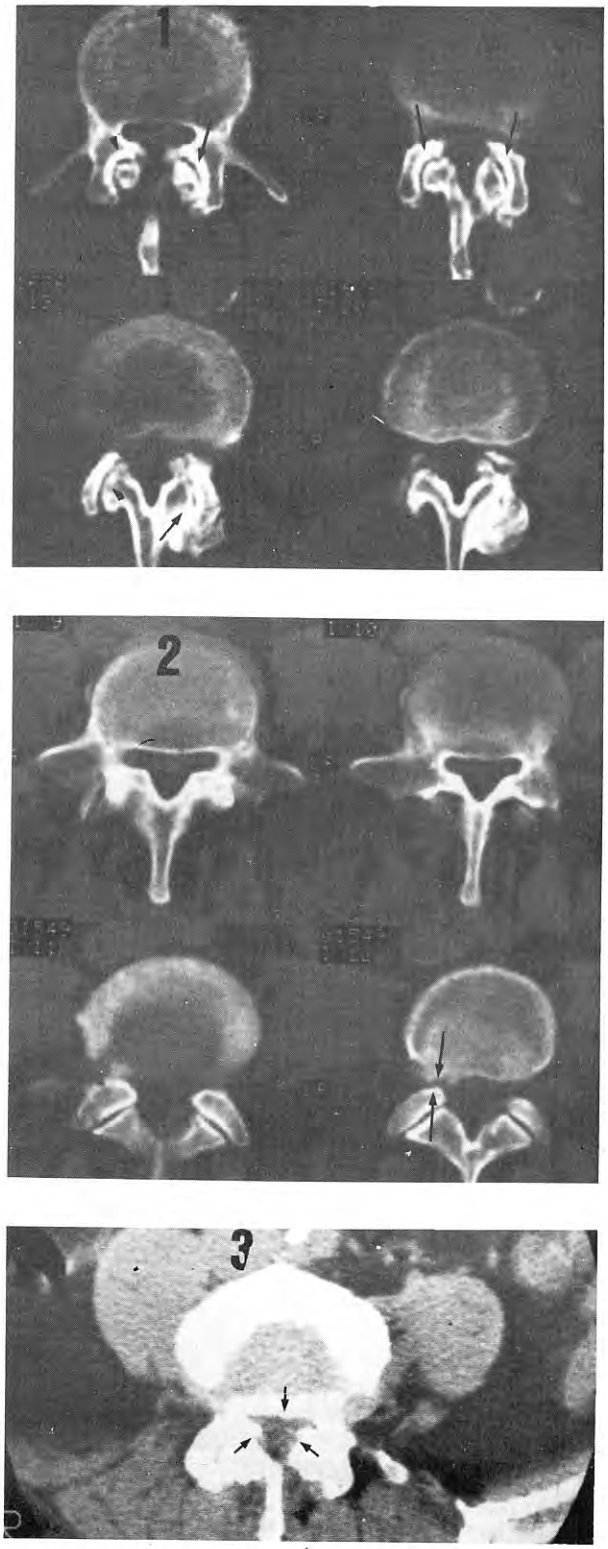

Fig. 53-13.—1: Espondilosis de articulaciones interapofisarias . Existe hipertrofia de la carilla articular superior e inferior sobre todo en el lado izquierdo (flechas largas). Se ve también la esclerosis subcondral y erosiones (punta de flecha). 2: Estenosis foraminal por osteofito. Se demuestra un osteofito posterolateral del cuerpo vertebral que estrecha el foramen intervertebral (flechas). 3: Estenosis del canal por espondilosis. Enfermedad espondiloartrósica severa con hipertrofia de articulaciones interapofisarias que en conjunto estrechan todo el canal (flechas).

La exploración de elección es el TAC, cuyos signos incluyen: ausencia de grasa epidural, hallazgos de espondilosis de articulaciones interapofisarias, distorsión y compresión del saco tecal y, por supuesto, disminución de la medida normal.

b) Estenosis del receso lateral. El receso lateral, también llamado canal o tunel del nervio raquídeo, está limitado lateralmente por el pedículo, posteriormente por el proceso articular superior y anteriormente por la superficie posterolateral del cuerpo vertebral y del disco. Su porción más estrecha es la superior, debido a la inclinación hacia delante del proceso articular superior. Cualquier patología en este proceso puede estenosar el receso y producir compresión de la raíz raquídea. La causa más frecuente es la hipertrofia articular por espondilosis, siendo más frecuente en L_4-L_5 y L_5-S_1. El TAC es el método de elección para valorar esta patología. El atrapamiento nervioso a nivel del espacio L_5-S_1 es visible por la gran cantidad de grasa epidural que existe. (Fig. 53-13.)

c) Estenosis foraminal. Supone un estrechamiento del foramen intervertebral o agujero de conjunción. La causa más frecuente es la espondilosis, y otras causas son fibrosis postcirugía y espondilolisis con espondilolistesis. La exploración de elección es el TAC, en el que hay que evaluar bien todos los cortes en los que el agujero es visible, para tener una idea de conjunto. (Fig. 53-13.)

Quemonucleolisis. Consiste en la inyección de quimopapaína dentro del disco, mediante punción percutánea. Persigue la lisis del núcleo pulposo y del fragmento herniado, obviando la cirugía. La quimopapaína es una enzima capaz de romper los complejos mucopolisacáridos-proteína del disco, sin afectar las fibras colágenas. La elección de los pacientes para realizar el procedimiento debe ser rigurosa. El método no debe utilizarse antes de agotar el tratamiento médico y los criterios de selección serán los mismos que para la cirugía. La técnica se realiza preferiblemente con anestesia general y hay que realizar discografía como paso previo, para verificar la posición correcta de la aguja. (Fig. 53-14.) Los porcentajes de éxito se sitúan en torno al 60-80 % de los casos.

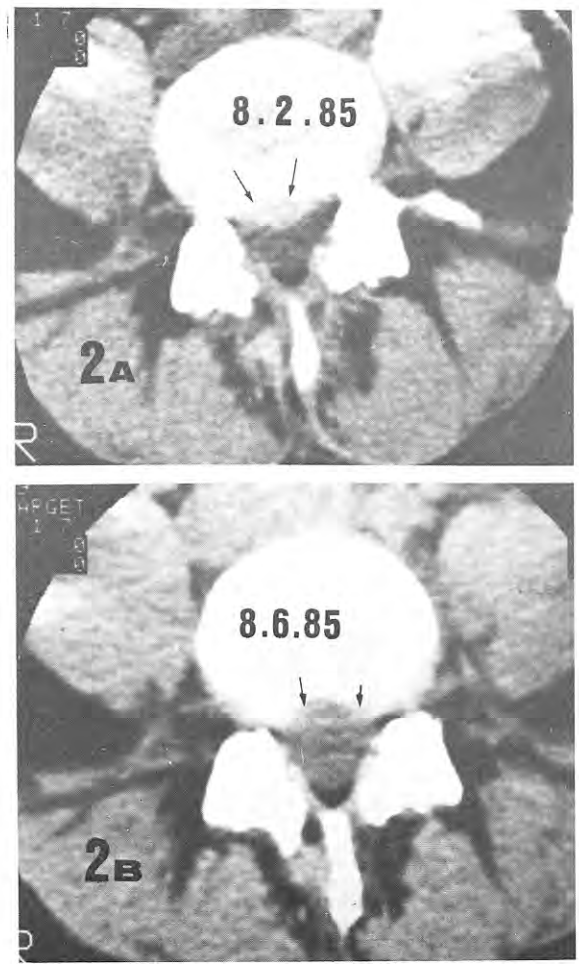

Fig. 53-14.—1: Discografía previa a tratamiento por quimionucleolisis. Disco L_4-L_5 normal (flecha abierta). Disco degenerativo L_5-S_1 con herniación de material al conducto raquídeo (flechas). (Cortesía del Dr. C. Vázquez y F. G. Castresana. Madrid.) 2 A: TAC de otro paciente con hernia discal central L_4-L_5 (flechas). 2 B: Corte axial del mismo paciente al mismo nivel cuatro meses después de tratamiento mediante quimionucleolisis. Se observa la desaparición del abombamiento visualizado en el estudio previo al tratamiento.

54

MACIZO FACIAL: SENOS PARANASALES. ORBITA. GLANDULAS SALIVALES

http://booksmedicos.blogspot.com

SENOS PARANASALES

DR. C. S. PEDROSA

1. RECUERDO ANATOMICO
2. TECNICAS DE EXAMEN
3. GRANDES SINDROMES
4. CONDUCTA RADIOLOGICA

1. RECUERDO ANATOMICO

Los senos paranasales están formados por los maxilares, frontales, esfenoidales y las celdas etmoidales. Rodean las cavidades nasales, con las cuales se comunican. Los senos frontales se encuentran en el hueso frontal y están separados por un septo fibroso, aunque a veces puede ser óseo, que casi nunca está en la línea media. Cada seno frontal drena por un conducto frontonasal hacia el meato medio. Los senos maxilares son bilaterales, de forma piramidal, simétricos, ocupando los huesos maxilares. Tienen tres extensiones hacia los huesos vecinos, que se conocen como los recesos cigomático, de la tuberosidad y alveolar. El seno maxilar, que prácticamente no se visualiza en el recién nacido, se expande después del nacimiento, generalmente en dirección anteroinferior, estando el suelo, a los 6 años, aproximadamente a nivel del cornete medio. A los 15 años, los senos maxilares están completamente desarrollados. Cada antro maxilar se comunica con el meato medio. Los senos esfenoidales son dobles, están ocupando el cuerpo del hueso esfenoidal y tienen un pequeño septo que los separa. Ambos senos drenan anteriormente en el receso superior de la cavidad nasal. Los senos etmoidales son pequeñas células aéreas, situadas en las paredes laterales de la cavidad nasal, entre su tercio superior y la órbita. Drenan individualmente dentro del meato nasal superior medio.

El conocimiento de la anatomía en cortes del TAC es hoy esencial. (Fig. 54-1.)

2. TECNICAS DE EXAMEN

A) Tomografía axial computarizada (TAC)

La exploración por TAC se efectúa en cortes axiales y coronales directos en aquellos pacientes que pueden movilizarse bien.

B) Proyecciones radiográficas habituales

El examen radiológico habitual de los senos paranasales comprende cuatro proyecciones standard:

Radiografía de Waters.—Es una posición occipitomental, que muestra bien los antros maxilares sin que las pirámides petrosas se superpongan a los mismos. Se realiza con la boca abierta, para visualizar el seno esfenoidal a través de ella.

Proyección de Cadwell.—Es una proyección occipitofrontal, muy útil para la demostración de los senos frontales y etmoidales, así como para las paredes laterales de los antros maxilares. (Fig. 54-2.)

Radiografía lateral.—Francamente útil para la visualización de las paredes posteriores de los senos frontales y maxilares, y del área del cavum, área etmoidal posterior y seno esfenoidal.

Proyección de base.—También llamada de Hirtz, es una proyección que muestra la base del cráneo. Es difícil de obtener y tiene utilidad en las lesiones de los senos esfenoidales, en la extensión de los tumores

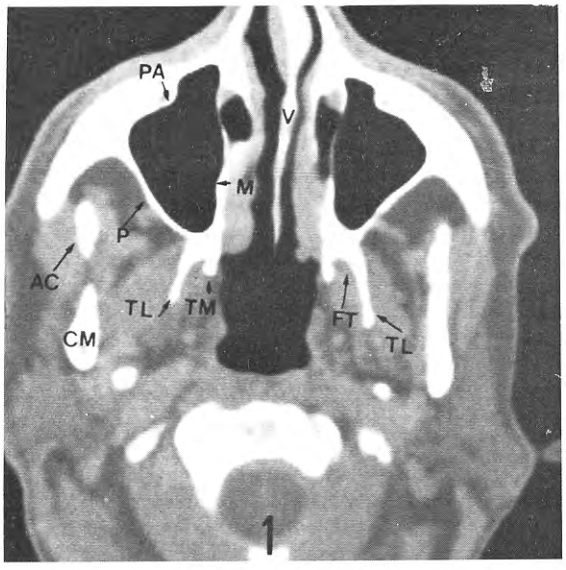

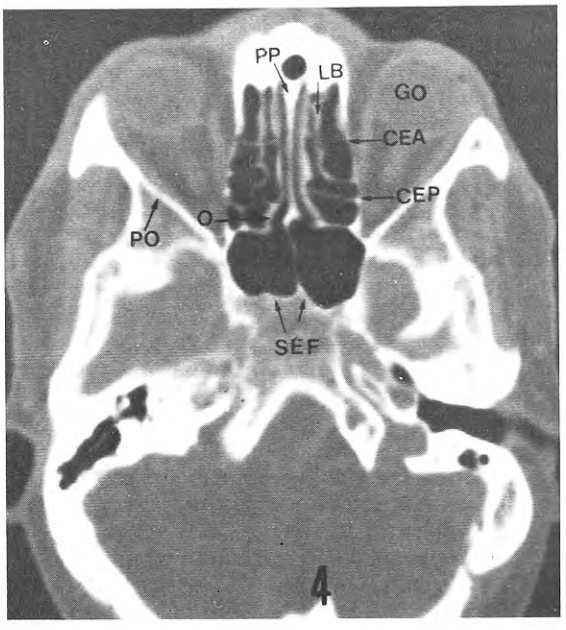

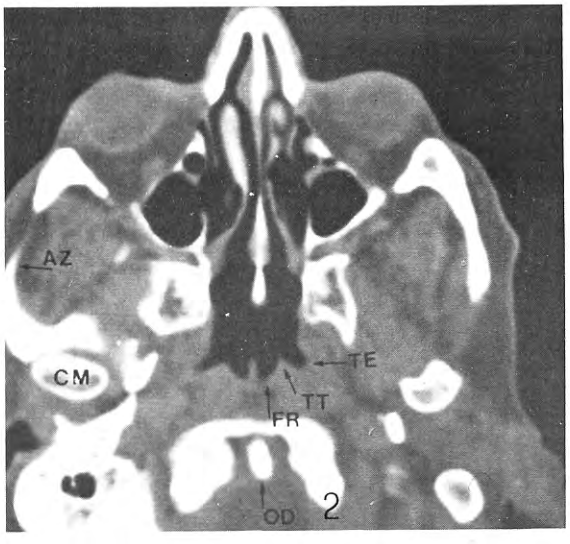

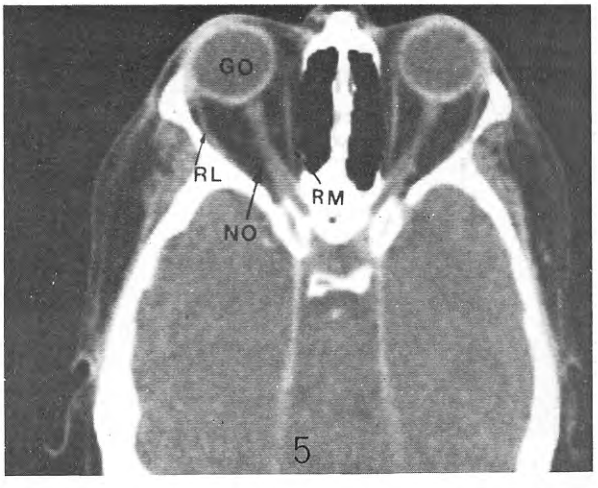

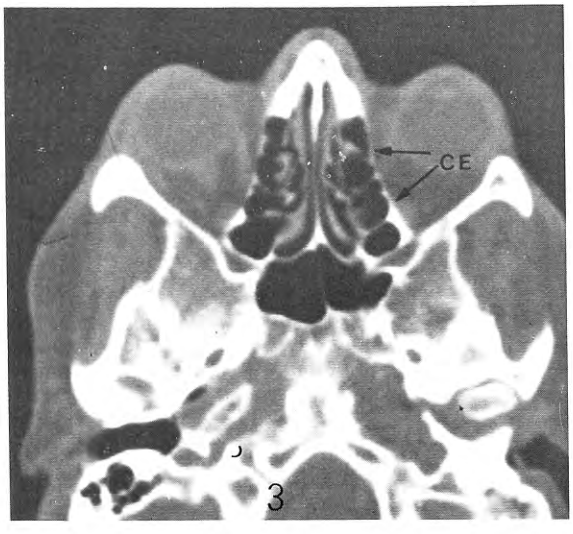

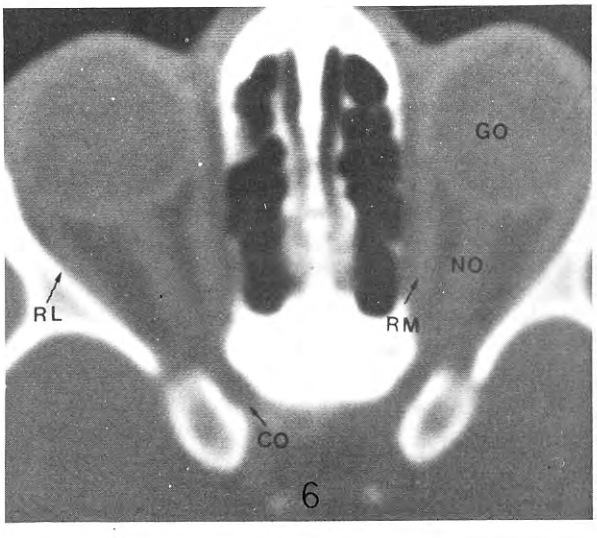

(Continúa ilustración.)

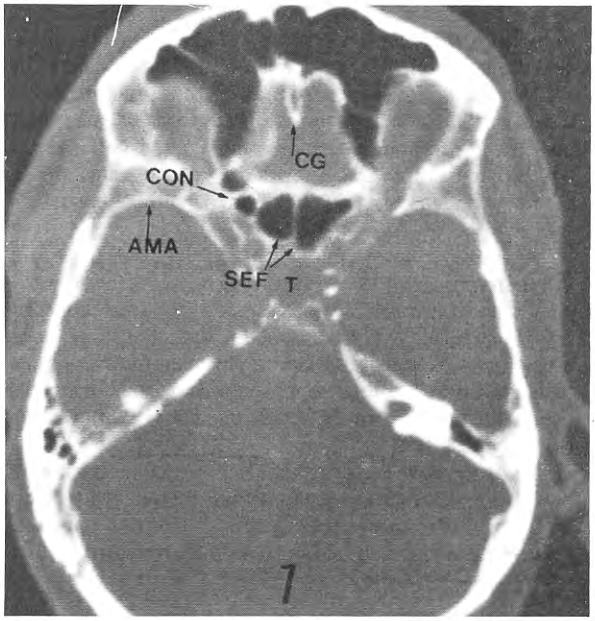

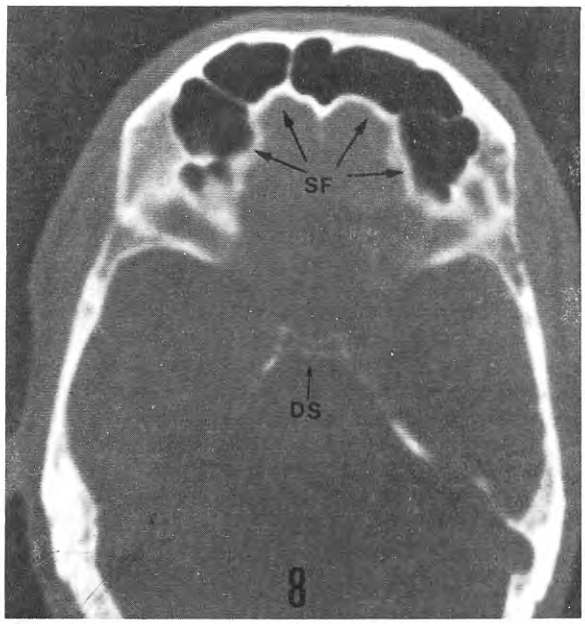

Fig. 54-1.—Anatomía del macizo facial. Corte axial. AC: Apófisis coronoides de la mandíbula. AMA: Ala mayor del esfenoides. AZ: Arco zigomático. CE: Celdas etmoidales. CEA: Celdas etmoidales anteriores. CEP: Celdas etmoidales posteriores. CG: Crista Galli. CM: Cóndilo mandibular. CO: Canal óptico. CON: Celdas etmoidales posteriores de Onadi. DS: Dorso de la silla. FR: Fosita de Rosenmuller. FT: Fosa pterigoidea. GO: Globo ocular. LB: Lamela basal (separa etmoides anteriores de posteriores). M: Pared medial del seno maxilar. NO: Nervio óptico. O: Ostium del seno esfenoidal. OD: Odontoides. P: Pared posterior seno maxilar. PA: Pared anterior seno maxilar. PO: Pared orbitaria posterior. PP: Placa perpendicular. RL: Músculo rectolateral. RM: Músculo recto medial. SEF: Senos esfenoidales. SF: Seno frontal. T: Silla turca. TE: Trompa de Eustaquio. TL: Placa pterigoidea lateral. TM: Placa pterigoidea medial. TT: Torus tubáricus. V: Vomer.

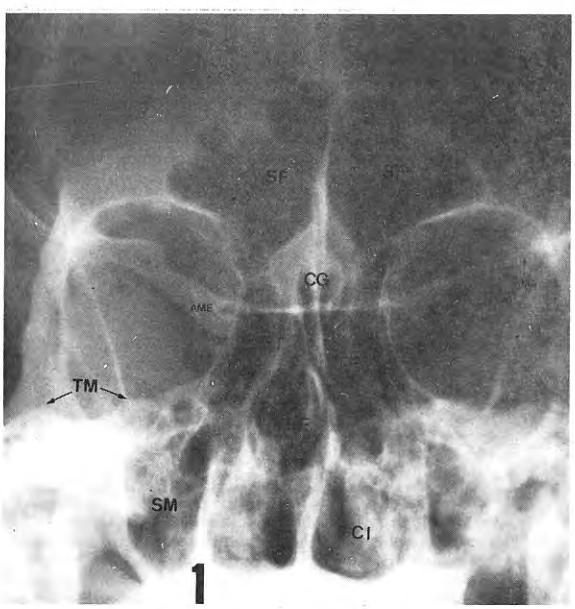

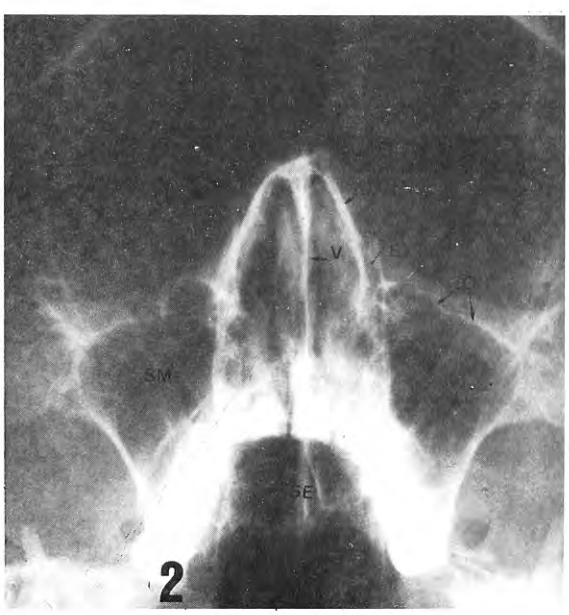

Fig. 54-2.—Proyecciones habituales de los senos paranasales. 1. *Proyección de Cadwell.* AMA: Ala mayor del esfenoides. AME: Ala menor del esfenoides. CG: Crista Galli. CI: Cornete inferior. ET: Senos etmoidales. LI: Línea innominada. SE: Seno esfenoidal. SF: Seno frontal. SM: Seno maxilar. TM: Techo de la mastoides. 2: *Proyección de Waters.* ET: Senos etmoidales. N: Hueso nasal. O: Suelo orbitario. SE: Seno esfenoidal. SF: Seno frontal. SM: Seno maxilar. V: Vomer.

hacia la fosa media craneal y en los tumores del cavum.

3. GRANDES SINDROMES

A) **Lesiones inflamatorias y alérgicas** (Fig. 54-3.)

Sinusitis aguda.—El hallazgo radiológico más frecuente es el engrosamiento mucoso, lo que produce pérdida de la transparencia habitual de los senos paranasales o engrosamiento a lo largo de las paredes óseas. La demostración de un nivel hidroaéreo es importante, porque confirma la presencia de infección en el interior del seno paranasal. Por ello, las radiografías tienen que ser tomadas en posición de sede o bipedestación. En estas lesiones, no existen en general alteraciones óseas.

La complicación más habitual es el *empiema,* más frecuente en el antro maxilar, con dolor local y fiebre alta. El cuadro radiográfico habitual es la presencia de un seno maxilar completamente opacificado, pudiendo existir descalcificación del hueso de las paredes. La *osteomielitis,* es decir, el paso de la infección a las paredes óseas, ocurre más frecuentemente en el seno frontal. Los hallazgos radiológicos son más bien tardíos, pero puede verse descalcificación de la pared sinusal, así como irregularidad y destrucción de la misma. En fases tardías, pueden verse secuestros óseos.

A nivel orbitario, pueden existir, secundarias a la inflamación, celulitis orbitaria, osteítis, absceso subperióstico o intraorbitario, oclusión de la arteria central de la retina y neuritis óptica. Las complicaciones intracraneales incluyen osteomielitis, empiema subdural y epidural, meningitis, absceso intracraneal, trombosis del seno cavernoso y del seno longitudinal superior, y micosis.

Sinusitis alérgica.—No existe diferencia apreciable entre una sinusitis alérgica y una infectiva, ya que en ambas existe engrosamiento mucoso de las paredes, que pudiera llegar a obliterar completamente la luz.

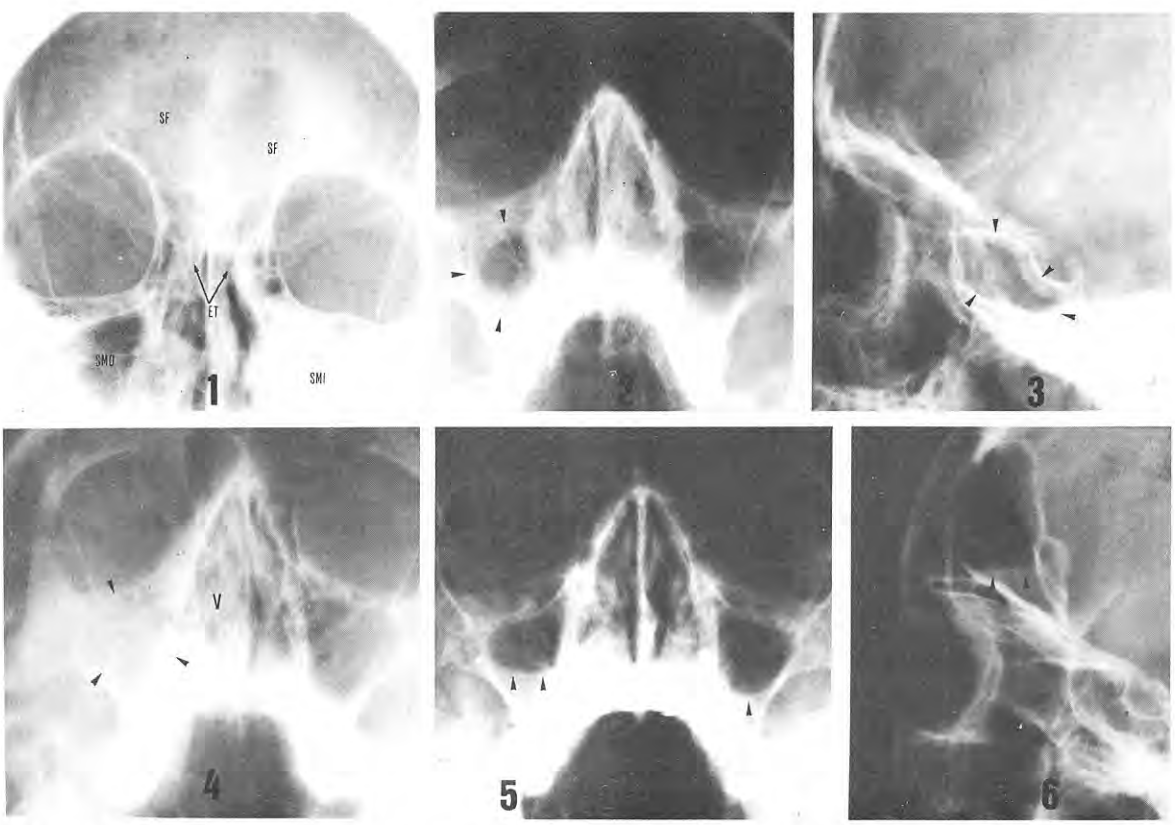

Fig. 54-3.—Patología inflamatoria sinusal. Estudios convencionales. 1: Sinusitis maxilar izquierda y frontal. El seno maxilar izquierdo (SMI) está completamente opacificado mientras el derecho (SMD) permanece aireado. Ambos senos frontales (SF) presentan una marcada borrosidad de sus límites que se acompaña de cierta esclerosis a su alrededor. Las celdas etmoidales (ET) participan del proceso con opacidad de la zona. 2: Engrosamiento mucoso del seno maxilar derecho. La existencia de una mucosa engrosada reduce la cavidad del seno en comparación con el izquierdo (puntas de flecha). 3: Engrosamiento mucoso marcado del seno esfenoidal. La imagen es enteramente superponible a la anterior, viéndose cómo el tapizado del interior de la cavidad esfenoidal está francamente engrosado (puntas de flechas). 4: Opacidad completa del seno maxilar derecho. En presencia de opacidad absoluta no es posible conocer si es por engrosamiento mucoso marcado o porque el seno está relleno de líquido o masa sólida (puntas de flecha). Obsérvese la opacidad de las vías aéreas nasales del lado derecho, marcadamente obstruidas (V). 5: Sinusitis maxilar bilateral. La demostración de niveles hidroaéreos (puntas de flechas) en los senos es indicativa de la existencia de sinusitis. 6: Sinusitis frontal. El seno frontal además de estar expandido, presenta un nivel hidroaéreo (puntas de flecha).

Es frecuente que se asocie a pólipos nasales. Pueden existir pólipos o engrosamientos polipoideos dentro del seno.

Algunos datos diferenciales pueden verse en el cuadro siguiente:

Cuadro 1

DIAGNOSTICO DIFERENCIAL DE SINUSITIS ALERGICA E INFECTIVA

ALERGICA	INFECTIVA
— Engrosamiento mucoso festoneado frecuente.	— Engrosamiento mucoso paralelo a las paredes.
— Niveles hidroaéreos raros.	— Niveles hidroaéreos comunes.
— Cornetes engrosados.	— Cornetes que pueden ser normales.
— Pólipos frecuentes.	— Pólipos infrecuentes.
— Afectación difusa muy común.	— Afectación de más de un seno infrecuente.

Tomado de E. Samuel

Mucocele.—Cuando la infección sinusal cede, pero el ostium permanece cerrado, el líquido retenido puede producir presión sobre las paredes de los senos, con expansión de las mismas. Estos «mucoceles» son más frecuentes en los *senos frontales* (2/3), con erosión de los septos o expansión de toda la cavidad, que se acompaña, en ocasiones, de transparencia aumentada, debido al adelgazamiento de la pared ósea. La mayoría de estos mucoceles pueden diagnosticarse adecuadamente por radiografías simples y tomografías. La tomografía axial computarizada muestra unas masas de apariencia homogénea, que no se realzan con la inyección de contraste. Cuando están infectadas, «mucopiocele», pueden demostrar un realce en «anillo» similar a la lesión inflamatoria de cualquier otra parte del cuerpo. La tomografía axial computarizada se utiliza para demostrar la extensión intraorbitaria e intracraneal de estas lesiones. (Fig. 54-4 A y B.)

B) Lesiones quísticas

Los quistes de los senos paranasales tienen su origen en la mucosa, o en estructuras extrasinusales, es decir, extrínsecas. Estos últimos son habitualmente de origen dental.

En el cuadro 2 pueden verse los quistes más frecuentes:

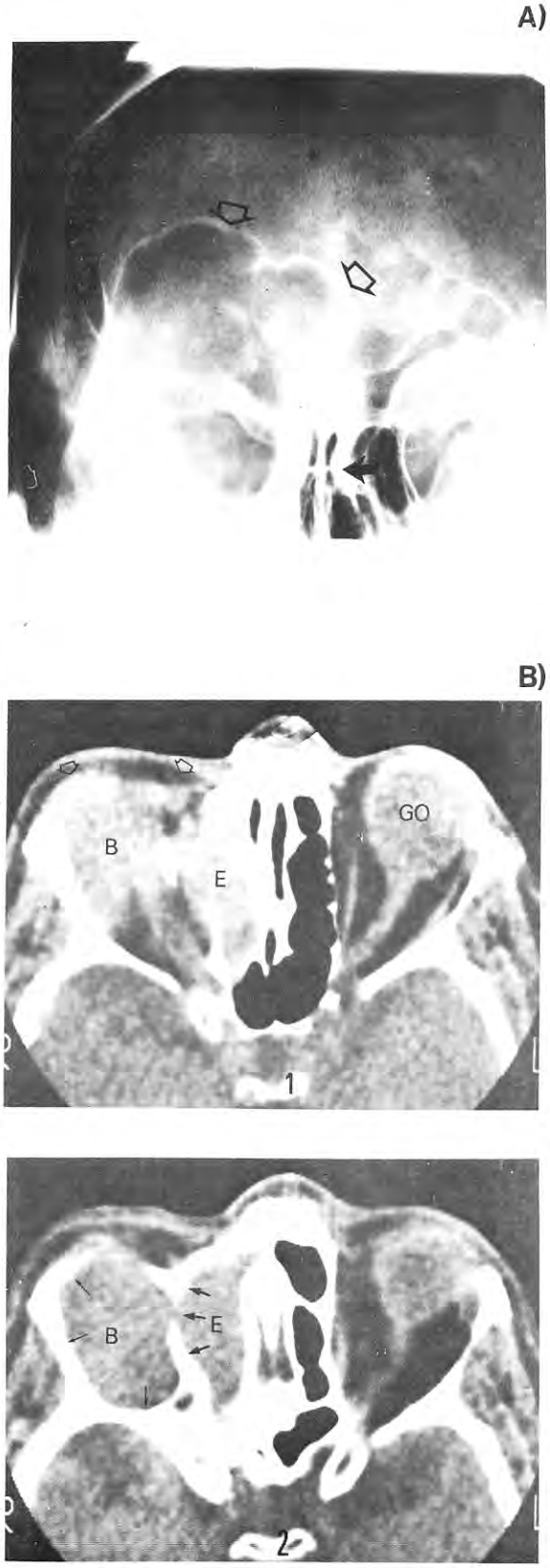

Fig. 54-4 A y B.—Radiología del mucocele. A) Proyección de Cadwell mostrando gran expansión del seno frontal derecho (flechas huecas) así como opacidad de los etmoidales derechos (flechas sólidas). B) 1: Corte a la altura del globo ocular izquierdo (GO). El derecho, empujado hacia abajo por el mucocele, es prácticamente invisible. Puede apreciarse el gran componente intraetmoidal del mucocele (E) así como el intraorbitario (B). 2: La expansión de la pared etmoidal y su rotura es claramente visible (flechas gruesas). La expansión intraorbitaria también produce abalonamiento (flechas finas).

Cuadro 2

QUISTES DE LOS SENOS PARANASALES

1. DE ORIGEN INTRINSECO
   - A) Sin destrucción ósea.
     - — Quiste mucoso.
     - — Quiste seroso.
   - B) Con destrucción ósea
     - — Mucocele.
     - — Colesteatoma.
2. DE ORIGEN EXTRINSECO
   - A) Dental.
     - — Quiste dentífero.
     - — Quiste radicular.
   - B) Neurogénico

Tomado de Zizmor

Fig. 54-5.—Quiste de retención de los senos maxilares. Los quistes del seno maxilar suelen presentarse como opacidades uniformes de borde muy bien definido y cúpula más o menos redondeada, asentando frecuentemente en la base del seno (flechas).

Los *quistes mucosos* son quistes de secreción, más frecuentes en el seno maxilar, aunque pueden verse en los otros. Aparecen como pequeñas sombras redondeadas, de borde nítido y recortado, en forma de esfera incompleta, bien diferenciada del aire que tiene la cavidad sinusal, siendo generalmente visibles en el suelo del antro maxilar, si bien pueden verse en otras paredes. Cuando son muy grandes pueden ocupar todo el seno, dando lugar a opacificación completa. El *quiste seroso* también es un quiste de líquido loculado, por debajo de la mucosa del seno, y está generalmente situado en la región de la base del antro maxilar. (Fig. 54-5.)

C) Tumores

1. *Lesiones tumorales benignas.*—Pueden ser de origen extrínseco o intrínseco:

a) *Origen extrínseco.*

1. Dental.
2. Neurogénico.
3. Hiposifario.
4. Cordoma.
5. Orbitario.

b) *Origen intrínseco.*—Los más frecuentes son:

1. Epitelial (papiloma invertido).
2. Mesenquimal:
   - *a)* Osteoma.
   - *b)* Angiofibroma.
3. Granuloma reparativo de células gigantes.

Modificado de Zizmor

El *papiloma invertido* o epitelial es un tumor raro de las fosas nasales y de la mucosa de los senos paranasales.

Entre los hallazgos radiológicos se incluyen la opacificación unilateral, con diferentes grados de engrosamiento mucoso de uno o más senos, aunque también puede existir opacificación unilateral de los senos maxilares y etmoidales. Frecuentemente la hay completa de todos los senos de uno o de ambos lados. En la fosa nasal puede verse adelgazamiento, desplazamiento e incluso destrucción de la pared lateral, con obstrucción aérea no específica.

Tumores mesenquimales.—El tumor más frecuente a nivel del seno frontal es el *osteoma.* La variedad «de osteoma duro» tiene densidad ósea, es de forma más o menos redondeada y no suelen producir síntomas. Ocasionalmente, pueden invadir la órbita, produciendo exoftalmos. El «osteoma blando» puede confundirse con masas de partes blandas. (Fig. 54-6.) La mayor parte de los osteomas no presentan actividad en el estudio isotópico. Algunos osteomas se asocian a síndromes generalizados, como el síndrome de Gardner, con tumores de las partes blandas y pólipos del colon.

2. *Lesiones tumorales malignas.*—La mayor parte de los tumores malignos que se ven en los senos paranasales son carcinomas epidermoides (95 %). La localización más frecuente es el antro maxilar y la zona etmoidal. Son más frecuentes en hombres y ocurren sobre todo en la edad media de la vida.

Los hallazgos radiológicos más frecuentes se resumen en el cuadro 3.

Fig. 54-6.—Osteoma de los senos. La imagen corresponde a un osteoma «duro» del seno frontal que produce una masa redondeada de gran densidad en el interior del seno.

Cuadro 3

CARCINOMA DE LOS SENOS PARANASALES Y DE LA CAVIDAD NASAL. HALLAZGOS RADIOLOGICOS

	%
1. Erosión de la pared ósea media del seno maxilar.	50
2. Opacificación del seno maxilar.	42
3. Erosión ósea de las paredes de las celdas etmoideas.	36
4. Erosión del suelo de la órbita.	34
5. Opacificación de las celdas etmoidales.	31
6. Erosión de la pared ósea lateral del seno maxilar.	28
7. Erosión de la pared ósea posterior del seno maxilar.	24
8. Erosión del paladar duro o de la cresta alveolar.	23
9. Erosión de las pterigoides.	22
10. Obstrucción nasal unilateral.	21
11. Opacificación unilateral de todos los senos paranasales.	18

Boone y Harle

Los tumores malignos primarios de los senos paranasales presentan habitualmente en tomografía axial computarizada márgenes irregulares con evidencia de mucosa engrosada y una masa que se realza tras la inyección del medio de contraste. Sin embargo, este realce también ocurre en las lesiones inflamatorias. La disrupción de los planos fasciales más allá de las paredes de los senos, es un signo característico en el TAC de la existencia de un tumor maligno.

Estadiaje de los tumores de los senos paranasales

Antes de la utilización del TAC, las tomografías de barrido complejo eran un método de elección en el estudio de la extensión de los tumores. Sin embargo, el TAC de alta resolución mejora el estadiaje, ya que puede haber tumores muy extensos que invadan de manera clínicamente silente grandes áreas de los senos paranasales y que no se descubren más que con el corte axial del TAC. Por otra parte, el TAC ayuda a encontrar el origen de los tumores definiendo el área de mayor destrucción acompañando a la masa de partes blandas.

El estadiaje puede hacerse de acuerdo con las siguientes categorías de TNM (Fig. 54-7):

T_1 Tumor limitado a la mucosa antral de la infraestructura sin erosión o destrucción ósea.
T_2 Tumor limitado a la mucosa de la supraestructura sin destrucción ósea o a la infraestructura con destrucción de las paredes óseas medial o inferior solamente.
T_3 Tumor que invade la piel, órbitas, senos etmoidales anteriores o músculos pterigoideos.
T^r Tumor que invade la placa cribiforme, senos etmoidales posteriores, seno esfenoidal, placas pterigoideas, nasofaringe o base de cráneo.

Los ganglios se identifican de la siguiente forma:

N_0 Exploración clínica negativa para ganglios positivos.
N_1 Ganglio clínicamente positivo homolateral de 3 cm o menos de diámetro.
N_2 Ganglio único clínicamente positivo, homolateral, mayor de 3 cm, pero no más de 6 de diámetro o ganglios múltiples homolaterales, ninguno de ellos mayor de 6 cm en diámetro.
N_3 Ganglios homolaterales masivos, ganglios bilaterales o ganglios contralaterales.

La ausencia o presencia de metástasis se caracterizan por el N_0 y el M_1.

El estadiaje por tanto de los tumores del seno maxilar se realiza con los siguientes estadios:

Estadio 1 = T_1 N_0 M_0
Estadio 2 = T_2 N_0 M_0
Estadio 3 = T_3 N_0 M_0
P_1, P_2 ó T_3, N_1, M_0
Estadio 4 = T_4, N_0 ó N_1, M_9
Cualquier T, N_2 ó N_3 M_0
Cualquier T, Cualquier N M_1.

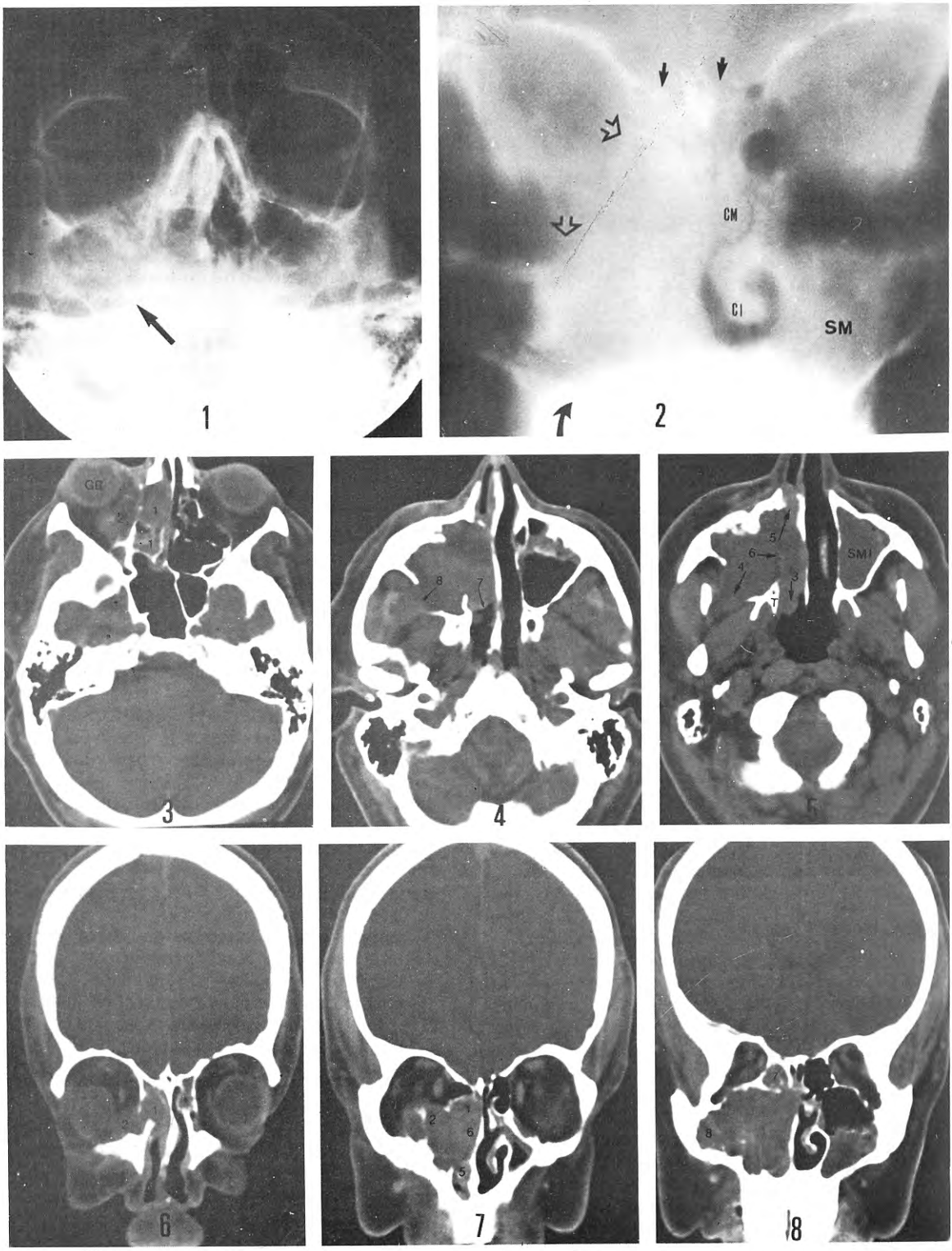

Fig. 54-7.—Carcinoma del seno maxilar. Estudio de la extensión. 1: La proyección de Waters muestra una opacidad marcada del seno maxilar derecho (flecha). 2: La tomografía convencional muestra una marcada destrucción del techo de la órbita (flechas huecas) invasión de los etmoidales (flechas cortas) y destrucción del seno maxilar (flechas curvas). Seno maxilar izquierdo (SM). Cornete medio (CM). Cornete inferior (CI). 3, 4 y 5: Cortes axiales del mismo paciente mostrando protrusión de globo ocular (GB) así como la extensión del tumor hacia la fosa nasal (1), órbita (2), cavum (3), pared posterior del seno (4), pared anterior del seno (5), pared medial del seno (6), fosa nasal derecha y cavum (7) y tejidos blandos del cuello (8). 6, 7 y 8: Cortes coronales del mismo paciente mostrando la invasión hacia los etmoides (1), órbita (2), fosas nasales (6), seno esfenoidal (7), proceso alveolar maxilar (5) y tejidos del cuello (8). (Cortesía del Dr. Libshitz. Houston.)

D) **Lesiones sistémicas**

1. *Síndrome de Kartagener.*—Es un situs inversus totalis del cuerpo humano, con bronquiectasias y sinusitis crónica.

2. *Granuloma de Wegener.*—Es una enfermedad sistémica, con lesiones necróticas y granulomatosas del tracto respiratorio superior, pulmones y riñones con periarteritis diseminada. Es frecuente la sinusitis maxilar y la otitis con formación de costras, que, eventualmente, llevan a la destrucción del septo nasal, paredes de los senos, paladar y órbita.

E) **Rinorrea**

La salida de líquido cefalorraquídeo por las fosas nasales tiene una localización difícil. Puede clasificarse de acuerdo con el cuadro siguiente:

Cuadro 4

RINORREA	
1. TRAUMATICA	
2. NO TRAUMATICA	
PRESION NORMAL	PRESION ELEVADA
— Congénita.	— Lesiones obstructivas de líquido cefalorraquídeo.
— Atrofia focal.	
— Osteomielitis.	
— Hernias adquiridas.	
— Meningoceles.	
— Meningoencefaloceles.	

Kaufman

En la patogénesis de estas lesiones existen factores como la dehiscencia ósea, casi siempre secundaria al proceso de neumatización del suelo de la fosa media. Esta neumatización puede producir adelgazamiento de las barreras de la fosa media, con formación secundaria de fístulas. Asimismo, el síndrome de la «silla vacía» parece acompañarse con frecuencia de fístulas con rinorrea.

Los isótopos pueden ser muy útiles. Entre las pruebas radiológicas al efecto, se incluyen las tomografías de corte fino, en posición de pie, para demostrar las fístulas en la fosa craneal media. Los hallazgos incluyen los niveles hidroaéreos en el seno esfenoidal, así como la neumatización del suelo de la fosa media. Las fístulas suelen ser tan pequeñas que no son visibles. La falta de neumatización de la fosa media excluye la posibilidad de fístula en esta región. Los estudios de contraste positivo suelen ser útiles, sin embargo, se hacen cada vez con menos frecuencia, ya que la exploración con tomografía axial computarizada puede demostrar la fístula, si es grande. Por otra parte, la utilización de metrizamida, por vía subaracnoidea, combinada con tomografía axial computarizada, parece constituir un método altamente fiable para demostrar estas anormalidades.

Cuadro 5

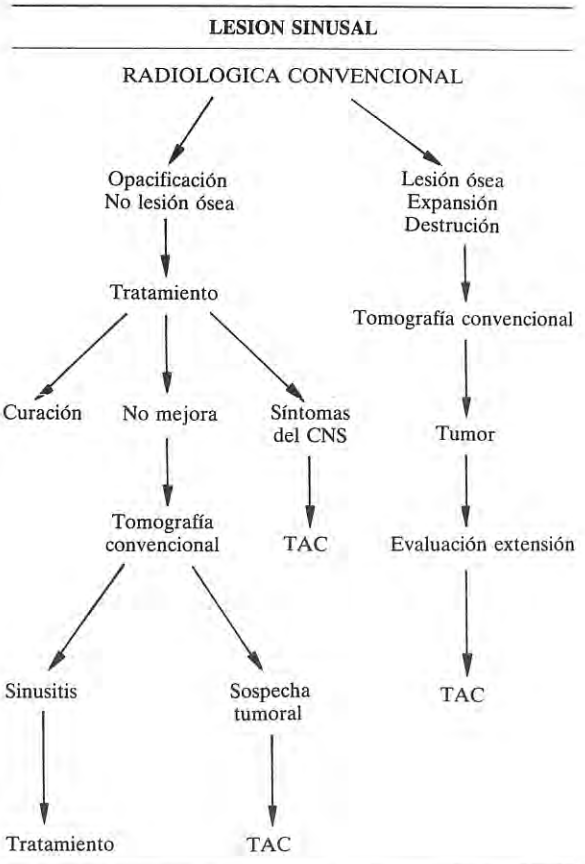

5. CONDUCTA RADIOLOGICA

En presencia de una lesión de los senos paranasales la conducta radiológica puede seguir el cuadro 5.

LA ORBITA

DR. RICARDO RODRIGUEZ

1. INTRODUCCION
2. TECNICAS DE EXAMEN
3. GRANDES SINDROMES

1. INTRODUCCION

La órbita ósea aloja el globo ocular y el nervio óptico y sus apéndices, musculatura extraocular y sus nervios, arterias y venas, glándula lacrimal, existiendo

grasa que amortigua y separa todas estas estructuras anatómicas. Los músculos y sus envolturas fibrosas que se insertan en el globo ocular por delante y en el ápex de la órbita por detrás, constituyen el llamado cono muscular. Este cono divide la órbita en dos compartimentos claramente separados, intraconal y extraconal. Con ello, la órbita queda esquemáticamente dividida en tres partes: globo ocular, área intraconal y área extraconal. El nervio óptico discurre dentro del cono acompañado por la arteria oftálmica a su paso por el canal óptico.

2. TECNICAS DE EXAMEN

A) Radiografías simples

El examen radiológico simple de la órbita incluye las proyecciones de Caldwell, Waters, y lateral de cráneo. Cuando existen problemas concretos se realizan, además, radiografías de canal óptico y proyección de Hirtz. (Fig. 54-8.)

Las radiografías simples pueden mostrar:

1. *Aumento o disminución focales o difusos del tamaño de la órbita.*—El aumento difuso es generalmente secundario a presión intraorbitaria alta, de tipo crónico, ya que se requiere tiempo para que se produzca expansión ósea; la disminución difusa, por otra parte, ocurre fundamentalmente después de la enucleación de un ojo en la infancia.

2. *Destrucción ósea de las paredes orbitarias.*—Generalmente por tumores malignos primarios de órbita o senos paranasales o secundarios (metastásicos). Existen sin embargo tumores benignos (epidermoide), incluso procesos inflamatorios (mucocele, sinusitis de vecindad) que pueden producir erosión ósea de la órbita.

3. *Esclerosis ósea.*—Puede ser secundaria a la presencia de meningioma, desplasia fibrosa, Paget, metástasis ostoblásticas, etc.

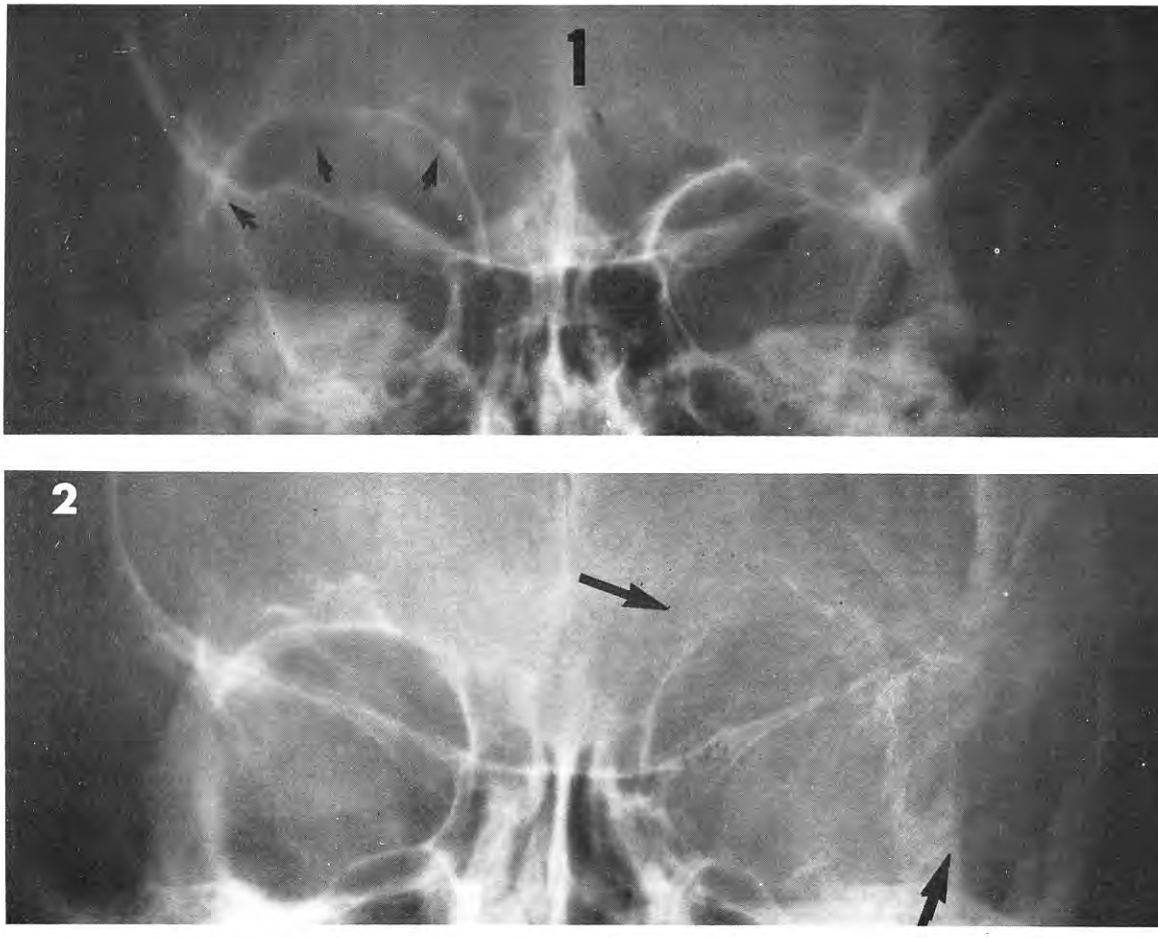

Fig. 54-8.—Estudios convencionales en patología orbitaria. 1: Expansión marcada del techo de la órbita derecha en un tumor epidermoide de la glándula lacrimal (flechas). 2: Destrucción masiva del ángulo superoexterno de la órbita, fosa temporal así como apofisis malas en un caso de metástasis de tiroides a la órbita (flechas).

4. *Calcificaciones intraorbitarias.*—Pueden verse en cataratas seniles, retinoblastoma en niños, en la coroides secundario a trauma o infección, que conlleva pérdida del ojo (ptisis bulbi).

5. *Enfisema orbitario.*—Es en ocasiones el único signo (indirecto) de la existencia de una fractura orbitaria (etmoides).

6. *Presencia de cuerpos extraños.*—Los rayos X se utilizan con frecuencia para la demostración de cuerpos extraños. Si el cuerpo extraño es radiopaco puede ser detectado, lo que hace necesario el conocer su localización extraocular o intraocular. Ocasionalmente la radiografía simple puede ser suficiente para ello. Sin embargo, con mucha frecuencia hay que recurrir a otros procedimientos, el más frecuentemente usado es el llamado cristal de Comberg que es una especie de lentilla con unas marcas, que se coloca sobre el globo ocular realizándose proyecciones anteroposterior y lateral. Hoy día se utiliza cada vez más el ultrasonido para demostrar y localizar cuerpos extraños.

7. *Canal óptico.*—En el estudio radiológico simple del canal óptico hay que valorar aumentos de tamaño (ver cuadro 1), disminuciones, erosiones o destrucciones, calcificaciones, hiperostosis.

Cuadro 1

CAUSAS DE AGRANDAMIENTO CONCENTRICO DEL CANAL OPTICO

1. TUMORES
   - A) Glioma del nervio óptico.
   - B) Neurofibromatosis.
   - C) Meningioma.
   - D) Retinoblastoma.
   - E) Sarcoma metastático coroideo.
2. LESIONES VASCULARES
   - A) Aneurisma de la arteria oftálmica.
   - B) Malformación arteriovenosa.
3. HIPERTENSION INTRACRANEAL
4. LESIONES INFLAMATORIAS
   - A) Sarcoidosis.
   - B) Tuberculosis.
   - C) Granuloma inespecífico.
   - D) Aracnoiditis quiasmática.

Fig. 54-9.—Valor del TAC en patología orbitaria. 1A y 1B: Meningioma del óptico. El corte axial muestra una calcificación en el nervio óptico derecho (flechas sólidas). La imagen vuelve a visualizarse en el corte coronal (1B). En este corte puede apreciarse la existencia de tumor calcificado por encima de la Crista Galli (flecha hueca).

B) **Tomografía axial computarizada** (Fig. 54-9.)

El TAC es hoy día el principal método diagnóstico de la patología orbitaria llegando en ocasiones a poder hacerse un diagnóstico etiológico, bien por lo típico de los hallazgos, o bien por medidas de densidades (tumores grasos por ejemplo), aunque su principal ventaja reside en la localización y valoración de la extensión exacta de un proceso patológico.

Las indicaciones del TAC se detallan en el cuadro siguiente:

Cuadro 2

INDICACIONES DEL TAC DE ORBITA

- — Exoftalmos unilateral.
- — Exoftalmos bilateral no definitivamente tiroideo.
- — Masa orbitaria palpable.
- — Pérdida de visión unilateral.
- — Oftalmoplejía no explicada.
- — Defectos en campos visuales progresivos.
- — Papiledema uniocular.
- — Trauma.
- — Alteración ósea en radiografía simple.
- — Patología intraocular.

Fig. 54-10.—Radiología del exoftalmos. 1: Enfermedad de Graves. El engrosamiento de los músculos, en este caso el recto medial (flecha), es lo típico de la enfermedad. 2: Glioma del óptico. Tumoración que expande el nervio óptico (flecha). 3: Meningioma. Hay tumor intraorbitario (flecha sólida) e intracraneal (flecha hueca): Reacción esclerótica de la pared orbitaria posterior. 4: Sarcoidosis. La afectación por el proceso de ambas glándulas lacrimales (flechas) produce unas imágenes densas que desplazan hacia abajo y hacia adelante los globos oculares. (Cortesía del Dr. Libshitz. Houston.) 5: Retinoblastoma. Puede verse la porción calcificada del tumor (flecha corta) así como la masa tumoral propiamente dicha (flecha larga). En el ojo contrario puede verse claramente el cristalino (C). 6: Linfoma. Característicamente el linfoma afecta. *(Continúa ilustración.)*

C) **Arteriografía carotídea**

La aparición del TAC ha disminuido su utilización de manera rutinaria. Sus indicaciones son:

— Lesiones vasculares (angiomas, aneurismas, malformaciones arteriovenosas).

— Algunos tumores intraorbitarios (puede dar información etiológica).

— Fístulas carotidocavernosas.

— Lesiones endocraneales (fundamentalmente yuxta o paraselares) como aneurisma carotídeo.

— Tumores de senos y nasofaringe para valorar aporte sanguíneo y la posibilidad de embolización (arteriografía precirugía).

D) **Ultrasonidos**

Es un método no invasivo y que no utiliza radiación. Está indicado en:

— Lesiones intraoculares (p. ej. melanoma coroideo).

— Medidas del globo ocular, cristalino, músculos extraoculares.

— Detección de cuerpos extraños.

— Detección de masas inmediatamente intraoculares.

— Desprendimiento de retina, enfermedades del vítreo.

E) **Dacriocistografía**

Esta técnica consiste en la opacificación por medio de contraste del sistema de drenaje lacrimal que termina en la fosa nasal ipsilateral. Los pacientes en los que está indicada la prueba son los que presentan lagrimeo (normal o purulento) por alteraciones del sistema ductal de drenaje, fundamentalmente estenosis (a veces post-cirugía). El sitio más frecuente de estenosis u obstrucción es a nivel del cuello del saco lacrimal, que se dilata, sin que haya paso de contraste hacia abajo.

F) **Isótopos**

Se utilizan muy poco. Es necesaria la radiografía simple para orientación. Se usa el Tc^{99m}. En general la patología detectada consiste en:

— Aumento de áreas de actividad, uni o bilateral.

— Asimetría difusa o focal de captación.

3. GRANDES SINDROMES ORBITARIOS

A) **Exoftalmos unilateral**

Es muy frecuente. Probablemente el motivo más frecuente de patología orbitaria que llega al radiólogo. Las causas fundamentales son:

— Disfunción tiroidea.

— Lesiones intraorbitarias ocupantes de espacio.

— Lesiones de senos paranasales y nasofaringe.

— Lesiones intracraneales.

La causa más frecuente de exoftalmos unilateral en niños es el hemangioma, mientras que en adultos lo es la enfermedad de Graves. La mayoría de estos enfermos pueden estudiarse por TAC y radiografía simple. Solamente las lesiones vasculares y algunos tumores requieren estudios angiográficos. (Figura 54-10.)

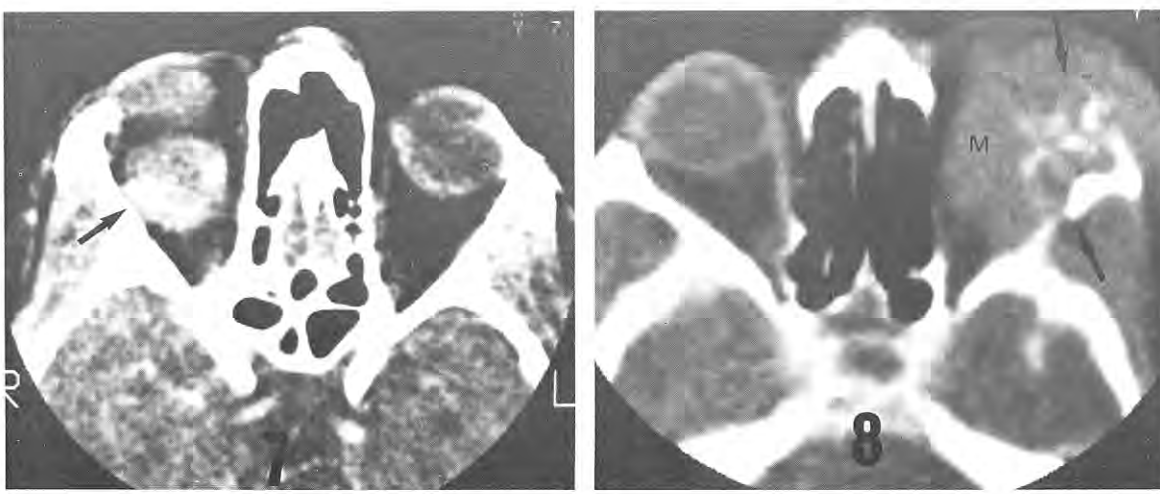

Fig. 54-10. *(Cont.)*—7: Hemangioma. El estudio realizado en la fase arterial muestra el relleno irregular, pero altamente vascular, del tumor (flecha). 8: Metástasis. La masa de partes blandas de la fosa orbitaria (M) se acompaña de marcada destrucción ósea (flechas).

1. *Disfunción tiroidea.*—El TAC muestra aumento de tamaño de todos o alguno de los músculos extrínsecos y un aumento de la grasa orbitaria que, además, es más densa de lo normal.

2. *Lesiones intracraneales.*—Son fundamentalmente lesiones yuxtaselares de la fosa media craneal, como aneurismas de la porción intracavernosa de la carótida interna, cordomas, glioma del quiasma óptico, meningioma esfenoidal (el más frecuente), fístula carotidocavernosa, etc.

3. *Lesiones de los senos paranasales y nasofaringe.*—Los tumores primitivos de los senos, así como el mucocele y las infecciones, pueden presentarse con exoftalmos unilateral. Por otra parte, las lesiones de la nasofaringe como el carcinoma de cavum y el angiofibroma juvenil también pueden ser causa de exoftalmos, dada la existencia de múltiples forámenes que comunican la órbita con otras regiones.

4. *Lesiones intraorbitarias.*—Las causas más frecuentes están reflejadas en el cuadro 3.

Cuadro 3

1. INTRAOCULARES
   - — Retinoblastoma (niños).
   - — Melanoma (adultos).
2. INTRACONALES
   - — Hemangioma.
   - — Malformación venosa, varices.
   - — Seudotumor.
   - — Enfermedad inflamatoria.
   - — Glioma del nervio óptico.
   - — Meningioma de la vaina del nervio óptico.
   - — Linfoma.

El *retinoblastoma* es la lesión maligna intraocular más frecuente en la primera infancia. De carácter hereditario y autosómico dominante, es bilateral en el 30 %, 10 % son familiares y 90 % mutaciones esporádicas. Puede extenderse retroocularmente y metastatizar a distancia (vía líquido cefalorraquídeo, hematógena o linfática). El diagnóstico radiológico es más bien de extensión (ultrasonidos y CT). El tumor presenta frecuentemente calcificación, que si es grosera puede verse en el estudio simple. Los ultrasonidos tienen sus limitaciones por lo que el TAC es la mejor exploración para valorar la extensión del proceso.

El *melanoma coroideo* es el tumor maligno intraocular más frecuente en el adulto. El aspecto en TAC es el de masa de mayor densidad que el vítreo situado en la parte posterior del globo que protruye hacia la cavidad ocular. Puede extenderse retroocularmente y metastatiza con frecuencia a distancia.

El *hemangioma capilar* ocurre fundamentalmente en niños. Sin embargo, el *hemangioma cavernoso* es más frecuente en adultos. La radiografía simple suele mostrar aumento de la órbita ósea, pudiendo también demostrarse flebolitos. El TAC demuestra un tumor bien definido de densidad uniforme, más o menos redondeado que desplaza el nervio óptico y el globo ocular.

Entre los tumores del nervio óptico los más frecuentes son los *gliomas*. Aproximadamente 75 % de estos tumores se presentan en niños por debajo de 10 años (en un 40 % se asocian a neurofibromatosis). El TAC muestra un aumento uniforme o fusiforme del espesor del nervio óptico que está englobado en el tumor. Esta técnica permite valorar la posible expansión endocraneana del tumor. Asimismo permite valorar el lado contralateral, ya que el 17 % de los casos presentan tumores bilaterales.

El *meningioma de la vaina* que también engloba el nervio óptico puede presentar calcio, que se detecta mejor por el TAC que por las radiografías simples. Es más frecuente en el adulto y en el sexo femenino. Produce un aumento difuso del tamaño del nervio.

El mal llamado *seudotumor* es un proceso infiltrativo inflamatorio idiopático. El TAC muestra signos radiológicos variables pudiendo remedar cualquier lesión orbitaria (desde un tumor a enfermedad tiroidea). Puede ser bilateral y frecuentemente presenta regresión de síntomas tras tratamiento esteroideo.

Enfermedad inflamatoria.—La infección aguda de la órbita es generalmente secundaria a sinusitis etmoidal, aunque puede ser secundaria a otras causas. Puede adoptar la forma de celulitis o absceso, y puede localizarse ya sea intraconal, extraconal o subperiósticamente.

Linfoma.—Afecta a personas en la sexta década de la vida, usualmente con exoftalmos de 7 a 8 meses de evolución. Los hallazgos del TAC son los de tumor en el compartimento retrobulbar que moldea el contorno posterior del globo y frecuentemente con componente extraconal.

Lesiones extraconales.—Las más frecuentes son las siguientes:

- — Tumores de la glándula lacrimal.
- — Metástasis.
- — Meningioma.
- — Seudotumor.
- — Enfermedad inflamatoria.
- — Quistes epidermoides y dermoides.
- — Linfoma.
- — Neurofibroma plexiforme.
- — Rabdomiosarcoma.

Las lesiones extraconales más frecuentes son los tumores de la glándula lacrimal y las metástasis. Las *metástasis* suelen presentar destrucción ósea y un componente importante de partes blandas. Su localización preferencial es la pared posterior de la órbita, aunque puede afectar otras zonas óseas. Pueden ser intraconales y afectar también al globo ocular mismo. Los *tumores de la glándula lacrimal* tienen una localización anterosuperoexterna en la órbita, pueden producir aumento focal de la órbita y pueden presentar erosión ósea. Pueden también producir hiperostosis ósea en

dicha localización. El TAC localiza perfectamente la masa y su extensión. La proyección coronal es muy valiosa y es la exploración de elección.

GLANDULAS SALIVALES

DR. C. S. PEDROSA

1. ANATOMIA RADIOGRAFICA
2. TECNICAS DE EXAMEN
3. GRANDES SINDROMES

1. ANATOMIA RADIOGRAFICA

Las glándulas salivares mayores son bilaterales y simétricas, siendo las más importantes la parótida, la submaxilar y la sublingual.

La parótida está por delante y por debajo del oído externo. El nervio facial la divide en lóbulos superficial y profundo. Tiene una cápsula fuerte en su parte externa, pero muy delgada e incompleta en la región medial. Las secreciones de la glándula parótida se recogen por una red de canales que drenan hacia el conducto de Stensen, que tiene una longitud aproximada de unos 7 cm y desemboca en un orificio pequeño en la cara interna de la boca, a nivel del segundo molar superior.

Las glándulas submaxilares son más pequeñas, de aproximadamente 2 ó 3 cm de diámetro, y están situadas en el triángulo submaxilar a nivel del ángulo de la mandíbula. Los conductos interlobales se reúnen en el conducto submaxilar o conducto de Wharton que drena en la boca, en una pequeña papila lateral al frenillo de la lengua. La longitud del mismo es aproximadamente de 5 cm.

2. TECNICAS DE EXAMEN

A) Radiografías simples

Las radiografías simples, tanto de la zona parotídea como de la zona submaxilar, pueden demostrar la presencia de cálculos en la región de los conductos de las glándulas, por lo que deben ser realizadas siempre previas a la obtención de otras exploraciones más complejas.

B) Sialografía

La sialografía normal de la glándula parótida demuestra un conducto de Stensen que nace de la glándula y se dirige hacia arriba y hacia delante en una curva suave, desviándose hacia fuera por el músculo masetero antes de emerger en la cara interna de la mejilla. Su diámetro habitual es entre 1 y 2,5 mm, si bien aumenta con la edad. El patrón de los conductos de toda la glándula parótida es parecido al de un árbol, sin hojas, con ramas que disminuyen progresivamente de tamaño de forma suave hacia la periferia. (Fig. 54-11.)

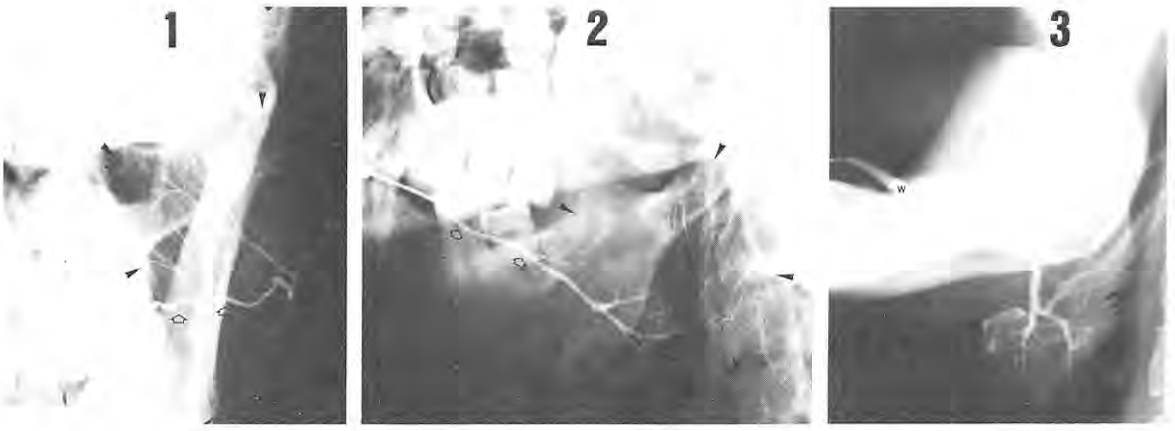

Fig. 54-11.—Sialografía normal. 1: Visión posteroanterior oblicua de la glándula parótida mostrando el conducto principal (flechas huecas) así como las arborizaciones intraglándulares (puntas de flecha). 2: Imagen del mismo paciente en proyección lateral oblicua mostrando la normalidad de la glándula (flechas). 3: Proyección lateral normal de la glándula submaxilar mostrando el conducto de Warton (W) así como el relleno de las ramificaciones intraglandulares (puntas de flecha).

El conducto de Wharton de la glándula submaxilar nace de la misma, y de forma oblicua asciende hasta el suelo de la boca. Suele ser mayor que el conducto de la parótida, midiendo aproximadamente 3 mm. Dentro de las glándulas, los conductos salivales de segundo orden son cortos y anchos comparados con los conductos distales, que son mucho más finos. En fase de relleno puede verse una disposición acinar del contraste dentro de la glándula.

C) TAC

Con esta técnica la glándula parótida normal se ve como algo menos densa que el músculo, con una atenuación más bien baja, entre 0 y − 30 unidades Hounsfield, si bien puede subir hasta 20 unidades Hounsfield. El tamaño varía considerablemente de unos individuos a otros. Con la inyección del medio de contraste la glándula parótida aumenta difusamente y de manera ligera sus valores de atenuación, hasta llegar a unas 35 ± 15 UH.

La glándula submaxilar aparece más densa en la tomografía computarizada que la parótida, y con coeficientes de atenuación muy similares a los músculos vecinos. Contiene menos grasa y segrega menos saliva que la parótida. Su coeficiente de atenuación es habitualmente 40 UH, si bien debido a la grasa que puede presentar puede bajar hasta − 20 UH. Esta glándula puede ser visible claramente en el TAC sin contraste.

Si bien en los primeros tiempos de la tomografía computarizada la técnica se utilizaba en combinación con sialografía previa, en los momentos actuales, y debido a su gran facilidad para demostrar pequeñas diferencias de atenuación, no es necesaria la sialografía previa, siendo el TAC sin contraste la técnica de elección. (Fig. 54-12.)

D) Ultrasonidos

La glándula parótida normal es difícil de visualizar, ya que no tiene unos límites definidos, es muy superficial, plana y elongada. Generalmente es ecogénica con ecos finos y homogéneos, parecidos a los de la glándula tiroides. El diagnóstico de benignidad o malignidad de los tumores parotídeos parece poder hacerse con esta técnica entre el 75 y el 85 % de los casos.

Los tumores benignos como el *cistoadenolinfoma* suelen presentar un aspecto seudolíquido, ecográfico, aunque ocasionalmente pueden encontrarse pequeños ecos en su interior con ganancias elevadas. Por el contrario, los tumores mixtos presentan un aspecto homogéneo y ecogénico que se diferencia claramente del parénquima sano. Los límites laterales y la pared posterior son definidos, siendo la interrupción de la pared posterior un signo que debe hacer sospechar la degeneración de un tumor mixto (pueden degenerar entre 2-5 % de los casos). Los tumores malignos no suelen ser homogéneos, sus límites laterales no son netos, y la pared posterior está habitualmente interrumpida. La fiabilidad del método parece ser muy alta en diferenciar tumores benignos de malignos. (Fig. 54-13.)

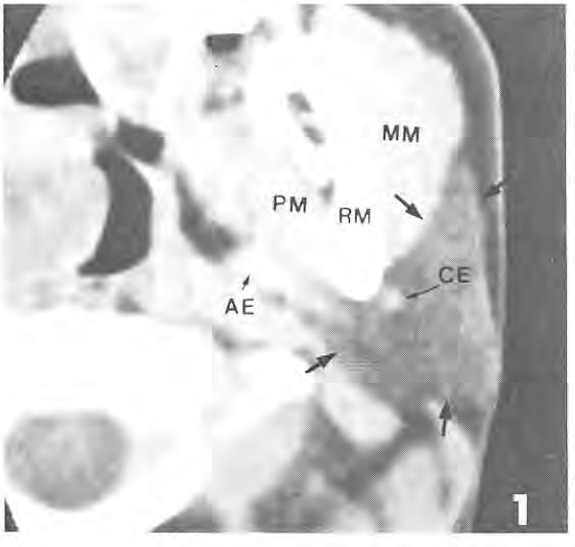

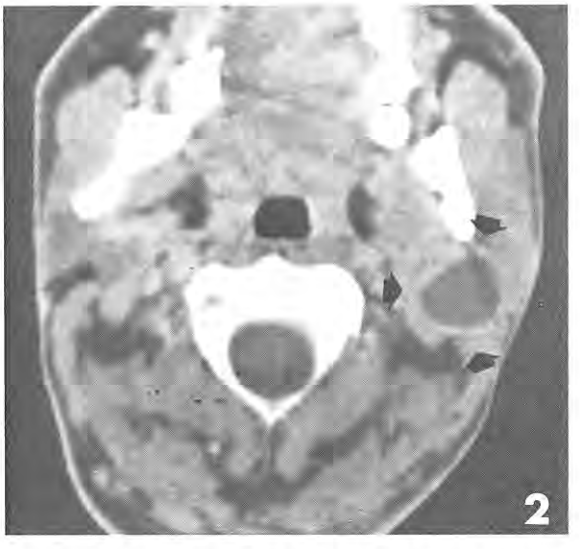

Fig. 54-12.—Valor del CT en patología de las glándulas salivares. 1: Anatomía normal. La glándula parótida (flechas) puede verse por detrás del músculo masetero (MM) y lateral a la rama mandibular (RM). Apófisis estiloides (AE). Músculo pterigoideo medial (PM). Carótida externa (CE). 2: Tumor de Warthin. El estudio realizado tras la inyección intravenosa de un medio de contraste muestra una masa sólida radiotransparente por el alto contenido graso del tumor rodeada de un halo que capta contraste (flechas).

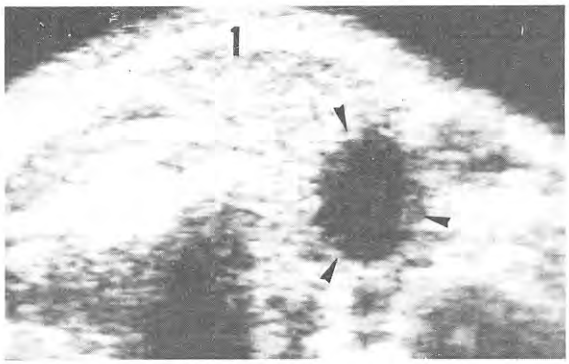

Fig. 54-13.—Sonografía de procesos de las glándulas salivares. 1: Tumor de Warthin. Ecografía del mismo paciente que el TAC mostrado en la figura anterior.

3. GRANDES SINDROMES

A) **Lesiones inflamatorias** (Fig. 54-14.)

1. *Lesiones agudas.*—La presencia de parotiditis aguda es una contraindicación formal para la realización de la sialografía.

2. *Lesiones crónicas.*—Se presentan con hinchazón crónica de las glándulas salivales.

a) *Sialodactasia crónica obstructiva.*—La presencia de afectación de los conductos principales de las glándulas salivales y de las ramas interlobares se produce fundamentalmente debido a cálculos o estrecheces. Los cálculos son más frecuentes en la región submaxilar, pueden ser únicos o múltiples y frecuentemente son radiotransparentes (20 % de los cálculos submaxilares y 40 % de los parotídeos). La obstrucción puede originar infección secundaria. Los conductos están di-

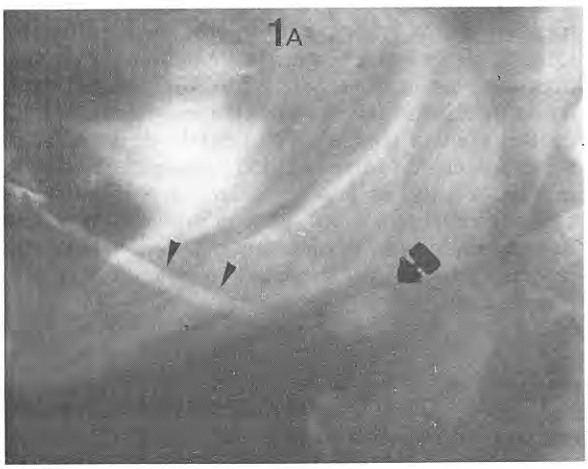

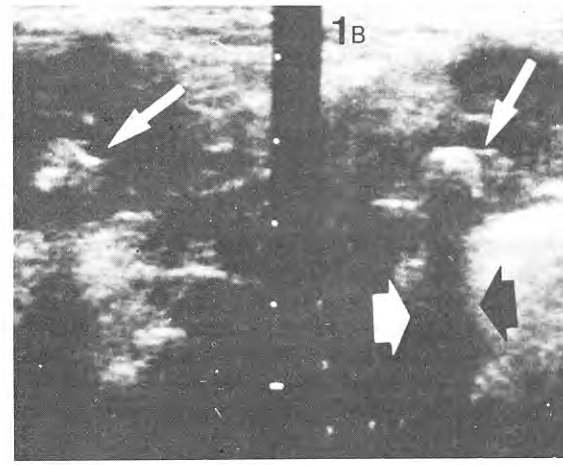

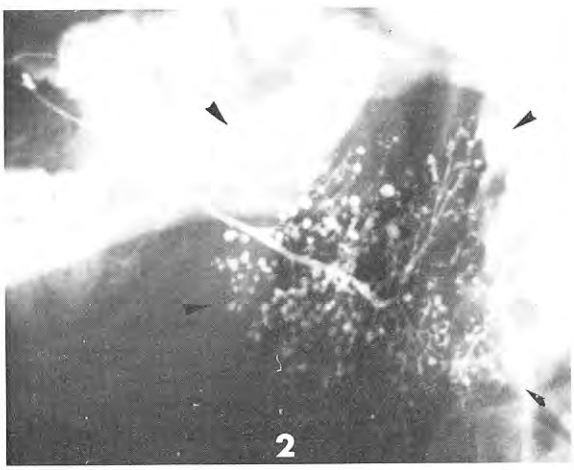

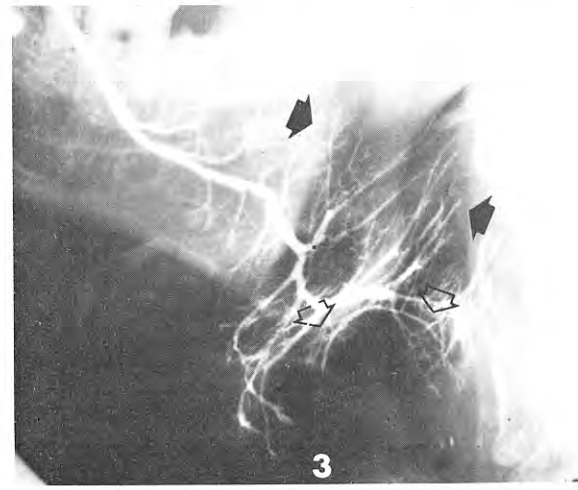

Fig. 54-14.—Patología de la glándula salival. 1A y 1B: Litiasis submaxilar. La radiografía lateral muestra dilatación del conducto de Wharton (puntas de flecha) que termina en un gran cálculo radiopaco (flecha grande). La ultrasonografía del mismo paciente muestra el cálculo (flecha larga) con su sombra sónica (flechas cortas). 2: Enfermedad inflamatoria de la parótida. La imagen 2 muestra un ejemplo típico de sialedectasias masivas de toda la glándula parótida en un enfermo con síndrome de Sjögren. 3: Tumor mixto de la parótida mostrando rectificación de las curvas habituales de los canalículos intraglandulares en la región superior y efecto de masa en la inferior (flechas huecas).

latados proximalmente hasta el cálculo, como puede demostrarse por la sialografía que se efectúa. La glándula en sí puede tener aspecto normal, excepto si existe infección asociada.

La sialodactasia debida a estrecheces es frecuentemente debida a obstrucción justo a nivel del orificio del conducto de Stensen. Esto puede ocurrir después de extracciones dentales, dentaduras mal ajustadas, etc. También puede producirse por cirugía o trauma. En general, la sialografía mostrará la presencia de dilatación del conducto principal y sus tributarios hasta el punto de obstrucción.

b) *Sialoectasia crónica no obstructiva.*—Hay una serie de enfermedades no neoplásicas que producen aumento de la glándula y de las cuales las más importantes son:

1. *Parotiditis crónica del adulto.*—Más frecuente en mujeres en la época de la menopausia.

2. *Sialadenitis recurrente del niño.*

3. *Síndrome de Sjögren.*—Presenta conjuntivitis seca, rinitis, poliarteritis y xerostomia. La artritis reumatoide y otras enfermedades del tipo del colágeno pueden asociarse a este síndrome. Se ve más frecuentemente en mujeres por encima de los 40 años de edad.

B) **Masas intrínsecas de la glándula** (Fig. 54-14.)

Los tumores de las glándulas son más bien raros, siendo más frecuentes en la glándula parótida que en las otras (80 % de los tumores de las glándulas salivales ocurren en la glándula parótida).

Los tumores más frecuentes se dividen en el cuadro número 1.

De los tumores benignos el tumor de Warthin, el más frecuente, constituye aproximadamente el 5 % de todos los tumores de las glándulas salivales. El tumor de Warthin es parcialmente quístico pero en tomografía computarizada puede tener una apariencia relativamente sólida, ya que tiene un estroma importante.

El tumor más frecuente es el tumor mixto que

Cuadro 1

1. TUMORES BENIGNOS (8-10 %)
   — Tumor de Warthin.
   (Cistoadenoma papilar).
2. TUMORES MIXTOS (50-70 %)
   — Tumor mixto de parótida.
3. TUMORES MALIGNOS (10-15 %)
   — Carcinoma mucoepidermoide.
   — Adenocarcinoma.
   — Carcinoma epidermoide.
   — Tumores conjuntivos.

Meine, Tegtmeyer, Colding

viene a representar el 65 % de todos los tumores de las glándulas salivales. De ellos, casi un 90 % son benignos. Los tumores malignos son mucho menos frecuentes. El aspecto radiológico por sialografía muestra lesiones circunscritas, bien capsuladas, que generalmente son benignas, si bien algunos tumores bien capsulados pueden ser malignos. Por el contrario, los tumores malignos generalmente producen defectos irregulares en la glándula, mal definidos, con irregularidad de los conductos y retención de medio de contraste en la glándula por pérdida de la función secretora, debido a que el tejido parenquimatoso normal de la glándula está reemplazado por el tumor.

Los tumores malignos, ya sean primarios o secundarios, tienen unos bordes muy mal definidos en tomografía computarizada, pudiendo invadir las estructuras vecinas.

C) **Masas extrínsecas de la glándula**

Las lesiones más frecuentes que producen este tipo de alteración son las adenopatías metastásicas y los linfomas. También pueden verse en adenopatías inflamatorias, tumores de la zona como lipomas, linfangioma, etc. En general, la sialografía muestra un sialograma normal, con conservación de la arquitectura general de la glándula y desplazamiento y compresión de la misma.

55

EL CUELLO: FARINGE Y LARINGE. TIROIDES. PARATIROIDES. CONDUCTA ANTE UNA MASA EN EL CUELLO

http://booksmedicos.blogspot.com

FARINGE Y LARINGE

DR. C. S. PEDROSA

1. RECUERDO ANATOMICO
2. FARINGE
3. LARINGE
4. TRAQUEA CERVICAL

1. RECUERDO ANATOMICO

A) **Anatomía convencional**

a) *Faringe*

La faringe es el canal común que existe entre la boca, la nariz y la laringe. Desde el punto de vista anatómico, puede dividirse en tres segmentos. (Figura 55-1.)

1. La *nasofaringe* que representa la porción de la faringe situada entre las coanas posteriores y el borde libre del paladar blando. En las paredes laterales se sitúa la abertura de la trompa de Eustaquio, y posterior en ella, una pequeña prominencia de tejido linfoideo llamado «tubérculo de Eustaquio».

2. La *orofaringe* representa la porción de la faringe entre el paladar blando y el hueso hioides. El borde anterior de la orofaringe está formado por la cara posterior de la base de la lengua.

3. La *hipofaringe* se extiende desde el hueso hioides hasta el esófago. Está localizada aproximadamente al nivel superior del cartílago cricoides. Anteriormente está limitada por los pliegues ariepiglóticos, mientras que los tejidos blandos prevertebrales forman la pared posterior.

b) *Laringe*

La laringe representa el tracto más superior de las vías aéreas. Su función fundamental es el habla.

La laringe está formada por un órgano fibromuscular mantenido por un esqueleto cartilaginoso, que se compone de nueve cartílagos, tres pareados y tres únicos. Los cartílagos no pares son la epiglotis, el tiroides y el cricoides, mientras que los pareados son dos aritenoides, dos corniculados y dos cuneiformes. (Fig. 55-2.)

Dentro de la cavidad de la laringe existen dos pares de pliegues membranosos, que se proyectan dentro de la cavidad laríngea y la dividen en tres compartimentos. El par superior de pliegues se conoce como pliegues ventriculares o cuerdas falsas, y la hendidura que existe entre ellos se llama la «rima vestibuli». El par

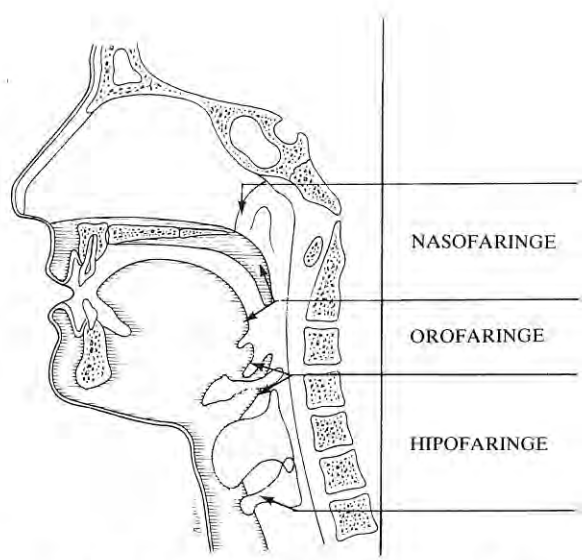

Fig. 55-1.—Esquema con las divisiones de la faringe. (Modificado de Baclesse.)

inferior se llama pliegues vocales o cuerdas verdaderas, y la hendidura que existe entre ambos es llamada «rima glotidis».

El ventrículo de la laringe es un repliegue o un receso fusiforme de la región central de la laringe, situado entre las cuerdas falsas y verdaderas. Puede verse bien en radiografías laterales, aunque su identificación es mucho mejor en tomografías anteroposteriores y en laringografía.

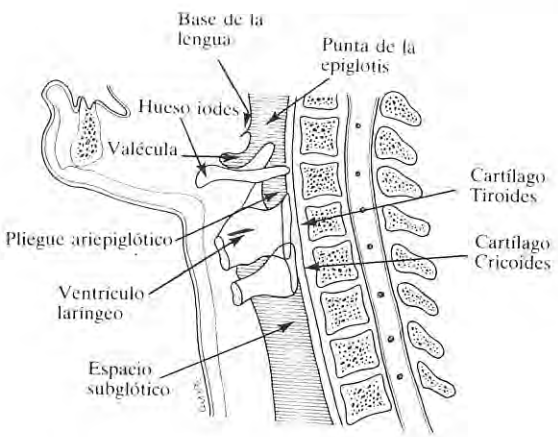

Fig. 55-2.—Anatomía de la laringe en proyección lateral.

La entrada a la laringe está protegida por la epiglotis, cartílago delgado cuyo margen libre es redondeado. Los lados de la epiglotis están unidos a las láminas de los cartílagos tiroides por los pliegues mucosos, llamados pliegues ariepiglóticos.

El cartílago tiroides se compone de dos láminas, que se funden en la parte anterior para formar la prominencia laríngea o «nuez de Adán».

La visualización radiográfica del cartílago tiroides depende fundamentalmente de su grado de calcificación. Esta comienza temprano en la vida y afecta fundamentalmente el borde libre posterior del cartílago, extendiéndose hacia delante, hacia la lámina principal. La osificación es marcadamente irregular, lo que dificulta el diagnóstico de la invasión maligna por tumores de la zona. Estas alteraciones de la calcificación también afectan a los cartílagos aritenoides y cricoides.

El cartílago cricoides tiene forma de anillo y es el más inferior de los cartílagos laríngeos.

Los cartílagos aritenoides son pares y están situados en el borde superior de la lámina del cartílago cricoides, en la parte posterior de la laringe.

B) **Anatomía axial**

a) *Faringe*

La *nasofaringe* puede definirse como un anillo muscular suspendido de la base del cráneo. Se continúa anteriormente con las coanas nasales, de las que está separada, por las placas pterigoides, e inferiormente con la orofaringe, de la que la separa el paladar blando y la cresta de Passavant, formada por arcos musculares palatofaríngeos.

La parte más prominente de la nasofaringe es el llamado torus tubaricus, que es la cresta existente en la abertura del canal de Eustaquio.

La *fosa infratemporal* es un prisma rectangular situado en la base del cráneo, lateral a la apófisis pterigoides y a la nasofaringe, y medial al cigoma. El lóbulo profundo de la parótida se sitúa lateral a la fosa infratemporal.

El *espacio parafaríngeo* se encuentra situado entre la nasofaringe y la fosa infratemporal, y está relleno habitualmente de tejido lipofibroso, entre los músculos constrictores de la faringe y las pterigoides.

La fosa pterigopalatina contiene el ganglión esfenopalatino, y en los cortes axiales del TAC está normalmente rellena de grasa, lo que hace fácil la detección de invasión tumoral de la misma. Su invasión por tumores del seno maxilar, suele significar que el tumor excede los límites de resecabilidad.

b) *Laringe*

La tomografía computarizada, en plano axial, de la región de la laringe se realiza en cortes de 5 mm, y de alta definición.

El cartílago cricoides suele verse bien en cortes axiales, demostrándose un arco posterior estrecho, formado de hueso y cartílago, generalmente en forma de un anillo cortical denso, con una zona central menos densa, debido al espacio medular. En la zona del anillo, la mucosa está adherida íntimamente a la superficie del cartílago, por lo que, en los cortes axiales tomados en TAC, no debe haber masa de partes blandas intraluminal a la altura del anillo cricoideo, o por debajo de éste.

Las cuerdas verdaderas pueden verse durante la inspiración suave en posición de abducción y son similares en densidad y forma. En la parte más ancha, que es la posterior, miden aproximadamente 9 mm de grosor. Entre las apófisis vocales de los aritenoides está situada la comisura posterior, donde no debe existir más que una mínima densidad de tejidos blandos. En la parte anterior, donde ambas cuerdas verdaderas se juntan para formar la comisura anterior, tampoco debe existir más que una mínima cantidad de tejido mucoso en la línea media por detrás del cartílago tiroides. El ventrículo laríngeo, debido a los cortes axiales, sólo es visible en aproximadamente un 10 % de los pacientes.

2. FARINGE

A) Técnicas de examen

La radiografía *lateral* centrada a nivel del ángulo de la mandíbula ofrece una buena visualización de la faringe, permitiendo demostrar las masas en la región de la nasofaringe, si bien puede pasar inadvertida la existencia de grandes tumores, sobre todo en la pared lateral.

La radiografía de *base de cráneo,* o *proyección* de Hirtz es muy importante para demostrar las paredes nasofaríngeas laterales y la posible existencia de masas, haciendo prominencia desde la pared lateral sobre el espacio aéreo. Además, permite estudiar la infiltración ósea que pueden producir los tumores de la zona.

La *nasofaringografía* es el estudio con contraste de la región nasofaríngea.

En posición lateral puede demostrarse desplazamiento anterior del medio de contraste por masas situadas en la región prevertebral de la nasofaringe. En proyección de base puede apreciarse la afectación de las paredes laterales de la nasofaringe. El método también es útil en la demostración de atresia de coanas.

El *estudio con bario* de la oro e hipofaringe es esencial para demostrar alteraciones de la zona.

La *tomografía axial computarizada (TAC)* ha ido ganando adeptos en la demostración de lesiones de la región de la nasofaringe.

Las lesiones no tumorales y tumorales más frecuentes se especifican en el cuadro siguiente:

Cuadro 1

1. LESIONES NO TUMORALES
   - *a)* Hipertrofia de adenoides
   - *b)* Apnea del sueño
   - *c)* Lesiones inflamatorias
     1. Abscesos retrofaríngeo
     2. Absceso pótico
     3. Sífilis, sarcoidosis
   - *d)* Cuerpos extraños
2. LESIONES TUMORALES
   - *a)* Benignas
     1. Fibroma nasofaríngeo
   - *b)* Malignas
     1. Primarios
        - — Carcinoma
        - — Linfoepitelioma
        - — Linfoma
        - — Cordoma
        - — Cilindroma
        - — Plasmocitoma
        - — Fibrosarcoma
     2. Secundarios de
        - — Parótidas
        - — Senos paranasales
        - — Fosas nasales

B) Lesiones

1. *Lesiones no tumorales*

a) *Hipertrofia de adenoides*

Las enfermedades que han sido asociadas al ensanchamiento de las partes blandas de la nasofaringe en niños, incluyen sinusitis, otitis media, cuerpos extraños, adenitis cervical y fiebre de origen desconocido.

El aumento de las adenoides produce una masa que se proyecta desde la pared posterior y superior de la nasofaringe, en el espacio aéreo nasofaríngeo, hacia la sombra del paladar blando, pudiendo llegar a obliterar completamente este espacio. (Fig. 55-3.)

Fig. 55-3.—Patología benigna de la nasofaringe. Hipertrofia de adenoides. La radiografía lateral de un niño muestra una masa de partes blandas abollonada, haciendo prominencia sobre el aire de la rinofaringe (flechas).

b) *Lesiones inflamatorias.*—El *absceso retrofaríngeo* parece ser prácticamente siempre de origen amigdalar, si bien puede en ocasiones, producirse secundario a cuerpos extraños, tales como espinas de pescado. El absceso retrofaríngeo se sitúa anterior o posterior a la fascia prevertebral. Estos últimos suelen ser secundarios a lesiones en las propias vértebras. Los abscesos anteriores a la fascia son derivados de perforaciones de la faringe o debidos a la supuración de los ganglios linfáticos. El número cada vez mayor de procedimientos endoscópicos que se realizan, hace que la posibilidad de perforación haya aumentado.

Desde el punto de vista radiográfico, el absceso retrofaríngeo suele mostrar una masa de partes blandas, grande, situada por detrás del aire faríngeo, al que desplaza hacia delante y estrecha en su diámetro anteroposterior. (Fig. 55-4.) En ocasiones puede demostrarse la presencia de un cuerpo extraño en el interior del absceso. Con cierta frecuencia se puede demostrar, en posición lateral de pie, un nivel hidroaéreo, con una pequeña burbuja en la parte superior.

Fig. 55-4.—Abceso retrofaríngeo. La radiografía lateral muestra una masa de partes blandas (flechas largas) que empuja hacia adelante la tráquea. En el seno de la masa se aprecia un pequeño cuerpo extraño (flecha fina), producido por un fragmento de «espina de pescado» y una burbuja aérea (flecha gruesa corta).

A)

Fig. 55-5 A.—Angiofibroma nasofaríngeo. 1: Radiografía lateral mostrando la destrucción ósea de las paredes posteriores de los senos (flechas).

B)

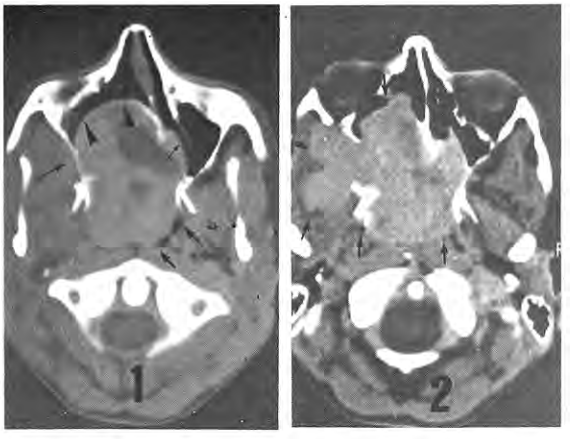

Fig. 55-5 B.—TAC. Mismo enfermo. 1: Cortes sin contraste mostrando una masa que oblitera la luz del cavum (flechas) y que se expande hacia adelante. Las puntas de flecha señalan la expansión de la pared anterior del seno maxilar derecho, signo considerado típico de la enfermedad. La pared posterior derecha se encuentra afectada (flechas largas). El tumor cruza la línea media entrando en las fosas nasales izquierdas y comprimiendo la pared medial del seno maxilar izquierdo (flechas pequeñas). 2: Tras la inyección del medio de contraste se puede apreciar el intenso teñido del tumor que lo delimita perfectamente (flechas).

2. *Lesiones tumorales*

a) *Benignas*

El tumor típico de la nasofaringe es el fibroma o *angiofibroma nasofaríngeo,* que ocurre en varones, generalmente en la pubertad. El angiofibroma representa un 0,5 % de todas las neoplasias de cabeza y cuello. La mayoría de los tumores ocurre entre los 14 y 18 años de edad. La obstrucción nasal ocurre en el 91 % de los casos, y la epistaxis espontánea en el 59 %. La predominancia en varones es tan marcada que se ha dicho que si el diagnóstico se hace en una mujer, se deben realizar estudios cromosómicos.

Desde el punto de vista radiológico, el tumor se presenta como una masa de partes blandas en la nasofaringe.

La extensión a la fosa pterigo-palatina ocurre en aproximadamente el 89 % de los casos, causando aumento de este espacio con desplazamiento anterior de la pared antral. (Fig. 55-5 A.) Este signo radiológico no ocurre únicamente en angiofibromas, pero es un signo característico de la enfermedad. La extensión del tumor al seno esfenoidal ocurre en aproximadamente el 61 % de los casos. Puede también afectar al seno maxilar (43 %) y a los senos etmoidales (35 %).

La tomografía axial computarizada es capaz de demostrar la presencia de la masa con la afectación de las áreas ya mencionadas, así como el hecho de tratarse de una lesión que se realza considerablemente con el contraste, especialmente si es practicado en forma de inyección de bolus. (Fig. 55-5 B.)

Los estudios vasculares demuestran que el angiofibroma es un tumor muy vascular, por lo que las masas hipovasculares o avasculares no se suelen tratar de angiofibromas.

b) *Malignas*

Los tumores malignos más frecuentemente encontrados en la nasofaringe son:

1. Carcinoma
2. Linfoepitelioma
3. Linfoma
4. Sarcoma

El *carcinoma de faringe* puede nacer en cualquier área del epitelio de la nasofaringe.

Los hallazgos radiológicos en las radiografías laterales incluyen masa de partes blandas con prominencia sobre el aire de la nasofaringe. La invasión ósea se corresponde con las rutas de invasión del tumor, si bien la invasión se produce inicialmente a través de los forámenes habituales del cráneo, antes de que se pueda demostrar destrucción ósea.

El suelo del seno esfenoidal se puede afectar muy tempranamente, pudiendo existir destrucción del techo y de la pared posterior, expansión y destrucción de las paredes de los senos y destrucción del suelo de la fosa pituitaria. Las lesiones pueden afectar también a la región etmoido-maxilar, así como la columna cervical.

La *nasofaringografía* con medio de contraste puede demostrar bien los tumores, sobre todo en la línea media, viéndose la separación de la columna de contraste de la pared vertebral anterior.

La *tomografía computarizada* puede ser muy útil en las fases tempranas demostrando la obliteración del receso de la fosita de Rosenmuller, si bien esta obliteración produce una asimetría que puede ser una variante normal, sobre todo cuando existe hiperplasia linfoide. (Fig. 55-6.)

Fig. 55-6.—TAC mostrando la presencia de una masa de partes blandas que comprime la luz del cavum, de bordes mal definidos (flechas). Las estructuras óseas de la región parecen estar bien conservadas.

3. LARINGE

A) Técnicas de examen

La *radiografía lateral* de la laringe es francamente útil y se obtiene habitualmente en inspiración suave, o en fonación espiratoria mientras se pronuncia la letra «i».

La *tomografía de laringe* ha sido y es una exploración utilísima en la demostración de tumores de la región laríngea. Es un método sencillo y que solamente requiere la cooperación del paciente.

La *laringografía,* el relleno de la laringe con contraste positivo, ha sido durante años el método de elección en la demostración de la extensión de los tumores laríngeos. (Fig. 55-7.)

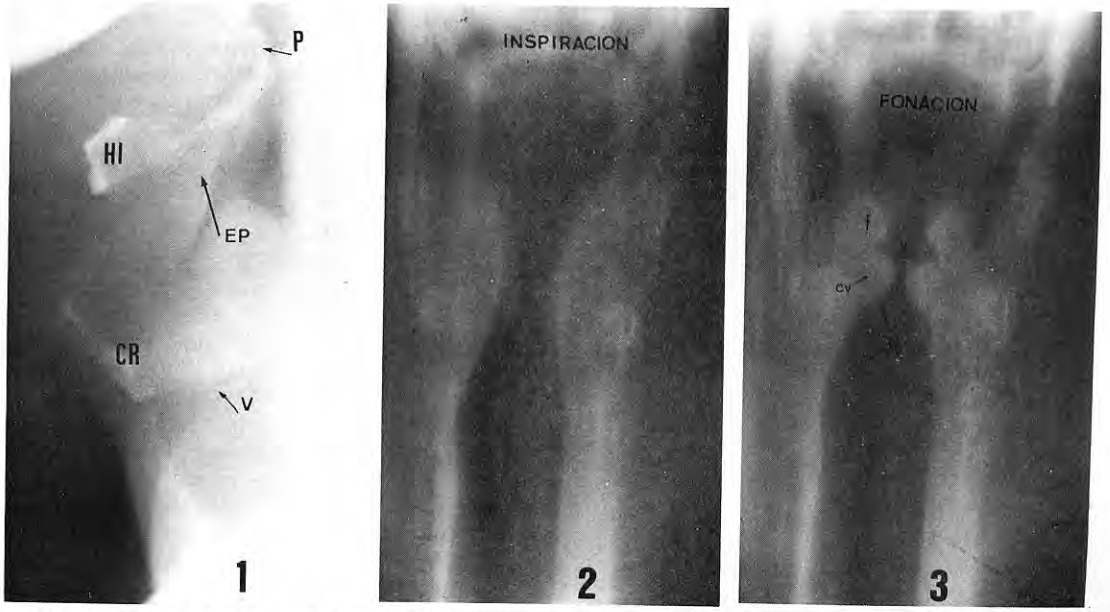

Fig. 55-7.—Semiología de la laringe. 1: Radiografía lateral mostrando claramente la sombra de la epiglotis (EP) y su punta (P). Por debajo del cartílago cricoides (CR) puede verse una línea horizontal correspondiente al ventrículo laríngeo (V). Hueso hioides (HI). 2: Tomografía anteroposterior en inspiración mostrando la simetría de la columna aérea y la falta de definición de las estructuras laríngeas. 3: Mismo enfermo en fonación mostrando la formación del ventrículo (V) y delimitándose bien la cuerda falsa (CF) y la verdadera (CV). Vestíbulo laríngeo (VT).

La *tomografía axial computarizada* es muy útil para evaluar los espacios paralaríngeos y las neoplasias supraglóticas. Esta extensión temprana del carcinoma epiglótico hacia la región preepiglótica es difícil de estudiar por otros métodos. (Fig. 55-8.)

Cuadro 2

LESIONES DE LA LARINGE

1. LESIONES NO TUMORALES
   - A) Cuerpos extraños
   - B) Infecciones
   - C) Trauma
   - D) Quistes
   - E) Seudotumores
   - F) Parálisis
2. TUMORES
   - A) Benignos
   - B) Malignos

B) Lesiones

1. *Benignas*

a) *Lesiones inflamatorias.*—La *epiglotitis aguda* ocurre más frecuentemente en niños entre 3 y 6 años. Suele comenzar con dolor de garganta y fiebre, y progresar muy rápidamente hacia la obstrucción respiratoria, llegando incluso a la muerte. El organismo causante suele ser el hemofilus influenza, que produce marcada hinchazón de la epiglotis y de los pliegues ariepiglóticos, lo que produce a su vez obstrucción, en la entrada del vestíbulo laríngeo, con estridor. Las radiografías laterales del cuello pueden demostrar engrosamiento marcado de la epiglotis y de los repliegues preepiglóticos, y distensión de la hipofaringe y los senos piriformes. Los tejidos prevertebrales son normales.

Fig. 55-8.—TAC en carcinoma laríngeo. Muestra la invasión de la comisura anterior (flechas cortas).

El *croup* o laringotraqueobronquitis ocurre habitualmente entre los 6 meses y los 3 ó 4 años, siendo su origen probablemente inflamatorio viral.

La radiografía en proyección anteroposterior muestra el estrechamiento de la glotis y de la tráquea subglótica durante la inspiración, desapareciendo la forma cuadrada habitual del espacio subglótico. En la radiografía lateral puede verse que la epiglotis y los repliegues ariepiglóticos, así como los tejidos prevertebrales, son normales, lo que lo diferencia de la epiglotis aguda y del edema o el absceso prevertebral. Las complicaciones, que incluyen neumonía y otitis media, ocurren en un 15 % de los pacientes.

b) *Trauma.*—Los traumatismos de laringe y tráquea son poco frecuentes, pero pueden ser muy graves. Es posible diferenciar lesiones que ocurren a través de las vías aéreas superiores y faringe (lesiones internas), o aquellas que se transmiten a través de la superficie externa del cuerpo (lesiones externas).

1. *Lesiones internas.*—Las más frecuentes son las debidas a intubación y traqueotomía, como luego se discutirá. Los gases y líquidos pueden alterar profundamente laringe y tráquea. Se incluyen aquí los corrosivos químicos, venenos, gases, calor intenso, vapor, etcétera.

2. *Lesiones externas.*—Pueden ser debidas a *traumas penetrantes* por balas, cristal, puñaladas, etc. El estudio radiológico se realiza generalmente para visualizar la columna cervical, identificar y localizar los posibles trozos de proyectiles, y demostrar la presencia de enfisema cervical.

El *trauma no penetrante* es casi siempre el resultado de golpes agudos en la cara anterior del cuello.

c) *Quistes.*—A nivel del cuello pueden encontrarse quistes de los pliegues ariepiglóticos, también *llamados quistes saculares* o *embriónicos*. Desde el punto de vista radiográfico son masas densas, homogéneas, bien localizadas, que expanden el pliegue ariepiglótico, haciendo prominencia sobre la región supraglótica.

Los quistes del *conducto tirogloso* ocurren a lo largo de la línea media, como remanentes del conducto que, desde la base de la lengua, desciende hasta el tiroides y se atrofia habitualmente para la sexta semana fetal. A lo largo de este conducto esclerosado pueden aparecer quistes, en cualquier zona del mismo, pero más frecuentemente por encima o por debajo del hueso hioides. Su tamaño oscila entre 1 y 5 cm. En raras ocasiones parecen poder complicarse con carcinoma. Las radiografías laterales pueden demostrar la densidad ovoide, justo por encima o por debajo del hueso hioides. El quiste está íntimamente ligado al hueso hioides, por lo que se mueve sincrónicamente con él durante la deglución. La ultrasonografía puede demostrar perfectamente la naturaleza quística de estas lesiones. (Fig. 55-9 A.)

Los *laringoceles o aereoceles* laríngeos son elongaciones y expansiones del sáculo ventricular. Este sáculo tiene normalmente entre 6 y 8 mm de longitud

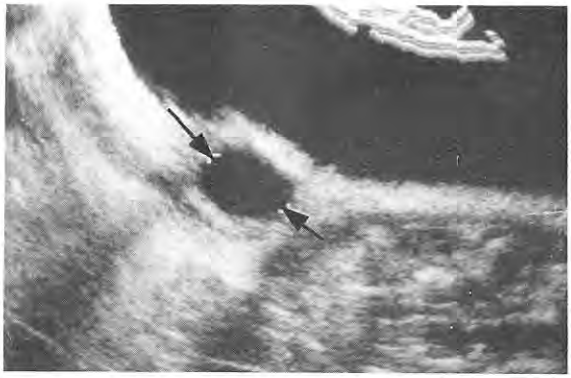

Fig. 55-9 A.—Lesiones quísticas. Quiste del conducto tirogloso. La ultrasonografía en proyección sagital muestra una clara lesión quística por debajo de la pared del cuello (flechas).

en el 75 % de los individuos, y entre 10 y 15 mm en el 25 % restante. En ocasiones se expande hacia arriba y, si se mantiene dentro de la zona laríngea, aparece como una masa de aire a nivel de la valécula, denominado *laringocele interno*. El quiste aéreo puede expanderse lateralmente, romper a través de la zona débil de la membrana tiroidea y presentarse como una masa en la cara lateral del cuello, que varía en tamaño con los cambios de presión intralaríngea: *laringocele externo*. Pueden existir tipos combinados. (Fig. 55-9 B.)

Radiográficamente se trata de áreas localizadas de aire, sin niveles hidroaéreos ni líquido en su interior, que puede rellenarse con material de contraste durante la laringografía.

d) *Parálisis laríngea.*—Aproximadamente un 90 % de las parálisis laríngeas unilaterales están producidas por lesiones periféricas a lo largo del vago o sus ramas. La parálisis aislada del nervio laríngeo superior produce anormalidades sensitivas de laringe y parálisis del músculo cricotiroideo. La parálisis combinada de los nervios laríngeo recurrente, superior e inferior, suele ocurrir después de cirugía del cuello. Un 10 % de las parálisis del nervio laríngeo recurrente ocurre por lesiones del sistema nervioso central, frecuentemente acompañada de parálisis de otros músculos debido a la proximidad de otros nervios craneales. La causa más frecuente de parálisis unilateral parece ser el trauma, que incluye el yatrogénico (cirugía de tiroides, resección radical de cuello, cirugía mediastínica).

Los hallazgos radiológicos de la parálisis de la cuerda pueden detectarse en radioscopia y tomografía de la laringe, pero son más claramente demostrados por laringografía, habiéndose descrito también últimamente por tomografía axial computarizada. (Figura 55-10.)

La cuerda está inmóvil durante la fonación.

Los hallazgos en laringografía de la parálisis del nervio laríngeo han sido analizados por Aga y su frecuencia está expresada en el cuadro siguiente:

Cuadro 3

HALLAZGOS LARINGOGRAFICOS DE LA PARALISIS DEL NERVIO RECURRENTE LARINGEO

1. Limitación de la abdución de la cuerda paralizada	100 %
2. Superposición de la cuerda paralizada sobre la normal	80 %
3. Nivel anormal de la cuerda paralizada	60 %
4. Atrofia de la cuerda	50 %
5. Ventrículo de Morgagni grande	80 %
6. Aplanamiento del ángulo subglótico	70 %
7. Posición oblicua de los aritenoides	50 %
8. Senos piriformes grande y atónico	80 %
9. Vestíbulo laríngeo asimétrico	50 %

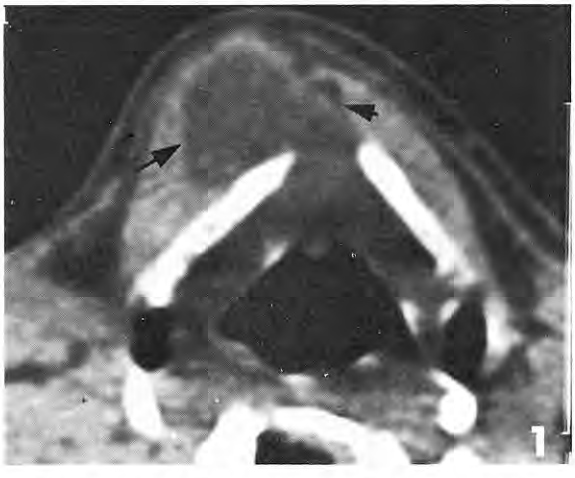

Fig. 55-9 B.—1: Quiste del tirogloso en TAC, mostrando una cavidad claramente quística, pero con contenido algo denso debido al moco existente en el interior del quiste y con paredes bien delimitadas (flechas). (Cortesía de Dr. Libshitz. Houston.)

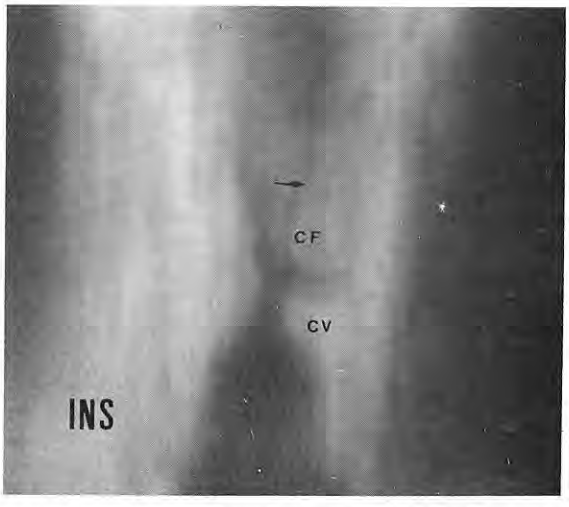

Fig. 55-10.—Parálisis laríngea izquierda. Tomografía anteroposterior en inspiración. En inspiración, la hemilaringe derecha aparece relajada mientras la izquierda presenta una morfología similar a la fonación.

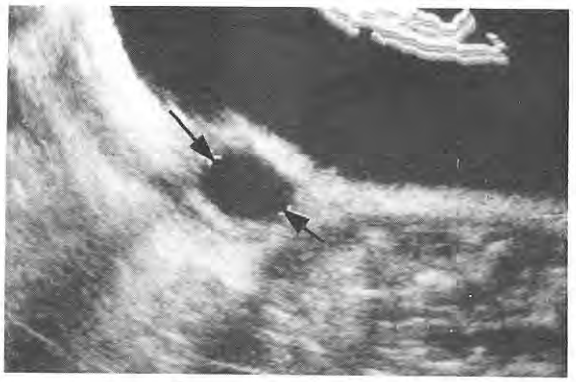

Fig. 55-9 A.—Lesiones quísticas. Quiste del conducto tirogloso. La ultrasonografía en proyección sagital muestra una clara lesión quística por debajo de la pared del cuello (flechas).

en el 75 % de los individuos, y entre 10 y 15 mm en el 25 % restante. En ocasiones se expande hacia arriba y, si se mantiene dentro de la zona laríngea, aparece como una masa de aire a nivel de la valécula, denominado *laringocele interno*. El quiste aéreo puede expanderse lateralmente, romper a través de la zona débil de la membrana tiroidea y presentarse como una masa en la cara lateral del cuello, que varía en tamaño con los cambios de presión intralaríngea: *laringocele externo*. Pueden existir tipos combinados. (Fig. 55-9 B.)

Radiográficamente se trata de áreas localizadas de aire, sin niveles hidroaéreos ni líquido en su interior, que puede rellenarse con material de contraste durante la laringografía.

d) *Parálisis laríngea.*—Aproximadamente un 90 % de las parálisis laríngeas unilaterales están producidas por lesiones periféricas a lo largo del vago o sus ramas. La parálisis aislada del nervio laríngeo superior produce anormalidades sensitivas de laringe y parálisis del músculo cricotiroideo. La parálisis combinada de los nervios laríngeo recurrente, superior e inferior, suele ocurrir después de cirugía del cuello. Un 10 % de las parálisis del nervio laríngeo recurrente ocurre por lesiones del sistema nervioso central, frecuentemente acompañada de parálisis de otros músculos debido a la proximidad de otros nervios craneales. La causa más frecuente de parálisis unilateral parece ser el trauma, que incluye el yatrogénico (cirugía de tiroides, resección radical de cuello, cirugía mediastínica).

Los hallazgos radiológicos de la parálisis de la cuerda pueden detectarse en radioscopia y tomografía de la laringe, pero son más claramente demostrados por laringografía, habiéndose descrito también últimamente por tomografía axial computarizada. (Figura 55-10.)

La cuerda está inmóvil durante la fonación.

Los hallazgos en laringografía de la parálisis del nervio laríngeo han sido analizados por Aga y su frecuencia está expresada en el cuadro siguiente:

Cuadro 3

HALLAZGOS LARINGOGRAFICOS DE LA PARALISIS DEL NERVIO RECURRENTE LARINGEO

1. Limitación de la abdución de la cuerda paralizada	100 %
2. Superposición de la cuerda paralizada sobre la normal	80 %
3. Nivel anormal de la cuerda paralizada	60 %
4. Atrofia de la cuerda	50 %
5. Ventrículo de Morgagni grande	80 %
6. Aplanamiento del ángulo subglótico	70 %
7. Posición oblicua de los aritenoides	50 %
8. Senos piriformes grande y atónico	80 %
9. Vestíbulo laríngeo asimétrico	50 %

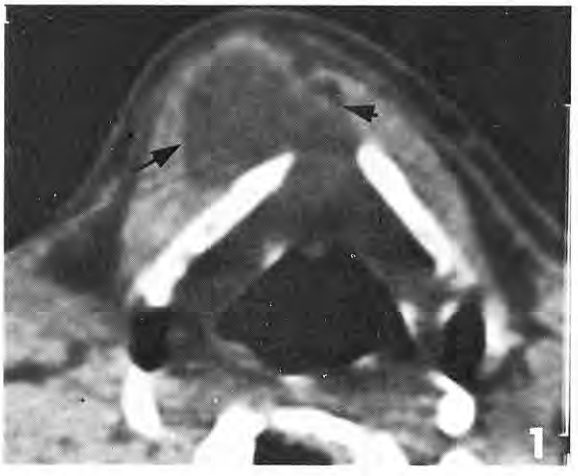

Fig. 55-9 B.—1: Quiste del tirogloso en TAC, mostrando una cavidad claramente quística, pero con contenido algo denso debido al moco existente en el interior del quiste y con paredes bien delimitadas (flechas). (Cortesía de Dr. Libshitz. Houston.)

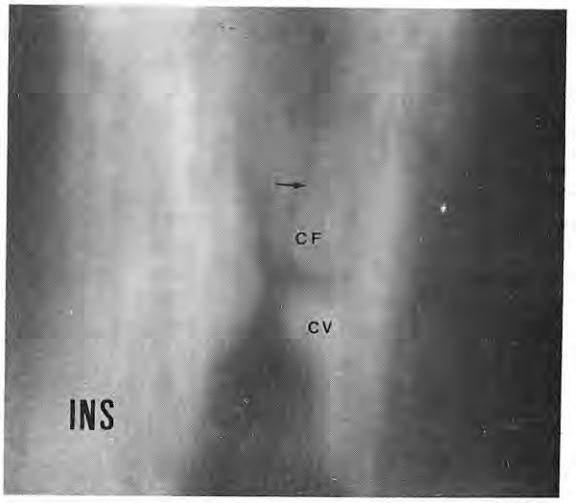

Fig. 55-10.—Parálisis laríngea izquierda. Tomografía anteroposterior en inspiración. En inspiración, la hemilaringe derecha aparece relajada mientras la izquierda presenta una morfología similar a la fonación.

2. *Tumores*

a) *Benignos*

El *papiloma laríngeo* tiene dos edades de incidencia, en niños y en adultos. En niños, es de carácter benigno, pero son importantes porque desarrollan con frecuencia síntomas respiratorios, ronquera, pérdida de la voz y disnea. El aspecto radiológico es generalmente de masas de partes blandas, irregulares, que se proyectan en la luz de la laringe. En ocasiones, puede existir extensión subglótica e incluso papilomatosis difusa en todo el árbol bronquial. Los papilomas en adultos tienen las mismas características histológicas que en niños y los estudios de laringe pueden demostrar el tamaño y localización de las masas, que suelen ser nítidas y recortadas. (Fig. 55-11.)

Fig. 55-11.—Papiloma laríngeo. En proyección lateral laringográfica, el contraste tiñe claramente la tumoración redondeada (flechas).

b) *Malignos*

Un 95 % de los tumores que se pueden encontrar en la laringe son *carcinomas epidermoides*. Existe cierta tendencia a la asociación de tumores epidermoides de cabeza y cuello con cáncer del esófago y del pulmón.

Hallazgos radiológicos.—El diagnóstico radiológico de los tumores de la laringe se basa fundamentalmente en la demostración de *masas* que nacen de la misma y se proyectan dentro de las vías aéreas, lo que ocurre generalmente en el tipo exofítico. La presencia de *engrosamiento localizado* con deformidad ocurre fundamentalmente en tumores de tipo infiltrativo. La mucosa laríngea normal es muy lisa y, cuando se destruye por tumor, aparece irregular. En ocasiones puede ser un hallazgo muy sutil. En condiciones normales, la laringe tiene gran facilidad para que sus componentes se muevan, incluso en presencia de edema. La *pérdida de la movilidad* o de la *distensibilidad* de estructuras laríngeas, normalmente movibles, es sugestivo también de la existencia de tumores. (Figura 55-12.)

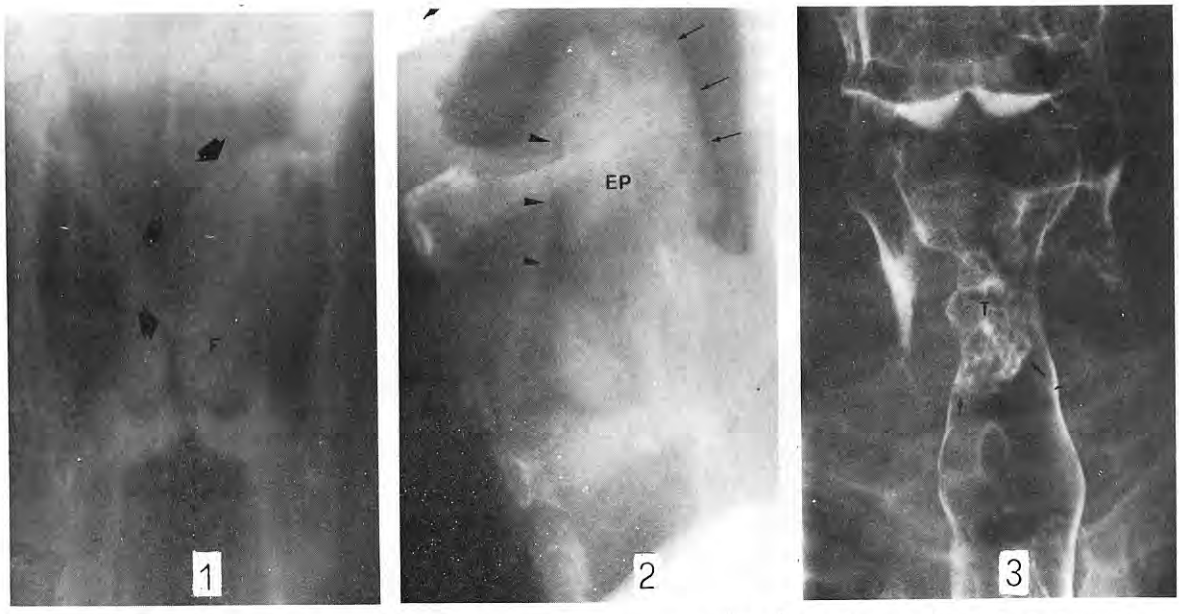

Fig. 55-12.—Carcinoma laríngeo. 1: Tumor supraglótico causando engrosamiento de la cuerda falsa izquierda (F) y haciendo prominencia sobre el vestíbulo laríngeo (flechas). 2: Carcinoma de epiglotis causando ensanchamiento marcado de la misma (EP). El borde posterior de la misma presenta irregularidades (flechas). La cara laríngea de la epiglotis oblitera el espacio aéreo (puntas de flecha). 3: Carcinoma de la cuerda verdadera derecha (T) invadiendo el espacio subglótico (flechas).

4. TRAQUEA CERVICAL

Tumores

Los tumores traqueales malignos incluyen el *carcinoma epidermoide,* que es el tipo más frecuente. Puede ser exofítico o infiltrativo y tener ulceraciones superficiales. Normalmente es un tumor de 2 a 4 cm de longitud, pero puede ser superior.

El *cilindroma o carcinoma adenoideo quístico* es un tumor similar al de las glándulas salivares. Tiene tendencia a invadir la pared traqueal y las estructuras vecinas, extendiéndose submucosamente a larga distancia, más allá del tumor visible a la inspección. (Fig. 55-13.)

Muchas lesiones pasan inadvertidas, hasta que existe compromiso importante de la luz traqueal, produciendo grandes masas que pueden causar ensanchamiento mediastínico. El atrapamiento aéreo pulmonar con insuflación, puede ocurrir cuando están comprometidos los bronquios principales.

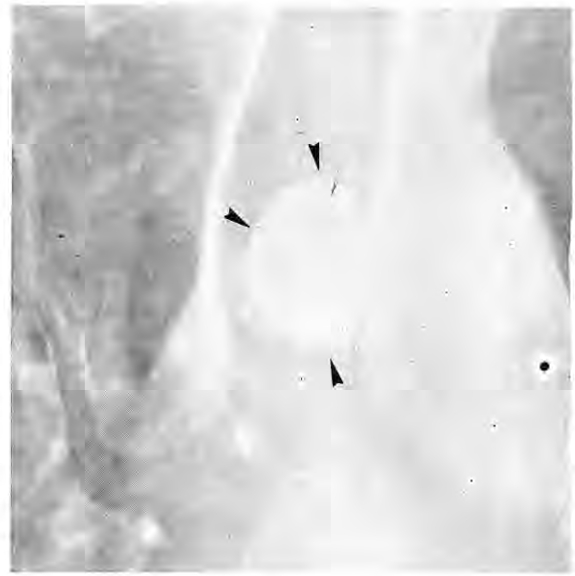

Fig. 55-13.—Cilindroma traqueal. La xerotomografía anteroposterior muestra una masa nítida perfectamente definida que nace de la pared izquierda de la traqueal distal (puntas de flecha).

EL TIROIDES

DR. C. S. PEDROSA

1. RECUERDO ANATOMOFISIOLOGICO
2. TECNICAS DE EXPLORACION
3. GRANDES SINDROMES

1. RECUERDO ANATOMOFISIOLOGICO

La glándula tiroidea tiene su origen en el conducto tiroideo que se extiende desde la faringe caudalmente hacia el cuello. En el individuo normal existen dos lóbulos conectados por un istmo.

Desde el punto de vista funcional el tiroides produce hormonas, las almacena y las libera a la circulación. Está controlado por el eje hipotalámico-pituitario. El hipotálamo produce una hormona liberadora de tirotropina (TRH) que, actuando sobre la hipófisis anterior, produce una descarga de hormona estimuladora del tiroides (TSH). La mayor parte del yodo que circula por el plasma es *atrapado* en el tiroides, aunque también puede ser atrapado en pequenas cantidades por las glándulas salivares, la mucosa intestinal, etc. Prácticamente todo el yodo no atrapado por el tiroides se excreta por la orina. Dentro del tiroides es *organificado,* pasando el yoduro a yodo por oxidación. El yodo se une a la parte tirosil de la tiroglobulina formando monoyodotiroxina (MIT) o diodotirosina (DIT). Dos unidades de DIT forman tiroxina (T-4) y una de MIT y otra de DIT forman triodotiroxina (T-3).

El tiroides *almacena* T-3 y T-4 en la tiroglobulina en el coloide folicular. La *liberación* se produce por actuación de peptidasas y proteasas. La T-3 y T-4 se ligan a moléculas, principalmente globulinas procedentes del hígado (TGB), manteniendo un equilibrio entre las formas libres y las ligadas a globulinas.

2. TECNICAS DE EXPLORACION

A) Radiología convencional

Las radiografías del cuello pueden mostrar la presencia de calcificaciones en nódulos tiroideos e incluso en carcinoma. Pueden verse masas de partes blandas desplazando la tráquea.

La radiografía de *tórax* puede mostrar masas mediastínicas. La extensión subesternal de un tiroides del cuello es frecuente, produciéndose la presencia de una masa en el mediastino superior (1-3 % de los operados). Ocasionalmente, si la masa nace de la parte posterior o lateral de los lóbulos puede entrar en el mediastino posterior superior (75-80 % de los bocios intratorácicos). La tráquea es desplazada generalmente, así como frecuentemente, por el esófago. La calcificación ocurre en aproximadamente el 25 % de los casos.

Los tumores pueden mostrar metástasis nodulares múltiples que pueden ser de gran tamaño o también una siembra miliar difusa que es muy típica del carcinoma de tiroides. (Fig. 55-14.)

El corazón puede mostrar cardiomegalia y congestión pulmonar en el hipertiroidismo, sugestivo de la presencia de un fallo cardiaco por volumen minuto aumentado. Estos hallazgos desaparecen con trata-

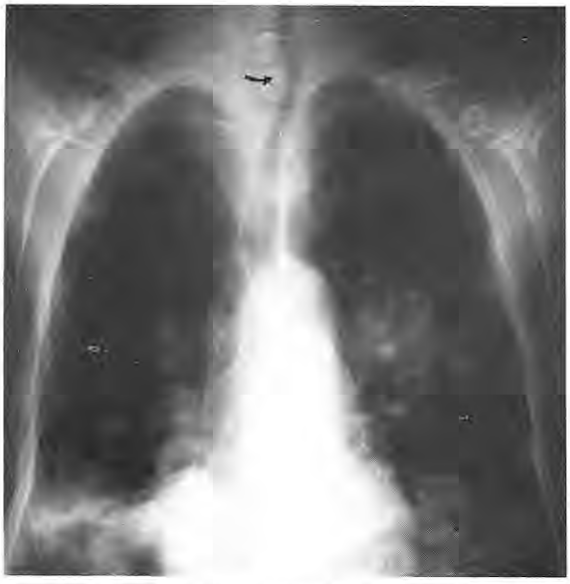

Fig. 55-14.—Carcinoma de tiroides. La radiografía de tórax muestra compresión y desviación de la tráquea cervical (flechas) por la masa del carcinoma. Existen numerosísimas metástasis redondeadas por ambos parénquimas pulmonares.

miento tiroideo adecuado. El mixedema puede presentarse con cardiomegalia debido a derrame pericárdico.

En los huesos pueden encontrarse *metástasis,* frecuentemente líticas. En ocasiones se puede observar metástasis con gran componente expansivo.

B) Estudio isotópico

Yodo (I^{131}).—Ha sido el más frecuentemente utilizado a pesar de tener una dosis más bien alta de radiación. En los últimos tiempos ha sido sustituido por el I^{125} si bien, al ser producto de ciclotrón, no es usado de forma extensa.

TSH.—El nivel de TSH se determina por medio de técnicas de radioinmunoensayo. El método es importante en el diagnóstico de hipotiroidismo de causa hipofisaria o hipotalámica.

Tecnecio^{99m}.—En la actualidad se realiza la demostración del tiroides con inyección intravenosa de pertenectato de tecnecio 99 (T_6 O_4-) que es un estado oxidativo del Tc^{99m}. El isótopo es atrapado por la glándula tiroides produciendo en 20 minutos buenas imágenes de la glándula. Sin embargo, no se organifica o incorpora a la hormona tiroidea como el yodo. Este método es excelente para demostrar la posición, tamaño y forma de la glándula tiroidea y también para establecer la presencia o ausencia de nódulos que atrapan el TcO_4, en cuyo caso serán *nódulos calientes* o funcionantes, y aquéllos que no tienen captación, *nódulos fríos* o no funcionantes. En los últimos tiempos se está utilizando asimismo la angiografía con isotopos.

C) Ultrasonidos

La mejor indicación del ultrasonido del tiroides se da en el diagnóstico diferencial entre nódulos sólidos y líquidos. Algunas lesiones presentan características que hacen sospechar la presencia de carcinoma o que podrían diferenciarse de adenomas. El ultrasonido también es útil para controlar la punción de quistes tiroideos.

Cuadro 1

CARACTERISTICAS ULTRASONOGRAFICAS DE LAS LESIONES TIROIDEAS

1. ADENOMA FOLICULAR	Nódulo hipoecogénico (81 %). Nódulo hiperecogénico (12 %). Nódulo isoecogénico (6 %); pueden tener «Halo». Pueden ser quísticos (16 %).
2. BOCIO	Glándula aumentada Glándula difusamente inhomogénea (50 %). Nódulos múltiples (50 %). Calcificación.
3. TIROIDITIS	Ecos anormales difusos de bajo nivel (100 %). Ecogeneidad disminuida. Nódulos definidos (50 %)
4. QUISTE SIMPLE	Paredes lisas. No ecos internos. Refuerzo posterior.
5. QUISTE HEMORRAGICO	Masa quística bien definida. Bordes irregulares Septaciones internas.
6. CARCINOMA	Practicamente siempre hipoecoico (94 %). Halo infrecuente.

Simeone, 1982

En los casos de nódulo solitario detectado por el estudio isotópico, se puede esperar la presencia de nódulos adicionales o anormalidades difusas de la glándula hasta en el 40 % de los casos. Esto es importante, ya que la multinodularidad es mucho más frecuentemente benigna que maligna, lo que produce un cambio considerable de actitud terapéutica. Por otra parte, el ultrasonido podría servir para evaluar la respuesta del nódulo a la terapia hormonal supresiva y, por último, en algunos casos, para ser utilizada como guía en las biopsias aspiraciones de la zona.

Las características ultrasonográficas de las principales lesiones tiroideas están reflejadas en el cuadro número 1. (Fig. 55-15.)

D) Tomografía axial computarizada (TAC)

Se ha utilizado fundamentalmente en el estudio del exoftalmos bilateral, en el que puede verse el engrosamiento de los músculos del ojo.

Ultimamente se ha prestado especial atención al uso del TAC en las lesiones del cuello.

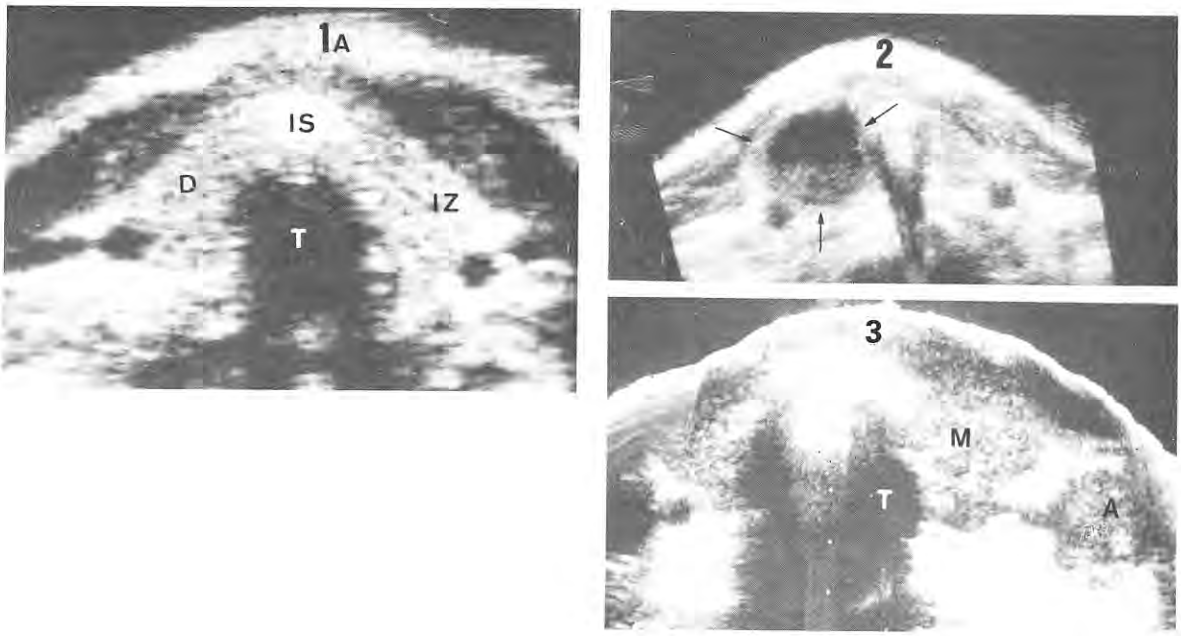

Fig. 55-15.—Semiología ecográfica tiroidea. 1: Tiroides normal. En proyección axial puede identificarse la tráquea (T), el lóbulo derecho (D), el izquierdo (IZ) así como el istmo (IS). En proyección sagital el tiroides (TR) presenta una estructura homogénea. 2: Quiste hemorrágico. La tumoración quística del lóbulo tiroideo derecho presenta un nivel líquido-líquido en su interior (flechas). 3: Carcinoma de tiroides. El lóbulo tiroideo izquierdo está reemplazado por una masa densa de bordes mal definidos (M) que se acompaña de adenopatías homolaterales en el cuello (A).

En los individuos jóvenes la glándula está naturalmente realzada debido al contenido en yodo. Sin embargo, con la edad almacena menos yodo y, por tanto, se necesita la inyección intravenosa de contraste para poder demostrarla bien.

E) **Biopsia-aspiración**

La realización de biopsia-aspiración del nódulo solitario tiroideo es hoy corriente en los Departamentos de Radiología. La punción se realiza bajo control ultrasonográfico.

El estudio de la literatura demuestra que los falsos positivos en la biopsia son escasísimos mientras que los falsos negativos son aproximadamente el 4,8 %, subiendo para el carcinoma al 14 %.

3. GRANDES SINDROMES

A) **Tiroides retroesternal**

Está situado por detrás del manubrio y generalmente unido al tiroides cervical, aunque puede ser el único tiroides que funcione. El scanning con I^{131} es muy útil para su demostración. Ultimamente se ha utilizado el TAC.

B) **Bocio**

Es un aumento difuso de la glándula y puede ser endémico o incluso familiar, de origen dietético o incluso esporádico. Las mujeres se afectan más frecuentemente que los hombres. La enfermedad comienza habitualmente en la adolescencia. El scanning isotópico muestra aumento difuso de la glándula, en la que pueden verse nódulos múltiples. Múltiples nódulos fríos sugieren el bocio multinodular.

C) **Nódulo tiroideo**

Los *nódulos calientes* son aquellos en los que la actividad es mayor que en el resto del tejido tiroideo que lo rodea. Habitualmente es debido a tejido tiroideo autónomo que puede producir signos clínicos de tirotoxicosis. Más infrecuentemente puede ser debido a una hiperfunción de tejido tiroideo normal.

Un *nódulo frío* es aquel en que existe un defecto de actividad en la zona del nódulo, rodeado de actividad normal del tiroides. Las lesiones que más frecuentemente lo producen son el adenoma (aproximadamente el 35 % de los casos) y el carcinoma (10 a 20 %), pero también quistes (10 a 15 %), tiroiditis focal, abscesos, metástasis, adenoma paratiroideo, etc.

D) **Carcinoma de tiroides**

El tipo *papilar bien diferenciado* es el más frecuente. En la mayor parte de los pacientes con este tumor, las metástasis captan el yodo, si ha habido previamente tiroidectomía o una dosis importante de I^{131} administrada. El pobremente diferenciado es más frecuen-

te en las personas viejas y sus metástasis no captan el I^{131}.

El *carcinoma medular* del tiroides es una neoplasia que se caracteriza por la producción de calcitonina, la calcificación de focos metastásicos primarios y la asociación con otras neoplasias endocrinas. Constituye entre el 3,5 y el 10 % de todos los tumores malignos del tiroides.

La forma familiar del tumor es habitualmente componente del síndrome de Sipple, también conocido como MEN IIA, caracterizado por la presencia de carcinoma medular tiroideo, feocromocitoma adrenal (frecuentemente bilateral) e hiperplasia de las glándulas paratiroides.

Es un tumor que ocurre más frecuentemente entre la cuarta y sexta décadas de la vida. Del 80 al 90 % de los tumores son esporádicos. Generalmente la presentación clínica es la de un bocio multinodular o nódulos palpables en un tiroides que por otra parte es normal.

Los hallazgos radiológicos a nivel del cuello incluyen la presencia de calcificaciones densas, irregulares en la propia masa tumoral, mucho más acusadas de los que se ven normalmente en otros tipos de carcinomas de tiroides. Estas calcificaciones pueden verse en el tumor primario o en ganglios metastásicos. El tumor no concentra localmente el yodo radioactivo por lo que generalmente son nódulos fríos dentro de un tejido tiroideo normal.

A nivel del esqueleto las metástasis se presentan aproximadamente en un 17 % de los pacientes, son generalmente líticas pero también pueden presentarse blásticas o mixtas.

El tórax presenta metástasis en aproximadamente el 21 % de los casos. En el parénquima pulmonar pueden verse nódulos generalmente estelares, más frecuentes en los lóbulos inferiores y que pueden presentar calcificación. En otras ocasiones puede verse un patrón fibronodular que puede llegar a confundirse con la fibrosis intersticial. Es frecuente la presencia de adenopatías hiliares y mediastínicas, que también pueden calcificar con invasión de las estructuras mediastínicas.

E) **Tiroiditis**

La tiroiditis crónica de Hashimoto es la más frecuente. Ocurre más frecuentemente en mujeres de edad media. Aproximadamente un 80 % de los casos terminan en hipotiroidismo.

El estudio ultrasonográfico en la tiroiditis de Hashimoto muestra un patrón anormal, difuso, de ecos bajos con descenso en la ecogeneidad de la glándula. Pueden encontrarse nódulos definidos hasta en el 40 % de los casos.

F) **Hipertiroidismo**

Ocurre aproximadamente en 3 por cada 10.000 personas, es mucho más frecuente en mujeres y en la cuarta y quinta décadas de la vida. Desde el punto de vista isotópico, es una glándula difusamente aumentada que muy frecuentemente presenta un lóbulo piramidal muy prominente. La captación del yodo es muy elevada no siendo infrecuentes niveles del 60 %.

Los hallazgos radiológicos incluyen la pérdida de la densidad ósea, que es muy similar a la que se puede observar en otras formas de osteoporosis, si bien la osteopatía hipertiroidea tiene tendencia a alteraciones no solamente en la columna vertebral, sino también en la pelvis, cráneo, manos y pies. Puede haber compresiones vertebrales, cifosis o cifoescoliosis, vértebras en hueso de pescado, así como reabsorción de hueso a nivel del cráneo, sobre todo en la región frontal, donde puede simular mieloma múltiple.

G) **Hipotiroidismo**

Se conoce con el nombre de hipotiroidismo y mixedema un cuadro clínico con deficiencia de tiroxina y tironina. Hay una forma primaria en la cual la glándula tiroidea está afectada y una forma secundaria en la cual existe una deficiencia en la hormona estimulante del tiroides (TSH).

Existen múltiples causas de hipotiroidismo que incluyen la destrucción de la glándula después de la terapia radiactiva yodada o de cirugía secundaria a enfermedades inflamatorias como tiroiditis, por reemplazamiento tumoral de la glándula, por atrofia, así como varias medicaciones infiltrativas y alteraciones hipofisarias.

Los hallazgos radiológicos son muy típicos en la edad pediátrica. La maduración ósea retrasada es muy característica y en el recién nacido la ausencia de epífisis distal femoral y proximal tibial es un dato radiológico de mucho interés. El hallazgo radiológico fundamental del hipotiroidismo es el retraso en la maduración ósea.

En el cráneo las alteraciones fundamentales se refieren a la base del mismo. El cese o disminución del crecimiento de la sincondrosis esfeno-occipital produ-

Fig. 55-16.—Hipotiroidismo. La imagen de la pelvis muestra la presencia de fragmentación múltiple de ambas epífisis femorales.

ce braquicefalia. Puede haber crecimiento de la silla turca o suturas prominentes, huesos wormianos accesorios, desarrollo disminuido de las mastoides y senos paranasales y prognatismo.

Las epífisis afectadas de las extremidades pueden tener múltiples centros de osificación en vez de uno solo, sobre todo a nivel de las cabezas femorales y humerales y en los huesos naviculares del tarso. Estos hallazgos suelen desaparecer después del tratamiento. (Fig. 55-16.)

LAS PARATIROIDES

DRA. A. PEINADOR

1. INTRODUCCION
2. TECNICAS DE EXPLORACION
3. GRANDES SINDROMES PARATIROIDEOS
4. CONDUCTA RADIOLOGICA

1. INTRODUCCION

Las paratiroides son unas glándulas de pequeño tamaño, 2-3 × 1 mm, de forma oval y situadas generalmente en la porción media de la cara posterior de la glándula tiroides. Normalmente hay cuatro, dos superiores y dos inferiores, pero su número puede variar considerablemente. Las glándulas inferiores pueden variar su posición desde el cuello hasta el mediastino superior.

2. TECNICAS DE EXPLORACION

A) Radiografía de tórax

En proyección pa. y lateral puede mostrar en raras ocasiones indentación de la tráquea por una masa de las paratiroides.

B) Esofagograma

El relleno del esófago cervical con bario puede, en muy raras ocasiones, demostrar en las radiografías anteroposteriores una pequeña compresión en la pared lateral del mismo.

C) Ultrasonido

El ultrasonido es una técnica excelente para examinar el cuello; sin embargo, es muy difícil demostrar la paratiroides, ya que el tejido paratiroideo tiene una ecogenicidad similar o un poco menor a la tiroides, y dada la proximidad de ambas glándulas, a menudo se funden sus densidades, por lo que, en condiciones normales, no se pueden identificar como estructuras separadas.

La *hiperplasia* paratiroidea suele verse en ultrasonido como masas bilaterales, de menor ecogeneidad que la tiroides, mientras que *las neoplasias* suelen ser masas de bordes definidos, sólidas o quísticas, cuya ecogeneidad es menor que la del tejido tiroideo circundante. El adenoma es una masa oval, sólida, de menor ecogeneidad que el tejido tiroideo, que a veces presenta áreas de degeneración quística. (Fig. 55-17 A.)

Los *quistes* suelen ser asintomáticos y 2,5 veces más frecuentes en mujeres mayores. En 20-30 % de los casos pueden ser funcionales, en cuyo caso son más frecuentes en varones y presentan signos de hiperparatidoidismo, a veces sólo bioquímicamente. Los US pueden definir la lesión y servir de guía para su punción-aspiración, con anterior examen del líquido.

La sensibilidad del ultrasonido en lesiones paratiroideas se estima entre el 88-95 %, con una especificidad de hasta un 90 %.

D) Tomografía axial computarizada (TAC)

Los *adenomas paratiroideos* descritos suelen verse en el TAC como masas de baja densidad, muy bien definidas por el tejido tiroideo, sugiriendo así su origen paratiroideo. La mitad de los que no se ven en la cirugía están situados en la unión cervicotorácica y representan adenomas de situación ectópica. (Figura 55-17 B.)

Los principales problemas en el diagnóstico con TAC incluyen los grandes bocios multinodulares, los

Fig. 55-17 A.—Ecografía del paciente del TAC siguiente mostrando la masa del adenoma (flechas).

adenomas paratiroideos muy pequeños, los enfermos con cuello muy corto y los que presentan glándulas paratiroides de localización muy baja.

E) Punción-aspiración de glándulas paratiroides

Cuando las glándulas paratiroides están aumentadas de tamaño, se puede efectuar la punción-aspiración percutánea bajo control del TAC, lo que permite llegar a un diagnóstico de las masas paratiroideas mediante la medida de la concentración de PTH en el material aspirado. La punción-aspiración también puede llevarse a cabo bajo control de ultrasonido, siendo técnica más simple, de menor costo y alta seguridad diagnóstica (86,5 %).

F) Arteriografía

La arteriografía puede demostrar el teñido de un tumor de las paratiroides. Sin embargo, los hallazgos pueden ser similares a los que se ven en tumores tiroideos y, por tanto, presentar dificultades diagnósticas.

La toma de muestras por *venografía* parece ser la exploración más adecuada para la demostración del adenoma paratiroideo. Los niveles de hormona paratiroidea en las venas que drenan el adenoma se elevan enormemente (hasta 40 veces su nivel normal). La combinación de arteriografía selectiva y toma de muestras localiza las lesiones paratiroideas en el 90 % de los casos.

3. GRANDES SINDROMES PARATIROIDEOS

A) Hiperparatiroidismo

Es una enfermedad producida por la secreción aumentada de hormona paratiroidea (PTH). Este aumento produce la clásica tríada de hipercalciuria, hipercalcemia e hiperfosfatemia.

a) *Clasificación del hiperparatiroidismo*

1. *Hiperparatiroidismo primario.*—Es aquel causado por adenoma, hiperplasia o carcinoma. El *adenoma es la causa* más frecuente, siendo el responsable del 88 % de los casos de hiperparatiroidismo. Los *carcinomas* son raros, constituyendo aproximadamente un 0,6 - 5 % de los casos. La *hiperplasia* paratiroidea alcanza casi el 10 % de estos casos y es causa frecuente de hiperparatiroidismo recurrente postquirúrgico.

2. *Hiperparatiroidismo secundario.*—Es normalmente el resultado de la presencia de enfermedad crónica renal, aunque puede también ocurrir en presencia de osteomalacia prolongada. El descenso del calcio sérico estimula la secreción de PTH y causa hiperplasia paratiroidea. Habitualmente se acompaña de osteoesclerosis y osteomalacia, y se conoce con el nombre de osteodistrofia renal.

3. *Hiperparatiroidismo terciario.*—Es aquel en el que las glándulas paratiroides funcionan autónomamente y no se regulan por niveles de calcio sérico. Esta enfermedad se da fundamentalmente en pacientes que están en diálisis o con trasplante renal, pero en los que la enfermedad ósea es progresiva.

4. *Hiperparatiroidismo ectópico.*—Se produce con glándulas paratiroideas normales, cuando existe un tumor productor de PTH, siendo el más frecuente el carcinoma de pulmón. También puede presentarse en carcinoma de riñón, ovario, útero y páncreas.

5. *Síndrome de MEN.*—Es un síndrome de neoplasias endocrinas múltiples, frecuentemente familiar, que se acompaña de hiperparatiroidismo. Se divide en tres grupos:

Men I (Síndrome de Wermer).—Presenta hiperparatiroidismo en un 90 % de los casos. El hiperparatiroidismo se asocia a tumor de los islotes del páncreas en el 80 % de los casos y a adenomas pituitarios en un 65 %.

Fig. 55-17 B.—Radiología del hiperparatiroidismo. 1 y 2: La tomografía axial del mismo paciente muestra un nódulo a la izquierda de la tráquea que se realza tras la inyección del medio de contraste (flechas). Venografía selectiva mostrando la compresión de las venas por un adenoma (flechas).

El *MEN II, o síndrome de Sipple*, se caracteriza por hiperparatiroidismo en un 40 %, Ca. medular de tiroides en 95 % y feocromocitoma en un 50 % de los casos.

En el *MEN III* los pacientes tienen Ca. medular de tiroides (95 %), feocromocitoma (50 %) y tumores neurales de las mucosas (100 %). Se asocia este último con facies marfanoides y la incidencia de hiperparatiroidismo es menor.

b) *Hiperparatiroidismo primario*

Hallazgos radiológicos.—El hallazgo radiológico más temprano es la reabsorción subperióstica del hueso, que ocurre sobre todo a lo largo de los márgenes radiales de las falanges medias, en el borde medial del tercio superior de las tibias y en las porciones distales de las clavículas. El primer hallazgo es la pérdida de la definición cortical normal, seguida de una reabsorción irregular que da al hueso un aspecto en «madeja» muy peculiar, mientras el margen o borde endostial permanece inicialmente intacto. (Fig. 55-18.)

La presencia de dedos en palillo de tambor (Clubbing) y la reabsorción de las porretas terminales de las falanges, son hallazgos típicos del hiperparatiroidismo, que incluso, en ocasiones, pueden tener lugar antes de la reabsorción perióstica mencionada.

Estas lesiones son seguidas de disminución generalizada de la densidad ósea, dando lugar a una apariencia de «vidrio deslustrado» acompañada de reabsorción endóstica, que en los estadios finales de la enfermedad puede llegar a festoneado endóstico generalizado. La pérdida de la densidad ósea en el cráneo da lugar al contorno borroso de las tablas internas y externas, acompañadas de pequeñas áreas radiotransparentes, que ha sido descrito como la imagen de «sal y pimienta».

A medida que la enfermedad progresa aparecen lesiones focales, expansivas, con aspecto destructivo, fundamentalmente en la mandíbula, pelvis, costillas y fémures, aunque pueden afectar a cualquier hueso. Suelen ser de diferentes tamaños y se denominan *«tumores pardos»,* debiéndose probablemente a hemorragia intraósea.

c) *Hiperparatiroidismo secundario y terciario*

Hallazgos radiológicos.—La reabsorción subperióstica ocurre en las mismas localizaciones que en el hiperparatiroidismo primario. Puede existir además

Fig. 55-18.—Hiperparatiroidismo. Semiología ósea. 1: Reabsorción subperóstica las falanges de la mano (flecha). 2: Reabsorción cortical del borde tibial (flecha sólida), con condrocalcinosis en la articulación de la rodilla (flecha hueca). 3: Tumor pardo del cúbito (flechas).

reabsorción intraarticular en manos, hombros, articulación temporomandibular, articulación fémororrotuliana y codos. En el hiperparatiroidismo secundario es frecuente la formación de hueso perióstico nuevo con una frecuencia superior a la del hiperparatiroidismo primario. La afectación ósea visible radiológicamente ocurre en un 80 % de los enfermos sometidos a diálisis prolongada. La osteoesclerosis, que es rara en el hiperparatiroidismo primario, es frecuente en la osteodistrofia renal (20 % de los pacientes). La presencia de osteoesclerosis indica fallo renal crónico y se asocia a niveles altos en sangre de PTH. La apariencia radiológica de la osteoesclerosis es muy típica en las vértebras, donde produce densidad en los platillos vertebrales, ocasionando la llamada columna de «Rugger-Jersey» también camiseta de rugby.

Las calcificaciones de partes blandas son más frecuentes en el hiperparatiroidismo secundario que en el primario.

B) **Hipoparatiroidismo**

La mayor parte de los casos de hipoparatiroidismo se deben a extirpación de las paratiroides al hacer tiroidectomía. No hay hallazgos radiológicos en el hipoparatiroidismo postquirúrgico. El diagnóstico se hace por la clínica y la hipocalcemia, sobre todo en presencia de convulsiones no explicadas.

En el hipoparatiroidismo primario o idiopático pueden existir calcificaciones de los ganglios basales o de los plexos coroideos, que parecen ser una manifestación de un trastorno genético. En un 25 % de los casos de hipoparatiroidismo primario hay aumento de densidad en la porción metafisaria de los huesos largos.

CONDUCTA ANTE UNA MASA EN EL CUELLO

DR. C. S. PEDROSA

1. INTRODUCCION
2. FRECUENCIA DE LAS LESIONES
3. TECNICAS DE EXAMEN
4. CONDUCTA RADIOLOGICA

1. INTRODUCCION

La mayoría de las masas que ocurren en el cuello son superficiales y, por tanto, detectadas habitualmente por el paciente, que suele recurrir directamente al clínico para su evaluación. En casos más excepcionales, puede ser el clínico quien, en el transcurso de una exploración física, detecta la masa en el cuello.

En muchos pacientes, la presencia de una masa en el cuello no exige exploración radiográfica alguna, como puede ocurrir en pacientes con linfoma conocido, en los que la masa es una parte más del complejo sindrómico del paciente. La presencia de un ganglio en el cuello, en enfermos con tumores a distancia, es probablemente una indicación clara de biopsia de la masa. Sin embargo, la aparición de las nuevas técnicas de imagen ha hecho posible afinar en el diagnóstico de las masas en el cuello, al poder evaluar sus componentes quísticos o sólidos, así como su lugar de origen. La evolución clínica de estas masas es de importancia, ya que, como señalaron Skandalakis y Gray en su «Regla de los siete»:

— La masa inflamatoria habitual ha estado presente durante siete días.

— La masa neoplásica habitual ha estado presente durante siete meses.

— La masa congénita habitual ha estado presente durante siete años.

2. FRECUENCIA DE LAS LESIONES

Alrededor del 50 % de las masas del cuello son de origen tiroideo, mientras que el otro 50 % tiene un origen extratiroideo. En el cuadro número 1, puede verse el origen de las masas no tiroideas del cuello, siguiendo la famosa «Regla de los ochenta» de Gray y Skandalakis. (Fig. 55-19.)

— El 80 % de las masas cervicales no tiroideas son neoplásicas y el 20 % inflamatorias congénitas.

— El 80 % de las masas neoplásicas son malignas y el 20 % benignas.

— El 80 % de las masas neoplásicas son en varones y el 20 % en hembras.

— El 80 % de las masas malignas son metastásicas y el 20 % primarias.

— El 80 % de las masas metastásicas proceden de localizaciones primarias por encima de la clavícula y el 20 % por debajo de la clavícula.

En el cuadro 1 pueden verse las causas de masas en el cuello:

3. TECNICAS DE EXAMEN

A) **Medicina nuclear**

Los estudios isotópicos pueden ser útiles para demostrar la presencia de destrucción ósea en enfermos con masas en el cuello. También son la prueba de elección en la demostración de tiroides lingual, recidiva local del carcinoma tiroideo y en adenopatías cervicales del tumor.

Cuadro 1

MASAS EN EL CUELLO

CAUSAS

A) Tiroideas (50 %).
B) No tiroideas.
1. Congénitas.
   — Quiste tirogloso.
   — Quiste braquial.
   — Higroma quístico.
   — Meningocele.
2. Inflamatorias.
   — Adenopatías.
   — Abscesos.
3. Tumorales.
   — Primarios
   — Secundarios.
4. Otros.

B) Radiografía simple

En la exploración de las masas no tiroideas, la radiografía simple puede tener valor cuando demuestra calcificaciones ovaladas o flebolitos en el seno de un hemangioma. También es útil en la demostración de destrucción ósea, sobre todo a nivel de la columna cervical, lo que puede ser importante en presencia de abscesos de la zona, tumores neurogénicos, etc.

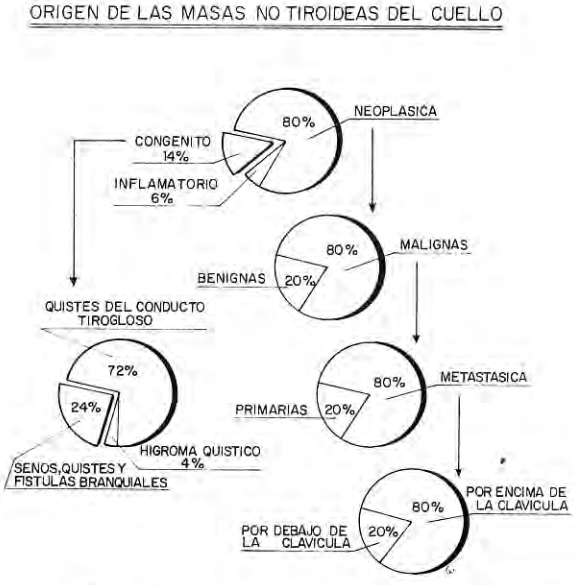

Fig. 55-19.—Esquema de las masas no tiroideas del cuello con su distribución porcentual. (Siguiendo a Skandalakis y Gray: *Anomalías congénitas*, Editorial Pediátrica, 1975. Reproducida con permiso.)

C) Ultrasonidos

El interés por los ultrasonidos en las lesiones del cuello ha crecido considerablemente en los últimos años. El US puede detectar si una masa es sólida o quística, su tamaño y la distancia y localización con referencia a la piel para posibles biopsias.

El US puede ser útil en la detección de una masa en el cuello y el estudio de sus relaciones con los vasos del mismo. Puede diferenciarse una vena o arteria dilatada, de una auténtica masa cercana a un vaso y por la que presenta pulsación transmitida.

D) Tomografía computarizada

Cada vez se está utilizando más la tomografía computarizada en el estudio de masas en el cuello. El TAC permite una perfecta definición de los huesos de la zona, de las partes blandas, de los planos fasciales entre los diferentes músculos, etc. Todo ello hace que pueda demostrar perfectamente las lesiones óseas, la presencia de abscesos dependientes de ellas, la posición de las masas, con relación a los vasos del cuello, etc. El TAC es asimismo útil para detectar el origen de las masas cervicales, que, en ocasiones, pueden nacer en el mediastino y ascender, y otras veces proceder de la base del cráneo. Puede ser también marcadamente útil en las lesiones inflamatorias, como abscesos, osteomielitis, etc., y en las complicaciones postoperatorias, hematomas, abscesos, seromas, etc.

E) Estudios baritados

La presencia de masas en el cuello puede obedecer a metástasis de carcinomas de cabeza y cuello, por lo que la exploración del esófago superior es obligada. Los estudios de bario, pueden ser útiles para demostrar la presencia de tumores a nivel de la faringe, así como descartar la posible presencia de otro primario a nivel del esófago o recurrencia de un tumor previamente extirpado.

F) Angiografía

La mayoría de los pacientes que presentan masas en el cuello no requieren estudios angiográficos. Sin embargo, la angiografía puede estar indicada, sobre todo en tumores del cuello sólidos y pulsátiles, que pueden representar tumores del cuerpo carotídeo. La angiografía puede mostrar un «blush» vascular bien circunscrito, típico de estos tumores.

G) Biopsia-aspiración

La biopsia-aspiración del cuello está indicada en las masas quísticas del mismo. La punción puede realizarse bajo control de ultrasonidos.

4. CONDUCTA RADIOLOGICA

De todo lo anteriormente expuesto se puede deducir que, en el momento actual, estamos en condiciones de evaluar las masas en el cuello, de origen no tiroideo, de manera más completa, obviando cirugías o biopsias innecesarias y contribuyendo al estadiaje de las lesiones de la zona.

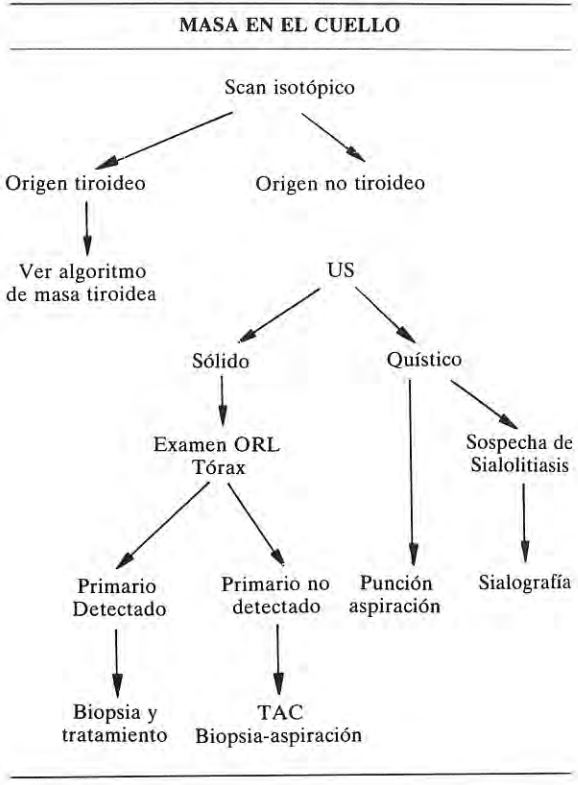

56
SISTEMA VASCULAR: ARTERIAS, VENAS Y LINFATICOS

DR. J. GALLEGO BEUTER

http://booksmedicos.blogspot.com

1. SISTEMA ARTERIAL
2. SISTEMA VENOSO
3. SISTEMA LINFATICO

1. SISTEMA ARTERIAL

A) Técnica

La *arteriografía* o *angiografía* es la visualización directa del sistema arterial. En el pasado, se utilizaba fundamentalmente la punción arterial percutánea directa, en la zona a examinar. Esta técnica de examen directo ha sido sustituida por la cateterización percutánea, conocida como técnica de Seldinger, en honor de su autor.

Consiste, básicamente, en la punción arterial, mediante un trocar hueco de calibre fino, seguida de la introducción de una «guía de acero» a través del mismo. Una vez retirada la aguja, se mantiene dentro de la arteria la guía y se introduce a su través el catéter dentro de la arteria.

B) Complicaciones

Las fundamentales están reflejadas en el cuadro número 1.

Cuadro 1

COMPLICACIONES DE LA ARTERIOGRAFIA

SISTEMICAS	LOCALES
1. Reacción alérgica.	1. Hematoma en el área de punción.
2. Embolismo por: A) Coágulo del catéter. B) Fibras de algodón.	2. Seudoaneurisma.
3. Hipotensión (reacción vagal).	3. Fístula arteriovenosa.
	4. Trombosis local.
	5. Infección local.

La mayoría de las complicaciones de tipo local se deben a técnica poco cuidadosa por parte del radiólogo. Es bien conocido el hecho que el número de complicaciones locales disminuye a medida que aumenta la experiencia del radiólogo.

Las complicaciones sistémicas son enteramente similares a las que se producen cuando se inyecta el contraste por vía venosa para la realización de urografía intravenosa. Sin embargo, el contraste es bastante mejor tolerado cuando se administra por vía intraarterial y las complicaciones del tipo de la reacción vagal están en relación con la alta osmolaridad del contraste.

La inyección de cantidades grandes del medio de contraste puede tener un efecto lesivo directo en determinados órganos. Así, por ejemplo, en el riñón se produce un aumento de las resistencias vasculares, con disminución del flujo total.

C) Angiografía por sustracción digital (ASG)

a) *Indicaciones*

Las principales indicaciones de la angiografía por sustracción digital, cuando se utiliza la vía venosa, son:

1. Enfermedad obstructiva arterial, de cualquier etiología, que asiente a nivel de troncos supraórticos o extremidades, y en la hipertensión arterial en la que se sospeche la etiología vascular. En este apartado concreto, esta técnica está generalmente aceptada como método insustituible, en comparación con los procedimientos tradicionales. (Fig. 56-1.)
2. Detección de masas, a cualquier nivel siempre que sean vasculares, pero especialmente en cerebro, hígado y riñón.
3. Diagnóstico de aneurismas y fístulas arteriovenosas.
4. Malformaciones vasculares, especialmente en cráneo y extremidades.
5. Evaluación de la cirugía vascular y de la angioplastia transluminal percutánea (ATP).
6. En el embolismo pulmonar.

D) **Semiología general**

Las lesiones elementales de las arterias pueden clasificarse en aneurismas, estenosis y trombosis, embolias y por último malformaciones vasculares y fístulas arteriovenosas.

a) *Aneurismas*

La presencia de un saco en comunicación con la luz principal de una arteria, se conoce con el nombre de *aneurisma*. Los principales tipos de aneurisma se reflejan en el cuadro siguiente:

Cuadro 2

ANEURISMAS. TIPOS

1. Degenerativo.
2. Micótico.
3. Congénito.
4. Disecante.
5. Traumático.
6. Postestenótico.

1. *Aneurismas degenerativos.*—Son la consecuencia del debilitamiento de la pared arterial y de la destrucción localizada de la túnica media de las arterias afectas de ateroesclerosis. Por su forma, pueden ser saculares o fusiformes. Los lugares más frecuentes de formación de aneurismas *fusiformes* son la aorta abdominal y las arterias ilíacas primitivas. Los puntos más habituales de aparición de aneurismas degenerativos *saculares* son: la aorta abdominal, las arterias poplíteas y, con menos frecuencia, las arterias femorales en situación distal al ligamento de Poupart.

La posibilidad de ruptura de los aneurismas degenerativos es tanto mayor cuanto mayor sea su diámetro, y así, aquéllos que tienen menos de 6 cm sólo se rompen en un 4 % de las ocasiones, mientras que los que tienen 7 cm o más de diámetro tienen una probabilidad de ruptura del 80 %. Cuando existe hipertensión arterial asociada, la posibilidad de ruptura aumenta notablemente. (Fig. 56-2.)

Fig. 56-1.—Angiografía por sustracción digital de troncos supraórticos. Proyección OAD. Obstrucción completa de la arteria carótida interna izquierda (puntas de flecha) en la bifurcación carotídea.

2. *Aneurismas micóticos.*—Resultan de la destrucción de la pared vascular por una infección supurativa o granulomatosa. La fuente de infección puede ser intravascular, generalmente una endocarditis bacteriana, en cuyo caso se les denomina *secundarios,* o puede estar en cualquier punto del organismo y llegar a la pared arterial a través de una diseminación hematógena. En este segundo caso se les conoce como *aneurismas primarios.*

Este tipo de aneurisma puede localizarse en cualquiera de las arterias del organismo, aunque son más frecuentes en la aorta, troncos cervicales, arteria mesentérica superior, arterias renales y las de las extremidades.

En arteriografía aparecen como formaciones saculares, sin ninguna característica etiológica diferencial. En ocasiones, si es reciente, puede verse una neoformación vascular en su periferia, demostrativa de la existencia de una infección, o una masa inflamatoria vecina que sugiere su etiología micótica. La proximidad de adenopatías a la arteria puede sugerir también la etiología.

Una forma especial de este tipo de aneurisma es la aortitis sifilítica, cuya frecuencia ha disminuido notablemente.

La dilatación y calcificación de la aorta ascendente son los signos radiológicos más frecuentes en la aortitis sifilítica.

3. *Aneurismas congénitos.*—Aparecen como defecto, ausencia o escaso desarrollo congénito de la musculatura. Su localización más frecuente es la porción intracerebral de los troncos supraórticos. Tiene preponderancia en el sexo femenino, que llega al 60 %, y se manifiestan especialmente después de la quinta década. Son múltiples en el 20 % de los casos. Se encuentran localizados en los dos tercios anteriores del círculo arterial y en la base del cerebro, en el 85 % de los casos, con el siguiente orden de frecuencia:

1. Bifurcación de la cerebral media.
2. Cerebral anterior y comunicante anterior.
3. Carótida interna.
4. Comunicante y cerebral posterior.
5. Arterias basilares y ramas de las mismas.

Estos aneurismas se suelen descubrir porque sangran y dan lugar a una hemorragia intraparenquimatosa y subaracnoidea. En estos pacientes la exploración inicial debe ser un TAC, en el que puede verse el aneurisma, o, al menos, puede conocerse su situa-

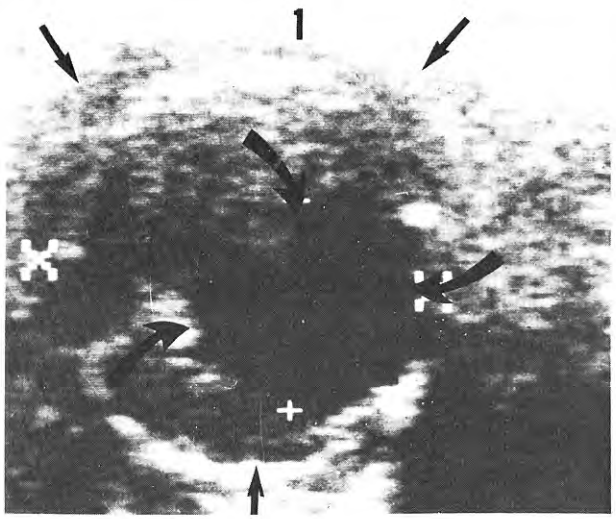

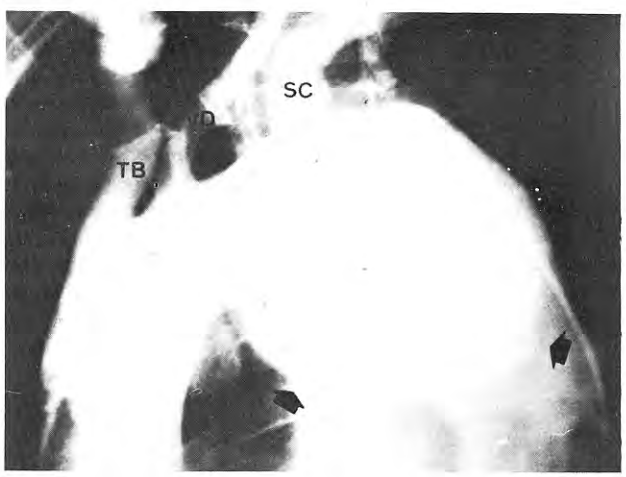

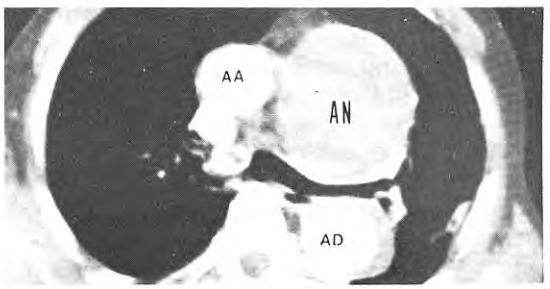

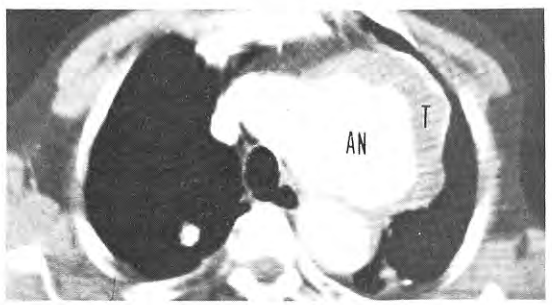

Fig. 56-2.—Técnicas de imagen en el aneurisma arterioesclerótico. 1: Ecografía que muestra un aneurisma de arota abdominal (flechas rectas). La luz verdadera (flechas curvas) está reducida por la presencia de trombo intramural. 2 y 3: Aneurisma del cayado aórtico distal (AN). La porción trombosada (T) se visualiza tras la inyección de contraste. Aorta ascendente (AA). Aorta descendente (AD). La angiografía confirma el aneurisma (flechas).

ción aproximada, por la localización de la hemorragia. En el más breve plazo posible debe efectuarse una arteriografía selectiva de ambas arterias carótidas internas y de la vertebral.

El aspecto característico de estos aneurismas es el sacular o en forma de «baya» de pequeño tamaño, generalmente por debajo de 1,5 cm. Los aneurismas de más de 2 cm son raros, y los de tamaño mayor, excepcionales. (Fig. 56-3.)

4. *Aneurismas disecantes.*—El término es incorrecto, y deberían llamarse hematomas disecantes. Su localización fundamental es la aorta, y pueden afectar a sus ramas primarias.

El aneurisma disecante es la consecuencia de la penetración forzada de la sangre a través de una ulceración en la pared, con separación de las láminas de la misma y formación de un canal falso por el que discurre la sangre. Este canal se forma habitualmente en la túnica media, entre sus dos tercios internos y el externo.

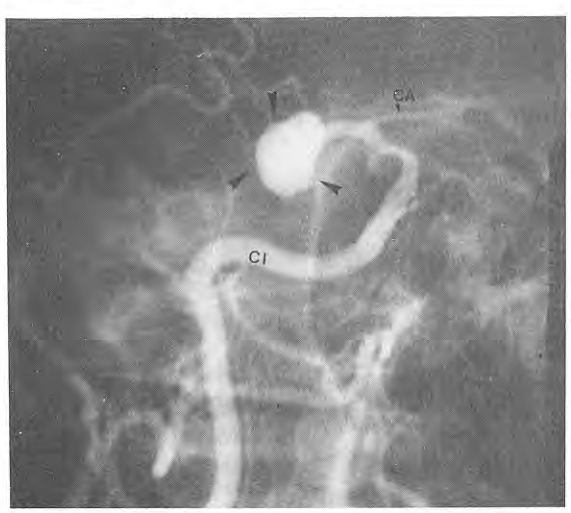

Fig. 56-3.—Aneurisma congénito. Gran aneurisma morular (puntas de flecha) de la arteria cerebral media. Se asocia espasmo de la porción intradural de la carótida interna (CI) y de la arteria cerebral anterior (CA).

La ulceración que da lugar a la disección ocurre fundamentalmente en dos puntos. Uno es el área supravalvular, justamente por encima de la inserción pericárdica. El otro, es aquél donde el ligamento arterioso se une a la aorta descendente. De acuerdo con la extensión y el origen, y siguiendo a De Bakey, la disección de aorta se clasifica en tres categorías:

Tipo 1. Toda la aorta está afectada. Es el tipo más frecuente.

Tipo 2. Limitada exclusivamente a la aorta ascendente. Es el más raro.

Tipo 3. La disección de aorta se origina distal a la subclavia izquierda y sigue hacia abajo, pudiendo afectar a la aorta abdominal.

Por lo que respecta a los signos radiológicos de disección, el más típico, aunque no exclusivo, es el ensanchamiento mediastínico, sobre todo si es progresivo (demostrando en radiografías sucesivas). Así mismo, la separación entre la calcificación de la íntima, cuando existe, y el borde externo de la aorta, es muy sugestiva de disección. Otros signos en radiología simple son el desplazamiento de la tráquea hacia la derecha, del esófago hacia la derecha y hacia delante y el ensanchamiento de la línea paraespinal. El derrame pleural o la aparición de un casquete extrapleural en los vértices del tórax, sugieren el sangrado fuera de la pared arterial.

En la exploración con US, los criterios de disección son: ensanchamiento de la raíz aórtica, aumento del grosor de la pared y separación de los componentes de la pared arterial. En ocasiones, es posible ver la íntima flotando y moviéndose dentro de la luz de la aorta, separando los canales verdadero y falso.

La tomografía axial computarizada se debe realizar siempre con inyección de bolo de contraste. Por lo general, se identifican una dilatación de la aorta y la existencia de un trombo que desplaza la íntima calcificada hacia dentro, en el caso de que el hematoma esté coagulado, o bien se puede ver la íntima flotando y separando los canales falso y verdadero, por los cuales pasa la sangre cuando la disección no está trombosada. (Fig. 56-4.)

La *arteriografía,* la ASD, son los procedimientos definitivos para el diagnóstico del origen, extensión y afectación secundaria de otras arterias, además de la aorta.

Cuando ambos canales, verdadero y falso, están permeables, se verán ambos separados por una fina línea radiotransparente que representa a la íntima despegada (colgajo o «flap»). El flujo es siempre más rápido y la densidad del contraste mayor en el canal verdadero que en el falso. (Fig. 56-5.)

5. *Aneurismas traumáticos.*—Pueden producirse secundariamente a la sección parcial de una arteria por un traumatismo. La tendencia a la hemorragia en una arteria parcialmente seccionada, se debe a la incapacidad de la misma para retraerse. Si el hematoma que se forma es capaz de detener definitivamente la hemorragia, ahí termina el proceso. Si la hemorragia continúa bajo el hematoma, puede entonces rodearse de una capa fibrosa, cuya cara más interna experimenta un proceso de endotelización hasta formar una seudoíntima. Se forma así un *falso aneurisma,* en el que la sangre entra durante la sístole y sale durante la diástole. Esto explica la naturaleza pulsátil de este tipo de aneurismas también llamados «hematomas pulsátiles».

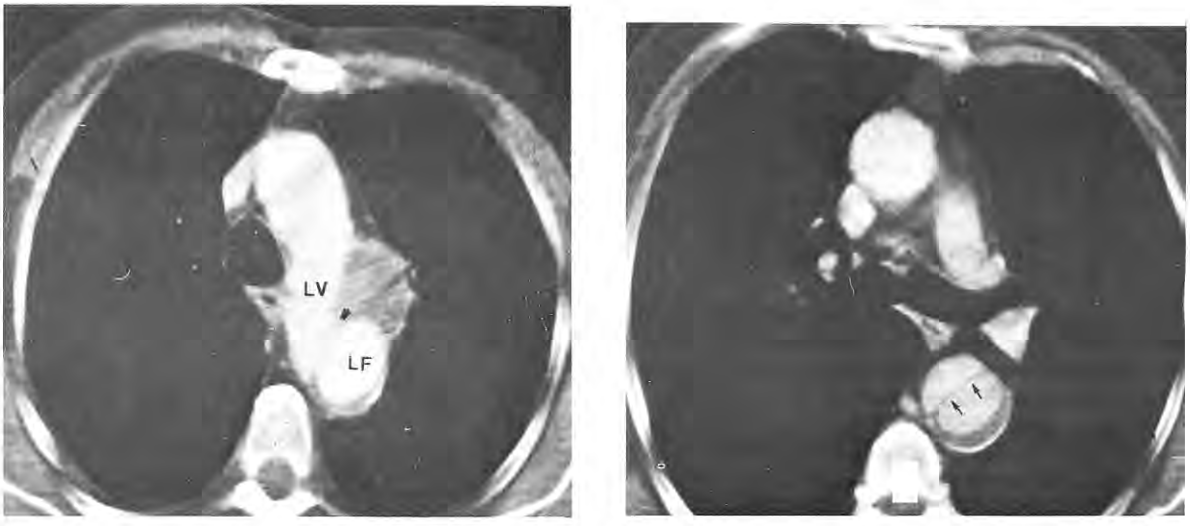

Fig. 56-4.—Aneurisma disecante de la aorta torácica. Los cortes tomográficos muestran un aneurisma con calcio en su periferia (flechas). Puede apreciarse la luz verdadera (LV) así como la luz falsa (LF) separadas (flechas). Puede apreciarse el colgajo de la íntima como una pequeña línea radiotransparente que atraviesa el contraste (flechas).

La arteriografía pone de manifiesto una formación sacular, en contacto con la arteria, que se llena lentamente y en cuyo interior se ven diferentes densidades del contraste, en relación con el flujo turbulento o con la presencia de coágulos en el interior del mismo. El saco queda teñido a veces durante varios segundos después de que el contraste haya desaparecido de la arteria de la que depende.

b) *Estenosis y trombosis*

La estenosis es probablemente el hecho más frecuente en patología arterial. La mayor parte de los procesos que afectan a las arterias se manifiestan por estenosis de las mismas, siendo incluso muy frecuente la presentación de este signo en patología tumoral. En general, se considera que una estenosis tiene trascendencia hemodinámica cuando la reducción del diámetro de la arteria, en la zona afectada, es del 50 % o más, lo que representa una reducción en la sección del vaso del orden del 80 %.

Entre las causas congénitas de estenosis, la más notable es la coartación de aorta, y entre las adquiridas, la arterioesclerosis es con mucho la más frecuente. Otros procesos adquiridos en los que se presenta estenosis arterial son la displasia fibromuscular y las arteritis. Destacan, en este grupo por su especial entidad, la arteritis de Takayasu, la tromboangitis obliterante y la panarteritis nodosa.

Por lo que respecta a la *displasia fibromuscular,* su etiología es desconocida. Afecta fundamentalmente a la arteria renal y, en menor proporción, a otras arterias, como los troncos cerebrales y digestivos. Se presenta en sujetos jóvenes, aunque se ha descrito también en pacientes de mediana edad.

Por lo que se refiere a la morfología de la estenosis, que es variable (focal, multifocal con o sin aneurismas, tubular), es característica la afectación distal al orificio de salida del tronco, en la aorta. (Fig. 56-6.)

La *panarteritis nodosa* es otra enfermedad inflamatoria del sistema arterial, que afecta a los vasos de mediano y pequeño calibre, así como a las arteriolas. La angiografía demuestra estenosis segmentarias u oclusiones con formación de pequeños aneurismas en las arterias de mediano y pequeño calibre. En el riñón, estas alteraciones se localizan en las arterias interlobares y arterias arqueadas, con la aparición de los «microaneurismas», que son muy característicos de la enfermedad.

La *tromboangitis obliterante* es una enfermedad inflamatoria de las arterias y venas, de mediano y pequeño calibre, de las extremidades, que cursa con obstrucción segmentaria de las mismas. Afecta sobre todo a adultos jóvenes, con un predominio neto en los varones, el principal factor etiológico parece ser el tabaquismo.

Las lesiones son característicamente segmentarias y, en ocasiones, desaparece completamente alguno de

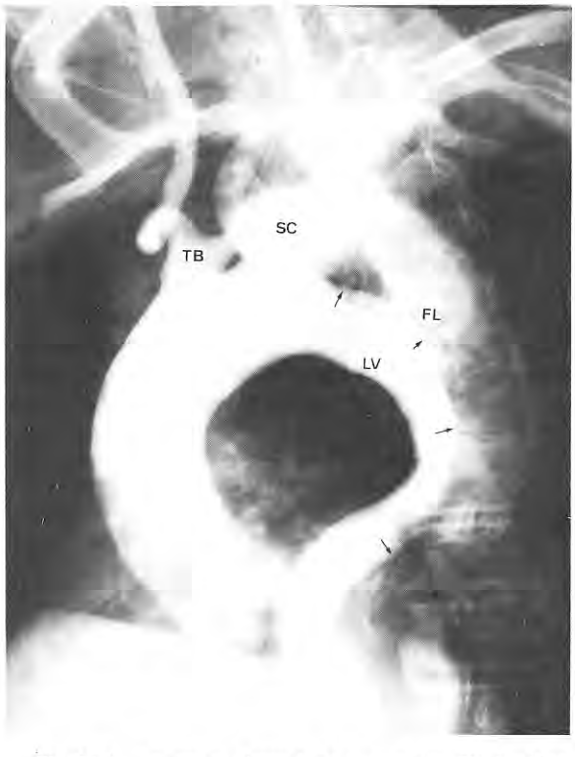

Fig. 56-5.—Aneurisma disecante de la aorta tipo III. La disección tiene su origen distal a la arteria subclavia izquierda (SC). El límite entre la luz verdadera, más contrastada (LV) y la luz falsa más débilmente teñida (FL), aparece bien definido (flechas). La disección se prolonga en el sentido descendente hacia la aorta abdominal.

Fig. 56-6.—Displasia fibromuscular. Estenosis severa focal y con aspecto arrosariado (flechas), en el tercio distal de la arteria renal derecha en una mujer hipertensa de 25 años de edad.

los troncos arteriales de la pierna, a nivel justamente de su nacimiento, sin que exista recanalización del mismo. La circulación colateral es pobre y es también característica de la enfermedad su pobre respuesta, tras la simpatectomía química o quirúrgica.

La *trombosis* es, en la mayoría de los casos, secundaria a la estenosis severa, como un escalón más en la historia natural de la misma. Otras veces es secundaria a una contusión arterial sin necesidad previa de estenosis, y, en muy raras ocasiones, es primaria o idiopática.

Un caso un tanto especial viene representado por la trombosis de curso crónico de la aorta abdominal, en general bien tolerada, que se conoce como *síndrome de Leriche.* (Fig. 56-7.)

c) *Embolias*

La oclusión arterial a distancia por émbolos es una causa común de oclusión arterial aguda. Parece ser que su frecuencia ha aumentado con la mejoría en el tratamiento de las enfermedades cardiacas, que permiten una supervivencia mayor y un mayor empleo de endoprótesis valvulares. Aunque la embolia se puede producir en cualquier arteria, estadísticamente se demuestra que las de las extremidades inferiores son las más afectadas (75 % de los casos), y, dentro de ellas, la femoral. Le siguen en frecuencia la localización pulmonar, que muchas veces pasa inadvertida, por tratarse de embolias de pequeña entidad.

Una causa frecuente de embolia, sobre todo a nivel de los troncos supraaórticos, la constituye las placas ulceradas de arterioesclerosis, que se manifiestan por accidentes isquémicos transitorios (TIA). Otra fuente

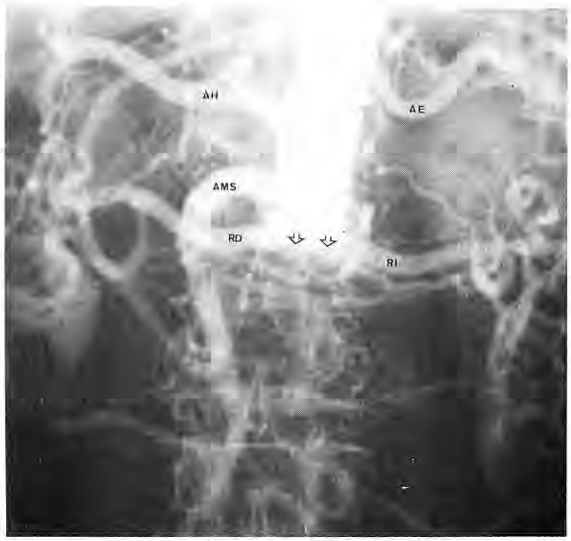

Fig. 56-7.—Síndrome de Leriche. Obstrucción completa de la aorta abdominal inmediatamente por debajo del nacimiento de las arterias renales (flechas). Entre el nacimiento de las arterias renales (RD, RI) y el tronco celíaco (AH y AE) la aorta presenta numerosas placas de ateroma. Arteria mesentérica superior (AMS).

menos común se encuentra en la zona preestenótica de la arteria subclavia, en el síndrome del opérculo torácico superior, que es responsable de embolias distales en las manos. Finalmente, los aneurismas de cualquier tipo pueden ser también fuentes de émbolos.

La confirmación diagnóstica debe realizarse siempre con angiografía, directa o por sustracción digital, teniendo un valor muy similar al mencionado en el apartado de trombosis. La imagen arteriográfica de una embolia en estadio precoz es la de un stop completo, de forma convexa, del contraste en la arteria. (Fig. 56-8.) Esta imagen es patognomónica de embolia arterial aguda.

d) *Malformaciones vasculares y fístulas arteriovenosas*

Constituyen un grupo muy heterogéneo de alteraciones vasculares, de las que claramente se diferencian las fístulas arteriovenosas adquiridas, englobándose el resto dentro del término un tanto ambiguo de angiodisplasia.

Las *fístulas arteriovenosas adquiridas* obedecen prácticamente en la totalidad de los casos, a un traumatismo generalmente penetrante, responsable de la laceración de una arteria y una vena próximas. Por esta razón, son especialmente frecuentes en las extremidades.

La clasificación de las lesiones no traumáticas es confusa, aunque generalmente se acepta la siguiente, independientemente del lugar en la que se encuentran situadas:

1. Angiodisplasia con fístula arteriovenosa o angiomas de circulación rápida.
2. Hemangiomas o angiodisplasias capilares.
3. Angiodisplasias puramente venosas.

Angiodisplasias con fístula arteriovenosa.—Se caracterizan por el aumento de tamaño de las arterias que las nutren, con circulación rápida del contraste, cortocircuito precapilar y visualización inmediata del sistema venoso, que también aparece dilatado.

En radiografías simples pueden presentar flebolitos (25 %), y cuando se encuentran en las extremidades pueden observarse ocasionalmente alteraciones óseas, tales como osteoporosis, elevación perióstica y alteración de la longitud de los huesos. El aspecto angiográfico difiere según la localización, pero, en general, las arterias que los nutren están discretamente dilatadas, no hay fístulas arteriovenosas y existe una rica red vascular arteriocapilar, que se aprecia mucho mejor en las fases tardías de la arteriografía, con áreas de acúmulo del contraste e incluso formación de lagos vasculares.

E) **Angiografía terapéutica**

Las posibilidades de la llamada radiología terapéutica o intervencionista son múltiples. Tienen todas en

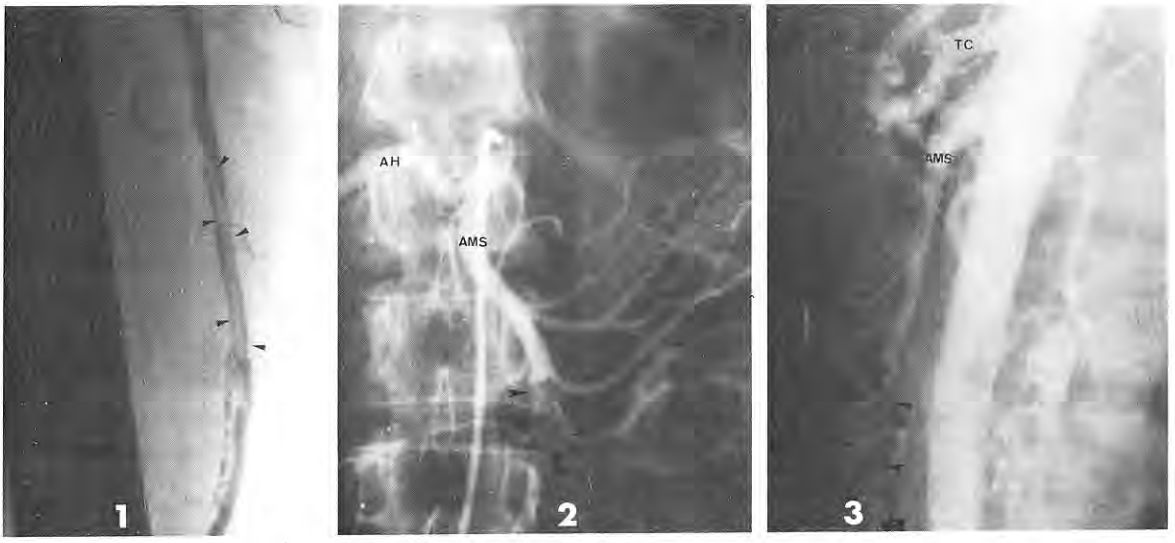

Fig. 56-8.—Embolia arterial. 1: Defecto de repleción en la arteria femoral superficial que corresponde a un émbolo (puntas de flecha), que permite el paso distal del contraste. 2 y 3: Inyecciones selectivas de la arteria mesentérica superior y aortografía lateral en un paciente con enfermedad mitral. Después del nacimiento de la tercera rama yeyunal se aprecia un defecto intraluminal (puntas de flecha), que obstruye casi por completo la luz de la arteria. Más distalmente (flecha gruesa) la obstrucción de la misma es completa.

común el utilizar la clásica técnica de Seldinger de cateterismo percutáneo para el abordaje. Las más características vienen reflejadas en la lista siguiente, y de ellas comentaremos las más interesantes, puesto que es un capítulo muy extenso:

1. Perfusiones intravasculares.
2. Técnicas de embolización vascular y desvitalización de órganos.
3. Angioplastia transluminal percutánea.
4. Conducta terapéutica en el embolismo pulmonar.
5. Extracción de cuerpos extraños intravasculares.

1. *Técnicas de oclusión vascular y desvitalización de órganos.*—Es probablemente el apartado más extenso. Las aplicaciones de esta técnica son multitud y se está utilizando para el control de la hemorragia en tubo digestivo (vía arterial y en varices esofágicas), hemorragia intraabdominal extraluminal, hemorragia secundaria a traumatismos (riñón, retroperitoneo, pelvis e hígado y bazo), y hemorragia en tumores, como paliativo o preoperatoriamente. También en la hemoptisis, en tumores y fístulas arteriovenosas en cabeza, aneurismas intracraneales, malformaciones y angiomas de las extremidades, fístulas arteriovenosas pulmonares y de vísceras abdominales, aneurismas arteriales de cualquier localización y en supresión de la función de órganos tales como el bazo, en la hiperesplenia, o el riñón, en la hipertensión nefrógena terminal. Así mismo se ha utilizado en el hiperparatiroidismo y en el tratamiento del varicocele, mediante oclusión de la vena espermática.

2. *Perfusiones intravasculares.*—La inyección intraarterial de drogas vasodilatadoras y vasoconstrictoras se empleó, en un principio, como prueba diagnóstica, «farmacoangiografía», para valorar la respuesta de los vasos en el diagnóstico de tumores y otras lesiones. Con las modificaciones obtenidas, se consiguió una mejor visualización tras la inyección de estas sustancias, para llegar a una conclusión diagnóstica. Posteriormente, se utilizó su efecto controlado, mediante perfusiones continuas, bien por vía arterial o venosa, en el tratamiento de determinados procesos, como los vasoconstrictores para la hemorragia digestiva aguda, en el caso de la hipertensión portal con varices esofágicas sangrantes.

3. *Angioplastia transluminal percutánea (ATP).* (Fig. 56-9.) La aplicación inicial a las arterias de las extremidades ha sido ampliamente superada, y hoy se realizan también dilataciones de lesiones como la coartación de aorta, las coronarias, las arterias renales afectas de displasia, las del aparato digestivo, tales como tronco celíaco y mesentérica superior, en caso de angina intestinal, etc. La técnica es, en ocasiones, sustitutiva del procedimiento quirúrgico, como ocurre por ejemplo, en los casos de estenosis aisladas y cortas, con buen estado del árbol vascular, o en la estenosis displásica de la arteria renal. Finalmente, en otras ocasiones su indicación sería absoluta. Este es el caso de los pacientes en los que se va a realizar una amputación y la cirugía está contraindicada. Previa a la misma puede intentarse la recanalización de la arteria, con objeto de salvar el miembro.

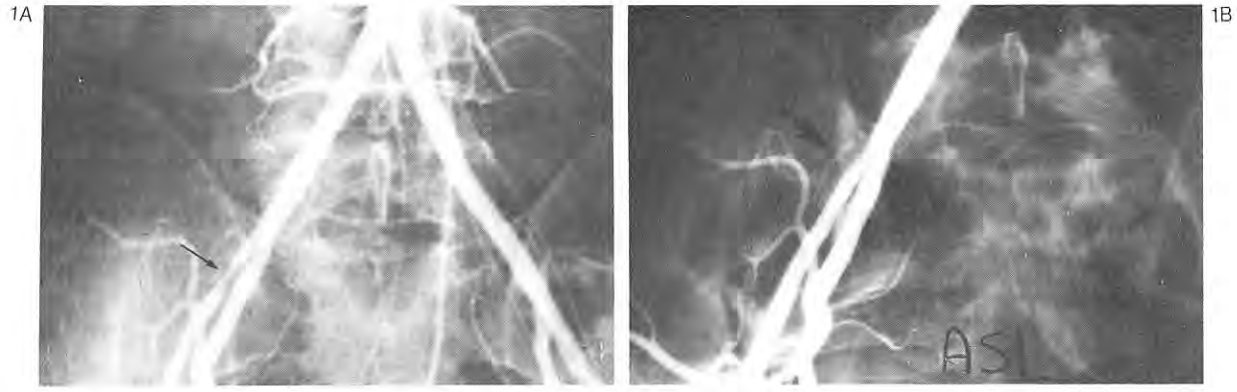

Fig. 56-9.—Radiología intervencionista. 1A: Estenosis de la arteria ilíaca externa derecha (flecha). 1B: Desaparición de la estenosis tras la dilatación con catéter-balón (flecha).

2. SISTEMA VENOSO

A) Extremidad inferior

a) *Anatomía*

Existen dos sistemas venosos, separados por la aponeurosis superficial. El sistema superficial, situado por encima de ésta, drena la piel y los tejidos subcutáneos, y corresponde a las venas safenas externa e interna y safenas accesorias. La safena externa se une a la vena poplítea, a nivel de la línea articular de la rodilla, y las internas y accesorias, tanto de la pierna como del muslo, terminan confluyendo en la vena femoral común del sistema profundo, a unos 3 cm por debajo del ligamento inguinal del *arco femoral,* formando el cayado que atraviesa la aponeurosis superficial.

El segundo sistema es el profundo subaponeurótico, compuesto por parejas de venas que acompañan a cada una de las arterias y que drenan los tejidos subaponeuróticos. Esquemáticamente, la anatomía de este sistema venoso profundo vendría constituida, a nivel de la pierna, por las venas tibiales anteriores, posteriores y peroneas, en parejas, que se unen para formar la vena poplítea, a nivel de la rodilla. Esta se continúa por la cara anterointerna del muslo con la vena femoral superficial, que acompaña a la arteria del mismo nombre, que es subaponeurótica y, por tanto, pertenece al sistema profundo. A ésta se une la vena femoral profunda, que acompaña a la arteria del mismo nombre, para formar la vena femoral común. (Fig. 56-10.)

Los dos sistemas se comunican entre sí a diferentes niveles, por venas llamadas «perforantes», puesto que perforan la aponeurosis superficial. Todas las venas están provistas de válvulas, cuyo número disminuye progresivamente en sentido proximal. En las perforantes, estas válvulas se encuentran dispuestas de manera tal que impiden el paso de la sangre desde el sistema profundo al superficial.

b) *Indicaciones de la flebografía*

1. Demostración de la incompetencia de las venas comunicantes en enfermos con insuficiencia venosa, en los que la demostración de las mismas es necesaria

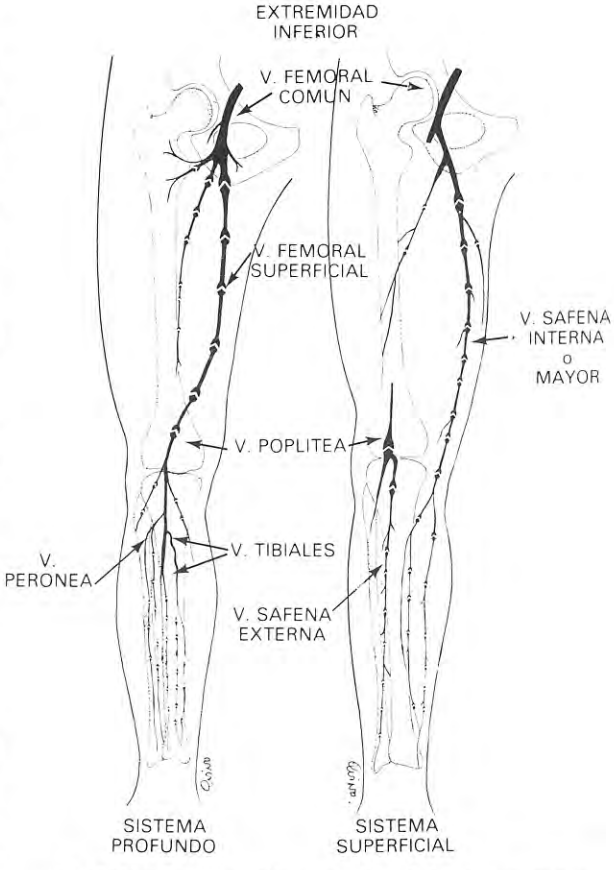

Fig. 56-10.—Representación esquemática de los sistema venosos superficial y profundo de la extremidad inferior.

al cirujano para el tratamiento quirúrgico de las varices.

2. Para demostrar la normalidad del sistema venoso profundo, en individuos con insuficiencia venosa, en los que se desconoce su estado.

3. Edema de la extremidad inferior, aparentemente de causa no linfática.

4. Para valorar la trombosis del sistema venoso profundo.

5. En el embolismo pulmonar, en el que se sospecha que las extremidades inferiores son la fuente de émbolos.

c) *Lesiones elementales*

1. *Insuficiencia valvular.*—Para el diagnóstico de la incompetencia de las válvulas de las venas perforantes, la exploración indicada es la flebografía ascendente en decúbito, que pondrá de manifiesto la inversión del flujo sanguíneo en las mismas, con paso del contraste desde el sistema venoso profundo al superficial, que se dilatará.

En la incontinencia de las válvulas del sistema profundo, el contraste desde la femoral común o desde la poplítea, refluye hacia abajo, superando varias válvulas, que se pueden ver en la flebografía. Este tipo de insuficiencias se asocia en el 50 % de los casos con el de las válvulas del sistema de las perforantes.

2. *Trombosis.*—Puede verse en estadio precoz (primeras horas), más tardiamente (dos o tres días), o a distancia del episodio agudo.

a) En el estadio precoz, los troncos profundos no son visibles. En cambio sí se ve una rica red venosa superficial; las venas perforantes están dilatadas y, a su través, se pueden llenar parcialmente los troncos profundos, viéndose entonces imágenes intraluminales lacunares, que corresponden a los trombos. (Figura 56-11.)

b) Pasados unos días, los troncos profundos pueden verse, aunque algunos persisten totalmente cerrados. Los trombos se ven como defectos intraluminales, con recanalización por encima de la zona afectada, o como defectos adheridos a la pared de la vena, cuya luz estrechan; ocasionalmente, pueden observarse como defectos de repleción, adheridos a la pared por un extremo y con el otro, proximal, moviéndose dentro de la luz. Son los llamados «trombos flotantes», y responsables de las embolias de pulmón, con tanta mayor frecuencia cuanto más proximales se encuentran.

c) En fase crónica, los trombos tienden a adherirse firmemente a la pared y a retraerse, apareciendo irregular la luz de las venas, con destrucción de las válvulas. A veces, los trombos se calcifican y se reconocen en las radiografías simples.

B) **Flebografía de la extremidad superior**

Como en la extremidad inferior, existe un sistema superficial y otro profundo.

El sistema superficial tiene su origen en el dorso de la mano y se continúa en el antebrazo por la vena radial superficial y las accesorias, en el lado interno, y por la vena cubital superficial, en el externo. En el pliegue del codo, una disposición en «M» o en «N» reúne estas venas, que se continúan en el brazo por las venas basílica y cefálica, por dentro y por fuera, respectivamente. Ambas terminan en la raíz del miembro, en el sistema profundo, a diferentes alturas.

El sistema profundo drena la cara palmar de la mano, cuya arcada se continúa en el antebrazo, con parejas de venas correspondientes a los troncos arteriales radial, cubital e interóseo. Todos se unen en un par de venas a nivel del pliegue del codo. Las venas

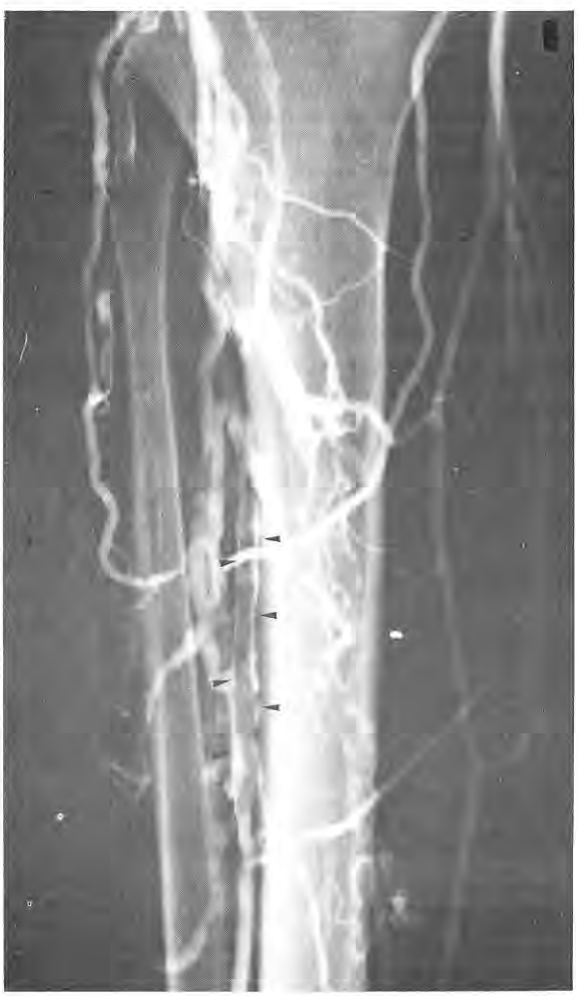

Fig. 56-11.—Trombosis venosa de la extremidad inferior. Falta de relleno de los troncos del grupo tibial anterior y tibial posterior por trombosis completa de los mismos. Defecto de repleción en los del grupo peroneo por trombo parcialmente recanalizado (puntas de flechas).

humerales ascienden hasta la raíz del miembro, donde se unen con las del sistema superficial para formar el eje axilosubclavio, que, a su vez, se une con la vena yugular común, formando el tronco innominado. De la unión de los troncos innominados derecho e izquierdo resulta la vena cava superior.

Lesiones elementales

Se limitan prácticamente a la *trombosis,* que en la mayoría de los casos pasa inadvertida, puesto que sólo cursa con edema del miembro si afecta al tronco axilosubclavio. (Fig. 56-12.) La etiología más frecuente es la yatrogénica secundaria a la colocación de perfusiones, cateterismo e implantación de marcapasos externos. Otra causa relativamente frecuente de trombosis a nivel del tronco axilosubclavio, es la secundaria al desgarro del mismo, que ocurre habitualmente en deportistas.

3. SISTEMA LINFATICO

La *linfografía* consiste en la opacificación, con medio de contraste, de los vasos y de ganglios linfáticos. Es una técnica radiográfica que se ha manifestado, si no insustituible (puesto que con ultrasonido y TAC se pueden valorar, de manera excelente, determinadas regiones o estructuras linfáticas del organismo), si al menos muy útil para investigar aquellas enfermedades que afectan de una manera primaria o secundaria al sistema linfático.

Fig. 56-12.—Trombosis venosa de la extremidad superior. Falta de relleno de las venas axilar y subclavia por trombosis completa de las mismas. El medio de contraste por vías colaterales va desde la vena cefálica (flechas finas) y desde la vena basílica (flechas gruesas), alcanza las venas intercostales (flechas huecas) y desde éstas la vena ácigos (AZ) para entrar en la cava superior.

A) Anatomía normal de la extremidad inferior

Los vasos linfáticos están dotados de válvulas, como las venas, y tienen un diámetro que no suele exceder los 2 mm, aun con la distensión debida a la presión de la inyección. Los ganglios linfáticos son de tamaño variable, entre 3 y 30 mm, y, en general, su número es inversamente proporcional a su tamaño. En la extremidad inferior existe un sistema linfático superficial y otro profundo, como ocurría con el sistema venoso. (Fig. 56-13 A y B.)

Los ganglios del sistema o del grupo ilíaco externo están formados por tres cadenas (lateral, medial e interna). Los del grupo ilíaco interno se encuentran a lo largo de la arteria hipogástrica y habitualmente no se rellenan en la inyección periférica. Confluyen con los del grupo externo hacia el grupo ilíaco común. Los ganglios del grupo ilíaco común son más o menos la continuación de las tres cadenas del grupo ilíaco externo. A la altura del promontorio, y aproximadamente en el 50 % de los casos, los ganglios de ambos lados se ponen en contacto.

Los ganglios linfáticos de las cadenas ilíacas comunes confluyen a nivel de la porción más distal de la aorta, y ascienden unos por el lado izquierdo, rodeando a la aorta, y otros por el lado derecho, rodeando a la cava, existiendo una tercera cadena intermedia. Todos ellos confluyen a nivel de L_2 en la cisterna quilosa, de la que sale el conducto torácico, que asciende hacia el tórax, pasando el diafragma por el orificio aórtico, y sube por el mediastino posterior, entre los ácigos y la aorta, hasta cruzar la arteria subclavia, terminando en la confluencia de las venas subclavia y yugular interna del lado izquierdo. Existen frecuentes variantes en esta terminación.

B) Semiología radiológica

a) *Alteraciones de los vasos.* (Fig. 56-14 A.)

La obstrucción del sistema linfático se produce cuando los vasos principales se cierran y no hay circulación colateral lo suficientemente amplia. Se puede reconocer en linfografía por una amplia gama de patrones radiográficos, que son:

1. *Estasis del contraste.*
2. *Linfáticos varicosos.*
3. *Discontinuidad.*
4. *Relleno de la dermis.*
5. *Inversión del flujo.*
6. *Circulación colateral.*

b) *Alteraciones de los ganglios* (Fig. 56-14 B.)

El aspecto de los ganglios linfáticos en linfografía es el de un patrón finamente granulado o reticular, con un borde nítido y convexo, y con una pequeña

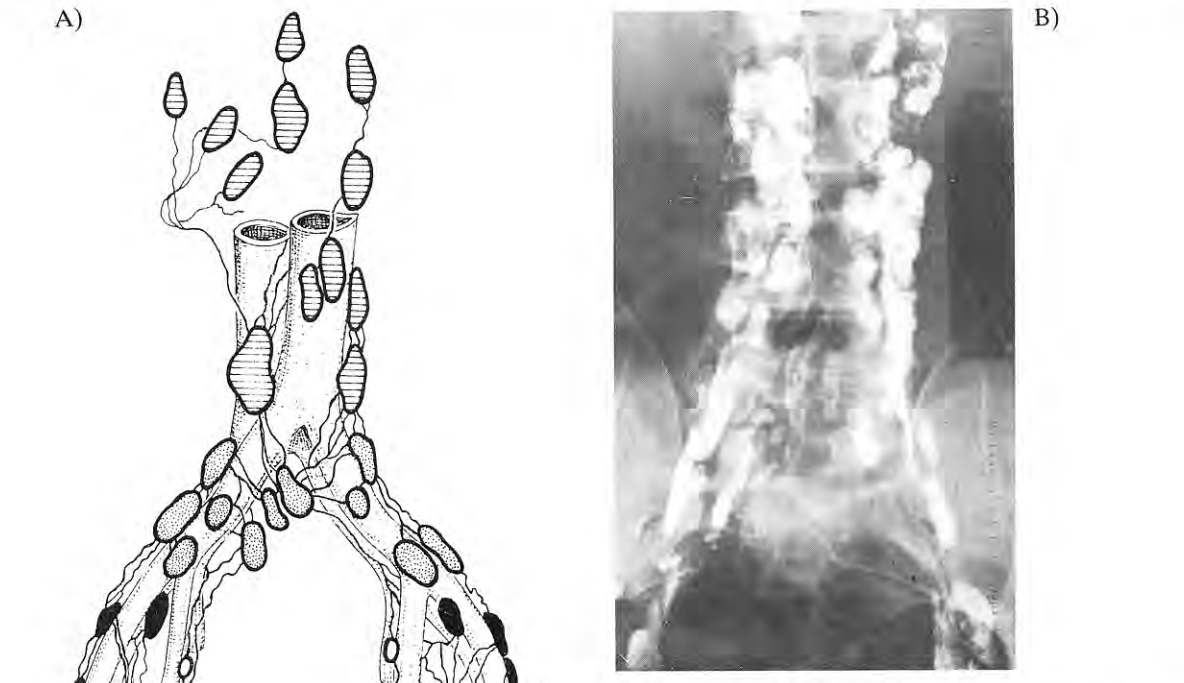

Fig. 56-13 A y B.—A) Representación esquemática de los ganglios linfáticos de la pelvis y el abdomen. 1: Grupo ganglionar de la ilíaca externa (en negro). 2: Grupo ganglionar de la ilíaca común y grupo presacro (punteado). 3: Grupos ganglionar de la hipogástrica (en blaco). 4: Grupos ganglionares paraaórticos derecho e izquierdo (rayado). B) Linfangiografía normal. Fase de depósito de aspecto normal en las cadenas ganglionares paraaórticas. (Cortesía del Dr. F. Gálvez. Madrid.)

muesca o escotadura a nivel del hilio, que se puede distinguir muy bien, al identificarse los vasos eferentes durante la fase vascular. Como hemos mencionado anteriormente, tamaño y número pueden ser variables y, al parecer, están en relación inversa.

1. *Aumento de tamaño.*—Se ve en los procesos inflamatorios, con la peculiaridad de que la arquitectura ganglionar se mantiene dentro de los límites normales. En los linfomas, también pueden estar aumentados de tamaño los ganglios, pero este aumento va acompañado de otras alteraciones que lo distinguen.

2. *Defectos de repleción.*—Están producidos por el reemplazamiento del tejido linfático de los ganglios, debido a lesiones que crecen en su interior y lo ocupan. Los defectos en los ganglios pueden estar situados periféricamente, lo que ocurre generalmente en las metástasis, o en casos de pequeños abscesos o fibrosis, con una imagen en sacabocados o semiluna, o bien pueden ocupar prácticamente todo el ganglio, apareciendo entonces un patrón de obstrucción del tipo de discontinuidad que hemos mencionado anteriormente en la cadena linfática. Otras veces, los defectos están repartidos por todo el ganglio, alterando su arquitectura y dándole un aspecto como en «burbujas», que es muy característico de los linfomas. Se conserva, sin embargo, intacto el seno marginal, que en estadios avanzados también llega a afectarse.

La indicaciones de la linfografía quedan resumidas en el cuadro siguiente:

LINFOGRAFIA.
INDICACIONES

1. Diagnóstico y estadiaje del linfoma.
2. Detección de metástasis en tumores de
   A) Aparato genital femenino.
   B) Aparato genital masculino.
   C) Melanoma.
   D) Riñón.
   E) Vejiga.
   F) Recto.
3. Investigación de linfedema.
4. Alteraciones intrínsecas del sistema linfático.
   A) Rotura conducto torácico.
   B) Ascitis quilosa.
   C) Linfocele.
   D) Quilotórax.
5. Tratamiento intralinfático de neoplasias (oro radioactivo en melanoma).

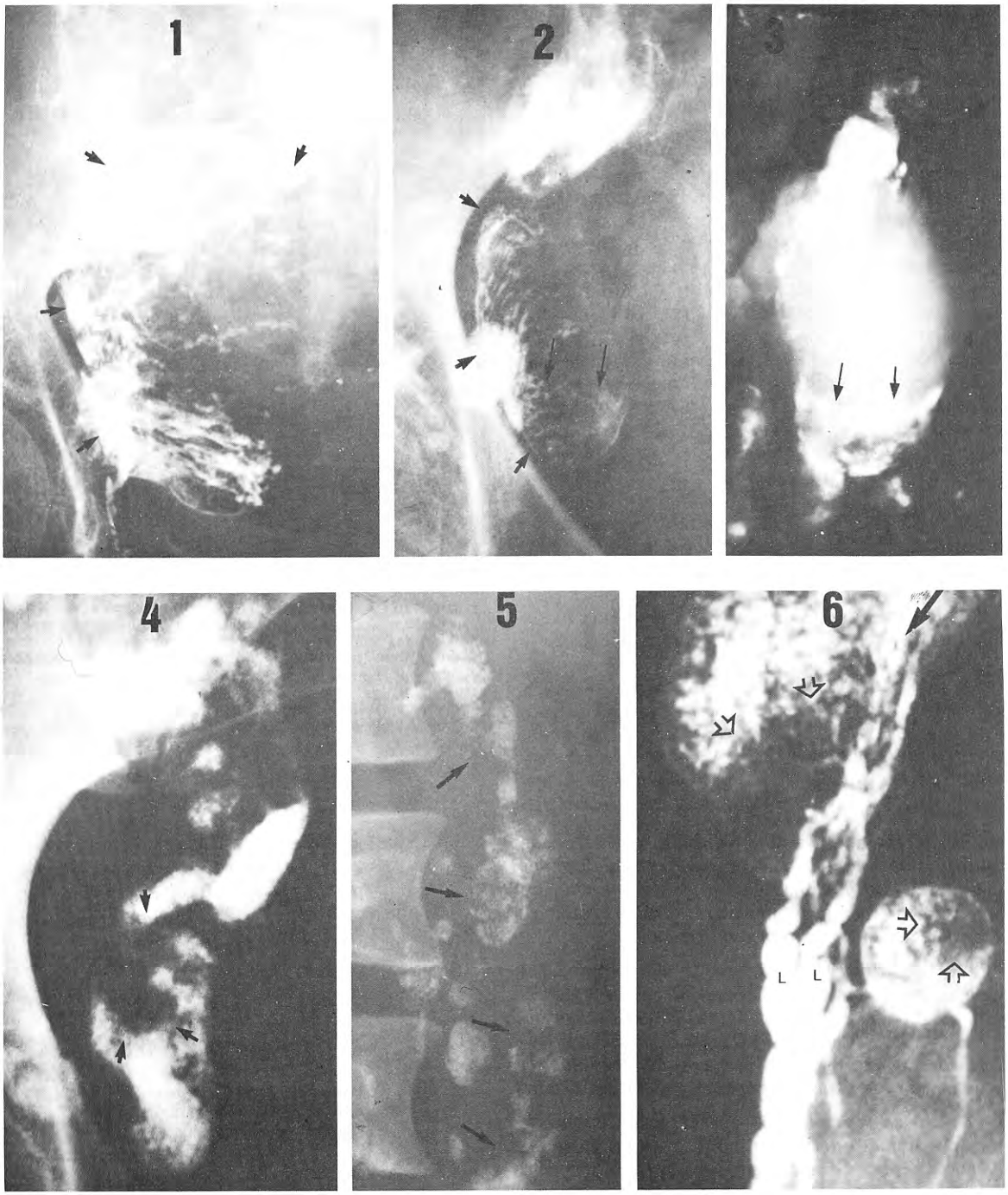

Fig. 56-14 A.—Semiología de los ganglios metastásicos en linfografía. 1: Gran ganglio de la región inguinal mostrando captación periférica (flechas) con grandes defectos de repleción en el interior del ganglio. 2: Ganglio reemplazado casi totalmente por tumor (flechas cortas), rellenándose casi de un modo exclusivo la parte inferior del ganglio (flechas largas). 3: Radiografía del espécimen quirúrgico del ganglio de la figura 2, mostrando cómo el ganglio linfático está reemplazado por tumor excepto en la parte inferior (flechas). 4: Defectos de repleción múltiples en ganglios ilíacos (flechas). 5: Ganglios con defectos de repleción múltiples de pequeño tamaño en un caso de melanoma (flechas). 6: Obstrucción de canales linfáticos. Los canales están marcadamente dilatados (L) (flecha grande) a nivel de un ganglio que presenta un gran defecto de repleción en su polo inferior (flechas huecas). El otro ganglio visible, también presenta metástasis en su interior (flechas huecas). (Cortesía del Dr. F. Gálvez. Madrid.)

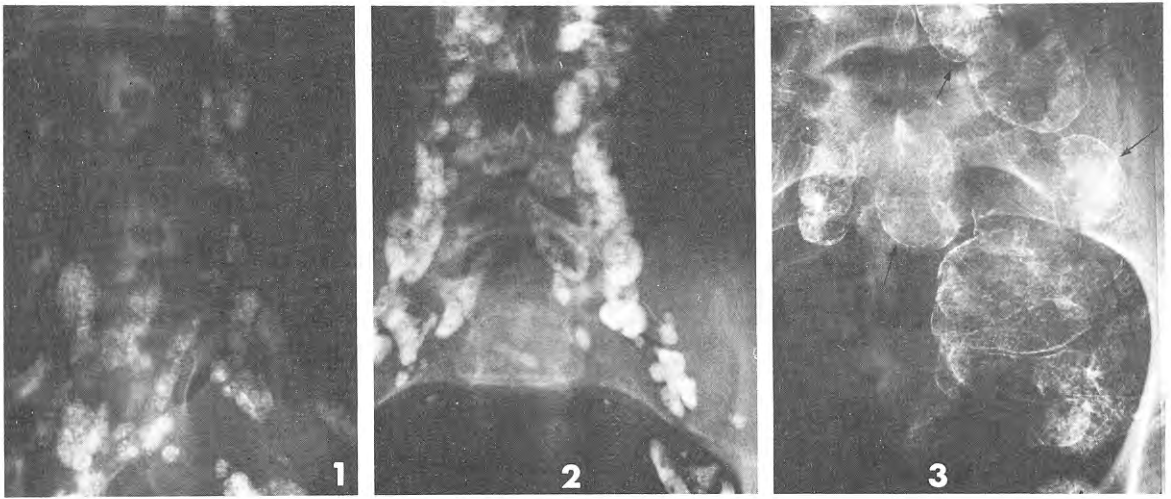

Fig. 56-14 B.—Linfografía en linfomas. 1: Defecto granular difuso de todos los ganglios de la región paraaórtica e ilíaca en un paciente con enfermedad de Hodgkin, fase esclerosonodular. 2: Hodgkin de celularidad mixta mostrando defectos irregulares de todo el ganglio. 3: Linfoma no Hodgkin mostrando ganglios gigantescos rellenos especialmente en su periferia y mostrando un interior con un patrón que recuerda a las «madejas de lana» (flechas). (Cortesía del Dr. F. Gálvez. Madrid.)

57

EL PACIENTE ONCOLOGICO (I): ESTADIAJE DE LOS TUMORES (EL TNM). LAS METASTASIS

http://booksmedicos.blogspot.com

EL TNM

DR. C. S. PEDROSA

El hecho que la supervivencia de enfermos con tumores sea diferente según que la enfermedad esté localizada o se haya extendido más allá del órgano de origen, es el factor fundamental en la realización del estadiaje (staging) de los tumores. La ventaja de clasificar los tumores de acuerdo con su extensión y diseminación, ayuda a la planificación del tratamiento, da cierta indicación sobre el pronóstico de la enfermedad, sirve para evaluar los resultados del tratamiento, además de facilitar el intercambio de información similar entre diferentes centros de tratamiento de tumores.

Por ello, la Unión Internacional Contra el Cáncer (UICC), a lo largo de los años, ha ido desarrollando el sistema TNM a partir de la descripción original de Denoix hasta constituir una clasificación aceptable para la inmensa mayoría de las Sociedades Internacionales de Lucha contra el Cáncer.

Reglas generales del sistema TNM.—El sistema está basado en la descripción de la extensión anatómica de la enfermedad en tres diferentes componentes:

T: Evaluación de la extensión del tumor primario.
N: Estado de los ganglios linfáticos regionales y para ciertas regiones de los ganglios yuxtarregionales.
M: Presencia o ausencia de metástasis a distancia.

Las siglas T, N y M se complementan con números para calificar la extensión de la enfermedad.

Existen una serie de reglas generales, que son como sigue:

1. «Todos los casos deben estar confirmados desde el punto de vista anatomopatológico».
2. «Hay dos clasificaciones esenciales»:

a) *Clasificación clínica pretratamiento (TNM).*—Se obtiene basándose en la evidencia que existe antes de proceder al tratamiento definitivo. Esta evidencia se obtiene de todos los hallazgos clínicos, endoscópicos, radiológicos, etc. Ocasionalmente también de la evidencia obtenida por exploración quirúrgica antes de la decisión definitiva.

b) *Clasificación histopatológica postquirúrgica (pTNM).*—Se basa en la suplementación de la evidencia, por la adquirida por cirugía definitiva o por el examen del espécimen resecado.

3. «Las categorías del TNM una vez establecidas deben permanecer sin cambiar».

4. «Como pueden realizarse numerosísimas investigaciones para evaluar un paciente, en general, se acepta que existen unos requerimientos mínimos de exploración para evaluar el tumor primario, los ganglios y las metástasis distales para cada una de las regiones».

5. «La asignación de las categorías T, N y M debe ser seguida de la agrupación del tumor en estadios clínicos».

6. «La clasificación postquirúrgica es útil, pero la clasificación clínica TNM es la esencial».

7. «En caso de duda, las categorías T, N o M deben aplicarse utilizando la categoría menos avanzada que le corresponda».

8. El grado de anaplasia, bien diferenciado, moderadamente bien diferenciado o indiferenciado debe ponerse en el estudio histológico bajo la letra «G».

GX El grado no se puede evaluar.
G_1 Bien diferenciado.
G_2 Moderadamente diferenciado.
G_3-G_4 Pobremente a muy pobremente diferenciado.

Invasión linfática (L)

LX Invasión linfática no se puede evaluar.
L0 No evidencia de invasión linfática.
L_1 Evidencia de invasión de los linfáticos superficiales.
L_2 Evidencia de invasión de los linfáticos profundos.

Invasión venosa (V)

VX Invasión venosa no puede evaluarse.
V0 Las venas no contienen tumor.
V_1 Las venas eferentes contienen tumor.
V_2 Las venas distantes contienen tumor.

9. El comportamiento del huésped también debe ser considerado en el momento de la clasificación y estadiaje, así como en el seguimiento del paciente.

10. *Tumor residual (R)*

Esta información se utiliza cuando en el cáncer tratado por procedimiento quirúrgico definitivo existe cáncer residual.

Clasificación clínica pretratamiento. Sin menoscabo que cada localización particular o sitio de origen sufra modificaciones importantes, las categorías T, N y M se aplican en general de la siguiente manera:

TUMOR PRIMARIO (T)
Tis: Carcinoma preinvasivo (carcinoma in situ)
T0: No evidencia de tumor primario.
T1, T2, T3, T4: Grados progresivos de extensión local del tumor.
Tx: Los requerimientos mínimos para evaluar el tumor primario no se pueden realizar.

Ganglios linfáticos regionales (N).—Las siguientes categorías son habitualmente utilizadas:

N0: No evidencia de afectación regional linfática.
N1, N2, N3: Evidencia de afectación progresiva de los ganglios linfáticos regionales.
N4: Evidencia de afectación de ganglios yuxtarregionales.
Nx: Los requerimientos mínimos para evaluar los linfáticos regionales no se pueden realizar.

Metástasis a distancia (M). Las siguientes categorías son utilizadas:

M0: No evidencia de metástasis a distancia.
M1: Hay metástasis a distancia.
Mx: Los requerimientos mínimos para evaluar la presencia de metástasis a distancia no pueden realizarse.

LAS METASTASIS

DR. C. S. PEDROSA

1. METASTASIS TORACICAS
2. METASTASIS ESQUELETICAS
3. METASTASIS HEPATOESPLENICAS
4. METASTASIS DEL SISTEMA NERVIOSO CENTRAL
5. METASTASIS GANGLIONARES, RETROPERITONEALES Y PELVICAS
6. METASTASIS EN EL TUBO DIGESTIVO, MESENTERIO Y PERITONEO
7. METASTASIS ADRENALES Y RENALES
8. METASTASIS EN LA MAMA

1. METASTASIS TORACICAS

A) Metastasis pulmonares

Entre un 20 y un 54 % de los pacientes autopsiados presentan metástasis en el pulmón. Hay una serie de tumores como el propio pulmón, el tiroides, el riñón, la vejiga, el coriocarcinoma femenino, el osteosarcoma de Ewing y el tumor de Wilms que presentan una gran incidencia de metástasis en el momento en el que se hace el diagnóstico del enfermo (cuadro 1).

Aspectos radiológicos.—Las metástasis típicas suelen ser nódulos múltiples, redondeados y de borde definido. Su tamaño oscila entre granos miliares y unos 5 cm de diámetro. La mayoría de las metástasis están situadas en la región periférica del pulmón. (Fig. 57-1.)

Cuadro 1

INCIDENCIA DE METASTASIS PULMONARES

	Presentación inicial (%)	*Autopsia (%)*
Cabeza y cuello.	5	13 - 14
Tiroides	4 - 10	65
Pulmón (resecable)	5	
Pulmón (irresecable)	34	20 - 40
Mama	4	60
Esófago	-	20 - 35
Estómago	-	20 - 30
Páncreas	-	25 - 40
Hepatoma	-	20
Colon - recto	< 5	25 - 40
Ovario	< 5	10
Utero	< 1	30 - 40
Cérvix	< 5	30 - 40
Vulva	5	20
Coriocarcinoma (hembra)	60	70 - 100
Riñón	5 - 30	50 - 75
Vejiga	5 - 10	25 - 30
Próstata	5	13 - 53
Testículo	2 - 12	70 - 80
Pene-uretra	1	10
Melanoma	5	66 - 80
Hodgkin	5	50 - 70
Linfoma no-Hodgkin	1 - 10	30 - 40
Wilms	20	60
Ewing	18	77
Neuroblastoma	< 5	25
Rabdomiosarcoma	21	25
Osteosarcoma	15	75

Libshitz, 1982

La *cavitación* es frecuente en tumores de cualquier origen, pero es más frecuentemente encontrada en los carcinomas epidermoides de la cabeza y cuello en el hombre y en los del aparato genital femenino en la mujer. Sin embargo, es también muy frecuente en sarcomas. La quimioterapia ha aumentado probablemente el número de cavitaciones que se ven en el seno de nódulos. (Fig. 57-2.)

La presencia de *hemorragia* perinodular ha sido descrita en el coriocarcinoma, si bien nosotros la hemos visto en carcinoma de tiroides metastásico al pulmón. También ha sido descrita en combinación con quimioterapia. Los nódulos habitualmente bien definidos aparecen irregulares y borrosos debido a la presencia de hemorragia peritumoral. Es habitual la presencia de hemoptisis en estos enfermos.

La presencia de *neumotórax* ocurre secundaria a nódulos metastásicos periféricos. Es más frecuente en sarcomas. La aparición de neumotórax espontáneo en un paciente con cirugía previa por sarcoma, debe hacer sospechar la presencia de metástasis pulmonares, incluso si éstas no son visibles en radiografías estándar.

La *calcificación* ocurre en el seno de algunas lesiones metástaticas. Las más frecuentes son las secundarias a osteosarcoma, aunque también se han visto en condrosarcoma, sarcoma sinovial, tumor de células gigantes, así como metástasis de carcinomas mucinosos del colon, ovario, mama y tiroides (cuadro 2).

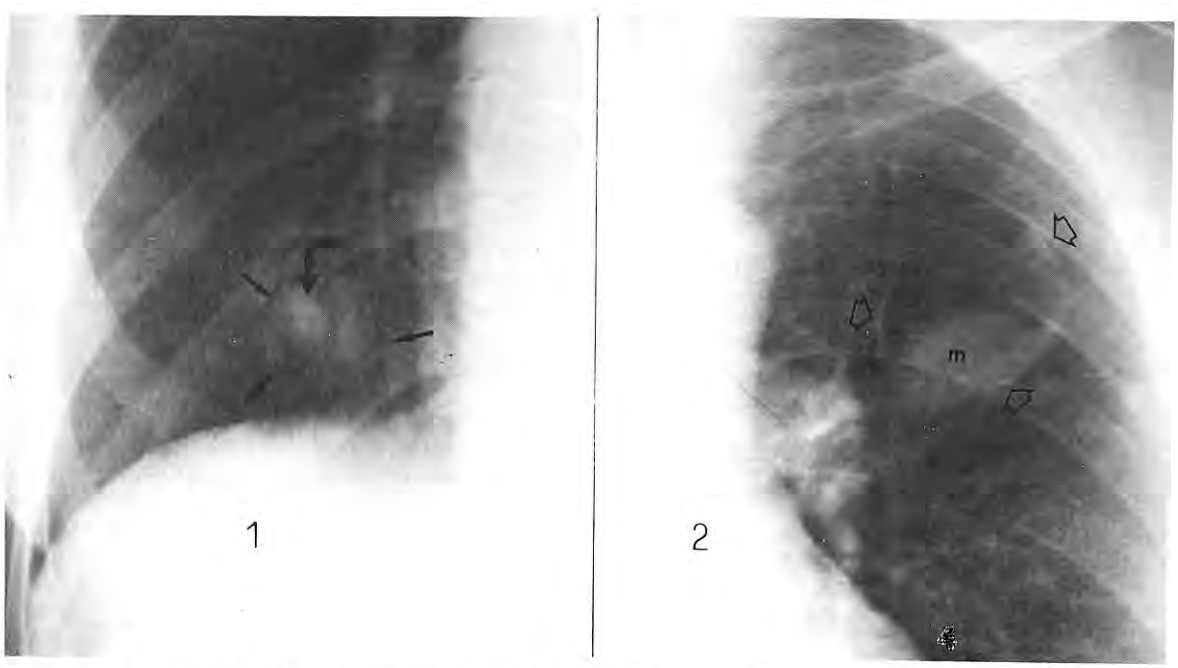

Fig. 57-1.—Presentación de las metástasis pulmonares. 1: Calcificación en metástasis de condrosarcoma de la tibia. El nódulo pulmonar basal (flechas rectas) contiene una calcificación amorfa central (flecha curva). 2: Metástasis cavitadas de sarcoma de partes blandas mostrando una metástasis de paredes muy finas (flechas), que además contiene una masa sólida en su interior (M) movilizable con los decúbitos y presumiblemente secundaria a parasitación por hongos.

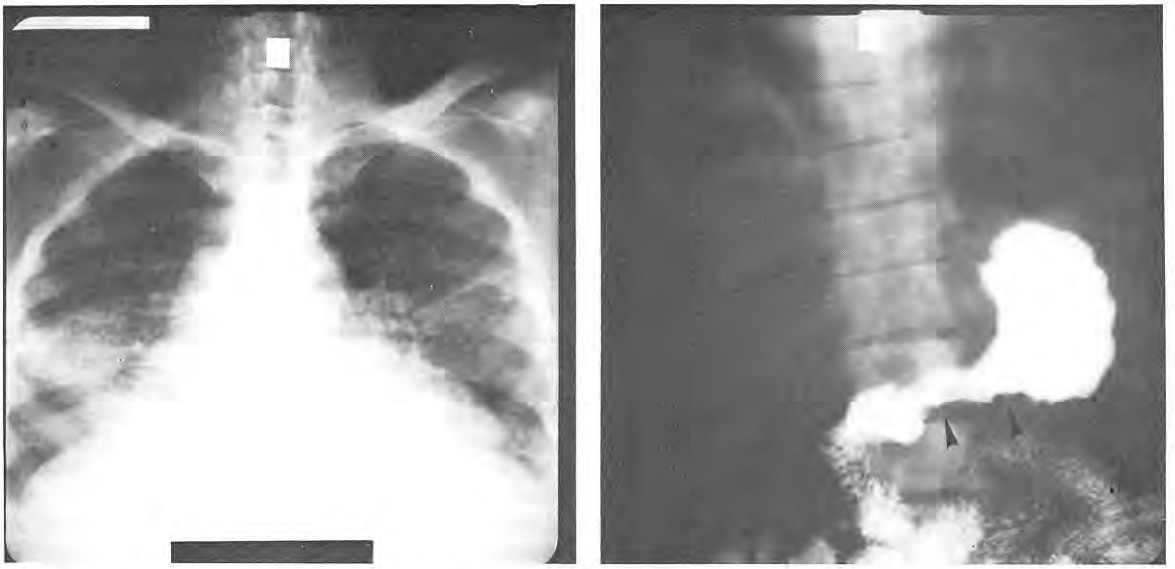

Fig. 57-2.—Presentación de las metástasis pulmonares. Linfangitis carcinomatosa pulmonar. Patrón lineal extenso por ambos campos pulmonares, además de cardiomegalia, por linfangitis y pericarditis metastásica. La imagen abdominal confirma la presencia del carcinoma gástrico (puntas de flecha) productor de la linfangitis que además también presenta metástasis blásticas en la columna.

Cuadro 2

CALCIFICACIONES EN METASTASIS PULMONARES. CAUSAS

1. SARCOMAS
   - A) Osteosarcoma.
   - B) Condrosarcoma.
   - C) Sarcoma sinovial.
   - D) Tumor de células gigantes.
   - E) Mesenquimoma maligno.
   - F) Sarcoma de mama.
2. CARCINOMA
   - A) Papilar.
     1. Tiroides.
     2. Cistoadenoma de ovario.
   - B) Mucinoso.
     1. Mama.
     2. Estómago.
     3. Intestino delgado.
     4. Colon.
     5. Medular de tiroides.
3. POST-TRATAMIENTO ANTINEOPLASICO (Quimioterapia, radioterapia).
   - A) Tumores trofoblásticos.
   - B) Linfoma de Hodgkin.
   - C) Tumores testiculares.
   - D) Próstata.

Maile

Las *metástasis endobronquiales* son raras (aproximadamente un 2 %). Ocurren fundamentalmente en tumores sólidos del riñón, mama, colon, melanoma, aunque también pueden verse en linfoma. Los hallazgos radiológicos son los de una atelectasia parcial del pulmón.

La *linfangitis* se presenta inicialmente con un patrón intersticial compuesto de líneas Kerley A y B en diferentes combinaciones que pueden llegar a ocupar todo el parénquima pulmonar. Frecuentemente aparecen derrames pleurales o engrosamiento cisural. Puede existir adenopatía hiliar bilateral y mediastínica, siendo más frecuente en los carcinomas del abdomen superior, que en linfangitis de otros tumores. En las fases tardías hay invasión alveolar produciendo una imagen mixta intersticial y alveolar. Suele ocurrir que la citología del esputo se haga positiva. Los carcinomas más frecuentes productores de linfangitis bilaterales son el estómago, el páncreas, la próstata, el riñón, así como mama y pulmón.

La linfangitis unilateral es menos frecuente pero se ve fundamentalmente en el carcinoma de pulmón y en el carcinoma de mama.

B) Metástasis pleurales

Los derrames pleurales pueden ser secundarios a afectación pleural, aunque también lo pueden ser a la presencia de infiltración tumoral de los ganglios mediastínicos con derrame pleural por obstrucción. Cualquier tipo de tumor puede producir metástasis pleurales, que la mayoría de las veces producen derrame, pero otras veces son nódulos sólidos asentados en la pleura. La ultrasonografía es francamente útil en el caso de metástasis asentando por debajo de un derrame pleural. La tomografía computarizada permite también demostrar claramente la presencia de nódulos en la pleura.

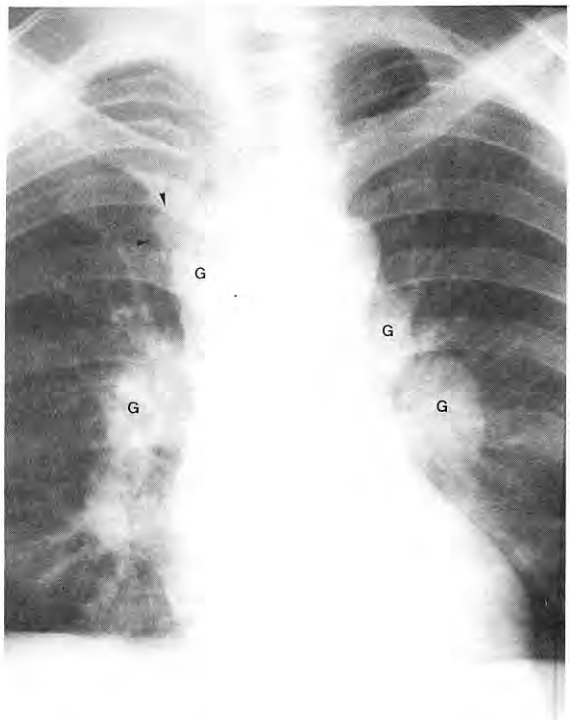

Fig. 57-3.—Adenopatías metastásicas de un carcinoma prostático. La imagen posteroanterior muestra ganglios (G) en ambas regiones hiliares, en la ventana aortopulmonar, así como en la región paratraqueal derecha secundarias a un carcinoma de próstata. La rotación existente en la radiografía hace prominente el borde esternal derecho (puntas de flecha).

C) Metástasis mediastínicas

Son habitualmente secundarias a tumoraciones del pulmón y del esófago o por linfomas. Las adenopatías metastásicas de tumores extratorácicos son raras (aproximadamente 2-3 %) y en la mitad de los casos se van a acompañar de lesiones nodulares o linfangíticas pulmonares. Los tumores extratorácicos que con más frecuencia van a producir metástasis en el mediastino son los tumores de la cabeza y cuello, aparato genitourinario, mama y melanomas. (Fig. 57-3.) Para evitar repeticiones, también serán incluidas aquí las lesiones por linfoma.

La presencia de adenopatías mediastínicas en los linfomas es muy frecuente. En la enfermedad de Hodgkin aproximadamente un 67 % de los casos presentan evidencia de enfermedad intratorácica, mientras que en el linfoma no-Hodgkin llegan a tener hasta un 83 % de adenopatías intratorácicas.

Los ganglios de *mediastino anterior* se afectan fundamentalmente en la enfermedad de Hodgkin (46 %), mientras solamente se presentan en un 13 % de los enfermos con linfoma no-Hodgkin. Son escasos los tumores primitivos intratorácicos que presentan metástasis a este nivel (aproximadamente un 25 % de los casos). (Fig. 57-4.)

Las *adenopatías subcarinales* que ensanchan el ángulo de la carina y borran el receso pleuro-ácigo-esofágico se demuestran muy bien por esofagograma aunque la tomografía computarizada es la técnica de elec-

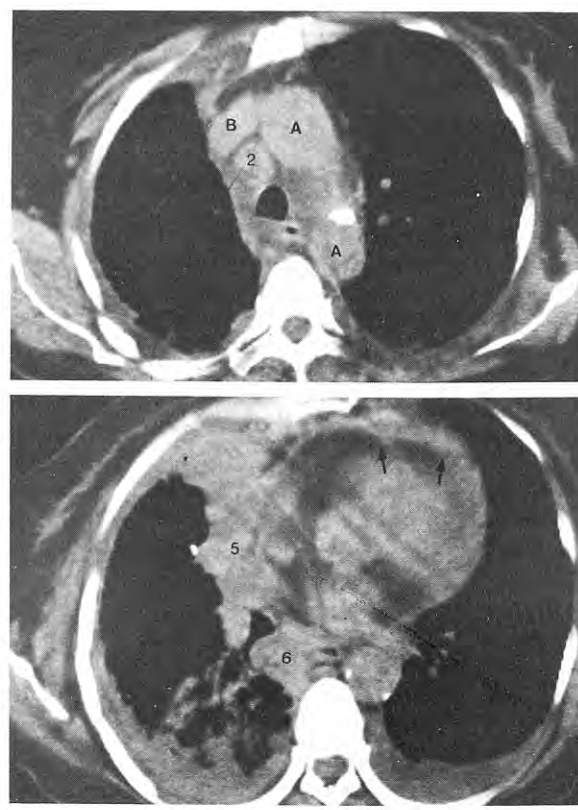

Fig. 57-4.—Metástasis mediastínicas de un carcinoma de pulmón. En los cortes de arriba a abajo puede apreciarse la presencia de metástasis en el espacio retrocavo-preaórtico (2), en el espacio prevascular (3), en la ventana aortopulmonar (4), en la región hiliar derecha (5), en el receso pleuro-ácigo-esofágico (6). Puede apreciarse además infiltración de la pleura mediastínica y costal del pericardio y del parénquima pulmonar con broncograma visible. Existe además derrame pleural izquierdo. Aorta (A). Tronco braquiocefálico (B).

ción. Suelen verse frecuentemente en metástasis, pero sobre todo en afectación por linfoma.

La presencia de *ganglios en ambas regiones hiliares* no es frecuente en lesiones metastásicas, aunque puede ocurrir. En la enfermedad de Hodgkin hasta un 45 % de los casos pueden demostrar afectación hiliar.

La conducta radiológica para las metástasis torácicas está resumida en el cuadro 3

2. METASTASIS ESQUELETICAS

La frecuencia de metástasis óseas en autopsia se estima entre el 20 y el 35 % de los pacientes con tumores. Los tumores del tracto gastrointestinal, genitourinario, mama y pulmón son responsables de aproximadamente un 80 % de las lesiones. El carcinoma de mama es responsable aproximadamente del 70 % de todas las lesiones óseas en mujeres, mientras que el 60 % de las metástasis óseas en el hombre son debidas a carcinoma de próstata. Los hallazgos radiográficos ocurren en aquellos huesos que tienen médula roja, es decir, el cráneo, el esqueleto axial y la parte proximal de fémures y húmeros.

Las metástasis se presentan en tres tipos radiográficos: líticas, blásticas y mixtas. Las metástasis *osteolíticas* son debidas a destrucción ósea con probable estimulación de osteoblastos. Hace falta una destrucción cercana al 50 % del hueso para que sea radiográficamente detectable. Las metástasis *osteoblásticas* son más frecuentemente secundarias a carcinomas prostáticos, carcinomas mucinosos del tracto gastrointestinal y a la mama, y parecen ser secundarias a la estimulación directa de los osteoblastos por las células tumorales. Las *metástasis mixtas* con componente blástico y componente lítico ocurren más frecuentemente en carcinoma de la mama. (Fig. 57-5.)

Los estudios isotópicos con Tc^{99} son de gran utilidad en el diagnóstico de metástasis óseas, ya que son mucho más sensibles que las exploraciones radiológicas. Se puede presentar una imagen isotópica positiva hasta 18 meses antes de su detección en radiografías estándar, si bien conviene decir que ese área aumentada o disminuida de actividad del radionúclido es inespecífica y puede ser producida por lesiones metabólicas, inflamatorias y traumáticas, o incluso tumores benignos. (Fig. 57-6.)

La imagen isotópica más frecuente es la de aumento de captación en áreas del esqueleto o del calvario. Las lesiones que no captan son generalmente secundarias a tumores de la mama, mucinosos, del tracto gastrointestinal y del ovario.

El resumen de la actuación radiológica puede verse en el cuadro 4.

3. METASTASIS HEPATOESPLENICAS

La incidencia en los tumores de estómago, páncreas, esófago y en el hepatoma primario es muy alta y comporta un pronóstico fatal (menos de un año). La afectación del hígado en la autopsia de estos pacientes se sitúa entre el 20 y el 70 %.

Los tumores de colon, laringe, faringe y cavidad oral tienen una incidencia autópsica también cercana al 70 %, pero, sin embargo, la incidencia de las metástasis hepáticas es sólo alrededor del 1 % en el momento del diagnóstico.

A nivel del bazo, la incidencia parece ser de alrededor del 4 % para todo tipo de tumores, si bien el

Cuadro 3

METASTASIS TORACICAS

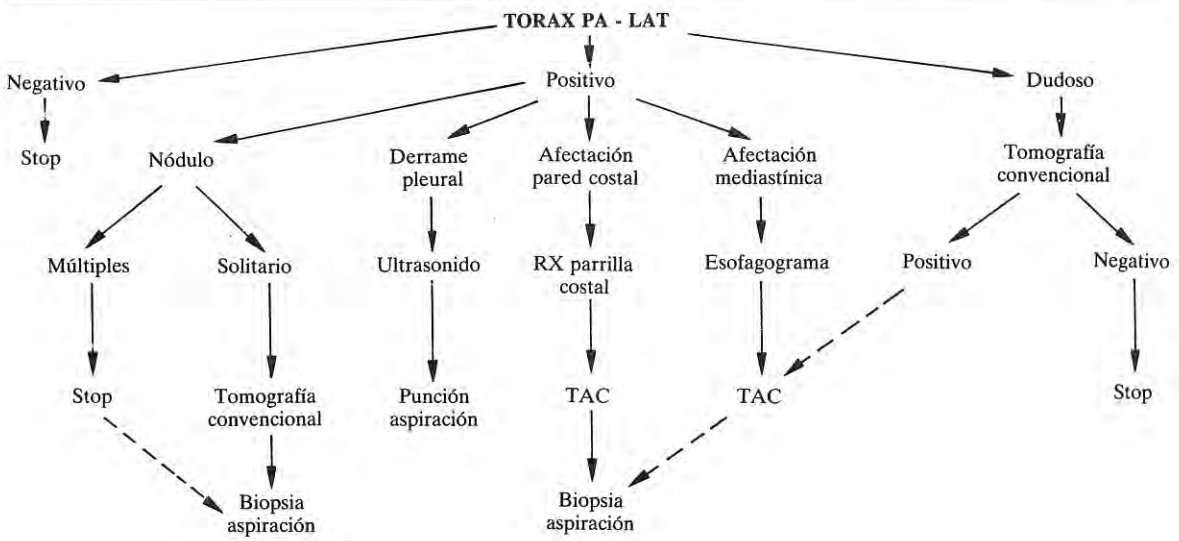

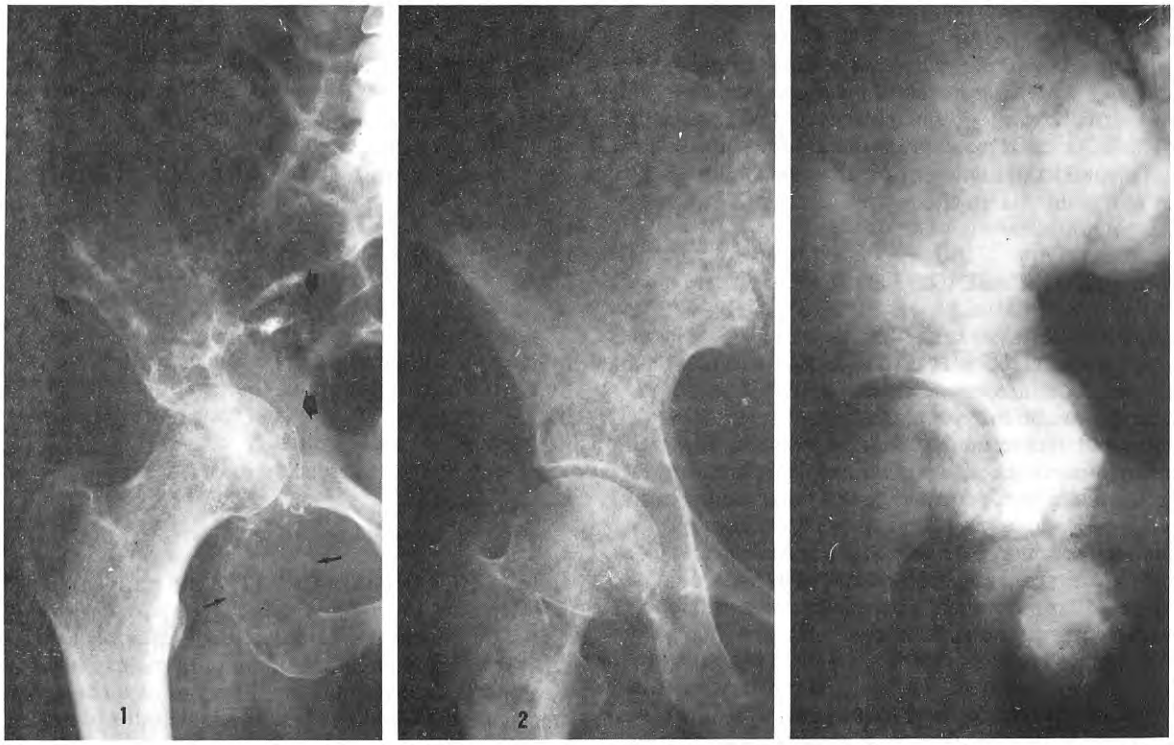

Fig. 57-5.—Semiología de las metástasis óseas. 1: Lesión lítica pura en metástasis de la mama. La destrucción ósea produce numerosos defectos geográficos con algunos septos residuales visibles (flechas cortas). En la región del isquión existe un discreto componente expansivo (flechas finas). 2: Lesiones mixtas de un carcinoma de mama. La lesión destructiva generalizada que afecta a toda la hemipelvis y fémur proximal está producida por una mezcla de lesiones líticas y blásticas produciendo un patrón muy típico. 3: Lesión blástica pura en un carcinoma de próstata. La formación ósea reviste un carácter tumoral por la gran proliferación y aumento de la densidad.

melanoma puede llegar a tener hasta un 65 % de metástasis en la autopsia. Los tumores que con más frecuencia dan metástasis al bazo son los de pulmón, mama, páncreas y estómago. (Fig. 57-7.)

El *estudio isotópico* tiene una sensibilidad para demostrar metástasis hepáticas entre el 80 y el 85 %, si bien es muy inespecífico. Los falsos negativos y los falsos positivos son frecuentes (de 15 a 25 %).

Cuadro 4

BUSQUEDA DE METASTASIS OSEAS

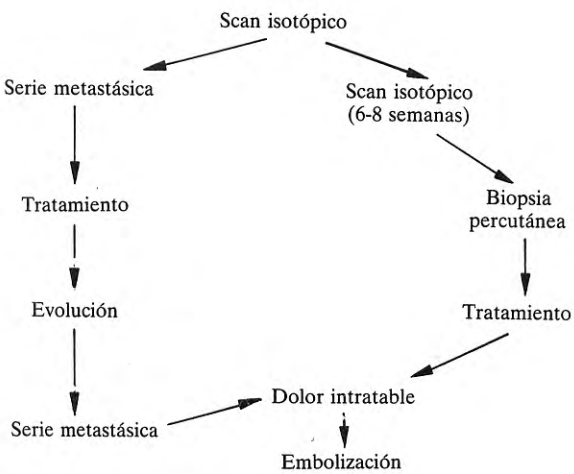

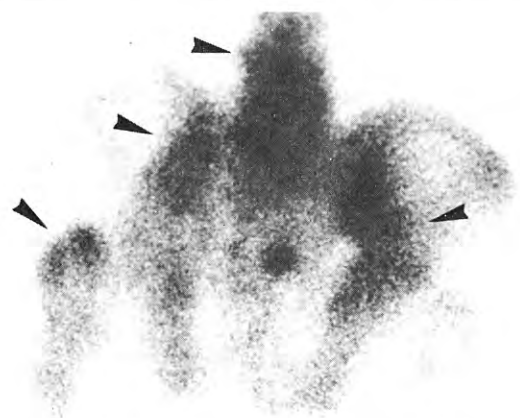

Fig. 57-6.—Valor de los estudios isotópicos. Múltiples áreas de depósito tumoral son visibles en nivel de la columna dorsal, lumbar y pelvis.

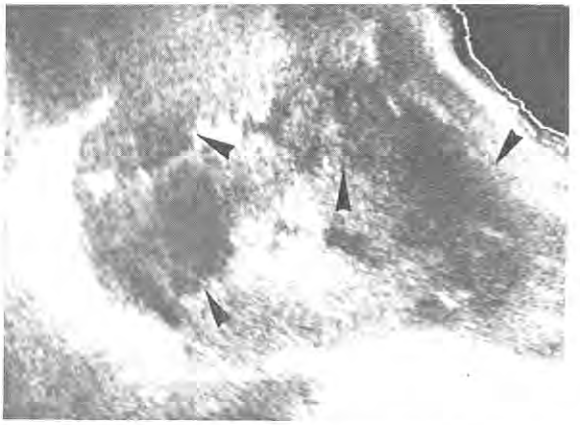

Fig. 57-7.—Metástasis esplénica. El corte sagital del brazo muestra numerosos defectos de repleción sonotransparentes en el interior de la pulpa esplénica secundarias a un melanoma metástasico.

Fig. 57-9.—Semiología de metástasis hepáticas en TAC. La imagen recoge una metástasis extensa de la parte posterior del lóbulo hepático derecho (puntas de flecha) con calcificación en su interior (flecha fina) secundaria a un carcinoma mucoide del colon.

La *ultrasonografía* tiene una fiabilidad diagnóstica cercana al 85 % en la detección de metástasis hepáticas. Las lesiones pueden ser sonodensas, sonotransparentes, quísticas o incluso presentarse como una lesión difusa de infiltración parenquimatosa. No existe correlación entre el tipo de imagen ecográfica y el patrón histológico de la lesión o el tumor del que se originan. Ocasionalmente las lesiones pueden ser completamente quísticas, lo que hace francamente difícil su diagnóstico diferencial con quistes hidatídicos, sobre todo cuando están infectados. El mayor problema del ultrasonido reside en las lesiones difusas hepáticas, que presentan patrones difíciles de detectar, y la frecuente presencia de hemangiomas, que pueden presentan imágenes similares a las metástasis. (Figura 57-8.)

La *tomografía computarizada* también es de utilidad en el diagnóstico de metástasis, siendo su fiabilidad cercana al 90 %. (Fig. 57-9.) Las lesiones muy finas son muy difíciles de reconocer. La presencia de diferencias de atenuación en el hígado se incrementa con el uso de contraste. El uso de la angiografía ha descendido en el estudio de las metástasis hepáticas. La mayor dificultad de la angiografía reside en el lóbulo hepático izquierdo, si bien es una zona donde solamente ocurren un 20 % de las metástasis. La exploración vascular demuestra lesiones hepáticas que pueden ser hipo o hipervasculares.

Conducta.—La mayor parte de los autores consideran que el estudio isotópico debe ser la técnica de screening inicial. Sin embargo, la aparición de los ultrasonidos hace que sea esta técnica la que va cogiendo más auge, ya que no solamente se puede evaluar el hígado y el bazo, sino que se puede estudiar las adrenales, el retroperitoneo, los riñones así como la pelvis. Por otra parte, la extensión de la enfermedad no se detecta bien por scan isotópico, y aquí es la tomografía computarizada la exploración que realmente puede dar más información.

El resumen se expone a continuación:

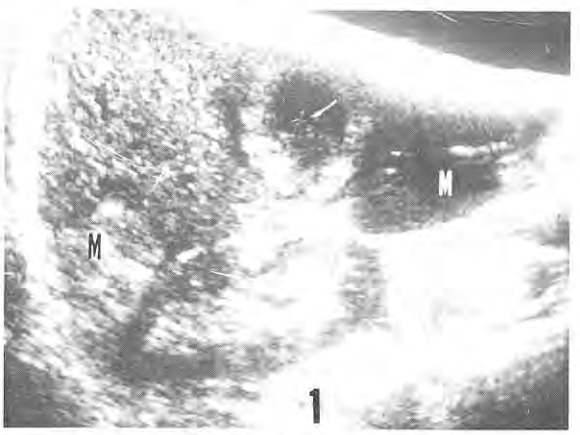

Fig. 57-8.—Semiología de las metástasis hepáticas en ultrasonografía. En la imagen 1 existen lesiones ecogénicas y sonotransparentes mezcladas (M). La imagen en «diana» situada en la parte central y superior de la imagen presenta un nivel hidroáereo en su interior por necrosis (flecha fina).

Cuadro 5

METASTASIS HEPATOESPLENICAS

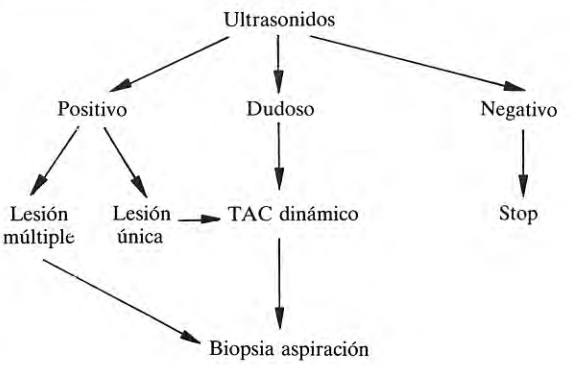

4. METASTASIS DEL SISTEMA NERVIOSO CENTRAL

La incidencia de metástasis craneocerebrales en la autopsia de pacientes con cáncer es del 11 al 24 %.

En el cuadro 6 puede verse la frecuencia de metástasis intracerebrales.

Cuadro 6

Carcinoma broncogénico	18 %
Mama	17 %
Melanoma	16 %
Leucemia	12 %
Linfoma	10 %
Tumor testicular	4 %
Neuroblastoma	3 %
Carcinoma renal	2 %
Otras localizaciones	18 %

Tomado de Davis

Es importante conocer la llamada *teoría en cascada* que relaciona la diseminación tumoral intracraneal con la localización del tumor primario. (Fig. 57-10.)

La *tomografía computarizada* demuestra bien el componente intra o extracerebral de las lesiones del cráneo. Por otra parte, el estudio sin contraste puede demostrar la presencia de lesiones cerebrales metastásicas que pueden ser hipo o hiperdensas. En general, las metástasis de la mama y de los carcinomas nasofaríngeos son hipodensas, mientras que las de osteosarcoma, carcinoma de colon y coriocarcinoma pueden ser hiperdensas. (Fig. 57-11.)

El *estudio isotópico* tiene una fiabilidad de aproximadamente el 90 % en la detección de lesiones intracerebrales. Sin embargo, suelen ser áreas de actividad aumentada inespecíficas, puesto que pueden simularlas otras lesiones.

El TAC está indicado para la detección de metástasis intracraneales, la afectación intracraneal en casos de lesiones del calvario, la evaluación de las complicaciones post-radioterapia, la localización para cirugía y como «screening», fundamentalmente en los pacientes con melanoma y carcinoma de pulmón.

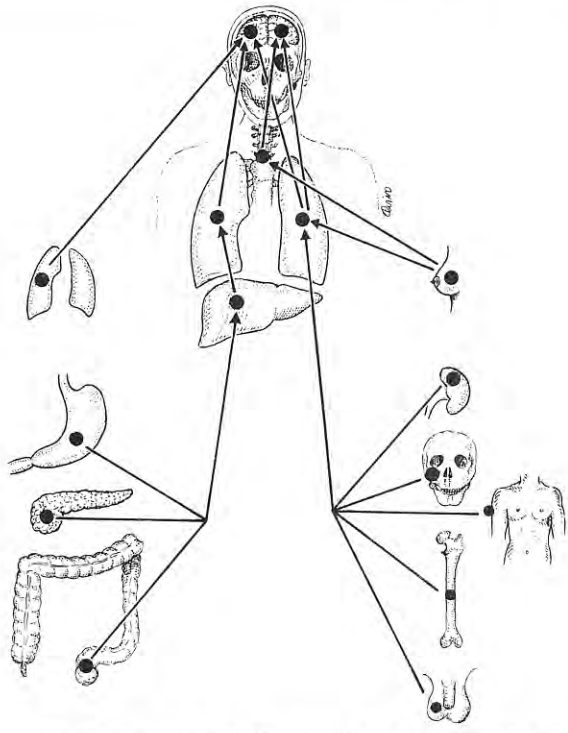

Fig. 57-10.—Teoría de la diseminación en «cascada» en las metástasis cerebrales. En la imagen puede verse cómo el carcinoma de pulmón puede metastatizar directamente al cerebro. Los tumores visibles en el lado derecho del cuadro mama, riñón, senos paranasales, óseos, testiculares y de la piel suelen metastatizar al cerebro previo paso por la estación pulmonar. Los tumores del tracto digestivo, estómago, páncreas y colon suelen hacer primero metástasis hepáticas luego pulmonares para posteriormente hacerlo al cerebro. (Esquema basado en los trabajos de Bross.)

La *angiografía* se utiliza poco, si bien puede tener utilidad cuando existen dificultades de diagnóstico diferencial entre metástasis y otras lesiones como absceso o tumor primario. Puede estar indicada la realización de un estudio como mapa vascular, si se pretende realizar tratamiento quirúrgico.

El resumen está expresado en el cuadro 7.

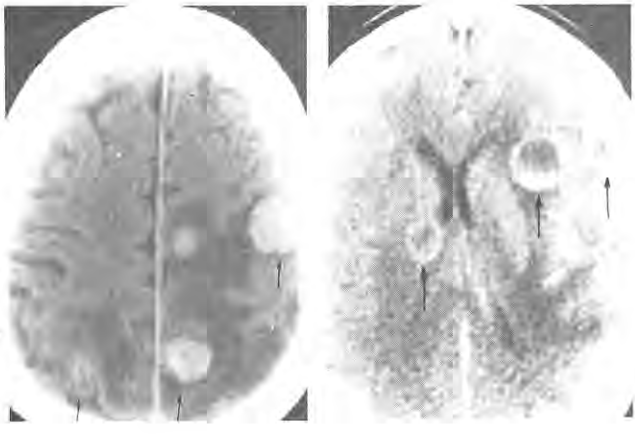

Fig. 57-11.—Semiología de las metástasis cerebrales. La imagen izquierda muestra múltiples lesiones redondeadas que captan contraste, secundarias a la presencia de metástasis múltiples de un carcinoma de pulmón. La imagen derecha muestra metástasis con captación periférica anular.

Cuadro 7

METASTASIS CEREBRALES

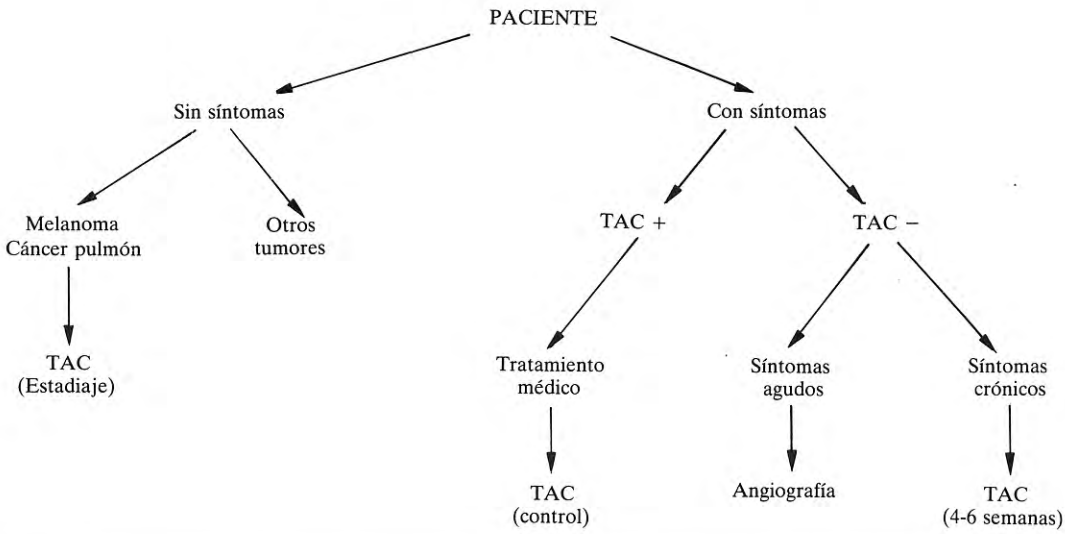

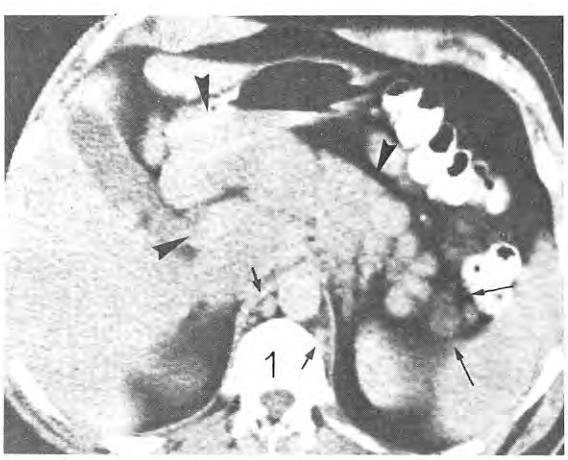

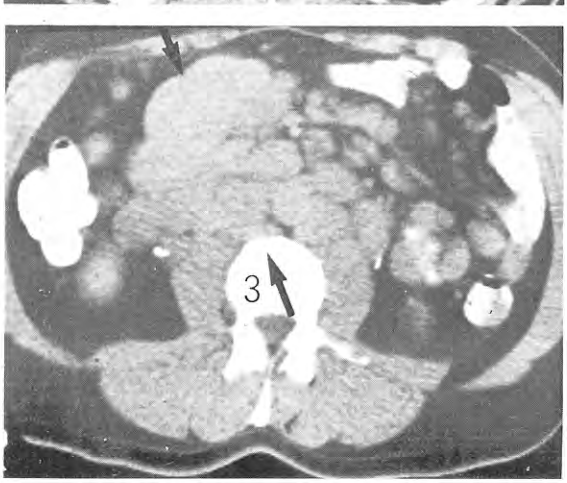

5. METASTASIS GANGLIONARES, RETROPERITONEALES Y PELVICAS

Los ganglios patológicos, tanto en la región retroperitoneal como pélvica, sólo pueden ser evaluados por tomografía computarizada, ultrasonido o linfografía. (Fig. 57-12.) Esta última técnica es la única que demuestra claramente la arquitectura interna de los ganglios y, por tanto, la única que presenta datos

Fig. 57-12.—Semiología ganglionar. Tomografía axial computarizada. 1: Ganglios extensos metastásicos en la región del tronco celíaco (puntas de flechas) en el área retrocrural (flechas cortas) y en el hilo esplénico (flechas largas). 2: Adenopatías del territorio mesentérico (puntas de flechas) y del hilo renal (flechas). 3: Adenopatías extensas del territorio retroperitoneal haciendo imposible la identificación de la aorta.

diagnósticos de la naturaleza de la enfermedad. Tanto la tomografía computarizada como el ultrasonido se basan en la existencia de ganglios aumentados de tamaño. Cuanto mayor es el ganglio, más posibilidades hay de que tenga metástasis. Sin embargo, aproximadamente un 4 % de los ganglios de tamaño normal tienen metástasis y hasta un 75 % de los ganglios aumentados pueden no tener metástasis.

Hallazgos radiológicos

Conducta.—La mayor parte de los autores coinciden que la tomografía computarizada y la linfografía son complementarias. Si bien la linfografía es la única que demuestra la arquitectura interna de los ganglios linfáticos, y por tanto si los ganglios que pueden ser normales en tamaño presentan tumor, o si ganglios aumentados de tamaño son de origen no tumoral, la tomografía computarizada añade algunos datos importantes en la exploración de estos tumores, como la afectación ganglionar por encima de la pelvis renal, la demostración de invasión local tanto de la vejiga, como del recto o de la pared de la pelvis, así como la presencia de metástasis en las adrenales y en el hígado.

Por todo ello, cuando existen metástasis en los ganglios retroperitoneales, la tomografía computarizada debe ser la exploración inicial. Dado que tiene falsos negativos bastante frecuentes, su negatividad debe comportar la realización, como segundo paso, de la linfografía. Sin embargo, en los casos en que las metástasis ocurren fundamentalmente en la región pélvica, lo cual tiene interés sobre todo en tumores genitales, la linfografía debe ser el primer paso en la selección del método diagnóstico. En aquellos casos en que es normal o equívoca puede completarse con tomografía computarizada. El resumen puede verse en el cuadro a continuación:

Cuadro 8

METASTASIS GANGLIONARES

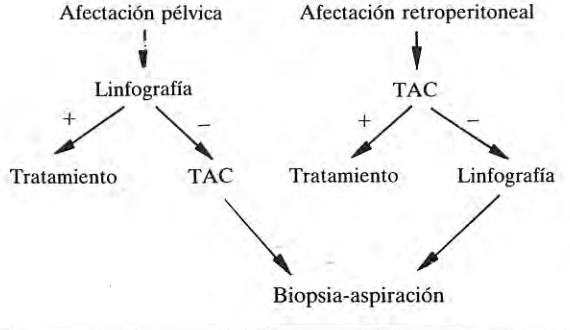

6. METASTASIS EN EL TUBO DIGESTIVO, MESENTERIO Y PERITONEO

Los tumores que más frecuentemente metastatizan al intestino son el melanoma, el pulmón y la mama. El melanoma metastatiza frecuentemente al aparato digestivo. La incidencia de metástasis al intestino delgado llega al 58 %, seguido del 26 % al estómago, 22 % al colon, 5 % al recto y 4 % al esófago.

Los hallazgos radiológicos incluyen la presencia de metástasis submucosas que no suelen ser vistas inicialmente en las exploraciones radiográficas. Cuando aumentan de tamaño aparecen nódulos submucosos o placas que frecuentemente se ulceran. La ulceración produce la típica imagen de «ojo de buey» o «en diana» que, si bien es muy frecuente en el melanoma, también puede aparecer en otros tumores. (Figura 57-13.)

Las metástasis en el mesenterio son frecuentes sobre todo en tumores del estómago, colon y ovario, aunque también puede ocurrir a partir del páncreas, útero, riñón y tracto biliar.

La afectación por diseminación directa puede producir grandes masas por respuestas desmoplásticas del tumor, lo que produce fijación del intestino con irregularidades del tipo nodular, angulación y distorsión de los pliegues. Esto es frecuente en el colon transverso, fundamentalmente en el borde superior, a par-

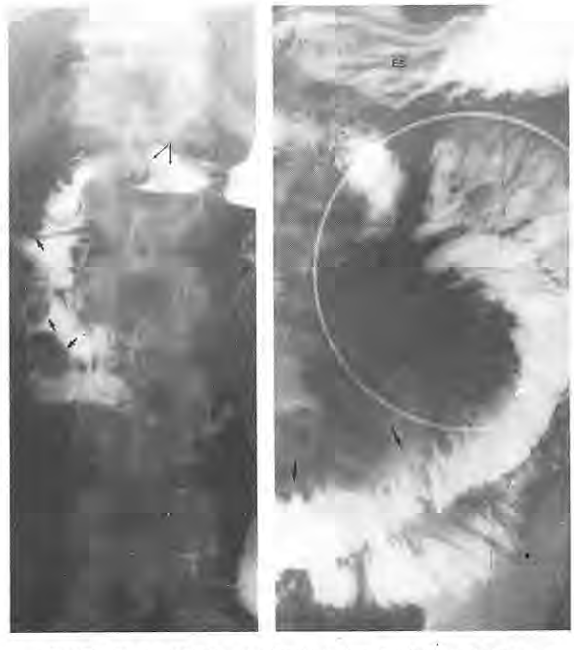

Fig. 57-13.—Metástasis al tubo digestivo. La imagen de la izquierda corresponde a las típicas lesiones nodulares múltiples algunas de ellas en «diana» secundarias a metástasis hematógenas de un melanoma. (Cortesía del Dr. G. G. Dodd. Houston.) La imagen de la derecha corresponde a infiltración serosa a partir de metástasis ganglionares mesentéricas secundarias a un carcinoma de sigmoides.

tir de tumores del estómago, y en el borde inferior en los del páncreas. (Fig. 57-14.)

La extensión linfática puede ocurrir a partir de ganglios mesentéricos afectando secundariamente el intestino; si bien esto es muy frecuente en el linfoma (50 % en el linfoma no Hodgkin y 5 % en la enfermedad de Hodgkin), también puede ocurrir en el carcinoma, produciendo fijación de un asa concreta a un paquete ganglionar.

En el intestino delgado existen nódulos múltiples más o menos redondeados que pueden acompañarse de afectación serosa que fija y angula el intestino. Las mismas imágenes pueden aparecer en el colon, donde pueden verse lesiones nodulares extensas; sin embargo, también pueden existir lesiones subserosas que producen una imagen denominada del colon en «barras» (striped colon) (fig. 57-15), que a su vez producen una imagen de pliegues transversales, que no atraviesan completamente la luz, con pequeñas áreas de fijación en la pared por infiltración serosa. La extensión directa al colon ocurre en tumores de próstata, útero, ovario y riñón.

La afectación del *peritoneo* produce ascitis y metástasis que son depositadas a través de líquido ascítico, fundamentalmente en el saco de Douglas, en la región ileocecal, en el mesocolon del sigmoides y en la gotiera paracólica derecha. Los hallazgos radiológicos incluyen lesiones nodulares que indentan al intestino produciendo festoneado del tubo digestivo con asas que aparecen rígidas o incluso estenosis. El TAC puede demostrar los depósitos peritoneales, si bien la cirugía revela numerosos nódulos no visibles por la citada técnica. Puede además demostrar metástasis hepáticas, contribuyendo significativamente a la evaluación de los pacientes con carcinoma de ovario.

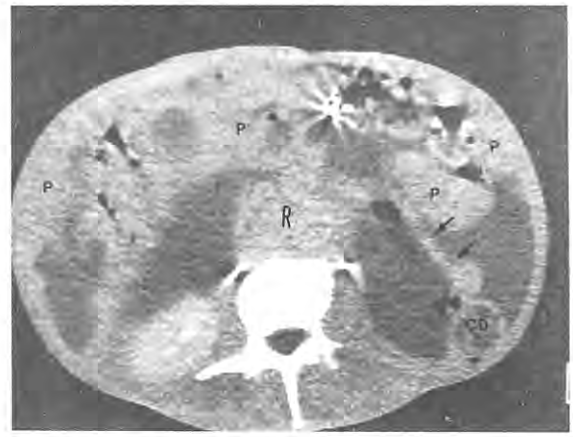

Fig. 57-15.—Infiltración peritoneal mesentérica en carcinoma de estómago recidivante. La imagen muestra múltiples implantes peritoneales y subcutáneos (P) produciendo una auténtica coraza abdominal anterior. Hay invasión asimismo del retroperitoneo (R) y de la fascia lateroconal (flechas) con desplazamiento posterior del colon descendente (CD).

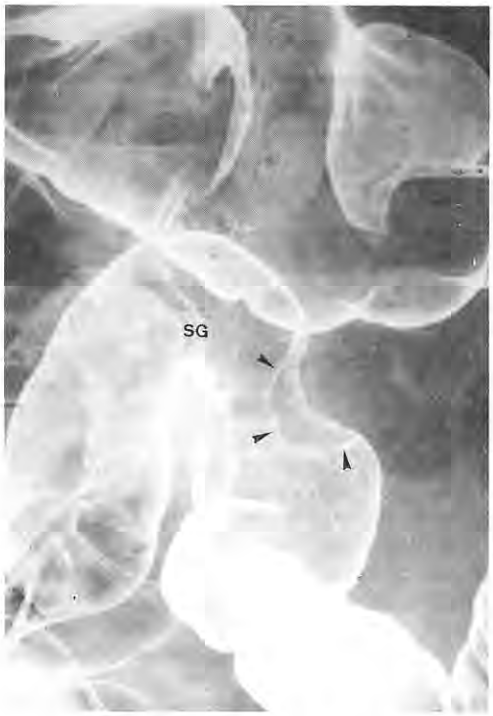

Fig. 57-14.—Metástasis al tubo digestivo. La imagen corresponde a un típico implante polipoideo de base ancha (puntas de flecha) en la región del sigmoides (SG).

7. METASTASIS ADRENALES Y RENALES

Las metástasis *adrenales* son encontradas con relativa facilidad desde la aparición del TAC y la ultrasonografía. Los tumores primarios son la mama y el pulmón (especialmente el carcinoma epidermoide), estómago, colon, páncreas, melanoma, hipernefroma y cáncer de tiroides. Recientemente se han incluido hepatoma, cáncer epidermoide de vulva y de células transicionales de vejiga, donde la biopsia-aspiración controlada por TAC demostró las metástasis, cambiando significativamente el estadiaje de los enfermos.

El estudio ultrasonográfico puede mostrar lesiones de 2 a 3 cm de diámetro en las glándulas adrenales. Las lesiones metastásicas pueden ser hipoecogénicas o hiperecogénicas y aparecen habitualmente con masas más o menos redondeadas. En general, las metástasis son menos ecogénicas que la grasa retroperitoneal que rodea las adrenales.

La tomografía computarizada es útil porque no solamente demuestra masa, sino también el aumento difuso de las glándulas. Cuando existe nódulo unilateral, las dificultades para diferenciarlo de tumores primarios sigue siendo grande. Sin embargo, las lesiones metastásicas suelen ser bilaterales y con áreas de atenuación disminuida que pueden llegar a las 0 unidades Hounsfield, debido a la presencia de necrosis. La imagen de las dos adrenales aumentadas ha sido comparada a los «faros de un automóvil».

58

EL PACIENTE ONCOLOGICO (II): LINFOMAS Y LEUCEMIAS. CONDUCTA ANTE UN TUMOR PRIMARIO DESCONOCIDO.

DR. C. S. PEDROSA

http://booksmedicos.blogspot.com

LINFOMAS Y LEUCEMIAS

1. INTRODUCCION
2. CLASIFICACION
3. MANIFESTACIONES RADIOLOGICAS
4. ESTADIAJE DE LOS LINFOMAS
5. EVALUACION DEL TRATAMIENTO Y SUS COMPLICACIONES
6. CONDUCTA RADIOLOGICA

1. INTRODUCCION

Los linfomas y leucemias tienen una frecuencia considerable en la práctica médica. El hecho que tengan frecuentes manifestaciones radiológicas hace interesante su estudio en un capítulo aparte.

Existe una serie de entidades que parecen ser predisponentes para la aparición de linfoma y que están resumidas en el cuadro 1.

Cuadro 1

1. Deficiencia inmunitaria congénita.
2. Enfermedades autoinmunes.
3. Síndrome de Sjögren.
4. Linfoadenopatía inmunoblástica.
5. Tratamientos con difenilhidantoína.
6. Exposición a benceno o solventes.
7. Trasplante de órganos.
8. Tratamiento previo para enfermedad de Hodgkin.
9. Sarcoidosis.
10. Sarcoma de Kaposi.

Kiely

2. CLASIFICACION

De forma general se puede aceptar que los linfomas se dividen en linfomas de Hodgkin y linfomas no-Hodgkin.

A) Linfoma de Hodgkin

La enfermedad de Hodgkin puede clasificarse según el cuadro siguiente:

Cuadro 2

CLASIFICACION DE LA ENFERMEDAD DE HODGKIN

— Predominio linfocítico.	(LP)
— Celularidad mixta.	(MC)
— Depresión linfocítica.	(LD)
— Esclerosis nodular.	(NS)

Modificación de Rye de la clasificación de Luker-Butler

La enfermedad de Hodgkin representa aproximadamente un 40 % de los linfomas. El diagnóstico se realiza por la presencia de células de Reed-Sternberg, así como de mononucleares en un fondo polimorfo de células normales. Las células de Sternberg no son patognomónicas de la enfermedad de Hodgkin. La cantidad de células existentes varía en los diferentes tipos. En el tipo con predominio linfocítico, que son aproximadamente el 15 % de los casos, hay muy pocas células. Los pacientes generalmente son varones asintomáticos que cuando por primera vez acuden a la consulta están en los estadios 1 y 2.

El tipo de *celularidad mixta,* aproximadamente un 30 % de los Hodgkin, contiene escasas células neoplásicas (5 a 15 por campo).

Las lesiones que contienen más de 15 células por campo con escasos linfocitos se denominan como de *depleción linfocítica,* y son aproximadamente un 15 % de los casos de Hodgkin. Se trata de pacientes más

viejos, sintomáticos y que generalmente cuando se presentan por primera vez ya están en estadios 3 y 4. El pronóstico es el más grave de todos estos tipos.

La *esclerosis nodular* es aproximadamente un 40 % de los casos de Hodgkin. Es el único tipo en el que las mujeres son afectadas más frecuentemente que los hombres. La incidencia mayor ocurre en la adolescencia y adultos jóvenes. La mayor parte de los pacientes se hallan en un estadio 2, cuando se presentan por primera vez, con afectación del mediastino y de las áreas supraclaviculares. El pronóstico es muy bueno en los estadios primeros de la enfermedad.

B) Linfoma no-Hodgkin

Recientemente ha sido publicada una «formulación de trabajo» para uso clínico con un intento de clasificación de los linfomas no-Hodgkin por el Instituto Nacional del Cáncer, en la que fueron examinados 1.175 casos por 6 patólogos que no aportaban clasificación alguna personal realizada previamente.

Tres grandes grupos de malignidad fueron aceptados: grado bajo, intermedio y alto.

a) **Grado bajo**

1. *Linfoma maligno, de linfocitos pequeños (SL).*
2. *Linfoma folicular, predominantemente de células pequeñas plegadas.*
3. *Linfoma folicular, celularidad mixta.*

b) **Grado intermedio**

1. *Linfoma folicular, predominantemente células grandes.*
2. *Linfoma difuso de células pequeñas plegadas.*
3. *Linfoma difuso de celularidad mixta.*
4. *Linfoma difuso de células grandes.*

c) **Grado alto**

1. *Linfoma inmunoblástico.*
2. *Linfoma linfoblástico.*
3. *Linfoma de células pequeñas no plegadas.*

C) Leucemias

Podemos clasificar las leucemias de la siguiente manera, modificada de Bennet. (Cuadro 3.)

Conversión de linfomas a leucemias.—En el linfoma linfoblástico la progresión hacia leucemia es muy frecuente, ocurriendo habitualmente en 12 meses desde el diagnóstico. La aparición de una masa mediastínica en estos enfermos es un buen dato de la existencia de una fase leucémica. Aproximadamente entre 40 y 45 % de los linfomas linfocíticos bien diferenciados se manifiestan como leucemia linfoide crónica. Esto empeora importantemente el pronóstico, ya que la supervivencia media es de 2 meses.

Cuadro 3

CLASIFICACION DE LAS LEUCEMIAS

1. LINFOIDE
   A) Aguda linfoblástica.
   B) Crónica.
2. MIELOIDE
   A) Aguda mieloblástica.
   B) Crónica.
3. CONVERSION DE LEUCEMIA A LINFOMAS
4. OTRAS
   A) Tricoleucemia.
   B) Síndrome de Sezary.

3. MANIFESTACIONES RADIOLOGICAS

A) Afectación intratorácica

Las adenopatías intratorácicas son muy frecuentes. Aproximadamente un 65 % de pacientes con enfermedad de Hodgkin no diagnosticados previamente van a presentar evidencia de enfermedad intratorácica y de ellos un 99 % son adenopatías. En el linfoma no Hodgkin, aproximadamente un 43 % de los pacientes presentan evidencia de enfermedad intratorácica en el momento del diagnóstico y de ellos 87 % presentan evidencia de adenopatías intratorácicas.

Las *lesiones parenquimatosas pulmonares* son muy raras en ausencia de manifestaciones adenopáticas mediastínicas o hiliares. Esto es importante ya que ante una lesión pulmonar en un enfermo con enfermedad de Hodgkin, si no tiene evidencia de adenopatía mediastínica o hiliar, debe investigarse la posibilidad de otras etiologías. La afectación pulmonar ocurre en aproximadamente 11,6 % de los casos de Hodgkin, y en aproximadamente un 3,7 % de los casos de linfoma no Hodgkin.

La mayor parte de los casos muestran alteraciones en el parénquima pulmonar adyacente a la enfermedad ganglionar, con masas mediastínicas que pierden su borde nítido y recortado, y aparece como irregular y espiculado. (Fig. 58-1.)

El linfoma no Hodgkin pulmonar puede presentar múltiples formas radiológicas. La más frecuente parece ser un patrón linfangítico difuso que puede llegar a ocurrir en hasta cerca del 50 % de los pacientes. La segunda presentación en importancia son lesiones nodulares múltiples que también ocurren en casi el 50 % de los pacientes. Algunas de estas formas nodulares son subpleurales, en las bases pulmonares y parecen una placa pleural de base ancha. Frecuentemente se pueden ver nódulos pulmonares profundos cercanos a las bifurcaciones de los bronquios y de las venas.

El *linfoma primario de pulmón* es diferente ya que presenta escasos síntomas y se puede curar por cirugía, sobre todo si no existe afectación hiliar ganglio-

Fig. 58-1.—Afectación pulmonar en linfoma. La extensa lesión ganglionar del hilio derecho (H) ha invadido el parénquima pulmonar produciendo numerosas extensiones en el mismo (flechas).

Fig. 58-2.—Hemorragia pulmonar extensa en leucemia. Además de una lesión nodular en el campo medio izquierdo (flecha), el tórax muestra un infiltrado alveolar extenso bilateral que se acompañaba de hemoptisis severa por hemorragia pulmonar. El cuadro puede ser indistinguible de edema pulmonar o incluso de infección pulmonar severa.

nar. La mayor parte de los casos presentan lesiones de crecimiento lento que se extienden periféricamente a partir de la región hiliar y que no infrecuentemente presentan broncogramas aéreos en su interior, no por afectación alveolar sino por compresión del parénquima pulmonar por la afectación intersticial por tejido tumoral linfático.

La *afectación leucémica pulmonar* es frecuente en la autopsia, sobre todo en la leucemia monocítica (46 %), siendo la leucemia mielogénica crónica la que presenta menos afectación pulmonar (15 %). A pesar de ello, las lesiones pulmonares no son frecuentemente visibles en radiografías. Por ello, hay que considerar que las lesiones pulmonares en los casos de leucemia, pueden ser debidas a infección, hemorragia o incluso infarto hemorrágico. (Fig. 58-2.) Dado que también se administran líquidos intravenosos con frecuencia debe también ser considerada la posibilidad de edema pulmonar.

En la enfermedad de Hodgkin es muy raro el *derrame pleural* como único signo de afectación intratorácica. Sin embargo, en el linfoma no-Hodgkin ocurre con mayor frecuencia.

B) Afectación retroperitoneal y pélvica

En la enfermedad de Hodgkin aproximadamente un 24 % de los casos tienen afectación de las cadenas retroperitoneales, paraaórticas y paracavales. Los ganglios mesentéricos en la enfermedad de Hodgkin sólo están afectados en aproximadamente un 5 % de los casos y se asocian prácticamente siempre a un linfograma positivo, siendo habitualmente de tamaño normal, lo que hace difícil su visualización por las técnicas de imagen. Los ganglios esplénicos son positivos en aproximadamente el 28 % de los casos, generalmente en asociación con afectación esplénica. En el linfoma no-Hodgkin hay aproximadamente un 48 % de afectación histológica de los ganglios peritoneales en la laparotomía. Puede haber ganglios en la región del hilio esplénico en 53 % de los casos y también es susceptible de presentarse en la región pancreática, pudiendo simular una lesión pancreática primaria. (Fig. 58-3 A y B.)

Para algunos autores la linfografía es absolutamente necesaria en todos los pacientes con linfoma, ya que hay una frecuencia elevada de afectación retroperitoneal siendo los ganglios, en ocasiones, normales en tamaño. La linfografía puede ser utilizada para la biopsia intraoperatoria, para la planificación radioterápica y asimismo para el control posterior después del tratamiento. Sin embargo, con la tomografía computarizada se evalúan mejor los ganglios de la región mesentérica, lo que sólo es importante en el linfoma no Hodgkin dada la escasa incidencia de afectación mesentérica en el Hodgkin.

C) Afectación ósea

El *linfoma primario de hueso* es aproximadamente el 5 % de los tumores malignos primitivos de hueso. Afecta a pacientes adultos, estando un 93 % de ellos por encima de los 20 años, y 50 % por encima de los 40 años. El 50 % de las lesiones están situadas en la pelvis y en el fémur y un 20 % en las extremidades superiores, si bien puede haber ocasionalmente afectación de la columna vertebral, costillas, cráneo, es-

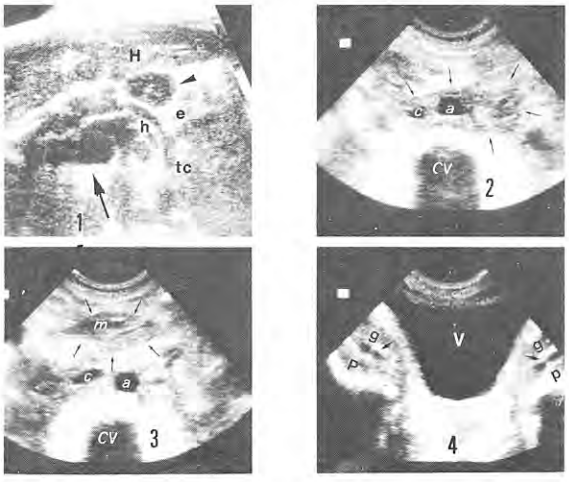

Fig. 58-3 A.—Semiología ganglionar de los linfomas. Semiología ecográfica. 1: paquete adenopático del tronco celíaco (punta de flecha) por delante del tronco celíaco (TC) de la arteria hepática (H) y de la arteria esplénica (e). Puede verse otro gran paquete adenopático en la región del hilio hepático (flecha). 2: Adenopatías retroperitoneales (flechas) rodeando la aorta (A) y la cava (C). Columna vertebral (CV). 3: En cortes más inferiores del mismo paciente puede apreciarse un gran paquete ganglionar (M) situado en la región mesentérica. 4: Visión axial de la pelvis menor mostrando a ambos lados de la vejiga (V) paquetes ganglionares (G) claramente diferenciados del paquete vascular (flechas) y del músculo psoas (P).

cápula, etc. Afecta más frecuentemente a hombres que a mujeres. Las fracturas patológicas ocurren en aproximadamente un 20 % de los pacientes. La lesión es generalmente de situación central, destructiva, de tipo permeativo con formación de hueso reactivo, que produce esclerosis a su alrededor. (Fig. 58-4.) La supervivencia a los 5 años es entre el 40 y el 60 % de los casos tratados.

El linfoma secundario de hueso por linfoma no Hodgkin, ocurre con una frecuencia aproximada de 15 % de los adultos y 25 % de los niños con la enfermedad. Esta lesión ocurre más frecuentemente en el esqueleto axial que en el esqueleto apendicular, es decir, lo contrario que en el linfoma primario. Aproximadamente un 75 % de las lesiones se encuentran en las costillas, huesos de la cara, cráneo, columna y pelvis. (Fig. 58-5.)

La afectación ósea en el linfoma no-Hodgkin es indicativa de un estadio IV de la enfermedad. Se estima que entre 7 y 25 % de los pacientes con linfoma no-Hodgkin desarrollan lesiones óseas. La mayor parte van a ser lesiones permeativas, muy agresivas, que pueden no ser visibles en el estudio radiográfico inicial. Cuando son visibles, presentan áreas líticas con patrón permeativo o apolillado (50 % de los pacientes). En raros casos hay lesiones mixtas, líticas y escleróticas. Menos de un 5 % de los pacientes tienen lesiones escleróticas puras.

La enfermedad de Hodgkin afecta al esqueleto en aproximadamente un 15 % de los pacientes, si bien es muy raro en el momento de la presentación. En aproximadamente el 75 % de los pacientes está afectado el esqueleto axial y la región proximal de los fémures. Es frecuente que las lesiones produzcan dolor y pueden ser demostradas por estudio isotópico. Las lesiones son escleróticas (entre 14 y 45 % de los casos), mixtas (31 %), o incluso líticas (hassta 45 %). La afectación vertebral única, la llamada «vértebra de Marfil», puede ser secundaria a extensión de los ganglios paravertebrales. (Fig. 58-6.)

D) **Afectación gastrointestinal**

El linfoma puede ser la manifestación secundaria de un linfoma generalizado o presentarse como un linfoma primario del tubo digestivo.

La afectación esofágica ocurre en menos del 1 % de los pacientes. Las lesiones ocurren habitualmente

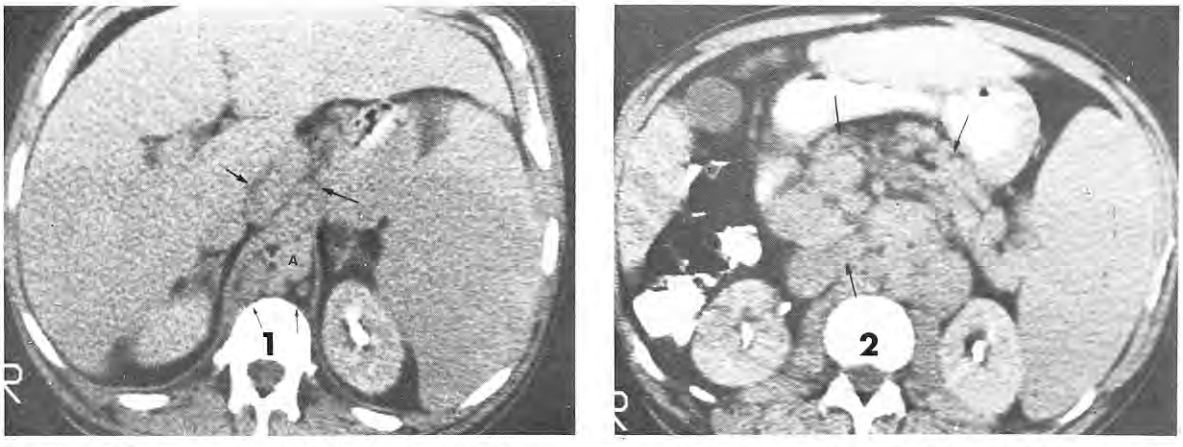

Fig. 58-3 B.—Semiología en TAC. 1: Además de las adenopatías retrocrurales pueden verse adenopatías en la región del ligamento gastrohepático (flechas largas). 2: Extensas adenopatías de la región pancreática desplazando hacia adelante el estómago (flechas). *(Continúa ilustración.)*

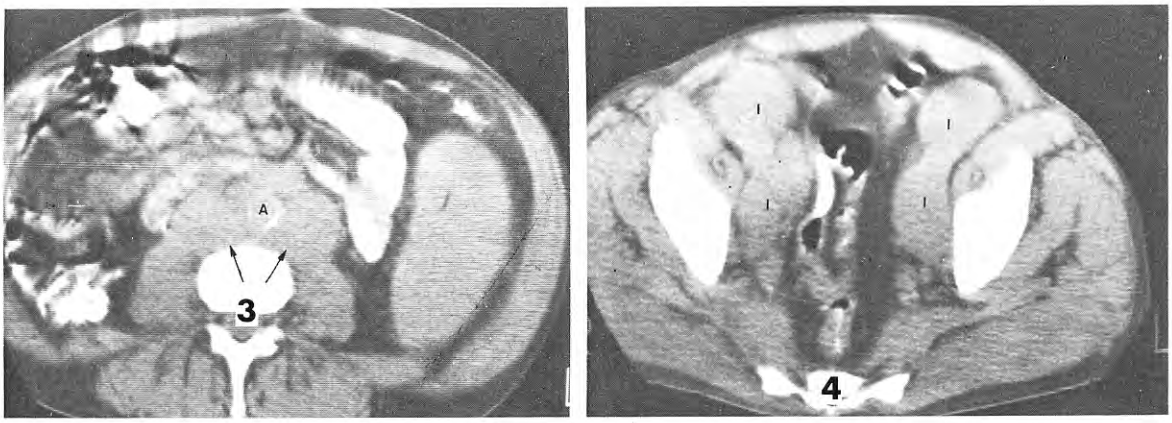

Fig. 58-3 B. *(Cont.)*—3: Adenopatías retroperitoneales puras (flechas) rodeando la aorta abdominal (A). 4: Adenopatías extensas de ambas cadenas iliacas (I) comprimiendo las estructuras pélvicas en la línea media.

en la parte distal del esófago, donde ocasionalmente pueden simular acalasia o afectación distal del esófago por carcinoma del estómago.

El linfoma no-Hodgkin es responsable de aproximadamente un 80 % de los linfomas gástricos mientras que la enfermedad de Hodgkin sólo lo es de entre 10 y 20 % de los casos.

Las formas radiológicas ya han sido descritas en el capítulo correspondiente siendo generalmente en forma de defectos de repleción múltiples. (Fig. 58-7.)

La afectación del intestino delgado es la segunda en frecuencia del estómago. Los varones se afectan dos veces más frecuentemente que las hembras. El linfoma es multifocal en aproximadamente 10 a 50 % de los casos. Las formas radiológicas, tanto las aneurismáticas como estenosantes, infiltrativas y nodulares ya han sido discutidas previamente.

La afectación del colon y del recto es poco frecuente en el linfoma. Aproximadamente un 10 % de los pacientes con linfoma gastrointestinal, tienen afectación cólica.

La *afectación hepática* es frecuente en los estados finales de la enfermedad. (Fig. 58-8.) Aproximadamente un 15 % de los pacientes con enfermedad de Hodgkin desarrollan hepatomegalia en el curso de su

Fig. 58-4.—Linfoma primario óseo. Lesión lítica extensa metafiso-diafisaria en un varón de 56 años con ligera expansión, áreas de destrucción medular y extenso festoneado cortical interno (flechas). La lesión puede confundirse, dado su aspecto poco agresivo, con displasia fibrosa e incluso condrosarcoma.

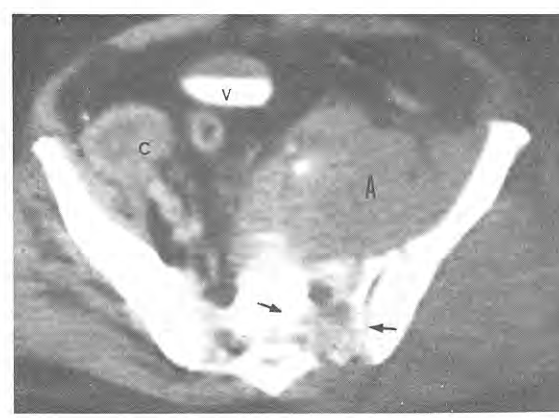

Fig. 58-5.—TAC en linfoma secundario de hueso. La lesión destructiva del sacro (flechas) se acompaña de una gran masa adenopática (A) del mismo lado. Existen asimismo adenopatías necrosadas en el lado derecho (C) y desplazamiento de la vejiga (V).

Fig. 58-6.—Vértebra de «marfil» en linfoma. La presencia de una vértebra densa puede ser secundaria a linfoma, pero también puede verse en metástasis, Paget, etc.

enfermedad, y en la autopsia hasta un 66 % de los pacientes tiene lesiones histológicas en el hígado. Generalmente las lesiones son difusas y sólo ocasionalmente pueden demostrar, el ultrasonido y el TAC, la presencia de lesiones extensas con nódulos múltiples, alteración difusa de la arquitectura, etc. El TAC parece ser superior a los estudios isotópicos en la demostración de afectación hepática por linfoma. No existen signos radiológicos específicos, pero la aparición de lesiones de atenuación disminuida en el parénquima hepático puede ser significativa. En cualquier caso los falsos positivos pueden ocurrir en ambos métodos.

En el linfoma no-Hodgkin, el *bazo* puede ser el sitio inicial de afectación en aproximadamente el 1 % de los pacientes. Las lesiones pueden también ser detectadas por ultrasonido y tomografía computarizada. (Fig. 58-9.)

Es importante demostrar la *afectación mesentérica* en enfermos con linfoma, dada su frecuencia mucho mayor en el linfoma no-Hodgkin que en el Hodgkin. El ultrasonido y la tomografía computarizada pueden mostrar la presencia de masas adenopáticas mesentéricas claramente diferenciables de las propiamente retroperitoneales. La demostración por ultrasonido de masas sonotransparentes producidas por las adenopatías a nivel mesentérico y retroperitoneal, separadas por los vasos mesentéricos, produce una imagen muy típica denominada de «sandwich». El TAC puede mostrar en el linfoma no-Hodgkin la afectación en sitios poco habituales, como músculo psoas, páncreas, omento, piel, genitales femeninos, etc. (Fig. 58-10.)

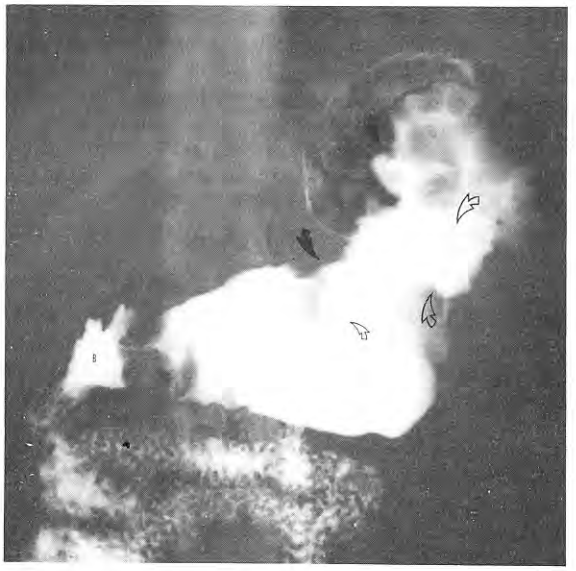

Fig. 58-7.—Linfoma del aparato digestivo. La imagen gástrica muestra numerosas ulceraciones de gran tamaño, en el seno de una extensa lesión que afecta fundus y cuerpo gástrico (flechas).

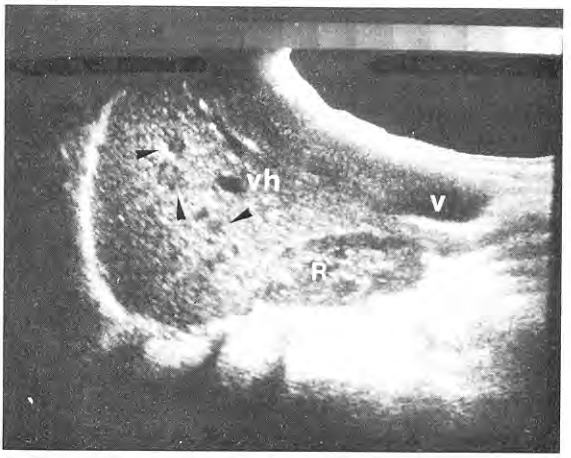

Fig. 58-8.—Afectación hepática por linfoma. La ecografía en posición sagital muestra defectos de repleción algo más transparentes que el parénquima hepático (puntas de flechas), claramente diferenciable de las venas hepáticas (VH). Vesícula biliar (V). Riñón derecho (R).

Fig. 58-9.—Afectación linfomatosa del baso. Defecto inhomogéneo tras la inyección de contraste (flechas largas). Se ve la vena ácigos rellena de contraste (flecha corta).

E) Otras manifestaciones

La afectación cerebral en leucemias y linfomas demostrable por TAC no es muy frecuente. La tomografía computarizada pudo demostrar alteraciones en 31 de 405 pacientes (7,6 %). Los hallazgos incluyen masas generalmente de densidad algo menor a la del cerebro normal, aunque también pueden ser un poco más densas, hemorragia, abscesos, leucoencefalopatía secundaria al metotrexate usado, así como en otros tumores cerebrales diferentes. Las lesiones malignas son antes del tratamiento isodensas o de mayor densidad con edema en cantidad variable. La respuesta al tratamiento radioterápico o quimioterápico muestra en general la presencia de una densidad baja central con un anillo de realce por el contraste. En la leucemia, especialmente la linfoblástica, hay afectación frecuente leptomeníngea, pero que no es habitualmente demostrable.

El linfoma primario del sistema nervioso central representa aproximadamente 1,5 % de los tumores primarios del cerebro. La mayoría de ellos son linfomas no Hodgkin, de células B. El tumor presenta una incidencia muy predominante en varones y parece ser más frecuente entre la quinta-sexta décadas de la vida. Puede ser múltiple o solitario, siendo más frecuente en la región de los ganglios basales, cuerpo calloso, tálamo y región periventricular, si bien se han visto también lesiones del tallo cerebral y medulares.

El linfoma secundario del S.N.C. aparece en 5-9 % de los pacientes con linfoma sistémico. La mayoría son de tipo no Hodgkin, siendo los tipos histiocíticos difusos los más frecuentes. Suele afectar al parénquima cerebral, leptomeninges, dura y tejidos epidurales y la afectación parenquimatosa ocurre generalmente en las regiones subependimarias y periventriculares. (Fig. 58-11.)

Los hallazgos en el TAC con inyección intravenosa de contraste son similares para las formas primarias y para las secundarias. Previo a la inyección de contraste las lesiones son generalmente isodensas o ligeramente hiperdensas con realce homogéneo generalmente bien circunscrito después de la inyección. La necrosis central es rara y el edema es variable. En ocasiones ha sido descrito un margen borroso o irregular que se cree debido a la infiltración difusa del tejido que lo rodea. Otro dato importante en el TAC es la localización, ya que estas lesiones parenquimatosas son generalmente periventriculares en los ganglios basales, cuerpo calloso, tálamo, sustancia blanca y septum pelucidum. Otro dato importante es que estas lesiones parenquimatosas de linfoma pueden aparecer y desaparecer en estudios seriados sin tratamiento así como con terapéutica corticoesteroidea sola.

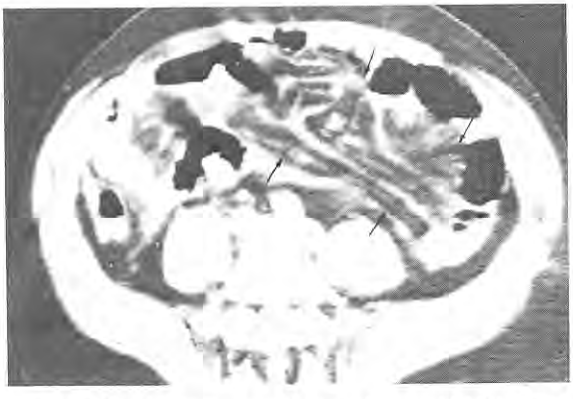

Fig. 58-10.—Afectación mesentérica por linfoma. El TAC muestra engrosamiento marcado de las estructuras del mesenterio, produciendo unos patrones lineales densos por la presencia de afectación directa del mismo (flechas).

4. ESTADIAJE DE LOS LINFOMAS

El estadiaje de los linfomas no puede ser realizado por el TNM como en otros tipos de neoplasias, por lo que se han desarrollado diferentes clasificaciones clínicas de estadiaje, de las cuales la más aceptada es la clasificación de Ann Arbor de 1971.

Estadiaje clínico (clasificación de Ann Arbor, 1971)

Definición

Estadio I.—Afectación de una zona ganglionar única (I) o de un solo órgano o sitio extralinfático (I_E).

Estadio II.—Afectación de dos o más regiones gan-

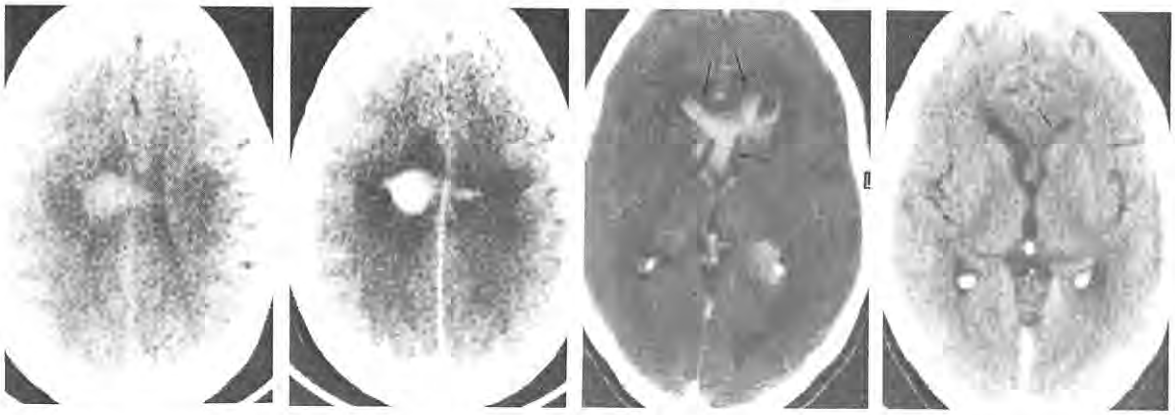

Fig. 58-11.—Afectación cerebral por linfoma. Las dos imágenes de la izquierda corresponden a un linfoma primario cerebral antes y después de la introducción de contraste, mostrando una imagen que capta considerablemente contraste rodeada de un halo edematoso. Las dos imágenes de la derecha corresponden a un linfoma secundario cerebral con una extensa lesión periventricular anterior (flechas) que después del tratamiento desaparece de forma prácticamente completa, permaneciendo una pequeña compresión sobre el cuerno ventricular frontal izquierdo (flecha fina).

glionares en el mismo lado del diafragma (II) o afectación localizada de un órgano o sitio extralinfático, y de una o más regiones ganglionares en el mismo lado del diafragma (II_E).

Estadio III.—Afectación de regiones ganglionares en ambos lados del diafragma (III), que puede acompañarse de afectación esplénica (III_S), o por afectación localizada de un órgano o sitio extralinfático (III_E) o ambos (III_{SE}).

Estadio IV.—Afectación difusa o diseminada de uno o más órganos o tejidos extralinfáticos, con o sin afectación ganglionar asociada.

La ausencia o presencia de fiebre, sudores nocturnos y/o pérdida no explicada de más del 10 % del peso corporal. Se indicará con las letras A o B.

La biopsia comprobatoria del estadio IV se señala con las siguientes letras: M+: Médula ósea. L +: pulmón. H +: hígado. P +: pleura. O +: hueso. D +: piel y tejido subcutáneo.

En la clasificación de Ann Arbor hay un estadiaje clínico que se basa en la extensión de la enfermedad por la biopsia inicial así como los hallazgos del examen físico, radiología, estudios isotópicos y test de laboratorio, mientras que hay un estadiaje patológico en el que se añaden los hallazgos de laparatomía con esplenectomía, la toracotomía exploradora o cualquier otro procedimiento quirúrgico. En este sistema la letra E denota la existencia de enfermedad extralinfática localizada. La clasificación puede funcionar también para el linfoma no-Hodgkin aunque de manera menos precisa.

Los síntomas generales del paciente tienen una importancia considerable en el pronóstico, fundamentalmente de los enfermos con enfermedad de Hodgkin. A ello se debe la introducción en el estadiaje de la fiebre de origen no explicado, los sudores nocturnos o la pérdida no explicada de peso por encima del 10 % del peso corporal, y que se designa como se ve en el cuadro adjunto por las letras A y B. Otros síntomas generalizados como la intolerancia al alcohol, el prurito generalizado, la anemia, la debilidad, etc., no tienen significado pronóstico.

Es de importancia la velocidad de sedimentación y el nivel sérico del cobre, ya que cuando están inicialmente elevados, si no vuelven a la normalidad, indican respuesta incompleta al tratamiento o la aparición de una recidiva cuando vuelven a elevarse después de un período de normalidad.

5. EVALUACION DEL TRATAMIENTO Y SUS COMPLICACIONES

Parece probado que la tomografía computarizada es muy útil para documentar la existencia de remisión adecuada de la enfermedad, así como la presencia de recidiva cuando se sospecha. El valor del método parece ser mejor en el linfoma no-Hodgkin. Está también demostrado que las anormalidades residuales que se pueden ver en enfermos de Hodgkin tratados, pueden no representar enfermedad activa. Es en estos casos en los que la realización de biopsia percutánea con control por tomografía computarizada o incluso por radioscopia con intensificador, puede ser de enorme utilidad (si bien el diagnóstico histológico del linfoma no es fácil). (Fig. 58-12.)

La mayoría de las alteraciones que se producen después de la radioterapia están sobre todo en el pulmón, localizadas muy definitivamente al área afectada por la radiación. De esta manera se puede diferenciar claramente la presencia de adenopatías recurrentes de la existencia de neumonitis por radiación. Es importante verificar el sitio, casi siempre de localización paramediastínica, y compararlo con las radiografías de control del campo realizadas en radioterapia.

La neumonitis por radiación ocurre aproximadamente dos o tres meses después de acabar el trata-

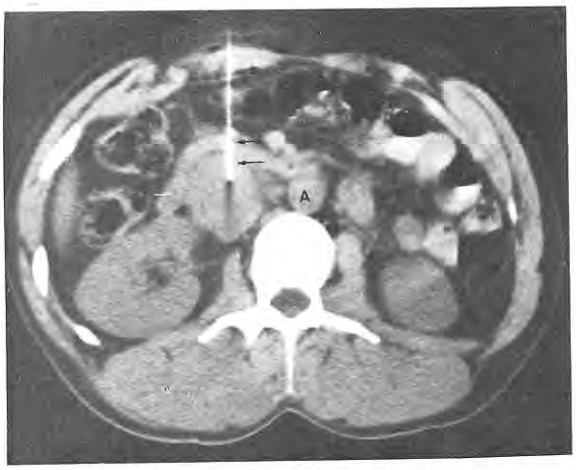

Fig. 58-12.—Valor del TAC en recidiva de linfoma. Paciente tratado por enfermedad de Hodgkin seis años antes con remisión completa de la enfermedad. Reingresa con un síndrome febril de causa desconocida. La exploración del TAC muestra una masa (flecha) anterior al riñón derecho. La punción percutánea de la misma confirmó la recidiva linfomatosa (imagen inferior).

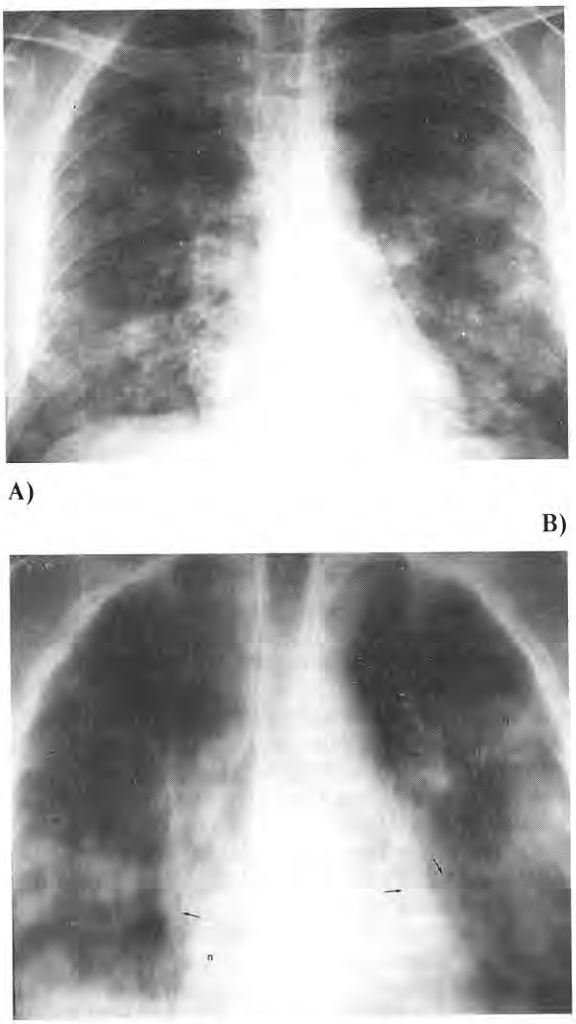

A)

B)

Fig. 58-13 A y B.—Complicaciones de los linfomas. A) Enfermo con micosis fungoides en estadio terminal en el que aparecen numerosísimas lesiones pulmonares, algunas de ellas sugestivas de nodulación. La tomografía pulmonar confirma la presencia de numerosos nódulos (N), pero a la vez existen lesiones extensas con broncograma aéreo (flechas). La sospecha de neumonía extensa terminal se confirmó con la recuperación de un Gram negativo del esputo.

miento en campos que incluyen al mediastino. La radiografía muestra generalmente un borde mediastínico irregular y con un infiltrado fino linear en uno o ambos pulmones limitado al área del campo radiado. En fases tardías esto lleva a una fibrosis progresiva.

La pericarditis por radiación se acompaña de crecimiento cardiaco por derrame pericárdico y la ecocardiografía puede establecer el diagnóstico.

No debe olvidarse que la mayor parte de las complicaciones que se pueden ver en el tórax de los pacientes tratados, con leucemia y linfomas, pueden ser secundarias a la presencia de inmunosupresión marcada y por tanto tratarse de lesiones inflamatorias, habiéndose citado neumonías por citomegalovirus, micobacterias, legionella, etc. (Fig. 58-13 A y B.) Estas alteraciones son muy frecuentes en niños a los que se hace trasplante de médula ósea, en los que en los primeros días después del trasplante pueden existir densidades secundarias a edema pulmonar susceptibles de durar hasta dos meses después, pero en los que la presencia de afectación intersticial pulmonar difusa, pasados dos meses, puede deberse a un síndrome de distress respiratorio del adulto y también a lesiones inflamatorias acompañantes.

6. CONDUCTA RADIOLOGICA

El radiólogo juega un papel importante en estos pacientes, ya que evalúa la extensión de la enfermedad, la respuesta al tratamiento, la aparición de enfermedades recidivantes, así como las complicaciones del tratamiento. En el caso que el clínico pretenda establecer un adecuado estadiaje de estos tumores, la conducta radiológica variará entre los linfomas de Hodgkin y los linfomas no-Hodgkin, ya que tienen una presentación y curso evolutivo diferentes.

En los enfermos con linfoma de Hodgkin la exploración de los mismos sigue un patrón más o menos definido, como puede verse en el cuadro siguiente:

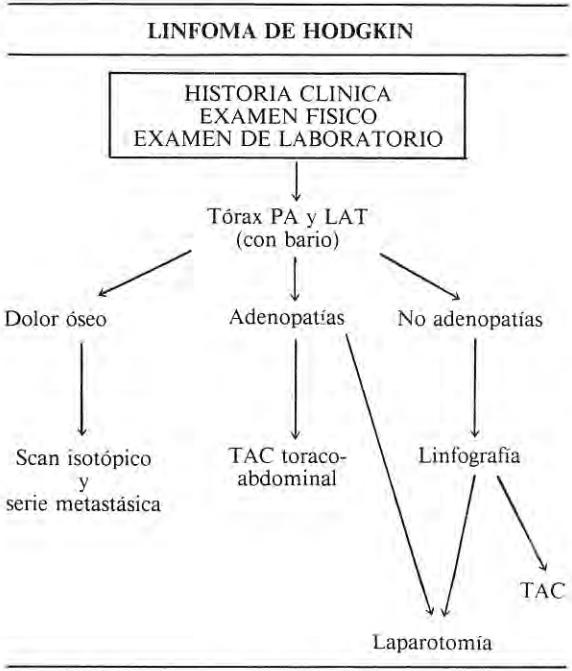

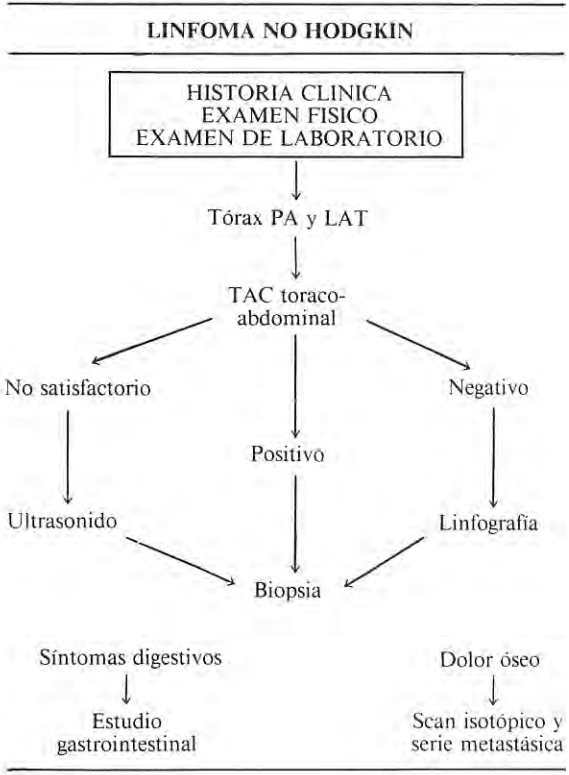

En los pacientes con linfoma no-Hodgkin, a pesar de que existe menos experiencia, parece ser que la laparotomía puede demostrar afectación de vísceras abdominales o del tracto digestivo cambiando el estadiaje en cerca del 40 % de los enfermos que se exploran quirúrgicamente.

En los enfermos con linfoma no-Hodgkin la conducta radiológica es como sigue:

INDICE ANALITICO

Abdomen (ver Cavidad peritoneal)
anatomía convencional, 186
angiografía, 202
en ECO, 204
en TAC, 204
estudios isotópicos, 203
estudios ultrasonográficos, 194
masas, 244
técnica radiográfica convencional, 202
tomografía computarizada, 187
traumatismos, 278
Aborto, 484
Absceso abdominal
drenaje percutáneo, 275
estudio isotópico, 271
estudio radiográfico, 267
fisiopatología, 265
renal, 441
rutas de diseminación, 266
TAC, 271
ultrasonidos, 270
Acalasia
cricofaríngea, 292, 303
esofágica, 123
Acetábulo
fracturas, 546
luxaciones, 546
protrusión, 566
Acigos, vena
crecimiento, 176
lóbulo de, 30
Acondroplasia, 576
Acrocéfalo-sindactilia, 583
Adenoma
prostático, 463
renal, 436
Adenomiomatosis, 357
Adrenales, glándulas
anatomía, 470
angiografía, 471
biopsia, 472
calcificación, 470
estudio isotópico, 471
estudio radiográfico, 470
estudio ultrasonográfico, 471
feocromocitoma, 476
flebografía, 472
hemorragia, 477
masas, 477
metástasis, 479, 775
mielolipoma, 479
neuroblastoma, 477
quistes, 478
s. adrenogenital, 474
s. Conn, 475
s. Cushing, 473
tomografía computarizada, 471
uro-nefrotomografía, 471
Algoritmo, 25
Alveolar, carcinoma, 57
Alveolar, edema, 54
Alveolar, lesión
difusas, 54
diseminadas crónicas, 57
localización de, 51
localizadas, 52
localizadas cavitadas, 52
signos de, 50
Alveolar, microlitiasis, 57
Alveolar, proteinosis, 57
Alveolitis
extrínseca, 143
intrínseca, 144
Amebiasis, 337
Anemia, alteraciones óseas, 612
Anencefalia, 488
Aneurisma
abdominal, 224
cerebral, 699
congénito, 752
degenerativos, 752
disecantes, 753
micótico, 752
rezumante, 226
traumáticos, 123, 754
Angiodisplasia intestinal, 333, 756
Angiografía, complicaciones, 751
Angiomiolipoma, 436
Angioptastia transluminal, 445, 454, 757
Ano imperforado, 263
Aorta
coartación, 105, 170
dilatación, 176
injertos, 226
traumatismos, 539
Aórtica, válvula
calcificación, 176
estenosis, 180
insuficiencia, 180
Apendicitis, 272
apendicólito, 273
Aracnoides, inflamación, 706
Arterias
aneurismas, 752
angiografía digital, 751
angioplastia transluminal, 757
complicaciones, 751
displasia fibromuscular, 755
embolias, 756
embolización terapéutica, 757
estenosis, 755
malformaciones, 756
técnica angiográfica, 751
trombosis, 755
Artritis, 622
de las colitis, 650
dermatomiositis, 630

en coagulopatías, 637
erosiva, 636
esclerodermia, 630
lupus, 631
piogénica, 633
psoriásica, 628
reumatoide, 556, 625
reumatoide juvenil, 627
rubeólica, 633
seronegativa, 628
tuberculosa, 633
Artrografía
cadera, 518
hombro, 517
rodilla, 516
tobillo, 519
Artropatía neuropática de Charcot, 558, 637
Artropatías
artrosis, 633
condromatosis sinovial, 636
gota, 631
hiperostosis difusa esquelética, 634
hemocromatosis, 632
sarcoidosis, 638
sinovitis villonodular, 636
semiología, 622
seudogota, 631
Wilson, 632
Artrosis, 633
vertebral, 557
Ascaridiasis, 329
Ascitis
del adulto, 216
neonatal, 214
Asma bronquial, 141
Aspergilosis, pulmonar, 80, 146
Astrágalo, fracturas, luxación, 550
Astrocitoma, cerebral, 689
Atelectasia, 51
causas de, 58
en la U.V.I., 158
redonda, 61
signos de, 58
Atresia bronquial congénita, 86
Auditivo interno, conducto
anatomía, 675
tumores, 685
Aurícula derecha, crecimiento, 173
Aurícula izquierda
calcificación, 177
crecimiento, 173
Avulsión de nervios raquídeos, 705

Baker, quiste de, 517
Barotrauma, 156
Bazo
anatomía, 378
anomalías, 378
errante, 379
esplenomegalia, 380
estudios isotópicos, 379
infarto, 381
linfoma, 381, 781
masas, 381
tomografía computarizada, 379
traumatismos, 280
ultrasonidos, 379
Bennett, fractura de, 545
Bertin, columna de, 442
Bezoar, 315
Biliar(es), vías
anatomía, 348
anomalías, 352
atresia, 352
colangiografía endoscopia retrógrada, 352
colangiografía intra y posoperatoria, 352
colangiografía intravenosa, 349
colangiografía percutánea, 351
colangitis esclerosante, 356
colecistografía oral, 348
drenaje percutáneo, 364
estudios isotópicos, 351
estudios ultrasonográficos, 349
extracción de cálculos, 356
gas en, 207, 348
obstrucción, 358
técnicas radiográficas, 348
tomografía computarizada, 351
traumatismos, 282
Biloma, 351
Bocio, 743
intratorácico, 120
Broncografía, normal, 31
Bronquiectasias, 93
Bronquio, traumatismos, 539
Bronquitis crónica, 90
Bullas, 88

Cadera
artritis, 566
artrografía, 518
fractura, 547
luxación, 519, 547, 561
necrosis aséptica, 563
protrusión acetabular, 566
Calcáneo, fracturas, 550
Calcificación pulmonar
costales, 84
fisiológicas, 82
intrapulmonares, 82
Calcificaciones del aparato urinario
canaliculares, 417

corticales, 416
en masas sólidas, 418
en quistes, 418
medulares, 416
Calcificaciones intracraneales
no patológicas, 662
patológicas, 666
Calcificaciones mediastínicas, 84
Calcificaciones pleurales, 83
Calcinosis, 569
Callo de fractura, 528
Candidiasis esofágica, 296
Carcinoide, tumor
del colon, 345
del delgado, 331
Cardiomegalia, causas de, 172
Cardiopatías congénitas, 161
ecocardiografía, 165
vascularización aumentada, 165
vascularización disminuida, 169
vascularización normal, 164, 170
Carpo
fracturas, 543
luxaciones, 543
Catéteres, complicaciones, 157
Cáusticos, ingestión de, 296
Cava superior, dilatación, 176
Cavidad pulmonar, 76
aspergilosis, 80
bronquiectásicas, 79
en infartos, 80
por carcinoma, 79
tuberculosa, 79
Cerebral(es), tumor(es), 689
astrocitoma, 689
ependimoma, 691
glioblastoma, 690
gliomas, 689
linfoma primario, 693
meduloblastoma, 691
meningiomas, 691
metástasis, 692
oligodendroglioma, 691
papiloma coroideo, 691
Cerebro
anatomía, 640
angiografía, 641
anomalías, 643
atrofia, 700
colecciones subdurales, 646
estudios isotópicos, 641
estudios ultrasonográficos, 643
hemorragia, 644
hidrocefalia, 646
infección, 643
isquemia (véase Cerebrovascular, enfermedad), 646
resonancia magnética, 647
tomografía computarizada, 639
Cerebrovascular, enfermedad
arteriografía, 693
hematomia intracerebral, 695
TAC, 693
Cervical, columna
fracturas, 535
luxaciones, 535
Cérvix, carcinoma, 495
Cifosis, 554
Cistitis
alcalina incrustante, 457
bullosa, 457
enfisematosa, 456
por Candida, 457
por ciclofosfamida, 458
por radiación, 458
tuberculosa, 457
Cistoadenoma y adenocarcinoma
pancreático, 394
Cistosarcoma filoides, 507
Codo
fracturas, 542
luxación, 543
Colangiografía
endoscópica, 352
intraoperatoria, 352
intravenosa, 349
percutánea, 351
Colangitis esclerosante, 356
Colecistitis
aguda, 353
alitiásica, 356
crónica, 354
enfisematosa, 353
Colecistografía oral, 348
Colecistosis, 353
Coledocolitiasis, 353
Colelitiasis, 354
Colesteatoma
ótico, 678
Colesterolosis, 357
Colitis
amebiana, 337
artritis en, 630
granulomatosa, 337
isquémica, 337
seudomembranosa, 339
ulcerativa, 334
Colon
aganglionosis, 263
anatomía, 333
angiografía, 333
anomalías, 263, 334
biopsia, 334
catártico, 339
colitis, 334
dilatación, 255
divertículos, 339
duplicación, 334
estudio isotópico, 333
hemorragia, 334

invaginación, 334
lesiones extrínsecas, 340
linfoma, 346, 780
metástasis, 347
neoplasias benignas, 343
neoplasias malignas, 345
obstrucción, 257
perforación, 340
pólipos, 341
radiología intervencionista, 334
técnica radiográfica, 333
tomografía computarizada, 334
traumatismos, 285
Columna vertebral
anomalías, 552
artritis, 556
artrosis, 557
cifosis, 554
escoliosis, 553
espondilitis, 555
espondilolistesis, 558
espondilosis, 555
inestabilidad, 555
lesiones degenerativas, 557
lesiones seudotumorales, 560
tumores de, 558
Colles, fractura de, 543
Comunicación interauricular (CIA), 165
Comunicación interventricular (CIV), 166
Condroblastoma, 602
Condrocalcinosis, 631
Condrosarcoma, 600
Conducta ante
absceso abdominal, 273
carcinoma pancreático, 394
carcinoma de pulmón, 140
colecistitis aguda, 355
colecistitis crónica, 355
Cushing, 474
derrame pericárdico, 184
feocromocitoma, 477
fiebre de origen desconocido, 275
fractura craneal, 533
hipertensión portal, 378
hipertensión renovascular, 445
ictericia obstructiva, 364
infarto de miocardio agudo, 181
infección renal aguda, 428
infección urinaria en el niño, 450
insuficiencia renal, 450
isquemia cerebral, 695
isquemia crónica, 182
lesión focal hepática, 375
lesión hiliar, 96
lesión infiltrativa difusa, 75
lesión mamaria, 511
lesión sinusal, 723
linfoma de Hodgkin, 785
linfoma no Hodgkin, 784
litiasis renoureteral, 417
lumbalgia, 709
masa abdominal del adulto, 247
masa abdominal del neonato, 244
masa abdominal del niño, 245
masa en el cuello, 748
masa esplénica, 382
masa mediastínica, 125
masa pélvica, 498
masa pulmonar, 69
masa renal bilateral, 442
masa renal unilateral, 443
metástasis cerebrales, 773
metástasis ganglionares, 774
metástasis hepatoesplénicas, 771
metástasis óseas, 770
metástasis torácicas, 769
nódulo pulmonar solitario, 66
nódulos pulmonares múltiples, 66
obstrucción intestinal, 260
obstrucción intestinal del recién nacido, 261
pancreatitis aguda, 389
pancreatitis crónica, 391
pielonefritis crónica, 428
quemodoctomas, 684
s. adrenogenital, 475
s. de Conn, 475
traumatismos abdominales, 288
tromboembolismo, 151
tumores ángulo P.C., 684
tumores funcionantes del páncreas, 395
uropatía obstructiva del adulto, 423
Contraste, medios de, 6
complicaciones, 7
Corazón
estudios isotópicos, 181
infarto, 180
isquemia, 180
traumatismo, 539
Cordoma, vertebral, 559
Coronarios, vasos, angioplastia transluminal, 182
Costillas
anomalías, 105
fracturas, 539
muescas (notching), 106
neoplasias, 106
osteomielitis, 107
Coxa valga, 562
Coxa vara, 563
Cráneo
abombamiento local, 671
anatomía, 657
anomalías, 664
calcificaciones filosóficas, 662
erosión ósea, 670
fracturas, 533
hiperostosis, 669
hipertensión intracraneal en, 665
huellas vasculares, 672
osteoporosis, 672

patológicas, 666
Craneofaringioma, 698
Craneosinostosis, 583, 664
Criptorquidia, 469
Cúbito, fracturas, 543
Cuello (ver órganos específicos, Faringe, Laringe)
angiografía, 749
biopsia, 749
masas, 749
técnicas radiográficas, 748
técnicas ultrasonográficas,749
tomografía computarizada, 749
Cuerpos extraños, 221
esófago, 293
oculares, 725

Chance, fractura de, 538
Charnela, anomalías, 552
Chopart, luxación de, 551

Demencia, 700
Dermatomiositis, 569, 630
Dermoide, quiste
pélvico, 490, 497
Desmoide, pared abdominal, 240
Diafragma
anomalías, 109
elevación, 109
estudios ultrasonográficos, 109
eventración, 109
inversión por líquido, 109
parálisis, 109
traumatismos, 279
Diastasis articular, 531
Diastematomielia, 552, 702
Digital
angiografía de sustración, 16
indicaciones, 17
Discal, hernia, 710
Disostosis, craneofacial, 583
Displasia
cleidocraneal, 577
condroectodérmica, 576
craneometafisaria, 620
diafisaria (Engelmann), 581, 621
espondiloepifisaria congénita, 379
fibromuscular, 444
fibrosa ósea, 582, 614
Dispositivo intrauterino, 499
Disrafismo, 702
Distrés respiratorio, del adulto, 160
Diverticulitis cólica, 257, 340
Divertículos
esofágicos, 294
vesicales, 460
Diverticulosis cólica, 339
Drogas, lesiones por, 459

Ductus arteriosus, 167
Duodenal, úlcera, 309
Duodeno, 306
atresia, 261
ensanchamiento del arco, 308
traumatismos, 283

Edema pulmonar, 54, 71, 159, 177
unilateral, 55
Enanismo, tanatofórico, 576
Endometriosis
cólica, 344
ovárica, 501
Enfisema
compensador, 159, 86
intersticial, 159
lobar congénito, 87
orbitario, 725
obstructivo, 87
pulmonar, 91
Enterocolitis necrotizante, 208
Epidermiólisis bullosa, 573
Epifisiólisis, 564
Escafoides, hueso
fractura, 543
necrosis aséptica, 530
Esclerodermia, 309, 630
Esclerosis tuberosa, 611
Escoliosis, idiopática, 553
Escorbuto, 620
Esófago
achalasia, 302
anomalías, 290
atresia, 290
comprensión extrínseca, 291
cuerpos extraños, 293
divertículos, 294
esofagitis, 295
estenosis, 294
hernia hiatal, 304
leiomioma, 299
linfoma, 302, 779
membranas, 298
neoplasias, 299
perforación, 293
técnicas de examen, 290
trastornos de la motilidad, 302
varices, 297
Ependimoma, 691, 707
Espacio
paraespinal, 37
pararrenal anterior, 222, 228
pararrenal posterior, 231
perirrenal, 229
pretraqueal, 37
retrocrural, 37
retrogástrico, 308
subcarinal, 37

Especificidad, 25
Espermatocele, 468
Esplenomegalia, 380
Espondilitis
  anquilopoyética, 556, 628
  tuberculosa, 555, 706
Espondilólisis, 558
Espondilolistesis, 558
Espondilosis, 557
Esquistosomiasis, 417
Esternón, fracturas, 539
Estómago
  alteraciones de la posición, 307
  anatomía, 306
  angiografía, 307
  anomalías, 307
  bezoar, 315
  cáncer precoz, 313
  comprensión extrínseca, 308
  dilatación, 253
  estenosis hipertrófica, 316
  estudio radiográfico, 306
  estudio ultrasonográfico, 303
  gastritis, 311
  hemorragia, 310
  infiltración difusa, 315
  linfoma, 315, 780
  neoplasias, 312
  obstrucción pilórica, 316
  posoperado, 317
  tomografía axial computarizada, 307
  traumatismos, 283
  úlcera péptica, 308
  vólvulo, 253
Ewing, sarcoma de, 600
  costal, 107
Exoftalmos, unilateral, 726
Exostosis, cartilaginosa múltiple, 582
Extradural, hematoma, cerebral, 687
Extrapleural, espacio, 104, 709
Extrofia, vesical, 455

Facial, huesos, traumatismos, 534
Falanges, fracturas, 544, 551
Fallot, tetralogía de, 170
Faringe
  absceso retrofaríngeo, 735
  anatomía, 733
  hipertrofia de adenoides, 735
  neoplasias, 736
  técnicas de examen, 735
Fémur
  deficiencia proximal, 561
  fracturas, 547
Feocromocitoma
  adrenal, 476
  extraadrenal, 476
Fetal, muerte, 488
Feto, anomalías, 487
Fibroelastosis endocárdica, 183
Fibrohistiocitoma maligno, 602
Fibrosis, retroperitoneal, 235
Fiebre, de origen desconocido, 275
Fístula
  traqueoesofágica, 290
  vesicales, 459
Flanco, anatomía, 188
Flebografía, 758
Fracturas
  carpo, 543
  codo, 542
  columna vertebral, 535
  complicaciones, 530
  cráneo, 533
  creciente, 534
  cúbito y radio, 543
  curación de la, 528
  de la infancia, 527
  de stress, 524
  del tórax, 539
  epifisarias, 528
  estudio radiológico, 524
  fémur, 547
  formas de presentación, 524
  hombro, 540
  luxaciones, 532
  macizo facial, 534
  mano, 544
  mecanismos, 523
  muñeca, 543
  patológicas, 524
  pelvis y cadera, 545
  pie, 550
  principios básicos, 523
  rodilla, 548
  tibia y peroné, 549
  tipos de, 524
  tobillo, 549

Galactografía, 502
Ganglioneuroma, 477
Gangrena gaseosa, 530, 571
Gasas quirúrgicas retenidas, 221
Gastrinoma, 595
Gastritis, 311
  enfisematosa, 312
Gestación anormal, 484
  abruptio placenta, 487
  anomalías del feto, 487
  extrauterina, 485
  muerte fetal, 488
  placenta previa, 487
Gestación normal, 481
  cronología, 481

edad gestacional, 483
placenta, 483
Ginecológica, radiología
anomalías, 493
calcificaciones, 490
cistocele, 494
cistografía, 491
dispositivo intrauterino, 499
endometriosis, 501
enema opaco, 491
enfermedad inflamatoria, 500
histerosalpingografía, 491
infertilidad, 500
intervencionista, 493
linfografía, 492
masa pelviana, 494
masas anexiales, 496
masas extraginecológicas, 499
masas uterinas, 494
neoplasias, 494
otras técnicas, 493
TAC, 493
ultrasonografía, 492
urografía intravenosa, 490
Ginecomastia, 506
Glioblastoma, 690
Glioma, 689, 699, 728
Glomus yugulare
embolización, 655
neoplasias, 684
Glucanogoma, 395
Gonococia, proctocolitis, 337
Gota, 631
Granuloma, eosinófilo, 560, 605
Granulomatosis, pulmonar, 53, 144

Hamartoma, mamario, 507
Hemangioma, orbitario, 728
Hematocele, 468
Hematocolpos, 494
Hemitórax, opacificación completa, 162
Hemivértebra, 552
Hemofilia, lesiones óseas, 612, 637
Hemorragia
adrenal, 477
vertebral, 558
intraperitoneal, 213
pulmonar, 57
retroperitoneal, 232
Hemosiderosis pulmonar, idiopática, 143
Hernia
de Spigelio, 243
diafragmática, 280
femoral, 243
hiatal, 304
inguinal, 242
Morgagni, 123
paraesofágica, 304
umbilical, 243
vesical, 459
Hidatídico, quiste
renal, 434
vertebral, 557, 706
Hidrocefalia, 488
de presión normal, 701
Hidrocele, 468
Hidronefrosis, 244, 419
bilateral, 422
mecanismos, 432
Hidroneumotórax, 102, 158
Hígado
absceso, 373
anatomía, 365
angiografía, 369
calcificación, 366
cirrosis, 367
enfermedad difusa, 373
equinococosis, 367
estudios isotópicos, 368
estudios ultrasonográficos, 366
gas en, 207, 366
graso, 369
hemangioma, 367
hipertensión portal, 374
linfoma, 780
metástasis, 769
masas, 247, 370
neoplasias, 367
técnica radiográfica, 365
tomografía computarizada, 368
traumatismos, 282
venografía, 370
Hilio pulmonar
anatomía, 31, 94
crecimiento bilateral, 96
crecimiento unilateral, 95
pequeño, 94
Hiperaldosteronismo, 475
Hiperclaridad pulmonar, 85
bilateral, 90
unilateral, 85
Hipernefroma, 437
estadiaje, 438
metástasis de, 437
recidiva, 438
Hiperostosis
cortical infantil, 619
difusa idiopática, 634
Hiperostosis localizada, 669
Hiperparatiroidismo, 608, 746
Hipertensión intracraneal, signos de, 665
Hipertensión pulmonar, 177, 178
Hipertensión renovascular, 444
causas, 444
conducta ante, 446
portal, 374
técnicas de examen, 445

Hipervitaminosis D, 569, 612
Hipervitaminosis A, 610
Hipófisis
anatomía, 695
neoplasias, 696
tomografía computarizada, 697
Hipoparatiroidismo, 748
Hipospadias, 462
Hipotiroidismo, 744
Histerosalpinografía, 491
Histiocitosis X, 615
Hodgkin, enfermedad de (ver Linfomas)
calcificaciones en, 776
complicaciones, 783
estadiaje, 782
Hombro
artografía, 517
fracturas, 540
Hueso, enfermedades constitucionales del
aberraciones cromosómicas, 585
anomalías de la cortical diafisaria, 580
anomalías primitivas del metabolismo, 587
clasificación, 575
desarrollo desorganizado de los tejidos fibroso y cartilaginoso, 582
disostosis, 583
excesiva transparencia, 580
lesiones condensantes, 580
neurofibromatosis, 584
osteocondrodisplasias, 575
osteólisis idiopática, 584
Huesos (ver también Osea)
linfomas, 778
metástasis, 769
Húmero, fracturas, 542

Ictericia obstructiva, 358 (ver Vías biliares, Vesícula)
Ileítis
aguda terminal, 327
de Crohn, 327
por yersinia, 328
tuberculosa, 329
Ileo
biliar, 207, 255
meconial, 263, 387
paralítico, 261
Imagen
análisis racional, 24
conceptos básicos de la, 20
densidades básicas, 20
digitalización de, 10
formación de la, 2
geometría, 3
integración psíquica, 23
percepción visual, 22
registros de la, 3
Impacto mucoso, 52
Impotencia, 465
Incontinencia vesical, 460
Infancia, fracturas de la, 527
Infarto cerebral, 693
Infarto pulmonar, cavidad, 155
Infertilidad, 500
Inmunodeficiencia adquirida, síndrome de, 326
Inmunodepresión, infecciones en, 145
Inmunológicas, lesiones pulmonares, 140
Insulinoma, 395
Intervencionista, radiología del SNC, 654
Intestino delgado
anatomía, 319
anomalías, 263, 323
enteritis, 326
lesiones infecciosas, 328
malabsorción, 324
medicina nuclear, 320
metástasis, 774
parasitosis, 329
semiología, 321
TAC, 320
técnicas de examen, 320
traumatismos, 285
tumores, 329
ultrasonidos, 320
Invaginación, reducción de, 334
Islote óseo, 605
Isquemia, intestinal, 259, 329

Jefferson, fractura de, 537
Kaposi, sarcoma de, 347
Kerley, líneas de, 55, 71
Klatskin, tumor de, 357
Klippel-Feil, deformidad de, 552
Krukenberg, tumor de, 497

Lacrimal, glándula (véase también Orbita), neoplasias, 428
Laringe
anatomía, 734
laringocele, 738
lesiones inflamatorias, 738
neoplasias, 740
parálisis, 739
quiste, 738
técnicas de examen, 737
Lefort, fracturas de, 534
Legionarios, neumonía de, 56
Leiomiosarcoma
cólico, 347
intestino delgado, 331
Leucemia
afectación cerebral, 782
afectación digestiva, 347
afectación ósea, 611, 615
afectación pulmonar, 778
clasificación, 777
Líneas PARA, 34
Linfagitis pulmonar, 767
Linfáticos, sistema
anatomía, 760
mediastínicos, 32
obstrucción, 760
pulmonares, 32
linfocele, 453

Linfografía
anatomía, 760
semiología, 760
Linfogranuloma venéreo, 337
Linfoma
afectación ósea, 778
cerebral primario, 692, 782
clasificación, 776
cólico, 346
complicaciones, 783
conducta ante el, 784
en trasplante renal, 454
estadiaje, 782
gástrico, 779
intestino delgado, 329
mediterráneo, 326
óseo, 610
pulmonar, 777
retroperitoneal y pélvico, 778
Lipoma
cólico, 344
peritoneal, 217
Lipomatosis
de reemplazamiento, 442
pélvica, 218, 340
Liposarcoma
pared, 572
peritoneal, 218
retroperitoneal, 235
Lisfranc, fractura-luxación, 550
Litiasis
de glándulas salivales, 731
renal, 414
ureteral, 414
vesical, 455
Lóbulo medio, síndrome de, 60
Luminograma patológico, 209
Lupus eritematoso, 631

Malabsorción, 324
Malgaigne, fractura de, 545
Mama
anatomía, 502
biopsia, 511
búsqueda del carcinoma en asintomáticas, 512
calcificaciones, 505
cáncer temprano, 512
efecto de irradiación, 511
enfermedad fibroquística, 507
estudio isotópico, 502
factores de riesgo, 513
fibroadenoma, 507
galactografía, 502
ginecomastia, 506
hematoma, 508
inflamación, 508
neoplasias benignas, 506
neoplasias malignas, 509
neoplasias secundarias, 511
neoplasias del varón, 510
neumocistografía, 511
neumooncografía, 511
quistes, 501
semiología general, 503
técnica mamográfica, 502
termografía, 503
tomografía computarizada, 503
ultrasonidos, 503
xerorradiografía, 502
Mandíbula, fracturas, 535
Manguito de los rotadores, rotura de, 518
Mano
fracturas, 544
luxaciones, 545
Mastitis, 508
Meckel, divertículo de, 203, 239, 323
Mediastino
anatomía, 32, 112
angiografía en, 113
biopsia, 115
calcificaciones, 118
estudio radiográfico, 112
estudios ultrasonográficos, 113
ganglios linfáticos, 32
gas en, 117
grasa, 119
masas, 119
neoplasias secundarias, 768
tomografía computarizada, 113
Medicina nuclear
aplicaciones clínicas, 7
mecanismos de localización en, 8
principios básicos, 7
Médula espinal
anatomía, 650
angiografía, 652
anomalías, 702
enfermedad discal, 710
estenosis, 711
estudios ultrasonográficos, 654
lesiones inflamatorias, 706
mielografía, 650
neoplasias, 706
tomografía computarizada, 651
traumatismos, 704
Meduloblastoma, 691
Megacolon tóxico, 336
Melanoma, 728
Melorreostosis, 611
Meningioma, 691, 699, 707, 728
Meningocele, 553, 702
Meningoencefalocele, 665
Menisco, patología de, 516
Mesenterio
linfoma, 781
metástasis, 774
Mesotelioma, pleural, 103
Metástasis (ver además órgano específico)
adrenales y renales, 775

craneocerebrales, 772
esqueléticas, 610, 769
ganglionares, retroperitoneales y pélvicas, 773
hepatoesplénicas, 769
mediastínicas, 768
osteoblástica, 610
osteolítica, 615
pleurales, 767
pulmonares, 765
tubo digestivo, mesenterio y peritoneo, 774
Metatarso, fracturas, 551
Mielofibrosis, 611
Mielografía, 650
Mielolipoma adrenal, 479
Mieloma múltiple, 560, 615
Mielopatía quística postraumática, 706
Miocardio
aneurisma, 181
estudios isotópicos, 181
infarto, 180
rotura septal, 181
tratamiento del infarto, 182
Miocardiopatías, 182
Miositis osificante
circunscrita, 571
progresiva, 571
traumática, 531
Mitral, válvula
estenosis, 179
insuficiencia, 179
Mixoma auricular, 180
Mola hidatiforme, 484
Morgagni, hernia de, 122
Mucocele, sinusal, 719
Mucopolisacaridosis, 587
Mucoviscidosis, 93, 387
pulmonar, 93
Musculoesquelético, sistema
angiografía, 521
artrografía, 516
biopsia ósea, 522
linfoma, 778
magnificación, 515
medicina nuclear, 519
metástasis, 769
radiografías simples, 514
TAC, 521
tomografía, 515
ultrasonidos, 515

Nariz, fracturas, 534
Necrosis aséptica, 530
Necrosis tubular aguda, 416
Nefritis aguda bacteriana, 426
Nefrocalcinosis, 416
Nefroma mesoblástico, 436
Nervioso central, sistema
angiografía, 641, 652
atrofia y demencia, 700
discografía, 654
enfermedad cerebrovascular, 693
isótopos, 641
lesiones selares y paraselares, 695
linfoma, 782
médula espinal, 650
mielografía, 650
metástasis, 772
radiografía simple, 650
radiología intervencionista, 654
resonancia magnética, 647
tomografía computerizada, 639, 651
traumatismos, 686
tumores, 689
ultrasonidos, 643, 654
Neumatosis intestinalis, 208
Neumomediastino, 159
Neumonía, 52
caseosa, 131
en la UVI, 158
eosinófila, 142
Friedlander, 52
intersticial crónica, 144
intersticial descamativa, 57, 144
lipoidea exógena, 57
por legionela, 56
por neumocistis carinii, 56
varicelosa, 147
Neumonitis, por radiación, 783
Neumooncografía, 511
Neumopericardio, 159
Neumoperitoneo, 206
Neumotórax, 88, 155, 159, 539
causas de, 89
en metástasis, 89
Neurinoma
del acústico, 683
medular, 707
Neuroblastoma, 246, 477
Neurofibromatosis, 584
Neurogénico tumor, 124
Niño maltratado, síndrome de, 619

Obstetricia (obstétrica), radiología, 480
aborto, 484
abruptio placentae, 487
anomalías fetales, 487
complicaciones del puerperio, 488
edad gestacional, 483
embarazo extrauterino, 485
enfermedad trofoblástica, 484
gestación normal, 481
gestación patológica, 484
parámetros fetales, 482
pelvimetría, 480
placenta, 483
placenta previa, 487
radiología convencional, 480
retardo del crecimiento, 486
ultrasonografía, 480
Obstrucción intestinal
causas, 255
con estrangulación, 255
del adulto, 253

del colon, 257
del delgado, 253
del recién nacido, 261
fisiopatología, 251
semiología, 253
seudoobstrucción, 259
técnicas, 252
Ocronosis, 569
Oligodendroglioma, 691
Onfalocele, 239
Optico, canal, 785
Orbita
anatomía, 723
angiografía, 727
cuerpo extraño, 725
dacriocistografía, 727
exoftalmos unilateral, 727
fracturas, 534
técnicas radiográficas, 724
tomografía computarizada, 725
tumores, 728
ultrasonidos, 727
Osea, lesión solitaria, 590
condrosarcoma, 600
difinición, 590
edad en, 591
fibrohistiocitoma, 602
fibrosarcoma, 602
frecuencia, 590
lesiones seudotumorales, 603
localización, 591
matriz tumoral, 593
osteosarcoma, 598
patrones destructivos, 592
reacción perióstica, 593
sarcoma de Weing, 600
signos radiológicos, 592
T. de células gigantes, 602
Oseas, lesiones generalizadas
alteraciones de la textura, 612
aumento de la densidad, 609
destrucción, 614
engrosamiento cortical, 620
erosión del córtex, 621
expansión del córtex, 621
hiperparatiroidismo, 608
osteomalacia, 608
osteoporosis, 606
pérdida de la densidad, 606
reabsorción, 617
reacción perióstica generalizada, 619
Osteoblastoma, 558
Osteocondrosis, vertebral, 557
Osteogénesis imperfecta, 580
Osteólisis, idiopática, 584
Osteoma
osteoide, 603
sinusal, 720
Osteomalacia, 608
Osteomielitis, 617
aguda, 617
brucela, 617
Osteopetrosis, 580, 609
Osteopoiquilia, 610
Osteoporosis, 606
circunscrita, 672
regional, 607
senil, 607
Osteosarcoma, 598
Otoesclerosis, 680
Otoneurorradiología
anatomía, 673
anomalías congénitas, 682
fracturas, 680
lesiones inflamatorias, 677
meatocisternografía con TAC, 677
otoesclerosis, 680
TAC, 677
técnicas de exploración, 675
tomografía, 677
tumores, 682
Ovario
estudios ultrasonográficos, 492
metástasis retroperitoneales, 497
neoplasias, 496
poliquístico, 496
quistes, 496
teratoma, 490, 497
tomografía computarizada, 493

Paget, enfermedad de, 608, 610, 613
Pancoast, tumor de, 106
Páncreas
anatomía, 190, 196, 383
angiografía, 384
anomalías, 387
anular, 387
biopsia, 387
colangiografía, 386
ectópico, 307, 387
estudios ultrasonográficos, 383
neoplasias, 393
pancreatografía retrógrada, 387
toma de muestras, 386
tomografía computarizada, 386
traumatismos, 285
tumores funcionantes, 395
Pancreatitis
aguda, 228, 387
complicaciones, 391
crónica, 389
hemorrágica, 387
Pancreatografía, 387
Papilar, necrosis, 431
Papiloma
intraquístico, 512
invertido, 720
plescoroides, 691

Papilomatosis, mamaria, 507
Paranasales, senos
anatomía, 715
estudios radiográficos, 715
fracturas, 534
lesiones sistémicas, 723
mucocele, 719
quistes, 719
rinorrea, 723
sinusitis, 718
tomografía computarizada, 715
tumores, 720
Paratiroides
angiografía, 746
biopsia, 746
estudios ultrasonográficos, 745
hiperparatiroidismo, 746
hipoparatiroidismo, 748
neoplasias, 746
tomografía computarizada, 745
Pared abdominal
abscesos, 274
anatomía, 238
anomalías, 239
hematomas, 241
hernias, 242
tumores, 240
Partes blandas
alteración tamaño, 572
calcificación, 569
epidermiólisis bullosa, 573
gas en, 571
grasa, 571
miositis, 571
neoplasia, 572
osificación, 570
síndrome de Gorlin, 574
técnicas radiográficas, 568
Pectus excavatum, 105
Pélvica, enfermedad inflamatoria, 500
Pelvis
anatomía, 560
anomalías, 561
artropatías, 564
coxa valga, 562
coxa vara, 562
epifisiólisis, 564
estudios radiográficos, 561
fracturas, 545
luxación, 547, 561
medidas, 561
necrosis avascular, 563
osteocondrosis, 564
protrusión acetabular, 566
traumatismos, 545
Pelvis renal
defectos de repleción, 439
tumores, 438
Pene
enfermedad de Peyronie, 465
impotencia, 466
priapismo, 465
trauma, 466
Péptica, úlcera
complicaciones, 310
diagnóstico, 308
Perforación
duodenal, 229
esofágica, 293
rectal, 234
sigmoides, 234
Periarteritis nodosa, 143
Pericardio
afectación por linfoma, 784
anomalías, 183
calcificación, 177
derrame, 183
quistes, 122
Pericarditis
constrictiva, 185
Perióstica, reacción, 593
Peritoneal
ascitis del adulto, 214
ascitis neonatal, 216
calcificaciones, 219
cavidad, 205
colecciones localizadas de gas, 207
cuerpos extraños, 221
gas en la pared intestinal, 208
hemorragia, 213
líquido libre, 209
masas, 217
neumoperitoneo, 205
Peritoneo, metástasis, 774
Peritonitis
fisiopatología, 262
meconial, 262
Peroné, fracturas, 549
Picnodisostosis, 610
Pie, fracturas, 550
Pielonefritis
aguda, 426
brucelósica, 431
crónica, 428
enfisematosa, 427
tuberculosa, 429
xantogranulomatosa, 431, 441
Pilórica, obstrucción, 316
Píloro
estenosis, 316
estudios ultrasonográficos, 316
Pionefrosis, 422, 427, 441
Placenta
abruptio, 487
previa, 487
senescente, 484
Plasmocitoma, solitario, 615
Platibasia, 665

Pleura (pleural)
calcificación, 83
causas, 99
derrame masivo, 99
empiema, 102
engrosamiento, 103
líquido libre, 98
líquido subpulmonar, 98
loculación, 102
metástasis, 104, 767
neoplasias, 103
placas, 103
traumatismos, 539
Pneumocistis carinii, 146
Poliposis, síndromes de, 344
Portal vena
gas en, 208
transformación cavernomatosa, 376
Presbiesófago, 302
Priapismo, 465
Próstata
cálculos, 465
hiperplasia (hipertrofia), 463
inflamación, 464
neoplasias, 463
sarcoma, 464
Prostatitis
aguda, 464
crónica, 464
Psoas, músculo
absceso, 233
anatomía, 222
causas de afectación, 233
hemorragia, 233
Pubis
artritis, 566
fracturas de stress, 566
osteítis, 566
sínfisis del, 565
Puerperio, complicaciones de, 488
Pulmón (pulmonar)
abscesos, 68, 72
anatomía, 28
calcificación, 82
cavitación, 76
cisuras, 29
densidades irregulares, 72
embolismo séptico, 52
estructuras vasculares del, 32
evanescente, 92
granuloma, 83
hamartoma, 69
hemorragia, 57
hiperclaridad, 85
infarto, 69
lesión infiltrativa difusa, 69
leucemia, 778
linfangitis, 72
linfoma, 68, 777
lobulillo, 30
masa, 67
metástasis, 64, 68, 83, 765
nódulo, 63
nódulos múltiples, 64
osificación, 83
«panal de miel», 74
patrón lineal, 71
patrón miliar, 69
patrón reticulonodular, 75
quistes hidatídicos, 65, 68
segmentos, 29
traumatismos, 540
Pulmonar, arterias, estenosis, 170
Pulmonar, carcinoma, 132
adenopatías en, 136
de pancoast, 135
estadiaje, 138
hilio grande en, 136
linfagitis, 138
masa por, 135
metástasis óseas, 138
nódulo solitario, 135

Quemodectoma, 684
Quilotórax, 539
Quimionucleólisis, 714
Quiste
mesentérico, 217
duplicación, 217
coledoco, 352
sinovial, 517
leptomeníngeo, 534
óseo aneurismático, 560, 603
óseo simple, 603
pielogénico, 411
renal, 409, 452
senos paranasales, 720

Rabdomiosarcoma, 572
Radiación dispersa, 3
Radio, fracturas, 543
Rasgado posterior, agujero
anatomía, 675
tumores, 684
Rayos X
tubo de, 2
efectos biológicos, 4
medidas de reducción, 5
propiedades, 1
Redistribución pulmonar, causas, 92
Renal, trasplante
angiografía, 452
complicaciones, 452
neoplasias en, 454
radiología intervencionista, 454
rechazo, 452
técnicas, 450
Renales, masas
absceso renal, 441
adenoma, 436
ca. epidermoide, 439
conducta ante, 442, 443

de la pelvis renal, 438
displasia quística, 434
enfermedad poliquística, 434
hamartoma (angiomiolipoma), 436
hematoma, 442
hipernefroma (carcinoma), 436
nefroma mesoblástico, 436
pielonefritis xantogranulomatosa, 441
pionefrosis, 441
quiste asociado a neoplasia, 435
quiste hemorrágico, 433
quiste multilocular, 433
quiste simple, 432
quistes extraparenquimatosos, 435
quistes medulares, 434
quistes parasitarios, 434
reninoma, 436
sudotumores, 442
tumores metastásicos, 440, 775
tumores parenquimatosos, 436
urinoma, 442
Wilms, 439
Reninoma, 436
Resonancia magnética del CNS
calcificación, 647
edema, 647
esclerosis múltiple, 648
hemorragia, 647
isquemia, 648
malformación arteriovenosa, 648
necrosis, 647
tumores, 648
Resonancia magnética, principios básicos, 17
Retina, desprendimiento, 727
Retinoblastoma, 728
Retrocrural, espacio, 125
Retrolistesis, 558
Retroperitoneo, 222
aire, 233
anatomía, 222
angiografía, 228
estudios isotópicos, 227
estudios ultrasonográficos, 224
fibrosis, 235
hemorragia, 232
linfografía, 227
linfoma, 778
masas, 234
metástasis ganglionares, 773
perforación, 284
tomografía computarizada, 226
Rinorrea, 723
Riñón (renal)
absceso, 426
agenesia, 407
atrofia posobstructiva, 420
calcificación, 414
cálculo, 414
ectopia, 407
en herradura, 408
grande bilateral, 250, 448
grande uniliteral, 448
hamartoma, 244
hipoplasia, 408
insuficiencia, 447
masas (ver Renales, masas), 432
multiquístico, 244, 434
nefrocalcinosis, 416
osteodistrofia, 449
poliquístico, 409
quistes, 409
seudotumor, 409
trasplante, 450
traumatismo, 285
Rodilla
artrografía, 516
fractura, 548
luxación, 549
Rótula, fracturas de, 549

Sacro-ilíacas, articulaciones
artritis, 564
osteítis condesante, 564
tomografía computerizada, 564
Salivales, glándulas
anatomía, 729
enfermedades inflamatorias, 731
estudios ultrasonográficos, 730
litiasis, 731
neoplasias, 732
sialografía, 729
técnicas radiográficas, 729
tomografía computarizada, 730
Sarcoidosis, ósea, 638
Seminoma, testicular, 467
Sensibilidad, 25
Seudogota, 631
Seudomixoma peritoneal, 218
Seudoobstrucción intestinal, 259
Seudotumor orbitario, 728
Sialectasia, 751
Sialografía, 729
S.I.D.A., 144
Signo de
ángulo hepático, 210
asa centinela, 384
balón de rugby, 206
broncograma aéreo, 50
bronquio, 36
cercicotorácico, 116
cimitarra, 86
convergencia del hilio, 116
cuerda (estómago), 316
diana (pulmón), 53
doble burbuja, 262
doble pared, 205
Dunbar, 420
extrapleural, 115, 104

falciforme, 206
faros de coche, 479
festoneado vertebral posterior (scalloping), 553
Golden («S» invertida), 60
grano de café, 255
Hampton línea de, 308
Hellmer, 210
hígado brillante, 367
hilio tapado, 116
inversión diafragmática, 99
joroba de Hampton, 149
Leborgne, 506
luna creciente, 420
menisco de Carman, 315
menisco de Felson, 77
mueca costal, 106
Naclerio, 294
orejas de perro, 210
redistribución, 177
seudorriñón, 204
silueta, 116
spanding, 488
tercer mogul, 117, 183
toracoabdominal, 116
triángulo de Codman, 593
varices descendentes, 120
vela, 122
vértebra de marfil, 781
vértebra plana, 560
Westermark, 87, 149
Wimberger, 620
Silicosis, 70
conglomerado, 69
Silla turca (incluye lesiones paraselares)
adenoma, 696
anatomía, 695
aneurisma, 699
craneofaringioma, 696
glioma del óptico, 699
meningioma, 699
vacía, 698
Síndrome de (enfermedad de)
Addison, 477
Albers-Schonberg, 580
Alzheimer, 701
Apert, 583
Boerhaave, 294
Budd-Chiari, 378
Caffey, 619
Caroli, 352
Camurati-Engelmann, 581, 621
Castleman, 123
Conn, 475
Crohn, 326, 337
Cronkite-Canada, 344
Crouzon, 583
Cushing, ectópico, 473
Charcot, 558, 637
Down, 585
Ellis Van Creveld, 576
Fanconi, 612
Forestier-Rots-Querol, 557, 634
Gardner, 344,
Gaucher, 388, 614
Goodpasture, 57, 143
Gorham, 584, 617
Gorlin, 574
Hand-Schuller-Christian, 616
Hurler, 587
inmunodeficiencia adquirida (SIDA), 144, 326
Kartagener, 723
Kenny-Caffey, 581
Kaposi, 326
Klippel-Feil, 583
Kozlowski, 579
Leriche, 756
Letterer-Siwe, 616
Lobstein, 580
Mallori weiss, 293
Marfan, 584
McCune-Albright, 582, 614
Menetrier, 312, 477
Mirizzi, 353
mixto del tejido conectivo, 631
Morquio, 587
Nelson, 474
Niemann-Pick, 588, 614
niño maltratado, 619
Paget (mama), 509
Paget (óseo), 613
Peutz-Jeghers, 344
Perthes, 563
Peyronie, 465
Pick, 701
Pierre-Marie, 138, 620
Plummer-Vinson, 298
poliposis, 344
Pott, mal de, 555
Pyle, 620
Reiter, 556, 628
Scheuermann, 554
Stein-Leventhal, 496
Sjogren, 732
Sprengel, 584
Sweyer-James-Mac Leod, 88
Treacher-Collins (Francheschetti), 682
Turcot, 344
Turner, 586
Van Buchem, 581, 620
vena cava superior, 129
Venolobar, 86
Von-Hippel-Lindau, 434
Von Recklinghausen, 584
Vrolik, 580
Wegener, 723
Whipple, 324
Wilson, 632
Sinostosis, 532
Sinovial, quiste
condromatosis, 636

sarcoma, 573
Sinovitis villonodular pigmentaria, 636
Sinusitis, 718
Siringomielia, 703
Stress, fracturas de, 524
Subaracnoideo, espacio, hemorragia, 687
Subdural, hematoma, 684
Sudeck, atrofia de, 531

Talasemia, 612
Teratoma
pélvico, 245, 490, 497
retroperitoneal, 235
Termografía
indicaciones, 11
principios generales, 11
Testículos
anatomía, 466
estudios ultrasonográficos, 467
lesiones extratesticulares, 408
masa escrotal, 467
masas benignas, 467
neoplasias, 467
no descendido, 469
torsión aguda, 469
traumatismos, 468
Tibia, fracturas, 548
Tiflitis, 347
Timo
anatomía, 121
hiperplasia, 122
masas, 122
neoplasias, 122
Timoma, 122
Tiroides
anatomía, 741
biopsia, 743
bocio, 743
estudios isotópicos, 742
estudios ultrasonográficos, 742
hipertiroidismo, 744
hipotiroidismo, 744
inflamación, 744
neoplasias, 743
nódulo tiroideo, 743
radiología convencional, 741
retroesternal, 743
tomografía computarizada, 743
Tiroiditis, 744
TNM (estadiaje de tumores), 764
Tobillo
artrografía, 519
fractura, 549
Tomografía computarizada
aspectos técnicos, 15
indicaciones, 226
Tomografía computarizada, anatomía
bifurcación aórtico-caval, 192
cabeza pancreática, 190
estrecho pélvico, 192
fosa de la vesícula biliar, 189
hilio esplénico, 187
hilio renal, 191
mesenterio e intestino delgado, 191
periné, 194
porta hepatis, 188
sínfisis del pubis, 194
techo acetabular, 193
unión esofagogástrica, 187
Tomografía técnica, 4
Torácica, pared, 105
calcificaciones, 108
lesiones congénitas, 105
lesiones diafragmáticas, 109
Torácica, abertura superior, 110
Tórax
anatomía, 25
angiografía, 44
en cuidados intensivos, 155
esofagograma, 43
estudios isotópicos, 48
estudios ultrasonográficos, 47
lesiones yatrogénicas, 152
radiografías simples, 41
radioscopia, 46
técnica radiográfica, 41
técnicas biópsicas, 49
tomografía, 43
tomografía computarizada, 48
Transposición de los grandes vasos, 168
Tráquea
anatomía, 28
intubación, 155
neoplasias, 741
traumatismos, 539
Traumatismos abdominales
angiografía, 279
aparato urinario, 285, 458
bazo, 280
cerrados, 278
diafragma, 279
examen radiográfico, 278
hígado y vías biliares, 282
penetrantes, 278
retroperitoneo, 285
TAC, 279
tracto gastrointestinal, 282
ultrasonidos, 279
Traumatismos craneoencefálicos, 686
hematoma extradural, 687
hematoma intracerebral, 688
hematoma subdural, 686
hemorragia subaracnoidea, 687
Trofoblástica, enfermedad, 484, 496
Tromboangeítis obliterante, 755
Tromboembolismo, 148
angiografía, 150
en fracturas, 531
filtro en, 151

graso, 531
isótopos en, 150
séptico, 52
sin infarto, 87
tratamiento, 51
Tromboflebitis, 759
Tronco arterioso persistente, 169
Tuberculomar, pulmonar, 131
Tuberculosis
intestinal, 337
miliar, 70, 130
pulmonar, 127
renal, 418, 429, 457

Ultrasonidos
efectos biológicos, 14
estudios de Doppler, 14
indicación, 14
principios básicos, 12
técnicas de, 13
Uraco
anomalías, 240
tumores, 240
Uréter
anomalías, 411
obstrucción bilateral, 237
retrocavo, 412
traumatismos, 287
Ureterocele, 413
Uretra, 462
anomalías 462
lesiones inflamatorias, 462
neoplasias, 462
válvulas, 462
Urinario, aparato (véase también Riñón, Uréter, Vejiga)
anatomía, 397
angiografía, 405
anomalías, 407
biopsia, 406
cavernosografía, 400
cistografía, 399
deferenterografía, 400
estudios isotópicos, 400
infección, 426
linfografía, 405
nefrostomía percutánea, 403
pielografía retrógrada, 399
TAC, 404
técnicas convencionales de exploración, 397
ultrasonografía, 401
uretrografía retrógrada, 400
Urinoma, diagnóstico, 230, 412
Uropatía obstructiva
clasificación, 419
conducta ante, 425
fisiopatología, 419
medicina nuclear, 421
TAC, 423
técnicas de exploración, 420
ultrasonidos, 421
Utero
alteraciones funcionales, 481
anatomía, 480
anomalías, 493
estudios ultrasonográficos en, 492
mola hidatiforme, 496
neoplasias, 494
tomografía axial computarizada, 493

Valor predictivo de un método, 26
Varices (ver órgano correspondiente)
descendentes, 121
por insuficiencia valvular, 759
Varicocele, 468
Vejiga
anomalías, 455
cálculos, 455
comprensión extrínseca, 456
disfunción neuromuscular, 458
divertículo, 460
estadiaje, 461
fístulas, 459
gas en, 456
hemorragia, 459
incontinencia, 460
inflamación, 456
neoplasias, 460
pequeña, 457
traumatismos, 458
Velloso, adenoma, 343
Venoso, sistema
anatomía, 758, 759
insuficiencia valvular, 739
trombosis, 759
Ventana aortopulmonar, 37
Ventrículo derecho, crecimiento, 173
Ventrículo izquierdo, crecimiento, 174
Vesícula biliar
anatomía, 189
cálculos, 354
en porcelana, 348
estudios isotópicos, 351
inflamación, 353
neoplasias, 357
perforación, 353
tomografía computarizada, 351
Vólvulo
ciego, 258
sigmoides, 257

Wilms, tumor de, 246, 439

Xeromamografía, 502
Xerorradiografía, 4, 502

Yeyuno (ver Intestino delgado)
Zenker, divertículo de, 294